
UC-NRLF
B 3 252 762
Digitized by Google
Original from
UNIVERSITY OF CALIFORNIA
Generated on 2019-10-24 14:23 GMT / http://hdl.handle.net/2027/uc1.b3252762
Public Domain in the United States, Google-digitized / http://www.hathitrust.org/access_use#pd-us-google

MEDICAL SCHOOL
LIBRARY



EX LIBRIS

Dr. Henry Horn
Memorial

Digitized by Google
Original from
UNIVERSITY OF CALIFORNIA

Generated on 2019-10-24 14:23 GMT / http://hdl.handle.net/2027/uc1.b3252762
Public Domain in the United States, Google-digitized / http://www.hathitrust.org/access_use#pd-us-google


Digitized by Google
Original from
UNIVERSITY OF CALIFORNIA

Generated on 2019-10-24 14:23 GMT / http://hdl.handle.net/2027/uc1.b3252762
Public Domain in the United States, Google-digitized / http://www.hathitrust.org/access_use#pd-us-google

Generated on 2019-10-24 14:23 GMT / http://hdl.handle.net/2027/uc1.b3252762
Public Domain in the United States, Google-digitized / http://www.hathitrust.org/access_use#pd-us-google

Digitized by Google

Original from
UNIVERSITY OF CALIFORNIA

Generated on 2019-10-24 14:23 GMT / http://hdl.handle.net/2027/uc1.b3252762
Public Domain in the United States, Google-digitized / http://www.hathitrust.org/access_use#pd-us-google

Digitized by Google

Original from
UNIVERSITY OF CALIFORNIA

Generated on 2019-10-24 14:23 GMT / http://hdl.handle.net/2027/uc1.b3252762
Public Domain in the United States, Google-digitized / http://www.hathitrust.org/access_use#pd-us-google

Digitized by Google

Original from
UNIVERSITY OF CALIFORNIA

Generated on 2019-10-24 14:24 GMT / http://hdl.handle.net/2027/uc1.b3252762
Public Domain in the United States, Google-digitized / http://www.hathitrust.org/access_use#pd-us-google

Digitized by Google

Original from
UNIVERSITY OF CALIFORNIA

Generated on 2019-10-24 14:24 GMT / http://hdl.handle.net/2027/uc1.b3252762
Public Domain in the United States, Google-digitized / http://www.hathitrust.org/access_use#pd-us-google

Digitized by Google

Original from
UNIVERSITY OF CALIFORNIA

Monatsschrift

für

Ohrenheilkunde

und

Laryngo-Rhinologie.

Organ der Österreichischen otologischen Gesellschaft, der Wiener laryngo-rhinologischen Gesellschaft und der Münchener laryngo-otologischen Gesellschaft.

Mitbegründet von

GRUBER, RÜDINGER, VOLTOLINI, WEBER-LIEL, L. v. SCHRÖTTER, E. ZUCKERKANDL.

Unter Mitwirkung von

Prof. Dr. G. ALEXANDER (Wien), Prof. Dr. F. ALT (Wien), Priv.-Doz. Dr. R. BÁRÁNY (Wien), Dr. O. BECK (Wien), Prof. Dr. A. BING (Wien), Priv.-Doz. Dr. G. BONDY (Wien), Prof. Dr. G. BRÜHL (Berlin), Prof. Dr. H. BURGER (Amsterdam), Prof. D. DEMETRIADES (Athen), Prof. Dr. J. FEIN (Wien), Priv.-Doz. Dr. H. FREY (Wien), Dr. E. FRÖSCHELS (Wien), Dr. V. FRÜHWALD (Wien), Dr. S. GATSCHER (Wien), Priv.-Doz. Dr. E. GLAS (Wien), Dr. Otto GLOGAU (New-York), Prof. Dr. B. GOMPERZ (Wien), Prof. Dr. M. GROSSMANN (Wien), Prof. Dr. M. HAJEK (Wien), Prof. Dr. V. HAMMERSCHLAG (Wien), Dr. HEINZE (Leipzig), Prof. Dr. HEYMANN (Berlin), Prof. Dr. R. HOFFMANN (Dresden), Prof. Dr. HOPMANN (Köln), Prof. Dr. O. KAHLER (Freiburg i. Br.), Priv.-Doz. Dr. J. KATZENSTEIN (Berlin), Dr. KELLER (Köln), Hofrat Dr. KIRCHNER (Würzburg), Dr. K. KOFLER (Wien), Prof. Dr. H. KOSCHIER (Wien), Prof. Dr. LICHTENBERG (Budapest), Dr. LUBLINSKI (Berlin), Dr. L. MAHLER (Kopenhagen), Dr. Fr. NEUMANN (Wien), Prof. Dr. H. NEUMANN (Wien), Prof. Dr. H. NEUMAYER (München), Prof. Dr. ONODI (Budapest), Prof. Dr. PAULSEN (Kiel), Prof. Dr. P. PIENIAZEK (Krakau), Prof. Dr. L. RÉTHI (Wien), Dr. Ed. RIMINI (Triest), Prof. Dr. W. ROTH (Wien), Priv.-Doz. Dr. E. RUTTIN (Wien), Dr. J. SAFRANEK (Budapest), Dr. F. SCHLEMMER (Wien), Prof. Dr. A. SCHÖNEMANN (Bern), Dr. H. v. SCHRÖTTER (Wien), Dr. A. SIKKEL (Haag), Dr. SPIRA (Krakau), Dr. H. STERN (Wien), Prof. Dr. STRÜBING (Greifswald), Dr. M. SUGAR (Budapest), Dr. A. THOST (Hamburg), Dr. WEIL (Stuttgart), Dr. M. WEIL (Wien), Dr. ZIEM (Danzig)

herausgegeben von

O. CHIARI
Wien,

A. JURASZ
Lemberg,

V. URBANTSCHITSCH
Wien.

Redakteure:

für Laryngo-Rhinologie:
Priv.-Doz. Dr. Hermann Marschik
Wien.

für Ohrenheilkunde:
Priv.-Doz. Dr. Ernst Urbantschitsch
Wien.

XLVIII. Jahrgang.

URBAN & SCHWARZENBERG

BERLIN
N., FRIEDRICHSTRASSE 105b

WIEN
I., MAXIMILIANSTRASSE 4

1914.

Digitized by Google
Original from UNIVERSITY OF CALIFORNIA
Generated on 2019-10-24 14:24 GMT / http://hdl.handle.net/2027/uc1.b3252762
Public Domain in the United States, Google-digitized / http://www.hathitrust.org/access_use#pd-us-google

Alle Rechte vorbehalten.

Digitized by Google

Original from
UNIVERSITY OF CALIFORNIA

Generated on 2019-10-24 14:24 GMT / http://hdl.handle.net/2027/uc1.b3252762
Public Domain in the United States, Google-digitized / http://www.hathitrust.org/access_use#pd-us-google

Hauptregister für den XLVIII. Jahrgang.

Otologischer Teil.

Original-Artikel.

(Die Ziffern bedeuten die Seitenzahl, die Originalarbeiten sind im Autoren- und Sachregister durch fetten Druck angezeigt.)

Agazzi: Über die Pathogenese der Mittelohrtuberkulose 676.

Auerbach: Ohrenärztliche Untersuchungen in den Volksschulen des Fürstentums Lippe 590.

Blumenthal: Zur Chirurgie der otogenen Kleinhirnabscesse 1233.

Bondy: Zur Frage der Knochenneubildung nach Warzenfortsatzoperationen 568.

Botey: Die Trepanation des Labyrinths bei Schwindel und Ohrensausen 255.

Fischer: Das Bacterium pseudotuberculosis rodentium bei Otitis media chronica suppurativa 918.

Fremel: Radiumemanation bei chronischen Mittelohreiterungen 913.

Glogau: Ein Fall von Sinusthrombose, hervorgerufen durch Nekrose eines periostalen Lappens 579.

Haike: Sensorische Amusie im Gebiete der Klangfarbenperzeption 249.

Hofer: Klinische Studie über die „Labyrinthitis circumscripta" 921, 1097, 1153.

Komendantow: Die pathologisch-anatomischen Eigentümlichkeiten des Ohres bei der Rachitis und ihre Bedeutung 582.

Kreidl: Zur Frage der sekundären Hörbahnen 1.

Lewin: Ein neues Universalbesteck für Ohren-, Nasen- und Halskrankheiten 1285.

Mygind: Sekundäre Sutur nach der einfachen Aufmeißelung des Processus mastoideus 241.

Reich: Anatomie des Bogengangapparates 1137.

Rejtö: Über die Gleichgewichtsfunktion der Bogengänge 14.

Richter: Über ein neues Verfahren zur Mobilisierung des Trommelfelles 391.

Ruttin: Beitrag zur Histologie der akuten Labyrinthitis und der toxischen Veränderung des Endoneurons des Labyrinthes 572.

Schmidt: Ein Fall von progredienter Thrombophlebitis des Hirnsinus nach Otitis media acuta. Septische Verlaufsform. Operation nach Jansen. Tod nach 36 Tagen 270.

Stein: Die klinische Pathologie und Therapie der subjektiven Ohrgeräusche 625.

Sugar: Erwiderung auf die Bemerkungen Richters zu meinem Aufsatze „Über ein neues Verfahren zur Mobilisierung des Trommelfelles" 277.

Thost: Die Behandlung von Erkrankungen der oberen Luftwege und der Ohren mit Röntgenstrahlen 84.

Török: Beziehungen der Mittelohrerkrankungen zum Labyrinth 35.

Urbantschitsch E.: Methylenblausilber bei eitrigen Mittelohrentzündungen 711.

Urbantschitsch V.. Zwei neue Hörmeßapparate 561.

Urbantschitsch V.: Ein Beitrag zur Radiumbehandlung des äußeren und mittleren Ohres 1265.

Vály: Beiträge zur Lehre von den Acusticuserkrankungen bei Lues 260.

Zalewski: Quantitative Untersuchungen über den kalorischen Nystagmus 694.

12-11

Digitized by Google

Original from UNIVERSITY OF CALIFORNIA

Generated on 2019-10-24 14:24 GMT / http://hdl.handle.net/2027/uc1.b3252762
Public Domain in the United States, Google-digitized / http://www.hathitrust.org/access_use#pd-us-google

Sachregister.

Abderhaldensche Karzinomreaktion, Bewertung 612, Dialysierverfahren 1120, 1121, 1259, 1316.
Abducens, rhinogene u. otogene Läsionen 76.
Abscesse, neue Behandlung stinkender 546, 612, Behandlung mit Spreizfedern 612. Extraduralabszeß otogen 80, 1293, der hinteren und mittleren Schädelgrube 305, im Hinterhautlappen 1293, der hinteren Schädelgrube n. eitriger Tonsillitis 1117. Kleinhirnabsceß 305, 728, Vortäuschung durch Empyem der Hirnventrikel 50, und eitrige Labyrinthitis 314, zur Chirurgie der otogenen **1233**. Drainage der otogenen 602. Pyocyaneus - Schläfenlappenabsceß 1255. Schläfenlappenabsceß 53, 1255, linkseitiger 1255, linkseitiger ohne Aphasie 61. — und Extraduralabsceß 80, rechtseitiger mit seröser Labyrinthitis 719. Subduralabsceß 305.
Adenocarcinom des Acusticusstammes 278.
Adenoidismus, Ohrerkrankungen bei 615.
Adhäsivprozesse, chronische 292, 605.
Adrenalin, therapeutische Wirkung in der Ohrenheilkunde 296.
Agenesie des Kleinhirns 72.
Akustikuserkrankungen bei Lues **260**.
Akustikustumor 76, 1258.
Albuminurie und Mastoiditis 750.
Aluminium, Anwendung des chlorsauren 1262.
Amusie, sensorische **249**.
Anästhesierung des Trommelfelles **305**, 604.
Anfälle hysterische, Kleinhirnabsceß vortäuschend 1318.
Antrumoperationen, Heilungsvorgänge 296.
Apparat, Funktion des akustischen und statischen — bei Agenesie des Kleinhirns 72.
Arbeitsunfähigkeit, Bemessung d. partiellen, permanenten — nach Unfällen auf otorhino-laryngologischem Gebiete 615.
Aspirationsnystagmus, Einfall von umgekehrtem 293.
Atresie, Methode zur operativen Behebung der congenitalen 971.
Aufmeißelung, erweiterte typische 1133.
Augenhintergrund bei d. intrakraniellen otitischen Komplikation 621.
Ausschaltung, cochleare — mit Erhaltung d. vestibul. Funktion nach Schädeltrauma 723.
Autolysatbehandlung bösartiger Geschwülste 612.

Bacterium pneumoniae Friedländer, die dadurch hervorgerufene Otitis med. acuta 304. — pseudotuberculosis rodentium bei Otitis media chronica suppurativa **918**.
Bäder, Einfluß der kalten — auf das Ohr 303.
Bakteriologie der Otitis med. purulenta acuta 306, Bemerkungen 728.
Bárányscher Zeigeversuch, Beiträge 1118.
Basedowi, Morbus mit epileptiformen Krämpfen 740.
Behandlungsmethode, funktionelle nach Zünd-Burguet 1124.
Beleuchtungsstativ, Demonstration eines neuen 295.
Bezoldsche Trias 295, Mastoiditis 750.
Blicklähmung, Kombination von nuclearer und supernuclearer 54.
Blutungen, Bekämpfung hartnäckiger — aus dem Sinus 52, aus dem Ohre 1127.
Bogengang, Hyperostose des horizontalen 720, wahrscheinliche Enostose 720.
Bogengangapparat, Anatomie **1137**.
Bogengangfistel, funktionell geprüft 1122.
Bogengänge, Über die Gleichgewichtsfunktion der — **14**.
Bonainsches Gemisch 979.
Bulbus venae jugularis, Behandlung der Thrombose 315, 1293.

Cerebellaraffektion 612.
Cerebrospinalflüssigkeit, Ausfluß durch den Gehörgang 978.
Chinin, Einfluß auf das Gehörorgan des Tieres 278.
Cholesteatom, verjauchtes — bei einem 2jährigen Kinde 737, Betrachtungen 620.
Chorioepitheliommetastase in beiden Occipitallappen 726.
Condyloideenthrombose, Beitrag zur — 1133.
Cortisches Organ, Erhaltenbleiben trotz Degeneration des Neurons 278.

Degeneration, Amyloide — und Mittelohreiterung 1128.
Dermoidzysten der Ohrmuschel 746.
Dialysierverfahren, Abderhaldensches 1120, 1121, 1259, 1316.
Diastase der Schädelnähte 1301.
Diathermo-Kinesiphonie 978.
Differentialdiagnose, Bemerkungen 728, gegenüber Fistelsymptom bei Ohreiterungen 957.

Generated on 2019-10-24 14:24 GMT / http://hdl.handle.net/2027/uc1.b3252762
Public Domain in the United States, Google-digitized / http://www.hathitrust.org/access_use#pd-us-google
Digitized by Google
Original from UNIVERSITY OF CALIFORNIA

Dilatation, Neue Methode zur direkten — der Eustachischen Tube 607.
Drainage, postauriculäre 620, der Dura bei otitischen Meningitiden 623, der otogenen Abscesse 602.
Drehnachnystagmus, Vergleichende Untersuchungen mit kalorischem Nystagmus 1131.
Drehnystagmus, Über Kompensation 1118.
Drehreaktion, Verlust bei erhaltener kalorischer Reaktion 293.
Drehstuhl, Ein neuer 1119.
Drehstuhlmodell, Demonstration eines neuen 295.
Dura, Drainage bei otitischen Meningitiden 623.
Durchwärmung des Ohres bei der Otodiathermie 302.
Durchwucherung tuberkulöser Massen in der Schädelgrube 730.

Eisenbahnpersonal, Otologische Untersuchung beim — 7491.
Encephalitis, Heilung bei Otitis media chron. 315.
Endoneuron des Labyrinthes, toxische Veränderung 572.
Endotheliome, Begriff und Histogenese 622.
Enzyklopädie der klinischen Medizin 741.
Epitheliom der Ohrmuschel 745.
Erregungsvorgänge, Prüfung im Vestibularapparate 73.
Erscheinungen, Nervöse —, durch Insekt im Ohr hervorgerufen 1262.
Ertaubung, beiderseitig bei multipler Sklerose 293, Lehre von der plötzlichen — bei Scharlachotitis 308, — nach Scharlachotitis 1130.
Erysipel und Sinusthrombose 734.
Eustachische Tube, neue Methode zur direkten Dilatation 607.

Facialislähmung, Ätiologie 11 64.
Facialisparalyse, Rückbildung einer durch Panotitis hervorgerufenen 7371.
Felsenbein, ausgedehnte Sequestrierung 64, Otosklerose und Spongiosierung 605, mikroskopische Präparate von Spätertaubten 1259.
Fensternische, Lipom der runden 278.
Fistel, angeborene der Ohrmuschel 613.
Fistelsymptom bei acquirierter Lues 957, bei einem Fall von multipler Sklerose (?) 974.
Flecke, Über gelbe — am Ende des Hammergriffes 304.
Fremdkörper in den Ohren, Luft- und Speisewegen 1165, im Hals 1257,
Friedländer, die durch Bacterium pneumoniae F. hervorgerufene Otitis med. acuta 304.
Foramen ovale 304; — rotundum 304.
Frankfurt a. M., städtische Ohrenklinik 1126.
Fundus des Cav. tymp., Lage 304.

Gangrän des äußeren Gehörganges 1312.
Gehirnsubstanz, Ausfluß durch Gehörgang und Nasenhöhle 978.
Gehör und Stummheit 294, Wiedererziehung auf warmem Wege 978, Physiologische Wiedererziehung 1132, Störungen nach Salvarsan 1263.
Gehörgang, Absceß im inneren — 309, Beitrag zur Kasuistik der Papillome des äußeren — 614, Myasis 747, Atresie, doppelseitig erworben, 491, doppelseitige Fraktur 1162, Osteom des knorpeligen 1162, Gangrän des äußeren 1312.
Gehörorgan, Erkrankungen bei multipler Sklerose 296, Familie der hereditären Erkrankungen 296, anatomische Befunde am menschlichen 304, Tuberkulose 624, — und Beruf 1164, Kriegsverletzungen 1295.
Gewerbekrankheiten des Ohres 1116.
Gleichgewichtsfunktion der Bogengänge 14, der Vorhofsorgane 75.
Gleichgewichtsstörung bei beiderseitiger luetischer Vestibularausschaltung 716, nach Salvarsan 1263.
Gliosarkom des linken Keinhirnlappens 1135.
Großhirn, Pseudoreaktion des 952.

Hämophilie 739.
Halssympathicus, Einfluß auf das innere Ohr 619.
Hammergriff, Über gelbe Flecken am Ende 304.
Hautgewächse an Ohrmuschel und Nase 70.
Heilungsvorgänge nach Antrumoperationen 296.
Histogenese der Endotheliome 622.
Hirnhautentzündung, eitrige, umschriebene 305, 8 Fälle von eitriger, nach Haines operiert 621.
Hirnherderkrankungen bei otitischer Sinusthrombose 313.
Hirntumor und Otitis media 1318.
Hörbahnen, zur Frage der sekundären 1.
Hörmeßapparate, 2 neue — 561.

Digitized by Google
Original from UNIVERSITY OF CALIFORNIA
Generated on 2019-10-24 14:24 GMT / http://hdl.handle.net/2027/uc1.b3252762
Public Domain in the United States, Google-digitized / http://www.hathitrust.org/access_use#pd-us-google

Hörgrenze, Tabelle über die obere — 1128.
Hörorgan, Tätigkeit d. menschlichen — 307.
Hörprüfungsmethoden, gebräuchliche 289.
Hörschärfe, Apparat zur genauen Bestimmung 2921, Studium und Vorschläge 292, Studium und Vorschläge zur Messung 302, der Blinden und Sehenden 1130.
Hörübungen 298, nach dem Kinesiphon 1123.
Hörverbesserung bei Radikaloperierten 1128.
Hyperostose des horizontalen Bogenganges 720.
Hypernephrom im äußeren Gehörgang 44.

Ideenassoziationen bei der Beurteilung von Ohrenerkrankungen 613.

Jahresbericht ü. d. Tätigkeit d. Großherzogl. Univ.-Poliklinik vom 1. I. bis 31. XII. 1908 69.
Jugularisthrombose 950.
Jugulumthrombose 1293.

Karzinomreaktion, Bewertung der Abderhaldenschen 612.
Kasuistik des blauen Trommelfelles 69, laryngo-otiatrische 1311.
Kehlkopf-, Ohren- und Nasenkrankheiten, Lehrbuch 612, Anleitung zur Diagnose 1309.
Kinesiphon, Hörübungen mit dem 1123.
Klänge, Analoge — 294.
Klangfarbenperzeption, Sensorische Amusie im Gebiete der **249**, isolierte Störung 290.
Kleinhirn, Agenesie des 72, Läsionen 604, Lokalisation 976.
Kleinhirnbrückenwinkel, Beitrag zur Entstehung 76.
Kleinhirnhemmung vom Großhirn ausgehend 952.
Kleinhirnlappen, Gliosarkom des linken — 1135.
Klima und Ohr 608, 609.
Klinische Medizin, Enzyklopädie 741.
Knochenleitung des Schädels, Verkürzung 1244.
Knochenneubildung nach Warzenfortsatzoperationen **568**.
Kombinationstöne, Wahrnehmbarkeit bei defektem Trommelfell 1127.
Kompensation des Drehnystagmus 1118.
Komplikationen, meningoencephalitische der Otitis 79, Diagnose der otogenen intracraniellen 1121, chirurgische — der eitrigen Paukenhöhlenentzündungen 1135, endocranielle 1258, 1259.
Kompressions-Aspirationsnystagmus vertikaler 56.
Kopfschmerz, Erkennung aller Formen 68.
Kriegsverletzungen des Gehörorganes 1295.
Kriegswissenschaft und Militärmedizin 1308.
Kunstbetrachtung, Otologischer Beitrag zur naturwissenschaftlichen — 1123.

Labyrinth, Beziehungen zu Mittelohrerkrankungen **35**, Reizarten am intakten und eröffneten 73, Trepanation bei Schwindel und Ohrensausen **255**, — der Taubstummen 283, Affektionen, sekundäre 307, Ektomie 314, Über die nicht eitrigen Erkrankungen 606, Indikationen und Technik der Trepanation 747, Operation und Schwindel 607.
Labyrinthatrophie, degenerative im Säuglingsalter 307.
Labyrinthbefunde, histologische bei Normalhörenden 74, bei chronischen Mittelohreiterungen 311.
Labyrintheiterung 612, kompliziert mit Absceß im inneren Gehörgang 309.
Labyrinthektomie, Indikation und Technik 982.
Labyrintherkrankungen, pathologische Anatomie der tuberkulösen 72, Anatomie und Klinik der nicht eitrigen — 606.
Labyrinthfunktion, merkwürdiges Verhalten bei mit Salvarsan behandelter Lues 48.
Labyrinthismus 612.
Labyrinthfistel 1314.
Labyrinthitis 983. Zur Klinik und Histologie der diffusen, eitrigen 280, experimentell erzeugte 286, 1130. Histologische u. experimentelle Beiträge zur Pathologie der otogenen — 311, eitrige — und Kleinhirnabsceß 314, Histologie der akuten **572**, — circumscripta, klinische Studie **921**, **1097**, **1153**.
Labyrinthoperation wegen hochgradigstem Labyrinthschwindel 318.
Labyrinthpräparate, mikroskopische von Meerschweinchen 1122.
Längsbündel, Beziehungen des dorsalen — zur labyrinthären Ophthalmostatik 310.
Laesio aur. int. durch hereditäre Lues hervorgerufene Neosalvarsanbehandlung 970.
Lehrerbildung 1262.
Leptomeningitis, diffus, eitrig 612.
Lipom der runden Fensternische 278.
Lippe, Ohrenärztliche Untersuchungen in den Volksschulen des Fürstentums **590**.
Liquorveränderungen in den einzelnen Stadien der Syphilis 301.

Digitized by Google
Original from UNIVERSITY OF CALIFORNIA
Generated on 2019-10-24 14:24 GMT / http://hdl.handle.net/2027/uc1.b3252762
Public Domain in the United States, Google-digitized / http://www.hathitrust.org/access_use#pd-us-google

Lokalanästheticum, „Bonainsches Gemisch" 979.
Lues. Fistelsymptom bei akquirierter 957, cerebrale 1299.
Lumbalflüssigkeit, bakterienfreie 612.
Lumbalpunktionsbefund bei luet. komplett. beiders. Taubheit 955.
Lymphangiom des Mittelohres 304.
Lymphogranulom, Demonstration eines Falles 721.

Mastoiditis, Behandlung der akuten 317, rezidivierende 318, 2 Fälle ohne Trommelfellperforation 623, Bezoldsche 750, pseudo-primitive 750, — und Albuminurie 750.
Mastoidoperation der Göttinger Ohrenklinik 1133.
Mastoidregion 602.
Medulla oblongata, experimentelle Verletzungen 1166.
Meerschweinchen, mikroskopische Labyrinthpräparate 1122.
Meningoencephalitis, Zur Kenntnis der akuten otogenen — 314.
Meningitis 728, 750, — unter dem Bilde eines Hirnabscesses 49, Beiträge zur Entstehung der otitischen — 312, Histologie und Pathologie 313, chirurgische Behandlung der eitrigen — 612, 2 Fälle von cerebrospinaler — ohne nervöse Symptome 620, traumatische 951, akute 983, — suppurativa 1117, Heilbarkeit der otogenen und traumatischen — 1132, chirurgische Behandlung der eitrigen — 545, geheilter Fall von labyrinthärer — 1254, — purulenta incipiens, labyrinthär 1257.
Meningitiden, sterile 316.
Methylenblausilber bei eitrigen Mittelohrentzündungen 711, 733.
Militärmedizin und ärztliche Kriegswissenschaft 1308.
Mittelohreiterung, Operative Behandlung der chronischen 313, Beiträge zur Chirurgie der chronischen 603, chronische — mit Durchbruch durch die Tube 975, — und amyloide Degeneration 1128, Behandlung der chronischen — 1251.
Mittelohrentzündung, akute hämorrhagische 305, Simulation einer akuten — 1256.
Mittelohrerkrankungen, Beziehung zum Labyrinth 35, 307.
Mittelohrräume, operative Freilegung vom Gehörgang aus 312, 313, zur Infektion 1117.
Mittelohrsuppuration mit sekundären Labyrinthaffektionen 387.
Mittelohrtuberkulose, über die Pathogenese 676.
Mittelohrveränderungen nach experimenteller Läsion der knorpeligen Tube 1117.
Mucosus-Mastoiditis 58, — bei einem 4monatlichen Säugling 736.
Myasis des Gehörganges 747.

Natron salicylicum, Einfluß auf das Gehörorgan des Tieres 278.
Neosalvarsanbehandlung bei durch hereditäre Lues hervorgerufener Laesio aur. int. 970.
Nervus octavus, Erkrankung bei Paralysis epidemica 307, Neuritiden 312.
Neuritiden des Nervus octavus 312.
Nucleus paralemniscus inferior als akustischer Reflexkern 308.
Nystagmus, Entstehung des vestibulären 72, Mechanismus der labyrinthären und feinen Veränderungen 604, Quantitative Untersuchungen über den kalorischen 694, — in den fieberhaften Prozessen 616, Wirkungsweise des galvanischen 616, besonderer —, durch rasche Kopfbewegung bedingt 617, kalorischer — und Drehnachnystagmus 1131.

Oculomotorius, rhinogene und otogene Läsionen 76.
Ohr, 2 Fälle von Schußverletzungen 71, Erkrankung des inneren — an Tuberkulose 285, Erkrankung des inneren — bei Parotitis epidemica 287, zur Prothese 287, abstehende 292, 726, Durchwärmung bei der Otodiathermie 302, Einfluß der kalten Bäder, resp. des Schwimmens 303, traumatische Erkrankungen des inneren 307, pathologisch-anatomische Eigentümlichkeiten bei Rachitis 582, Behandlung von Erkrankung mit Salvarsan 507, 608, 610, chronische Eiterung 612, Korrektur abstehender — 726, Gewerbekrankheiten 1116, Radium-Mesothoriumbestrahlung 1123, Blutungen 1127, — und Klima 608, 609, Behandlung mit Röntgenstrahlen 84, 523, Skiagramme, Demonstration 1262, Radiumbehandlung des äußeren und mittleren — 1265.
Ohren-, Nasen- und Kehlkopferkrankungen, Lehrbuch 612, ein neues Universalbesteck 1285, Anleitung zur Diagnose 1309, Behandlung mit Salvarsan 1315, -Er-

Digitized by Google
Original from UNIVERSITY OF CALIFORNIA
Generated on 2019-10-24 14:24 GMT / http://hdl.handle.net/2027/uc1.b3252762
Public Domain in the United States, Google-digitized / http://www.hathitrust.org/access_use#pd-us-google

krankungen, Ideenassoziationen bei der Beurteilung 613, -Erkrankungen bei Adenoidismus 615, -Erkrankungen des Kindes in der täglichen Praxis 711, das angeborene Fehlen beider 614.
Ohrenfluß, Über den chronisch-eitrigen — im ersten Kindesalter 298, Behebung des persistierenden — des Kindesalters 620.
Ohrenheilkunde, Geschichte der 66.
Ohrenklinik, Die städtische — Frankfurt a. M. 1126.
Ohrfälle, mit Radium behandelt 291.
Ohrgeräusche, Klinische Pathologie und Therapie der subjektiven 603, **625**.
Ohrlabyrinth, histologische Untersuchung bei Neugeborenen mit kongenitaler Syphilis 281.
Ohrmuschel, Hautgewächse an der — 70, angeborene Fistel 613, Epitheliom 745, Dermoidzysten 746, über die Funktion der — 1128.
Ohrspritze 612.
Ohrzange, neue 65.
Oktavusausschaltung, Über transitorische — 283.
Operationen, Lehrbuch der chirurgischen — 67.
Ophthalmostatik, Beziehung der labyrinthären — zum dorsalen Längsbündel 310.
Osteitis d. perilabyrinthären Zellen 700, 983.
Osteogenesis imperfecta 60.
Ostitis fibrosa 1120, — chronica metaplastica 1120.
Ostium tympanicum der Tuba Eustachii, Lage 304.
Otitis, meningoencephalitische Komplikationen 791, über die durch Bacterium pneumoniae Friedländer hervorgerufene — media acuta 304, — media purulenta 305, — media purulenta acuta, Beitrag zur Bakteriologie 306, — interna, Kenntnis der serösen 308, — supp. mit Augensymptomen 612, — media acuta, 7jährige Erfahrungen 1259, — media und Hirntumor 1318.
Otodiathermelektrode, sicher fixierbare 302.
Otodiathermie 302.
Oto-rhino-laryngologischer Dienst, Versuch in den Kommunalschulen Roms 746.
Otosklerose 284, 1120, frühzeitig, familiär 70, — mit 4 Schläfenbeinen, 2 Fälle 281, — des Felsenbeines 605, — im Mittelohr 605, Beitrag zur Kenntnis 749.
Otosklerosefrage, II. Beitrag 1120.
Otosklerotiker, Untersuchungen des Blutes 1120.

Pachymeningitis, tuberkulöse 730.
Papillome des äußeren Gehörganges 615.
Parotisfistel mit Durchbruch in den Gehörgang 738.
Parotitis epidemica, Erkrankung des inneren Ohres bei — 287.
Paukenhöhle, Demonstration von Schnitten 1116.
Paukenhöhlenentzündungen, Chirurgische Komplikationen der eitrigen — 1135.
Pfeifentöne, Schädigungen der Schnecke 74.
Phenoval, Erfahrungen mit — 1310.
Plastik, eine neue Methode bei retroaurikulären Defekten 295.
Pneumatisationsstörungen 1258.
Polyneuritis cerebralis menièriformis 1131.
Polypragmasie in der Otochirurgie 982.
Ponstumor, Blicklähmung bei — 54.
Präparate, histologische 1120, 1122.
Processus mastoideus, einfache Aufmeißelung **641**.
Pruritus auris, Behandlung mit Radium 715.
Pseudoreaktion des Großhirns 952.
Pyämie, Prognose und Behandlung der otogenen — 318.
Pyocyaneusmeningitis 1255.
Pyramides ossium temporalium, pathologisch-anatomische Untersuchung 316.

Rachenring, Experimentelle Untersuchungen über den adenoiden — 288.
Rachitis, pathologisch-anatomische Eigentümlichkeiten des Ohres bei der — **582**.
Radikaloperierte, Bemerkungen zur Nachbehandlung 604.
Radium, Behandlung von Ohrfällen mit — 291, **1265**, Anwendung bei Schwerhörigen 1163; Radiumemanation bei chronischen Mittelohreiterungen **913**.
Radium-Mesothoriumbestrahlung des Ohres 1123.
Reaktion, Verlust der Drehreaktion bei erhaltener kalorischer — 293, kalorische 607.
Rechenschaftsbericht, Klinischer — für das akademische Jahr 1911/12 **742**.
Rheumatismus, chronischer, eine multiple Sklerose vortäuschend 45.
Riesenzellen, Beweis und Bedeutung 746.
Röntgenbefunde, klinische, an Ohrkranken 71.
Röntgendiagnostik des Nasen- und Ohrenarztes 1125.
Ruptur, traumatische 1290.

Salpingoskop, Demonstration 975.
Salvarsan, Behandlung des Ohres 507, 604,

Digitized by Google
Original from UNIVERSITY OF CALIFORNIA
Generated on 2019-10-24 14:24 GMT / http://hdl.handle.net/2027/uc1.b3252762
Public Domain in the United States, Google-digitized / http://www.hathitrust.org/access_use#pd-us-google

Sarcophaga nurus 747.
Schädelbasisfrakturen, operative Behandlung 313.
Schädelfraktur mit Dehiszenz der Schuppennaht 970.
Schall, Durchdringen durch Verschluß des Gehörganges 1127.
Schalleitungsfrage 1127.
Scharlachotitis, Ertaubung nach — 1130.
Schläfenbein, Modell 286.
Schnecke, experimentelle Schädigungen durch Pfeifentöne 74.
Schnitte durch Paukenhöhle und Warzenteil, Demonstration 1116.
Schrapnellneurose 1302.
Schuppennaht, Dehiszenz 970.
Schußverletzungen des Ohres 71.
Schwerhörigkeit, Experimentell erzeugte, professionelle 310.
Schwimmen, Einfluß auf das Ohr 303.
Schwindel und Labyrinthoperation 607.
Secundärnaht nach Mastoiditis 602.
Sehnervenerkrankungen 1257.
Sequestrierung, ausgedehnte des Felsenbeines 64.
Serodiagnostische Untersuchungen 1121.
Sinnesorgane, biologische und soziale Bedeutung 618.
Sinus-Bulbusthrombose 1255.
Sinusphlebitis, Unterbindung der Vena jugularis infolge akuter Otitis med. pur. bei — 313. — und Sinusthrombose 318.
Sinus transversus, Thrombose 80.
Sinusthrombose 305, 728, 1293, 1303, mit spontaner Sinusblutung 50, bei einer Graviden 62, experimentelle — 288, Histologie und Pathologie 313, — und Sinusphlebitis 318, nach Freilegung d. gesunden Sinus 319, infolge Nekrose eines periostalen Lappens 579, — und Erysipel 734, septische 973, — mit spontaner Abgrenzung 1292.
Sklerose, beiderseitige Ertaubung bei multipler — 293. Erkrankungen des Gehörorganes bei multipler — 296.
Spongiosierung des Felsenbeines 605.
Spontannystagmus, zur Kenntnis des labyrinthären — 307.
Sprachformen-Anschauungsunterricht. Methodische Winke 976.
Sprachindex 301.
Spreizfedern, Behandlung der Abscesse mit — 612.
Starkdruckflammen, Beziehung zur funktionellen otiatrischen Diagnostik 1163.
Stimmgabelversuche, Kritisches 297.
Stottern, tonisches 1291.
Stummheit und Gehör 294, — im Kriege erworben, geheilt 1305.
Substanzen, Probleme der Therapie mit radioaktiven 612.
Sutur, sekundäre 241.
Symptomenkomplex 604.
Syphilis, kongenital 281, Diagnose vom Ohr aus 302.

Tabellen über die obere Hörgrenze 1128.
Taubheit, Fall von akut entstandener doppelseitiger — 298, Feststellung einseitiger — mit a, 308, doppelseitig bei Syphilis der Sekundärperiode 308, Studium der absoluten hysterischen 617, Ätiologie und Behandlnng 748, luetisch, komplett, beiderseitig 955, einseitig 963, im Kriege erworbene, hysterische —, geheilt 1305, kongenital 1315.
Taubstumme in medizinischer (otologischer), medizinisch-statistischer Hinsicht in Deutschland 1122.
Taubstummenlabyrinth 283.
Taubstummenpädagogik 1262.
Taubstummheit, Histologie der 71, Pathologie der angeborenen 309, 603, Pathologie der erworbenen 603.
Thierschsche Transplantation 78, 313.
Thrombophlebitis, Ein Fall progredienter — 270.
Thrombose otitischen Ursprunges 77, — des Bulbus venae jugularis 315, — des Sinus transversus 80.
Töne, Lokalisation 1310.
Tonpsychologie für Grundlegung 741.
Transplantation, Thierschsche — im Anschluß an Radikaloperation 78, 313.
Trepanation des Labyrinths, Indikationen und Technik 747, in der Ambulanz 1263.
Trias, Bezoldsche 295.
Trigeminus, rhinogene und otogene Läsionen 76.
Trochlearis, rhinogene und otogene Läsionen 76.
Trommelfell, neues Verfahren zur Mobilisierung 39, 277, Beitrag zur Kasuistik des blauen 69, Schnitt 305, neue Versuche zur lokalen Anästhesierung 305, Anästhesie 604, Regeneration 614, histopathologische Veränderungen 747, respiratorische Bewegungen 1162, Demonstration zur Zitzenbildung 1163.
Trommelfellappen, Heilung des ausgeschlagenen — 1290.
Trommelfellperforation, Verheilung 1313.

Digitized by Google
Original from UNIVERSITY OF CALIFORNIA
Generated on 2019-10-24 14:24 GMT / http://hdl.handle.net/2027/uc1.b3252762
Public Domain in the United States, Google-digitized / http://www.hathitrust.org/access_use#pd-us-google

Tube, experimentelle Läsion der knorpeligen — 1117, Verbolzung 1258.
Tuberkulose, Primäre — des Warzenfortsatzes 78, Erkrankung des inneren Ohres 285, des Gehörorgans und seiner Adnexe 614.
Tumoren, Behandlung maligner — mit Radium und Röntgenstrahlen 612, — der Vierhügelgegend 1124.
Tumorsymptome der hinteren Schädelgrube 740.
Typhusbacillenbefund im Warzenfortsatzeiter 77.

Unfälle auf oto-rhino-laryngologischem Gebiete 615.
Universalbesteck, Ein neues — **1285**.
Untersuchungen, Ohrenärztliche — in den Volksschulen des Fürstentums Lippe **590**. Serodiagnostische — nach Abderhalden 1121.

Vegetationen, adenoide 980.
Vena jugularis, Unterbindung bei Sinusphlebitis 313.
Vestibularapparat, Prüfung der Erregungsvorgänge 73. Beitrag zur Physiologie 1315.
Vestibularausschaltung 955, Gleichgewichtsstörung bei beiderseitiger luetischer — 716. Über isolierte — 959.
Vestibularbefunde 1299, — bei Diastase der Schädelnähte 1301, — bei Schrapnellneurose 1302.
Vestibularisbahn, traumatische Läsion 1129.
Vestibularreaktionen, Über atypische — 41.
Vierhügelgegend, Tumor der — 1124.
Volksschulen, Ohrenärztliche Untersuchungen in den — des Fürstentums Lippe **590**.
Vorhofsorgane, Gleichgewichtsfunktion 75.

Wahrnehmbarkeit von Kombinationstönen bei defektem Trommelfell 1127.
Warzenfortsatz, primäre Tuberkulose 78, pneumatische Zellen 303, Eröffnung 305, Trepanation 317, Aufmeißelung 610, 1318, 2 Fälle von sekundärer Naht nach Aufmeißelung 610, Indikationen zu den Operationen 1168.
Warzenteil, Demonstration von Schnitten 1116.
Warzenfortsatzeiter, Typhusbacillenbefund im 77.
Wiedererziehung, Physiologische — des Gehörs 1132.
Wildescher Schnitt 79.

Zeigereaktion 1299.
Zeigeversuch 724, merkwürdiges Verhalten bei mit Salvarsan behandelter Lues 48. Beiträge zum Bárányschen — 1118.
Zellen, Studium der pneumatischen — des Warzenfortsatzes 303.
Zitzenbildung des Trommelfelles 1163.
Zünd-Bourguet, Funktionelle Behandlungsmethode 1124.

Autorenregister.

Agazzi **676**.
Albanus 1123.
Alberti 77.
Albrecht 306, 1163.
Albrecht W. 305.
Alexander 314, 607.
Alt 288.
Auerbach **590**.

Baldrian 976, 1262.
Balla 747.
Balzy 1310.
Bar 602.
Bárány 604, 952.
Barth 612.
Batawia 1263.
Becco 613.
Beck K. 1117.
Beck O. 45, 48, 54, 56, 64, 283, 293, 332, 716, 734. 955, 957, 959, 960, 1117, 1299, 1301, 1302, 1303.
Belausteguigoitia 1132.
Benesi 44.
Berranger 751.
Beyer 1118, 1127, 1133, 1163.
Bilancioni 618, 622, 742, 746.
Bing 297.
Blake 608.
Blau 286.
Blegvad 604, 612.
Bloch 308.
Blumenthal 315, 1163, **1233**.
Bodu 1125.
Boehmig 1257.
Boeters 1131.
Boncour 70.
Bondy 49, 50, 296, 319, **568**, 739.
Bonain 979.
Botey 255, 607.
Bourguet 314.
Brock 1116.
Brühl 74, 605, 1162, 1315.
Busch 1130.
Buys 619.

Caldera 77, 747.
Candela 623.
Carli de 623.
Castez 604, 610.
Cerrutti 747.
Chapellier 748.
Chatellier 983.
Cippolone 746.
Citelli 749.
Clement 1127.
Coates 614.
Coulet 609.

Digitized by Google
Original from UNIVERSITY OF CALIFORNIA
Generated on 2019-10-24 14:24 GMT / http://hdl.handle.net/2027/uc1.b3252762
Public Domain in the United States, Google-digitized / http://www.hathitrust.org/access_use#pd-us-google

Delseaux 607.
Dench 607.
Denker **72**, **309**, **603**, 1120, 1132.
Dollmann **491**.
Durupt **976**.

Eicken 606.
Ephraim 1262.
Eiselsberg **612**.
Ewing W. Day **621**.

Fairen 300.
Falgar 982.
Feldt 80.
Ferreri 603, **621**.
Finzi 77.
Fiori Patty **617**.
Fischer **918**.
Fornari 69.
Franke 1128.
Fremel 286, **913**.
Frers 303.
Frey 295.
Fritsch 539.
Froschels **294**, **1291**.

Garcia 749.
Gatscher 723, **740**, **975**.
Geller 1318.
Gennerich 301.
Gerber 1315.
Gerlach 302.
German 1313.
Gibert 79.
Gins 77.
Girard **983**.
Glogau 579.
Goebel 75, 307.
Goeppert 741.
Goldmann **296**.
Gomperz 296, **304**.
Gradenigo **294**, **301**, **302**, 609.
Grossmann **1128**.
Güttich 1119, **1128**, **1315**.
Gyergai 607.

Habermann **285**.
Habs 612.
Haenlein 1122.
Hane Kiichi **71**.
Haike **249**, **290**.
Hammerschlag **296**.
Hannemann **1260**.
Hasslauer **305**.
Hautant 747.
Haymann 308.
Heilbronn 313.
Heilskav 307.
Heymann 1168.
Henning 287.
Herzfeld 1162.
Herzog 283, 1130.
Hindelang 1310.
Hirsch 1124.
Hirschmann 1318.
Hörter 1130.
Hoessli 310.
Hofer 281, 738, **921**, 975, **1097**, **1153**.
Hubby 616.

Jacques 602.
Jaehne 313.
Jantzen 318.
Jenkins 606.
Jürgens 276, 307.

Karbowski 1314.
Kashiwabara 312.
Kayser 1309.
Klestadt 70.
Knick 1120, 1121, 1254, 1256, 1257.
Körner 612.
Kohnstamm **308**.
Komendantow **582**.
Krause 67.
Kreidl **1**.
Kümmel 289, 603.

Landa 620.
Lange 72, 982.
Laurowitsch 1258.
Leidler 71.
Levinger 490.
Lewin **1285**.
Lindt 278.
Lobedank 68.
Lübbers 78.
Lynch 614.

Mahn 317.
Manasse 308, 1120.
Mancisli 746.
Marage **978**.
Marcinkowski 1135.
Martini 613.
Marum 69.
Matte 318.
Maurice 978.
Mauthner 307, 1123, 1163.
Mayer O. 65, 281, 721, 1120, 1122, 1292, 1293.
Merli 615.
Molinie 606.
Mouret 602.
Mygind **241**, 602, 603, 610, 612.

Nakumara 1122.
Neumann 284, 605, 960, 963.

Onodi 76.

Panse 1260.
Papanikolaou 79.
Passmore Berens 620.
Passot 316.
Peyser **1116**.
Pflaumer **612**.
Philipps **620**.
Pike 604.
Politzer 66, 311.
Pontoppidan 298.

Rauch 970.
Rault 978.
Reich **1137**.
Reimers 80.
Rejtö **14**.
Reverchon 750.
Révész 741.
Rhese 1129.
Ricci 745.
Richter **39**.
Röhr **74**.
Rothfeld 1166.
Ruttin 60, 61, 280, **572**, 726, 728, 730, 971, 973, 974, 1118, 1295.
Rydel 1164.

Sakai 304.
Schaefer 1127, 1163.
Scheibe 295.
Schmidt J. M. Carl **270**.
Schmiedt 1257.
Schmiegelow 298.
Schneider 313.
Schoetz 311.
Schulze 71.
Schwarcz 1263.
Segura 604.
Semidei Nieddu 72.
Shin-izi Ziba 303, 306, 310, 312.
Siebenmann 278, 1122.

Digitized by Google
Original from UNIVERSITY OF CALIFORNIA
Generated on 2019-10-24 14:24 GMT / http://hdl.handle.net/2027/uc1.b3252762
Public Domain in the United States, Google-digitized / http://www.hathitrust.org/access_use#pd-us-google

Sinell 613.
Sonnenkalb 1125, 1261, 1262.
Spangenberg 1127.
Spira 1311.
Stein 304, 625.
Steinmann 612.
Stoltenberg-Lerche 1124.
Streit 313.
Struycken 1128.
Stütz 1259, 1260.
Suarez de Figueiroa 1262.
Sugár 277.
Szász 41, 293, 724.
Szmurlo 1312.

Tiegel 612.
Thies Carl 313, 1251.
Thies Fritz 313, 1251.
Thomas 976.
Thornval 1131.
Thost 84.
Török 35.
Torrini 619.
Tost 612.
Trétrôp 606, 609.
Turtur 746, 750.

Uchermann 318, 612.
Udaondo 616.
Uffenorde 73, 309, 1133.
Urbantschitsch E. 50, 58, 288, 711, 719, 720, 733, 736, 737, 950, 951, 1290, 1305.
Urbantschitsch V. 52, 53, 291, 292, 561, 715, 1265.

Vály 260.
Vitto Massei 615, 980.
Vizmanos Prada Y. 614.
Voss 287, 315, 1126.

Wanner 1244, 1251.
Welty 78, 313.
Wilson 604.
Winkler 1117.
Wittmaack 1256, 1258.
Wolff 76, 1123, 1162.

Zalewski 694.
Zange 304, 1259.
Zielinski 1165.
Zimmermann 1121, 1316.
Zund-Burguet 298.
Zytowitsch 304, 312, 316.

Vereinsberichte.

Seite

Österreichische Otologische Gesellschaft: Sitzung vom 15. Dezember 1913 40
Nachtrag zur Sitzung vom 24. November 1913 51
Sitzung vom 25. Jänner 1914 52
„ „ 27. April 1914 715
„ „ 25. Mai 1914 736
„ „ 22. Juni 1914 949
„ „ 26. Oktober 1914 1289
Münchener Laryngo-otologische Gesellschaft: 68. Sitzung vom 13. Mai 1912 1244
Berliner Otologische Gesellschaft: Sitzung vom 19. Dezember 1913 1162
„ „ 20. Februar 1914 1163
23. Versammlung der Deutschen Otologischen Gesellschaft (Kiel, 28. und 29. Mai 1914) 1116
85. Versammlung Deutscher Naturforscher und Ärzte in Wien vom 21. bis 28. September 1913. Sektion für Ohrenheilkunde 278, 612
Die Sektion für Ohrenheilkunde auf den internationalen Kongressen und Naturforscherversammlungen 948
43. Kongreß der Deutschen Gesellschaft für Chirurgie. April 1914 612
XVII. Internationaler medizinischer Kongreß London:
5. August 1913 602
6. „ „ 603
7. „ „ 604
8. „ „ 606
9. „ „ 606
11. „ „ 607
12. „ „ 608
Dänische Oto-laryngologische Gesellschaft: Sitzung vom Oktober 1913 298
91. Sitzung vom 18. Februar 1913 . . . 610, 612
Oto-laryngologischer Verein in Kristiania 612
Gesellschaft thüringischer Ohren- und Halsärzte: Sitzung vom 26. November 1912 . 1251

Digitized by Google
Original from UNIVERSITY OF CALIFORNIA
Generated on 2019-10-24 14:24 GMT / http://hdl.handle.net/2027/uc1.b3252762
Public Domain in the United States, Google-digitized / http://www.hathitrust.org/access_use#pd-us-google

Laryngo-Rhinologischer Teil.

Original-Artikel.

Axisa: Die Sekretion bei Ozaena vera 753.

Cohn: Auftreibung des knöchernen Nasengerüstes bei einem Fall von Schleimhaut-Tuberkulose. (Mit 2 Figuren) 1169.

Fein: Über einen Fall von chronisch-entzündlicher Geschwulst im Nasenrachen. (Mit 1 Figur) 481.

Fischer-Galati: Neue Beziehungen zwischen Nase und Auge 136.

Frankenberger: Malignes Granulom des Mediastinums, in die Trachea penetrierend 161.

Fröschels: Diskussion 140.

Frühwald: Über einen Fall von Angiom des Nasenflügels. (Mit 2 Figuren) 1201.

Gantz: Zwei seltene Komplikationen von Fremdkörpern im Oesophagus (1. Meningitis purulenta, 2. Phlegmone colli et fistula oesophagi) nebst Bemerkungen über die Behandlung der Fremdkörper im Oesophagus im allgemeinen 183.

Goldmann: Die Lymphdrüsen bei der chronischen Mandelentzündung 127.

Goodale: Indikationsstellung und Wert der Tonsillotomie und Tonsillektomie 106.

Grünwald: Das Limen vestibuli als Atmungshindernis. (Mit 9 Figuren) 178.

Halle: Bericht über das 25j. Stiftungsfest der Berliner Laryngologischen Gesellschaft 142.

Hamm: Die Behandlung der Ozaena mit Diathermie 988.

Hirsch C.: Aneurysma der Carotis interna 780.

Hirsch O.: Ausspülung cystischer Polypen aus der Kieferhöhle durch Punktion. (Mit 3 Abbildungen) 123.

Hoffmann: Über Dacryocystorhinostomie. (Mit 2 Figuren) 985.

Hoffmann: Betrachtungen zur Abderhaldenschen Methode 1057.

Hommel: Die Syphilis der Trachea und der Bronchien und ihre Diagnose durch die Tracheobronchoskopie 783.

Hutter: Über Hyperostosen der Gesichts- und Schädelknochen und die „Hyperostosis maxillarum". (Mit 1 Figur) 197.

Kofler: Perseptale Operationen an der lateralen Nasenwand 139.

— Die Noviformgaze in der Rhinologie 426.

Markbreiter: Weitere Untersuchungen über die bei Nasen- und Nasennebenhöhlenkrankheiten vorkommenden Gesichtsfeldveränderungen 218.

Marschik: Neue Instrumente. (Mit 2 Figuren) 428.

Menzel: Zur Behandlung der akuten Stirnhöhlenentzündungen 418.

Santi de: Die Pathologie der verschiedenen akuten Entzündungen des Kehlkopfes und Halses einschließlich des akuten Ödems, der Phlegmone und des Erysipels des Pharynx und Larynx, der Angina Ludovici, aber ausschließlich der Diphtherie 401.

Schuhmacher: Juffinger † 81.

Stern: Diskussion 141.

Thost: Die Behandlung von Erkrankungen der oberen Luftwege und der Ohren mit Röntgenstrahlen 84.

Tövölgyi: Die therapeutische Wirkung des Bacterium coli commune bei Kehlkopftuberkulose 132, 409.

Weil: Querschuß durch den Gesichtsschädel 1319.

Winckler: Über Tonsillenoperationen im Kindesalter 776.

Die laryngo-rhinologische Sektion auf den internationalen medizinischen Kongressen 989.

Digitized by Google
Original from UNIVERSITY OF CALIFORNIA
Generated on 2019-10-24 14:24 GMT / http://hdl.handle.net/2027/uc1.b3252762
Public Domain in the United States, Google-digitized / http://www.hathitrust.org/access_use#pd-us-google

Sachregister.

Abderhaldensche Methode 539, **1057**; — bei intrakraniellen Komplikationen 1259; Serumbehandlung maligner Tumoren 1014.

Absceß, Behandlung stinkender — **546**; — mit Spreizfedern 546; extraduraler, als Komplikation von Stirnhöhleneiterung 552; Hals 453, Oesophagus 1034; peritonsillärer, unblutige Eröffnung **1331**; Aetiologie **1335**; retrobulbär, rhinogen 452; Ringknorpel 1328; Septum 462; subduraler 960; subfrontaler 993.

Adenoide Wucherungen, akute Entzündung beim Säugling 461; Histogenese 472; psychisches Verhalten der Kinder 554; Torticollis 554; — und Augen **136**.

Adenom, Nase und Nebenhöhlen 1018.

Akromegalie **1334**; — auffallende Gelenkveränderungen. Operation 537.

Aktinomykose, Hals und Zungengrund 453.

Alkoholinjektion bei tuberkulöser Dysphagie 475, 900.

Amyloid 1000; Larynx 1186; Trachea und Bronchien 883; Tumoren der oberen Luftwege 235.

Anästhetika 459.

Aneurysma, Aorta 1085; — Recurrenslähmung 901; Arteria occipitalis 1225; — subclavia **1231**; Carotis interna **780**, 1072.

Angina habitualis, Therapie 900; Ludovici 401; — Pathologie 861; Plaut-Vincentsche 1327, 1358. Salvarsan 1191; der Seitenstränge 471.

Angiofibrom, Nasenmuschel 991; Nasenrachenraum 146, 455, 830, 1162, 1255, 1258; Septum 894.

Angiom, Larynx 1001; Nasenflügel **1201**; Zunge 1018.

Anosmie, traumatische 465, 467; Berufserkrankung der Feuerwehrleute 1355.

Ansatzrohr, Röntgenographie 910; tonverstärkende Wirkung 1096.

Antimeristem, Karzinom 1040; Pharynxkarzinom 138, 1036.

Antritis, s. Stirnhöhleneiterung und Kieferhöhleneiterung.

Aphonie, durch Granulationstumor nach Rasiermesserschnitt **1073**; hysterische, Heilungsmethode 1012; nach Kehlkopfverletzung 1364; nervöse 820, Paraffininjektion ins Stimmband 830.

Aphthen, Larynx und Trachea, bei Lungentuberkulose 1092.

Aryknorpel, Ekchondrose 1212; Karzinom, partielle Larynxresektion 826.

Asthma 1344; Asthmolysin 1050; bronchiales, Behandlung mit Bronchoskopie 1197; bei Kindern 893; Diagnose und Therapie 1343; tracheo-bronchiales 907; — Injektion 476; Tulisan 892.

Atmungskurven 150.

Atresie, Choanen —, 831; — bei Neugebornem 465; Nasenrachenraum 452; retronasale, membranöse, 832, 991.

Auge, Beziehungen zw. Nase und — **136**; Erkrankungen durch Eröffnung des Tränensackes geheilt 1076, 1078; Gesichtsfeldveränderungen bei Nasen- und Nebenhöhlenerkrankungen **218**, Zahnerkrankungen 1223.

Autolysatbehandlung, maligne Tumoren 538.

Ballontamponade des Nasenrachenraums 837.

Basedow 909; Besserung durch Eingriffe in Nase und Nasenrachen 1095; Gefahren von Nasen- und Rachenoperationen 549; Thymektomie 534; — und Thymus 537.

Berufserkrankungen bei Bäckern 819; — bei Feuerwehrleuten 1355.

Blennorrhagia buccalis 1359.

Blennorrhöe, Tränenwege 1040.

Blutungen, nach endolaryngealen Eingriffen 1362, Larynx nach Skarifikation 996; lebensgefährlich, nach Conchotomie 1089; Luftwege, Pituitrin 866; parenchymatöse, neue Methode zur Stillung 839; Pituitrin, blutstillend 1024, Tonsille 148.

Bronchien, Amyloid 883; chronische Erkrankungen, örtliche Behandlung 558; Coffein 1197; direkte Untersuchungsmethoden 493; Entwicklung bei Kindern 903; Fremdkörper 147, 445, 456, 476, 504, 560, 887, 1031, 1082, 1330; Karzinom 1081; Stenose, narbige 1177; — infolge von Sklerom 1198; Syphilis, Diagnose durch Tracheobronchoskopie **783**; Therapie, insbesondere Radium 503.

Bronchoskopie, Behandlung von Brochialasthma 1197; Diagnose der Syphilis **783**; Entfernung von Fremdkörpern bei Kindern 1106; Methode nach Mouret 493, 907.

Bulbärparalyse; akute, Kehlkopfsymptome 449; — Verhalten des Larynx 1363.

Digitized by Google
Original from UNIVERSITY OF CALIFORNIA
Generated on 2019-10-24 14:24 GMT / http://hdl.handle.net/2027/uc1.b3252762
Public Domain in the United States, Google-digitized / http://www.hathitrust.org/access_use#pd-us-google

Carbol, bei Nasenoperationen 228.
Carotis, externa, Ligatur wegen Tonsillarblutung 148; — nach unstillbarem Nasenbluten 1089; — interna, Aneurysma 780, 1072.
Cartilago arytaenoidea, Luxation 1348. — thyreoidea, Nekrose, künstlicher Kehlkopf 450; vollständige Verknöcherung 1346.
Cinnabarsanna s. Zellers Krebsmittel.
Coagulen 839, 1000.
Coccobacillus foetidus Ozaenae Perez 887.
Coffein, Wirkung auf Bronchien und Atmung 1197.
Colibacillen bei Larynxtuberkulose 132, 409, 872.
Conchae bullosae 435.
Conchotomie, neue Methode 467; Prophylaxe der Nachblutungen 456.
Cuprase, bei Sarcoma tonsillae 556.
Cyste, Dermoid-, submentale 1173; Mundhöhle 1344; follikuläre 1357; Hals, Präparate 1076; Larynx 1080; Nasenvorhof 551; Oberkiefer 829, 1184, 1212; Entwicklung 1080; Operation 1069; Röntgenbilder 1220; bei Struma 533; mit aberriertem Zahn 148; Zahnwurzel 1357; Zungengrund 1086.

Dacryocystitis, Einteilung und Ätiologie 865; Siebbein 1090.
Dacryocystorhinostomie 451, 466, 863, 985, 1044, 1070, 1076, 1078, 1183, 1187.
Dacryostenose, intranasale Behandlung 1070.
Decanulement, erschwertes 1033, 1080.
Dermoid, submental 1173.
Detonieren 478.
Diaphragma laryngis congenitum 1092.
Diathermie, Behandlung der Ozaena 988.
Dionin als Schnupfenheilmittel 893.
Diphtherie, Chirurgie 1196; chronische 891; der Trachea, durch avirulente Bazillen 906; Kanüle 1332; Serumbehandlung 1189; follikuläre Tonsillitis 554.
Diphtheriebacillen bei unterernährten Säuglingen 468.
Diplophonie 910, 1221.
Distonieren 478.
Druckdifferenzverfahren 540.
Drüsen und adenoides Gewebe im Pharynx 471; intraepitheliale, des weichen Gaumens 239.
Ductus naso-lacrimalis, Fensterresektion bei Stenose 464.
Durchleuchtung des Kehlkopfes und der Luftröhre 1017.
Dysphagie bei Larynxtuberkulose, Behandlung mit Alkohol 475; — Behandlung mit Nervenquetschung 1027.

Ekzem, Gesicht, Nase und Larynx 1333.
Embolie, Arteria centralis retinae, nach Paraffininjektion 1076, 1077; experimentelle Studien 839.
Empyem, Kieferhöhle 1355; Beziehung zu Osteomyelitis des Oberkiefers 465; Sinus sphenoidalis 1327; Stirnhöhle 450.
Encephalocele, Nase, angeborene 1030.
Endotheliom, Gaumen 1025; Nase und Mundhöhle 489; Septum 488.
Entzündungen, akute der oberen Luftwege 401.
Enuresis nocturna, nasobulbäre Reizung 896.
Epiglottis, Fibrom 150; Tumor 1328; — maligne 1329.
Epilepsie, Ätiologie und Therapie 1356.
Epipharynx s. Nasenrachenraum.
Epitheliom, Mundhöhle 1359.
Erysipel, Behandlung von Nase und Rachen im akuten Stadium 852; Hals, Pathologie 861; des Pharynx und Larynx 401; Septumabsceß nach — 893.

Fibrolipom, Pharynx 555.
Fibrom, Epiglottis 150; Larynx, Röntgenbild 1262; Nase 455, 1326, 1329; Nasenrachenraum 1327; naso-pharyngeales 1185; Stimmband 453.
Fibrosarkom, multiples, des Oro-Pharynx 473.
Fistel, Hals, laterale 908; Keilbeinhöhle, luetisch 489; Kinnzahn 1173; Nase, median 1229.
Fremdkörper, Bronchien 147, 445, 456, 467, 504, 560, 887, 1031, 1082, 1330; Choane 458; Diagnose und Behandlung 1051, 1054; Halswirbel 1186; Hypopharynx 1327; Kieferhöhle 1080; Laryngitis subglottica 556; Larynx 445, 557, 1021, 1080, 1081, 1257, 1361; Luftwege, Entfernung bei Kindern mit Bronchoskopie 1196; Lunge, beim Kind 476; Nase 458, 1330; Oesophagus 447, 476, 504, 831, 1032, 1065, 1081, 1327, 1340, 1345; — Diagnose und Behandlung 1050, 1054; — Fistel 183; — Recurrenslähmung 904; — Komplikationen 183, 906; — obere

Digitized by Google
Original from UNIVERSITY OF CALIFORNIA
Generated on 2019-10-24 14:24 GMT / http://hdl.handle.net/2027/uc1.b3252762
Public Domain in the United States, Google-digitized / http://www.hathitrust.org/access_use#pd-us-google

Luftwege 445; — Phlegmone 905; Orbitalboden 1083; Siebbein 1186; Trachea 476, 504.

Gastroptose mit Oesophagusdilatation 907.
Gastroskopie 495; — und Gastrophotographie 1065.
Gaumen, Dehnung und Nasenatmung 1216; Endotheliom 1025; Epithel 239; Fibromyxom 1194; Karzinom 1025, 1040; Lupus 1076, 1207; Papillom 1194; Pemphigus 823; Tonsille, Operation 1188; — chron. Entzündung, Verhältnis zu Affektionen innerer Organe 1322; Torus palatinus 1172; Tuberkulose, Zeichnung 1343; maligne Tumoren 1025; multiple Ulceration 820; Verwachsung mit Rachenwand 1215.
Gegendruckautoskopie 1020.
Gesichtsknochen, diffuse Hyperostosen **197**, 1070; Querschuß **1319**.
Glottis, Verengerung 1227.
Glottisspasmus bei Erwachsenen 901; bei Kindern, durch Mentholanwendung in der Nase 891.
Goldcantharidin, Larynxtuberkulose 1027, Sklerom der Nase 828.
Granulom, chronisch-entzündlich, im Nasenrachenraum **481**, 880.
Granulum, harter Gaumen 1076; Rachenhinterwand 821; — und Larynxtuberkulose 992.

Hämangiom, cavernöses der Nasenmuschel 1186; Tonsille 148, 832, 1018.
Hämatom, arteriziell, retrotonsillär 1182; Septum 462.
Hämostase 839.
Hals, Abszeß 453; Dermoide, Präparate 1076; akut-infektiöse Entzündungen 860, 861; Erkrankungen, Impfbehandlung 867; Fistel, laterale 908; angeborene Kiemengangfistel 908; Massage, neue Methode 1061; Phlegmone **163**, 861, 826; — Vago-Sympathiconeuritis 229; Syphilis, Injektion von metall. Quecksilber 460; Verwundung, Stimmverlust 1073.
Halswirbel, Fremdkörper 1186.
Heißluftherapie 1038.
Hemilaryngektomie s. Larynxcarcinom.
Herz und Struma 909.
Heufieber 549; Vaccinbehandlung nach Wright 1090.
Hiatus semilunaris, Derivate des 237.
Hydrops 458.
Hydrorrhoea nasalis, Beziehungen zu Gehirnläsionen und zum Sehorgan 548; postoperative 507.
Hyperostosen, Gesichts- und Schädelknochen **197**, 1070.
Hyperplasie, Oberkiefer 864.
Hypopharynx, Fremdkörper 1327; Carcinom 145, 811, 842, 843, 846, 1225; Verätzung, mit diffuser Perichondritis 834.
Hypopharyngoskopie 550.
Hypophyse, Fremdkörpertuberkulose mit Akromegalie 537; endonasale Operation 228.
Hypophysentumor 230, 910; Chirurgie 490, 851; — endonasale 464, 1365.

Infektionskrankheiten, Behandlung der Nase und Rachen im akuten Stadium 852; Nase als Eingangspforte 871.
Inhalation, neues System 1049.
Injektionen, endobronchiale 504.
Instrumente, Antroskoptrokar n. Tövölgyi 1230; Apparat zur Beobachtung der Luftbewegung aus Mund und Nase bei Behandlung von Rhinolalien (nach Rötzer) 1251; Bolzenkanüle, verbesserte n. Brüggemann 1019; Bügelhaken f. Oberkiefer n. Siebenmann 1020; Clarscher Reflektor, Verbesserung n. Kofler 439; Double-Courant-Troicart f. Kieferhöhle n. Navratil 895; Durchleuchtungsapparat für Larynx und Trachea n. Katzenstein 1017; Elektroskop Brüningsches, Lampe dazu n. Wolf 1079; Elevatorium f. Tonsillektomie n. Henke 1018; endoskopische Röhre mit Kamin n. Siebenmann 1020; Epiglottiszange n. Kofler 439; Erwärmungsapparat f. Hals n. Katzenstein 1017; Fräsen, birnförmige f. Keilbeinhöhlenoperationen n. Halle 1032; — zur Fremdkörperextraktion aus der Nase, n. Blegvad 449; Gaumenhaken n. Kubo 470; Gesichtsschutzvorrichtung aus Papier n. Levinger 1221; Haken, selbsthaltend f. Kieferhöhlenoperation n. Killian 1037; Inhalationapparat für Kochsalznebel n. Reismann-Wenzel 1049; Kanülenhalter f. Nebenhöhlenspülung n. Brüggemann 1069; Kauter f. Larynxtuberkulose n. Siebenmann 1020; Kehlkopfkompressionsapparat n. Katzenstein 1074; Kehlkopfspatel bei Kaustik n. Siebenmann 1020; Killiansche Radikaloperation, Faßzange

Digitized by Google
Original from UNIVERSITY OF CALIFORNIA
Generated on 2019-10-24 14:24 GMT / http://hdl.handle.net/2027/uc1.b3252762
Public Domain in the United States, Google-digitized / http://www.hathitrust.org/access_use#pd-us-google

n. Trautmann 1210; Kompressorium des Kehlkopfes n. Katzenstein 1017; Lupenprismenbrille f. Nase und Ohr n. Schäfer 1181; Mandelquetscher n. Ritter 1031; Meso- u. Hypopharyngoskopie, Spatel n. Gerber 1018; Motor-Kieferhöhlentrokar n. Gutberlet 1354; Nasenrachenspüler n. Bauer 1228; Nasenschienen n. Zenker 1018; Nasenschlingen, Keil zum Öffnen, n. Levinger 1222; Nasenspekulum, selbsthaltendes n. Hölscher 1037; — n. Killian 1037; — n. Levy 1037; — verbessert 1073; Nebenhöhlen, Spritze zur Exploration n. Watson-Williams 873; ovale Tuben z. Oesophagoskopie n. Chiari 1018; Pharynxlupe n. Gerber 1018; Photographie, stereoskopische des Kehlkopfes, Apparat n. Garel 846; Punktionsnadel f. Keilbeinhöhle n. Menzel 1004; Salpingoskop n. Zaufal-Leiter 152; — verbessert n. Gatscher-Marschik-Leiter 1072; Saugröhrchen f. submuköse Septumresektion n. v. Eicken 1019; Schädelbasisfibrome, — zur Operation n. Navratil 1185; Schiefnaseoperationen, Apparat zur Nachbehandlung n. Gerber 1018; Schwebelaryngoskopie, modifizierter Apparat n. Wolf 1035; — n. Killian 1083; — Beleuchtungsvorrichtung an den Spatelhaken n. Marschik 1072; — Spatel u. Albrecht 892; — verbesserter Spatel n. Killian 1086; Spekulum für den Nasenrachenraum n. Yankauer 1036; Spray, Anämisierungs- und Anästhesierungs- — für obere Luftwege n. Marschik 428; Spritze und Kanüle zur Tonsillaranästhesie n. Rupprecht 239; Stimmbandfeilen n. Gerber 1018; Stimmgabeln elektrisch für Lautgymnastik der Stimmbänder n. Maljutin 1096; Tampon, mit Mikuliczscher Lapissalbe imprägniert 1184; Thermokauter, V-förmig für Conchotomie n. Sluder 229; Tonsillektomie, neue Faßzange n. O. Beck 960. Tonsillenexpressor für Tonsillektomie n. Réthi 1018; Tonsillenkompressorium n. Marschik 153, 432; Tonsillotom, Gaumenschützer n. Gordon 1358; Vegetationen, adenoide, Curette n. Kaczyński 1326; Vorhofspiegel n. Gerber 1018; Watteträger f. Ätzungen des Kehlkopfes n. Gerber 1018; Zungenspatel n. Siebenmann 1020.

Intrakranielle Komplikation, Abderhaldensche Methode 1259; Pigmentierung 1260.

Intubation, subglottischer Tumor 1041; Technik 1352.

Karzinom, Aryknorpel, partielle Kehlkopfresektion 826; Bronchus 1081; Epiglottis 1338; Epipharynx, Radium 810; Gaumen 1040; Hypopharynx 146, 811, 842, 846, 1225; Kieferhöhle 469, 1041; Larynx s. Larynxkarzinom; obere Luftwege, Differentialdiagnose zwischen Syphilis und — 547; Nase 1040, 1326, 1338, 1351; Nasenrachenraum 1077; Nebenhöhlen 145; Oberkiefer 146, 150, 1206; Oesophagus 453, 1079, 1231; — und Metastase 1199; Ösophagektomie und Plastik 1198; Radiumbehandlung 503; Recurrenslähmung 1030; Pharynx 843, 1041; Antimeristem 1036, 1038, 1040; Mesothorium 1086; Plastik 1037; halbseitige Resektion 437, 997; Totalexstirpation 229, 1037; Schädelbasis, Radikaloperation 438; Siebbein 1041, 1044; Operation nach Moure 873; Tonsille 438, 1003, 1073; Radiumbehandlung 438, 1025; Trachea 1094, 1231; Uvula 1025; Zunge, pos. Wassermann 239; Radiumbehandlung 438; Zungengrund 1345.

Kaustik, Larynxstenose nach 1041; untere Muschel, zur Behandlung der Enuresis nocturna 896.

Kehlkopf s. Larynx.

Keilbeinhöhle, Fistel bei tertiärer Lues der Nase 489; Punktion 1004; Röntgenographie, neue Methode 464; Untersuchung mit Röntgenstrahlen 462, 1192.

Keilbeinerkrankung, Neuritis optica 1257.

Keratosis laryngis 1029.

Kiefercyste, Röntgenbild 1261.

Kiefergelenk, Meniscusverletzung 1078.

Kieferhöhle, Cholestearin 1067; Eiterung 1089; Bakteriologie 236; Empyem 1355; Entzündung bei Neugeborenen 1356; Fremdkörper 1080; — im Orbitalboden 1081; Karzinom 1041; Plattenepithelkarzinom in Form eines Steines 469; Peritheliom 553; Plastik 1083; Polypen, Ausspülung durch Punktion 123; Radikaloperation 151, 466, 1066, 1355, — tödlicher Ausgang; Recessus sphenoethmoidalis 236; Syphilis 451.

Kieferhöhleneiterung, akute, und Osteomyelitis 823; — dentalen Ursprungs 466; Therapie 1089; — und Zahnchirurgie 897.

Knochenblasen, mittlere Muschel 239.

Komplikationen, endokranielle, bei Stirnhöhlenentzündungen 505.

Kropfherz 909.

Digitized by Google
Original from UNIVERSITY OF CALIFORNIA
Generated on 2019-10-24 14:24 GMT / http://hdl.handle.net/2027/uc1.b3252762
Public Domain in the United States, Google-digitized / http://www.hathitrust.org/access_use#pd-us-google

Lähmung, siehe Stimmbandlähmung.
Laryngitis haemorrhagica 1230; — hypertrophica 1220; — subglottica 556, 1092, 1332; bei Kindern 1362.
Laryngorhinologie, Beziehungen zur allgemeinen Diagnostik 1087.
Laryngostomie 1012, 1079; — bei Larynxtuberkulose 1035.
Laryngo-Tracheo-Bronchoskopie, direkte 1364.
Larynx, Angiom 1001; Amyloid 1186; Aphthen, bei Lungentuberkulose 1092; Blutung nach Skarifikation 996; Brüche, Ruptur der Trachea und Perforation des Oesophagus 1094; Bulbärparalyse 1363; Cyste 1080; Diaphragma 1092; direkte Untersuchung und Operation 1020; Dislokation bei angeborenem Schiefhals 1076; Distraktion bei indirekter Laryngoskopie und Operation 1065; Durchleuchtung 1017; Ekzem 1333; Erysipel **401**; Fibrom 453; Fibrom, Röntgenbild 1262; Fistel 1350; Fremdkörper 445, 557, 1021, 1080, 1081, 1257, 1361; Gicht 1079; Keratosis 1029; Kompression 1017, 1074; Kontusion, Prognose 901; künstlicher — 1211; Nekrose der Cartilago thyreoidea 450; — Laryngitis subglottica 556; Laryngofissur, Plastik 1079; Larynxtonsille im Ventrikel 884; Massage bei Stimmleiden 1061; Muskeln, Inaktivitätsatrophie 1087; Ödem, akutes **401**; Operation auf direktem Wege 240; Osteom 474; Pachydermie, Ätiologie und Diagnose 845; Papillom, Radium 504; — Behandlung bei Kindern 520; Parästhesie 460; Perichondritis 1034; — nach Oesophagusverätzung 834; Pemphigus 999; Phlegmone **401**, 997; Polyp, Expektoration 474; Radiumbestrahlung, Methodik 1088; Röntgenbilder 1021; Röntgenuntersuchung 1093; Scharlach, nekrotisierende Entzündung 1353; Sklerom 1342; — Zeichnung 1333; Stenosen, Chirurgie 1360; — Gummischwammtamponade 1033, 1079; — nach Kaustik 1044; — postdiphtheritische 519; — verbesserte Bolzenkanäle 1020; stereoskopische Photographie 846; Stridor congenitus 474; Syphilis 452, 1345, 1348; — tuberkulöse (Mischinfektion) 1060; — Verwachsung 1037; Totalexstirpation 834; — Pharynxkarzinom 229; — Plastik 997, 1037; Steifheit 1332; Tumor 1080, 1327, 1336; — autogenes Verschwinden 1194; — Totalexstirpation, Radium 230.
Larynxexstirpation, Stimmbildung nach 1360; — Glucks Methode 1361; Technik 1363.
Larynxkarzinom 1041; konservative Behandlung 901; Chirurgie 513, 516; Kasuistik 1329; partielle Laryngektomie 231, 437, 449, 557, 826, 1362; totale — 229, 230, 231, 557, 558, 1003, 1081, 1211; luetisch 556; Mesothorium 1361; Pathologie 473; — mit Perichondritis 1339; Plastik nach halbseitiger Resektion 997; Röntgenbilder 1022; sekundär 557; Therapie inoperabler — 1021; Thyreotomie 1361.
Larynxlähmung bei akuter Bulbärparalyse 449.
Larynxtuberkulose 1327, 1333, 1335, 1350, Chirurgie 877; Colibazillen **132**, **409**, 872; Dysphagie, Behandlung mit Alkohol 475, 900, 1027; Friedmannsches Serum 1026, 1044; Granulum der Rachenhinterwand 992; Infiltrat und Ulcus 1044; Kaustik 833, 1020; Laryngostomie 1035; Erfolg der Lungenkollapstherapie 1053; mit verhornter Oberfläche 1342; Statistik 558; Syphilis (Mischinfektion) 1060; Therapie 1194; — mit subcutaner Sauerstoffeinspritzung 1190.
Leiomyom, Uvula 1002.
Leishmaniosis, Nasenschleimhaut 898.
Leitungsanästhesie bei Nasenoperationen 228.
Leukoplakia buccalis und lingualis 1325.
Lichen ruber planus, Mundhöhle 435, 1030.
Limen vestibuli, Atmungsbindernis **178**.
Lokalanästhesie 459, 460; Nebennierenerkrankungen 1084; Schneidezähne von der Nase aus 470; Tonsille 239.
Luftwege und Allgemeindiagnostik 1087; Amyloidose der Schleimhaut 835; Berufserkrankungen der Bäcker 819; Chirurgie 1075; akute Entzündungen **401**; Erkrankungen der —, Chemotherapie (Goldkantharidin) 1028; Heißluftherapie 1038; — Impfbehandlung 867; Fremdkörper 445; Diagnose und Behandlung 1050, 1054; Entfernung mit Bronchoskopie bei Kindern 1196; Mesothorium 1022, 1023; Mykosen der Schleimhaut 780; Pemphigus 1353; Pituitrin bei Blutungen 866; Radium 521, 1023; Salvarsan 507; — bei Sklerom 887; Syphilis u. Mischinfektionen 890; Sklerom 887; Syphilis, Differentialdiagnose zw. Tuberkulose und — 547; — zw. Carcinom und — 547; Tumoren, amyloide 235;

Digitized by Google
Original from UNIVERSITY OF CALIFORNIA
Generated on 2019-10-24 14:24 GMT / http://hdl.handle.net/2027/uc1.b3252762
Public Domain in the United States, Google-digitized / http://www.hathitrust.org/access_use#pd-us-google

— maligne 1023; — Radium 1352; histologische Veränderungen bei Masern 1229.
Lungentuberkulose, Alkoholinjektion 475; „aphthöse" Geschwüre der Trachea und des Larynx 1092; operative Behandlung 539, 540; Larynxtuberkulose, als Komplikation 558; akute Rhinitis, als Symptom 468; Sauerstoffinjektion 1190.
Lupus, Gaumen 1076, 1207; Schleimhaut, Histologie 1027; Zunge 899.
Lymphangiom, Nase 1326; cavernöses, Wange 1085; Septum 1089; Zunge 1018.
Lymphatische Gewebe, im Ventriculus Morgagni 884.
Lymphdrüsen, Exstirpation bei Radiumbehandlung des Primärtumors 438; Hals, Tuberkulose, Beziehung zu Tonsillen und Lunge 477; — primäre Tonsillartuberkulose 1210; Tonsillitis chronica 884.

Mandelentzündung s. Tonsillitis.
Mediastinum, malignes Granulum **161**.
Melanose, Nasenschleimhaut 1084.
Meningitis, eitrige, Chirurgie 545; Empyem d. Sinus sphenoidalis 1327; bei Fremdkörper im Oesophagus **183**; purulenta aseptica, nach intranasalem Eingriff 552; rhinogene 893; — cerebrospinalis, Behandlung von Nase und Rachen im akuten Stadium 852; — Präparat 1032; — serosa circumscripta 1031.
Menthol, Gefahren bei Kindern 891.
Mesopharynx s. Pharynx.
Mesothorium, bei Carcinom des Pharynx 1086; obere Luftwege 1022; bei Lymphosarkom der Tonsillen 1086; Therapie 527.
Micrococcus catarrhalis, Ursache von Furunkeln: Ekzem der Nase und Lippe 549.
Modell der Nase und Nebenhöhlen, plastisch 886.
Mucocele, Keilbeinhöhle 1229; Septum, mit postoperativer Hydrorrhoea nasalis 507.
Mundhöhle, Epitheliom 1359; Lichen ruber planus 435, 1030; Pemphigus acutus 472; Ranula 812; Tuberkulose 148.
Muscheln, mittlere, Knochenblasen 239; — blutige Dislocation 440; Polypen 1011; Sklerom 1337; Tumor 1002; untere, Anatomie 506; — Angiofibrom 991; — Kaustik, zur Behandlung der Enuresis nocturna 896; Verkleinerung bei Schwellung 467; s. a. Conchotomie.
Musculus thyreo-cricoideus, Funktion 1360.
Mykosen, obere Luftwege 870.

Nacasilicium s. Zellers Krebsmittel.
Nachsingen, Genauigkeit, bei Berufssängern 478.
Nase, Adenom 1018; Atmung und Gaumendehnung 1216; Beziehungen zw. Auge und — **136**, 887; Cancroid 1040; Chirurgie, Geschichte 1230; Choanalpolyp 1002; Deformitäten, nach Eiterung, Vaccinbehandlung 869; — u. Rachen, Operationen, Gefahren b. Basedow 549; — nach Septumerkrankungen 462, 898; Einfluß auf Lungengeräusche 897; endotheliale Geschwülste 1354; Ekzem 1333; — Mikrococcus catarrhalis als Ursache 549; Encephalocele 1930; Endotheliom 489; Erkrankungen, Gesichtsfeld bei — **218**, 895; — Impfbehandlung 867, 868; Fibrom 455, 1326, 1329; Fistel, median 1229; Fremdkörper 458, 1330; Funktion bei Tieren und Menschen 1192; Infektionskrankheiten, Eingangspforte 871; Karzinom 1326, 1338, 1351; Korrektur, Schiefnase 1098; Leitungsanästhesie bei Operationen 228; Lupus 1027; Lymphangiom 1326; maligne Tumoren, Prognose und Therapie 873; — Pathologie und Diagnose 1005; Melanose 1084; Modell, plastisch 886, Nerven, neue Nomenklatur, 1014; Operationen und Basedow 1095; Osteoplastik 1192; Papillom 239; Plastik 229, 527, 1030, 1031, 1079, 1163; — Gipsmoulagen 1182; Polypen 1350; — bei Kindern 822; Sarkom **1333**, **1345**; Sekretionsanomalie 1192; Sklerom 550, 828, 1330, 1342; — Präparat 1339; — Nasenverschluß 1032; — Radiumbehandlung 146; — Salvarsan **1191**, 1229; Stenose 1353; Symptome bei Lungentuberkulose 468; Syphilis 489, 819; — Injektion von metall. Quecksilber 450, — Nebenhöhlen 1052; — Sequester 1030; und Tränenwege, bakteriologische u. histologische Beziehungen 865; Tuberkulose 819, 895, 1040, 1329; — Auftreibung des knöchernen Nasengerüstes **1169**; multiple Ulceration der Schleimhaut 820; Verstopfung, Behebung durch Orthodontie 472; — Septumresektion 467; Verunstaltung, Behebung 899; Zähne, aberrierte 1032; — Einfluß auf die Entwicklung der — 1035; — Erkrankungen 1222; s. a. Septum.
Nasenflügel, Angiom **1201**; Aspiration, operative Beseitigung 466.
Nasenloch, Verengerung 832.

Digitized by Google
Original from UNIVERSITY OF CALIFORNIA
Generated on 2019-10-24 14:24 GMT / http://hdl.handle.net/2027/uc1.b3252762
Public Domain in the United States, Google-digitized / http://www.hathitrust.org/access_use#pd-us-google

Nasenmuscheln, Anatomie 506; Hämangiom, cavernöses 1186.
Nasenrachenraum, Angiofibrom 455, 830, 1162, 1255, 1258; — Radiumbehandlung 146; Atresie 452; Ballontamponade 837; Fibroepitheliom 1018; chronisch-entzündliche Geschwulst **481**, 880; Fibrom 1327; Karzinom 810, 1077; Lymphosarkom 1327; Operationen und Basedow 1095; direkte Operationen 1036; Polypen, Behandlung 1320; Radium, Methodik 1088; maligne Tumoren 873; — Pathologie und Diagnose 1005; — Radikaloperation 1000; Tumor 1343; direkte Untersuchung und direktes Photographieren 506.
Nasenscheidewand s. Septum.
Nasenschleimhaut, Hypertrophie, Blutungen nach Entfernung 1089; Leishmaniosis 898; Lupus 1027; chromatophore Zellen 1084.
Nasenvorhof, Limen vestibuli, als Atmungshindernis **178**, 832; Stenose 1030.
Nasenwand, perseptale Operation **139**, 439, 812.
Nasenzahn 145, **466**, 1032.
Nebenhöhlen, Adenom 1018; Diagnose und konservative Behandlung 551; endotheliale Geschwülste 1354; Entwicklungsstörungen. Ozaena bei Kindern 898; Karzinom 145; Modell 886; Operation 501, 894; Spülung, Technik 1069; Syphilis 1052, 1346.
Nebenhöhleneiterung, Operation 1256.
Nebenhöhlenerkrankung 898; Augensymptome bei 468, 895; konservative Behandlung 551; Gefäßverkalkung 1067; Gesichtsfeld bei **218**; bei Kindern 883; intranasale Operation 501, 894, 1068; Radikaloperation 1316.
Neosalvarsan 1190.
Nervus laryngeus sup., Quetschung bei Dysphagie 1027; — olfactorius, Entwicklung 1015; — recurrens, experimentelle Anastomose m. Ramus descend. hypoglossi 459.
Neuralgie, Hinterhaupt, Exstirpation d. zweiten Spinalganglion 545.
Neuritis optica und Nebenhöhlenerkrankungen 895; Vagus, Sympathicus, Glossopharyngeus, nach Halsphlegmone 229; — bei Siebbein-Keilbeinerkrankung 1257.
Noma 1084.
Noviformgaze **426**, 1049.
Oberkiefer, Cyste 1184; Dehnung 1035; Follikularcyste 829; — mit Zahn 1212; Hyperostose **197**, 1070; chronische Hyperplasie 864; Karzinom 146, 150 1206; — aus Cancroid der Nase 145; Operation, Lokalanästhesie 1163; Osteomyelitis 552, 823; Ostitis fibrosa 823; Zahncysten, Operation 1069, 1174.
Oedem, akutes **401**; — Pathologie 861; Larynx, skarifiziertes 996; Oesophagus, Folge von Erbrechen 1199; Pharynx, bei Herzkranken 471.
Oesophagoskopie, Methode 493, 907; ovale Tuben n. Chiari 1018; Perforation 447.
Oesophagus, Abguß, Expektoration 1325; Absceß 1034; cystöser 1346; Erkrankungen 907; Ersatz durch antethorakale Haut-Dickdarmschleimhautbildung 542; Erweiterung 902; — spontane mit Gastroptose 907; Fremdkörper 447, 476, 504, 831, 1032, 1065, 1081, 1327, 1340, 1345; — Fistel **183**; — Recurrenslähmung 904; — Komplikationen **183**, 906; Karzinom 453, 1079; — Kombination mit Larynx- und Trachealkarzinom 1231; — und Metastase 1398; — Oesophagektomie und Plastik 1198; Oedem, Folge von Erbrechen 1199; Perforation, bei Larynxbrüchen 1094; — bei Oesophagoskopie 447; Pulsionsdivertikel 1199; Radiumbehandlung 503; — Recurrenslähmung 1030; Scharlach, nekrotisierende Entzündung 1353; Spasmus, Operation 543; — infolge akuter Entzündung 1324; Stenosen 905; — durch Bronchustumor 1081; — durch Narben 476, 907, 1055; — Radiumbehandlung 841; Striktur, Röntgenbild 453; direkte Untersuchungsmethoden 493.
Oleum Sinapis, schmerzstillendes Mittel 814.
Orbitalphlegmone von vereiterter Zahncyste 1261.
Osteom, Larynx und Trachea 474; Orbita 960; Stirnhöhle 1018.
Osteomyelitis, Antritis maxillaris acuta 823; Oberkiefer 552; Beziehung zum Kieferhöhlenempyem 465; Schädelknochen 1081, 1341.
Ostitis fibrosa des Oberkiefers 823.
Ozaena 553, 891; Behandlung mit Diathermie **988**; — mit Sauerstoff 465; Entwicklungsstörungen der Nasennebenhöhlen bei 898; Catguteinlagen bei zu weiter Nase 1260; Infektiosität 1085;

Digitized by Google
Original from UNIVERSITY OF CALIFORNIA
Generated on 2019-10-24 14:24 GMT / http://hdl.handle.net/2027/uc1.b3252762
Public Domain in the United States, Google-digitized / http://www.hathitrust.org/access_use#pd-us-google

Paraffin 894, **1192**: **Sekretion 753**; Tuberkulose und 892; **Vakzinationstherapie** 887, 1085.

Pachydermie, Larynx, Ätiologie und Diagnose 845; Stimmband 1339, 1347.
Papillom, Gaumen 1194; Larynx, Radiumbehandlung 504; — Behandlung bei Kindern 520; Nase 239; Rachenwand 1186.
Parästhesie, Larynx und Pharynx 460, 900.
Paraffininjektion; bei Aphonie, ins Stimmband 830; Embolie der Art. centr. retinae 1076, 1077; Ozaena 894, 1192; bei Sattelnase 435.
Pemphigus acutus 472; weicher Gaumen 823; obere Luftwege 1353; Pharynx und Larynx 999.
Perichondritis laryngis bei Kind 1034; bei Larynxcarcinom 1339; — thyreoidea externa et interna 878; — universalis traumatica laryngis, nach Oesophagusverätzung 834.
Peritheliom, Kieferhöhle 553.
Peritonsillitis nach Tonsillektomie 813.
Perseptale Operation **139**, 439, 812.
Pfannenstills Methode, Lupus des Gaumens 1207.
Pharyngitis fibrinosa 1091; — lateralis acuta 471; untere — 553.
Pharynx, Erysipel **401**; Fibrolipoma pendulum 555; Fibrosarkom 473; Granulum confluxum 821; Carcinom 229, 230, 843, 1041; Antimeristem 1036, 1038, 1040; Plastik 997, 1037; halbseitige Resektion 473, 997; Leukämie 1336; Narbenstenose, angeboren 1001; Ödem 471; Ödem, akutes **401**; Papillom 1186; Parästhesie 460; Symptome für 900; Pemphigus 999; Phlegmone **401**, 826, 997; Radium, Methodik 1088; Sklerom 1330; Syphilis, tödliche Blutung 553; — Gumma, Röntgenbild 1034; — kongenitale 1032; — Verwachsung 1037; Tonsille, Histologie und Klinik 1063; Tuberkulose 435, 1327, 1358; Tumor, luetischer 231; multiple Ulceration 820; Ulcus perforans 458; Verteilung von Drüsen und adenoidem Gewebe 471.
Phlegmone, Hals, nach Oesophagusfremdkörper 183; **Pathologie** 861; Vago-Sympathiconeuritis 229; Pharynx und Hals 826; **Pharynx** und Larynx **401**, 997; **retroösophageale**, durch Fremdkörper 905; Septum nach Gesichtserysipel 893.
Phonasthenie 477.
Phonetik, Beziehungen zur Laryngologie 1366.
Phonographie der Konsonanten 887; für Stimmprüfung und anthropometrisches Signalement 526.
Pituitrin, blutstillend 866, 1024.
Plasmazellen im Ventriculus Morgagni 884.
Plastik, Kieferhöhle 1083; Larynx 1079; — nach Totalexstirpation wegen Karzinom 997, 1037; Nase 229, 527, 1030, 1031, 1079, 1163; Gipsmoulagen 1182; Osteoplastik 1192; Oesophagus 542; nach Resektion wegen Larynxcarcinom 997, 1037.
Pneumocele supraclavicularis 443.
Photographie, stereoskopische, des Larynx 846.
Polypen, Choanal- 1011; Kieferhöhle, Ausspülung durch Punktion **123**; Larynx, Expektoration 474; Nase 1350; — als Ursache von Fieber 822; Nasenrachenraum 1320.
Prothese, Unterkiefer 555.

Rachen s. Pharynx.
Radium, Epipharynxkarzinom 810; bei Erkrankungen des Oesophagus, Trachea und Bronchien 503; Hypopharynxcarcinom 145, 811, 1225; multiple Kehlkopfpapillome 504; Kehlkopftumor 230; obere Luftwege 521, 1023; Tumoren 1352; Methodik in der Rhinolaryngologie 1088; Narbenstenosen des Oesophagus 841; Nasenrachenfibrom 146; Nasenrachenraum, Sarkom 439; maligne Nasentumoren 874; Oberkiefercarcinom 145; Pharynxcarcinom 230; Sklerom 146; Struma maligna 826; Therapie 527, 528; Tonsillencarcinom 438, 1025; Zungencarcinom 438.
Ranula, auffallende Größe 812.
Recessus sphenoethmoidalis, Highmorshöhle 236.
Recurrenslähmung 229; bei Aneurysma der Arteria subclavia 1231; doppelseitig bei Oesophaguscarcinom 1030; halbseitig, infolge von Mitralstenose 474; Oesophago-Trachealfistel 904; rheumatische 1231; bei Tabes 901; bei Vorhofdilatation 1030.
Rhinitis, akute, Säugling 461; — bei Lungentuberkulose 468; — atrophica, Cat-

Digitized by Google
Original from UNIVERSITY OF CALIFORNIA
Generated on 2019-10-24 14:24 GMT / http://hdl.handle.net/2027/uc1.b3252762
Public Domain in the United States, Google-digitized / http://www.hathitrust.org/access_use#pd-us-google

guteinlagen bei zu weiter Nase 1260; — caseosa 1330; fibrinöse — 551; Therapie 893; — vasomotoria, Behandlung mit Alkohol-Cocain 468.
Rhinolalia, Behandlung 1251.
Rhinolith 837.
Röntgenbilder, Ansatzrohr bei den Sprachlauten 910; oesophago-tracheale Fisteln 1079; Kiefercysten 1080, 1175, 1220, 1261; Kinderrachen 886; Larynx 1021, 1022; — bei Ösophagusfremdkörper 1081; Larynxtumor 1262; Oesophaguscarcinom 453; Rachentumor 1034; Sinus sphenoidalis 1186; Thorax, Tuberkulose 1343; Zahncyste 261.
Röntgenographie, Bronchusfremdkörper 456; Haarausfall nach Kopfaufnahme 1214; Keilbeinhöhlen 462; neue Methode 464; Larynx und Trachea 1093; Nebenhöhlen der Kinder 237; bei Oesophagusstenosen 905.
Röntgenstrahlen, Keilbeinhöhle 462; obere Luftwege, Behandlung 84, 523; Mandelsarkom 556; Nebenhöhlen der Kinder 237; Rhino- und Larynxsklerom 1051; Sklerom 1189; maligne Tumoren 528, 1086; Verbrühung der Nasenschleimhaut 1349.

Salvarsan, obere Luftwege 507, 890, 1191; Rhinosklerom 1191; Tonsille 555; Sarkom 1025.
Sarkom, Epipharynx 833; Nase 1345; Präparat 1333; Tonsille 1025, 1333; Behandlung mit Cuprase und Röntgenstrahlen 556; Trachea 991.
Sattelnase. Paraffininjektion 435; Tibiaimplantation 150.
Schädelbasis, Carcinom 438.
Schädelknochen, diffuse Hyperostosen 197, 1070; Osteomyelitis 1081.
Schallbewegungen, graphische Wiedergabe 887.
Scharlach, Behandlung von Nase und Rachen im akuten Stadium 852.
Schiefhals, angeborener, Dislokation des Halses 1076.
Schilddrüse, Echinokokkencysten 477; Implantation 537; Sarkom, Radium 826; Transplantation 530.
Schildknorpel s. Cartilago thyreoidea.
Schnupfen s. Rhinitis.
Schwebelaryngoskopie 846, 891, 1035, 1328, 1361; neue Indikationen 1020; Spatel nach Albrecht 892; Verbesserung des Apparates 240, 1072, 1083.
Sehnervenerkrankung s. Neuritis optica.
Semons Gesetz 1231.
Septum, Angiofibrom 894; Atrophie und Perforation bei Bäckern 819; Dacryocystitis, Erkrankungen des — 1090; Deviation, Chirurgie 467; Endotheliom 488; Erkrankungen, Nasendestruktionen 462, 1191; Lymphangiom 1089; Operation, Technik 1019; Phlegmone nach Gesichtserysipel 893; Schleimcyste mit postoperativer Hydrorrhoea nasalis 507; Tuberkulom 1182, 1183, 1326, 1338.
Septumresektion, Einpflanzung eines Knorpelstückes 466; Methode 896; Naht statt Tamponade 896; Schorfzerfall 896; submuköse — 464, 467; Technik 1019.
Serumbehandlung, Larynxtuberkulose, nach Friedmann 1026, 1044; maligne Tumoren, nach Abderhalden 1024.
Siebbein, eitrige Affektion 1326, 1337; Entzündungen, Röntgenographie 1192; — apoplektiforme Symptome 1214; Fremdkörper 1186; Karzinom 1041, 1044; — Operation nach Moure 873; Polyposis, bei Stirnbeinsyphilis 1217; Röntgenographie 1337; Tränenwege 1090.
Siebbeinerkrankung, Neuritis optica 1257.
Sinus cavernosus, Freilegung 490.
Sklerom 1087, 1327; Behandlung mit Autovaccine 1321; Larynx 1333; Luftwege 887; — Salvarsan 890, 1191; Muscheln 1337; in Mexiko 550; in Ostpreußen 1050; in Rußland 1087; Nase 1330; — Goldkantharidin 828; — Salvarsan 1191, 1229; — Präparat 1339; Nase und Larynx, Röntgenstrahlen 1051; Pharynx 1330; Radiumbehandlung 146; Röntgenstrahlen 1189; plötzliche Todesfälle 1029; Ursache von Stenose der Bronchien 1198.
Skorbut, Salvarsan 1191.
Speicheldrüsen, chronisch entzündete, Präparat 1081.
Speichelstein 1032.
Speiseröhre s. Oesophagus.
Spinalganglien, Exstirpation bei Hinterhauptsneuralgie 545.
Sporotrichose, obere Luftwege 870.
Status lymphaticus und Larynxtonsille 884.
Stenose, Bronchus 1177; — infolge von Sklerom 1198; Epipharynx, durch abnorme Prominenz des Atlas 886; Intubation, Behandlung 518; Larynx und Trachea, Chirurgie 1360; — nach Kau-

Digitized by Google
Original from UNIVERSITY OF CALIFORNIA
Generated on 2019-10-24 14:24 GMT / http://hdl.handle.net/2027/uc1.b3252762
Public Domain in the United States, Google-digitized / http://www.hathitrust.org/access_use#pd-us-google

stik 1044; — **postdiphtheritische** 519; — verbesserte **Bolzenkanüle** 1020; Nase, chronisch 1353; Oesophagus 905; — durch Bronchustumor **1081**; — narbig 476, 907, 1055; — **Radiumbehandlung** 841; — durch Senkungsabsceß 1364; Pharynx, narbig, angeborene 1001; subglottisch, skleromatös 1328, Trachea 996; Vestibulum narium **178**, 832, 1030.

Stimme, Anomalien 457; habituelle Dyskinesen 525; Mutationsstörung bei Mädchen 1078; Registeranalyse 1232; Sänger mit Doppelstimme 1033; Schulgesang und Sprachtherapie 1232; Stimmbildung nach Larynxexstirpation 1360; Verlust der — nach Verwundung des Halses 1073.

Stimmband, angeborene Doppelbildung 901; einseitige Erkrankung 475; Fibrom 453; Katarrh, mit Infiltration der Larynxwand 1338; Karzinom, Laryngektomie 1081; Lähmung 1074, 1349; — habituelle 1040, 1042; — bei Syringomyelie 1231; Lautgymnastik mit elektrischen Stimmgabeln 1096; Pachydermie 1339, 1347; Paraffininjektion bei Aphonie 830; Tuberkulose 1331, 1334; Tumor, maligner 1329; — nach Selbstmordversuch 1330; einseitige Ulceration 1076.

Stimmprüfung, Phonographie 526.

Stimmstörungen, funktionelle 1073; — Diagnose und Therapie **140**, **141**, 525, 1010; Massage des Kehlkopfes 1061; phonographische Aufnahmeplatten zu Lehrzwecken 1062.

Stirnbein, Syphilis 1217, Osteomyelitis 1341.

Stirnhöhle, Hydrops 456; Kosmetik nach Operationen 1069; intranasale Operation 505, 1068; Osteoidgewebe in der Schleimhaut 1067; Osteom 1018; Ostium, stumpfe Erweiterung 1039; Radikaloperation 1067; Syphilis 831.

Stirnhöhleneiterung, abscedierend 236, 1183; extraduraler Absceß als Komplikation 552; subfrontaler Absceß 995; konservative Behandlung 1039; doppelseitig, Perforation des Septum frontale 490; intranasale Operation 895; Radikaloperation 450, 505.

Stirnhöhlenentzündung, akute Behandlung 418, 440; Empyem 450; intrakranielle und cerebrale Komplikationen 505.

Stridor laryngis congenitus 474.

Struma, positive Beeinflussung durch Eingriffe in Nase und Nasenrachen 1095; Cysten, Gefahren 533; — und Herz 909; maligna, Radium 826; in Ostpreußen 1365; retropharyngeale 1003, 1231; substernalis 997; Thymektomie 534.

Synechie, Gaumen mit Rachenwand 1215.

Syphilis, Gaumen, Torus palatinus 1172; Highmorshöhle 451; Injektion von metallischem Quecksilber 460; Larynx 452, 1345, 1348; — und Tuberkulose (Mischinfektion) 1060; Verwachsung 1037; obere Luftwege, Salvarsan 507, 890, 1191; Nase, Sequester 1030; — tertiär 489, 819; Nasennebenhöhlen 1052; Nebenhöhlen 1346; Oesophagusstenose 1055; Pharynx 819; — tödliche Blutung 553; — kongenital 1032; Stirnbein 1217; Stirnhöhle 831; tertiär, ausgedehnte Destruktionen 1351; Tonsille, Salvarsan 555; Trachea 905; — und Bronchien, Diagnose durch Tracheobronchoskopie **783**, 1197.

Tabes, Recurrenslähmung 901.

Thrombose, aseptische 839; postoperative, experimentelle Studien 839.

Thyreoidea s. Schilddrüse.

Tonsille, Anatomie 1222; Blutung 148; Experimentelles über den Rachenring 288; Exstirpation, Gefahren 1045, 1075; — Technik 1053; Funktion 555; Gaumen-, Operation 1188; Hämangiom 148, 832, 1018; Histogenese 472; histologische Veränderungen bei Masern 1229; Injektionsanästhesie 239; Karzinom 438, 1003, 1025, 1073; — Radiumbehandlung 438, 1025; Lymphosarkom 1327; — Mesothorium 1086; Myelom 1186; Operation, bei Kindern **776**, 1063, Pharynx, Bedeutung 1086; — Histologie 1063; Rheumatismus 1230; Sarkom 1025, 1333; — Behandlung mit Cuprase und Röntgenstrahlen 556; Syphilis, Salvarsan 555; Tuberkulose 554, 555, 1337, 1357; — und Lymphome des Halses 1210; Tumor 1329; Zungen-, Hypertrophie 553, 1091; — chronischer Katarrh 1091.

Tonsillektomie 471, 899, 1045, 1053; verbesserte Faßzange 960; Folgen und Gefahren 1075; bei Kindern 884, 899; Peritonsillitis nach 813; Todesfall bei 1035; und Tonsillotomie, Indikationen **106**, 846.

Tonsillitis acuta, Behandlung 239, 450; follikuläre, mit Diphtherie 554; chronica, Lymphdrüsen **127**, 783; — Therapie

Generated on 2019-10-24 14:24 GMT / http://hdl.handle.net/2027/uc1.b3252762
Public Domain in the United States, Google-digitized / http://www.hathitrust.org/access_use#pd-us-google
Digitized by Google
Original from UNIVERSITY OF CALIFORNIA

900; Beziehung zu anderen Erkrankungen 470; eitrige Meningitis und Extraduralabsceß nach 1117.
Torticollis, nach Adenoidenoperation 554; Dislokation des Larynx 1076.
Trachea, Aphthen, bei Lungentuberkulose 1092; osteoplastische Degeneration 1222; — mit Amyloid 883; chronische Diphtherie 906; Entwicklung bei Kindern 903; Frakturen 1093; — bei Larynxbrüchen 1094; Fremkörper 446, 476, 504; Karzinom 1094, 1231; Osteom 474; Röntgenuntersuchung 1093; Sarkom 991; Scharlach, nekrotisierende Entzündung 1353; Stenose, entzündlich 996; — postdiphtheritische 519; — durch Senkungsabsceß 1364; Syphilis 905; — Diagnose durch Tracheobronchoskopie 783, 1197; Therapie, insbesondere Radium 503; — Methodik 1088; direkte Untersuchungsmethoden 493.
Tracheobronchopathia osteoplastica 1222; — mit Amyloidbildung 883.
Tracheoskopie s. Bronchoskopie.
Tracheotomie, Kasuistik 240; transversa 1094, 1187; untere, mittelst Schielhäkchens 1095.
Tränensack, Augenerkrankungen, Eröffnung des — 1076, 1078; Operation 1044.
Tränenwege, Blennorrhöe 1040; intranasale Operation 466; und Nase, bakteriologische und histologische Beziehungen 865; Siebbein 1090.
Tuberkulin, lokale Reaktionen, diagnostischer und prognostischer Wert 871.
Tuberkulose, Dioradin 1349; Halslymphdrüsen, Beziehung zu Tonsillen und Lunge 477; jüdische Bevölkerung 1326; Gaumen 1343; Knochen- und Gelenk-, Quarzlampe 235; obere Luftwege, Differentialdiagnose zw. Syphilis und — 547; Lunge, akute Rhinitis als Symptom 468; — operative Behandlung 539, 540; Nase 891, 895, 1040, 1239; — Auftreibung des knöchernen Nasengerüstes 1169; Ozaena und 892; Pharynx 435, 1327, 1358; — Granulum 821; Rachenmandel 554, 555, 1357; Rindertuberkulose 235; Septum 1326, 1338; Stimmband 1334; Tonsillen 1337; — und Lymphome des Halses 1210; Tuberkulin 871; Tulisan 892; Zahnfleisch und Wangenschleimhaut nach Zahnextraktion 148; Zunge 833, 1345.
Tulisan, bei Asthma und Tuberkulose 892.
Tumoren, Choanen 1002; Epiglottis 1328, 1329; maligne, Autolysatbehandlung 538; — Gaumen 1025; — obere Luftwege 1352; — Mesothorium- und Röntgentherapie 1086; — der Nase und des Nasenrachenraumes 873, 1004; — Radiumtherapie 527, 528; — Serumbehandlung 1023; Nasenrachenraum 1000; Rachen 231; seltene 1018; Stimmband 1329, 1330; subglottischer infolge Intubation 1041; Tonsille 1329; Unterkiefer, malign 555, 1351; Zungengrund 1193.
Typhus, Behandlung von Nase und Rachen, im akuten Stadium 852.

Unterkiefer, Resektion, Prothese 555; Tumor 1351.
Uvula, Carcinom 1025; Leiomyom 1002.
Urotropin, Heilung rhinogener Meningitis 893.

Vaccinbehandlung, Hals- und Nasenkrankheiten 867; Naseneiterung 868; bei genuiner Ozaena 887.
Verengerung s. Stenose.
Vestibulum s. Nasenvorhof.

Wange, cavernöses Lymphangiom 1085.

Zahn, aberrierter, in Cyste 148; Anästhesierung von Nase aus 470; Cysten im Oberkiefer, Operation 1069; Einfluß auf Entwicklung der Nase 1035; Erkrankungen, und Augen 1223; Fistel 1173; in der Nasenhöhle 466, 1032.
Zahncyste, Röntgenbild 1261.
Zahnfleisch, Tuberkulose 148.
Zellers Krebsmittel bei inoperablem Oberkiefercarcinom 1206.
Zunge, Angiome, multiple 1018; Carcinom 231; Landkarten- 1358; Lupus 899; Lymphangiome 1018; Tuberkulose 833, 1345.
Zungengrund, Absceß 453; Cyste 1086; Carcinom 1345; Syphilis 1345; Tumoren 1193.

Digitized by Google
Original from UNIVERSITY OF CALIFORNIA
Generated on 2019-10-24 14:24 GMT / http://hdl.handle.net/2027/uc1.b3252762
Public Domain in the United States, Google-digitized / http://www.hathitrust.org/access_use#pd-us-google

Autorenregister.

Abraham 1077.
Ahrens 1216, 1220, 1222.
Albanus 1027.
Albrecht 1020, 1033, 1034, 1038, 1060, 1080.
Amersbach 1070.
Anschütz 537, 1025.
Axisa **753**.

Barth 545.
Bergh 449.
Blumenthal 1086.
Böhm 1225.
Borzecki 1351.
Botella 504.
Breitung 526.
Bruck 1030, 1078.
Bruggemann 1019, **1067**, 1069.
Brunner 1321.
Burger 846.
Busch 1073.
Bychowski 1334.

Cameron 1015.
Carl 540.
Castex 507.
Chiari **147**, 837 991, 1018.
Chorożynski 1333.
Citelli 866, 1012.
Claus 1081, 1084.
Cohn **1169**.
Czarkowski 1333.

Davidsohn 1040.
Delsaux 855.
Denker 1023, **1024**.
Dewatripont **865**.
Dobrowolski **1326, 1327**.
Donogány 450, **1187**.
Dreyer 540.

Eicken v. 1019. **1065**, 1069.
Eiselsberg v. 528.
Erbrich 1322, **1327**, 1328, 1330.

Fein 148, 435, **481**, 819, 832, 880, 999.
Ferreri 873.
Feuchtinger 148.
Finder 1029, 1032, 1076.
Fischer-Galati **136**, 887.
Flatau 1061.
Fleischer 453.
Fleischmann 1181, 1186.
Frankenberger **161**
Freystadtl 449, 1186.
Friedrich 539.
Fritsch 539.
Fröschels **140**.
Frühwald 439, 507, 878, **1201**.

Gantz **183**, 1339, 1340.
Garel 846.
Gerber 508, 1018, 1027.
Glas 148, 435, 810, 821, 822, 832, 991, 1001.
Glück 513, 1075.
Goldmann **127**, 819, 884.
Goodale **106**, 847, 853.
Grabower 1040, 1087.
Grosglik 1345.
Grünwald **178**, 1220.
Guisez 503.
Gutzmann 525, 1010, 1040, 1042, 1062, 1078.
Gyergyai 506.

Haberer v. 534.
Habs 527.
Hacker v. 542.
Haike 1031, 1032.
Hajek 829.
Halle **142**, 1030, 1031, 1032, 1044, 1045, 1068, 1075.
Hamm **988**.
Hanszel 823.
Harris Th. J. 504.
Harmer W. D. 867.
Hay Bolton 868.
Hecht 1212, 1214, 1217, 1225.
Heidenreich 456, 457.
Heindl Ad. 831.
Heinemann 1085.
Helman 1345.
Heryng 1336, 1337.
Heuss v. 1323.
Heymann 1037.
Hirsch C. **780**, 1072.
Hirsch O. **123**, 851.
Hirschfeld 1030.
Hirschmann 1076.
Hlady 1351.
Hölscher 1034, 1037, 1044, 1081.
Hofer 887, 1085.
Hoffmann 506, **985**, **1057**.
Hommel **783**.
Horne 845.
Hornowski 1345.

Imhofer 884.

Jackson Ch. 495.
Jakubowski 1321, 1330.
Joseph 1079.
Judt 1337.
Juffinger **81**.
Jurasz 1347, 1348.
Justinan 1325.

Kaczyński 1326.
Kader 1351.
Kahler 877.
Karbowski 1341, 1342.
Katzenstein 1017, 1061, 1073, 1074.
Kellermann 451, 452, 1184.
Killian 493, 846, 1037, 1041, 1044, 1074, 1082, 1083, 1086.
Kocher 530, 537.
König 527.
Kofler **139**, **426**, 439, 812, 828, 887.
Koschier 516, 519.
Krampitz 1022.
Kretz 1344.
Kubo 1011.
Kuttner 860.

Labelski 1326.
Landsberger 1035.
Láng 1183.
Laub 452.
Lautenschläger 1081.
Lehm 1349, 1350.

Digitized by Google
Original from UNIVERSITY OF CALIFORNIA
Generated on 2019-10-24 14:24 GMT / http://hdl.handle.net/2027/uc1.b3252762
Public Domain in the United States, Google-digitized / http://www.hathitrust.org/access_use#pd-us-google

Lehns 1346.
Leipen 150.
Lénárt 449.
Lennhof 1030, 1040.
Levinger 489, 1221.
Levy 1037, 1073.
Litwinowicz 1346.
Logan Turner 868.
Lubliner 1327, 1330.

Manasse 1025.
Marcinkowski 1332.
Markbreiter 218.
Marschik 145, 151, 428, 437, 826, 1005, 1023, 1065, 1067, 1072.
Maybaum 1325, 1344.
Mayer A. 1041.
Menzel 418, 440, 819, 993, 1004.
Mesz 1330.
Meyer E. 1079.
Meyerson 1326, 1329, 1331, 1333.
Milligan 1015.
Moczulski 1333, 1334, 1338, 1339, 1342.
Möller 231, 447.
Moerulski 1337.
Moest 148.
Moure 501.
Mygind 443, 444.

Nadoleczny 1212, 1215, 1221.
Nast 1085.
Navratil 450, 1184, 1185, 1188.
Neumann F. 150, 520, 830, 841, 997, 1002.
Neumayer 1177, 1211.
Nörregaard 231, 547.
Nowakowski 1345.
Nowicki 1346.

Oehlecker 545.
Oppenheim 1328, 1329.

Pawlicki 1345.
Pegler 1014.
Perez 1085.
Perlis 1344.
Pflaumer 538.
Philipowicz 839.
Pick 887, 1021, 1028.
Pöllhofer 837.
Polański 1327, 1331.
Pollatschek 1066.
Polyák 451, 863, 1183.
Proskauer 1084.

Rappaport 1328, 1332.
Reinhold 1347, 1349.
Réthi A. 1027, 1065, 1068.
Réthi L. 521, 887.
Révész 1183.
Richter 1069.
Riedel 533.
Ritter 1031, 1036, 1038, 1039, 1040.
Röpke 543.
Rosenberg 1032.

Santi de 401, 861.
Sargnon 1012.
Sauer 228.
Schäfer 1181.
Scheyer 1032, 1033, 1086.
Schlemmer 823, 833, 883, 996, 1000.
Schliegelow 229, 230.
Schoenemann 886.
Schötz 1080.
Schousboe 234.
Schrötter v. 887.
Schütz 1186.
Schwarz 814.
Segura 870.
Siebenmann 1020.
Sitkowski 1343.
Skillern 505.
Sluder 228, 229.
Sobenheim 1040.
Sochołowski 1326.
Sonntag 1076, 1077.
Spiess 1028.
Srebrny 1334, 1335, 1339.
Steiner 883, 1063.
Steinmann 546.
Stephan 1069, 1076, 1081.
Stern 141, 150, 525.
Stirda 537.
Strandberg 231, 547.
Sturmann 1035.
Szleifstein 1337.
Szmurło 1320, 1326, 1327, 1330, 1333.

Tenzer 884.
Tetens Hald 445.
Thost 84, 523, 1021.
Tiegel 546.
Tövölgyi 132, 409, 871, 872.
Trautmann 488, 1172, 1206, 1216.
Trétrop 871.
Trotter 843.
Tryjarski 1333, 1343.
Tuchendler 1324.

Uchermann 453, 455, 456.
Uthy 1182, 1187.

Voelcker 839.

Waggett 842, 846.
Walliczek 1026.
Wasowski 1344.
Weil 826, 997, 1001, 1002, 1319.
Weingartner 1032, 1079, 1081.
Weissberg 1349.
Weski 1080.
West 1031, 1044, 1070, 1076, 1078.
Westmacott 864.
Wetterstad 452.
Wiebe 518.
Wieser 1348, 1350.
Winckler 776, 1063.
Wohlgemuth 839.
Wolf 1031, 1035, 1079, 1083.
Wolff 1080.

Zablocki 1350.
Zamenhof 1326, 1343.
Zumsteg 1373.
Zwillinger 505.

Digitized by Google
Original from UNIVERSITY OF CALIFORNIA
Generated on 2019-10-24 14:24 GMT / http://hdl.handle.net/2027/uc1.b3252762
Public Domain in the United States, Google-digitized / http://www.hathitrust.org/access_use#pd-us-google

Vereinsberichte.

Seite

Dänische oto-laryngologische Gesellschaft: 88. Sitzung vom 7. Oktober 1913 . . . 229
89. „ „ 5. November 1913 . . 443
90. „ „ 3. Dezember 1913 . . 547

Deutsche Gesellschaft für Chirurgie: 43. Kongreß vom 15.—18. April 1914 . 527, 839

XVII. Internationaler Medizinischer Kongreß in London, August 1913 . 491, 841, 1005

Laryngologische Gesellschaft zu Berlin: Sitzungen vom 8. Dezember 1911, 26. Jänner, 23. Februar, 15. März, 19. April, 10. Mai, 14. Juni, 18. Oktober, 22. November, 13. Dezember 1912 1029

Ordentliche Generalversammlung vom 17. Jänner 1913 und Sitzungen vom 14. Februar, 14. März, 13. Juni, 11. Juli, 17. Oktober, 14. November, 12. Dezember 1913 1073

Münchner Laryngo-otologische Gesellschaft: 66. Sitzung vom 11. Februar 1912
67. „ „ 11. März 1912 . . . 488
69. „ „ 4. November 1912
70. „ „ 16. Dezember 1912 . 1172
71. „ „ 23. Februar 1913 . . 1206
72. „ „ 10. März 1913 . . . 1212
73. „ „ 7. April 1913 . . 1216
74. „ „ 5. Mai 1913 . . . 1217
75. „ „ 9. Juni 1913 . . . 1222
80. „ „ 10. November 1913 . 1222
81. „ „ 15. Dezember 1913 . 1225

Oto-Laryngologischer Verein in Christiania: Sitzung vom 17. Oktober 1912 und 28. April 1913 452

Rhino-laryngologische Sektion der kgl. ung. Gesellschaft der Aerzte in Budapest:
1. Sitzung vom 28. Jänner 1913
2. „ „ 11. März 1913 449
3. „ „ 28. Mai 1913
4. „ „ 25. November 1913 . . 1182

Verein Deutscher Laryngologen: 21. Tagung in Kiel am 29. und 30. Mai 1914 1016, 1060

85. Verhandlung Deutscher Naturforscher und Ärzte in Wien, September 1913 513, 877

Verhandlungen polnischer medizinischer Gesellschaften im Jahre 1913 1320

Wiener Laryngo-rhinologische Gesellschaft:
Sitzung vom 5. November 1913 144
„ „ 3. Dezember 1913 148
„ „ 7. Jänner 1914 434
Sitzungen vom 4. Februar, 4. März und 6. Mai 1914 810
„ „ 1. April und 3. Juni 1914 991

Druck von Gottlieb Gistel & Cie., Wien.

Digitized by Google
Original from UNIVERSITY OF CALIFORNIA
Generated on 2019-10-24 14:24 GMT / http://hdl.handle.net/2027/uc1.b3252762
Public Domain in the United States, Google-digitized / http://www.hathitrust.org/access_use#pd-us-google

Generated on 2019-10-24 14:24 GMT / http://hdl.handle.net/2027/uc1.b3252762
Public Domain in the United States, Google-digitized / http://www.hathitrust.org/access_use#pd-us-google

Digitized by Google

Original from
UNIVERSITY OF CALIFORNIA

MONATSSCHRIFT FÜR OHRENHEILKUNDE
UND
LARYNGO-RHINOLOGIE.

XLVIII. Jahrg. 1914. 1. Heft.

Nachdruck verboten.

Otologischer Teil.

Original-Artikel.

Zur Frage der sekundären Hörbahnen.[1])

Von Prof. Dr. **Alois Kreidl** in Wien.

(Mit 26 Figuren.)

M. H.! Schon seit geraumer Zeit sind die akustischen Bahnen Gegenstand zahlreicher Studien. Man kennt anatomisch ziemlich genau den Verlauf der akustischen Bahnen vom Akusticuskern angefangen, seine Verbindungen mit dem Schläfelappen der gekreuzten Seite, auch die Faserbündel von Monakow und Held sowie das Corpus trapezoides und die Striae acusticae, doch war Näheres über die physiologische Bedeutung dieser Nervenpartien nicht bekannt. Hammerschlag war der erste, der es versuchte, auf experimentellem Wege die verschiedenen Bahnen des zentralen Akusticus auf ihre funktionellen Leistungen zu prüfen, und es gelang ihm auch nachzuweisen, daß die ventrale und die dorsale Bahn voneinander verschieden sind und daß die Hörbahnen im ventralen Bündel im Corpus trapezoides liegen. Bisher hatte die anatomische und physiologische Erkenntnis nur die Feststellung einer gekreuzten Bahn gebracht, i. e. man wußte, daß eine Verbindung zwischen Acusticus der einen und Hörzentrum der anderen Seite bestünde. Über ein sicheres Vorhandensein einer gleichseitigen Bahn liegen keine abschließenden Untersuchungen vor.

Schon vor mehr als einem Dezennium hatte ich mich mit dieser Frage beschäftigt, als ich Untersuchungen „über das Atmungszentrum“ anstellte. Es erwies sich bei diesen Experimenten als notwendig, die Medulla oblongata der

[1]) Nach einem in der Österreichischen Otologischen Gesellschaft am 16. Dezember 1912 gehaltenen Vortrage mit epidiaskopischen Vorführungen von makroskopischen Präparaten und histologischen Schnitten. Auszug aus einer gemeinsam mit Toru Kato ausgeführten experimentellen Arbeit (ausführlich erschienen im VII. Bande der Folia neuro-biologica, Heft Nr. 6, Juni 1913). Vom Autor freundlichst durchgesehenes Stenogramm.

Digitized by Google
Original from UNIVERSITY OF CALIFORNIA
Generated on 2019-10-24 14:24 GMT / http://hdl.handle.net/2027/uc1.b3252762
Public Domain in the United States, Google-digitized / http://www.hathitrust.org/access_use#pd-us-google

Länge nach zu spalten, und es ergab sich hierbei Gelegenheit, auch die Hörfähigkeit der so operierten Tiere — es waren Hunde — zu prüfen. Die zwei Versuchstiere, die den Eingriff längere Zeit überlebten, wurden nach drei beziehungsweise sieben Wochen getötet. In der Zwischenzeit reagierten diese Tiere deutlich auf Zuruf und zeigten gegenüber normalhörenden Kontrolltieren keine Differenz im Hörvermögen. Die Sektion und die mikroskopische Untersuchung des verlängerten Markes erwiesen, daß die Medulla in der Mittellinie bis zu einem Drittel ihrer Dicke durchschnitten war. Die Marchische Färbungsmethode ermöglichte die Feststellung einer Degeneration der Striae acusticae sowie eines unverletzt gebliebenen Corpus trapezoides.

M. H.! Diese immerhin geringe Anzahl der Versuche, welche übrigens damals aus äußeren Gründen nicht weiter geführt werden konnten, hielt mich von deren Publizierung ab, wenn ich auch daraus den Eindruck gewonnen habe, daß die dorsalen Bahnen, speziell aber die Striae acusticae nicht gerade die wichtigsten Hörbahnen darstellen.

Zur Wiederaufnahme und systematischen Fortsetzung der Untersuchungen in dieser Frage gab nun Winklers Arbeit („Experimentelle Beiträge zur Kenntnis der sekundären Hörbahnen der Katze") Anregung, da dieser Autor auf Grundlage seiner Versuche zur Anschauung kam, daß die dorsalen Kreuzungen (Monakowsches und Heldsches Bündel zusammen) die Mehrzahl der Hörimpulse führen, „daß dorsal in dieser Kreuzung an erster Stelle die sekundäre Hörbahn zu suchen sei".

Es ergab sich daher zwischen den Konklusionen Winklers und den Ergebnissen meiner seinerzeit angestellten Versuche eine Differenz und ich nahm nun gemeinsam mit Prof. Toru Kato die Untersuchungen über die Leitung der Hörimpulse auf den sekundären Hörbahnen wieder auf. Die seltene operative Geschicklichkeit Katos ermöglichte Schnittführungen durch die Medulla oblongata ohne Nebenverletzungen, was, worauf im späteren noch zurückgekommen werden soll, für die Schlußfolgerungen aus derartigen Experimenten von grundlegender Bedeutung werden kann.

Wir haben nun bei acht Hunden Längsspaltungen der Medulla oblongata ausgeführt, wobei wir uns bemüht haben, den Schnitt durch die ganze Medulla zu führen. Im folgenden berichte ich Ihnen, m. H., über das Verhalten dieser Tiere nach der Operation sowie über die bei den einzelnen Tieren gesetzten Läsionen, die durch die mikroskopische Untersuchung festgestellt wurden.

Von den acht operierten Hunden gingen 2 unmittelbar nach der Operation respektive 24 Stunden nach dem Eingriffe zugrunde. Die sechs überlebenden wurden von uns zum Zwecke der Sektion nach ungefähr 14 bis 20 Tagen getötet. Bei allen Tieren wurde die Längsspaltung der Medulla oblongata in der Weise ausgeführt, daß nach Eröffnung der Membrana obtura-

Digitized by Google
Original from UNIVERSITY OF CALIFORNIA
Generated on 2019-10-24 14:24 GMT / http://hdl.handle.net/2027/uc1.b3252762
Public Domain in the United States, Google-digitized / http://www.hathitrust.org/access_use#pd-us-google

toria und Wegdrängung des Kleinhirns zunächst ein seichter Schnitt in der Mittellinie mit einem scharfen Messer geführt wurde; dieser wurde dann mit einer feinen, geknöpften Sonde proximal bis in die Nähe des Aquaeductus Sylvii, distal bis zwischen beide Vaguskerne und in die Tiefe durch die ganze Dicke der Medulla oblongata hindurch (bis knöcherner Widerstand gefühlt wurde) erweitert.

Wir wählten zu diesen Versuchen speziell junge, gutmütige Hunde, weil solche für die Hörversuche sich besonders gut eignen.

Wir geben zunächst die Versuchsprotokolle wieder und bemerken, daß wir die Tiere wiederholt auf ihr Hörvermögen geprüft und auch anderen Beobachtern zum Zwecke der Prüfung vorgeführt haben.

Versuch I.

Weißer Hund, operiert am 28. II. 1912.

Verhalten nach der Operation: Durch 48 Stunden schreit der Hund heftig. Bereits am dritten Tage nimmt er Milch und Wasser; er zeigt dabei leichten Brechreiz, jedoch keinerlei Bewegungsstörungen. Nachdem man sich überzeugt hatte, daß das Tier sehr gut hört, wurde es am 13. III. getötet.

Die Sektion erwies die Wunde p. p. geheilt, keinerlei Verwachsungen, nur das Ventrikelependym leicht gelblich verfärbt.

Die Medulla oblongata wird nach Marchi gefärbt und in Serien geschnitten. Die genaue mikroskopische Durchmusterung ergibt, daß der Schnitt die Medulla oblongata in der ganzen Längsausdehnung in der Mittellinie getroffen hat und in die Tiefe nur so weit reicht, daß die Trapezfasern unverletzt geblieben sind. Wohl aber sind sämtliche dorsale Bahnen durchschnitten und die Striae acusticae beiderseits degeneriert.

Versuch II.

Junger, weißer Hund, operiert am 13. III. 1912.

Verhalten nach der Operation: Unmittelbar nach dem Eingriff schreit das Tier durch ca. 48 Stunden. Es nimmt keine feste Nahrung, jedoch etwas Wasser respektive Milch. Am 3. Tage wird Nystagmus beiderseits beobachtet; das Tier kann sich mit Unterstützung aufrecht erhalten. Am 5. Tage p. op. vermag das Tier sich zu bewegen, dabei dreht es sich im Kreise nach links. Der Nystagmus ist aber etwas geringer. Eine Hörreaktion ist nicht nachweisbar. Am 6. Tage beantwortet das Tier nachgeahmte Bellaute mit lebhaftem Bellen, zeigt auch sonst deutliche Zeichen von Hörreaktion. Am 12. Tage zeigt sich Brechreiz; Appetit ist etwas verringert. Am 27. III., das ist 14 Tage p. op., wird das Tier getötet.

Bei der Sektion findet man die Dura in der Gegend der Vaguskerne mit dem Ventrikelependym leicht verwachsen.

Digitized by Google
Original from UNIVERSITY OF CALIFORNIA
Generated on 2019-10-24 14:24 GMT / http://hdl.handle.net/2027/uc1.b3252762
Public Domain in the United States, Google-digitized / http://www.hathitrust.org/access_use#pd-us-google

Die Medulla oblongata wird nach Marchi gefärbt. Die mikroskopische Untersuchung ergibt Folgendes (s. Fig. 1—8): Das spinalste Ende des Schnittes liegt an der dorsalen Circumferenz in der Ebene des Glossopharyngeusaustrittes. In den cerebralsten Ebenen des Nucleus ambiguus wird von dem dorsal rechts knapp neben der Mittellinie laufenden, ventral die rechte Pyramide außen umgreifenden Schnitte die ventrale Circumferenz erreicht. Im Bereiche der Brücke

Fig. 1.

Fig. 2.

Fig. 3.

Fig. 4.

reicht der Schnitt durch die Hirnschenkelfußfaserung bis an die ventralsten Brückenfasern. Der Schnitt geht im Bereiche der Trochleariskreuzung dorsal durch das rechte hintere Längsbündel bis an das zentrale Höhlengrau und läßt auch in dieser Höhe in der Brücke nur die ventral von der Hirnschenkelfußfaserung gelegene Brückenfasern undurchtrennt. Durch den Schnitt ist also von den Cochleariskreuzungen alles, was dorsal vom Trapezkörper liegt,

Digitized by Google
Original from UNIVERSITY OF CALIFORNIA
Generated on 2019-10-24 14:24 GMT / http://hdl.handle.net/2027/uc1.b3252762
Public Domain in the United States, Google-digitized / http://www.hathitrust.org/access_use#pd-us-google

durchtrennt. Auch von diesem letzteren ist der weitaus überwiegende Teil durchschnitten, nur ein kleiner Rest der spinalsten ventralsten Anteile ist stehen geblieben.

Versuch III.

Brauner Hund, operiert am 13. III. 1912.

Fig. 5.

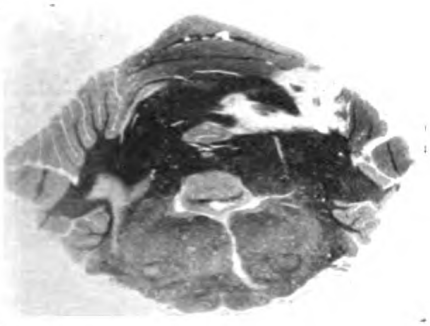

Fig. 6.

Fig. 7.

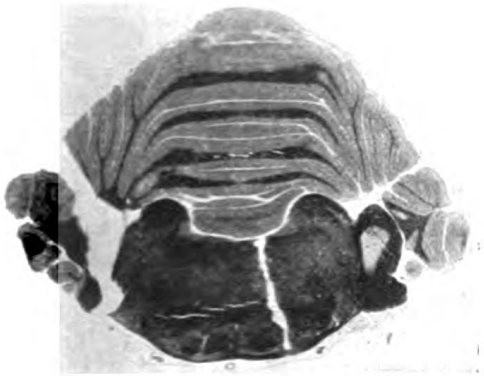

Fig. 8.

In den ersten 48 Stunden nach der Operation heftiges Schreien, das Tier nimmt etwas Wasser. Am 3. Tage leichter Nystagmus. Am 6. Tage vermag das Tier sich aufzurichten und mit Unterstützung zu gehen, es frißt von selbst, geht im Kreise. Eine Hörreaktion ist nicht nachweisbar. Im Facialisgebiet leichte Zuckungen. Am 7. Tage ist noch immer keine deutliche Hörreaktion nachzuweisen. Das Tier frißt gierig, jedoch muß ihm das Futter vor-

Digitized by Google
Original from UNIVERSITY OF CALIFORNIA
Generated on 2019-10-24 14:24 GMT / http://hdl.handle.net/2027/uc1.b3252762
Public Domain in the United States, Google-digitized / http://www.hathitrust.org/access_use#pd-us-google

gehalten oder ins Maul gesteckt werden. Am 8. Tage bellt der Hund, wedelt beim Anrufen mit dem Schwanze; wenn er liegt, hebt er den Kopf auf Anruf oder erhebt sich sogar ganz und beginnt im Kreise zu gehen und so auf den Ruf zu kommen. Das Tier, das sich weiter wesentlich erholt, läuft in den nächsten Tagen frei im Garten umher und wird noch bis zum 30. beobachtet. Die Kreisbahnbewegungen bleiben fortbestehen, während die übrigen Erscheinungen von Schwäche zurückgehen. Das Tier unterscheidet sich in bezug auf das Hörvermögen kaum von einem Normalhörenden. Am 30. III., das ist 17. Tage p. op., wird es getötet.

Sektionsbefund: Keine Verwachsung der Dura mit dem Boden des vierten Ventrikels.

Die Medulla oblongata wird nach Marchi gefärbt und in Serienschnitten zerlegt.

Mikroskopischer Befund: Auf dem cerebralsten Schnitte, auf dem die Verletzung sichtbar wird, hat sie eine Ausdehnung von ca. 8 *mm*, liegt knapp rechts neben der Mittellinie, reicht dorsalwärts in der Substantia reticularis bis zu einer Stelle, die gleich weit vom hinteren Längsbündel und der Schleife entfernt ist und zieht ventralwärts neben der rechten Hirnschenkelfußfaserung, die hier noch ein kompaktes Bündel bildet, bis zum ventralsten Niveau derselben herab. Verfolgt man die Serie spinalwärts, so nimmt der Schnitt in dorsalventraler Richtung an Länge zu. In der Gegend der Trochleariskreuzung erreicht der Schnitt dorsalwärts das hintere Längsbündel und reicht ventralwärts bis an die ventralste, die Hirnschenkelfußfaserung umgreifende Brückenfaserung. Der Schnitt hat hier eine Länge von 11 *mm* und bleibt neben der Mittellinie. 20 Schnitte weiter spinalwärts reicht der Schnitt dorsalwärts bis zum Boden des 4. Ventrikels und durchtrennt ventral die ventralsten Brückenfasern. In mehr spinalwärts gelegenen Ebenen weicht der ventrale Teil des Schnittes lateral ab, so daß er die rechte Hirnschenkelfußfaserung in der Brücke quer durchtrennt. Die Schnittebene begrenzt sich spinalwärts durch eine Linie, welche ventral 55 Schnitte, kaudalwärts vom spinalen Brückenende, lateral von der rechten Pyramide die ventrale Circumferenz erreicht und dorsospinal gerichtet ist, so daß im Bereiche des Knies des Facialis das dorsalste Drittel der Medulla oblongata noch durchtrennt wird und das Ende des Schnittes bis in die Gegend des Austrittes der Glossopharyngeuswurzel reicht. Der Schnitt ist demnach knapp rechts neben der Mittellinie und durchtrennt das Corpus trapezoides im Bereiche der Brücke vollkommen, spinalwärts den freiliegenden Trapezkörper mit Ausnahme einer geringen Anzahl der distalsten Fasern. Die dorsalen Kreuzungen der Cochlearisfasern sind bis auf die spinalsten Anteile derselben durchtrennt. In den Striaefasern lassen sich beiderseits Degenerationen erkennen.

Generated on 2019-10-24 14:24 GMT / http://hdl.handle.net/2027/uc1.b3252762
Public Domain in the United States, Google-digitized / http://www.hathitrust.org/access_use#pd-us-google
Digitized by Google
Original from UNIVERSITY OF CALIFORNIA

Versuch IV.

Weißer Hund, operiert am 14. VI. 1912. (Bei dem Tiere ist vor einigen Monaten die motorische Rindenregion der rechten Seite exstirpiert worden.)

Fig. 9.

Fig. 10.

Fig. 11.

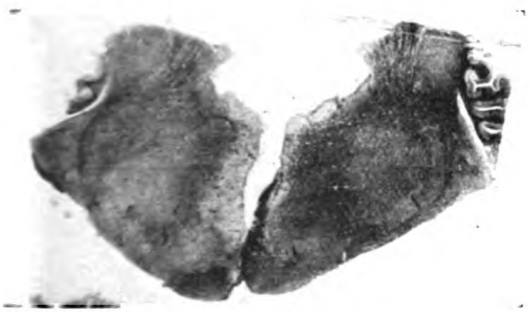

Fig. 12.

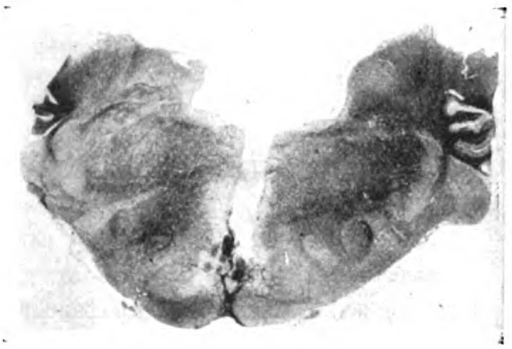

Fig. 13.

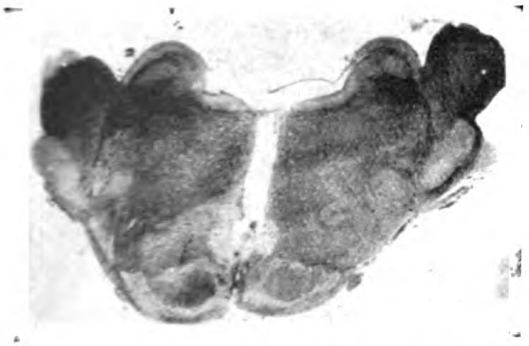

Fig. 14.

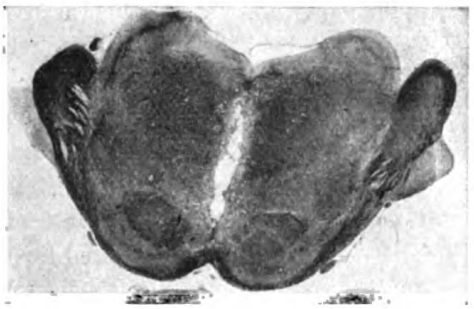

Durch 30 Stunden nach der Operation fast ununterbrochen fortgesetztes *Schreien. Nach* Beruhigung des Tieres läßt sich schon am dritten Tage nach-

Digitized by Google
Original from UNIVERSITY OF CALIFORNIA
Generated on 2019-10-24 14:24 GMT / http://hdl.handle.net/2027/uc1.b3252762
Public Domain in the United States, Google-digitized / http://www.hathitrust.org/access_use#pd-us-google

weisen, daß es hört. Es schlägt die Augen beim Anruf auf, wedelt sehr lebhaft mit dem Schwanze, wenn man es anruft; dabei kann sich das Tier jedoch nicht erheben, frißt aber vorgehaltenes Fleisch, trinkt Milch und Wasser. Am 5. Tage ist leichter Brechreiz zu beobachten. Am 19. VI., das ist 6 Tage post operat., wird das Tier getötet. Medulla oblongata: Markscheidenfärbung, Hämatoxylin-Eosin.

Mikroskopischer Befund (s. Fig. 9—14): Der Schnitt liegt genau in der Mitte. Die Medulla oblong. klafft in ihrem dorsalen Anteile. Das spinale Ende des Schnittes reicht an der dorsalen Circumferenz bis in die cerebralen Anteile des Hypoglossuskernes, an der ventralen Circumferenz bis in die cerebralste Ebene der unteren Olive und durchtrennt dann, stets medial liegend, weiter cerebralwärts die Medulla und die Brücke bis in die Gegend der cerebralsten Ponsebenen. Entsprechend dem cerebralen Ende des motorischen Trigeminuskernes durchtrennt der Schnitt die Medulla oblongata noch vollkommen. In den cerebralsten Brückenschnitten reicht der Schnitt gleichfalls in der Mittellinie bleibend vom hinteren Längsbündel bis tief in die Brücke zwischen die Hirnschenkelfußfasern noch hinein. Der Schnitt durchtrennt demnach sämtliche Cochleariskreuzungen.

Versuch V.

Braunes Tier, operiert am 13. VI. 1912.

48 Stunden lang nach der Operation besteht ein schlafähnlicher Zustand; beim Berühren oder Umlegen schreit das Tier, sonst aber verhält es sich ruhig. Am 23. VI., das ist nach 10 Tagen, beginnt das Tier, das sich nur langsam erholt und während der ganzen Zeit nur wenig Nahrung zu sich genommen hat, zu gehen. 14 Tage nach der Operation zeigt das Tier deutliche Hörreaktion. Beim Klopfen auf die Stalltür von außen bellt der Hund, zeigt beim Anruf Lidbewegung, wedelt mit dem Schwanze etc. Das Tier bewegt sich im Kreise nach links, vermag das Futter nur schwer selbst zu fassen. (Lähmung der vom Facialis versorgten Muskeln.) Das Tier frißt auf der linken Seite, in den rechten Mundwinkel gebrachtes Futter fällt wieder heraus. Am 2. VII., das ist 20 Tage nach der Operation, wird das Tier getötet.

Sektionsbefund: Die Wunde ist glatt geheilt; es besteht eine leichte Verklebung der Dura mit dem Boden des 4. Ventrikels, ebenso eine Verwachsung der ventralen Fläche in der Mittellinie von der Brücke bis in die Gegend des Corpus trapezoides. Markscheidenfärbung.

Mikroskopischer Befund (s. Fig. 15—20): Der spinale Beginn des Schnittes durchtrennt nur die dorsalsten Anteile der Medulla oblongata in der Höhe des Vagusaustrittes; cerebralwärts nimmt der Schnitt rasch in dorsoventraler Richtung an Ausdehnung zu und in den spinalsten Ebenen des Facialiskernes und des aufsteigenden Schenkels der Facialiswurzel ist die Medulla oblong. bereits voll-

Digitized by Google
Original from UNIVERSITY OF CALIFORNIA
Generated on 2019-10-24 14:24 GMT / http://hdl.handle.net/2027/uc1.b3252762
Public Domain in the United States, Google-digitized / http://www.hathitrust.org/access_use#pd-us-google

kommen durchtrennt. In den spinalen Ebenen der Verletzung weicht der Schnitt von der Mittellinie nur um Bruchteile von Millimetern nach rechts ab,

Fig. 15.

Fig. 16.

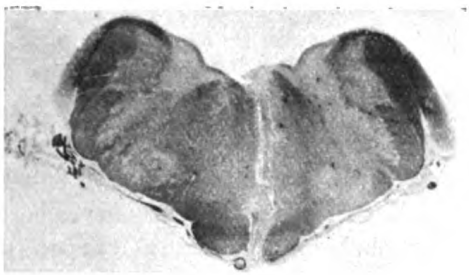

Fig. 17.

Fig. 18.

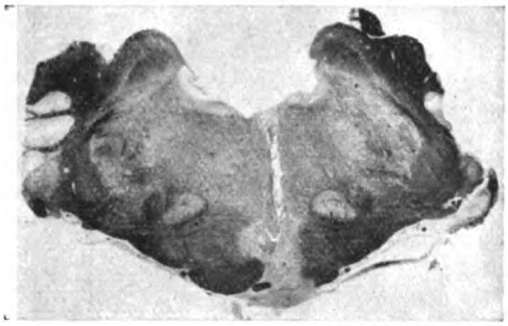

Fig. 19.

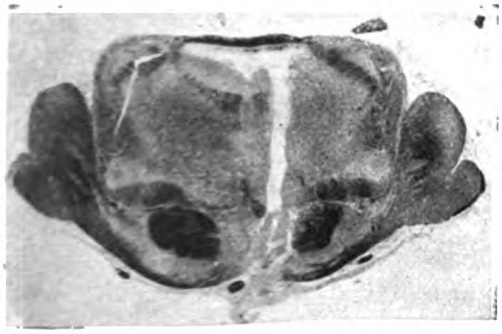

Fig. 20.

weiter cerebralwärts um ungefähr 1 *mm*. Oberhalb des Trochlearisaustrittes, dem spinalen Anteile der hinteren Vierhügel entsprechend, durchtrennt der

Digitized by Google
Original from UNIVERSITY OF CALIFORNIA
Generated on 2019-10-24 14:24 GMT / http://hdl.handle.net/2027/uc1.b3252762
Public Domain in the United States, Google-digitized / http://www.hathitrust.org/access_use#pd-us-google

Schnitt den Hirnstamm ventralwärts noch vollkommen und reicht dorsalwärts noch über den Fasciculus longitudinalis posterior bis in das zentrale Höhlengrau. Entsprechend dem cerebralsten Anteile der hinteren Vierhügel wird dorsalwärts das hintere Längsbündel nicht mehr erreicht. Der Schnitt wird dann rasch kleiner, indem das dorsale Ende weiter herabrückt. Der cerebrale Anteil der Bindearmkreuzung wird nicht mehr getroffen. Die Brücke wird fast vollkommen durchtrennt, ebenso die cerebralsten Brückenanteile, welche nur mehr ventral den Hirnschenkelfuß umgeben. Es bleibt aber in etwas weiter spinal gelegenen Ebenen ein geringer Teil des Stratum superficiale der Brücke entsprechend den cerebralen Ponsanteilen undurchtrennt. Resümee: Sämtliche sekundären Cochleariskreuzungen sind durchtrennt, auch die sogenannte obere Schleifenkreuzung (Spitzer-Karplus); das heißt die spinalen Fasern, welche von der lateralen Schleife in den kontralateralen Vierhügel kreuzen, sind hier ganz oder zum weitaus überwiegenden Teile durchtrennt.

Versuch VI.

Schwarzer Hund, operiert am 21. VI. 1912.

Verhalten nach der Operation: Das Tier schreit wie die anderen ebenfalls in den ersten 24—48 Stunden, erholt sich besser als die übrigen. Zeigt Schwäche in den vorderen Extremitäten. Am 8. Tage p. op. sind deutliche Zeichen von Hörvermögen nachweisbar. Vom 10. Tage an normales Verhalten. Das Tier läuft im Garten umher, frißt spontan, kommt auf Anruf, wedelt mit dem Schwanze usw. Das Tier wird am 13. VII., also 22 Tage nach der Operation, getötet.

Sektionsbefund: Zwischen Kleinhirn und Medulla Verklebungen, ebenso zwischen Clivus und ventraler Fläche der Medulla. Färbung nach Pal-Weigert und Kultschitzky.

Mikroskopischer Befund (s. Fig. 21—26): Der Schnitt beginnt dorsal in der Ebene des Vagusaustrittes und durchtrennt in den spinalsten Ebenen des Facialis die Medulla bereits vollkommen in dorsoventraler Richtung. Diese vollkommene Durchtrennung des Stammes reicht bis in die Gegend des Trigeminus. In der Höhe des Trigeminuseintrittes in der Brücke wird letztere basalwärts noch vollkommen durchtrennt. Dorsalwärts geht der Schnitt, der hier nur wenig nach rechts abweicht, durch das hintere Längsbündel und läßt hier den schmalsten Saum des zentralen Höhlengraus unverletzt. Cerebral vom Trigeminuseintritt nimmt der Schnitt rasch an Ausdehnung in dorsoventraler Richtung ab, läßt dorsal das hintere Längsbündel unverletzt, durchtrennt ventral die Brücke zunächst noch vollkommen, um dann in den cerebralsten Brückenebenen sich auf die Substantia reticularis grisea zu beschränken.

Generated on 2019-10-24 14:24 GMT / http://hdl.handle.net/2027/uc1.b3252762
Public Domain in the United States, Google-digitized / http://www.hathitrust.org/access_use#pd-us-google
Digitized by Google
Original from UNIVERSITY OF CALIFORNIA

Fig. 21.

Fig. 22.

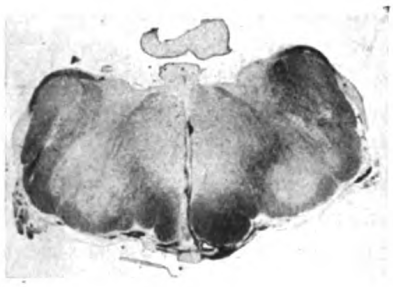

Fig. 23.

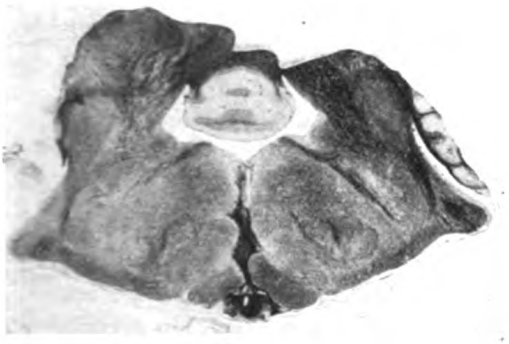

Fig. 24.

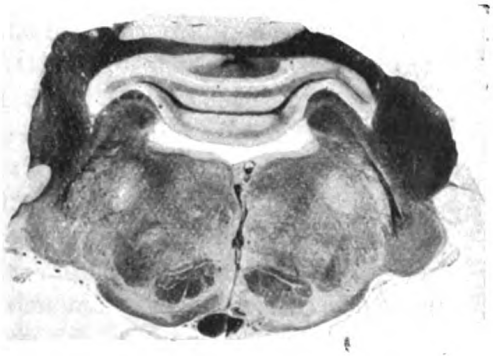

Fig. 25.

Fig. 26.

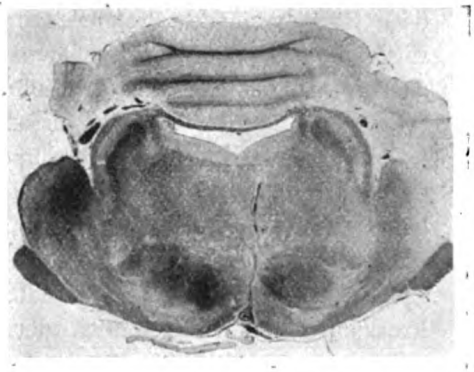

Generated on 2019-10-24 14:24 GMT / http://hdl.handle.net/2027/uc1.b3252762
Public Domain in the United States, Google-digitized / http://www.hathitrust.org/access_use#pd-us-google
Digitized by Google
Original from UNIVERSITY OF CALIFORNIA

Resümee:

Sämtliche sekundären Cochleariskreuzungen mit Ausnahme der sogenannten oberen Schleifenkreuzung in der Gegend des hinteren Vierhügels sind durchtrennt.

Aus diesen experimentellen Untersuchungen ergibt sich vor allem als die bemerkenswerteste Erscheinung, daß bei allen 6 operierten Tieren deutliche Hörreaktionen nachweisbar waren, obwohl bei ihnen die dorsalen gekreuzten Bahnen, bei 5 von diesen Hunden auch noch sämtliche ventralen gekreuzten Bahnen durchtrennt waren. Wir konstatieren also in Übereinstimmung mit Winkler, daß das Hörvermögen unverändert fortbesteht, wenn die ventralen Kreuzungen vollkommen durchschnitten sind, können aber im Gegensatze zu ihm zeigen, daß auch nach totaler Spaltung der dorsalen Kreuzungen der sekundären Hörbahnen eine Änderung in bezug auf das Vorhandensein von Hörreaktionen nicht zu verzeichnen ist. Es können also sämtliche dorsalen und ventralen Bahnen in der Mittellinie durchtrennt sein, ohne daß sich ein Unterschied im Verhalten solcher Tiere gegenüber Schallreizen im Vergleiche zu normalen Tieren erkennen läßt.

Auf welchen sekundären Hörbahnen nun die Mehrzahl der Hörimpulse geleitet wird, ob mehr auf den dorsalen oder mehr auf den ventralen, ist durch diese Versuche gar nicht zu entscheiden, weil ja trotz des Wegfalles der gekreuzten sekundären Hörbahnen Hörimpulse auf den gleichseitigen ungekreuzten Bahnen fortgeleitet werden, und zwar in dem Ausmaße, daß bei der bloßen Benutzung der gleichseitigen ungekreuzten Hörbahnen ein Unterschied in dem Hörvermögen gegenüber normalen Tieren nicht festgestellt werden kann.

Daß eine gleichseitige sekundäre Hörbahn besteht, nehmen die Anatomen wohl ziemlich allgemein an. doch sucht man die hauptsächlichste sekundäre Hörbahn in den gekreuzten Fasern. Durch die mitgeteilten Versuche wird nun der experimentelle Beweis erbracht, daß der ungekreuzten sekundären Hörbahn eine wichtige Rolle bei der Fortleitung der Hörimpulse zufällt. Unter normalen Verhältnissen dürfte die gekreuzte wie die ungekreuzte Bahn zur Fortleitung der Hörimpulse benutzt werden. Auf welchen Wegen die Mehrzahl der Hörimpulse geleitet wird, beziehungsweise wodurch sich diese beiden Bahnen bei der Fortleitung akustischer Erregungen in das Zentralorgan unterscheiden, können aber erst weitere Untersuchungen feststellen.

Da es sich nun gezeigt hat, daß trotz Durchtrennung sämtlicher gekreuzter Hörbahnen bei allen derart operierten Hunden Hörreaktionen nachweisbar waren, und nicht anzunehmen ist, daß die Verhältnisse bei der Katze wesentlich anders liegen als beim Hunde, so ist es immerhin sehr merkwür-

Generated on 2019-10-24 14:24 GMT / http://hdl.handle.net/2027/uc1.b3252762
Public Domain in the United States, Google-digitized / http://www.hathitrust.org/access_use#pd-us-google
Digitized by Google
Original from UNIVERSITY OF CALIFORNIA

dig, daß Winkler bei zwei Katzen, bei denen vorwiegend die dorsalen Kreuzungen durchtrennt waren, keine Reaktion nachweisen kann. Daß diese beiden Tiere, die nach den an unseren Hunden gewonnenen Erfahrungen bei der bestehenden Läsion Hörreaktion hätten zeigen müssen, nach der Operation nicht gehört haben, dürfte wohl darauf beruhen, daß sie die Operation nicht genügend lange überlebt haben. Es soll hierbei der Umstand nicht unerwähnt bleiben, daß bei diesen zwei Katzen die größten Verletzungen gesetzt wurden. Das eine Tier wurde am 5. Tage, das zweite am 8. Tage nach der Operation getötet; beide Tiere standen die ganze Zeit unter der Einwirkung des Shocks und dieser hat offenbar die Hörreaktion unterdrückt.

Auch wir haben bei unseren Versuchstieren in den ersten 5 bis 6, ja 8 Tagen nach der Operation Hörreaktionen noch nicht nachweisen können und erst, nachdem die Hunde sich vollständig erholt hatten, traten solche in Erscheinung.

Das Fehlen der Hörreaktion bei den zwei Katzen, bei denen Winkler vorwiegend nur die dorsalen Kreuzungen durchschnitten hatte, ist daher unseres Erachtens nicht auf Rechnung der Durchtrennung dieser Wege zu setzen, sondern steht im Kausalnexus mit der Operation, die bei diesen Tieren die eingreifendste war, und wir glauben, daß auch bei der Katze nach kompletter Durchtrennung der sekundären Hörbahn Hörreaktionen entsprechende Zeit nach der Operation nachweisbar bleiben.

Wir haben diese Studien an Affen fortgesetzt, und es ist uns vor kurzem gelungen, bei einem Affen (Macacus rhesus) eine Längsspaltung der Medulla oblongata in der gleichen Weise auszuführen wie bei den Hunden, über die wir im vorstehenden berichtet hatten. Der Affe erholte sich nach der Operation erst viel später als die Hunde. Er wurde durch mehrere Wochen am Leben erhalten. Erst als einige Wochen hindurch fortgesetzte, sorgfältige Beobachtungen das Bestehen eines Hörvermögens unzweifelhaft erwiesen hatten, wurde der Affe behufs mikroskopischer Untersuchung getötet.

Diese ergab folgendes: In der Höhe der vollentwickelten unteren Olive und des Glossopharyngeusaustrittes sieht man, daß die Verletzung — genau median liegend — das dorsale Viertel der Raphe durchtrennt. Zerebralwärts nimmt der Schnitt in dorsoventraler Richtung sehr rasch an Ausdehnung zu, so daß er 20 Schnitte höher (spinal vom Corpus trapezoides), wo er in seinem ventralen Anteile etwas nach rechts abweicht, die rechte Pyramide fast vollkommen durchtrennt. Von hier in höheren Ebenen hält sich der Schnitt immer so, daß er dorsal etwas mehr als ventral nach rechts abweicht und durch die rechte Pyramide hindurch bis an die ventrale Zirkumferenz des Hirnstammes reicht. Dieses Verhalten zeigt der Schnitt in der ganzen Höhe der oberen Olive und in den spinalen Anteilen der Brücke. In der Höhe des Trigeminuseintrittes läßt der Schnitt dorsal das zentrale Höhlengrau undurchtrennt, durchtrennt

Digitized by Google
Original from UNIVERSITY OF CALIFORNIA
Generated on 2019-10-24 14:24 GMT / http://hdl.handle.net/2027/uc1.b3252762
Public Domain in the United States, Google-digitized / http://www.hathitrust.org/access_use#pd-us-google

aber noch das hintere Längsbündel und reicht von hier durch die ganze Haube und Pedunculusfaserung sowie die oberen Brückenfasern bis an die ventrale Peripherie. Weiter zerebralwärts wird die Ausdehnung der Verletzung in dorsoventraler Richtung ganz allmählich geringer. Entsprechend dem hinteren Vierhügel und den zerebralsten Ponsebenen reicht der Schnitt dorsal noch bis an das hintere Längsbündel, ohne dasselbe zu durchtrennen; er durchtrennt aber ventralwärts noch die Pedunculusfasern vollkommen und das Stratum superficiale der Brücke. An der Grenze vom vorderen und hinteren Vierhügel bleibt die dorsale Haubenpartie mit der hier liegenden Bindearmkreuzung unverletzt, während der ventrale Haubenanteil durchtrennt ist und der Schnitt zwischen Raphe und rechtsseitiger Pedunculusfaserung die hier noch vorhandenen zerebralsten Ponsreste durchtrennt. Weiter zerebralwärts wird die Verletzung rasch kleiner, indem ihr dorsales Ende weniger hoch hinaufreicht. (Rest der Brückenfasern durchtrennt.)

Auf Grund dieses Befundes ist also die oben geäußerte Annahme dahin zu erweitern, daß wir sagen können, daß auch beim Affen nach kompletter Durchtrennung der sekundären gekreuzten Bahnen eine Leitung der Hörimpulse auf den gleichseitigen ungekreuzten Bahnen bestehen muß.

Über die Gleichgewichtsfunktion der Bogengänge.

Von Dr. **Alexander Rejtö**, Ohrenarzt in Budapest.

(Mit 14 Figuren.)

I. Über die Richtung des Nystagmus.

Der Nystagmus oder das Bulbuszittern besteht aus Bewegungen des Augapfels in zwei entgegengesetzten Richtungen, deren Geschwindigkeit gleich groß sein kann, die aber meist verschieden sind, und zwar ist die eine eine langsame Ablenkung, die andere ein rasches Zurückschnellen.

Gleich rasche Deviationen sehen wir in Fällen von angeborenem Nystagmus, bei jedem anderen Nystagmus, also auch bei jenem, der vom Labyrinth ausgeht und von welchem nun die Rede sein wird, können wir eine langsame und rasche Komponente unterscheiden.

Wenn die beiden Komponenten gleich stark sind, so kann von einer Richtung des Nystagmus keine Rede sein, denn dieser bietet sowohl nach links, wie nach rechts, nach oben, wie nach unten, eine gleichmäßige Deviation dar. Auch beim Vorhandensein verschieden rascher Komponenten können wir eigentlich nicht von einer Richtung des Nystagmus sprechen, denn das Wesen des Nystagmus setzt Augenzittern, daher Augenbewegungen in zwei entgegengesetzten Richtungen voraus. Bei Labyrinth-Reizung finden wir jedoch, daß die rasche

Generated on 2019-10-24 14:24 GMT / http://hdl.handle.net/2027/uc1.b3252762
Public Domain in the United States, Google-digitized / http://www.hathitrust.org/access_use#pd-us-google
Digitized by Google
Original from UNIVERSITY OF CALIFORNIA

Komponente des Nystagmus bei einzelnen Reizen nach rechts, bei anderen dagegen nach links gerichtet ist, das heißt, daß zwischen dem Labyrinth und der Richtung der Komponenten des Nystagmus ein enger Zusammenhang besteht und wir sprechen auf Grund dessen von der Richtung des Nystagmus, die wir bisher im allgemeinen aus rein praktischen Gründen nach der auffallenden, raschen Komponente bezeichnet haben. Die Bezeichnung „Nystagmus nach links" bedeutet daher der allgemeinen Benennung gemäß, daß irgend ein Labyrinthreiz solches Augenzittern verursacht, dessen rasche Komponente nach links gerichtet ist.

Diese Bezeichnung kann nur dann richtig sein, wenn wir annehmen, daß sowohl die rasche wie auch die langsame Komponente des Nystagmus durch den Labyrinthreiz entsteht, und daß es daher nur von uns abhängt, beziehungsweise Sache eines Übereinkommens ist, welche Komponentenrichtung wir gewissermaßen als „pars pro toto" zur Bezeichnung der Nystagmusrichtung verwenden. Die rasche Komponente aber bildet zweifelsohne die auffallendere Erscheinung.

Im ersten Augenblicke kann man diese Bezeichnung ganz entsprechend finden, denn wenn wir z. B. das Gesetz des kalorischen Nystagmus formulieren, daß der vertikale Bogengang des Labyrinthes auf Kältereiz horizontalen Nystagmus nach der entgegengesetzten Seite, auf Wärmereiz aber in der gleichen Richtung verursacht, so bringt dies einen leicht verständlichen und kontrollierbaren Zusammenhang zum Ausdruck. Die in einer Ebene entstehenden Nystagmusformen infolge der verschiedenen Reizungen des Labyrinthes unterscheiden sich jedoch voneinander — ganz abstrahiert von der geringen Intensitätsdifferenz — nur in ihrer Richtung, d. h. die Richtung der Nystagmuskomponenten bildet die charakteristische, wesentliche Eigenschaft des Nystagmus und das einzige Substrat für alle Folgerungen über das Entstehen des Nystagmus. Es ist schon auf Grund dessen unwahrscheinlich, daß die beiden Richtungen der Nystagmuskomponenten in gleicher Weise labyrinthären Ursprungs sind, respektive, daß es ausschließlich Sache eines Übereinkommens wäre, zu entscheiden, ob die rasche oder langsame Komponente zum Wesen der Augendeviation gehört, die durch den Nystagmus oder besser gesagt durch den Labyrinthreiz verursacht wird.

Tatsächlich hat Bárány (1, 2) nachgewiesen, daß nur die langsame Augenablenkung durch den Labyrinthreiz entsteht, d. h. daß man eigentlich gar nicht von einem infolge Labyrinthreizes verursachten Nystagmus sprechen darf, sondern wir müßten sagen, daß auf gewisse Labyrinthreize langsam Augenablenkungen in gewisser Richtung entstehen, wie wir dies bei narkotisierten Individuen beobachteten. Nachdem jedoch im wachen Zustande zur langsamen Augenablenkung immer die aller Wahrscheinlichkeit nach peripher ent-

Digitized by Google
Original from UNIVERSITY OF CALIFORNIA
Generated on 2019-10-24 14:24 GMT / http://hdl.handle.net/2027/uc1.b3252762
Public Domain in the United States, Google-digitized / http://www.hathitrust.org/access_use#pd-us-google

stehende rasche Komponente hinzutritt, können wir vom Nystagmus als Resultat des Labyrinthreizes sprechen.

Dann aber müssen wir stets vor Augen halten, daß nur die langsame Komponente vom Labyrinth stammt und daß somit die Nystagmus-Richtung als Labyrinthreaktion nur durch die Richtung dieser langsamen Komponente bezeichnet werden kann. Die allgemein übliche Bezeichnung nach der Richtung der raschen Komponente verursacht daher, wie ersichtlich, nur insolange keine Störung, als sie die Darstellung und Beschreibung der Erscheinung bezweckt, wenn wir jedoch auf dieser Grundlage die anderen infolge des Labyrinthreizes entstehenden Erscheinungen mit dem Nystagmus vergleichen, oder aber die Erklärung der Erscheinung versuchen, so stoßen wir sofort auf Widersprüche. Den ersten Widerspruch fand ich, als ich das sogenannte Gesetz über die Richtung der Reaktionsabweichungen Báránys las, welche nach Labyrinthreizung entstehen.

Bárány stellte nämlich fest, daß dieselben mit den Augenmuskel-Deviationen vollkommen parallel auftretende Erscheinungen sind, die mit seiner Methode des Vorbeizeigens an allen Muskelgruppen des Körpers studiert werden können und stets die entgegengesetzte Richtung zeigen, wie der Nystagmus selbst.

Wenn diese sogenannten Reaktionsablenkungen mit dem Nystagmus parallel auftretende Erscheinungen sind, die ebenso wie der Nystagmus die auf die Labyrinthreizung entstehende Gleichgewichtsstörung der Muskelkräfte anzeigen, so erhebt sich die Frage, wieso dieselben dann entgegengesetzter Richtung sein können?

Warum weicht durch eine, infolge des Labyrinthreizes entstandene Gleichgewichtsstörung mein Auge z. B. nach links, mein Arm und mein Fuß aber nach rechts ab?

Dieser Widerspruch schwindet sofort, wenn ich die Richtung des Nystagmus nach der vom Labyrinth stammenden langsamen Komponente bezeichne. Dann können wir feststellen, daß die auf Labyrinthreiz entstehenden Gleichgewichtsabweichungen der Muskelkräfte, gleichgiltig ob wir diese nun an den Augenmuskeln (Nystagmus) oder an anderen Muskelgruppen prüfen (Reaktionsabweichungen), immer gleich gerichtet ablaufen.

Auf Grund dessen habe ich schon im vorigen Jahre im königl. Ärzteverein zu Budapest vorgeschlagen, zu der von weiland Prof. Högyes empfohlenen allein richtigen Bezeichnungsart zurückzukehren.

Jüngst las ich auch im Werke von Ruttin, daß er viel logischer findet, die Richtung des Nystagmus nach der langsamen Komponente zu bezeichnen.

Über dieses Thema referierte ich auch mit dem Dozenten Bárány, doch befürchtet er, daß durch Abweichung von der bereits eingebürgerten Bezeich-

Generated on 2019-10-24 14:25 GMT / http://hdl.handle.net/2027/uc1.b3252762
Public Domain in the United States, Google-digitized / http://www.hathitrust.org/access_use#pd-us-google
Digitized by Google
Original from UNIVERSITY OF CALIFORNIA

nungsart die ohnedies complicierten Richtungsbezeichnungen der Labyrinth-Reaktionen eine unheilbare Verwirrung erfahren würden.

Ich versuchte dennoch, unsere physiologischen und pathologischen Kenntnisse über das Labyrinth auf dieser Basis zusammenzufassen und fand hierbei, daß unsere Kenntnisse hierdurch nur einfacher und klarer werden. Ich halte dafür, daß gerade die übliche, der Logik zuwiderlaufende Richtungsbezeichnung die Ursache dessen ist, daß die Richtungsbezeichnung der infolge von Labyrinthreizen entstehenden Erscheinungen so leicht verwechselt werden kann. Ich gehe aber noch weiter.

Die auf Basis dieser Methode der Richtungsbezeichnung in Angriff genommenen physiologischen Erklärungen werden die Ursache zahlreicher Mißverständnisse und irriger Theorien sein, sowie sie Quellen ewiger Fehler sein werden.

Wenn ich nämlich bei irgend einer Labyrinth-Erkrankung finde, daß Nystagmus nach der gesunden Seite (nach der Richtung der raschen Komponente) besteht, während ich richtigerweise sagen müßte, daß „ein Nystagmus nach der kranken Seite vorhanden ist" (auf Grund der langsamen Komponente) und auf Grund dieses Befundes nach der Entstehung des Nystagmus forsche, muß ich im ersten Falle ganz andere Verbindungen und Associationen voraussetzen, wie im zweiten Falle.

Das Postulat jedoch, mit der Beibehaltung der gegenwärtigen Bezeichnungsart immer das Gegenteil des Gesagten zu verstehen, d. i. bei Bezeichnung des Ergebnisses irgend einer Labyrinthreizung mit „Nystagmus nach links" darunter immer „labyrinthäre Ablenkung nach rechts" zu verstehen, erscheint mir wohl nicht unmöglich, aber keinesfalls klar und verständlich.

Wir sehen daher, daß für den infolge von Labyrinthreizung entstehenden Nystagmus die Richtung desselben ein wesentliches Kriterium bildet, die man logischerweise nicht von Zweckmäßigkeitsgründen geleitet benennen kann, vielmehr auf Grund der langsamen Komponente bezeichnen muß, die tatsächlich labyrinthären Ursprungs ist.

In meinen weiteren Folgerungen will ich, von den auf Labyrinthreize entstehenden Gleichgewichtsstörungen der Muskelkräfte sprechend, den Nystagmus immer mit der Richtung der langsamen Komponente bezeichnen.

II. Die Statistik der Gleichgewichtsreize des Labyrinthes und deren graphische Veranschaulichung an den Augenmuskeln.

Im Sinne der Gesetze der Statik tritt Gleichgewicht ein, wenn auf die zwei Endpunkte einer Achse gleichgerichtete und gleichgroße Kräfte wirken, wenn der Drehpunkt in den Mittelpunkt der Achse fällt, d. h. wenn die Hebelarme gleich groß sind. daher das statische Moment der Kraft gleich dem der

Digitized by Google
Original from UNIVERSITY OF CALIFORNIA
Generated on 2019-10-24 14:25 GMT / http://hdl.handle.net/2027/uc1.b3252762
Public Domain in the United States, Google-digitized / http://www.hathitrust.org/access_use#pd-us-google

Last bezüglich des Unterstützungspunktes ist und demnach auch die Drehmomente gleich groß sein werden.

Es sei z. B. die Kraft $a\,c$ gleich der Kraft $b\,d$ (siehe Fig. 1), der Drehpunkt o aber sei im Mittelpunkt der Achse $a\,b$, dann wird bei gleich großem Drehmoment die Achse $a\,b$ im Gleichgewicht sein.

Ist die Größe der beiden Kräfte verschieden, so wird das Gleichgewicht gestört, denn die größere Kraft lenkt mit der Differenz ihres Drehmoments die Achse $a\,b$ ab. Die Drehrichtung wird natürlich eine andere in dem Raum oberhalb der Achse und eine andere unterhalb der Achse sein, denn bei einer Drehung in der Richtung des Uhrzeigers wird z. B. die Drehung im oberen Teil von links nach rechts, im unteren von rechts nach links erfolgen. Nehmen wir z. B. an, daß die Kraft $b\,d$ halb so groß ist wie die Kraft $a\,c$ (siehe Fig. 2).

Fig. 1 und 4.



Fig. 2.

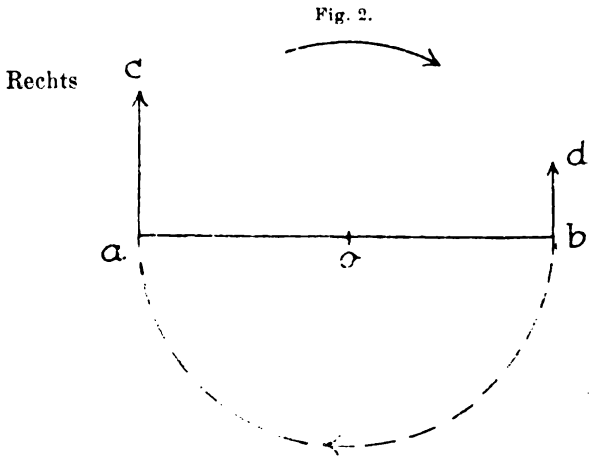

In diesem Falle wird die Drehkraft $a\,c$ mit dem Überschuß ihres Drehmomentes die Achse $a\,b$ in der Richtung des Uhrzeigers drehen, welche Drehung je nachdem, in welcher Phase wir sie prüfen, von links nach rechts, resp. von rechts nach links gerichtet ist.

Bei der Darstellung der Labyrinthreize bringe ich der Einfachheit halber nur die in einer Ebene erfolgende Erscheinung zur Darstellung und ich veranschauliche daher nur die Reize eines Bogengangapparates. Obwohl der Ruhetonus der menschlichen Körpermuskulatur, resp. die gleichstarke Innervation der gleichgerichteten und antagonistischen Muskelgruppen — was ich kurz Gleichgewicht der Muskelkräfte nenne — an jeder beliebigen Muskelgruppe des Körpers studiert werden kann, vermögen wir dennoch diese Ver-

Generated on 2019-10-24 14:25 GMT / http://hdl.handle.net/2027/uc1.b3252762
Public Domain in the United States, Google-digitized / http://www.hathitrust.org/access_use#pd-us-google
Digitized by Google
Original from UNIVERSITY OF CALIFORNIA

hältnisse am deutlichsten an den motorischen Augenmuskeln zu beobachten und gerade deswegen ersuche ich diese Verhältnisse hier darzulegen.

Blicken die beiden Augen in Ruhestellung ohne Accommodation nach vorn (wenn wir z. B. starr vor uns hin in ein undurchsichtiges Augenglas blicken), so wird der Augapfel in Gleichgewicht, und zwar in Mittelstellung sein, denn die Innervation der nach oben und unten, nach innen und nach außen wirkenden oculomotorischen Muskeln wird gleichgroß sein. Eine Teilerscheinung dieser gleichstarken Innervierung bildet der vom Labyrinth ausgehende Tonus und derart kann auch der Labyrinthreiz an den Augenmuskeln studiert werden.

Weiland Högyes entdeckte auf Grund seiner Untersuchungen den Zusammenhang zwischen dem Bewegungsapparat des Auges und den Bogengängen, wie er dies im Jahre 1881 beschrieb. Er sagt wörtlich folgendes:

„Die Association der Augenbewegungen kommt dadurch zustande, daß aus jedem häutigen Labyrinth teils auf der gleichen Seite, teils gekreuzt zu jedem Auge Reflex-Nervenbahnen führen; wenn diese von beiden peripheren Enden in gleichmäßiger Erregung sind, so rufen sie in beiden Augen einen labilen bilateralen Ruhezustand hervor, sobald aber der Reiz des einen oder des anderen Teiles stärker wird oder abnimmt, so entsteht sofort eine bilaterale (associierte) Augenbewegung, und zwar, wie gefolgert werden kann, auf den Reiz verschiedener Labyrinthpartien eine verschiedene Deviation der Augen."

Ich wähle von den Augenbewegungen die seitliche mediale Deviation des Bulbus, und zwar aus mehreren Gründen.

Diese Deviation erfolgt in der horizontalen Ebene, hängt daher mit den horizontalen Bogengängen zusammen, die beim Menschen sehr leicht zu reizen sind. Zu dieser Deviation sind nur zwei Muskeln notwendig, der M. rectus medialis (s. internus) und der M. rectus lateralis (externus), die Darstellung der Kräfteverhältnisse gestaltet sich daher sehr einfach. Diese Augenbewegung ist auch zu vergleichenden Tierexperimenten sehr geeignet, denn während die Insertion der übrigen Augenmuskeln bei den Tieraugen mehr oder weniger Abweichungen von den Verhältnissen am menschlichen Auge zeigt, sind die anatomischen Verhältnisse des M. rectus medialis und lateralis fast gleich beschaffen.

Nachdem der Drehpunkt der Augenachse sozusagen in das Zentrum der horizontalen Ebene fällt, kann ich im Falle des labilen Gleichgewichtes in Mittelstellung die Rolle der beiden M. recti am rechten Auge sehr leicht versinnbildlichen (siehe Fig. 3).

Die Kontraktion beider Muskeln stellt eine gewisse nach oben wirkende Kraft dar, denn hier kommt ihr fixer Insertionspunkt zu liegen. Mit Hinweglassung der anatomischen Teile erhalte ich daher folgendes Bild (s. Fig. 4), in welchem *a b* die Achse des rechten Auges, *o* den Drehpunkt, *a c* das Maß

Digitized by Google
Original from UNIVERSITY OF CALIFORNIA
Generated on 2019-10-24 14:25 GMT / http://hdl.handle.net/2027/uc1.b3252762
Public Domain in the United States, Google-digitized / http://www.hathitrust.org/access_use#pd-us-google

der Kontraktionskraft des M. rectus externus darstellen, diesem ist in der Gleichgewichtslage vollkommen äquivalent $b\ d$, das Maß der Kontraktionskraft des M. rectus internus.

Nun taucht die Frage auf, ob es gestattet ist, die den normalen Gleichgewichtstonus der beiden Augenmuskeln darstellenden Kräfte $a\ c$, resp. $b\ d$ als Reflexe zu betrachten, die vom horizontalen Bogengang des Labyrinthes ausgehen. Der Muskeltonus des Menschen bildet ein Resultat mehrerer Komponenten. Ein Teil derselben kommt auf Grund der bewußten Auffassung von äußeren Reizen zustande, dies ist der Cortentonus; der andere Teil aber entsteht aus der unbewußten Verarbeitung von äußeren Reizen für den Organismus und zu diesem gehört auch der Labyrinthreiz. Mit einem Worte, die Kräfte $a\ c$, resp. $b\ d$ bestehen aus mehreren Komponenten.

Fig. 3.

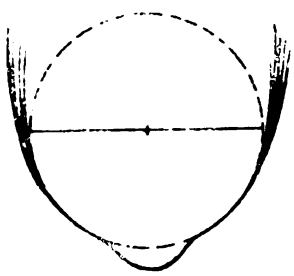

Schematische Darstellung des rechten Augapfels.

Wir werden diese der Einfachheit halber in zwei Teile zerlegen und annehmen, daß $a\ c$, resp. $b\ d$ alle Komponenten des Muskeltonus mit Ausnahme der Labyrinthkomponente (wie da sind der Cortenreiz, das Hautgefühl, Muskelgefühl, Gelenkgefühl etc.) darstellen, während $c\ e$, resp. $d\ f$ die Labyrinthkomponente zum Ausdruck bringen (siehe Fig. 5).

Fig. 5.

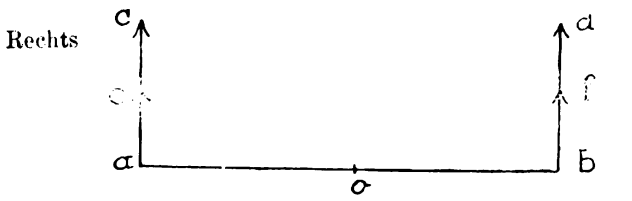

Im Nachstehenden werden wir jedoch, nachdem wir die in dieser Figur dargestellten Kräfte $a\ e$, resp. $b\ f$ als stabil und unveränderlich zu betrachten haben, diese der Einfachheit halber weglassen und nur mit den in der früheren Figur dargestellten Kräften $a\ c$, resp. $b\ d$ arbeiten, die nunmehr den Labyrinthtonus darstellen sollen.

Aus klinischen und physiologischen Beobachtungen wissen wir genau, daß die Labyrinthreize zum Teil auf der gleichen Seite bleiben, zum Teil sich kreuzen, deshalb müssen wir hinsichtlich der Kräfte $c\ e$, resp. $d\ f$ nachweisen, ob sie von dem horizontalen Bogengang der rechten oder der linken Seite ausgehen. Wir müssen das aber auch hinsichtlich der gleichen Muskeln des linken Auges nachweisen, d. h. wir müssen auch den Ursprung der Labyrinth-

Generated on 2019-10-24 14:25 GMT / http://hdl.handle.net/2027/uc1.b3252762
Public Domain in the United States, Google-digitized / http://www.hathitrust.org/access_use#pd-us-google
Digitized by Google
Original from UNIVERSITY OF CALIFORNIA

reize zur Darstellung bringen, um die mit den Reizveränderungen auftretenden Gleichgewichtsdeviationen studieren zu können.

Zwecks klaren Überblickes wollen wir diese Assoziationen in der folgenden Figur graphisch darstellen (Fig. 6).

Ich befolge die Methode weiland Prof. Högyes', wenn ich bei der Forschung nach dem Ursprung des zu den Augenmuskeln gelangten Labyrinthreizes das Ausfallssymptom zur Grundlage nehme. Die beiden Augen bleiben solange in bilateralem Gleichgewicht, sagt Högyes in seiner zweiten Mitteilung, betitelt „Der Nervenmechanismus der assoziierten Augenbewegungen", solange beide Labyrinthe unter denselben Umständen sich sozusagen in einem gleich mäßigen Reiz befinden, sobald aber der Reiz der einen oder anderen Seite größer oder geringer wird, treten sofort bilaterale Augenbewegungen in die Erscheinung. Die sicherste Methode für die Herabsetzung des Labyrinthreizes aber ist, diesen auf Null zu reduzieren, d. h. ihn auszuschalten.

Fig. 6.

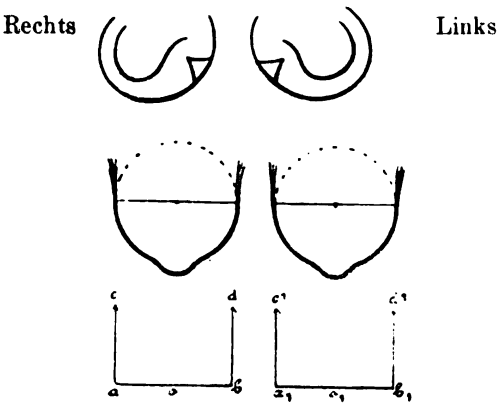

Unsere klinischen Erfahrungen bieten uns eine sichere Orientierung über die Richtung dieser bilateralen Augendeviationen. Wir kennen die sogenannte Ausfallserscheinung; nach dieser tritt nach der vollkommenen Zerstörung des Labyrinthes der einen Seite — solange keine andere Kompensation vorhanden ist — Nystagmus auf derselben Seite auf. In klinischen Werken, welche die Richtung des Nystagmus nach der allgemein üblichen Methode, nach der raschen Komponente benennen, lautet diese These natürlich so: „Es tritt Nystagmus nach der gesunden Seite auf." Wenn wir nun auf Grund dessen von der Voraussetzung ausgehen, daß die Funktion des rechten Labyrinthes aufgehört hat, so erhalten wir alsdann nach unserem Gesetz Nystagmus, dessen langsame Komponente nach rechts gerichtet ist oder mit anderen Worten: Als Resultat des gestörten Gleichgewichtes der Labyrinth-Muskelkräfte deviieren beide Augen nach rechts. Wie bereits erwähnt, erfolgt diese Abweichung der Bulbi nicht nur in der horizontalen Ebene, denn es kommen hier nicht nur der M. rectus internus und externus, sondern auch die übrigen Augenmuskeln in Aktion, dennoch können wir die mediale und laterale Tendenz der in der horizontalen Ebene erfolgenden Bewegung immer und stets deutlich wahrnehmen.

Digitized by Google
Original from UNIVERSITY OF CALIFORNIA
Generated on 2019-10-24 14:25 GMT / http://hdl.handle.net/2027/uc1.b3252762
Public Domain in the United States, Google-digitized / http://www.hathitrust.org/access_use#pd-us-google

Nachdem bei der Deviation der beiden Bulbi nach rechts der rechtsseitige M. rectus externus und der linke M. rectus internus in der horizontalen Ebene in Aktion treten, müssen wir voraussetzen, daß der Reiz derselben erhalten blieb, sie bekamen diesen daher aus dem unversehrten linksseitigen Labyrinth, während der infolge der Herabsetzung seines Tonus erschlaffte rechtsseitige M. rectus internus und der linke M. rectus externus mit dem gestörten rechten Labyrinth im Zusammenhang stehen.

Wir erhalten denselben Befund, wenn wir die nach dem Ausfall des linken Labyrinths entstehenden Symptome prüfen, denn die Bulbi deviieren dann nach links, es funktionieren somit der linke M. rectus externus und der rechte M. rectus internus, die daher ihren Reiz von dem unversehrten rechten Labyrinthe empfangen.

Fig. 7.

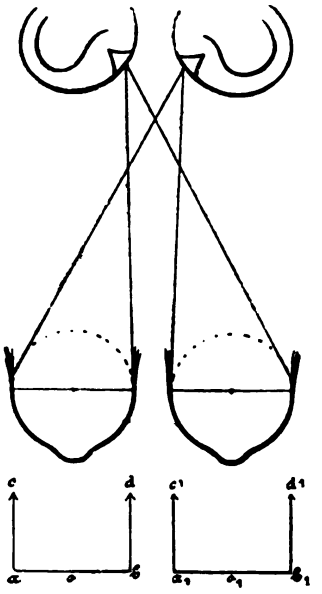

Dieses Resultat in unser Schema eingezeichnet, erhalten wir folgendes Bild (Fig. 7).

Die Kraft $a\,c$ bezeichnet den Tonus des rechten M. rectus externus, die Kraft $a^1\,c^1$ stellt den Tonus des linken M. rectus internus dar; diese beiden entstammen dem linken Labyrinthe. Die Kräfte $b\,d$ und $b^1\,d^1$ aber drücken den vom rechten Labyrinthe ausgehenden Tonus des rechten M. rectus internus, resp. des linken M. rectus externus aus. Wenn wir das Ergebnis des Ausfalls des rechten oder des linken Labyrinthes suchen, so bieten unsere Kraftpaare immer ein mit den klinischen Beobachtungen vollkommen übereinstimmendes Resultat dar.

Bei dem Ausfall des rechten Labyrinthes werden wir die Kräfte $b\,d$ und $b^1\,d'$ als solche, die vom rechten Labyrinthe ausgehen, einfach vernachlässigen ($=0$), bei dem Ausfall des linken Labyrinthes aber lassen wir die Kräfte $a\,c$ resp. $a'\,c'$ weg. (Siehe Fig. 8 und 9.)

Wie ersichtlich, führt in beiden Fällen die Störung des Gleichgewichtes der Muskelkräfte eine Rotation (Drehung) herbei, deren Richtung im Teile unterhalb der Achse immer gegen jenes Labyrinth gerichtet ist, dessen Funktion ausfiel.

Wir können diese auf Grund des Ausfallssymptoms angenommenen Assoziationen, daß nämlich jedes Labyrinth mit dem M. rectus internus der gleichen

Generated on 2019-10-24 14:25 GMT / http://hdl.handle.net/2027/uc1.b3252762
Public Domain in the United States, Google-digitized / http://www.hathitrust.org/access_use#pd-us-google
Digitized by Google
Original from UNIVERSITY OF CALIFORNIA

und mit M. rectus externus der anderen Seite zusammenhängt (ich berücksichtige hier nur die in der horizontalen Ebene erfolgende Bewegung) auch aus dem Reizsymptom des Labyrinthes ableiten. Diese Reizerscheinung äußert sich in der Weise, daß bei dem Reizzustand des einen Labyrinthes ein nach der entgegengesetzten Seite gerichteter Nystagmus auftritt (mit Beibehaltung der Benennung des Nystagmus nach Bárány auf Grund der raschen Komponente: „nach der gereizten Seite").

Fig. 8.

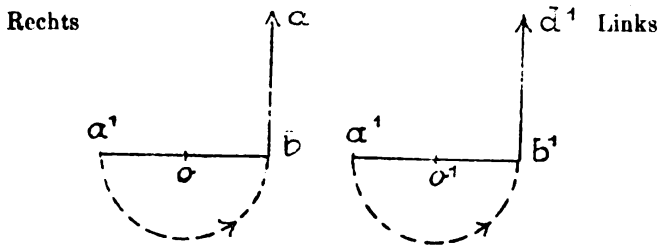

Beim Reizzustand des rechten Labyrinthes werden daher die beiden Bulbi nach links abgelenkt, d. h. der Tonus des linken M. rectus externus und des rechten M. rectus internus wird gesteigert und auf Grund dessen kann angenommen werden, daß diese mit dem rechten Labyrinthe in Zusammenhang stehen. Unsere obige Figur sub 7 zeigt dieselben Assoziationen.

Fig. 9.

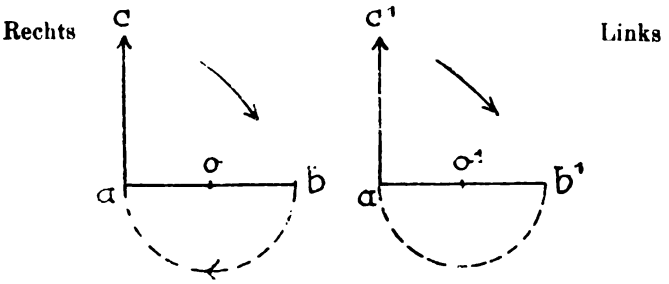

Fig. 10.

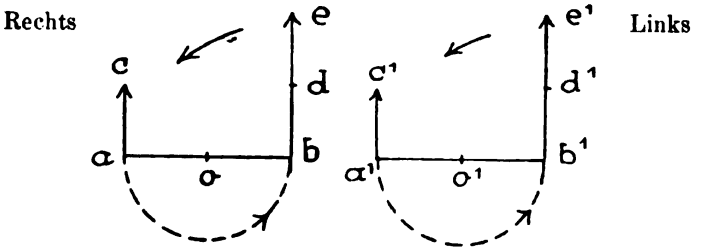

Wenn wir diese Verhältnisse graphisch darstellen, so müssen wir die Kräfte *b d* und *b' d'*, welche den aus dem gereizten rechten Labyrinthe stammenden Tonus des linken M. rectus externus und des rechten M. rectus internus bezeichnen, größer annehmen als die den normalen Tonus bezeichnenden Kräfte *a c* und *a' c'*. Es sei z. B. *b e* und *b' e'* der den normalen Tonus übersteigende Reiz des rechten gereizten Labyrinthes. (Siehe Fig. 10.)

Als Resultat der Kräfte werden *b e* und *b¹ e'* mit dem Plus ihres Drehmomentes ihre Achse in der Pfeilrichtung drehen, so daß wir Nystagmus nach links erhalten.

Generated on 2019-10-24 14:25 GMT / http://hdl.handle.net/2027/uc1.b3252762
Public Domain in the United States, Google-digitized / http://www.hathitrust.org/access_use#pd-us-google
Digitized by Google
Original from UNIVERSITY OF CALIFORNIA

Wie ersichtlich, gelangen wir auf Grund der Reizerscheinung zu demselben Resultat, d. h. daß bei den in der horizontalen Ebene erfolgenden Bewegungen der Bulbi jedes Labyrinth mit dem M. rectus internus derselben Seite und mit dem M. rectus externus der anderen Seite in Verbindung steht.

Die Grundlage dieser von weiland Andreas Högyes initiierten Methode bildet die Annahme, daß von beiden Labyrinthen „auch im Ruhestande zu den Augenmuskeln andauernd Reflexe strömen", denn nur in diesem Falle können wir nach dem Zugrundegehen des einen Labyrinthes, im Ruhestadium des anderen Ausfallserscheinungen erhalten. Diesen dauernden Ruhetonus hat bereits Goltz angenommen, sein Schüler Ewald aber mit zwei klassischen Argumenten bewiesen, die wir auch heute als zwingende Beweise akzeptieren müssen. Diese sind, daß 1. diese Ausfallserscheinungen vom Moment der Labyrinthexstirpation bestehen und bis zum Eingehen des Tieres sich nie qualitativ, nur quantitativ ändern; 2. diese Störungen können durch die Reizung des N. octavus (des Nervenstammes) des exstirpierten Labyrinthes beseitigt werden.

Untersuchen wir nunmehr, ob unsere Kenntnisse über die Physiologie des Labyrinthreizes mit dieser Annahme übereinstimmen oder nicht?

Wenn wir die allgemein akzeptierte Ansicht ohne jede Kritik akzeptieren, daß die Endolymphströmung den Reiz für die Bogengänge abgibt, so stoßen wir sofort auf Schwierigkeiten, denn diese Strömung erklärt nur das Zustandekommen des durch Körperbewegungen ausgelösten Labyrinthreizes, gibt aber keine Aufklärung über den ständigen Labyrinthreiz. Ja dieselbe schließt geradezu dessen Bestand aus, denn im Ruhezustand gibt es keine Lymphströmung und wenn kein Reiz vorhanden ist, kann es auch keine Reizung geben.

Es ist wohl überflüssig, zu beweisen, daß die Bewegung der Endolymphe einen physiologischen Reiz der Bogengänge bildet, es genügt wohl, wenn ich mich auf die mit den Kopfbewegungen eintretenden assoziierten Augenbewegungen oder auf den durch Rotation verursachten Nystagmus berufen. Wenn wir daher den Bogengängen derlei doppelte Funktion zuschreiben, so müssen wir einen solchen Reiz finden, der in beiden Fällen eine Rolle spielen kann. Es sind hierfür mehrere Hypothesen, ich halte aber dafür, daß keine derselben das Zustandekommen der Reizung im Ruhe- und Bewegungsstadium der Bogengänge deutlich zu erklären vermag.

Die Hypothese von Goltz, der als adäquaten Reiz der Bogengänge die Gravitation annahm, erklärt wohl das Zustandekommen des ständigen Tonus, gibt aber keine Aufklärung über die durch Kopfbewegungen verursachten Reizungen; andrerseits die Theorie von Breuer und Mach über die Endolymphstörung, die, wie bereits erwähnt, die ständige Reizung nicht erklärt.

Ewald, der diesen durch Breuer und Mach angenommenen Strömungsreiz der Endolymphe durch seine Tierexperimente glänzend erwiesen hat, griff,

Digitized by Google
Original from UNIVERSITY OF CALIFORNIA
Generated on 2019-10-24 14:25 GMT / http://hdl.handle.net/2027/uc1.b3252762
Public Domain in the United States, Google-digitized / http://www.hathitrust.org/access_use#pd-us-google

um den ständigen Labyrinthreiz erklären zu können, zu der Annahme, daß die Endolymphe sich in einer ständigen Strömung befinde. Später sah er selbst ein, daß seine Hypothese unhaltbar ist und er nahm eine ständige aktive Bewegung der am Terminalapparat der Crista befindlichen Tonushaare an, welche der Flimmerbewegung ähnlich ist und er betrachtete diese Bewegung als den ständigen Reiz des Ruhetonus. Seiner Ansicht gemäß kann diese Flimmerbewegung durch die Endolymphströmung gesteigert werden, so daß auch der Strömungsreiz der Endolymphe verständlich wäre.

Dieser Annahme mangelt jedoch die entsprechende anatomische Basis, weil abgesehen davon, daß hierfür nur eine einzige Angabe von Hasse besteht, noch niemand eine aktive Bewegung der Tonushaare beobachten konnte.

Auf Grund neuerer Untersuchungen wissen wir, daß die Endolymphe eine ziemlich kompakte Flüssigkeit bildet und daß wir von einer Strömung derselben in dem sehr engen häutigen Labyrinth nicht gut sprechen können. Tatsache ist, daß bei der Kopfbewegung die Endolymphe infolge ihres Trägheitsmomentes zurückbleibt und infolgedessen auf die eine oder andere Seite der Crista acustica einen stärkeren Druck ausübt. Wenn nun die durch die Strömung herbeigeführte Druckvermehrung als Reiz wirkt, so kann nach meinem Dafürhalten der auf die beiden Seiten der Crista wirkende ständige Druck der Endolymphe als ständiger Reiz des Ruhetonus betrachtet werden.

Der auf die haarigen Epithelzellen des Terminalapparates wirkende Druck bildet demnach den Reiz der Bogengänge, den im Ruhezustande die Endolymphe gleichmäßig auf die ganze Crista ausübt, welcher Druck der Endolymphe bei Kopfbewegungen auf der einen oder auf der anderen Seite der Crista erhöht wird.

Das Resultat des ständigen Druckes ist der Ruhetonus, der zu dem Tonus der Gesamtmuskulatur des Körpers hinzutritt und das Gleichgewicht der Muskelkräfte hervorruft; das Ergebnis der mit den Kopfbewegungen verknüpften Drucksteigerung aber ist die Erhöhung oder Verminderung des Tonus nach einer Richtung hin, beziehungsweise die Aufhebung des Gleichgewichtes der Muskelkräfte und die Reflexablenkung von Körperteilen in einer gewissen Richtung.

Daß der ständige gleichmäßige Druck der Endolymphe den ständigen Tonus des Nervenendapparates des N. vestibularis bilden kann, hierfür bietet uns ein Beispiel das im Utriculus und Sacculus befindliche „Otolithenorgan", bei dem der durch die Gravitation entwickelte ständige Druck des kleinen Otoliths den ständigen Reiz der behaarten Epithelzellen bildet.

Die auf dieser Grundlage angenommene physiologische Erklärung des vorausgesetzten ständigen Labyrinthtonus steht mit unseren Kenntnissen nicht in Widerspruch. Das Gewicht der Beweise Ewalds zwingt uns, gebieterisch die Existenz dieser Tatsache anzunehmen und so können wir auch die Rich-

Digitized by Google
Original from UNIVERSITY OF CALIFORNIA
Generated on 2019-10-24 14:25 GMT / http://hdl.handle.net/2027/uc1.b3252762
Public Domain in the United States, Google-digitized / http://www.hathitrust.org/access_use#pd-us-google

tigkeit der auf dieser Grundlage gefundenen Augenmuskelassoziationen nicht anzweifeln.

Prüfen wir nun, was für Resultate die statischen Bilder der kalorischen und rotatorischen Muskeldeviationen auf Basis dieser Assoziationen liefern. Untersuchen wir auf Grund der von uns vorausgesetzten Assoziationen die Statik der durch Wärmereiz und bei Rotation hervorgerufenen Gleichgewichtsstörungen.

Die Resultate der nach der Methode von Bárány durchgeführten klinischen Beobachtungen mit Warm- und Kaltwasseraussprizungen können wir kurz folgendermaßen ausdrücken: Bei normalen Verhältnissen tritt der Nystagmus in der Ebene des gereizten Bogenganges bei Warmwasserreiz nach der entgegengesetzten Seite, bei Kaltwasserreiz gegen die Seite des gereizten Labyrinthes auf. Wenn wir demnach das rechte Labyrinth mit Warmwasser reizen (wobei stets nur von den horizontalen Bogengängen die Rede ist), so werden beide Augen nach der entgegengesetzten Seite, d. i. nach links, abgelenkt. In Narkose sehen wir tatsächlich nur diese langsame Ablenkung nach links, im wachen Zustande schließt sich dem auch die rasche Komponente des Nystagmus an. Bei der Bewegung nach links funktionieren der linke Musc. rectus externus und der rechte Musc. rectus internus, die Reize derselben werden daher größer sein, als der Ruhetonus der Antagonisten. Nachdem aber, wie bereits gezeigt (siehe Fig. 7), der linke M. rectus externus und der rechte M. rectus internus mit dem rechtsseitigen — in diesem Falle mit Warmwasser gereizten Labyrinthe in Zusammenhang stehen, müssen wir annehmen, daß der vom rechten Labyrinth ausgehende Tonus erhöht ist. In unserer Figur müssen wir an Stelle der den Tonus des rechten Labyrinths darstellenden Kräfte *b d* und *b' d'* die größeren Kräfte *b e* und *b' e'* einstellen, die mit dem Plus ihres Drehmomentes das Auge in der Pfeilrichtung drehen und eine Ablenkung nach links herbeiführen (s. Fig. 10). Wenn wir prüfen, was für physikalische Veränderungen der Warmwasserreiz in den Bogengängen verursacht, so finden wir, daß er eine nach oben gerichtete sog. ampullopetale Endolymphströmung herbeiführt, also eine Druckvermehrung auf der gegen den halbzirkelförmigen Kanal gerichteten Seite der Crista bedingt. (S. Fig. 11.)

Schema der Endolymphbewegung nach Bárány. Die Pfeile außerhalb des Bogenganges bezeichnen die Einwirkungsstelle des Wärmereizes (Bild aus dem Referat Bárány-Wittmaack [Deutsche otol. Ges., 1912]).

Bei der Reizung des rechten Labyrinthes mit Kaltwasser erhalten wir nach unserem Gesetz Nystagmus nach derselben Seite, somit nach rechts, wir haben daher in dem Tonus des rechten M. rectus externus und des linken M. rectus internus irgend ein Plus zu suchen. Bei dem Wärmereiz war es leicht, eine Erklärung für dieses Plus zu liefern, weil das rechte Labyrinth

Digitized by Google
Original from UNIVERSITY OF CALIFORNIA
Generated on 2019-10-24 14:25 GMT / http://hdl.handle.net/2027/uc1.b3252762
Public Domain in the United States, Google-digitized / http://www.hathitrust.org/access_use#pd-us-google

mit den eben in Aktion befindlichen Muskeln einen Zusammenhang besitzt, nun ist aber bei dem Kältereiz die Sache etwas schwieriger verständlich, denn vom rechten Labyrinth besteht zu dem jetzt in Aktion kommenden rechten M. rectus externus und linkem M. rectus internus keinerlei Verbindung (siehe Fig. 7).

Fig. 11.

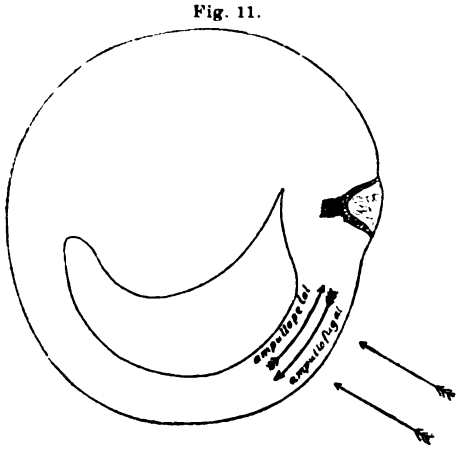

Diese Frage vermögen wir auf zwei Wegen zu lösen.

1. Ich kann annehmen, daß jedes Labyrinth mit jedem Augenmuskel in direkter Verbindung steht und daß der auf die eine Seite der Crista ausgeübte Reiz — wie wir dies bei der ampullopetalen Strömung des Wärmereizes sahen — zu dem M. rectus externus der anderen und zu dem M. rectus internus der gleichen Seite leitet, während die auf die andere Seite ausgeführte Druckvermehrung, d. i. die durch Kaltwasserreiz verursachte ampullofugale Endolymphstörung mit dem M. rectus externus derselben Seite in Verbindung steht. Während der durch Warmwasserreiz den Tonus der gegen die kontralaterale Seite bewohnenden Augenmuskeln vermehrt, soll der Kaltwasserreiz den Tonus der nach der gleichen Seite hin bewohnenden Muskeln kräftigen. Gemäß dieser Annahme wären die aus den Labyrinthen ausgehenden Assoziationen wie folgt darzustellen (siehe Fig. 12).

Fig. 12.

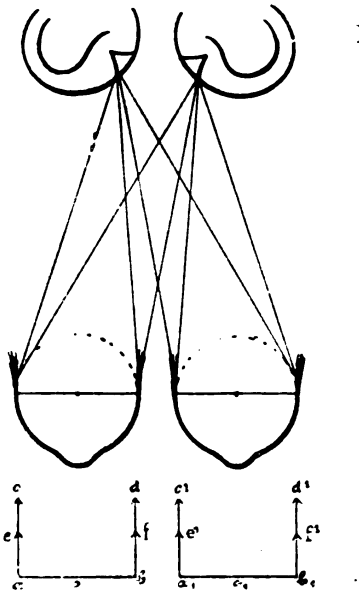

Für diese Assoziationen haben wir jedoch keinerlei physiologische Argumente. Bei derlei Verbindungen mußte auch der Ruhetonus auf denselben Wegen ablaufen, dann aber könnte der Ausfall des einen Labyrinthes das Gleichgewicht nicht stören. Denn wenn die Kräfte $a\,e$, $b\,f$, $a'\,e'$, $b'\,f'$ vom rechten Labyrinth, die Kräfte $e\,c$, $f\,d$, $e'\,c'$, $f'\,d'$ aber vom linken Labyrinth

Digitized by Google
Original from UNIVERSITY OF CALIFORNIA
Generated on 2019-10-24 14:25 GMT / http://hdl.handle.net/2027/uc1.b3252762
Public Domain in the United States, Google-digitized / http://www.hathitrust.org/access_use#pd-us-google

ausgehen, so wird das Gleichgewicht der Achse, wenn wir die Kräfte des einen oder des anderen Labyrinthes auch weglassen, nicht verändert werden. Diese Annahme steht daher mit der Ausfallserscheinung in Widerspruch. Ist aber die Annahme absurd, so erübrigt nichts anderes, als irgend eine Analogie zwischen der Ausfalls- und Reizerscheinung, sowie zwischen den auf Kalt- und Warmwasserreiz entstehenden Erscheinungen zu suchen, das heißt:

2. Ich muß voraussetzen, daß das Resultat des Kaltwasserreizes auf denselben Wegen zu den Augenmuskeln verläuft, wie der Warmwasserreiz, während jedoch der Wärmereiz den normalen Tonus verstärkte, setzt der Kältereiz diesen herab.

Wenn wir die Gleichgewichtsstörung uns in dieser Weise vorstellen, müssen wir die vom rechten Labyrinth ausgehenden Kräfte $b\,d$ und $b'\,d'$ gegenüber den Kräften $a\,c$ und $a'\,c'$, die den normalen Ruhetonus darstellen, verringern. Eine solche Kräfteveränderung verursacht Nystagmus nach rechts.

Für diese zweite Voraussetzung äußert sich auch Ewald, der entschieden ausspricht, daß die Tatsache, laut welcher die ampullopetale und ampullofugale Endolymphstörung irgend eines Labyrinthes zu Muskelablenkungen in verschiedenen Richtungen führen kann, in keiner anderen Weise verständlich erscheint, als wenn wir voraussetzen, daß die eine reizvermehrende, die andere aber reizschwächende Wirkungen ausübt.

Auf Grund dieser Voraussetzungen können wir aussprechen, daß die ampullopetale Strömung des Wärmereizes den Endolymphdruck auf der dem halbzirkelförmigen Kanal zugewandten Seite der Crista erhöht, was die Vermehrung des Ruhetonus zur Folge hat; das Resultat des Kaltwasserreizes aber, der mit mit der ampullofugalen Endolymphstörung auf der gegen die Ampulle gerichteten Seite der Crista den Druck erhöht, ist die Herabsetzung des Ruhetonus.

Unsere anatomischen und physiologischen Kenntnisse sind nicht imstande, diese Fragen zu entscheiden.

Die Physiologie sagt nur aus, daß beide Richtungen der Endolymphströmung physiologische Reize hervorbringen.

Mit dieser Tatsache steht natürlich unsere Annahme nicht in Widerspruch, daß der eine Reiz kräftigend, der andere schwächend wirkt. Unsere anatomischen Kenntnisse erheischen auf diesem Gebiete sozusagen eine Revision. Ich will auf die Schwierigkeiten nicht eingehen, die bei der mikroskopischen Untersuchung dieses Organes auftauchen; ich verweise nur auf die so sehr verschiedenen Zeichnungen der Crista acustica seitens der verschiedenen Autoren. (Siehe Gustav Brühls Atlas der Ohrenheilkunde, S. 47, E. H. Starling: Principles of Human Physiology, S. 676, Politzer: Ohrenheilkunde, S. 563 etc.)

Die Crista bildet tatsächlich die Spitze einer Zellengruppe, auf deren Seiten der haarförmige Terminalapparat des N. vestibularis sich befindet. Es

Digitized by Google
Original from UNIVERSITY OF CALIFORNIA
Generated on 2019-10-24 14:25 GMT / http://hdl.handle.net/2027/uc1.b3252762
Public Domain in the United States, Google-digitized / http://www.hathitrust.org/access_use#pd-us-google

erscheint wahrscheinlich, daß der auf der einen Seite der Crista wirkende Kräfteunterschied nur den nervösen Endapparat derselben Seite reizen kann, weil die Zellgruppe der Crista als Scheidewand fungiert. Die neueren Autoren zeichnen in ihren Bildern beide Seiten der Crista vollkommen symmetrisch, wir können uns aber nur schwer vorstellen, daß dieselbe mechanische Wirkung auf den Endapparat desselben Nerven auf der einen Seite eine hemmende, auf der anderen Seite eine reizende Wirkung auslösen könnte. Ich halte eine derartige Anordnung der Haare für wahrscheinlicher, daß die Strömung nach der einen Richtung hin den Terminalapparat ungefähr in der Richtung der Haare, nach der anderen Richtung hin aber gegen den Haarstrich berührt und auf diese Weise die gegensetzlichen Wirkungen hervorruft.

Wir können die durch Drehung herbeigeführten Gleichgewichtsstörungen leicht verstehen, wenn wir die Ergebnisse der durch das kalte und warme Wasser verursachten Endolymphstörungen einfach anwenden. Auch bei der Drehung spielt die Endolymphstörung eine Rolle, jedoch stets die der beiden Labyrinthe auf einmal, wie dies Fig. 13 darstellt.

Während der Drehung, oder besser gesagt, zu Beginn der Drehung erhält die infolge ihrer Trägheit zurückbleibende Endolymphe eine der Drehrichtung entgegengesetzte Störung und verursacht den während der Drehung auftretenden Nystagmus, den wir aber in der Praxis nicht berücksichtigen. Nach dem Aufhören der Drehung (bei der praktischen Durchführung wird nach 10maliger Drehung plötzlich halt gemacht) wird die Endolymphströmung in beiden Labyrinthen mit der Drehrichtung übereinstimmen, somit z. B. bei Linksdrehung strömt die Endolymphe in beiden Labyrinthen nach links, doch infolge Anordnung der Bogengänge wird die Strömungsrichtung in dem einen Labyrinthe ampullofugal, in dem anderen zur selben Zeit aber ampullopetal sein. Bei dem Wärmenystagmus sahen wir, daß die ampullopetale Strömung dieselben Gleichgewichtsstörungen herbeiführt, wie die ampullofugale des anderen Labyrinthes, daher steigern bei der Drehung die Reize der beiden Labyrinthe einander. In unserem gegebenen Falle bekommen wir, wenn wir nach Linksdrehung plötzlich innehalten, im rechten Labyrinthe eine ampullopetale Strömung, welche die von diesem Labyrinthe ausgehenden Kräfte $b\,d$ und $b'\,d'$ steigert, zur selben Zeit erhalten wir aber im linken Labyrinthe ampullofugale Strömung, d. h. wie wir wissen, die von diesem Labyrinthe ausgehenden Kräfte schwächt. Das Ergebnis ist daher starker Nystagmus nach links. (Siehe Figur 13.) Bei der Rechtsdrehung werden infolge der gerade entgegengesetzten Endolymphströmungen die Kräfte $a\,c$ und $a'\,c'$ vermehrt, die Kräfte $b\,d$ und $b'\,d'$ vermindert, das heißt, wir bekommen Nystagmus nach rechts. Mit diesen statischen Ergebnissen stimmt das empirische Gesetz der Physiologie vollkommen überein, das Ewald folgenderweise formulierte: Nach der Drehung ist die Richtung

Digitized by Google
Original from UNIVERSITY OF CALIFORNIA
Generated on 2019-10-24 14:25 GMT / http://hdl.handle.net/2027/uc1.b3252762
Public Domain in the United States, Google-digitized / http://www.hathitrust.org/access_use#pd-us-google

der langsamen Komponente des Nystagmus mit der Richtung der Endolymphbewegung identisch (Siehe Bárány 2).

Bei physiologischen Reizen des Labyrinthes, also bei Kopfbewegungen, wenn der Kopf nach einer gewissen Richtung gebracht wurde, entsteht nach dem Aufhören der Drehung eine Endolymphströmung in der Richtung der Drehung, infolgedessen werden auch die Bulbi in der Kopfrichtung abgelenkt, d. h. der Labyrinthreiz vollzieht reflektorisch die Einstellung der Bulbi in die Kopfebene (O. Zotts sogenannte „grobe Einstellung"), der Wirkung des ständigen Ruhereizes verdanken wir aber die wichtige Erscheinung, daß in der Ruhestellung die optische Achse unseres Auges immer gegen den Horizont gerichtet ist.

Fig. 13.

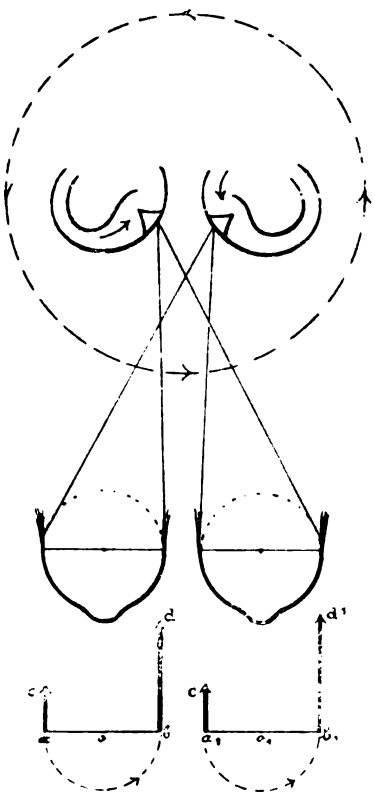

III. Die Statistik der sogenannten Reaktionsstörungen.

Das Verhältnis, das wir bei den Bewegungen des Auges in der horizontalen Ebene zwischen den vier geraden Augenmuskeln und dem horizontalen Bogengang festgestellt haben, können wir auch bei den Bewegungen des Bulbus in den übrigen Ebenen zwischen den betreffenden motorischen Augenmuskeln und dem der Bewegungsebene entsprechenden Bogengang finden. In gleichem Maße, wie daher der horizontale Bogengang mit den in der horizontalen Ebene sich bewegenden Muskeln direkt zusammenhängt, besteht ein ebensolcher Zusammenhang auch zwischen dem frontalen und sagittalen Bogengang und den in frontaler und sagittaler Ebene bewegenden Augenmuskeln resp. Muskelgruppen.

Die Muskelassoziationen der Bogengänge beschränken sich keineswegs nur auf die Augenmuskeln, denn die Labyrinthe stehen mit jedem einzelnen quergestreiften Muskel des Körpers in Zusammenhang. Wir wissen, daß diese vestibulo-muskulären Verbindungen nur bei den Augenmuskeln von den Bahnen des N. vestibularis direkt zu den Kernen der okulomotorischen Muskeln gehen. Die Verbindung zu den übrigen Muskelgruppen des Körpers erfolgt indirekt im Kleinhirn, wohin die zu den Muskeln laufenden Reize sowohl vom Labyrinth wie auch von der Rinde und von den Sinnesorganen ziehen, hier werden sie zusammengesetzt, vereinigt, und dieser Reizkomplex gelangt durch

Generated on 2019-10-24 14:25 GMT / http://hdl.handle.net/2027/uc1.b3252762
Public Domain in the United States, Google-digitized / http://www.hathitrust.org/access_use#pd-us-google
Digitized by Google
Original from UNIVERSITY OF CALIFORNIA

das vordere Rückenmarkshorn derselben Seite zu den Muskeln. Wenn daher irgend eines der Labyrinthe einen von der Norm abweichenden größeren oder geringeren Reiz zum Kleinhirne schickt, so wird der die agonistischen und antagonistischen Muskelgruppen des Körpers gleichmäßig innervierende Gleichgewichtstonus gestört und zeigt sich in der Ebene des veränderten Labyrinthreizes eine Abweichung. Während jedoch an den Augenmuskeln diese Deviationen leicht bemerkbar sind, teils infolge der bezeichneten vestibularen Verbindungen, teils aber infolge der speziellen anatomischen Lage des Bulbus, können diese Abweichungen an den übrigen Muskelgruppen des Körpers nur schwer nachgewiesen werden. Ich betone ausdrücklich beim Menschen, denn es besteht eine auffallende quantitative Differenz zwischen der Rolle des Labyrinthes bei Mensch und Tier hinsichtlich des Tonus der Rumpf- und Extremitätenmuskulatur.

Während beim Tiere der Ausfall der Labyrinthfunktion schon im ersten Moment auffallende schwere und bleibende Gleichgewichtsstörungen des Muskeltonus in sämtlichen Muskelgruppen des Körpers verursacht, sind diese Störungen beim Menschen viel geringeren Umfanges, sie gleichen sich verhältnismäßig rasch aus und sind in erster Reihe an den Augenmuskeln zu beobachten. So kommt es, daß während die Physiologie auf Grund ihrer Tierversuche bei der Prüfung die infolge von Ausfall der Erhöhung des Labyrinthtonus entstehenden Symptome eine ganze Serie von Symptomen beschrieben, die sich auf die Muskelgruppen des Rumpfes und der Extremitäten beziehen, die Beobachtungen der Kliniker sich nur auf die Beschreibung des Nystagmus beschränken.

Indem die Kliniker ihr Augenmerk auf den Nystagmus und den Schwindel lenkten, bemerkten sie die in anderen Muskelgruppen auftretenden Gleichgewichtsstörungen nicht und wenn sie diese bei einem direkten Niedersinken des Kranken auch sehen, so erkennen sie das Wesen derselben selten und mißdeuten dieselben.

Viele halten z. B. den bei Nystagmus entstehenden Sturz auch heute noch für eine aktive sogenannte Reaktionsbewegung, mit welcher dem Schwindel ein Gegengewicht geboten werden soll, obwohl dieser nichts anderes ist, wie eine in den Rumpfmuskeln aufgetretene Gleichgewichtsstörung der Muskelkraft. Dieser irrigen Auffassung leistet die, wie ich bereits nachgewiesen habe, fehlerhafte Beziehungsart des Nystagmus Vorschub, denn wenn wir die Richtung der an den Körpermuskeln beobachteten Deviationen immer so auffassen, daß diese der Richtung des Nystagmus entgegengesetzt sind, dann fällt der gemeinsame Ursprung dieser Abweichungen nicht so sehr auf.

Eine weitere Störung verursacht, daß die Kliniker das auf den Labyrinthreiz entstehende Schwindelgefühl immer in die Erklärung des Entstehens der Muskelablenkungen hineinmischen. Sie suchen einen kausalen Zusammenhang

Digitized by Google
Original from UNIVERSITY OF CALIFORNIA
Generated on 2019-10-24 14:25 GMT / http://hdl.handle.net/2027/uc1.b3252762
Public Domain in the United States, Google-digitized / http://www.hathitrust.org/access_use#pd-us-google

zwischen der Richtung des Sturzes und des Schwindels, als ob der schwindelnde Mensch das Sturzgefühl geflissentlich paralysieren wollte, jedoch hat bereits Ewald ausgesprochen und bewiesen, daß „diese Bewegungen nicht die Folgen von Gefühlen sein können".

Wir wissen, daß das Labyrinth ein Sinnesorgan ist. Wie alle übrigen Sinnesorgane entfaltet auch dieses eine doppelte Funktion; es arbeitet erstens die äußeren Reize bewußt auf, das ist das Gleichgewichtsgefühl, zweitens benützt es die äußeren Reize unbewußt im Interesse des Organismus, indem es zur quergestreiften Muskulatur einen ständigen Tonus sendet, das ist der Gleichgewichtszustand. Wenn ich daher die Funktion dieses Sinnesorganes störe, so treten gleichzeitig unbbhängig von einander sowohl die Störung des Gleichgewichtes der Muskelkräfte, wie auch unsere bewußte Wahrnehmung desselben, der Schwindel auf. Daß wir beim Menschen die Gleichgewichtsstörungen der Muskelkräfte so schwer beobachten können, findet seine Ursache hierin, daß im ständigen Muskeltonus des Menschen der Labyrinthreiz nur eine geringe Rolle neben den Reflexen spielt, die durch die Gefühle des Sehens, des Hörens, durch die Haut-, Muskel- und Gelenksgefühle verursacht werden.

Bárány ermöglichte es mit seiner geschickten Methode, daß wir diese Reaktionsbewegungen an jeder beliebigen Muskelgruppe des Körpers und besonders an den Extremitäten studieren können und die mit seiner Methode durchgeführten Untersuchungen weisen nach, daß die Richtung der sogenannten Reaktionsbewegungen immer mit der Richtung der langsamen Komponente des Nystagmus übereinstimmt.

Ich habe mit der freundlichen Erlaubnis des hiesigen Neurologen Prof. Schaffer an seiner Nervenabteilung in vielen Fällen versucht, diese Reaktionsbewegungen an den verschiedenen Muskelgruppen des Körpers nachzuweisen und ich habe sie mehr-minder in allen Fällen in der Richtung der langsamen Nystagmus-Komponente erhalten. Das sind daher mit dem Nystagmus parallel auftretende, vom Labyrinthe stammende Erscheinungen. Bei Tieren ist dieser Labyrinthreiz die wichtigste Komponente des Muskeltonus, bei dessen Störung wir dann natürlich ausgesprochene Störungen der Muskelkräfte sehen. Ich berufe mich nur kurz auf die bekannten Angaben der Literatur. So konnte der des Labyrinthes beraubte Hund Schiffs mit seinen erschlafften Muskeln weder Stiegen herablaufen, noch vom Stuhle springen; die Frösche von Schrader blieben nach der Entfernung des Labyrinthes, wenn sie mit dem Bauch nach oben ins Wasser gelegt wurden, in dieser Stellung im Wasser und vollführten ihre schwachen Schwimmbewegungen, obwohl wir wissen, daß selbst schwer verletzte Frösche den Bauch nach unten wenden und sich so fortschleppen. Das Kaninchen Marikovszkys, des Schülers weiland Andreas Högyes, konnte nicht einmal Schlingbewegungen machen und verhungerte.

Generated on 2019-10-24 14:25 GMT / http://hdl.handle.net/2027/uc1.b3252762
Public Domain in the United States, Google-digitized / http://www.hathitrust.org/access_use#pd-us-google
Digitized by Google
Original from UNIVERSITY OF CALIFORNIA

Am interessantesten tritt das Fehlen der Labyrinthfunktion bei Vögeln in die Erscheinung. Auf Grund der Experimente Ewalds versuchte auch ich die Beobachtung der Ausfallserscheinungen bei Tauben. Ich exstirpierte im pathologisch-anatomischen Institute der kgl. ung. Universität die Bogengänge bei Tauben oder lähmte ich dieselben mit Cocain und beobachtete einige typische Ausfallserscheinungen, die mich davon überzeugten, daß bei Vögeln die Bogengänge mit jeder einzelnen Muskelgruppe, die in der entsprechenden Ebene motorisch wirkt, in enger Verbindung stehen. Die Versuche von Ewald zeigen, daß, wenn es gelingt, eine Taube mit derart zerstörtem Labyrinthe einige Monate lang am Leben zu erhalten, das Tier mit Hilfe des Sehens wieder das Gehen erlernt; wurden aber die Augen des Tieres verbunden, so kamen die Gleichgewichtsstörungen wieder zum Vorschein, doch fliegen vermögen diese Tiere nie mehr wieder.

Aus alledem wird auch klar, warum der Labyrinthreiz eine größere Bedeutung für die Muskelgruppen des Körpers für die Tiere hat als beim Menschen.

Das Labyrinth ist ein automatisches Gleichgewichtsorgan, das in erster Reihe beim Fluge sehr notwendig ist, weniger bereits beim Gehen. Daß es bei Tieren auch während des Gehens eine Funktion besitzt, das fällt sofort auf, wenn wir vergleichen, wie z. B. der Mensch und wie ein Küchlein gehen lernt.

Beim Huhn ist das Nerven- und Muskelsystem schon bei der Geburt zum Gehen geeignet; das Kind erwirbt dagegen die Bedingungen hierfür ungefähr im Alter von einem Jahre. Während aber das Kind das Gehen bewußt durch Übung sich aneignet, damit es die bewußten Muskelgruppen gleichmäßig innervieren und die Muskelbewegungen dauernd kontrollieren könne, kann das junge Huhn sofort und zwar in gerader Richtung laufen. Es kann daher seine Muskelgruppen gleichsam automatisch innervieren, denn zur geradlinigen Bewegung ist die vollkommen gleichmäßige kräftige Innervation der beiden Beine notwendig.

Welche Symmetrie der Kräfte zur geradlinigen Bewegung notwendig ist, dies können wir z. B. beim Rudern gut beobachten. Wenn wir mit dem Ruder auf der einen Seite weniger Kraft entfalten, so wendet sich das Boot sofort zur Seite und bei größerer Asymmetrie dreht es sich auf derselben Stelle.

Wir können leicht verstehen, was für wichtige Rolle diesem automatischen Gleichgewichtsorgan beim Fluge zukommt, wo die Bewegung in allen drei Ebenen des Raumes zur gleichen Zeit erfolgt.

Wenn wir die graphische Darstellung der mit der Methode Báránys nachweisbaren Gleichgewichtsstörungen der Muskel beim Menschen prüfen wollen, so können wir hierfür auch unsere bisherigen bildlichen Darstellungen benützen, wir müssen nur annehmen, daß die Achse immer die Achse eines Gelenkes bildet.

Digitized by Google
Original from UNIVERSITY OF CALIFORNIA
Generated on 2019-10-24 14:25 GMT / http://hdl.handle.net/2027/uc1.b3252762
Public Domain in the United States, Google-digitized / http://www.hathitrust.org/access_use#pd-us-google

Es sei z. B. $a\,b$ die horizontale Achse des linken Schultergelenkes. Wir reizen nun das rechte Labyrinth mit kaltem Wasser, nun wird, wie wir aus den bisherigen Darlegungen wissen, die vom rechten Labyrinth stammende Komponente $b\,d$ kleiner. Das Ergebnis ist, daß die Kraft $a\,c$ mit dem Plus ihres Drehmomentes die Achse $a\,b$ dreht, was zur Folge hat, daß die den gestreckten Arm bezeichnende Gerade $o\,x$ nach rechts abweicht (siehe Fig. 14).

Fig. 14.

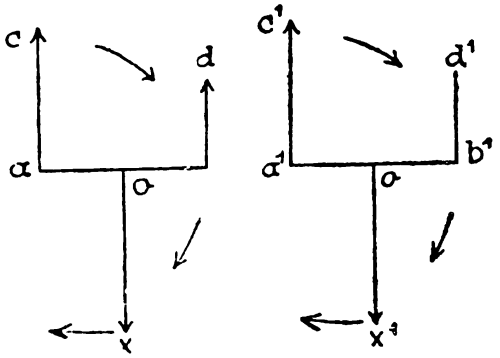

Gleichzeitig wird $b\,d$ auch im rechten Schultergelenk kleiner, das Ergebnis hiervon ist gleichfalls die Ablenkung des den rechten gestreckten Arm darstellenden $o\,x$ nach rechts. Die Extremitäten vollführen daher infolge der Function der Agonisten der einen Seite und der Antagonisten der anderen Seite immer parallele Bewegungen in der Richtung des Nystagmus.

Literatur: 1. Robert Bárány: Physiologie und Pathologie des Bogengangapparates, Wien 1907. — 2. R. Bárány und C. Wittmaack: Funktionelle Prüfung des Vestibularapparates. (Deutsche otolog. Gesellsch., Referat 1911.) — 3. R. Ewald: Physiologische Untersuchungen über das Endorgan des Nervus octavus. Wiesbaden 1892. — 4. Hasse: Die vergleichende Morphologie und Histologie des häutigen Gehörorganes der Wirbeltiere. — 5. Högyes Endre: Az associált szemmozgások idegmechanismusáról. A magyar tudományos akadémia kiadásában (Értekezések a természettudományok köréből) 1881, 1882, 1885. — 6. Derselbe: Ujabb vizsgálati módszerek a n. vestibularis működésének tanulmányozására. Orvosi Hetilap 1902. — 7. Derselbe: Ujabb kisérleti adatok a fül és szem között létező reflexkapesolatok ismeretéhez. Mathematikai és ternészettudományi értesitü 1899. — 8. Marikovszty György: A fül félkörös csatornáinak működéséről. Orvosi Hetilap 1905. — 9. W. Nagel: Handbuch der Physiologie des Menschen, 1905. — 10. Fernand Perez: Oreille et Encephale. Buenos-Ayres 1910. — 11. A. Rejtő: Über eine neuere Methode der Untersuchung des Labyrinthes 1912. — 12. M. Rosenfeld: Der vestibuläre Nystagmus 1911. — 13. Erich Ruttin: Klinik der serösen und eitrigen Labyrinth-Entzündungen 1912. — 14. Sonntag-Wolff: Anleitung zur Funktionsprüfung des Ohres 1912. — 15. E. Starling: Principles of Human Physiology, London 1912. — 16. Stanislaus von Stein: Die Lehre von den Funktionen der einzelnen Teile des Ohrlabyrinthes. Jena 1894. — Zuntz-Loewy: Lehrbuch der Physiologie des Menschen. Leipzig 1909.

Generated on 2019-10-24 14:25 GMT / http://hdl.handle.net/2027/uc1.b3252762
Public Domain in the United States, Google-digitized / http://www.hathitrust.org/access_use#pd-us-google
Digitized by Google
Original from UNIVERSITY OF CALIFORNIA

Beziehungen der Mittelohrerkrankungen zum Labyrinth.

Von Privatdozenten Dr. **Béla v. Török** in Budapest.

Abgesehen von den eitrigen Entzündungen des Labyrinthes im Anschlusse an eine Mittelohrentzündung, sprechen sowohl klinische wie pathologisch-anatomische Untersuchungen für die Möglichkeit einer Rückwirkung des Mittelohrprozesses auf das Labyrinth, wodurch es in letzterem zu einer Transsudation oder Exsudation kommt. Durch Zunahme der Labyrinthflüssigkeit steigt der endolabyrinthäre Druck, was zur Folge hat, daß die Funktionsfähigkeit des Nerv-Endapparates in größerem oder geringerem Maße herabgesetzt wird. Diese Funktionsstörung bildet sich erfahrungsgemäß in einem Teile der Fälle spontan zurück, in einem anderen Teile kann jedoch namentlich das Gehör einen wesentlichen und bleibenden Schaden erleiden.

In der Therapie der Labyrinthaffektionen dominiert gegenwärtig derart das operative Verfahren, daß in derlei Fällen alle theoretischen Erwägungen in dem Punkte gipfeln, wann operativ eingegriffen werden soll, falls die klinischen Zeichen uns in Ungewißheit lassen, ob wir einem eitrigen Vorgang gegenüber stehen oder nicht. Wenn wir aus dem klinischen Bilde eine eitrige Labyrinthitis auszuschließen vermögen, so kommt gewöhnlich kein anderer therapeutischer Eingriff in Betracht; wir warten einfach ab, ob sich die Funktion spontan wieder herstellt oder nicht. Es unterliegt wohl keinem Zweifel, daß die Herstellung der Funktionstüchtigkeit nach einer gewissen Zeit am Wege der Resorption der serösen Produkte stattfinden kann. Sind wir nun imstande, diesen Resorptionsvorgang zur richtigen Zeit künstlich zu fördern, zu beschleunigen, so können wir mit unserem Eingriff nur Nutzen stiften, da es sich ja um ein so empfindliches Organ, wie das Labyrinth, und besonders um dessen Schneckenteil handelt.

Von dieser Überlegung ausgehend, wandte ich eine energische Resorptionskur an in einem Falle, bei welchem im Anschlusse an eine akute Mittelohreiterung typische Labyrinthsymptome auftraten und das Gehör, das laute Konversationssprache nur ad concham darbot, nach 4—5 Wochen mit der Rückbildung der Entzündungserscheinungen keine Neigung zur Besserung zeigte und die Behandlung des Mittelohres sich als unwirksam erwies. Der Zustand des Kranken war außerdem noch dadurch verschlimmmert, daß er am anderen Ohr schon seit Jahren fast taub war.

Das Gehör des Patienten kehrte durch die Resorptionskur in kurzer Zeit fast zur Norm zurück. In einem anderen Falle erkrankte ein 45jähriger Landwirt drei Monate vorher an beiderseitiger Mittelohreiterung. Bereits sechs Wo-

Digitized by Google
Original from UNIVERSITY OF CALIFORNIA
Generated on 2019-10-24 14:25 GMT / http://hdl.handle.net/2027/uc1.b3252762
Public Domain in the United States, Google-digitized / http://www.hathitrust.org/access_use#pd-us-google

chen vor seiner Vorstellung sistierte sein Ohrenfluß, aber sein Gehör nahm so erheblich ab, daß er nur lautes Schreien in unmittelbarer Nähe der Ohrmuschel hörte; Schwindel, Gleichgewichtsstörungen empfand er während der ganzen Zeit nicht. Lokaler Befund: Beide Trommelfelle ein wenig verdickt, Weber in der Mitte des Kopfes am Scheitel, Rinne beiderseits negativ, Knochenleitung stark verkürzt, Perception sowohl tiefer wie hoher Töne sehr stark herabgesetzt. Nach Luftdusche keine Besserung des Gehörs. Nach Anwendung von 15 Pilokarpininjektionen hört Patient Flüstersprache beiderseits in 5 *m* Distanz.

Wir hatten es zweifelsohne in beiden Fällen mit einer Gehörstörung zu tun, die durch eine im Anschlusse an eine Mittelohreiterung entstandene endolabyrinthäre Veränderung verursacht wurde. Im ersten Falle mit den gewöhnlichen Labyrinthsymptomen, im zweiten jedoch — wenigstens nach Angabe des Patienten — ohne Bestehen von heftigeren Erscheinungen von Seite des Vestibularis. Mit Rücksicht darauf, daß in beiden Fällen ohne jeden anderen Eingriff einzig allein durch Beförderung der Resorption eine so prompte Besserung des Gehörs zu erreichen war, handelt es sich ohne Zweifel um eine Resorption des die Funktion des Nervenendapparates lähmenden entzündlichen Produktes. Wir gelangen daher zum Schlusse, daß wir bei derlei Affektionen des Labyrinthes mit Hilfe energischer Resorption die Restitutio ad integrum mächtig fördern können. Ja, mit Rücksicht darauf, daß z. B. in unseren Fällen die hochgradige Gehörsstörung wochenlang unverändert bestehen blieb und eine wahrnehmbare spontane Besserung nicht in die Erscheinung trat, bleibt es jedenfalls dahingestellt, welcher Grad von Hörstärke bei späterer langsamer, aber spontaner Resorption rückgekehrt und ein wie hoher Prozentsatz eventuell verloren gegangen wäre.

Folgenden Fall will ich des Näheren beschreiben. Eine 50jährige Patientin stellte sich mit der Angabe vor, daß ihr Gehör seit einem Monate im Anschlusse an einen Schnupfen allmählich abnehme und im Laufe dieser Zeit bereits so geschwächt sei, daß sie an der in gesellschaftlicher Sprache geführten Konversation nicht teilnehmen konnte. Dazu gesellte sich noch so schwerer Schwindel, daß sie ohne Unterstützung außerstande sei zu gehen. Anläßlich ihrer Aufnahme hört sie beiderseits laute Konversationssprache ad concham, Weber eher nach rechts lateralisiert. Knochenleitung beiderseits stark verkürzt, Rinne auf beiden Ohren negativ, Perzeption sowohl für hohe wie für tiefe Töne stark herabgesetzt. Trommelfell beiderseits retrahiert, bei Lufteinblasung in die Tuben sind Rasselgeräusche hörbar, auf Luftdusche bleibt das Gehör unverändert; Nasen-Rachenschleimhaut katarrhalisch geschwellt; kalorische Reaktion normal auslösbar, spontaner Nystagmus nicht wahrnehmbar. Nach Anwendung von zehn Pilokarpininjektionen Gehör rechts für Flüstersprache 5—6 *m*, links 4 *m*. Linkes Trommelfell retrahiert; auf Lufteinblasung wird die Hörfähigkeit auch hier bis auf 6 *m* gebessert.

Generated on 2019-10-24 14:25 GMT / http://hdl.handle.net/2027/uc1.b3252762
Public Domain in the United States, Google-digitized / http://www.hathitrust.org/access_use#pd-us-google
Digitized by Google
Original from UNIVERSITY OF CALIFORNIA

Bei einer 32jährigen Patientin verschlimmerte sich seit 2 Monaten nach einem heftigen Schnupfen und aufgetretenem Rachenkatarrh das Gehör am rechten Ohre, nachdem sie einige Tage vorher ein lautes Sausen empfunden hatte; links Abnahme des Gehörs seit vier Wochen. Patientin hat oft Schwindel, häufig Erbrechen. Das Trommelfell beiderseits retrahiert; links durchschimmerndes Exsudat. Nasen-Rachenschleimhaut katarrhalisch geschwellt, Weber nach links, Rinne rechts schwach positiv, links negativ, Knochenleitung rechts verkürzt, Perzeption für tiefe Töne rechts stark herabgesetzt, links nur mäßig, für hohe Töne rechts nur 1—2 Sek., links aber nur wenig herabgesetzt. Gehör für Flüstersprache rechts 5 *cm*, links 2 *m*. Nach Paracentese des linken Trommelfells entleert sich gelbliches Exsudat. Nach Luftduschen Gehör rechts unverändert, links bis auf 6 *m* gestiegen. Kalorische Reaktion derzeit normal. Nach Anwendung von Heißluftbädern hebt sich das Gehör rechts ebenfalls auf 6 *m*.

Betrachten wir die Fälle des Näheren, so sehen wir in beiden Fällen das objektive Bild des Mittelohrkatarrhes, dabei aber immer eine so hochgradige Herabsetzung des Gehörs, wie sie dieser Befund schlechterdings nicht erklärt. Die Funktionsprüfung weist auf eine Affektion des schallempfindenden Apparates hin, wobei die Hörfähigkeit in beiden Fällen, besonders im ersten, unter schweren Gleichgewichtsstörungen und Schwindelanfällen abnahm, die jedoch auf eine angewandte Resorptionskur in beiden Fällen zur Norm zurückkehrte.

Wir können uns kaum der Annahme verschließen, daß auch in den vorliegenden Fällen eine nicht gerade eitrig beschaffene, sondern einfach nur katarrhalische Mittelohrentzündung zu ähnlichen Symptomen auf Grund analoger Veränderungen des Labyrinthinnern die Veranlassung bot. Es entwickelte sich eine Drucksteigerung, die auf unseren therapeutischen Eingriff innnerhalb kurzer Zeit am Wege der Resorption zur Heilung gelangte. Es mag hierbei dahingestellt bleiben, ob diese Veränderungen des Labyrinthes einer serösen Entzündung entsprechen oder ob sie mit einer Zirkulationsstörung im Bereiche der durch Politzer und neuerdings von Zange nachgewiesenen Blutgefäß-Anastomosen, eventuell der bestehenden Lymphgefäße zu erklären sind. Diese Frage ist allerdings schwer zu beantworten, doch steht die Tatsache fest, daß das Endresultat im Wesen mit einer Tensionssteigerung einhergeht.

Ich könnte eine ganze Reihe von Fällen anführen, die ich übrigens zum Teile im hiesigen medizinischen Organ „Orvosi Hetilap“ ausführlich beschrieben habe, in welchen auf Grund von katarrhalischen Entzündungen des Mittelohres eine Gehörstörung in die Erscheinung tritt. Letztere läßt durch Mittelohrbehandlung keine Besserung erkennen und bei der Funktionsprüfung finden wir eine Affektion des schallempfindenden Apparates, oft in Begleitung meist

Digitized by Google
Original from UNIVERSITY OF CALIFORNIA
Generated on 2019-10-24 14:25 GMT / http://hdl.handle.net/2027/uc1.b3252762
Public Domain in the United States, Google-digitized / http://www.hathitrust.org/access_use#pd-us-google

nicht heftiger Vestibular-Erscheinungen von kürzerer oder längerer Dauer, welche Fälle schließlich nach Anwendung einer resorptionsbefördernden Therapie binnen kurzem eine auffallende Besserung aufweisen.

Nur einen besonders beweiskräftigen, sehr interessanten Fall will ich noch anführen, bei welchem die Veränderung des Labyrinthes unter unseren Augen während der Behandlung einsetzte.

Ein junges Mädchen präsentiert sich im Ambulatorium mit der Angabe, daß ihr Gehör rechts sich seit einem Monate nach einem akquirierten Schnupfen verschlechtert hat. Bei der Untersuchung war ein Nasen- und Rachenkatarrh und Retraktion des Trommelfelles nachweisbar; Weber auf die kranke Seite lateralisiert, Rinne negativ, starke Herabsetzung der Perzeption für tiefe, geringe für hohe Töne; Gehör für Flüstersprache $^1/_2$ *m*. Auf Luftdusche besserte sich die Hörfähigkeit bis auf 4 *m*. Es handelte sich somit um eine reine Form des akuten Tuben- und Mittelohrkatarrhes. Das Mädchen unterzog sich pünktlich der Behandlung, bis es sich in der dritten Woche mit der Klage einstellte, daß es neuerdings nach den Einblasungen keine Besserung mehr empfände und ihr Gehör auffallend abnahm. Die Untersuchung ergab nun, daß der früher auf die kranke Seite lateralisierte Weber jetzt nach der gesunden Seite klingt, die Knochenleitung, die früher 14 Sekunden betrug, jetzt auf 7 gesunken ist: die Wahrnehmung höherer Töne ist stark herabgesetzt von 10—12 Sekunden auf 5 Sekunden, die tiefen hört Patientin überhaupt nicht. Die Hörschärfe 0·2 *m* wird auf Lufteinblasung absolut nicht verändert. Nach acht Heißluftbädern bessert sich das Gehör auf 6 *m* und blieb auch in diesem Zustande weiter bestehen, so lange wir nur Gelegenheit fanden, die Patientin zu sehen. Analysieren wir nun den Fall näher, so finden wir, daß infolge eines gewöhnlichen Mittelohr- und Tubenkatarrhes, bei dem die Funktionsstörung das Bild einer im Schalleitungsapparat sitzenden Gehörstörung ergab, innerhalb kurzer Zeit derartige Veränderungen auftreten, welche auch schon gegen den ursprünglichen Zustand des auf Mittelohrbehandlung zuerst sich bessernden Gehörs eine hochgradige Verschlimmerung bedeuten. Hierbei weist die Funktionsprüfung nicht auf ein Hindernis der Schalleitung, sondern auf eine Abschwächung der Schallempfindung hin.

Wir müssen also Veränderungen annehmen, welche die Funktion des Nervenendapparates herabsetzen. Wenn wir ferner sehen, daß diese schwere Gehörsstörung durch Anwendung einer Resorptionstherapie innerhalb einiger Tage zur Norm zurückkehrt, so bleibt nichts anderes übrig, als zu schließen, daß wir dem Labyrinthe Flüssigkeit entzogen haben und so auf die Funktionsfähigkeit des Nervenendapparates einen heilenden Einfluß ausübten, denn die Wirkung des Pilokarpins kann ebenso nur eine Flüssigkeitsentziehung sein, wie bei den auf andere Weise erzielten diaphoretischen Verfahren. Wenn wir aber die Flüssigkeitsentziehung aus dem Labyrinth, somit die Herabsetzung

Generated on 2019-10-24 14:25 GMT / http://hdl.handle.net/2027/uc1.b3252762
Public Domain in the United States, Google-digitized / http://www.hathitrust.org/access_use#pd-us-google
Digitized by Google
Original from UNIVERSITY OF CALIFORNIA

des intralabyrinthären Druckes als Vorteil annehmen, so ist es klar, daß eine Drucksteigerung beim Entstehen der schädlichen Wirkung eine Rolle spielen mußte. Daß die Resorption gleichzeitig auf die katarrhalisch infiltrierte Schleimhaut der Paukenhöhle von wohltätigem Einflusse sein kann, ist nur natürlich, aber davon können wir nur eine Besserung in der Schalleitung erwarten.

Wie es scheint, sind die günstigen Wirkungen der schon seit jeher üblichen empirisch erprobten Pilocarpintherapie, wie dieselbe Lucae, Politzer und andere in Empfehlung brachten, sowie die guten Erfolge des ebenfalls Pilocarpin enthaltenden sogenannten Serum antisclereux Malherbes auf die oben angeführten Umstände rückführbar.

Neuestens verwende ich zur Einleitung der Resorption ein mit einem Stangerotherm-Leintuch bedecktes Bett, mit Hilfe dessen der Körper des Patienten mit Ausnahme des Kopfes innerhalb 10 Minuten mit der entsprechenden Temperatur umgeben wird. Die zur energischen Schwitzkur notwendige Temperatur ist durch Umschaltung durch $^1/_2$—$^3/_4$ Stunden vortrefflich zu erhalten.

Aus der soeben von Hamm in Braunschweig publizierten, sogenannten Otothermie (s. Deutsche med. Wochenschr., 1913, Nr. 28), im Wesen die Durchhitzung des Ohres mit elektrisch erzeugter Wärmestrahlung, liegt dieselbe Idee der Resorption zugrunde.

Zur Arbeit des Herrn Dr. Martin Sugár in Budapest:

„Über ein neues Verfahren zur Mobilisierung des Trommelfelles."

(Band 1912 dieser Monatsschrift, Seite 226.)

Von Dr. **Richter** in Plauen.

Herr Dr. Martin Sugár hat in dieser Monatsschrift an besagter Stelle ein Verfahren zur Mobilisierung des Trommelfelles angegeben, welches er neu nennt und als zuerst von ihm herrührend bezeichnet. Auch in den wissenschaftlichen Berichten der ärztlichen Beilagen, Bd. 1, Nr. 10 wird sein Verfahren als neu und von ihm herrührend bezeichnet. Die Priorität aber dieser Methode gebührt ohne weiteres mir, denn ich habe sie im Heft 277 der Berliner Klinik im Juli 1911 schon beschrieben, und zwar in dem Aufsatz: „Heutiger Stand der Behandlungsmethoden der Otosklerose." Herr Dr. Sugár kann nicht einmal für sich anführen, daß er irgend einen neuen Zusatz für diese Methode geliefert hätte, denn auf S. 13 meines Aufsatzes steht folgender Passus:

„Nunmehr gebe ich noch eine meiner Methoden an, welche eigentlich das Gegenstück zu Lucaes federnder Drucksonde ist. Man kann, wie ich schon sagte, die Methoden nicht so wählen, wie man gerne möchte, weil man

Digitized by Google
Original from UNIVERSITY OF CALIFORNIA
Generated on 2019-10-24 14:25 GMT / http://hdl.handle.net/2027/uc1.b3252762
Public Domain in the United States, Google-digitized / http://www.hathitrust.org/access_use#pd-us-google

das Trommelfell nicht anpacken kann. Aber man kann es doch anfassen mittels folgender Methode, welche wohl dem Ohrenarzt sympathisch sein möchte.

„Macht man nämlich das Trommelfell des Patienten mittels Sandarak-Ätherlösung klebrig und taucht ein unten glatt abgeschnittenes Sonden-Wattebäuschchen in eben diese Sandaraklösung, schiebt dann das Bäuschchen auf die klebrige Trommelfellstelle, so haftet es nach 24 Stunden tagelang so fest auf dem Trommelfell, daß man an dem Bäuschchen mittels Kniepinzette, und zwar natürlich an dem peripheren Ende, welches gerade zum Gehörgang herausschaut, ziehen und zerren kann. Auf diese Weise kann man direkt am Trommelfell ziehen, und zwar ziemlich stark. Ich pflege 50 Zugbewegungen in einer Sitzung zu machen. Sitzt das Bäuschchen gut, so löst es sich erst nach einigen Behandlungstagen während der Ausführung des Zuges von selbst. Viele Patienten zeigten auf wiederholte Ausführung bedeutende Gehörsverbesserung und Aufhören von Kopfdruck und Schwindel. Die Methode läßt sich sehr empfehlen."

Der unbefangene Leser dieser Arbeiten wird sich nunmehr ein Bild machen können, von wem die Methode stammt und dabei zu Feststellungen kommen, welche in meinem Sinne liegen.

Vereinsberichte.

Österreichische Otologische Gesellschaft.

Sitzung vom 15. Dezember 1913.

Vorsitzender: V. Urbantschitsch.
Schriftführer: E. Urbantschitsch.

Hofrat Politzer beglückwünscht den Vorsitzenden zur allerhöchsten Auszeichnung.

Hofrat Urbantschitsch dankt unter Hinweis darauf, daß diese Auszeichnung eine Anerkennung für das Fach und die Klinik bedeute. Der Aufschwung der Otiatrie war aber nur möglich durch die Errungenschaften des Faches, an denen der Altmeister Hofrat Politzer und die Herren der Klinik Anteil genommen haben. Die Auszeichnung komme also nicht nur dem Redner allein, sondern vielen zu.

Hofrat Urbantschitsch hält sodann einen warm empfundenen Nachruf für weiland Professor Juffinger. (Die Anwesenden erheben sich von den Sitzen.)

Schließlich teilt der Vorsitzende mit, daß v. Brik für die ihm zugesandte Adresse gedankt hat.

Von der Statthalterei in Oberösterreich und der Landesregierung in Krain wird um 50—60 bzw. 20 Exemplare der Broschüre „Zur Schulohrenärztefrage" ersucht. (Bewilligt.)

A. Administrative Sitzung.

Alexander schlägt vor, die Wahlen per acclamationem vorzunehmen. (Angenommen.)

Digitized by Google
Original from UNIVERSITY OF CALIFORNIA
Generated on 2019-10-24 14:25 GMT / http://hdl.handle.net/2027/uc1.b3252762
Public Domain in the United States, Google-digitized / http://www.hathitrust.org/access_use#pd-us-google

Es werden gewählt: Politzer zum Vorsitzenden, Frey zum Vizepräsidenten, Ruttin zum Sekretär, Kaufmann zum Kassier, E. Urbantschitsch zum Schriftführer.

Kaufmann erstattet den Kassabericht (zur Kenntnis genommen), Bondy den Tätigkeitsbericht.

Bericht des Sekretärs (G. Bondy): Im abgelaufenen Jahre wurden 9 wissenschaftliche Sitzungen, u. zw. in den Monaten Januar, Februar, März, April, Mai, Juni, Oktober, November und Dezember abgehalten. In diesen Sitzungen wurden 2 Vorträge von den Herren Leidler und Heschl gehalten. Gomperz erstattete ein Referat über die schulohrenärztliche Fürsorge; ein Referat über die Beteiligung am 3. internationalen Kongreß für Gewerbekrankheiten wurde von einem vorbereitenden Komitee erstattet. Ferner wurden 70 Demonstrationen abgehalten, u. zw. demonstrierten die Herren Alexander (1), Alt (1), Bárány (3), Beck (9), Benesi (1), Bondy (4), Frey (2), Fröschels (1), Gatscher (3), Goldmann (4), Hofer (2), Mayer (4), Neumann (5), Ohmacht (2), Ruttin (16), Ernst Urbantschitsch (10) und Viktor Urbantschitsch (2).

Frey schlägt vor, die Sitzungsberichte als Separata drucken und am Schlusse des Jahres als Broschüre den Mitgliedern zusenden zu lassen. Nach einer Diskussion darüber wird der Antrag zum Beschluß erhoben.

B. Wissenschaftliche Sitzung.

I. T. Szász: **Über atypische Vestibularreactionen.**

M. H.! Der zu demonstrierende Fall stammt von der „otologischen Abteilung des Kaiser Franz Josef-Ambulatoriums (Vorstand: Doz. H. Neumann). Die 35jährige Pat. H. K. leidet seit zirka 2 Jahren an anfallsweise auftretendem Schwindel, Ohrensausen, Übelkeit und Erbrechen, und an einer allmählichen Abnahme des Hörvermögens des rechten Ohres. Die Schwindelanfälle sind der Beschreibung nach typischen vestibularischen Charakters und werden von heftigen, nachts exazerbierenden Stirnkopfschmerzen begleitet, sind von ungleicher Dauer und zwingen, das Bett zu hüten. Die in der letzten Zeit auftretenden Anfälle sind von geringerer Intensität und werden nicht von Erbrechen begleitet, hingegen tritt jetzt der Kopfschmerz in den Vordergrund.

Von einer luetischen Infektion will Pat. nichts wissen, ist ledig und will niemals einen Abortus oder Partus gehabt haben und immer ohrgesund gewesen sein.

Wir untersuchten Pat. am 9. XII. 1913 zum ersten Male. Anamnese: Ohr und Warzenfortsatz beiderseits ohne Veränderungen, letzterer nicht druckempfindlich. Trommelfelle beiderseits normal. Auf der linken Seite bis auf die verkürzte Knochenleitung normales Gehör. Rechts: Konv. Sp. $^1/_2$ *m*, Fl. Sp. 0. Weber geht auf die linke Seite; Rinne+; Schwabach verkürzt. Sämtliche Stimmgabeln, besonders die hohen, stark verkürzt gehört.

Kein spontaner Nystagmus, kein Nystagmus bei rascher Kopfbewegung, kein Fistelsymptom.

Drehen nach rechts erzeugt einen starken Nystagmus nach links. Dauer 25".

Drehen nach links Nystagmus nach rechts. Dauer 30".

Drehempfindung, Drehnachempfindung und ein typisches Fallen sind vorhanden.

Digitized by Google
Original from UNIVERSITY OF CALIFORNIA
Generated on 2019-10-24 14:25 GMT / http://hdl.handle.net/2027/uc1.b3252762
Public Domain in the United States, Google-digitized / http://www.hathitrust.org/access_use#pd-us-google

Rechtes Ohr kalt ausgespritzt nach 20" typischer großschlägiger Nystagmus nach links. Übelkeit.

Linkes Ohr kalt ausgespritzt nach 20" typischer grobschlägiger Nystagmus nach rechts, ebenfalls von Übelkeit begleitet.

Zeigeversuch: Pat. zeigt spontan mit beiden oberen Extremitäten. in sämtlichen Gelenken geprüft, in beiden Ebenen richtig.

Erzeugten wir bei der Pat. durch Drehen oder Ausspritzen einen kräftigen Nystagmus nach links, so zeigt Patientin mit den beiden oberen Extremitäten in typischer Weise nach rechts vorbei. Wird jedoch bei Pat. durch Drehen oder Ausspritzen ein Nystagmus nach rechts erzeugt, so tritt trotz desselben kein erwartetes Vorbeizeigen nach links auf, vielmehr zeigt Pat. mit beiden oberen Extremitäten während der ganzen Dauer des Nystagmus nach wie vor richtig.

Neurologischer Befund (Doz. Schüller): Beiderseitiges Facialisphänomen, keine Differenz der O. E. bezüglich Kraft, Geschicklichkeit und Reflexe. Sensibilität normal. Kein Romberg. Tiefe Reflexe der U. E. etwas lebhaft.

Röntgenologischer Befund (Doz. Schüller): Schädel von normaler Größe und Form. 5 *mm* dick. Innenfläche der Basis normal.

Augenbefund (Dr. O. Ruttin): Sehschärfe beiderseits 1. Augenmuskeln intakt. Pupillen reagieren prompt. Leichte Anisokorie, die linke Pupille etwas größer. Fundi normal.

Wassermann: bei der ersten serologischen Untersuchung positiv. bei der zweiten negativ.[1])

Die am nächsten Tage wiederholte Untersuchung konnte keine Änderung des Bildes aufweisen und das Verhalten des Zeigeversuches war ebenfalls unverändert.

Am 11. XII. hatten wir wieder Gelegenheit, Pat. zu untersuchen. Diesmal erzielten wir durch das Drehen nach links oder durch Ausspritzen des linken Ohres ein typisches Vorbeizeigen beider oberen Extremitäten nach links. Pat. verhält sich also bei dieser Untersuchung bis auf die Schädigung des rechten schallpercipierenden Apparates wie ein normales Individuum.

Am 15. XII. trat nachts wieder ein kleiner Schwindelanfall, Sausen und Kopfschmerz auf. Bei der an diesem Tage vorgenommenen Untersuchung konnte durch Linksdrehen, trotz des heftigen Nystagmus kein, durch Ausspritzen des linken Ohres hingegen ein typisches Vorbeizeigen erzielt werden.

Es handelt sich aber in diesem Falle um ein von der Norm transitorisch abweichendes Verhalten des Zeigeversuches. Die serologische Untersuchung schließt die Lues nicht aus. Auf Grund dreier weiterer Fälle, deren einer ebenfalls dem Material des Ambulatoriums, zwei der Privatpraxis meines Chefs Doz. H. Neumann entstammen, glaube ich berechtigt zu sein, zwischen dem abnormen Verhalten des Zeigeversuches und der Lues einen kausalen Zusammenhang anzunehmen.

Bei dem ersten Fall kam der vollkommen beschwerdefreie Pat. behufs Kontrolle seines Gehörorganes auf unsere Abteilung, da er vor einem Jahr mit

---

[1]) Zur Zeit der Demonstration war das Ergebnis der zweiten Untersuchung noch nicht bekannt.

Generated on 2019-10-24 14:25 GMT / http://hdl.handle.net/2027/uc1.b3252762
Public Domain in the United States, Google-digitized / http://www.hathitrust.org/access_use#pd-us-google
Digitized by Google
Original from UNIVERSITY OF CALIFORNIA

Lues infiziert und vor acht Monaten mit Salvarsan behandelt wurde. Bei der Untersuchung fanden wir vollkommen normale Verhältnisse bis auf das Verhalten des Zeigeversuches. Trotz des heftigen Dreh- und kolorischen Nystagmus konnte bei diesem Pat. kein Vorbeizeigen erzeugt werden. er zeigte vor und während desselben mit beiden oberen Extremitäten in sämtlichen Gelenken richtig.

Die beiden anderen Fälle befinden sich zur Zeit der Untersuchung im sekundären Stadium der Lues, die noch unbehandelt war, es konnte aber bei diesen Fällen die Möglichkeit einer Salvarsanschädigung ausgeschlossen werden.

Einer dieser Fälle zeigte eine beiderseitige, der andere eine einseitige Schädigung des schallperzipierenden Apparates bei intaktem Vestibularapparat. Das Verhalten des Zeigeversuches war in beiden Fällen genau so wie in dem oben erwähnten: Pat. zeigten spontan richtig und zeigten während des heftigen Nystagmus ebenfalls richtig. Aus äußeren Gründen war eine wiederholte Untersuchung bei den Patienten nicht möglich, so daß es nicht entschieden werden konnte, ob es sich in diesen Fällen ebenfalls um einen transitorischen oder konstanten Zustande handelt.

Das abnorme Verhalten des Zeigeversuches in unseren Fällen, sowie die in der letzten Sitzung der Österr. otolog. Gesellschaft gehaltene Demonstration des Doz. Frey, der auf das von der Norm abweichende Verhalten des Zeigeversuches bei Hysterie hinweisen konnte, gaben uns den Anlaß, den Fall zu demonstrieren und zu gleicher Zeit auf den Zusammenhang der Lues mit dem Vestibularapparat durch ihren Einfluß auf den Zeigerversuch aufmerksam zu machen.

Diskussion.

Bárány: Bei der jetzigen Untersuchung hat Pat. in beiden Handgelenken vorbeigezeigt. Kollege Szász hat das spontane Vorbeizeigen niemals gesehen, es wird also wichtig sein, zu sehen, ob sich dieser Befund in Zukunft wieder erheben läßt. Die Technik der Ausführung des Versuches ist außerordentlich wichtig. Man muß in den extremen Ad- und Abduktionsstellungen des Handgelenkes den Zeigeversuch prüfen, wenn man ein brauchbares Resultat erhalten will. Ein Verhalten des Zeigeversuches wie bei dieser Pat. habe ich bei Lues wiederholt gesehen. Auch Wechsel des Befundes kommt bei Lues vor, doch ist mir der von Kollegen Szász mitgeteilte Befund nicht ganz verständlich und habe ich einen solchen noch nicht beobachtet.

Alexander möchte glauben, daß für dieses Verhalten meningitische Veränderungen bei Lues auch in Betracht kommen sowie die dabei vorhandenen bedeutenden endokraniellen Druckschwankungen.

Beck: Auf den Fall, den ich gleich demonstrieren werde, vorgreifend, möchte ich folgendes bemerken: Mein Pat. hat eine Lues durchgemacht. Die Lumbalpunktion spricht zwar für meningeale Reizung, aber nicht einwandfrei für eine wirkliche Meningitis. Abgesehen von einem ganz merkwürdigen Befund am statischen Labyrinth zeigt der Pat. konstant nur mit der linken oberen Extremität nach außen. Während der Labyrinthreizung — einerlei ob thermisch oder auf Drehen — besteht ein Ausfall der Zeigereaktion nach innen, und zwar wieder nur in der linken oberen Extremität.

Neumann: Der Fall sollte nur das Verhalten des Vorbeizeigens hier demonstrieren, wie es auch in 3 Fällen von Lues von mir beobachtet wurde.

Digitized by Google
Original from UNIVERSITY OF CALIFORNIA
Generated on 2019-10-24 14:25 GMT / http://hdl.handle.net/2027/uc1.b3252762
Public Domain in the United States, Google-digitized / http://www.hathitrust.org/access_use#pd-us-google

Wir haben mit Absicht keinen Kommentar gegeben und uns auf die Mitteilung der Tatsache beschränkt.

Bárány: Da nun doch ausführlicher von den Fällen mit Lues die Rede ist, möchte ich über den ersten Fall von Lues, bei dem ich Vorbeizeigen gefunden habe, berichten: Ich wurde auf die Klinik v. Noorden zu einer Pat. gerufen, bei der von der internen und neurologischen Klinik Akustikustumor diagnostiziert wurde. Ich fand das Gehör links herabgesetzt, keinen Schwindel, keinen Nystagmus, normale kalorische Reaktion. Ich wunderte mich über die Diagnose des Akustikustumors; die Ursache dafür war, daß Pat. auch multiple Hautfibrome hatte. Ich fand dann enorme Druckempfindlichkeit hinter dem Ohre und enormes Vorbeizeigen im Handgelenke beiderseits. Ich diagnostizierte Liquoransammlung im Kleinhirnbrückenwinkel beiderseits und riet zur Lumbalpunktion. Im Punktat war Wassermann +, ebenso im Blute. Nach der Punktion und einer antiluetischen Kur hörten die Symptome auf. Gewiß war da ein meningitischer Prozeß an der Basis mit seinen Druckerscheinungen vorgelegen. Daß im Sekundärstadium der Lues die Zisternen an der Basis häufig infiziert werden, ist eine Tatsache, auf die schon Wechselmann und später Zalociecki und Knick hingewiesen haben. Es ist auch bekannt, daß es bei Lues zu kompletter Zisternenbildung im Kleinhirnbrückenwinkel mit allen Symptomen des Hirntumors infolge meningitischer Prozesse kommen kann. Außer dem oberwähnten Falle habe ich noch 8—10 Fälle von Lues mit solchen Symptomen von Seiten des Ohres und mit Vorbeizeigen gesehen.

Szász (Schlußwort): Ich möchte betonen, daß wir den Zeigeversuch peinlich genau nach den früheren Angaben von Bárány angestellt haben, wobei sich zeigte, daß Pat. in keinem Gelenke Vorbeizeigen hatte, hauptsächlich aber nicht im Schultergelenke, und dort hat sie es auch jetzt nicht. Ich hätte doch erwartet, daß eine so grobe Ausfallserscheinung im Verhalten des Zeigeversuches, die sich im tolalen Ausfalle des Vorbeizeigens manifestiert, auch mit einem auffallend starken spontanen Vorbeizeigen einhergeht und so die von Bárány geforderte Abduktionsstellung im Handgelenke nicht eine conditio sine qua non für die Vornahme der Prüfung ist. Was die circumscripte seröse Meningitis betrifft, so bleibt sie nach wie vor eine Hypothese. Der demonstrierte Fall hat sich in jeder Beziehung bis auf das Verhalten des Zeigeversuches als ein normaler erwiesen, bei dem klinische Symptome einer von Bárány in solchen Fällen angenommenen circumscripten serösen Meningitis sich in keinerlei Weise geäußert haben.

H. O. Benesi: **Hypernephrom im äußeren Gehörgang.** Demonstration des Patienten und mikroskopischer Präparate.

M. H.! Ich erlaube mir aus der Ohrenabteilung der Allgemeinen Poliklinik einen Fall vorzustellen, der wegen der Seltenheit des Befundes höchst interessant ist.

Es handelt sich um einen 55jährigen Mann, der wegen akut einsetzender linksseitiger Schwerhörigkeit und Ohrensausen unsere Ambulanz aufsucht. Aus der Anamnese habe ich nur die wichtigsten Punkte. Pat. war einmal als Kind ohrenkrank, doch kann er über die Art der Erkrankung nichts angeben. Im August 1908 erkrankte er unter Erscheinungen linksseitiger Lungenentzündung, zu der sich bald eine Pleuritis gesellte, hierauf Phlegmone des linken Unterarmes und Hirnhautentzündung.

Vor 4 Jahren bekam dann Pat. Ödeme an den Füßen, Aszites, Atembeschwerden; es wurde eine Nierenaffektion diagnostiziert.

Generated on 2019-10-24 14:25 GMT / http://hdl.handle.net/2027/uc1.b3252762
Public Domain in the United States, Google-digitized / http://www.hathitrust.org/access_use#pd-us-google
Digitized by Google
Original from UNIVERSITY OF CALIFORNIA

Pat. war angeblich immer ohrgesund. Vor 14 Tagen bekam er heftiges Ohrensausen links, das ihn konstant quält; von da an nahm das Hörvermögen rasch ab, so daß er nach einigen Tagen links nur ganz laute Sprache hörte. Es bestanden nie Schmerzen, Schwindel, Kopfschmerzen oder Übelkeiten.

Status vom 20. XI. 1913: Im linken Gehörgang reichlich schleimig-eitriges, nicht fötides Sekret. An der vorderen Gehörgangswand, nahe der Knorpelknochengrenze, eine das ganze Gehörgangslumen verschließende polypenartige Geschwulst, die bei Berührung der Sonde stark blutete. Trommelfell nicht sichtbar.

Rechts: Retraktion des Trommelfelles.

Die Funktionsprüfung ergab eine hochgradige Schwerhörigkeit ($U = 80\ cm$: r = a. c.) im Sinne eines Schalleitungshindernisses (W. n. l., S. verl.; h+: St.±). Statischer Apparat normal.

Das rasche schmerzlose Wachstum des Gebildes — Pat. hatte keine Ahnung von einer Schwellung im Ohr, sondern kam nur wegen des Sausens und der Schwerhörigkeit — im Zusammenhang mit dem schlechten Aussehen des Pat., sowie das eigenartige Aussehen des Tumors und die starke Blutung bei Berühren veranlaßte mich, an einen malignen Tumor zu denken.

Es wurde ein Stück zur mikroskopischen Untersuchung exzidiert.

Dieselbe ergab ein überraschendes Resultat:

Der aus der Tiefe heranwachsende Tumor entspricht seinem histologischen Bau einer periepithelialen Geschwulst und dürfte demnach wohl die Metastase eines malignen Hypernephroms sein. (Prof. Joanowitch.)

Auf Grund der mikroskopischen Diagnose wurde Pat. einer gründlichen internen Untersuchung unterzogen. Dieselbe ergab einen ungefähr kindskopfgroßen, nicht deutlich abgrenzbaren Tumor in der linken Nierengegend von mäßig derber Konsistenz. (Doz. Kaufmann.)

Die urologische Untersuchung (Doz. Blum) ergab: funktionelle Störung beider Nieren, starke Verzögerung der Ausscheidung auf der linken Seite. Erweiterung des Nierenbeckens daselbst, möglicherweise Hypernephrom ohne Zerstörung des Parenchyms.[1])

Das Auftreten der Metastase im Ohr ist so zu erklären, daß es zum Einbruch des Tumors in ein Nierengefäß und dadurch zur Verschleppung gekommen ist: möglicherweise wird die Untersuchung noch andere Metastasen (Lunge, Knochen) ergeben.

Das Interessante des Falles liegt erstens darin, daß dies das erste im Ohr beobachtete Hypernephrom ist und zweitens, daß erst durch die otologische Untersuchung die Aufmerksamkeit auf die schwere innere Erkrankung des Pat. gelenkt wurde.

III. O. Beck: **Chronischer Rheumatismus eine multiple Sklerose vortäuschend.**

Der 38jährige Pat. erkrankte im Jahre 1901 an einer Influenza, nach deren Ablauf an den Zehen des linken Fußes anästhetische Erscheinungen auftraten, die durch Elektrisieren und verschiedene Medikamente nicht verschwanden. Auf Anraten seines Arztes unterzog sich Pat. einer Kaltwasserkur, die angeblich zur Folge hatte, daß sich das Übel auf den ganzen linken Fuß erstreckte.

[1]) Röntgenuntersuchung (Doz. Kienböck) ergab eine leichte Verschiebung des Magens nach rechts.

Digitized by Google
Original from UNIVERSITY OF CALIFORNIA
Generated on 2019-10-24 14:25 GMT / http://hdl.handle.net/2027/uc1.b3252762
Public Domain in the United States, Google-digitized / http://www.hathitrust.org/access_use#pd-us-google

In einer Nacht trat dann unvermittelt unstillbares Erbrechen auf, das wohl dann durch Atropin zum Stillstand gebracht wurde, aber es war nunmehr die ganze linke Körperhälfte gelähmt und es traten überdies Sprachstörungen, Schwerhörigkeit, Schwindel und Doppeltsehen (am rechten Auge) auf. Tagelanges Benutzen des Eisbeutels und Enthaltsamkeit vom Essen durch einige Zeit brachten das Leiden zum Stillstande. Da nach einiger Zeit eine Rezidive (sich in starkem Brechreiz und Widerwillen gegen alle Speisen äußernd) auftrat, wurde Herr Hofrat Dr. Nothnagel als Konsilarius berufen, welcher auf Grund des Befundes, daß der Augenhintergrund normal ist, die Anwendung von Valeriana aeth., eingeführt durch den Mastdarm, anordnete. Dieses Mittel hatte überraschenden Erfolg; denn die Heilung ging nunmehr rasch vonstatten, und nach Verlauf von 3 Monaten war Pat. bereits so mobil, daß er sich einer Kur in Teplitz unterziehen konnte, die so gut wirkte, daß Pat. geheilt zurückkehrte.

Im Verlaufe der nächsten Jahre stellten sich zwar kleine Rückfälle ein, die aber durch entsprechende Mittel stets bald behoben wurden. Speziell eine in den Beinen auftretende Müdigkeit sowie ein pamstiges Gefühl wurde mittelst der Benützung von zirka 14 Jodsalzbädern gänzlich beseitigt.

Im Winter des Jahres 1912 trat zu verschiedenen Zeiten des Tages — stets unvermittelt — Frösteln, manchmal auch Schüttelfrost auf, gegen den Schwitzen und alle sonstigen Mittel fruchtlos blieben. Da außerdem auch Schmerzen im Halse auftraten, wurde von 2 Spezialisten eine laryngologische Untersuchung vorgenommen, welche negativ ausfiel. Ebenso ergab die Blutuntersuchung für Lues keinen Anhaltspunkt. Da mittlerweile die Sommerzeit gekommen war, ging Pat. an die Meeresküste. Aber auch dort wurde der Zustand nicht besser, weil vor Eintritt des Scirocco — zumeist in der Nacht — Fieberanfälle mit starkem Brechreiz auftraten. Nach Wien zurückgekehrt, kam Pat. nunmehr, u. zw. im August 1912, in die Behandlung des Kollegen Dr. Weiss, Assistent der Abteilung Prof. Pal, welcher eine Röntgenisierung der Lungen und des Schädels veranlaßte. Hierbei wurde wohl auf der rechten Lungenspitze eine Verdichtung konstatiert, die aber ohne Bedeutung war, da eine diagnostische Tuberkulininjektion ganz negativ ausfiel. Da die Tonsillen des Pat. hypertrophisch und stark zerklüftet waren, wurde beiderseits die Ausschälung vorgenommen. Seither blieb Pat. fieberfrei. Im Frühjahre traten wieder Schmerzen im Rücken und in beiden Schultern, Mattigkeit in den Beinen und Brechreiz auf.

Im September 1913 trat plötzlich „ein Taumeln in den Augen“ auf, so daß Pat. weder gehen, noch lesen oder schreiben konnte, sondern liegen mußte. Jede Kopfbewegung war von starkem Schwindel begleitet. Der bisher stets negative Augenbefund ergab das Vorhandensein eines Skotoms. Einige Tage später war das Skotom geschwunden, aber jetzt eine Parese des linken Obliquus super. nachweisbar. Sonst negativer Augenbefund (Ass. Dr. Krämer).

Wassermann negativ.

Interner Nervenbefund (Ass. Dr. Weiss) negativ.

Ohrbefund (23. IX.) Trommelfelle beiderseits normal, W. i. K., R. bds. + Knochenleitung bds. normal, Gehör für Konversation und Flüstersprache beiderseits intakt.

Spontaner horiz.-rotat. Nystagmus mit deutlichem Überwiegen der horizontalen Komponente. Der Nystagmus nach links ist ganz bedeutend stärker

Generated on 2019-10-24 14:26 GMT / http://hdl.handle.net/2027/uc1.b3252762
Public Domain in the United States, Google-digitized / http://www.hathitrust.org/access_use#pd-us-google
Digitized by Google
Original from UNIVERSITY OF CALIFORNIA

als der Nystagmus nach rechts. Geringer, inkonstanter, vertikaler Nystagmus nach aufwärts.

Spontane Fallrichtung des Körpers nach links hinten, durch Veränderung der Kopfstellung nicht beeinflußbar.

Zeigeversuch: Die rechte Hand zeigt normal, die linke Hand weicht stets nach links außen ab.

Drehreaktion: 10×l 25" mäßiger Schwindel.

10×r 50—60" äußerst kräftiger Ny mit sehr starkem Schwindel und Brechreiz. Schweißausbruch.

Sowohl nach Rechts- als nach Links-Drehung Ausfall der Zeigereaktion im linken Arm.

Kalorisch rechts: normale Reaktion,

links: Der Nystagmus ist unvergleich kräftiger und dauert fast drei Minuten.

Nach der Spülung rechts und links fehlt die Zeigereaktion für den linken Arm.

Während der Kalorisierung ist die spontane Fallrichtung nach links hinten nicht zu beeinflussen, auch Befund vom 28. IX. dem obigen gleich, nicht durch Veränderung der Kopfstellung.

Nach meiner Rückkehr vom Urlaub sah ich am 3. XII. den Pat. wieder. Unter ausgiebiger Aspirintherapie ließen die Schwindelerscheinungen allmählich nach, Pat. konnte wieder ohne Stock gehen und derzeit fühlt er sich vollkommen gesund.

Augen- und Nervenbefund sind negativ.

Die otologische Untersuchung ergibt vollkommen normale Labyrinthverhältnisse, das spontane Vorbeizeigen und der Ausfall der Zeigereaktion links sind verschwunden. Kein spontaner Nystagmus.

An einen Hirntumor, an den ich zuerst dachte, als ich den Pat. zum ersten Male sah, spricht außer dem Fehlen von Kopfschmerz und Veränderungen am Augenhintergrund vor allem der aus der Anamnese ersichtliche protrahierte Verlauf, die vollständigen, lange dauernden Remissionen und das plötzliche Exacerbieren des Prozesses. Dagegen hat die Annahme einer multiplen Sklerose viel für sich: Das Auftreten im Anschluß an eine akute Infektionskrankheit, die Parästhesien, die Müdigkeit in den Beinen, der Beginn im jugendlichen Alter, die vorübergehende Sprachstörung (die Lähmung der unteren Extremität war links; Pat. ist kein Linkshänder) und vorübergehende Schwerhörigkeit. Ferner die Schwindelattacke und Doppelbilder. Bestärkt wurde ich in dieser Diagnose durch das Vorhandensein eines flüchtigen Skotoms und durch die isolierte Parese des M. obliquus superior. Der Befund am statischen Labyrinth und der Zeigeversuch sprachen unzweifelhaft für eine Affektion in der linken hinteren Schädelgrube. Deshalb glaubte ich, „eine multiple Sklerose mit einem Plaque im linken Kleinhirn" stellen zu können.

Nun gingen unter Aspirinbehandlung die subjektiven und objektiven Erscheinungen vollkommen zurück. Auch aus der Anamnese geht hervor, daß vor Jahren eine antirheumatische Therapie (Kurgebrauch in Bad Teplitz) fast vollkommen Heilung brachte.

Man muß daher einen Rheumatismus als Ätiologie für die auf viele Jahre zurückreichenden Beschwerden verantwortlich machen und vielleicht an eine rheumatische, zeitweise exacerbierende Encephalitis denken.

Digitized by Google
Original from UNIVERSITY OF CALIFORNIA
Generated on 2019-10-24 14:26 GMT / http://hdl.handle.net/2027/uc1.b3252762
Public Domain in the United States, Google-digitized / http://www.hathitrust.org/access_use#pd-us-google

Immerhin ist es interessant, daß ein Rheumatismus das Bild einer multiplen Sklerose bis in alle Details vortäuschen kann.

Diskussion:

Alexander erwähnt Befund und Verlauf eines von ihm gemeinsam mit Herrn Dr. Kaufmann gesehenen Falles. Der ungefähr 25jährige Pat. war seit vielen Jahren infolge chronischer, zurzeit geheilter Mittelohreiterung links ertaubt. Pat. wurde auf dem bis dahin normalen rechten Ohr unter Auftreten heftiger Schwindelanfälle über Nacht taub. Bei der Untersuchung (5 Tage später) wurde überlaute Konversationssprache knapp am rechten Ohr gehört, auch hohe Stimmgabeltöne wurden — allerdings stark verkürzt — gehört. Nach Schwitzkuren (Inf. fol. Jabor.) kam die Erkrankung unter Behandlung des Kollegen Kaufmann zur vollständigen Heilung, die Schwindelanfälle hörten auf und das Gehör wurde wieder normal. Ein besonders ätiologisches Merkmal war nicht festzustellen, Lues auszuschließen; der Wassermann war negativ. In Anbetracht des günstigen Ausganges ist eine rheumatische Affektion des Oktavus als Ursache der Erkrankung anzunehmen.

Beck: Der Alexandersche Fall hat sicher viele Ähnlichkeit mit dem meinen. Auch bei meinem Kasus war der Wassermann immer negativ, das Gehör auf beiden Seiten vollkommen normal. Ich habe den Fall gerade deshalb vorgestellt, weil von den verschiedenen therapeutischen Maßnahmen, die getroffen wurden, die antirheumatische und speziell die ausgiebige Schwitzkur vollständige Heilung gebracht haben.

Bárány: Der Fall von Alexander kann meiner Meinung nach mit dem Falle von Beck nicht in Parallele gestellt werden, weil nur Ohrerscheinungen, hier aber Anästhesie und Lähmungserscheinungen vorhanden waren. Meiner Meinung nach muß Pat. eine medulläre Erkrankung durchgemacht haben. Über die Art der Enzephalitis kann ich nichts sagen. Sicher ist, daß auch bei multipler Sklerose unglaubliche Remissionen und temporäre Heilungen vorkommen können.

IV. O. Beck: **Merkwürdiges Verhalten der Labyrinthfunktion und des Zeigeversuches bei mit Salvarsan behandelter Lues. Beiderseitige Ertaubung.**

Einen Teil dessen, was ich an diesem Pat. demonstrieren wollte, habe ich schon in der Diskussion zum Falle des Kollegen Szász erwähnt. Die Anamnese, die mir von der Klinik Matzenauer in Graz in liebenswürdiger Weise mitgeteilt wurde, ist folgende: Am 4. Juli 1912 Aufnahme wegen Urethralsklerose und Drüsenschwellungen. Noch kein Ausschlag. 9 Hg. salizyl., worauf der Primäraffekt vollständig schwand.

Nächste Aufnahme 20. Mai 1913; Pat. vollkommen taub. Nach seiner Angabe soll er am 20. Dezember 1912 in Wien eine Schmierkur mitgemacht haben; ob damals luetische Erscheinungen bestanden, läßt sich nicht feststellen.

Am 13. März 1913 hatte Pat. von einem Privatarzt eine Salvarsaninjektion bekommen, an die sich die Taubheit anschloß. Zur Zeit seiner Aufnahme am 20. Mai 1913 war er bereits seit 7 Wochen ertaubt. Ther.: 10 Asurol- und 3 Salvarsaninjektionen (0·3, 0·4, 0·4). Der Zustand blieb unbeeinflußt.

Am 9. XI. trat Pat. wegen eines Trippers wieder in Behandlung der Klinik, bei welcher Gelegenheit eine antiluetische Kur eingeleitet wurde.

Am 1. XII. verläßt er vor Vollendung der Kur die Klinik.

Digitized by Google
Original from UNIVERSITY OF CALIFORNIA
Generated on 2019-10-24 14:26 GMT / http://hdl.handle.net/2027/uc1.b3252762
Public Domain in the United States, Google-digitized / http://www.hathitrust.org/access_use#pd-us-google

Am 5. XII. sah ich den kräftig gebauten 21jährigen Bauernsohn zum ersten Male.

Ohrbefund: Trommelfell beiderseitig normal, Kopfknochenleitung aufgehoben.

Beiderseits vollständig taub für die lauteste Sprache. Harmonikatöne werden von A angefangen, Stimmgabeln von c^1 an ganz kurz gehört.

Kein spont. Ny. auch nicht hinter der undurchsichtigen Brille. Kein spont. Romberg.

10× r.: 12″ Ny sehr schwach, kein Schwindel,

10× r.: 25″ Ny bedeutend kräftiger, Schwindel.

10× r (Kopf vorgeneigt): roter Ny. 18″ Dauer, fällt typisch.

10× r (Kopf vorgeneigt): roter Ny, 27″ Dauer, fällt typisch, Brechreiz.

Kalor. rechts: normale Reaktion; wenig Schwindel.

Kalor. links: nach einigen Sekunden Spülung mit 26° Wasser äußerst kraftige Reaktion mit Brechreiz.

Spontanes Vorbeizeigen der linken oberen Extremität. Rechte Hand zeigt normal. Merkwürdig ist nun, daß bei allen Labyrinthreizungen die rechte obere Extremität typisch zeigt, während links konstant ein Ausfall der Zeigereaktion nach innen besteht.

Interner und Nervenbefund (Klinik Chvostek) negativ.

Lumbalpunktat klar, Druck nicht erhöht. Nonne-Appelt nur in der 1. Phase positiv, Zucker bedeutend vermehrt, Lymphocystose, keine polynucl. Leukocyten.

Wassermann im Blut und Lumbalpunktat negativ.

Hautbefund (Klinik Finger) negativ.

Entsprechend dem seinerzeit von Alexander gemachten Vorschlag habe ich bei dem Pat. 8 MA galvanischen Strom durch den Schädel geleitet. Bei 7 MA gab der Kranke an, Gehörsempfindungen zu haben.

Ich erlaube mir, diesen Fall nicht wegen seiner Taubheit, sondern wegen Labyrinthbefundes und Ausfalles der Zeigereaktion zu demonstrieren.

Merkwürdig ist vor allem das Verhältnis der Drehreaktion zur Kalorisierung der linken Seite: Auf Drehreize spricht das linke Labyrinth viel weniger an als das rechte. (Pat. wurde fast täglich untersucht.) Auf thermische Reize besteht eine deutliche Übererregbarkeit gegenüber rechts. Trotz der typischen Reaktionsbewegungen des Körpers während der Labyrinthreizung besteht ein Ausfall der Zeigereaktion nach innen, und zwar in der linken oberen Extremität. Eine ausreichende Erklärung ist für dieses Phänomen wohl nicht zu geben.

V. Bondy berichtet über einen Fall von **Meningitis unter dem Bilde eines Hirnabszesses.**

21jähriger Pat. mit rechtsseitiger chron. Otitis seit 6 Tagen an der Ohrenklinik in Beobachtung, klagt plötzlich über sehr heftige rechtsseitige Kopfschmerzen. Es findet sich Kopfempfindlichkeit oberhalb der Ohrmuschel, Puls 56, leicht arhythmisch. Temp. 36·6, kein Kernig, kein Babinsky, keine Nackensteifigkeit, kein Strabismus. Pupillen gleich, prompt reagierend. Labyrinth intakt. Operation unter der Diagnose rechtsseitiger Schläfelappenabszeß; Inzision nach verschiedenen Richtungen hin resultatlos.

Wenige Stunden nach der Operation voll entwickeltes Bild der Meningitis: Temperaturanstieg, Bewußtlosigkeit, Strabismus, Kernig, Nackensteifigkeit.

Generated on 2019-10-24 14:26 GMT / http://hdl.handle.net/2027/uc1.b3252762
Public Domain in the United States, Google-digitized / http://www.hathitrust.org/access_use#pd-us-google
Digitized by Google
Original from UNIVERSITY OF CALIFORNIA

Die am nächsten Tage vorgenommene Lumbalpunktion ergab rein eitrigen Liquor unter enormem Druck. Exitus 30 Stunden post operationem.

Vortr. erinnert an einen Fall, über den er in der Oktobersitzung 1912 berichtet hat, bei dem es sich um eine Meningitis mit normaler Temperatur und klarem Lumpalpunktat handelte und wo kein Kernig und kein Babinsky vorhanden waren.

VI. Bondy referiert über einen Fall von **Sinusthrombose mit spontaner Sinusblutung.**

Die 18jährige Pat. wurde an die Ohrenklinik gebracht, nachdem sie bereits 3 Wochen in einem Provinzspital gelegen war und daselbst 4 Schüttelfröste durchgemacht hatte. Bei der Aufnahme ein 5. Schüttelfrost mit 41°. Bei der Prüfung auf Fistelsymptomen stellte sich während der Aspiration eine Blutung ein, die durch ihre Abundanz sofort als Sinusblutung imponierte, auf Tamponade aber leicht stand. Bei der Operation fand sich das stark erweiterte Antrum mit geronnenem Blut ausgefüllt, der bloßliegende Sinus war in einer Strecke von etwa $1^1/_2$ *cm* arrodiert, die Thromben sichtbar. Jugularisunterbindung und Ausräumung des Sinus.

3 Tage später ging die Pat. an der Sepsis zugrunde. Sehr interessant war der Obduktionsbefund. Neben relativ geringen Lungenveränderungen (einige wenige und ganz kleine metastatische Abszesse) fand sich eine auf die Mitralklappen beschränkte ulceröse Endokarditis und große vereiterte, zum Teil gangränös zerfallende Infarkte in der Milz und einige anämische Infarkte in der Niere. Das Überwiegen der Veränderungen im großen Kreislaufe gegenüber den Lungen erklärte sich durch ein offenes Foramen ovale.

Diskussion.

Alexander: Ich habe während meiner Assistentenzeit einen ähnlichen Fall beobachtet. Ein 16jähriger Pat. wurde hochanämisch mit den Symptomen einer schweren endokraniellen Erkrankung eingeliefert. Die Anammese ergab, daß wiederholt bedeutende Mengen schwarzen Blutes aus dem Ohr sich entleert hatten. Die Blutungen kamen jeweils spontan zum Stillstande. Seit 1 Woche bestanden hochgradige Kopfschmerzen, hohes Fieber, zeitweise Benommenheit. Die Untersuchung ergab vollständige Zerstörung des Gehörgangschlauches und der vorderen Wand des Proc. mast., doch war auch das übrige Knochengefüge des Proc. mast. nicht mit Sicherheit nachzuweisen: überall geriet die Sonde auf nachgiebiges Gewebe. Bei der Operation zeigte sich neben dem Befunde einer aussichtslosen eitrigen Meningitis der Proc. mast. und der größte Teil des Felsenbeines durch die Eiterung zerstört. In der medialen Wand der großen Abszeßhöhle lag die Dura und der Sinus frei. Dieser zeigte fistulösen Durchbruch an der lateralen Wand und enthielt einen eitrig zerfallenen Thrombus. Eine zweite Fistel führte in den bereits perforierten Kleinhirnabszeß. 2 Tage p. op. Exitus. Die in der Anamnese erwähnten wiederholten Blutungen sind offenbar darauf zurückzuführen, daß im Verlauf der Eiterung des Thrombus wiederholt die Eiterung bis zu dem Teile des Sinus vordrang, der noch flüssiges Blut enthielt, und sich nun eine Blutung einstellte.

VII. Ernst Urbantschitsch: **Vortäuschung eines Kleinhirnabszesses durch Empyem der Hirnventrikel.**

Die 18jährige Pat. H. K. war am 3. Dezember 1912 wegen Otitis media purulenta chronica radikal operiert worden. Bis Weihnachten ging es der Pat.

Digitized by Google
Original from UNIVERSITY OF CALIFORNIA
Generated on 2019-10-24 14:26 GMT / http://hdl.handle.net/2027/uc1.b3252762
Public Domain in the United States, Google-digitized / http://www.hathitrust.org/access_use#pd-us-google

besser, dann trat Verschlechterung ein (Phantasieren bei Tag und Nacht, Fieber bis 39°, Schwindel, zeitweise Erbrechen und Appetitlosigkeit). Dieser Zustand dauerte bis Ende Jänner 1913, worauf sich Pat. bis Mitte Juni verhältnismäßig wohl befand. Dann trat neuerdings Ohreiterung auf, sehr starke Kopfschmerzen, häufige Schwindelanfälle, Erbrechen, Appetit- und Schlaflosigkeit. Pat. wurde daher in das k. k. Kaiser Franz-Josefsspital aufgenommen.

Stat. praes.: Radikaloperationshöhle, im Antrum geheilt, am inneren Ende des Facialwulstes und in der Stapesgegend Granulationsmassen. Komplette Facialparalyse. Starker, spontaner, rotatorischer Nystagmus nach beiden Seiten, bei Linksblick etwas mehr als bei Rechtsblick. Kalorischer Nystagmus dürfte kaum bestehen (Schwierigkeit des Nachweises wegen des bestehenden beiderseitigen spontanen Nystagmus). Komplette Taubheit. Bei geschlossenen Augen (Romberg): Fallrichtung nach hinten. Spontanes Vorbeizeigen mit beiden Armen (Bárány) nach rechts.

Ich nahm nach dem vorliegenden Befund einen von einer eitrigen Labyrinthitis inducierten Kleinhirnabszeß an und glaubte, daß im Jänner der Einbruch ins Labyrinth erfolgt war, während sich im Juni der Abszeß ausbildete.

Am 11. Juli nahm ich daher die Labyrinthoperation nach Neumann vor. An der hinteren Abdachung des horizontalen Bogenganges fand sich eine ca. 4 *mm* große Fistel, durch die man mit dem scharfen Löffel bequem ins Labyrinth eindringen konnte. Die durch das Labyrinthfenster eingeführte Sonde dringt mit Leichtigkeit an der hinteren Pyramidenfläche wieder aus. Stellenweise Cholesteatom, das bis an die Dura der hinteren Schädelgrube heranreicht. Abtragung des Knochens bis nahe dem Porus acusticus internus. Abfluß von Liquor normal. Probeinzision ins Kleinhirn negativ.

Der weitere Verlauf war durch einen auffallenden Wechsel der Symptome charakterisiert: An einem Tag bestanden Kopfschmerzen, Erbrechen, starker Kernig, Dermographie, Schwindel und Nackensteifigkeit, bald darauf waren diese Symptome nur andeutungsweise vorhanden usw. Erst am 28. Juli trat Bewußtlosigkeit, tags darauf Exitus letalis ein.

Obduktionsbefund: Diplokokken-Basilarmeningitis. Empyem sämtlicher Hirnventrikel und des Cavum Meckelii. Hydrocephalus internus. Kleinhirn makroskopisch normal.

Nachtrag zur Sitzung vom 24. November 1913.

Durch ein Versehen wurde in der Diskussion über den von Gatscher vorgestellten Fall (ein Fall mit atypischer Drehreaktion) in dem Berichte die nachfolgende Bemerkung nicht aufgenommen:

Gatscher: Die Bemerkung des Dozenten Bárány ist für die Deutung des Phänomens nicht maßgebend, da die Pat. wiederholt (wie auch jetzt) gedreht immer dieselbe Reaktion zeigt.

Ruttin: Ich habe ausdrücklich bemerkt, daß ich in meinen Fällen in jeder Kopfstellung geprüft habe und daß ein Prüfungsfehler ausgeschlossen ist. Dieses Phänomen besteht sicher, und wenn wir es vorläufig nicht genügend erklären können, so ist die Tatsache doch nicht leugbar.

Digitized by Google
Original from UNIVERSITY OF CALIFORNIA
Generated on 2019-10-24 14:26 GMT / http://hdl.handle.net/2027/uc1.b3252762
Public Domain in the United States, Google-digitized / http://www.hathitrust.org/access_use#pd-us-google

Sitzung vom 25. Jänner 1914.

Vorsitzender: Politzer.
Schriftführer: E. Urbantschitsch.

A. Administrative Sitzung.

Der Vorsitzende begrüßt die Versammlung im neuen Vereinsjahre und gibt der Hoffnung Ausdruck, daß sich die Mitglieder so wie in den Vorjahren eifrig an der wissenschaftlichen Arbeit beteiligen werden.

H. Frey teilt mit, daß er beauftragt sei, die Aufmerksamkeit der Gesellschaft darauf zu lenken, daß eine Organisation der Spezialärzte erfolgen solle.

R. Bárány regt die Anlegung eines Verzeichnisses der in öffentlichem und privatem Besitz befindlichen otologischen Zeitschriften an. (Angenommen.)

Der Vorsitzende bemerkt, daß im II. Bande seiner Geschichte der Ohrenheilkunde ein Verzeichnis der otologischen Zeitschriften enthalten sei.

A. Politzer beantragt, da kein Exemplar der Statuten der Österreichischen Otologischen Gesellschaft aufzufinden sei, eine Abschrift des in der k. k. Statthalterei befindlichen Exemplares anfertigen, die Kopie von einem Komitee studieren und mit eventuellen Änderungen versehen neu einreichen, nach der Genehmigung drucken und den Mitgliedern zusenden zu lassen. (Angenommen.) In das Komitee werden gewählt: Politzer, V. Urbantschitsch, Frey, Kaufmann, Mayer.

Es wird ferner beschlossen, im Sinne des Antrages Frey (Dezembersitzung 1913) die Sitzungsberichte der Otologischen Gesellschaft am Schlusse des Jahres als Broschüre geheftet, in 150 Exemplaren drucken und den Mitgliedern zusenden zu lassen.

B. Wissenschaftliche Sitzung:

I. V. Urbantschitsch: **Zur Bekämpfung hartnäckiger Blutungen aus dem Sinus.** Stellt einen 27jährigen Patienten der Klinik vor, den er wegen einer kariösen Mittelohrerkrankung operierte und bei dem sich die Wandungen des Sinus transversus mißfarbig und verdünnt zeigten, wobei während der Abnahme der erkrankten knöchernen Sinusdecke entlang des ganzen Sinus bis gegen den Bulbus venae jugularis heftige Sinusblutungen eingetreten waren. U. begnügt sich nach vollendeter Operation über den Sinus einen mäßigen Druckverband anzulegen, der die Blutung stillte. Patient befand sich nach der Operation vollständig wohl und zeigte keine Temperaturerhöhung. In Anbetracht der vorausgegangenen Blutung nahm U., nicht wie sonst, am 5. Tage den Verbandwechsel vor, sondern erst eine Woche nach der Operation. Bei vorsichtiger Abhebung der Jodoformlage über dem Sinus stellte sich neuerdings eine heftige Blutung ein, weshalb ein abermaliger Druckverband stattfand. U. ließ zum Zwecke einer Blutgerinnung dem Patienten Gelatine mit milchsaurem Kalk verabreichen, und zwar Gelatina alb. 5·0, Calc. lact. 1·5 auf 180·0, zweistündlich 1 Eßlöffel; am 2. Tage erhielt Patient von dieser Lösung per Klysma 300 cm^3. Da der Verband den Patienten belästigt (ohne Temperatursteigerung), verfügte U. 48 Stunden nach Beginn der Gelatine-Kalk-Behandlung eine Lüftung des Tampons. Dieser ließ sich ohne die geringste Blutung vom Sinus entfernen, so daß man diesen, nunmehr vollständig thrombosiert, seinem ganzen Verlauf nach übersehen konnte. Es hatten

Digitized by Google
Original from UNIVERSITY OF CALIFORNIA
Generated on 2019-10-24 14:26 GMT / http://hdl.handle.net/2027/uc1.b3252762
Public Domain in the United States, Google-digitized / http://www.hathitrust.org/access_use#pd-us-google

also die verabfolgten Blutgerinnungsmittel in der überraschend kurzen Zeit von 48 Stunden den gewünschten Erfolg erzielt.

Diskussion:

E. Urbantschitsch: Ich habe in einem Falle von profuser Blutung beim Verbandwechsel milchsauren Kalk in Dosen von dreimal täglich je 2 *g* verordnet und darnach Stillstand der Blutung schon beim nächsten Verbandwechsel gesehen.

H. Frey: Die Beobachtung von Urbantschitsch ist außerordentlich interessant. Ich habe, angeregt durch die Erfahrungen der Kinderärzte, Calc. lact. und phosph. bei akuten Rhinitiden und Otitiden und Epistaxis verwendet und den Eindruck gehabt, daß es ein Hämostatikum und ein Antiexsudativum sei, besonders bei akuter Rhinitis bei Dosierung von ca. 8 *g* in 2—3 Tagen. Möglicherweise wirkt es als Prophylaktikum bei Heuschnupfen.

B. Gomperz hat bei akutem Schnupfen mehrmals Calcium lacticum angewandt; er konnte aber keine günstige Einwirkung beobachten.

E. Urbantschitsch: Selbstverständlich wirkt Calc. lact. nicht in allen Fällen von Schnupfen, aber manche Fälle reagieren darauf ausgezeichnet; doch muß man da viel größere Dosen geben, als zwecks Blutgerinnungbeförderung. Seit 5 Jahren gebe ich da 12, ja, in seltenen Fällen sogar 18·0 *g* pro die mit bisweilen ausgezeichnetem Erfolge; auch in einem Falle von Heuschnupfen hat es gewirkt. Es erscheint angezeigt, das Mittel möglichst in nüchternem Magen zu nehmen.

H. V. Urbantschitsch demonstriert das Gehirn eines an **Schläfenlappen-Abszeß** der rechten Seite verstorbenen 29jährigen Patienten, bei dem ein spontaner Durchbruch des Abszesses gegen die Schädelbasis erfolgt war. Der betreffende Patient war 2 Jahre an einer rechtsseitigen eiterigen Mittelohrentzündung erkrankt gewesen und hat in den letzten Wochen vor Aufnahme an die Klinik an heftigem rechtsseitigen Kopfweh und an Schwindel gelitten. Bei der am 2. Jänner vorgenommenen Radikaloperation fand U. die Dura der mittleren Schädelgrube und den Sinus transversus mit Granulationen bedeckt. Da sich in den der Operation folgenden Tagen starke Temperaturschwankungen von 36·3° bis auf 40° einstellten, unterband U. am 5. Jänner, also 3 Tage nach der Radikaloperation, die V. jugularis und spaltete die freiliegende Sinuswand. Bei Lockerung des den Sinus tr. erfüllenden Thrombus wurde aus dem zentralwärts gelegenen Sinusteile ein 3 *cm* langer, dicker Thrombus unter einem heftigen Blutstrom herausgeschleudert. Nach der Operation fühlte sich Patient vollständig wohl, die Temperatur war rasch von 40° auf 36° gesunken und schwankte von da an während der nächsten Woche zwischen 36° und 37°. Am 12. Jänner, 7 Tage nach der Sinusoperation, erfolgten heftige Kopfschmerzen, Erbrechen, leichte Facialparese, erhöhte Sensibilität an den unteren Extremitäten, Nackenschmerz, positiver Kernig (fehlender Babinski). Die wegen des Verdachtes auf einen Hirnabszeß vorgenommene zweimalige Untersuchung auf Glykosurie ergab ein negatives Resultat. Da die Symptome auf eine zentrale Komplikation, wahrscheinlich Hirnabszeß, möglicherweise Meningitis hinweisen, legt U. am 15. Jänner die mittlere und hintere Schädelgrube frei. Beim Abheben des Schläfenlappens quoll aus der Tiefe Eiter hervor, und zwar schien es, als ob dieser aus einer Lücke des untersten Teiles des Schläfenlappens stamme, doch konnte U. dies nicht mit aller Sicherheit konstatieren und entschloß sich daher, den etwaigen Schläfenlappen-Abszeß seitlich zu eröffnen. Bei Einstich in den Schläfenlappen stellte sich eine

Digitized by Google
Original from UNIVERSITY OF CALIFORNIA
Generated on 2019-10-24 14:26 GMT / http://hdl.handle.net/2027/uc1.b3252762
Public Domain in the United States, Google-digitized / http://www.hathitrust.org/access_use#pd-us-google

profuse Blutung ein, so daß U. das Hirnmesser nur rasch 2—3 *cm* einstechen konnte und trotz des negativen Erfolges des Einstiches keine weiteren Probeinzisionen vorzunehmen vermochte, besonders auch aus dem Grunde, da der Zustand des Patienten zu einem raschen Abschluß der Operation nötigte. Nach der Operation fühlte sich Patient erleichtert, doch trat am nächsten Tage ein komatöser Zustand ein, der bis zum Tod, 3 Tage nach der letzten Operation, anhielt. Die Sektion ergab eine beinahe den ganzen Schläfenlappen der rechten Seite einnehmenden Abszeßhöhle, die nach unten durchbrochen war; die noch nachweisbare Inzisionsstelle war in der Richtung der Mitte der Abszeßhöhle ganz nahe bis zu dieser zu verfolgen.

Politzer: Es konnte also, da der Abszeß trotz seiner Größe keine Herdsymptome gemacht hat, eigentlich intra vitam die Diagnose nicht gestellt werden. Auch an meiner Klinik habe ich einen solchen Fall gesehen. Die Pat., die einen dreimal so großen Abszeß der rechten Hemisphäre hatte, der keine Herdsymptome machte, speiste zu Mittag und kollabierte plötzlich nach 2 Stunden. Die Sektion ergab Durchbruch des Abszesses mit Erguß des Eiters zur Basis und foudroyante Meningitis.

III. O. Beck (Wien): **Kombination von nuclearer und supernuclearer Blicklähmung bei einem Fall von Ponstumor.**

48jähr. Pat., Kesselschmied. Seit einem halben Jahr leidet der Pat. an Anfällen von Taumeln, besonders beim Gehen. Anfangs Jänner bemerkte er, daß er das rechte Auge nicht schließen kann und doppelt sehe. Auch der rechte Mundwinkel hing herunter. Kurze Zeit Geschmackstörungen, starker Alkohol, Nikotin-Abusus. Keine venerischen Infektionen. Interner Befund ohne Besonderheiten. Augenbefund und Wassermann negativ.

Nervenbefund (Klinik Chvostek): Psychisch keine Störung, nur etwas reizbar, keine Degenerationserscheinungen, keine Sprachstörungen. Die einzige Störung der Sprache ist die Behinderung der Sprache durch die Unbeweglichkeit des Gesichts auf der einen Seite. Schädel normal geformt, keine Auflagerungen, bei Beklopfen nirgends empfindlich, nirgends druckempfindlich. Perkussionsschall beiderseits gleich. Rechter Facialis gelähmt. Augen abnorm eingestellt. Auf dem rechten Auge Strabismus, während das linke etwas nach außen abweicht. Bei Bewegung der Bulbi: Blick hinauf, hinunter, nach links möglich, doch assoziierte Blicklähmung beim Schauen nach rechts. Nystagmus nach links mehr oszillierend, eher paretischer Natur. Pupillen beiderseits gleich. Zunge frei, kein fibrilläres Zittern, keine Atrophie. Gaumen normal innerviert, auf beiden Seiten gleich. Gaumenreflex beiderseits vorhanden, Schluckakt intakt. Trigeminus: Beim Kauen beteiligt sich der rechte motorische Trigeminus weniger. Die linken Kaumuskeln beteiligen sich stärker. Rechter Pterygoideus paretisch. Die Parese des rechten motorischen Trigeminus vom Typus der atrophischen Lähmung. Auch der sensorische Trigeminus ist beteiligt. Scheinbare Herabsetzung der Sensibilität auf der linken Gesichtshälfte für fast alle Qualitäten. Augenbefund normal, keine Stauungspapille. Gangstörung wegen der Doppelbilder, aber trotzdem Störung im Sinne einer Ataxie. Diese weicht aber ab von der gewöhnlichen Ataxie wie bei der Tabes, kein Schleudern der Beine etc., sondern ein vorwiegendes Taumeln. Etwas breitspuriger Gang. Beim Liegen ist die Bewegung der Beine gleichmäßig, aber auch Störung nachzuweisen im Sinne einer Ataxie, so daß man nicht nur von einer cerebellaren Ataxie sprechen kann, bei der beim Liegen die Ataxie wieder verschwindet. Auch ataktische Störung im Bereich der rechten oberen Extre-

Generated on 2019-10-24 14:26 GMT / http://hdl.handle.net/2027/uc1.b3252762
Public Domain in the United States, Google-digitized / http://www.hathitrust.org/access_use#pd-us-google
Digitized by Google
Original from UNIVERSITY OF CALIFORNIA

mitäten, motorische Kraft der rechten unteren Extremitäten scheinbar etwas geschwächt, vielleicht auch die Bewegung der rechten Zehen etwas ungeschickt. Grobe motorische Kraft an den oberen Extremitäten nicht different zwischen rechts und links. Sensibilität im Bereiche des Stammes für Berührungsempfindung keine sichere Störung. Vielleicht links eine leichte Herabsetzung nachweisbar am Stamm und der oberen Extremität.

Schmerzempfindung im Bereich der linken oberen Extremitäten herabgesetzt. An der unteren Extremität links nicht sicher nachweisbar. Temperatursinn an der linken unteren Extremität geringe Störungen. An den oberen Extremitäten Temperatursinn links ausgesprochen gestört. PSR links und rechts lebhaft. Fußklonus, Babinski beiderseits nicht vorhanden, an den oberen Extremitäten beiderseits gleich.

Ohrbefund (Dr. Beck): Beiderseits Mittelohr intakt, Herabsetzung des Gehörs beiderseits auf 3 *m* Konversationssprache. Flüstersprache links 10 *cm*, rechts $^1/_4$—$^1/_2$ *m*. Die Herabsetzung ist durch eine beiderseitige typische Laesio arnus internae bedingt. Vestibularbefund: Spontane Bewegung beider Bulbi nach recht sehr langsam, das linke Auge geht bis zur Mitte der Lidspalte, das rechte Auge nicht ganz bis zur Mitte der Lidspalte. Spontaner rotatorisch-horizontaler, mehr oscillierender Nystagmus bei Blick nach links.

Bei kalorischer Spülung rechts mit kaltem Wasser Verstärkung des spontanen Nystagmus nach links. Bei Spülung des rechten Ohres mit heißem Wasser ist kein Nystagmus nach rechts zu erzeugen. Bei Spülung des linken Ohres mit kaltem Wasser ist kein typischer Nystagmus nach rechts auszulösen, es treten vertikale Nystagmusbewegungen auf. Erzeugt man durch heiße Kalorisierung des linken Ohres einen Nystagmus nach links, also eine langsame Komponente nach rechts, so sieht man folgendes:

Das linke Auge, das spontan nur bis zur Mitte des Lidspalte gehen konnte, kommt jetzt bis in den inneren Lidwinkel; man kann dies besonders deutlich sehen, wenn man das rechte Auge verschließt. Das rechte Auge dagegen geht, während durch Labyrinthreizung Deviation nach rechts erzeugt wird, nur ganz unbedeutend weiter nach rechts gegen den äußeren Lidwinkel des rechten Auges, als es dies spontan tut. Bei allen diesen Labyrinthreizungen fällt der Bárányesche Zeigeversuch stets typisch aus.

Bei Drehung auf dem Drehstuhle 10mal rechts dauert der typische Nachnystagmus 40—50 Sekunden. Erzeugt man durch 10malige Linksdrehung mit aufrechtem Kopfe einen horizontalen Nystagmus nach rechts, so zeigt das rechte und linke Auge das ganz gleiche Verhalten wie bei der heißen Spülung links. Auch bei der Drehung fällt der Bárányesche Zeigeversuch typisch aus. Spontan besteht kein Vorbeizeigen.

Aus diesem Verhalten geht hervor, daß die Blickdrehung nach rechts sich aus einer nuclearen und supernuclearen zusammensetzt, und zwar besteht eine Kernlähmung des Abducens und eine supernucleare Lähmung des Rectus internus. Dieses Moment im Verein mit dem übrigen an den Hirnnerven dürfte für die Lokalisation des Prozesses folgende Schlüsse gestatten:

Die Cochlearaffektion, die anamnestisch auf viele Jahre zurückreicht, ist als professionelle Schwerhörigkeit (Kesselschmied) aufzufassen und steht in keinem Zusammenhang mit der gegenwärtigen Erkrankung. Für die Blicklähmungen nehmen wir mit großer Wahrscheinlichkeit einen pontinen Herd an. Vor 2 Jahren habe ich bei einer Ponsblutung etwas Ähnliches gesehen und mit dem Rückgang der durch die Ponsblutung bedingten Erscheinungen

Digitized by Google
Original from UNIVERSITY OF CALIFORNIA
Generated on 2019-10-24 14:26 GMT / http://hdl.handle.net/2027/uc1.b3252762
Public Domain in the United States, Google-digitized / http://www.hathitrust.org/access_use#pd-us-google

hat sich auch die Blicklähmung wieder zurückgebildet. Die Facialislähmung ist zentral, trotzdem sie vielleicht als peripher imponieren könnte, da bei so kompletter peripherer Lähmung, also bei einem basalen Prozesse, der Cochlearis der betroffenen Seite auch ausgeschaltet sein müßte. Auch der Vestibularis rechts ist ganz intakt. Der Trigeminus ist in seinem motorischen und links in seinem sensiblen Innervationsgebiet getroffen. Dieser Kernlähmung des Abducens, des Trigeminus, des Facialis, der supernuclearen Lähmung des Rectus internus, dem Fehlen von motorischen Erscheinungen an den Extremitäten, ferner den Sensibilitätsstörungen können wir einen zentralen Herd supponieren, der allen Anforderungen entspricht, und zwar einen intrapontinen Tumor.

Diskussion.

Bárány: Ich habe den Fall vor 14 Tagen untersucht und da ist das rechte Auge bei heißem Ausspülen links ziemlich viel über die Mittellinie hinübergegangen. Man kann aber auch jetzt noch, trotzdem der Abducens jetzt sicherlich auch peripher vollkommen gelähmt ist, sagen, daß außer dieser peripheren noch eine supranucleäre Lähmung nach rechts besteht. Besteht eine periphere Abducenslähmung, so kann man normalen Nystagmus sowohl nach rechts wie nach links hervorrufen, der vom Rectus int. gemacht wird. Hier aber ist Nystagmus nach rechts absolut nicht auslösbar, obzwar der Rectus int. dextr. intakt ist. Der Fall ist auch von Interesse, weil auch er für die Lage des supranucleären Zentrums der assoziierten Augenbewegung in unmittelbarer Nähe des Abducenskernes spricht. Pat. hat auch einen spontanen rotatorischen Nystagmus nach links. Das stimmt gut mit den Befunden Leidlers am Kaninchen, der bei Läsion der Deitersschen Region vor dem eintretenden Vestibularis Nystagmus nach der Gegenseite konstatierte, während bei Läsion unterhalb des eintretenden Vestibularis Nystagmus nach der lädierten Seite auftrat. Als Illustration für das letztere Verhalten habe ich auch beim Menschen kürzlich einen Fall beobachtet, wo Läsion des ventrokaudalen Deiters erfolgt ist. Es wäre dies also eine Übereinstimmung zwischen Tierexperiment und menschlichem Befunde.

IV. O. Beck (Wien): **Vertikaler Kompressions-Aspirationsnystagmus bei normalem Mittelohr.**

Die 30jährige Pat. ist in ihrem 8. Lebensjahre innerhalb kurzer Zeit aus unbekannter Ursache auf beiden Ohren komplett ertaubt. Jede seit damals angewendete Therapie blieb erfolglos. Allerdings läßt sich aus der Anamnese nicht feststellen, ob die Pat. mit Quecksilber behandelt wurde. Jod hat sie öfters bekommen. Obgleich die Kranke, wenn man so sagen darf, den Eindruck einer kongenitalen Lues macht, fehlen für diese Annahme sichere Anhaltspunkte. Die Pat. ist beiderseits taub und auf beiden Augen sind postoperative Narben zu sehen. Ferner trägt die Pat. ein falsches Gebiß, so daß auch die Inspektion der Zähne im Stiche läßt. Die Wassermannsche Probe ist negativ. Die Kranke suchte wegen ihrer Taubheit unsere Klinik auf und klagt auch über zeitweise auftretenden Schwindel.

Ohrbefund: Trommelfell beiderseits leicht katarrhalisch verändert, nichts auf eine abgelaufene Entzündung im Mittelohr suspekt. Beiderseits komplette Taubheit.

Geringgradiger rotatorisch-horizontaler Nystagmus bei extremer Blickrichtung nach rechts respektive nach links. Keine Ataxie beim Gehen, kein Romberg, auch nicht bei geschlossenen Augen.

Digitized by Google
Original from UNIVERSITY OF CALIFORNIA
Generated on 2019-10-24 14:26 GMT / http://hdl.handle.net/2027/uc1.b3252762
Public Domain in the United States, Google-digitized / http://www.hathitrust.org/access_use#pd-us-google

Vestibularbefund: Bei kalter Spülung rechts respektive links sind die Vestibularapparate sicher, aber ganz schwach erregbar. Die Reaktion tritt erst nach Einlauf von 2 Irrigatoren ganz kalten Wassers auf.

Analog sind die Verhältnisse bei Kalorisierung mit 48° Wasser. Auch hierbei tritt eine sichere, aber äußerst schwache Reaktion auf.

Während der Spülung ist der Zeigeversuch typisch, die Pat. zeigt also im Sinne der langsamen Nystagmuskomponente vorbei. Spontan besteht kein Vorbeizeigen. Hinter der undurchsichtigen Brille kein spontaner Nystagmus bei Geradblick, minimaler spontaner Nystagmus bei extremem Blick nach rechts respektive nach links.

10mal rechts gedreht: ganz schwacher Nystagmus, 15" dauernd; wenig Schwindel, typisches Zeigen.

10mal links gedreht: Die Reaktion ist so schwach, daß es bei einer Anzahl von Untersuchungen den Anschein hat, als ob überhaupt kein Nystagmus auftrete. Man kann bei ganz genauer Beobachtung doch feststellen, daß nach sehr rascher Drehung bei extremer Blickrichtung ein 8"—10" dauernder Nystagmus auftritt, der von dem spontanen deutlich zu unterscheiden ist. Zeigeversuch typisch.

Bei Kompression von Luft im rechten äußeren Gehörgang tritt bei Anstellung der Fistelprobe ein deutlicher vertikaler, nach abwärts gerichteter Nystagmus auf, bei Aspiration ein bedeutend stärkerer, nach aufwärts gerichteter vertikaler Nystagmus. Ich habe auch, den Vorschlag Henneberts befolgend, mit verschiedenem Druck, sowohl komprimiert als auch aspiriert, konnte aber bei diesem Falle keine Änderung in der Richtung des Fistelnystagmus durch diese Art der Prüfung finden.

Es handelt sich also um eine Pat., die wohl auf kongenitale Lues suspekt ist, bei der aber die Diagnose gegenwärtig nicht sicher zu stellen ist. Die Mittelohren sind intakt. Die Erregbarkeit beider Vestibularapparate ist maximal reduziert. Speziell die rechte Seite ist auf Drehreize kaum ansprechbar. Bei Anstellung der Fistelprobe tritt ein starker Nystagmus mit Schwindel auf, der bei der Aspiration stärker ist als bei Kompression.

Fälle mit positivem Ausfall der Fistelprobe bei normalem Mittelohr wurden von Hennebert, Buys, Alexander und mir beschrieben. Am Otologenkongreß in Stuttgart habe ich über 2 solche Fälle mit genauem Vestibularbefund berichtet. Buys hat den „Hennebertschen Symptomenkomplex" in die Literatur eingeführt.

An diesem Falle ist aber ganz merkwürdig, daß bei Kompression resp. Aspiration nicht ein rotatorisch-horizontaler Nystagmus respektive nur eine Deviation beider Bulbi auftritt, sondern ein nach aufwärts respektive nach abwärts gerichteter Nystagmus.

Diskussion.

Kaufmann: Ich kenne die Pat. seit 20 Jahren und habe damals hereditäre Lues angenommen. Die Augenärzte haben die Diagnose zuerst angezweifelt, aber später akzeptiert. Anamnestisch war schwer etwas festzustellen. Allgemeinbehandlungen waren erfolglos.

Beck: Die Augenuntersuchung durch O. Ruttin hat für Lues keine Anhaltspunkte ergeben.

Digitized by Google
Original from UNIVERSITY OF CALIFORNIA
Generated on 2019-10-24 14:26 GMT / http://hdl.handle.net/2027/uc1.b3252762
Public Domain in the United States, Google-digitized / http://www.hathitrust.org/access_use#pd-us-google

Neumann: Ich kenne die Pat. seit 10 Jahren und möchte für die Diagnose nur das Moment erwähnen, daß Pat. Blumenmädchen ist. Auf der Klinik Fuchs wurde sie wegen der Augen behandelt, bei uns als Otosklerose geführt. Das Fistelsymptom haben wir nicht geprüft. Pat. ist jedenfalls für hereditäre Lues sehr verdächtig.

Beck (Schlußwort): Ich habe einleitend hervorgehoben, daß Pat. wohl den Eindruck einer hereditären Lues macht, daß ich aber hierfür keine sicheren Beweise habe. Ich habe sie lediglich wegen dieses ganz seltenen Verhaltens des Fistelsymptoms vorgestellt. Die Cochlearaffektion entspricht einer Nerventaubheit und ist keine Otosklerose. Mit Hörschlauch besteht auch keine Spur von Hörverbesserung.

V. Ernst Urbantschitsch: **Über Mucosus-Mastoiditis.**

Meine Herren! Der Fall, den ich mir hier vorzustellen erlaube, ist deshalb bemerkenswert, da er besondere Schwierigkeiten für die Diagnose bot und sich die Bedeutung der Röntgenuntersuchung und des Blutbefundes für solche Fälle deutlich zeigte.

Der 29jährige Pat. war bis auf 2 Pneumonien, die er vor Jahren durchmachte, immer gesund. Am 15. XI. 1913 bekam er angeblich durch Zugluft Stechen im rechten Ohr, das stetig zunahm, und nach hinten, also gegen das Occiput, ausstrahlte. Nachdem die Schmerzen 4 Tage lang angehalten hatten, verschwanden sie, worauf sich aber sehr heftiges Klopfen einstellte, das besonders morgens intensiv war.

Als ich den Pat. am 2. XII. zum erstenmal sah, war das Trommelfell rosarot gefärbt, aber nicht injiziert; allem Anschein nach stammte die rötliche Farbe von der Paukenhöhle her und war durch Transparenz bedingt. Da sich im Laufe der nächsten 10 Tage keine Änderung zeigte und auch das Trommelfell in seinem hinteren Anteil etwas vorgewölbt erschien (so wie bei der ersten Untersuchung), machte ich eine Probeparacentese, jedoch mit vollständig negativem Erfolg, da sich kein Tropfen Sekret entleerte. Schon bei der nächsten Untersuchung war die Paracentesenöffnung vollständig verheilt.

Anfangs Januar 1914 bestand das Klopfen im Ohr noch immer in gleicher Weise fort: das Trommelfell erschien noch immer rosa, die Konturen waren verschwommen, der Hammergriff aber immerhin noch gut erkenntlich. Es bestand nicht die geringste Senkung der oberen Gehörgangswand, der Warzenfortsatz erschien äußerlich ganz normal und zeigte absolut keine Druckempfindlichkeit. Das Gehör war nach Aussage des Pat. nur wenig verschlechtert: bei genauerer Prüfung konnte aber eine deutliche Hörverminderung festgestellt werden: V (mit Lärmapparat links) = 2·5 *m*; v = 1·5 *m*; h = 0. Rinne negativ, Weber nach rechts (gegen das kranke Ohr) lateralisiert. Kalorische Reaktion normal, desgleichen Drehreaktion: hierbei kein Schwindelgefühl, wie auch spontan niemals Schwindel aufgetreten war.

Röntgenbefund (Dr. Selka): Die Zellen des rechten Processus mastoideus erscheinen weniger lufthältig als die des linken. (Siehe Figur.)

Blutbefund (Abteilung Prof. Türk): Leukocyten 6300: polynucleäre Leukocyten 74%, Lymphocyten 22%, eosinophile Leukocyten 3%, große polynucleäre 7%.

Mit Rücksicht auf all diese Symptome stellte ich die Diagnose auf Mucosus-Mastoiditis, die aber nirgends weder bis zur Dura noch zum Sinus reicht. Am 8. Januar 1914 nahm ich im k. k. Kaiser Franz Josef-Spital die Aufmeißelung des Warzenfortsatzes vor. Der Knochen war ausgesprochen

Generated on 2019-10-24 14:26 GMT / http://hdl.handle.net/2027/uc1.b3252762
Public Domain in the United States, Google-digitized / http://www.hathitrust.org/access_use#pd-us-google
Digitized by Google
Original from UNIVERSITY OF CALIFORNIA

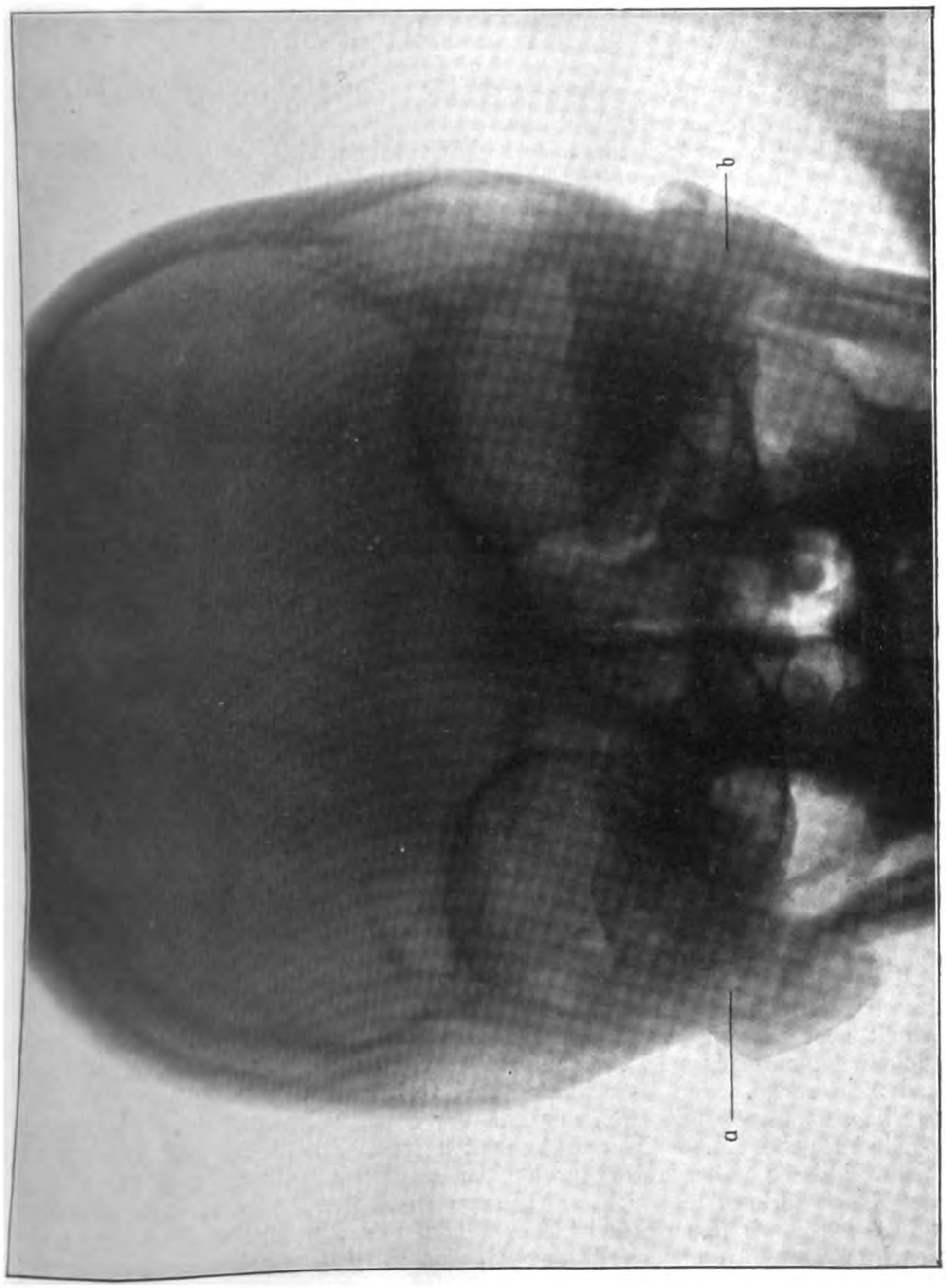

Röntgenbild: *a* = Zellenräume des rechten, *b* = des linken Warzenfortsatzes.

Digitized by Google
Original from UNIVERSITY OF CALIFORNIA
Generated on 2019-10-24 14:26 GMT / http://hdl.handle.net/2027/uc1.b3252762
Public Domain in the United States, Google-digitized / http://www.hathitrust.org/access_use#pd-us-google

pneumatisch; die Zellen waren mit Eiter und Granulationen erfüllt und die Zellen der Antrumgegend erweicht, weshalb das Antrum breit eröffnet wurde. Die Paukenhöhle zeigte sich mit Granulationen erfüllt, aber ohne einen Tropfen Sekret.

Bakteriologischer Befund (Prosektor Prof. Stoerk): Mikroskopisch und kulturell Streptococcus mucosus.

Heilungsverlauf normal. 1. Verbandwechsel am 14. I. — Pat. war am 19. I. vollständig geheilt. Hörprüfung: V = 6 *m*, v = 4 *m* (mit Lärmapparat links), h = 3 *cm*. Klopfen im Ohr noch zeitweise, doch minimal.

Daß bei Mucosusotitiden die Sekretion in den Hintergrund tritt und häufig nur ganz kurz dauert, ist bekannt; daß sich aber im Laufe eines 7wöchentlichen Prozesses weder spontan noch auf Paracentese je auch nur ein Tropfen Eiter entleert, gehört jedenfalls zu den Seltenheiten. Dazu kommt noch, daß nie die geringste Senkung der oberen Gehörgangswand zu beobachten war, daß nie eine Schwellung der Warzenfortsatzgegend und auch nie eine Druckempfindlichkeit daselbst bestanden hat. Auch der Mangel der bei Mucosusotitiden in der Regel bestehenden weißlichen Infiltration des Trommelfelles kommt hier in Betracht. Der beste Beweis für die Seltenheit dieses Falles ist die vor kurzem erschienene Arbeit von Stütz („Über Mucosusotitiden", Passow und Schäfer, Beiträge zur Anatomie etc., Bd. 6), worin der Autor die Krankengeschichten von 80 einschlägigen Fällen mitteilt, von denen jedoch kein einziger dem vorgestellten Fall analog ist.

Der Blutbefund ist insofern bemerkenswert, als ich in sämtlichen bisher hämatologisch untersuchten Fällen von Mucosusmastoiditis neben einer Vermehrung der polynucleären eine Verminderung der eosinophilen Leukocyten gefunden habe, mit Ausnahme von 3 Fällen, die gleichzeitig die einzigen waren, in denen der Eiterungsprozeß weder bis zur Dura noch bis zum Sinus vorgedrungen war. Ich habe schon seinerzeit in dieser Gesellschaft die Vermutung ausgesprochen, daß die bei Mucosusmastoiditiden meist bestehende Verminderung eosinophiler Zellen nicht so sehr für die Mucosuserkrankung charakteristisch ist als dafür, daß bereits ein perisinuöser oder extraduraler Abceß besteht. Der geschilderte Fall bestätigt diese Ansicht.

Wie es sich erwiesen hat, gebührt der Röntgenuntersuchung für die Diagnose derartig schwieriger Fälle ein hervorragender Platz.

VI. Ruttin: **Osteogenesis imperfecta?** Otologischer Befund.

Ich erlaube mir, Ihnen aus der ersten Augenklinik Prof. Dimmer einen Fall vorzustellen, der mir von meinem Bruder geschickt wurde. Das Kind, dessen Eltern unbekannt sind und das von zwei fremden Männern auf die Klinik gebracht wurde, ist zwischen 5 und 8 Jahre alt, vollständig unentwickelt, kann weder gehen, stehen, noch sitzen, soll nicht sehen, nicht hören und nicht reden. Seine Extremitäten sind verkrüppelt, alle Zähne sind abgebrochen, die Ernährung kann nur mit der Flasche geschehen. Die Pupillen reagieren auf Licht, der Fundus scheint normal, das Kind sieht gegen das Licht. Erst die weiteren Untersuchungen werden ergeben, was für eine Art der Knochenerkrankung es ist. Kollege Erdheim glaubt, daß es sich um eine Osteogenesis imperfecta handeln könne. Für uns bietet das Kind folgendes Interessante: Trommelfelle normal, eine Hörprüfung ist selbstverständlich nicht vorzunehmen, doch hört das Kind sicher, da der Bechterewsche Reflex nicht nur vorhanden, sondern sogar ganz außerordentlich ausgeprägt und auf das prompteste auslösbar ist. Das Kind zeigt einen spontanen Nystagmus

Generated on 2019-10-24 14:26 GMT / http://hdl.handle.net/2027/uc1.b3252762
Public Domain in the United States, Google-digitized / http://www.hathitrust.org/access_use#pd-us-google
Digitized by Google
Original from UNIVERSITY OF CALIFORNIA

mit groben Ausschlägen, horizontal und rotatorisch nach rechts und links, stärker und mehr rotatorisch nach rechts. Die kalorische Reaktion ist beiderseits sehr deutlich, die Drehreaktion ebenfalls beiderseits vorhanden. Es ist nun interessant, daß das Kind, das spontan gar nicht reagiert, alle otologischen Reflexe in so ausgebildetem Maße besitzt. Man hat den Eindruck, daß das Kind quasi ein Reflexleben führt.

VII. Ruttin: **Linksseitiger Schläfelappenabsceß ohne Aphasie mit diagonalem Nystagmus, Operation, Heilung.**

St. H., 30 Jahre alt, wurde am 8. XII. 1913 an die Klinik Urbantschitsch aufgenommen.

Seit ca. 10 Jahren besteht linksseitiger Ohrenfluß, vor 3 Tagen traten plötzlich Schmerzen im linken Ohre, Schüttelfrost und Kopfschmerzen auf, welch letztere noch jetzt bestehen. Die Schmerzen nahmen zu. Kein Schwindel. Kein Erbrechen.

Linkes Ohr: Fötide Attikeiterung. K.-Spr. $1^1/_2$ *m*. Weber rechts. Rinne negativ, C_1 —, c^4 verkürzt. Geringer spontaner Nystagmus rotatorisch nach beiden Seiten. Kein Fistelsymptom. Nach Rechtsdrehung Nystagmus horizontalis nach links 30". Nach Linksdrehung Nystagmus horizontalis nach rechts 30".

Während er sich am 8. XII. noch wohl befand und auch fieberfrei war, traten plötzlich am 9. XII. heftigste Kopfschmerzen und 39·4 Temperatur bei 72 Pulsen auf. Er sitzt im Bette und hält sich den Kopf mit beiden Händen. Leichte Nackensteifigkeit, keine Sprachstörung. Pupillen gleich weit, reagieren auf L. und A. gut. Nystagmus diagonal abwärts sowohl rechts als links. Hirnnerven intakt. Dermographie+. Kernig+. Patellarreflexe beiderseits nicht auslösbar. Bauchdecken und Cremasterreflex eher gesteigert. Sensibilität am ganzen Körper herabgesetzt, aber vielleicht auf den jetzt apathischen Zustand zurückzuführen. Temperatur 39·4. Puls 72. Ich dachte wohl an Schläfelappenabsceß, konnte jedoch Meningitis nicht ausschließen, um so weniger, als ja keine Spur von Aphasie bestand.

Ich nahm sofort am 9. XII. 1913 abends die Operation vor. Der Warzenfortsatz war sklerotisch, der Sinus sehr stark vorgelagert, normal. Typische Radikaloperation. Im Antrum Cholesteatom, das sich besonders gegen den Petrosuswinkel zieht. Bogengang normal. Freilegung der mittleren Schädelgrube über dem Tegmen tymp. und antri. Dura hier normal, doch an einer kleinen Stelle gegen die Kante zu gelblich. Daher Abtragung der ganzen Kante. Etwas flüssiger Eiter zwischen dem Knochen der Kante und der Dura. Die Dura ist hier graugelb verfärbt. Incision. Entleerung eines über der Pyramidenkante gelegenen, etwa 5 *cm* tiefen und ebenso breiten, mit äußerst fötider, graugrüner, wässeriger Jauche gefüllten Abscesses. Nach Entleerung der Jauche kommt noch eine rotbraune, mit fetzigen Hirnpartikelchen gefüllte jauchige Flüssigkeit nach. Drainage. Verband.

10. XII. Beim Verbandwechsel entleert sich sehr fötide grüngelbe Jauche. *Entfernen des Drains* und Einlegen eines H_2O_2-Streifchens.

Etwas spontaner Nystagmus, rotatorisch nach rechts. Temperatur 37·2 *bis 38·8. Puls 80.*

Pupillen gleich weit, prompt auf L. und A. reagierend. Hirnnerven frei. *Mäßige Dermographie*. Bauchdeckenreflexe gesteigert. Patellarreflexe nicht auslösbar. *Kein Klonus*. Kein Babinski. Cremasterreflexe prompt. Deutliche *Hyperästhesie rechts* stärker als links. Nackenwirbelsäule druckempfindlich. *Schmerzen bei Kopfdrehungen*.

Digitized by Google
Original from UNIVERSITY OF CALIFORNIA
Generated on 2019-10-24 14:26 GMT / http://hdl.handle.net/2027/uc1.b3252762
Public Domain in the United States, Google-digitized / http://www.hathitrust.org/access_use#pd-us-google

Typische amnestische Aphasie. Perseveration. Bezeichnet z. B. im Bilderbuch, nachdem ihm eine Gans gezeigt worden war, das Bild des Bären und des Kamels als „wilde Gans". Rechenaufgaben löst er richtig. Schreibt auch richtig.

Das Fieber klang in 18 Tagen mit vereinzelten Steigerungen bis 39·1 langsam ab. Die Duraöffnung wurde 4 Wochen offen gehalten, bis die Sekretion ganz versiegt war. Mit Rücksicht auf den sehr fötiden jauchigen Charakter des Sekretes wurde nach dem Vorgang von Neumann mit Wasserstoffsuperoxyd getränkte Gaze zur Drainage benützt. Am Ende der 7. Woche war die Aphasie vollständig verschwunden.

Interessant ist an dem Falle 1. daß trotz der Linksseitigkeit des sehr großen Abscesses keine Spur von Aphasie bestand und daß dieselbe erst am nächsten Tage nach der Eröffnung des Abscesses auftrat. 2. der diagonale Nystagmus. Ich habe seinerzeit darauf hingewiesen, daß vertikaler Nystagmus bei einem Schläfelappenabsceß das Zeichen des Durchbruchs in den Ventrikel ist. Es ist nun möglich, daß dieser diagonale Nystagmus bereits der Ausdruck einer sehr nahe an den Ventrikel herangehenden Veränderung der Hirnsubstanz mit entsprechenden reaktiven entzündlichen Veränderungen im Ventrikel war.

VIII. Bondy demonstriert einen Fall von **Sinusthrombose** infolge unbeabsichtigter Freilegung des gesunden Sinus bei einer 30jährigen **Graviden.** Der Fall erscheint besonders interessant dadurch, daß er den Einfluß der Gravidität auf die chronische Mittelohreiterung in deutlicher Weise zeigt. (Erscheint ausführlich in dieser Monatsschrift.)

Diskussion.

Frey: Ich erinnere mich an folgenden Fall: Ich hatte eine Pat. vor 8 Jahren radikal operiert. Es war tadellose Heilung eingetreten. Vor 2 Jahren wurde die Frau gravid und kam zum ersten Male mit einem Rezidiv in der Radikaloperationshöhle zu mir, das ich kurettierte. Vorher und nachher kam es nie zu einem Rezidiv. Damals habe ich diesem Vorkommnisse keinen Wert beigemessen.

Bárány: Ich möchte fragen, ob ein dünner oder dicker Sinus vorlag. Ich glaube, daß das von Bedeutung ist, da es bei einem dicken Sinus sicherlich schwerer zu einer Thrombose kommen wird als bei einem dünnen.

Neumann: Vor 2 Jahren hatte ich einen einschlägigen Fall in meiner Familie. Die Pat. hatte eine harmlose Angina, die auf Perhydrol zurückging. Im 5. Lunarmonate trat akute Exazerbation mit profuser Sekretion ein. Es wurde erwogen, ob Abortus einzuleiten oder Radikaloperation auszuführen sei. Ich entschloß mich zu dieser. Es bestand eine kleine Perforation hierortlich, die Gehörknöchelchen waren erhalten, das Hörvermögen war gut. Freilegung des Sinus wegen starker Vorlagerung nötig. 5 Tage p. op. Entlassung. Am 6. Tage p. op. sämtliche Symptome der Pyämie. Sinusfreilegung, Jugularisfreilegung und -Unterbindung. Im Sinus und in der Jugularis befand sich je ein Thrombus von einer Größe, wie ich sie noch nie gesehen hatte. Es hatte sich also hier innerhalb sehr kurzer Zeit anschließend an die Freilegung des Sinus die Thrombose entwickelt. Schon damals war es klar, daß zwischen der besonderen Disposition zur Thrombophlebitis und akuten Exazerbation einerseits und der Gravidität andrerseits ein auffallender Zusammenhang bestehen muß.

Digitized by Google
Original from UNIVERSITY OF CALIFORNIA
Generated on 2019-10-24 14:26 GMT / http://hdl.handle.net/2027/uc1.b3252762
Public Domain in the United States, Google-digitized / http://www.hathitrust.org/access_use#pd-us-google

Otto Mayer: Ich kann mich des Eindruckes nicht erwehren, daß in solchen Fällen, in welchen eine Sinusthrombose infolge Freilegung des Sinus bei der Radikaloperation oder einfachen Aufmeißelung entsteht, eine Wundinfektion oder eine unzureichende Drainage die Ursache der Thrombose ist. Ich nehme die Freilegung prinzipiell in allen Fällen vor, in welchen der Verdacht einer Komplikation besteht und habe noch nie hiervon eine sekundäre Thrombose eines bei der Operation gesunden Sinus gesehen. In solchen Fällen von Sinusfreilegung darf man eben die retroaurikuläre Wunde nicht primär nähen, sondern muß, wenn nur die Möglichkeit einer Infektion des Sinus besteht, einen auf den Sinus gelegten Jodoformgazestreifen hinten herausleiten. In gefährlichen Fällen wird man am besten die Wunde offen lassen und sie erst bei gesund granulierendem Sinus schließen.

Bondy: Es ist mir unverständlich, wie Mayer bei einem von vorneherein eitrigen Fall von mangelhafter Asepsis reden kann. Über die Erklärung derartiger Fälle habe ich mich in meiner Publikation ausführlich geäußert und hierbei einerseits angenommen, daß es bei der unbeabsichtigten Freilegung des Sinus zu einer oberflächlichen Verletzung desselben gekommen war, die, wie aus Stengers Versuchen hervorgeht, das Entstehen einer Sinusthrombose in hohem Grade begünstigt. Andrerseits zeigen die Versuche von Heymann, daß eine Kompression des Sinus begünstigend auf das Entstehen einer Thrombose einwirkt, und zu einer solchen Kompression kann es dadurch kommen, daß der Gazestreifen, auch wenn er leicht auf den Sinus gelegt ist, wie ich es in allen Fällen tue, sich mit Eiter vollsaugt und dann einen Druck auf den Sinus ausübt.

Ruttin: Herr Kollege Mayer möchte es sich doch überlegen, bevor er uns den Vorwurf macht, daß wir nicht aseptisch operieren. Wir machen im Jahre ca. 620 Operationen, bei denen wir doch mindestens in 200 bis 300 Fällen den Sinus freilegen. Wenn nicht eine andere Ursache für die Sinusthrombose vorhanden wäre, müßte dieses Akzidens weit häufiger sein, während wir in unserer Tätigkeit erst dreimal ähnliche Fälle gesehen haben.

E. Urbantschitsch: Daß die Gravidität einen sehr begünstigenden Einfluß auf die Entwicklung einer Eiterung nehmen kann, habe ich vor einiger Zeit gesehen. Eine Frau akquirierte im 9. Lunarmonate eine akute Otitis, wobei ich gezwungen war, eine Woche vor der Entbindung die Trepanation vorzunehmen. Es fand sich ein bis zum Bulbus reichender perisinuöser Absceß. Einige Wochen post partum erfolgte glatte Heilung. Die Geburt erfolgte genau an dem berechneten Tag, 1 Woche nach der Operation.

O. Mayer: Ruttin gegenüber betone ich ausdrücklichst, daß ich nicht gesagt habe, daß die Asepsis an der Klinik eine mangelhafte sei, sondern ich sagte, daß ich nur in den von Bondy genannten Fällen den Verdacht habe, da die Asepsis mangelhaft gewesen sei. Zu dieser Annahme bin ich berechtigt, weil Bondy mitteilte, daß bei dem am 5. Tage vorgenommenen ersten Verbandwechsel die Ohrgegend so verschwollen war, daß er an ein Erysipel dachte. Was die mangelhafte Drainage anlangt, so werde ich nach den Worten Bondys in meiner Ansicht nur noch bestärkt, denn er erklärt die Entstehung der Sinusthrombose in seinen Fällen damit, daß sich hinter den im Antrum liegenden Tampons Eiter ansammelte, wodurch ein Druck auf den Sinus ausgeübt wurde. Weiters teilte er mit, daß am 5. Tage beim Herausziehen der Tampons Eiter vorgeströmt sei. Es ist kein Zweifel, daß eine derartige Drainage mangelhaft ist.

Digitized by Google
Original from UNIVERSITY OF CALIFORNIA
Generated on 2019-10-24 14:26 GMT / http://hdl.handle.net/2027/uc1.b3252762
Public Domain in the United States, Google-digitized / http://www.hathitrust.org/access_use#pd-us-google

B. Gomperz ist überzeugt von der Richtigkeit der Bondyschen Anschauung, daß die unbeabsichtigte Freilegung des Sinus zur Thrombosierung Veranlassung geben kann.

Er hat bei solchen Zufällen stets getrachtet, das Wundgebiet des Sinus von dem infizierten Wundgebiet des Mittelohres zu trennen und hat dazu eine undurchlässige Lage von Guttaperchapapier oder Billrothbattist verwendet.

Bondy: Die Bemerkung Báránys, daß eine abnorme Dünnheit des Sinus eine Infektion erleichtert, ist gewiß zutreffend. Vor $1^1/_2$ Jahren beobachtete ich hier einen Fall mit außerordentlich dünnem und vorgelagertem Sinus. Die Pat. ging 6 Tage nach der Operation mit ganz leichten Temperaturen nach Hause. Am 7. Tage wurde ich wegen hohen Fiebers gerufen und wurde beim Verbandwechsel durch eine kolossale Blutung aus dem thrombosierten und usurierten Sinus überrascht. In meinem heutigen Falle waren jedoch die Symptome schon nach 2 Tagen eingetreten und ich meine, daß die Gravidität besonders begünstigend im Sinne einer verminderten Widerstandsfähigkeit der Gewebe gewirkt habe.

Um zu zeigen, wie wenig zutreffend für meine Fälle die Bemerkungen Mayers sind, möchte ich kurz skizzieren, wie ich bei meinen Operationen vorgehe.

Die primäre Naht ist niemals eine vollständige. In allen Fällen wird der untere Wundwinkel offen gelassen und ein drainierender Streifen durch denselben nach außen geleitet. Die Wundhöhle wird, nachdem sie mit steriler Kochsalzlösung und H_2O_2 berieselt wurde, locker mit Jodoformdocht gefüllt, besonders wird in jedem Falle darauf geachtet, daß der Verbandstoff die Ränder der Knochenhöhle nicht überragt, so daß die Hautnaht keine Kompression ausüben kann. Speziell muß ich noch hervorheben, daß ich in allen Fällen von Radikaloperation, wo ich eine Komplikation besorge, das ist in allen Fällen von Labyrinthfistel und freiliegendem Sinus, die Lappen der Panseschen Plastik durch 2 Nähte fixiere, um die Tamponade unter Vermeidung jeden Druckes ausführen zu können. Unter solchen Umständen kann auch die primäre Hautnaht nicht nachteilig wirken.

Daß ich bei dem am 2. und nicht erst am 5. Tage vorgenommenen ersten Verbandwechsel auch an ein Erysipel denken mußte, ist selbstverständlich, keinesfalls war es die leichte Schwellung, die mich dazu veranlaßte, sondern einfach die Erfahrung, daß der Temperaturanstieg, der durch Erysipel hervorgerufen wird, oft als erstes Symptom zu einer Zeit auftritt, wo andere klinische Erscheinungen des Erysipels noch fehlen, und dies für mein weiteres Vorgehen bestimmend sein mußte. Die stärkere eitrige Sekretion zeigte sich tatsächlich am 5. Tage, jedoch nicht beim ersten, sondern dritten Verbandwechsel, nachdem die Wundhöhle bereits 3 Tage lang vollständig offen gewesen war. Unter solchen Umständen von einer mangelhaften Drainage zu sprechen, geht nicht an.

IX. O. Beck (Wien): **Ausgedehnte Sequestrierung des Felsenbeines. Operation. Heilung.**

Das 11jähr. Mädchen, das ich mir vorzustellen erlaube, hatte nach Angabe der Eltern keine Kinderkrankheiten durchgemacht und war stets ohrgesund. Vor 3 Jahren wurde dem Kinde ein Stein mit ziemlicher Kraft auf den Warzenfortsatz geworfen. Außer vorübergehendem Schmerz keine Erscheinungen im Anschluß an dieses Trauma. Einige Zeit später soll am Warzenfortsatz eine Fistel aufgetreten sein, aus der sich konstant wenig Sekret ent-

Digitized by Google
Original from UNIVERSITY OF CALIFORNIA
Generated on 2019-10-24 14:26 GMT / http://hdl.handle.net/2027/uc1.b3252762
Public Domain in the United States, Google-digitized / http://www.hathitrust.org/access_use#pd-us-google

leert. Es soll auch kein Fieber bestanden haben. Seit 3 Monaten starker Kopfschmerz, besonders rechts, weshalb das Kind aufgenommen wurde.

Ohrbefund: Beiderseits normales Trommelfell, Stimmgabelbefund, Gehor, Vestibularbefund beiderseits normal.

Am rechten Warzenfortsatz findet sich ungefähr in der Mitte des Planum mastoid. eine von narbig veränderter Haut bedeckte, durch eine Granulation abgeschlossene, erbsengroße Fistel. Die ungefähr $1^1/_2$ *cm* eingeführte Sonde tastet nirgends rauhen Knochen.

Operation (Dr. Beck): Hautschnitt durch die Fistel parallel dem Ansatze der Ohrmuschel. Nach Abschiebung des Periostes wird eine überbohnengroße Knochenfistel sichtbar, deren Lumen durch eine Granulation abgeschlossen und deren Rand nicht rauh ist. Ummeißelung der Fistel. Nach Entfernung der Granulation kann die Sonde $1^1/_2$ *cm* tief in einen membranösen Fistelgang eingeführt werden. Nach Entfernung des stark sklerosierten Knochens wird in der Tiefe eine bewegliche Knochenlade fühlbar. Es wird nun, ohne das Antrum zu eröffnen, soviel Knochen weggemeißelt, daß der in der Tiefe befindliche Sequester durch leicht drehende Bewegungen mit der Jansenschen Knochenzange entfernt werden kann. Es liegt nun die mit grauroten Granulationen bedeckte Dura der mittleren Schädelgrube in Hellergröße frei, ebenso der mit Granulationen bedeckte Sinus auf zirka $1^1/_2$ *cm*. Keine Verletzung der Dura oder des Sinus. Der Sequester selbst war nirgends adharent. Gründliche Curettage des umgebenden Knochens. Nirgends freier Eiter. Wundschluß mit Drainage des unteren Wundwinkels. Postoperativer Verlauf: fieberfrei. Am 5. Tag Verbandwechsel. Entfernung des Drains. Kein Eiter. Entfernung der Klammern. Am 14. Tag nach der Operation ist die retroauriculäre Wunde geschlossen.

Das Merkwürdigste bei dieser Pat. ist darin gelegen, daß die in der Tiefe gelegene, vollkommen abgeschachtelte Knochenlade von zirka $1^1/_2$ *cm* dicken, sklerotischen, anscheinend ganz gesunden Knochen bedeckt war. Der Mittelohrbefund spricht dagegen, diesen Prozeß mit einer früher bestandenen Eiterung im Mittelohr in Zusammenhang zu bringen. Faßt man diesen Knochenprozeß als tuberkulös auf, dann müßte es sich um eine primäre Tuberkulose des Felsenbeines handeln, da die genaue interne Untersuchung für Tuberkulose gar keine Anhaltspunkte bot. Eine Osteomyelitis ist sehr unwahrscheinlich. Die Eltern können sich auch nicht erinnern, daß das stets gesunde Kind je stärker oder längere Zeit gefiebert hätte. Es dürfte sich demnach um eine Fraktur im Anschlusse an das Trauma handeln, wobei es unaufgeklärt bleibt, wieso in den oberen Partien des Knochens keine Veränderungen zu finden waren. Im Röntgenbilde war zwar in der Gegend des Warzenfortsatzes ein Schatten zu erkennen, doch konnten daraus keine Schlüsse gezogen werden.

X. Otto Mayer: **Demonstration einer neuen Ohrzange.**

Will man bei der Radikaloperation einen festsitzenden Hammer mit der Trautmannschen Zange extrahieren, so kommt es sehr häufig vor, daß sich die beiden Branchen der Zange überspreizen und an dem Hammer abgleiten, namentlich geschieht dies, wenn das Schloß der Zange nicht mehr exakt schließt und die beiden Branchen seitlichen Spielraum haben. Da wir nun in der von Brünings angegebenen Nasenzange ein vorbildliches Instrument besitzen, liegt es sehr nahe, die Trautmannsche Zange mit der von Brünings angegebenen geschlitzten Branche zu versehen. Ich habe eine solche

Digitized by Google
Original from UNIVERSITY OF CALIFORNIA
Generated on 2019-10-24 14:26 GMT / http://hdl.handle.net/2027/uc1.b3252762
Public Domain in the United States, Google-digitized / http://www.hathitrust.org/access_use#pd-us-google

Zange bei H. Reiner (Wien) anfertigen lassen. Die Zange faßt sicher und ist auch, wenn man sie durch einen engen Trichter in das Ohr einführt, weit zu öffnen, so daß auch in der Pauke liegende Körper leicht zu fassen sind. Es

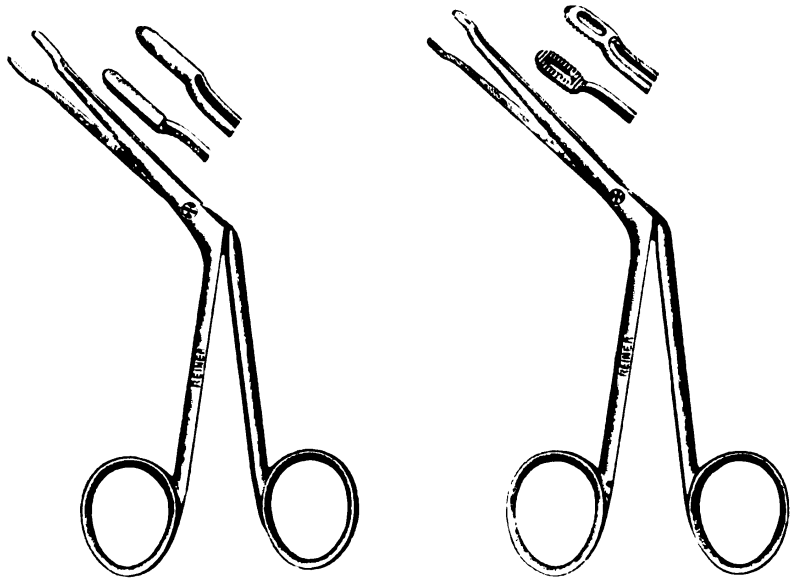

hat auch H. Neumann das von Brünings erdachte Prinzip der geteilten Branche auf die Politzersche Pinzette übertragen. Diese Kombination hat sich als nicht zweckmäßig erwiesen, denn diese Pinzette ist, auch wenn man sie durch einen weiteren Trichter tiefer ins Ohr einführt, in der Tiefe nicht zu öffnen, außerdem federt sie und verspreizt sich ebenfalls beim festen Zufassen.

Bücherbesprechungen.

Geschichte der Ohrenheilkunde. II. Band von 1850—1911. Von Adam Politzer. Unter Mitwirkung bewährter Fachkräfte. Stuttgart, F. Enke, 1913.

Mit dem Erscheinen des vorliegenden II. Bandes ist das Werk vollendet, das Politzer vor wenigen Jahren begonnen und mit dem er der Ohrenheilkunde und ihren Jüngern ein Monument errichtet, wie es nur wenige andere Fächer der Medizin besitzen. Hatte der I. Band als charakteristisches Gepräge vor allem das biographische Moment aufgewiesen, so tritt dieses in dem vorliegenden II. Band naturgemäß mehr in den Hintergrund, um einer breiten Darstellung des Entwicklungsganges des Faches durch die Arbeit vieler Raum zu geben; ein Hintergrund, von dem die Schilderung einzelner, bedeutender Persönlichkeiten und ihrer Lebensarbeit umsomehr sich abhebt. Das Buch umfaßt zwei gesonderte Abschnitte: „Die wichtigsten Ergebnisse auf dem Gebiete der Anatomie, Physiologie und Pathologie des Gehörorgans von 1850 bis 1911“ und „Die Entwicklung der Ohrenheilkunde in den einzelnen Ländern seit 1850“.

Digitized by Google
Original from UNIVERSITY OF CALIFORNIA
Generated on 2019-10-24 14:26 GMT / http://hdl.handle.net/2027/uc1.b3252762
Public Domain in the United States, Google-digitized / http://www.hathitrust.org/access_use#pd-us-google

Beide Abschnitte übersteigen in ihrem umfassenden Bereich die Grenzen, die ein einzelner mit aller Arbeitsenergie sich für seine eigene Aufgabe setzen dürfte. So hat Politzer, der das Erscheinen des II. Bandes nicht allzulange hinausschieben mochte, den Ausweg gefunden, die einzelnen Abschnitte nicht alle selbst zu bearbeiten, sondern einen Teil der Kapitel des ersteren an solche seiner Schüler zu übergeben, die auf dem betreffenden Gebiete besonders tätig waren, während die Abschnitte des zweiten Teiles Autoren der betreffenden Länder anvertraut wurden. Wenn daher das vorliegende Werk materiell die Arbeit vieler darstellt, so trägt es doch, in ideellem Sinne, durchaus das Gepräge der Persönlichkeit Politzers. Nicht nur insoferne, als eine größere Zahl von Kapiteln von ihm selbst herrührt, sondern auch deshalb, weil seine leitende und ordnende Hand überall fühlbar ist, und er sich bei der Verwertung der von den Mitarbeitern gelieferten Beiträge weit über die sammelnde Tätigkeit des Redakteurs erhoben hat. Es erscheint auch dieser Band in allen seinen Abschnitten wie aus einem Gusse. Da jedes Kapitel die wichtigsten Arbeiten und Ergebnisse chronologisch aufzählt, und, nach Berücksichtigung auch des biographischen Moments, eine detaillierte Literaturübersicht bringt, ist das Werk gleichzeitig eine kritische Bibliographie, deren Wert wohl nicht hoch genug eingeschätzt werden kann. Im XVIII. Kapitel finden wir alles Wesentliche auf dem Gebiet der Anatomie, Physiologie, Pathologie, Diagnostik, Therapie und Operationslehre aufgeführt; einzelne wichtige Fragen, wie „Labyrintheiterungen" „Otosklerose", „Taubstummheit" u. a. erhalten eigene Abschnitte eingeräumt.

Im 2. Teil ist die Gründung der otiatrischen Kliniken, Stationen und Unterrichtsinstitute, die Namen mit biographischen sowie bibliographischen Daten der hervorragenden Spezialisten jedes Landes, ja jeder größeren Stadt, aufgeführt. Es würde Rahmen und Zweck eines Referates weit überschreiten, wollte man an dieser Stelle eine detaillierte Inhaltsangabe versuchen. Ein solcher Versuch müßte schon deshalb mißlingen, weil es in diesem Buche nur Wichtiges und gar nichts Unwesentliches gibt, und es wäre überflüssig, weil anzunehmen ist, daß das Werk ohnehin auf dem Arbeitstisch jedes Fachgenossen seinen bleibenden Platz erhalten wird. Es bietet jedem, der sich auf irgend einem Gebiete der Ohrenheilkunde informieren will, den leichtesten, kürzesten und sichersten Weg dazu; andrerseits bietet es aber auch dem Liebhaber historischer Betrachtungsweise eine dauernde Quelle literarischer Anregung. Man kann wohl sagen, daß Politzer mit der Schaffung dieses Werkes gleichzeitig einen neuen Typus für die medizinische Literatur geschaffen, dessen Genauigkeit und Gründlichkeit, sowie dessen Unparteilichkeit und Gerechtigkeit in der kritischen Behandlung vorbildlich bleiben wird. Mit einem Worte: Politzer hat der Ohrenheilkunde ein Geschenk gemacht, das sich würdig dem anreiht, was er bisher schon in seinem reichen Leben für sie geleistet hat. H. Frey (Wien).

Lehrbuch der chirurgischen Operationen an der Hand klinischer Beobachtungen für Ärzte und Studierende. Von Prof. Dr. Fedor Krause, Geh. Medizinalrat und dirig. Arzt im Augusta-Hospital in Berlin, in Gemeinschaft mit Dr. Emil Heymann, Oberarzt im Augusta-Hospital. II. Abteilung: Chirurgie des Kopfes (Schluß). Mit 261 zwei- und mehrfarbigen Abbildungen auf 57 Tafeln sowie 95 Figuren im Text. Verlag von Urban & Schwarzenberg, Berlin und Wien, 1914.

Der Band beginnt mit den chirurgischen Eingriffen am Ober- und Unterkiefer, woran sich die Besprechung der Erkrankungen und chirurgischen Ein-

Digitized by Google
Original from UNIVERSITY OF CALIFORNIA
Generated on 2019-10-24 14:26 GMT / http://hdl.handle.net/2027/uc1.b3252762
Public Domain in the United States, Google-digitized / http://www.hathitrust.org/access_use#pd-us-google

griffe in der Mundhöhle anschließt. In letzterem Kapitel bespricht Verf. u. a. die retromaxilläre Phlegmone und Angina Ludovici, den Tonsillarabsceß, die Tonsillotomie und Tonsillektomie. Für die Tonsillotomie mittelst Fahnenstockschem Tonsillotom schreibt der Autor vor, die rechte Tonsille mit der linken Hand u. v. v. abzutragen, was aber nach der Ansicht des Ref. nicht unumgänglich nötig erscheint. Nach der „Resekton des Kiefergelenkes" kommt Verf. auf die chirurgischen Eingriffe am Pharynx zu sprechen, und zwar zunächst auf die Freilegung des Epi- und Hypopharynx, woran sich die „Exstirpation der Tonsilla pharyngea" schließt. Hierbei empfiehlt der Autor insbesonders die Excochleation der adenoiden Vegetationen mit dem Volkmannschen Löffel vom unteren Nasengang aus. Von sonstigen Instrumenten wird nur noch das Gottsteinsche Ringmesser erwähnt. Ein Hinweis auch auf andere ausgezeichnete, wie das Tonsillotom von Beckmann, von Schütz-Passov etc. wäre angezeigt gewesen. Der Bemerkung: „Narkose ist bei Kindern nicht notwendig, kann aber bei Erwachsenen nicht gut entbehrt werden", kann Ref. nicht zustimmen. Hierauf kommt Verf. auf die Speicheldrüsen- und Facialis-Chirurgie zu sprechen. Zur Behandlung der Parese des N. facialis gehören: 1. Die Nervenpfropfung, 2. die myoplastischen Methoden und 3. die mechanische Hebung des gesunkenen Muskels. Sehr richtig bemerkt Verf., daß eine vollständige Wiederherstellung der natürlichen Facialisinnervation niemals erwartet werden darf. An dieses Kapitel schließt sich die „Chirurgie der Occipital- und Nackennerven". Nunmehr folgt das große Kapitel über die Gehirn-Chirurgie. Hier findet sich eine genaue Darstellung der Technik und der topographisch-anatomischen Verhältnisse. Bei Besprechung der Neubildungen widmet der Autor auch der Chirurgie der Hypophysengeschwülste, so der Schlofferschen, der Hirschschen Operation etc. ein spezielles Kapitel. Den Otologen wird die intracranielle Freilegung und Resektion des Nervus acusticus, die Auslösung der Geschwülste am Kleinhirnbrückenwinkel („Acusticustumoren"), die Besprechung der Operation des otitischen Hirnabscesses und der eitrigen Meningitis sowie der „Meningitis serosa ex otitide" besonders interessieren. Die ausgezeichnete Erfahrung und Schreibweise des Autors sowie die zahlreichen, vorzüglichen bildlichen Darstellungen, um die sich der Verlag besonders verdient gemacht hat, sichern dem Werke einen hervorragenden Platz in der chirurgischen Literatur. E. U.

Professor A. Trofoletti: Jahresbericht (1912—1913) der oto-rhino-laryngologischen Klinik der k. Universität in Neapel (Direktor Prof. Mattei). Verlagsbuchhandlung Petrocola, Neapel.

Die in diesem Jahresbericht enthaltene, von Trofoletti zusammengestellte Statistik gibt eine klare Übersicht über die verschiedenen, in der Klinik behandelten Fälle und die vorgenommenen operativen Eingriffe. Außerdem werden verschiedene wichtige Aufsätze veröffentlicht, deren einzelne Besprechung die Rahmen eines kurzen Referates überschreiten würde, die uns aber einen eklatanten Beweis geben von den Fortschritten, die unsere Spezialdisziplinen auf der Matteischen Klinik machen. Rimini (Triest).

Kurze praktische Anleitung zur Erkennung aller Formen des Kopfschmerzes. Von Oberstabsarzt Dr. Lobedank, Hagenau i. E.

Der Autor gibt eine übersichtliche Darstellung über alle Formen des Kopfschmerzes, so daß sich der praktische Arzt rasch orientieren kann, wenn er vor dem Symptom des Kopfschmerzes steht. Im 1. Teile des Buches zeigt

Digitized by Google
Original from UNIVERSITY OF CALIFORNIA
Generated on 2019-10-24 14:26 GMT / http://hdl.handle.net/2027/uc1.b3252762
Public Domain in the United States, Google-digitized / http://www.hathitrust.org/access_use#pd-us-google

der Autor, wie man ein Krankenexamen aufnehmen soll, im 2. Teile wird die Untersuchung des an Kopfschmerz leidenden Patienten erläutert. Ausführlicher geht der okulistisch geschulte Autor auf die Untersuchung der Augen ein. Bei Kopfschmerz, bei Refraktionsanomalien sollte aber der Praktiker, wofern er nicht spezielle Schulung hat, den vom Autor auch sonst gegebenen Rat befolgen und einen Augenarzt zu Rate ziehen, da unrichtige Gläser oft mehr Schaden stiften als gar keine. Bei otitischem Kopfschmerz tut der Autor ganz recht, prinzipiell den Otologen kommen zu lassen. Das Büchlein mit der tabellarischen Gesamtübersicht als Anhang ist vorzüglich geeignet, dem Praktiker ein Krankheitsbild ins Gedächtnis zurückzurufen, das ihm sonst entfallen wäre.

Fremel.

Referate.

I. Allgemeines.

Jahresbericht über die Tätigkeit der Großherzoglichen Universitäts-Poliklinik. Vom 1. Januar 1908 bis 31. Dezember 1908. (Aus der Großherzoglichen Universitäts-Poliklinik für Ohren-, Nasen- und Halskranke, Gießen [früherer Direktor: Prof. Dr. Leutert].) Von Dr. Arthur Marum, Assistent der Klinik. (Arch. f. Ohrhlk. 85. H. 1 u. 2.)

Der erste Teil des Berichtes umfaßt die statistischen Daten, also Angaben über das ärztliche Personal, Tabellen über die Erkrankungen, Operationen etc. Im zweiten Teil bespricht Marum die im Berichtsjahre vorgekommenen 12 Todesfälle, weiter noch 9 Fälle von Sinusthrombose, in Summa also 21 Fälle, die zum Teil von sehr kompliziertem Verlauf sind. Es ist nicht möglich, hier die Fülle der Details Revue passieren zu lassen, die der Autor in der klinischen Epikrise vorbringt; die pathologische Sektion ist in den meisten Fällen entweder gar nicht oder nur teilweise zugelassen worden. Speziell die Fälle, die klinisch als Mischformen von Meningitis und Sinusaffektionen imponierten, unterwirft der Verfasser einer scharfsinnigen Kritik, die viele Gesichtspunkte für neue diagnostische Erkenntnisse liefert. In der Frage der Sinusthrombose, zu der der Autor auch Stellung nimmt, wird durch ein Referat über eine Arbeit eines anderen Autors, der den Folgerungen Marums entgegentritt, am besten auch über die in dieser Arbeit niedergelegten Ansichten referiert werden können. Jedenfalls enthält der Bericht ausgezeichnete Beobachtungen aus dem Gebiete otogener Komplikationen. Gatscher.

II. Äußeres Ohr und Mittelohr.

Beitrag zur Kasuistik des blauen Trommelfells. Von Dr. Fornari. (La Pratica oto-rino-laringoiatrica, 13. Nr. 10.)

Auf dem blau erscheinenden Trommelfell trat nach Ausspritzung eines Cerumenpfropfes eine blutige Blase auf, deren Inhalt entleert wurde. Verfasser meint, daß ein Blutextravasat zwischen der häutigen und fibrösen Schicht des Trommelfells das blaue Aussehen desselben herbeiführte.

Rimini (Triest).

Generated on 2019-10-24 14:26 GMT / http://hdl.handle.net/2027/uc1.b3252762
Public Domain in the United States, Google-digitized / http://www.hathitrust.org/access_use#pd-us-google
Digitized by Google
Original from UNIVERSITY OF CALIFORNIA

Beitrag zur Kenntnis der frühzeitigen familiären Otosklerose. (Aus der otiatrischen Abteilung des Kaiser Franz Josef-Ambulatoriums in Wien; Vorstand: Dozent Dr. H. Frey.) Von Dr. E. Paul Boncour (Paris). (Arch. f. Ohrhlk. 85. 1. und 2. H.)

Die von Politzer und anderen Autoren durch anatomische Befunde gestützte Lehre über die typische Otosklerose als einer Erkrankung des schalleitenden Apparates von progressivem Charakter schien durch Untersuchungen anderer Autoren (Hammerschlag u. a.) zum Teil erschüttert. Man neigte dazu, die primäre Erkrankung im inneren Ohre zu suchen und die Veränderung im Schalleitungsapparat als sekundär zu bezeichnen. Manasse und Hegener haben sogar die anatomischen Knochenveränderungen in der Deutung Politzers und der anderen Autoren angezweifelt. Boucour publiziert nun die Krankengeschichten, 2 Knaben von 12 und 14 Jahren, die Halbbrüder sind — Söhne einer Mutter. Die Funktionsprüfung zeigt den Befund einer typischen Otosklerose im Sinne eines Schalleitungshindernisses bei normalem Trommelfell (Promontorialschimmer). Der Verfasser glaubt nun, daß die Lehre Politzers gerade durch solche frühzeitig ausgebildete Erkrankungsfälle gestützt wird. Auch die Frage der Heredität von der Mutter her ist gewissermaßen wahrscheinlich gemacht, so daß wir hier einem oft angeschuldigten ätiologischen Moment wieder begegnen. Insofern passen diese Fälle auch zu der Auffassung eines hereditären Degenerativprozesses, als welchen unter anderen Hammerschlag die Otosklerose und Taubstummheit bezeichnet. Beide Erkrankungen deshalb zu identifizieren, geht nach der Meinung Boucours nicht an, so lange man Fälle wie die von ihm beschriebenen zur Beobachtung bekommt. Gatscher.

Beitrag zur Kenntnis der Hautgewächse an Ohrmuschel und Nase mit Bemerkungen zur epithelialen Genese. Von Dr. Walter Klestadt. Aus der Klinik für Ohren-, Nasen- und Kehlkopfkrankheiten der Universität Breslau (Prof. Dr. Hinsberg). (Zschr. f. Ohrhlk. 69. H. 2.)

Bekanntlich haben führende Pathologen betont, daß wir für die Endotheliomdiagnose keine wirklich zuverlässigen Kriterien besitzen, und ebensowenig kann nach Ribbert ein System für diese Gruppe histogenetisch aufgebaut werden. Verf. beschreibt nun den genauen histologischen Befund einer subepidermoidalen Geschwulst, deren Eigentümlichkeiten einen Teil der Autoren veranlassen würden, von einem Endotheliom zu sprechen, die er aber als Endotheliom unreifen Gewebscharakters betrachtet, womit nicht etwa eine neue Geschwulstbezeichnung vorgeschlagen, sondern vielmehr damit nur ebensoviel gesagt werden soll, als nach unserem derzeitigen Wissen dieser Blastomgruppe wirklich eigentümlich und gemeinsam ist. Ferner gibt Klestadt die ausführliche Beschreibung einer seltenen Form des an sich raren Naevus sebaceus, die die charakteristischen zellulären Bestandteile eines pigmentfreien Naevus in vorzüglicher Weise demonstriert. Zum Schluß betont Verf., daß für die

Digitized by Google
Original from UNIVERSITY OF CALIFORNIA
Generated on 2019-10-24 14:26 GMT / http://hdl.handle.net/2027/uc1.b3252762
Public Domain in the United States, Google-digitized / http://www.hathitrust.org/access_use#pd-us-google

Kenntnisse von der formalen Genese der Gewächse die Beschreibung beginnender Blastome und die Heranziehung histogenetischer und vergleichender Geschwulststudien notwendig erscheine. Lawner.

Klinische Röntgenbefunde an Ohrkranken. (Aus der Ohrenabteilung der Wiener allgemeinen Poliklinik; Vorstand: Prof. G. Alexander.) Von Dr. Rud. Leidler, Assistent. (Mit 6 Abbildungen.) (Arch. f. Ohrhlk. 85. 1. u. 2. H.)

Leidler bringt 4 Fälle mit positivem Röntgenbefund zur Besprechung, bei denen aus dem Knochenstrukturbild die Diagnose auf Carcinom des Knochens (in 2 Fällen), auf kongenitale Mißbildung des äußeren und mittleren Ohres mit Gehörgangsatresie bei intaktem inneren Ohre (in den beiden anderen Fällen) gestellt werden konnte. Bei den Carcinomfällen wurde durch den Röntgenbefund der histologische aus der Probeexcision gestützt und außerdem Aufklärung über Topographie und Größe des Tumors geschaffen, wodurch in dem einen Fall ein operatives Eingreifen wegen Aussichtslosigkeit unterblieb. Der klinische Befund, der für die Beurteilung der Operationschancen nicht ausgereicht hätte, wurde dadurch wesentlich bereichert. Die Röntgenbilder der Mißbildungsfälle erklären uns in interessanter Weise die klinischen Ergebnisse der Funktionsprüfung. Die beigegebenen Textskizzen sind durch Kopieren von der Originalplatte gewonnen, deren Deutung natürlich viel spezialistische Erfahrung voraussetzt. Die Prinzipien der Aufnahmen selbst hat Verfasser im Archiv f. Ohrenheilk., 1910, Bd. 82, publiziert. Gatscher.

Zwei Fälle von Schußverletzungen des Ohres. Von Dr. Wilhelm Schulze in Guben. (Passow und Schäfer, Beitr. etc. 6. H. 1.)

In dem einen Falle minimale Verletzung mit fast völliger restitutio ad integrum, im anderen Falle totale Zerstörung des mittleren und inneren Ohres. Bondy.

III. Labyrinth und Hörnerv.

Ein Beitrag zur Histologie der Taubstummheit. Von Dr. med. Kiichi Hane, Kagoshima (Japan). (Zschr. f. Ohrhlk. 69. H. 1.)

Verf. beschreibt den anatomisch-histologischen Befund zweier von einem Taubstummen herrührender Schläfenbeine, die annähernd gleichartige pathologische Veränderungen aufweisen. Mittelohr und knöcherne Labyrinthkapsel ohne Abweichung von der Norm. Nervus facialis intakt. Mangel oder rudimentäre Entwicklung des Cortischen Organs, der Membrana tectoria und vestibularis. Hochgradige Atrophie des Nerv. cochlear. und Fehlen des Ganglion spirale. Mäßige Veränderung der Cristae acust. der Ampullen, der Macula utriculi und des Nerv. vestibularis, dagegen schwere Atrophie der Macula sacculi und schließlich mäßiges Pigment in der Schnecke. Verf. neigt — trotz der sehr mangelhaften Anamnese, die ihm zu Gebote stand — in diesem Falle zu der Annahme einer intrauterin erworbenen Taubstummheit.

Lawner.

Generated on 2019-10-24 14:26 GMT / http://hdl.handle.net/2027/uc1.b3252762
Public Domain in the United States, Google-digitized / http://www.hathitrust.org/access_use#pd-us-google
Digitized by Google
Original from UNIVERSITY OF CALIFORNIA

Über die Entstehung des vestibulären Nystagmus. Vortrag, gehalten in der XVI. Versammlung der Italienischen Gesellschaft für Otologie etc. Zusammenfassender Bericht. Von Prof. Nieddu Semidei. (La Pratica oto-rino-laringoiatrica, 13. Nr. 11.)

Die Entstehungsart und das Wesen des Nystagmus wird vom Verfasser in diesem wichtigen Vortrage aufgeklärt. Der Reihe nach wird zuerst die Physiologie der Augenmuskeln, ihrer Nerven und Nervenzentren, nachher der Nystagmus im allgemeinen und die Anatomie und Physiologie des Vestibularapparates ausführlich beschrieben. Daran wird eine Übersicht der verschiedenen Arten von Nystagmus angeschlossen. Rimini (Triest).

Über die Funktion des akustischen und statischen Apparates bei einem Falle von Agenesie des Kleinhirns. Von Alfred Denker (Halle a. d. S.). (Zschr. f. Ohrhlk. 69. H. 3 und 4. S. 173—184.)

Denker hatte Gelegenheit, ein Kind, bei welchem Geheimrat Anton die Diagnose auf Agenesie des Kleinhirns gestellt hatte, bezüglich seines Gehörorganes einer genauen Prüfung zu unterziehen. Im Gegensatz zu dem Resultat der Gehörsprüfung, das einen normalen Befund ergab, wich das Funktionsprüfungsergebnis des statischen Apparates in mancher Beziehung von der Norm ab. In sitzender Stellung des Kindes trat beim Blick nach links Spontannystagmus auf, ebenso horizontaler Nystagmus beim Umlegen von der Bauch- in die Rückenlage. Bei der Prüfung des Drehnystagmus war bei allen Versuchen der Nystagmus wesentlich stärker und von längerer Dauer, als dies normalerweise der Fall ist; auch bei der kalorischen Prüfung war deutlich eine Übererregbarkeit des statischen Labyrinths nachzuweisen. Dagegen wich der galvanische Nystagmus nicht von der Norm ab, ebenso fiel der Graefe-Báránysche Zeigeversuch wie bei sonst gesunden Individuen aus, was nach Denkers Ansicht möglicherweise eher für eine Hypoplasie als eine Aplasie des Cerebellum spreche. Das differente Verhalten des akustischen und statischen Organes erkläre sich wohl aus dem Umstande, daß die zentrale Bahn des Cochlearis mit dem Kleinhirn nur in geringem Maße in Berührung trete, während doch der Vestibularis infolge seiner Beziehung zu dem Deitersschen und Bechterewschen Kern bei einem Defekt des Cerebellum mehr in Mitleidenschaft gezogen werden müsse. Lawner.

Beiträge zur pathologischen Anatomie der tuberkulösen Labyrintherkrankungen. Von Prof. Dr. W. Lange in Greifswald. (Passow und Schäfer, Beitr. etc., 6. H. 1.)

Verfasser stellt auf Grund der Untersuchung von 11 Felsenbeinen folgendes Bild als charakteristisch für die Tuberkulose des Labyrinths auf: Die proliferierende und die infiltrierende Tuberkulose des Mittelohres zerstört die Labyrinthwände als entzündliche Neubildung, dringt tumorartig in das Innere ein. Der Knochen wird anscheinend eher und rascher zerstört wie die Fenstermembranen. Die Prädilektionsstelle der Einbrüche ist die Umgebung der Fenster. Der Schutz, den der Facialis in seiner besonderen Gefäßversorgung

Digitized by Google
Original from UNIVERSITY OF CALIFORNIA
Generated on 2019-10-24 14:26 GMT / http://hdl.handle.net/2027/uc1.b3252762
Public Domain in the United States, Google-digitized / http://www.hathitrust.org/access_use#pd-us-google

gegenüber rein eitrigen Entzündungen hat, versagt beim Vordringen des tuberkulösen Gewebes. Die entzündliche Proliferation setzt sich nur per continuitatem vom einbrechenden Gewebe aus fort, doch kann der Einbruch, auch der nicht vollendete, in den nicht vom Granulationsgewebe getroffenen Teilen eine inducierte Labyrinthitis hervorrufen. Nekrosen der Weichteile kommen nur durch Überwuchern vom neugebildeten Bindegewebe und von dessen Verkäsungen zustande. Die tuberkulöse Labyrinthentzündung hat durchaus die Neigung zum Fortschreiten, zur diffusen Labyrinthitis und zur, wenn auch langsamen, Zerstörung des ganzen Labyrinths. Sie geht schließlich auch ins Schädelinnere, aber nur langsam, auch nur durch Fortschreiten per continuitatem. Die Gutartigkeit ist nur scheinbar; die Neigung zur Heilung gering und partiell. Unter einer relativ festen und epidermisierten oberflächlichen Narbenschicht kann sich eine schwere Erkrankung des gesamten Labyrinths verbergen. Bondy.

Experimentelle Prüfung der Erregungsvorgänge im Vestibularapparate bei den verschiedenen Reizarten am intakten und eröffneten Labyrinth beim Affen. Von Priv.-Doz. Dr. W. Uffenorde in Göttingen. (Passow und Schäfer, Beitr. etc. 5. H. 5 u. 6.)

Die Untersuchungen des Verfassers erstrecken sich auf den durch kalorischen, galvanischen und mechanischen Reiz erzeugten Nystagmus. Die kalorische Reizung wurde mittelst in Äther getauchter Wattawicken bewirkt, die Resultate der Versuche bekräftigen die herrschende Theorie des lympho-kinetischen Vorganges in den Bogengängen bei der Auslösung des kalorischen Nystagmus. Verfasser ist überzeugt, daß „die kalorische Prüfung die wertvollste und empfindlichste Untersuchungsmethode für die Klinik ist und, vorausgesetzt, daß sie anwendbar ist, die sicherste Kontrolle über die Funktion des vestibulären Labyrinths zuläßt". Daß es in seltenen Fällen, wie Verfasser meint, möglich sein könne, durch Kälteeinwirkung einen nach der gleichen Seite gerichteten Nystagmus zu erzeugen, ist eine Behauptung, die der klinischen Erfahrung direkt widerstreitet und für die Verfasser wohl noch den Beweis zu erbringen haben wird. Die galvanische Reizung geschah unipolar mit eigener kleiner Knopfelektrode. Nach den Untersuchungsergebnissen handelt es sich bei der galvanischen Reizung, wie allgemein angenommen wird, zweifellos um eine direkte Nervenreizung, die Brüningssche Theorie von der kataphorischen Wirkung auf die Endolymphe und Kupularnerven erscheint widerlegt. Eine faradische Erregung des Labyrinths oder des Vestibularisstammes ist auch dem Verfasser nie gelungen. Der Nachweis des Kompressionsnystagmus läßt mit ziemlicher Sicherheit den Schluß auf Vorhandensein einer Fistel in der lateralen Labyrinthkapselwand zu. Nur in seltenen Fällen mit normaler Labyrinthwand wird es gelingen, den durch Einwärtsdrücken des Stapes auslösbaren Nystagmus hervorzurufen. Die These, daß je nach Sitz der

Digitized by Google
Original from UNIVERSITY OF CALIFORNIA
Generated on 2019-10-24 14:26 GMT / http://hdl.handle.net/2027/uc1.b3252762
Public Domain in the United States, Google-digitized / http://www.hathitrust.org/access_use#pd-us-google

Fistel mehr vorn oder mehr hinten am Tuber ampullare der Kompressionsnystagmus zur gleichen oder zur entgegengesetzten Seite gerichtet sein werde, läßt sich mit den Erfahrungen der Klinik nicht vereinen. Sicher sind noch andere Faktoren, wie die Ausdehnung der Entzündung, die Richtung der Fistel, für die Richtung des Nystagmus maßgebend. Bondy.

Histologische Labyrinthbefunde bei Normalhörenden. Von Prof. Gustav Brühl-Berlin. (Passow und Schäfer, Beitr etc. 5. H. 5 u. 6.)

Nach den Untersuchungen des Verfassers erscheint es nicht als ratsam, folgende Veränderungen im inneren Ohr als pathologisch anzusprechen: Abhebung und „hydropische Degeneration" des Lig. spirale; Auflockerung und Pigmentierung der Stria vascularis, halbkugelige Vorwölbungen an ihrem unteren Ende; Form- und Lageveränderungen aller Art der Cortischen und Reissnerschen Membran bei normalen Ansatzstellen derselben; Verklebung und Adhäsionen der Reissnerschen und Cortischen Membran mit dem Cortischen Organ, Fehlen der Reissnerschen und Cortischen Membran, Kollaps des Ductus cochlearis und der Vorhofsäckchen; isolierte feinere Veränderungen und ersatzloser Schwund des Cortischen Organes; geronnene hyaline und fibrinähnliche Massen an den Skalenwänden, im Vorhof und in den Bogengängen, im endo- und perilymphatischen Raume, geringgradige sichelförmige Bindegewebsbildung an der Modioluswand in den Schneckenskalen (Psammonkörner im inneren Gehörgang: das gliöse Septum der Rad. cochlearis), das Abheben der Cupula und Otolithenmembran und der Sinnesepithelien und endlich die kugeligen Vorwölbungen an der Innenwand der häutigen Bogengänge und das Vorkommen von Plasmakugeln. Solange es nicht möglich ist, Gehörorgane sofort oder kurze Zeit nach dem Tode zu fixieren und mit schonenderen Methoden zu untersuchen, wird es nötig sein, sich bei Befunden im inneren Ohr nur auf die groben und wohl charakterisierten Einzelheiten zu bescheiden. Bondy.

Versuche an Meerschweinchen über experimentelle Schädigungen in der Schnecke durch reine Pfeifentöne. Von Dr. Hans Röhr in Berlin. (Passow und Schäfer, Beitr. etc. 5. H. 5 u. 6.)

Röhr experimentierte an 8 Meerschweinchen mit dem c von 8 Oktaven (C—c^6). Für C—c^2 benutzte er Holzpfeifen, für c^3—c^6 Metallpfeifen; die Töne waren fast absolut rein. Die Ergebnisse seiner Untersuchungen faßt Verfasser in folgenden Sätzen zusammen: 1. Das bisher verwandte Versuchsobjekt, das Meerschweinchen, ist im allgemeinen für Versuche mit Schallschädigungen, falls starke Tonintensitäten angewandt werden, nicht recht geeignet, da es, abgesehen von der noch nicht sicher erfolgten Feststellung, ob auch alle Töne von ihm gehört werden, vielleicht durch die eigenartige Bauart seines Gehörorganes besonders der Schädigung durch mechanische Einwirkung ausgesetzt ist. 2. Die bisher erhaltenen Schallschädigungen scheinen viel weniger

Generated on 2019-10-24 14:26 GMT / http://hdl.handle.net/2027/uc1.b3252762
Public Domain in the United States, Google-digitized / http://www.hathitrust.org/access_use#pd-us-google
Digitized by Google
Original from UNIVERSITY OF CALIFORNIA

akustische als traumatische genannt werden zu müssen. 3. Das bei den Experimenten erhaltene Resultat hängt immer von der Stärke der Töne und der Dauer der Einwirkung und nicht allein von ihrer Höhe ab. 4. Endgültige Schlüsse aus den vorliegenden Versuchen auf eine der Hörtheorien zu ziehen, erscheint nicht erlaubt, solange es nicht gelingt, die traumatischen Läsionen bei ihnen auszuschalten und die Experimente so gut zu gestalten, daß sie den physiologischen Vorgängen mehr entsprechen. Sehr wertvoll ist die der Arbeit vorangeschickte ausführliche Besprechung sämtlicher auf das Thema bezughabender Arbeiten. Bondy.

In welcher Weise wirkt die Gleichgewichtsfunktion der Vorhofsorgane? Von Dr. O. Goebel, Generaloberarzt a. D. (Arch. f. Ohrhlk. 85. H. 1 u. 2.)

Die Cristen der Bogengangsampullen vermitteln nicht direkt Vorstellungen über die Bewegung des Kopfes (zum Beispiel aktive oder passive Drehung um die Körperlängsachse), sondern indirekt durch ihre Beziehungen zu den Haut- und Muskelzentren, die, in der Großhirnrinde gelegen, erst diese Vorstellungen auslösen. Die Psycho-Physiologie nun nimmt an, daß in diesen Zentren Zellen für die Sinnesempfindung vorhanden sind, daß es aber auch daselbst Zellen gibt, die hemmend auf jene einwirken. Abweichungen in dem gesetzmäßigen Zusammen- oder Entgegenwirken dieser Elemente, wie wir es für den normalen Ablauf der psychischen Funktionen fordern müssen, erklären uns die psychischen Ereignisse und Erscheinungen des Traumes und bei vielen geistigen Erkrankungen. Die mangelhafte Tätigkeit der Hemmungszentren gegenüber den Empfindungs- und Erinnerungszentren (zum Bewußtsein gelangte Empfindungen werden in diesen sozusagen aufgespeichert) ist dafür anzuschuldigen. Studieren wir jetzt ein Experiment des Verfassers. Bei querer galvanischer Durchströmung des Kopfes (von Ohr zu Ohr) tritt nach Brenner, Hitzig u. a., wenn auch nicht konstant, so doch sehr oft die Empfindung auf, „die Kathodenseite sei zu leicht geworden oder fehle". Goebel und ein junger Kollege, die im Jahre 1909 diese Versuche an sich erprobten, konstatierten, daß sie das Bein auf der Kathodenseite abnorm leicht, auf der Anodenseite dagegen schwerer, mit unangenehmer Empfindung heben konnten. Auf der Kathodenseite machte sich also eine Minderung, auf der Anodenseite eine Verstärkung des Hautmuskelgefühles geltend; oder durch den galvanischen Reiz auf die Vorhofsnerven werden die Empfindungs- und Hemmungszentren in der Großhirnrinde beeinflußt. Da der Wirbeltierkörper aus 2 symmetrischen Hälften besteht, ist es notwenig, daß zur Erhaltung des Gleichgewichtes das Muskelsystem beider Seiten gleichmäßig innerviert werde. Dies besorgt das Hautmuskelgefühl, das wieder jederseits unter den Einfluß eines Organes gestellt ist, welches für die notwendigen Reize aufkommt. In diesem Sinne sind die Bogengangs- und Otolithenapparate Gleichgewichtsorgane. Was für die Bewegung des Kopfes in bezug auf den Ampullen-

Digitized by Google
Original from UNIVERSITY OF CALIFORNIA
Generated on 2019-10-24 14:26 GMT / http://hdl.handle.net/2027/uc1.b3252762
Public Domain in the United States, Google-digitized / http://www.hathitrust.org/access_use#pd-us-google

apparat gesagt ist, gilt für die Lage des Kopfes in bezug auf die Otolithen. Auf die sehr interessante Arbeit Goebels, namentlich die Analysen fremder Experimente und eigenen Beobachtungen näher einzugehen, ist wegen Raummangel in diesem Referate leider nicht möglich. Gatscher.

Akustikustumor. Ein Beitrag zur Entstehung der Kleinhirnbrückenwinkeltumoren. Von Dr. Hermann Ivo Wolff in Berlin. (Passow und Schäffer, Beitr. etc. 5. H. 5 u. 6.)

Beschreibung eines bei der Leichenpräparation zufällig aufgefundenen Tumors, der so klein war, daß er erst nach Abmeißlung der oberen Wand der Porus acusticus internus gefunden wurde. Eine mikroskopische Untersuchung war nicht mehr möglich. Daß, wie Verfasser meint, „mit Sicherheit anzunehmen ist, daß ein Tumor, der in inniger Beziehung zum Vestibularis steht, klinisch Gleichgewichtsstörungen hervorrufen kann, noch ehe eine Hörstörung auftritt", möchte Referent bezweifeln. Es kommt eben nicht nur die innige Beziehung zum Vestibularis in Betracht, sondern auch, da sich der Tumor im inneren Gehörgang entwickelt und einen gleichmäßigen Druck auf den ganzen Nerven ausübt, die bedeutend geringere Resistenz des Cochlearis. Deshalb ist es sehr wohl möglich, daß als erstes Symptom die Hörstörung auftritt. Bondy.

IV. Otochirurgie.

Über die rhinogenen und otogenen Läsionen des Okulomotorius, Trochlearis, Trigeminus und Abducens. Von Ladislaus Onodi (Budapest). (Zschr. f. Ohrhlk. 69. H. 1.)

Verf. gibt vorerst die Resultate seiner Untersuchungen bekannt über die Beziehungen der Keilbeinhöhle zu den oben genannten Nerven: Resultate, welche auf anatomischen Studien basieren und als Grundlage in der Ätiologie der nasalen Läsionen der Augennerven verwertet werden können. Anschließend werden hierauf die Nachbarverhältnisse besprochen, welche zwischen dem das Gehörorgan enthaltenden Felsenbein und den Augennerven bestehen. Auf die Ätiologie der rhinogenen und otogenen Läsionen der Augennerven übergehend, wird der Infektionsweg erörtert, der sowohl in der Kontinuität der Gewebe, als auch durch die Gefäße nachgewiesen ist. Mit den direkten rhinogenen Läsionen der Augennerven steht öfter die Keilbeinhöhle in kausalem Zusammenhang, seltener die hintere Siebbeinzelle; dagegen kann letztere ebenso wie die Keilbeinhöhle im Gebiete der Fissura orbitalis super. und des Foramen rotundum mit den Stämmen des Oculomotorius, Trochlearis, Abducens und dem 1. und 2. Trigeminusast in einem engen Nachbarverhältnis stehen. Als die Läsion begünstigende Faktoren sind die oft sehr dünnen Knochenwände der Höhlen und angeborene Dehiszenzen zu nennen. Die Untersuchungsergebnisse und die sehr instruktiven Bilder eigener Präparate geben die anatomische Erklärung für die bisher beobachteten — übrigens in der Literatur nur in

Digitized by Google
Original from UNIVERSITY OF CALIFORNIA
Generated on 2019-10-24 14:26 GMT / http://hdl.handle.net/2027/uc1.b3252762
Public Domain in the United States, Google-digitized / http://www.hathitrust.org/access_use#pd-us-google

geringer Zahl angeführten — Paralysen und Paresen des Oculomotorius und Abducens, für die beschriebenen Trigeminusanästhesien, die infra- und supraorbitale Neuralgien bei Nebenhöhlenerkrankungen. Otogene Augennervenläsionen werden durch Fortleitung des entzündlichen Prozesses auf die Felsenbeinpyramide und auf die Blutleiter, sowie durch die primäre Erkrankung des Schläfenbeines, wenn sie sich auf die Pyramidenspitze erstreckt, herbeigeführt; bei der otitischen Abducenslähmung spielt auch eine circumscripte Meningitis der Pyramidenspitze, dann die Drucksteigerung bei otogener Meningitis serosa und Hirnabsceß eine wichtige Rolle. Neben der Fortleitung des entzündlichen Prozesses muß auch der rein toxischen Wirkung auf die Nervenfasern eine gewisse Bedeutung zugesprochen werden. Zum Schluß wird auch der Einflußnahme tuberkulöser und gummöser Processe des Schläfenbeins und der Schädelgrube, der Neubildungen und der traumatischen Läsionen — Basisfrakturen und Schußverletzungen — gebührend Erwähnung getan. Lawner.

Typhusbacillenbefund im Warzenfortsatzeiter. Von Dr. O. Alberti und Doktor H. A. Gins. Aus der Ohrenklinik des städt. Krankenhauses (Prof. Voss) und dem städt. hygien. Institut (Prof. Neisser) Frankfurt a. M. (Zschr. f. Ohrhlk. 69. H. 1.)

In dem eigenartigen Falle hatten die Erscheinungen einer doppelseitigen Mastoiditis den Typhus verdeckt, welcher durch die bakteriologische Untersuchung des aus dem Warzenfortsatz entnommenen Materials diagnostiziert und durch die Autopsie später bestätigt werden konnte. Typhusbacillen im Mittelohr sind ein überaus seltener Befund und Verf. haben nur zwei kurze Mitteilungen in der Literatur vorgefunden, in welchen ein ähnlicher Befund verzeichnet ist. Intrakranielle Komplikationen waren bei keinem der Fälle aufgetreten; zweifellos finden sich — nach Ansicht der Verf. — die Typhusbacillen nur bei besonders schweren Infektionen im Ohr vor, denn alle 3 Fälle haben letal geendet. Lawner.

Klinischer experimenteller Beitrag zur Frage der Thrombose otitischen Ursprunges. Von Dr. C. Caldera und G. Finzi. (Archivio italiano di otologia etc., 24. H. 6.) (Fortsetzung aus Heft 5 desselben Archivs.)

Die Verfasser stellten bei Hunden verschiedene einschlägige Versuche an und kommen zu folgenden Schlußfolgerungen: 1. Ein aseptischer Thrombus kann durch die einfache Kauterisation der Sinuswand herbeigeführt werden. 2. Durch die Berührung der vorher durch chemische Mittel oder Glüheisen alterierten Gefäßwand mit kleinen, mit Keimen imprägnierten Wattebauschchen entsteht beständig eine Thrombose. 3. Die Berührung auch der unverletzten Gefäßwand mit einem solchen Wattebäuschchen kann eine Thrombose herbeiführen, wenn es darauf 24 Stunden im Kontakt bleibt. Außerdem schließen die Verfasser, daß nur ein frühzeitiger operativer Eingriff die Heilung der otitischen Thrombophlebitis herbeiführen kann.

Rimini (Triest).

Generated on 2019-10-24 14:26 GMT / http://hdl.handle.net/2027/uc1.b3252762
Public Domain in the United States, Google-digitized / http://www.hathitrust.org/access_use#pd-us-google
Digitized by Google
Original from UNIVERSITY OF CALIFORNIA

Bericht über mein Verfahren der Thierschschen Transplantation im Anschluß an die Radikaloperation. Von Dr. Cullen F. Welty, Leiter der otologischen Abteilung der Poliklinik etc. in San Francisco. (Arch. f. Ohrhlk. 85. 1. u. 2. H.)

Voraussetzung für das Gelingen seines Verfahrens ist eine äußerst sorgfältige und gründliche Radikaloperation. Dabei legt er ein ganz besonderes Gewicht auf die Glättung des Knochens, auf exakteste Blutstillung durch Hämostatika und peinlichste Entfernung der Schleimhaut aus der Paukenhöhle und aus dem Tubenkanal. Als Plastik verwendet er ausschließlich die von Neumann mit Naht der beiden Lappen. Als Zeitpunkt für die Ausführung der Transplantation erwies sich ihm am günstigten der 4. Tag nach der Radikaloperation. In Narkose (nach Ansicht des Referenten ein etwas bedenklicher Punkt) wird die Wundhöhle sorgfältig getrocknet und die Granulationen vorsichtig entfernt. Sodann werden die Epidermislappen der Reihe nach in der Größe von ca. $1^1/_2$ Zoll Länge und $^1/_2$ Zoll Breite in die Tuba, auf die innere Trommelhöhlenwand, den Facialissporn und in die Höhle des Proc. mastoid. gebracht. Mit einem weiteren Lappen wird die noch freigebliebene Wand von Attik und Antrum tapeziert. Eventuell werden noch freigebliebene Stellen mit kleineren Läppchen beschickt. Alle Hautstücke werden durch kleine Wattebäuschchen in derselben Reihenfolge fixiert. Hierauf wird die Operationshöhle durch einen trockenen und dann durch einen in Vaselinöl getränkten Gazetampon ausgefüllt. Verschluß der retroauriculären Wunde und Tamponade des Gehörganges, Deckverband. Am 4. Tage nach der Transplantation werden die Tampons und die Bäuschchen entfernt. In 50% der Fälle war die Operationshöhle mit weißer trockener Epidermis bedeckt. Dies soll als das Wesentliche des Verfahrens angeführt werden. Die weitere Nachbehandlung muß natürlich ebenso exakt durchgeführt werden. Die nach diesem Verfahren behandelten 18 Fälle kamen in 3, 4 und 6 Wochen zur Heilung; in 14 Fällen wurde durch die Operation eine zum Teil sehr beträchtliche Gehörverbesserung erzielt. Was die Heilungsdauer anbelangt, wäre zu bemerken, daß 13 Cholesteatomfälle angeführt sind und daß die Patienten im Alter von 4 bis 33 Jahren, also in einer Periode guten Heiltriebes standen. Gatscher.

Über einen Fall von primärer Tuberkulose des Warzenfortsatzes mit tuberkulöser Sinusphlebitis. Von Dr. Karl Lübbers in Greifswald. (Passow und Schäfer, Beitr. etc. 5. H. 5 u. 6.)

Die bei der Aufmeißlung des Warzenfortsatzes gefundenen schlaffen Granulationen erweckten bereits den Verdacht auf Tuberkulose. Die Diagnose wurde 5 Wochen später bei der Operation der Sinusthrombose durch histologische Untersuchung des Thrombus sichergestellt. Der Kranke ging schließlich an tuberkulöser Meningitis zugrunde. Die Autopsie und mikroskopische Untersuchung ergab, daß es sich um eine primäre Tuberkulose des Felsenbeines handelte; ein anderer tuberkulöser Herd konnte trotz genauer Untersuchung nicht gefunden werden. Verfasser nimmt ein direktes Eindringen der

Generated on 2019-10-24 14:26 GMT / http://hdl.handle.net/2027/uc1.b3252762
Public Domain in the United States, Google-digitized / http://www.hathitrust.org/access_use#pd-us-google
Digitized by Google
Original from UNIVERSITY OF CALIFORNIA

Tuberkelbazillen durch die Schleimhaut in die Blutbahn an, ohne daß an der Eingangspforte oder an einer zum Bereich der Eingangspforte gehörigen Lymphdrüse eine tuberkulöse Erkrankung auftrat. Bondy.

Der Wildesche Schnitt und dessen Heilpotenz in der Ohrenheilkunde. Von Dr. P. Papanikoláou (Konstantinopel). (Arch. f. Ohrhlk. 85. H. 1 u. 2.)

Nachdem er einige Autoren polemisch für und gegen die Incision von Wilde angeführt hat, berichtet Verfasser aus 70 Fällen von Mastoiditis acuta mit Periostitis mast., die er durch diese Methode zur Heilung brachte, über 10 erwachsene Patienten ausführlich mit Angabe der Krankengeschichten. Es verlohnt sich, trotz aller Skepsis diese Erfahrungen bei entsprechender, wie mir scheint, sehr eingeengter Indikation zu beachten. Für die chronischen Fälle hält selbst dieser warme Verfechter der Methode diese für insuffizient.

Gatscher.

Diagnose und Behandlung der meningoencephalitischen Komplikationen der Otitis. Von P. Gibert (Paris). (Médical. 1913. Nr. 46.)

Offenbar für allgemeine Praktiker bestimmt, läßt die Arbeit jedes otologische Detail im Schatten (Nystagmus, Differentialdiagnose mit Labyrinthitis). Um so interessanter ist wegen der großen Erfahrung des Autors der Abschnitt, der von der Therapie handelt. Über den Extraduralabsceß ist nichts anderes zu sagen, als daß man ihn nur findet, wenn man ihn behandelt, d. h. operiert. Was die Meningitis anlangt, so rät Gibert, außer in dringenden Fällen lieber mit der Spaltung der Dura nach deren Bloßlegung zu warten. Großen Verlaß hat Gibert auf die Lumbalpunktion, die bei täglicher Wiederholung nach Ablaß von 10—20 *g* Flüssigkeit als vorzüglichstes Mittel der Behandlung gilt. Für die Eröffnung der Hirnabscesse gibt es keine Kontraindikation. Der beste Weg, um zu demselben zu gelangen, ist der otologische, das ist durch das Mittelohr. Es ist der einzige logische Weg, da er allein ermöglicht, etappenweise vorzugehen, namentlich bei nicht ganz sicherer Diagnose. Man sucht den Absceß nur mit einer Hohlsonde, die man nicht tiefer als 4 *cm* einführen darf. Mit der Sonde soll man die gegenüberliegende Absceßwand deutlich tasten. Über der Hohlsonde wird ein Drain fixiert. Keine Spülung, nur so ausgiebige Drainage wie möglich! Es soll täglich verbunden und durch 3 Wochen drainiert werden. Ein Hirnprolaps wird im allgemeinen als Operationsfehler oder als Fortleitung der Infektion betrachtet. Gibert gibt die Möglichkeit einer mechanischen Entstehung des Hirnprolapses zu. Um den Prolaps zu vermeiden, muß der Duraschnitt klein und geradlinig, nicht kreuzförmig gemacht werden. Findet man den Absceß, dann ist eine millimeterbreite Öffnung in der Dura genügend. An ein Vernähen der Dura ist nicht zu denken, da die Nähte nicht halten. Ausnahmsweise bei ganz sicheren Anhaltspunkten muß man den otologischen Weg verlassen und kann am Orte der Wahl trepanieren.

Lautmann.

Generated on 2019-10-24 14:26 GMT / http://hdl.handle.net/2027/uc1.b3252762
Public Domain in the United States, Google-digitized / http://www.hathitrust.org/access_use#pd-us-google
Digitized by Google
Original from UNIVERSITY OF CALIFORNIA

Über zwei atypische Fälle der Thrombose des Sinus transversus. Von A. Feldt. (Rev. mens. des mal. de l'or., du lar. et du nez, Mai 1913, St. Pétersbourg.)

Der eine Fall der von A. Feldt beobachteten Sinusthrombose ist insofern bemerkenswert, daß am vierten Tage post operationem bedeutende Verschlechterung (Erbrechen, Somnolenz, weite, kaum reagierende Pupillen, Nystagmus zur gesunden Seite: Puls 80) im Allgemeinbefinden des Pat. eintrat, so daß man an einen Cerebellarabsceß denken konnte; da jedoch der Pat. schon vom siebenten Tage post operationem an sich wieder viel besser zu fühlen begann, so meint Verf. diese Verschlechterung mit anormaler Blutzirkulation im Schädel erklären zu können.

Fall II. Eine 68jährige Pat. wurde intensiver Kopfschmerzen wegen antrotomiert. Zufällig wurde dabei der Sinus freigelegt und ausgedehnte Sinusthrombose konstatiert. Temperatur nie höher als 37·2°; somit fehlte das Hauptmerkmal der Sinusthrombose — die hohe Temperatur. Der Autor erklärt es mit dem hohen Alter der Pat. und mit Sklerose der Gefäßwände.

N. Dmitrijew.

Ein Fall von otogenem Extradural- und Schläfelappenabsceß. Von Dr. Reimers (Osnabrück). (M. Kl. 1913. Nr. 47.)

Verf. berichtet über eine im Anschluß an eine akute Mittelohrentzündung, die sowohl äußerlich als otoskopisch einen harmlosen Charakter aufwies, schleichend entstandene Komplikation, die in symptomatischer Beziehung gewiß von großem Interesse ist. Leider fehlt ein bakteriologischer Befund und eine Notiz über die anatomischen Verhältnisse (Knochenstruktur) des Mittelohres. Im Anschluß wird auch über eine foudroyante Meningitis (am dritten Tag der akuten Otitis) berichtet. Gatscher.

Notizen.

Zum Aufsatz von Primararzt Privatdozent Dr. Otto Mayer: „Die Abteilung für Ohren-, Nasen- und Kehlkopfkranke im Kaiser Jubiläumsspital der Stadt Wien." Von Prof. Dr. Gustav Alexander, Vorstand der Ohrenabteilung der allgemeinen Poliklinik in Wien.

O. Mayer bemerkt in seinem Aufsatze, „daß in Wien, abgesehen von den beiden Kliniken, keine Abteilungen mit eigenen Betten für Ohrenkranke und Nasen-Halskranke bestehen". Dieser Behauptung gegenüber ist festzustellen, daß die Ohrenabteilung der allgemeinen Poliklinik seit jeher mit einer aus vier Krankenzimmern bestehenden Spitalsabteilung verbunden ist, deren Betten nur für Ohrenkranke bestimmt sind.

Ein Fortbildungskurs für Spezialärzte soll in der Zeit vom 9.—14. März 1914 auf der Ohrenklinik in Erlangen stattfinden. Thema: 1. Funktionsprüfung der Schnecke und des Vestibularapparates; 2. Technik der mikroskopischen Untersuchung des menschlichen Schläfenbeines. Nähere Auskunft durch Privatdozent Dr. Brock.

Personalia

erscheinen von diesem Jahrgang an für den otologischen und laryngo-rhinologischen Teil zusammen stets am Schlusse jeden Heftes.

Generated on 2019-10-24 14:26 GMT / http://hdl.handle.net/2027/uc1.b3252762
Public Domain in the United States, Google-digitized / http://www.hathitrust.org/access_use#pd-us-google
Digitized by Google
Original from UNIVERSITY OF CALIFORNIA

Laryngo-Rhinologischer Teil.

Original-Artikel.

Georg Juffinger †.

Von Dr. **H. Schumacher** (Innsbruck).

In der Nacht vom 6. auf den 7. Dezember ist der Gründer und Vorstand der Innsbrucker oto-laryngol. Klinik Prof. Dr. Georg Juffinger nach längerem, schwerem Leiden in Gries bei Bozen verschieden. Geboren am 3. Juli 1853 zu Hötting bei Innsbruck, promovierte Juffinger 1881 zu Innsbruck, wandte sich nach vorübergehender Tätigkeit an den Kliniken Nicoladonis, Arlts und Kaposis 1884 der Laryngologie zu, habilitierte sich 1892 in Wien für dieses Fach und war bis zu seiner im gleichen Jahre erfolgten Berufung nach Innsbruck teils Sekundararzt, teils Assistent an der Klinik Schrötters und dessen Nachfolgers Stoerk. War Juffinger sonach seinem Entwicklungsgange nach zunächst Laryngologe, so hatte er es doch auch verstanden, im Sonderfache der Ohrenheilkunde festen Fuß zu fassen und beide, nicht überall in einer Hand vereinigten Fächer als Lehrer und Kliniker in mehr als 20jähriger ununterbrochener Tätigkeit auf der Innsbrucker Universität aufs erfolgreichste zu vertreten. Juffinger hat während seines Wirkens seine volle Kraft seiner Klinik, seinen Kranken und dem Unterrichte gewidmet; ein gediegener, trefflicher Diagnostiker, den eine sichere Hand befähigte, den technischen Anforderungen seiner Spezialgebiete in glänzender Weise gerecht zu werden, war Juffinger seinen Kranken ein liebevoller, treubesorgter Helfer und sicherlich ist im ganzen Lande die Zahl derer groß, die den Verlust des stets hilfsbereiten, trefflichen Arztes betrauern. Bis zuletzt hat Juffinger, dessen Natur ein müßiger Ruhestand so gar nicht entsprach, sich in den Dienst seiner Kranken und des klinischen Unterrichtes gestellt und obwohl selbst schon seit vielen Monaten schwer leidend, solange es nur seine Kräfte erlaubten, die Tätigkeit an seiner Klinik, an der er mit allen Fasern seines Herzens hing, fortgeführt. Aber nicht nur seine trefflichen Eigenschaften als Arzt und klinischer Lehrer, durch dessen Hand eine lange Reihe von Ärztegenerationen gegangen ist, sichern Juffinger ein ehrenvolles Andenken; Juffinger war auch als Mensch eine überaus anziehende sympathische Persönlichkeit. Geradezu erquickend wirkte die kernige Frische seines Wesens, und alle, denen es vergönnt war, ihm menschlich näher zu treten, werden zeitlebens dem selbstlosen, schlichtbescheidenen Manne, der goldenen Lauterkeit seines Charakters ein ehrendes Andenken bewahren.

Von seinen wissenschaftlichen Veröffentlichungen seien hier angeführt:

Digitized by Google
Original from UNIVERSITY OF CALIFORNIA
Generated on 2019-10-24 14:26 GMT / http://hdl.handle.net/2027/uc1.b3252762
Public Domain in the United States, Google-digitized / http://www.hathitrust.org/access_use#pd-us-google

Ein Fall von tuberkulösem Tumor der Nasenschleimhaut. W. kl. W. 1889.
Ein weiterer Beitrag zur Kasuistik der Fremdkörper in den Luftwegen. M.f.O. 1889.
Vollständig narbiger Verschluß des Larynx; Heilung auf intralaryng. Wege. W. kl. W. 1889.
Rhinosklerom des Larynx. W. kl. W. 1891.
Ein Fall von multiplen Larynxpolypen mit hochgradigen Stauungserscheinungen einhergehend. W. kl. W. 1891.
Primäres Sklerom des Kehlkopfes. W. kl. W. 1891.
Circumskripte Keratose im Larynx. W. kl. W. 1891.
Das Sklerom der Schleimhaut, der Nase, des Rachens, des Kehlkopfs und der Luftröhre. Wien 1892. Fr. Deuticke.
Eine Erkrankung des Kehlkopfes bei Lichen ruber acum. der Haut. 66. Vers. d. Naturforscher u. Ärzte in Wien 1895.
Variköse Venen an der Plica aryepigl. und dem Sin. pyriform. sin. W. kl. W. 1895.
Über Fremdkörper der Nasenhöhle. W. kl. W. 1897.
Empyem der vorderen Siebbeinzellen. W. kl. W. 1897.
Tuberculosis pharyngis. W. kl. W. 1899.
Angeborener beiderseitiger knöcherner Choanenverschluß. W. kl. W. 1901.
Rhinosklerom. Handbuch der Hautkrankheiten von Prof. Mraček, 1904.

Nachruf am Sarge Juffingers.

Vom Dekan der Innsbrucker Universität, Prof K. Mayer.

Die Innsbrucker medizinische Fakultät hat mich hieher entsandt, um Ausdruck zu geben unserem Schmerze, unsrer tiefen Trauer anläßlich des Hinscheidens eines unser Besten, unsres Georg Juffinger. Mehr als zwei Jahrzehnte war Juffinger einer der Unseren, hat in dieser Zeit sein Bestes geweiht der Pflege seines Faches, dem Wohle seiner Kranken, dem Unterrichte einer langen Reihe von Ärztegenerationen. Selbst schon seit Monaten schwer leidend, hat er trotzdem, solange es nur eben seine Kräfte erlaubten, die Tätigkeit an seiner Klinik, an der er mit allen Fasern seines Herzens hing, fortgeführt, ein gediegener, trefflicher Diagnostiker, der mit sicherer Hand auch den schwierigsten Anforderungen seiner Spezialgebiete gerecht wurde, seinen Kranken ein treubesorgter, liebevoller Arzt, ein unermüdlicher klinischer Lehrer, als Mensch ein lauterer, goldener Charakter, in seiner kernigen Frische, seiner rührend edlen Bescheidenheit, so steht Georg Juffinger in unserer Erinnerung. Unsere Universität verliert in ihm einen ausgezeichneten Vertreter seines Fachs, unsere Fakultät ein hochgeschätztes Mitglied, mancher von uns einen lieben unersetzlichen Freund. Georg Juffinger, du scheidest aus unserer Mitte, aber das treue Gedenken deiner Fakultät, ein ehrenvoller Platz in den Annalen unserer Hochschule, sie sind dir sicher allezeit.

Am Sarge Professor Juffingers.

Von Dr. Paul Bergengrün (Meran).

Ohne Auftrag zwar, aber im Sinne und im Namen einer schwer zu zählenden Menge von Kollegen trete ich an den Sarg Georg Juffingers zu

Digitized by Google
Original from UNIVERSITY OF CALIFORNIA
Generated on 2019-10-24 14:26 GMT / http://hdl.handle.net/2027/uc1.b3252762
Public Domain in the United States, Google-digitized / http://www.hathitrust.org/access_use#pd-us-google

letztem Scheidegruß, um dem teuren, für unser Verstehen viel zu früh von uns genommenem Manne ein letztes Wort verehrender Liebe und des Dankes zu weihen. Sie, deren Dank ich dem Verewigten noch ein Mal, vereint mit dem meinen sagen möchte, wohnen weit verstreut über die runde Erde, in allen fünf Weltteilen.

Als ich vor 25 Jahren aus Dorpat, aus meiner fernen livländischen Heimat nach Wien kam, hatte der unvergessene Meister der Laryngologie Leopold von Schrötter eine der Führerstellen unserer damals noch jugendlichen Spezialwissenschaft inne; sein „lieber Juffus" war seine rechte Hand, in vielem seine hochwertige Ergänzung.

Es trafen dort junge und alte Ärzte aus aller Herren Länder zusammen, und allen, die an Schrötters Klinik arbeiteten, war Juffinger ein nie versagender Förderer. Viel, sehr viel hatten und haben wir ihm zu danken!

Seine durch nichts ermüdbare Geduld verbunden mit sonniger, unverstimmbarer Freundlichkeit, die der reichen Tiefe seines deutschen Kernwesens entquoll, seine stille, sieghafte Fröhlichkeit und sein urfrischer Humor, der doch nie verletzte, das waren goldene Lichter, mit denen er uns die dem Anfänger ja oft als Schatten dünkende Wissenschaftlichkeit durchleuchtete, welche Juffinger dabei doch immer mit ganzem Ernst vertreten hat.

So gab und erhielt er uns bei eigener großer Arbeitslast die Arbeitsfreude, so führte er uns über die technischen Anfangsschwierigkeiten auf die Wege wissenschaftlichen Denkens und Strebens. Jedem, Russen und Engländern, Franzosen und Deutschen, wie Amerikanern, jedem wußte er in der ihm entsprechenden Art gerecht zu werden; ein jeder von uns, der ihm näher zu treten das Glück hatte, und ihn erkannte, liebte ihn! Wie Manchem von uns hat er warme Freundschaft erwiesen — damals, vor vielen Jahren. Als ich ihn dann nach jahrelanger Trennung wiedersah — wie war er doch so ganz der Alte geblieben, in seiner prachtvollen Eigenart als Lehrer, Arzt und vor allem als Mensch!

Wenn es leider wahr ist, daß es weit mehr „Leute" auf der Welt gibt, als wirkliche, wahre „Menschen", so war Juffinger von diesen der Besten Einer! Und so konnte er seinen Schülern zeigen, ohne viel Worte zu machen und wohl ohne es von sich selber zu wissen, nur aus seinem eigensten, ursprünglichsten Sein heraus, wie nur ein guter Mensch ein vollwertiger Arzt zu sein vermag. Daß er beides war und in Beidem erkannt und beliebt war, bewies schon damals — wie es nachher in seinem ganzen Leben auch der Fall gewesen ist — die warme Verehrung seiner Schüler und seiner Patienten. Diese spürten es auch an sich und alle Mitarbeiter, Schüler, Kollegen und Freunde wissen es, wie Juffinger einer der Seltenen war, welche ärztlich-menschliche höchste Ethik bis zur letzten Konsequenz vertreten, wie bei ihm nie und unter keinen Umständen eigener Vorteil bei der Behandlung seiner

Digitized by Google
Original from UNIVERSITY OF CALIFORNIA
Generated on 2019-10-24 14:26 GMT / http://hdl.handle.net/2027/uc1.b3252762
Public Domain in the United States, Google-digitized / http://www.hathitrust.org/access_use#pd-us-google

Kranken maßgebend oder bestimmend sein konnte. Diesem gleich stand seine wissenschaftliche unbedingte Wahrheitsliebe: seine Arbeit ging nicht dem eigenen Ruhme nach, nur die Wahrheit selbst ist ihr Ziel gewesen. So hat er uns vorgelebt.

Der vielstrahligen, starken, aber immer milden Wärme, die von Juffingers Persönlichkeit und Eigenart ausging, die genährt wurde von dem feu sacré ernster Begeisterung und reinster Menschenliebe in seiner goldlauteren Seele, haben wir unendlich viel zu danken. Von seiner wissenschaftlichen Arbeitsleistung zu reden, muß ich mir, dem Augenblicke gehorchend, hier versagen. Nur seinen Schülern und Freunden darf ich wohl wünschen, daß es uns gelänge, die heilige Flamme, die eines Jeden Dasein durchglühen soll, so stark durch das Leben zu tragen bis ans Ende, wie Juffinger es uns gelehrt hat in edelstem, vorlebendem Beispiel! So erfülle sich an uns das wahre und gute Wort: „Die beste Trauer um unsere Toten ist ein Wandeln in ihrem Sinn."

Die Behandlung von Erkrankungen der oberen Luftwege und der Ohren mit Röntgenstrahlen.

Von Dr. **Arthur Thost**, Oberarzt des Ambulatoriums und der Abteilung für Hals-, Nasen- und Ohrenkranke am Eppendorfer Krankenhause.

Vortrag, gehalten in der Sektion für Hals- und Nasenkrankheiten auf der Naturforscherversammlung zu Wien 1913.

M. H. Ich möchte Ihnen über Versuche berichten, die ich mit Röntgenstrahlen bei der Behandlung von verschiedenen Erkrankungsformen im Gebiete der oberen Luftwege und einiger Ohrenerkrankungen in den letzten Jahren angestellt habe.

Ich sage absichtlich „Versuche", wenn auch unter den mitzuteilenden Fällen manche schöne und auch volle Erfolge sich befinden und es jetzt schon klar ist, daß für einige Krankheiten die Behandlung mit Röntgenstrahlen zu einer Behandlungsmethode werden wird.

Die Zahl der Fälle (etwas über 100) ist noch zu gering, die Beobachtungsdauer noch zu kurz, um sichere Indikationen aufzustellen.

Vor allem sind die Röntgenstrahlen ein viel zu differentes Mittel, um dieselben wahllos und ausgedehnter anzuwenden. Es unterliegt keinem Zweifel, daß man mit den Röntgenstrahlen auch großen Schaden anrichten kann, und daß es schwer ist, diesen Schaden auch nur einigermaßen sicher im voraus zu beurteilen. Neben glänzenden Erfolgen hört und liest man von recht unangenehmen Nebenwirkungen, von Schädigungen durch Röntgenstrahlen, die ganz tückisch und unheimlich sich nach Monaten, ja nach Jahren eingestellt haben.

Generated on 2019-10-24 14:26 GMT / http://hdl.handle.net/2027/uc1.b3252762
Public Domain in the United States, Google-digitized / http://www.hathitrust.org/access_use#pd-us-google
Digitized by Google
Original from UNIVERSITY OF CALIFORNIA

Das gibt doch zu denken, zumal erfahrungsgemäß die schlechten Erfahrungen häufig nicht publiziert werden.

Ich habe mich dadurch veranlaßt gefühlt, bei der Behandlung meiner Patienten außerordentlich vorsichtig vorzugehen, um diese neue Methode, die zweifelsohne sehr wirksame Heilfaktoren in sich birgt, nicht von vornherein in Mißkredit zu bringen, und auch aus diesem Grunde kann ich bisher nur von Versuchen sprechen.

Ich möchte gleich hier der Überzeugung Ausdruck geben, daß sich wahrscheinlich viel größere Erfolge erreichen lassen werden, wenn man etwas kühner vorgeht und mit größeren Dosen arbeitet. Bisher aber fehlt es uns an einer einfachen Methode, die Strahlen genau zu messen, auch ist die individuelle Empfindlichkeit eine zu schwankende und muß erst durch Erfahrung erklärt und festgestellt werden.

Bei vielen meiner Fälle mußte ich aus Rücksicht auf die Patienten auch immer neben den Röntgenbestrahlungen andere symptomatische und spezifische Behandlungsmethoden gleichzeitig anwenden, so daß der Einwand nicht zurückgewiesen werden kann, daß diesen Mitteln teilweise der gute Erfolg mit zu verdanken ist.

Da aber die Röntgenbestrahlungen meist in Fällen angewendet wurden, wo die anderen vorher gebrauchten Mittel versagt hatten, trat bei einer großen Anzahl die gute Wirkung der Bestrahlung doch so hervor, daß ein sicheres Urteil gewonnen wurde.

Auswahl der Fälle.

Über den Einfluß der Röntgenstrahlen auf Tumoren am Kopf und Hals, namentlich auf maligne Tumoren, ferner auf Strumen lag eine größere Erfahrung schon vor, und zwar günstige Erfahrungen. Lymphome waren gleichfalls häufig bestrahlt worden, in vielen Fällen mit gutem Erfolg. Die Dermatologen hatten in erster Linie auch bei Erkrankungen in unseren Gebieten vielfach Bestrahlungen angewendet und hatten manche Heilung zu verzeichnen, wenn auch gerade von den Dermatologen gewisse Erkrankungen als ungeeignet für Röntgentherapie empirisch erkannt wurden. Über den Lupus, der wohl die meist behandelte Hautaffektion darstellt, besitzen wir eine reiche Kasuistik; bei oberflächlichen Formen läßt er sich mit Röntgenstrahlen, ebenso wie mit der Finsenlampe heilen; auch Ekzeme heilen unter Röntgenbestrahlungen. So konnte man bei diesen Erkrankungsformen einfach dem erprobten und veröffentlichten Verfahren folgen.

Anders verhielt sich die Sache bei der Tuberkulose der oberen Luftwege, speziell der Kehlkopftuberkulose. Einzelne Erfahrungen abgerechnet, ist darüber noch wenig berichtet worden. Ich habe aber, als ich begann, den Larynx mit Röntgenstrahlen zu behandeln, gerade an diese schwere Infektions-

Generated on 2019-10-24 14:26 GMT / http://hdl.handle.net/2027/uc1.b3252762
Public Domain in the United States, Google-digitized / http://www.hathitrust.org/access_use#pd-us-google
Digitized by Google
Original from UNIVERSITY OF CALIFORNIA

krankheit gedacht und gehofft, in den Röntgenstrahlen ein wirksames Mittel im Kampf gegen diese schwere Form der Laryngitis zu finden. Über die Erfolge und Mißerfolge wird weiter unten berichtet werden.

Da die Röntgenstrahlen bei den veröffentlichten Fällen nicht nur eine Abnahme der Entzündungserscheinungen, einen Rückgang der Geschwülste und eine Überhäutung der Geschwüre bewirkt, sondern vor allem auch gegen den Schmerz sich wirksam erwiesen hatten, habe ich diese Bestrahlung in denjenigen Fällen mit Vorliebe angewandt, wo hartnäckige Schmerzen geklagt wurden.

Bei den heftigen und hartnäckigen Schmerzen, die die Erkrankungen der Nebenhöhlen der Nase so häufig begleiten, waren Röntgenstrahlen bisher nur wenig oder garnicht angewendet worden. Ich habe gerade solche Fälle im letzten Jahr häufig mit dieser Methode behandelt und darf sagen, daß ich gerade für dieses Gebiet in den Röntgenstrahlen ein sehr wertvolles und wirksames Mittel erblicke.

Es wurde dabei nicht nur von außen durch die Haut bestrahlt, sondern ich habe durch dünne Bleiglasrohre Strahlenbündel in die Nasenhöhle und auch in die Mundhöhle geleitet und besonders empfindliche Punkte bestrahlt. Überhaupt habe ich mich in der letzten Zeit hauptsächlich mit der Bestrahlung der Schleimhäute beschäftigt, die ja gegen die Strahlen viel toleranter sind als die Epidermis.

Für die tieferen Halspartien und den Kehlkopf, aber auch für den Nasenrachenraum benutze ich die von Mader und Rosenthal konstruierte, von der Polyphosgesellschaft angefertigte Röntgenröhre, über die noch weiter zu sprechen sein wird.

Ich habe meine Versuche dann auch auf einige Erkrankungen des Ohres ausgedehnt. Felsenbeine, die wegen akuter oder chronischer Entzündungen operiert waren und schlecht heilten, namentlich bei Verdacht oder sicherer Tuberkulose, wurden versuchsweise bestrahlt. Ebenso Entzündungen am äußeren Ohr, Ekzeme, Furunkulose und Perichondritis der Ohrmuschel. Bei dieser letzteren Affektion scheinen die Röntgenstrahlen besonders günstig zu wirken.

Der vorsichtigen Anwendungsweise, die ich mir zum Prinzip gemacht hatte, entsprechend, wurde mit wenig Ausnahmen immer mit Filter bestrahlt. Auf der äußeren Haut wende ich seit Jahren selbst bei einfachen und ganz kurzen Röntgenaufnahmen stets ein dickes Lederfilter an. Ich habe dann aber außerdem auf Empfehlung von Prof. v. Jaksch immer mit dem von diesem Autor empfohlenen Silberfilter gearbeitet. Nachdem durch genaue technische Untersuchungen festgestellt war, daß die wirksamsten Strahlen, namentlich für die Tiefe zur Geltung kommen, wenn man die aus der Röhre fließenden Strahlen mit Aluminium filtriert, benütze ich nur noch Aluminiumfilter in der Dicke von 1 und 2 *mm*, oder diese aufeinander gelegt von 3 *mm*.

Generated on 2019-10-24 14:26 GMT / http://hdl.handle.net/2027/uc1.b3252762
Public Domain in the United States, Google-digitized / http://www.hathitrust.org/access_use#pd-us-google
Digitized by Google
Original from UNIVERSITY OF CALIFORNIA

Wie Versuche am Tiere ergaben, ist bei diesen Aluminiumfiltern eine Schädigung der Haut so gut wie ausgeschlossen.

Aus den kurzen Krankengeschichten, die ich über die einzelnen Fälle gebe, sieht man, daß ich auch mit den Dosen und der Häufigkeit der einzelnen Bestrahlungen äußerst vorsichtig war. Es wurde meist nur 3 Minuten in der einzelnen Sitzung bestrahlt, später 10 Minuten, nur ausnahmsweise längere Zeit. Zwischen den einzelnen Sitzungen machte ich gewöhnlich eine 8tägige Pause. Diese geringen Dosen genügen, wie einzelne Erfolge zeigen, vollkommen; ich glaube nicht, daß man mit größeren Dosen in diesen Fällen mehr erreicht hätte. In anderen Fällen aber wäre eine etwas energischere Behandlung vielleicht erfolgreicher gewesen. Das gilt zunächst für die Carcinome und Sarkome, wo größere Tumormassen zerstört werden sollten. Da es sich in der Hauptsache um inoperable Tumoren handelte, die ich für meine Versuche zur Verfügung hatte, hätte man es mit dem ärztlichen Gewissen schon vereinbaren können, selbst eine leichte Hautschädigung zu riskieren. In den in der Literatur mitgeteilten Fällen ist auch auf viel energischere Behandlung keine Schädigung, wohl aber manch schöner Erfolg oder Teilerfolg erreicht worden. Mader, der mit als erster einige sehr interessante Fälle publizierte, stellte geradezu die Regel auf, daß bei Bestrahlungen der Schleimhäute eine Reaktion auftreten müsse. Er bestrahlte in Serien täglich 10 Minuten. Es trat dann als erstes Zeichen der Reaktion ein Nachlassen der Schmerzen ein, dann aber Rötung, Jucken, Brennen, heftige Schmerzen, „als ob Feuer im Munde wäre", leichte Blutung, häufig starke Lymphdrüsenschwellung.

Diese energische Behandlung wandte Mader sogar bei einigen Fällen von einfachem chronischen Katarrh an.

Da sich aber auch mit vorsichtiger Behandlung dieselben oder ähnliche Wirkungen auf den Tumor erreichen ließen, blieb ich zunächst bei der milderen Anwendungsform.

Für die Bestrahlung der tieferen Halspartien und für den Kehlkopf stand mir nur die von Mader und Rosenthal konstruierte Röhre zur Verfügung. Die Röntgenstrahlen verlassen die Röhre in gerader Richtung, sie lassen sich nicht abbiegen. Man muß also eine Röhre tief in den Mund schieben, um direkt den Kehlkopf zu erreichen. Das macht bei empfindlichen Patienten schon große Schwierigkeiten. Mader sagt selbst, daß er seine Röhre bei einigen Patienten deshalb nicht anwenden könne. Die Anwendung der Röhre ist dadurch überhaupt für den Patienten unbequem und anstrengend. Außerdem wird die Röhre sehr bald heiß und wird dann nicht mehr vertragen. Belastet man sie stärker, so riskiert man die Röhre. Man braucht dann schon zum Wechseln eine größere Anzahl Röhren, und das verträgt nicht jeder Geldbeutel. Vielleicht gelingt es der Technik, hier noch kräftigere und schlankere Röhren zu beschaffen.

Digitized by Google
Original from UNIVERSITY OF CALIFORNIA
Generated on 2019-10-24 14:26 GMT / http://hdl.handle.net/2027/uc1.b3252762
Public Domain in the United States, Google-digitized / http://www.hathitrust.org/access_use#pd-us-google

Bei der Durchsicht der Literatur kam mir ganz zuletzt noch eine Arbeit von Dr. Gustav Kaiser in Wien (siehe Literaturverzeichnis) zu Gesicht, die eine sehr interessante, und wenn sie sich bewährt, für unser Gebiet sehr wichtige andere Anwendungsweise der Röntgenstrahlen angibt.

Dr. Kaiser benutzt zur therapeutischen Röntgenbehandlung eine von ihm angegebene Bleitrichterblende. An die etwa 1 cm^3 enge Trichteröffnung setzt er einen 5 *cm* langen Gummischlauch an, in dem nach seinen Untersuchungen die von Winkelmann und Straubel nachgewiesenen Sekundärstrahlen zur Wirkung kommen. Diese Sekundärstrahlen sind den erregenden X-Strahlen ganz analog, nur haben sie ein geringeres Penetrationsvermögen. Weitere Untersuchungen ergaben, daß diese Sekundärstrahlen wieder Tertiärstrahlen gaben und so fort. Alle diese Strahlen entstehen besonders kräftig im Gummischlauch, wie sich auf der photographischen Platte nachweisen ließ. Es läßt sich also mit dem Gummischlauch diese sekundäre Strahlung leicht in alle Körperhöhlen hineinbringen. Damit wäre das Prinzip, Röntgenstrahlen wenigstens in sekundärer Form in jede beliebige Richtung zu schicken, gelöst, und in der Tat zeigten zwei so behandelte Fälle aus unserem Gebiet sehr günstige Erfolge.

Diese beiden Fälle wurden von Dr. Kaiser gemeinsam mit Prof. Grossmann in Wien behandelt und von letzterem veröffentlicht. Im ersten Fall handelte es sich um ein Spindelzellensarkom der Nase, das Grossmann am 15. Januar 1904 in der k. k. Gesellschaft der Ärzte in Wien als geheilt vorstellte. Der Fall war vorher wiederholt operiert, rezidivierte aber stets, bis Grossmann nach vorheriger teilweiser Ausräumung der Nase den Fall an Dr. Kaiser verwies. Er wurde mit dem Gummischlauch 15—45 Minuten, später sogar 2 Stunden täglich bestrahlt. Die mikroskopische Untersuchung ergab später nur submuköses entzündetes Gewebe. Nach einer späteren Mitteilung ging die Patientin aber doch an Metastasen zugrunde.

Den zweiten Fall stellte Grossmann 1906 in Lissabon vor; es handelte sich um ein Carcinom des Larynx bei einem 65jährigen Mann. Auch hier wurde zunächst mit Sekundärstrahlen behandelt, indem Grossmann Metallröhren in den Sinus pyriformis einführte. Der Tumor am Stimmband wurde operativ entfernt. Die oben erwähnten Röhrchen wurden schlecht vertragen und daher direkt auf die äußere Haut (also mit Primärstrahlen) die rechte Larynxseite behandelt, $1^1/_2$ Jahr lang in Pausen. Dr. Kaiser konstruierte dann eine der Mader-Rosenthal-Röhre ähnliche Crookssche Röhre, die es ermöglichte, die Röntgenstrahlen direkt auf den Krankheitsherd einwirken zu lassen. In einem vorgeschobenen Glasrohr mit einer Natronglasspitze war die Antikathode eingebaut mit einer besonderen Erdleitung zum Schutze des Patienten. Die täglichen Sitzungen dauerten bis zu 30 Minuten, keinerlei Reizerscheinungen bis auf eine Verbrennung der Zunge, die aber heilte. Auf diese

Digitized by Google
Original from UNIVERSITY OF CALIFORNIA
Generated on 2019-10-24 14:26 GMT / http://hdl.handle.net/2027/uc1.b3252762
Public Domain in the United States, Google-digitized / http://www.hathitrust.org/access_use#pd-us-google

Weise wurde der Patient ein weiteres halbes Jahr behandelt. Als Grossmann den Fall vorstellte, war der Larynx völlig frei (2 Jahre in Beobachtung). Wenn dies auch nur zwei einzelne Fälle sind, verdient die Methode der Bestrahlung mit Sekundärstrahlen durch Gummischläuche doch eine weitere Nachprüfung.

Wie soll man sich nun die Wirkung der Strahlen denken? Sie kann eine chemische, sie kann eine mechanische sein.

Nach Ansicht einiger Autoren beruht die Tumor zerstörende Wirkung der Röntgenstrahlen auf der schädigenden Wirkung des frei werdenden Cholins. In den Geweben verwandelt sich das Lecithin in Cholin. Es wurden deshalb auch neben der Bestrahlung intravenös und intramuskulär zur Unterstützung der Wirkung 10%ige Cholinlösungen injiziert. Auch Atoxyl und Arsen und Salvarsan wurde gleichzeitig mit anscheinend gutem Erfolg innerlich und intravenös verabreicht.

Neuerdings werden Metallsalze bei der Bestrahlung bösartiger Geschwülste eingespritzt und gleichzeitig bestrahlt (sogenannte kombinierte Methode). In der Münchener med. Wochenschr., 1913, pag. 1036 veröffentlichen Wolze und Pagenstecher einen Fall von inoperablem Sarkom der rechten Tonsille, in dem ein großer Tumor durch Röntgenbestrahlung (im ganzen 50 Holzknechteinheiten) in Verbindung mit Einspritzungen von Cuprase (8 Ampullen zu 5 cm^3 innerhalb 7 Wochen) zum Schwinden gebracht wurde.

Zu den kombinierten Methoden im weiteren Sinne gehören die chirurgischen Eingriffe. Man wird, wo es geht, die Tumoren abtragen, um den Mutterboden möglichst zu erreichen. Ich habe die Tumormassen vor und nach Bestrahlung energisch mit Pyoktanin durchtränkt, und die von Spiess empfohlene Anästhesierung der malignen Tumoren mittelst Cocain, Anästhesin und Morphium reichlich verwendet.

Außer der chemischen Wirkung ist aber ohne Zweifel auch eine mechanische Wirkung von großer Bedeutung. Die Biologen und Naturphilosophen ziehen zur Erklärung aller Lebensvorgänge bei Tieren und Pflanzen einen gewissen Druck aller in der Natur vorkommenden Arten von Strahlen heran. Alle Himmelskörper, vor allem die Sonne, üben durch ihre Strahlen einen Druck auf ihre Umgebung aus. Von den Röntgenstrahlen sagt Köller: die Haupteigenschaft der Röntgenstrahlen ist ihre Fähigkeit, feste Körper zu durchdringen, nicht ihre Wirkung auf Metallsalze.

So muß man annehmen, daß je nach der Dichtigkeit der Gewebe die Durchstrahlung und infolge davon die Wirkung eine verschiedene ist. Man hat daher auch eine Empfindlichkeitsskala aufgestellt für die verschiedenen Gewebe.

Der Reihe nach am empfindlichsten sind: Hoden, Milz, Lymphdrüsen, Lymphfollikel des Darmes, Ovarien, Knochenmark. Am unempfindlichsten sind Leber, Nieren, Lungen, Gehirn und Nerven des erwachsenen Tieres (Krause).

Digitized by Google
Original from UNIVERSITY OF CALIFORNIA
Generated on 2019-10-24 14:26 GMT / http://hdl.handle.net/2027/uc1.b3252762
Public Domain in the United States, Google-digitized / http://www.hathitrust.org/access_use#pd-us-google

Es bestehen aber individuelle Unterschiede. Pathologische Gewebe sind leichter zu beeinflussen als normale. Nach Mader reagiert ein Tumor um so besser auf Strahlen, je mehr es Zellsubstanz und je weniger er Zwischensubstanz hat.

Kleine Rundzellen sind der Bestrahlung am meisten zugängig. Strumen mit kleinen Rundzellen lymphoiden Charakters sind leicht zu beeinflussen. So erklärt sich wohl auch die von allen Seiten beobachtete größere Wirkung der Strahlen auf Sarkome als auf Carcinome.

In meinem jüngst bei Lucas Graef & Sillem, Hamburg, als 31. Ergänzungsband der Fortschritte auf dem Gebiet der Röntgenstrahlen erschienenen Atlas: Der normale und kranke Kehlkopf des Lebenden im Röntgenbild, habe ich bereits auf Seite 44 einen kurzen Bericht über die Behandlung von Erkrankungen des Kehlkopfes mittelst Röntgenstrahlen veröffentlicht. Mein heutiger Vortrag ist eine Ergänzung dazu und bringt auch die Resultate der Behandlung bei Erkrankungen der Nase und des Ohres.

Wo in dem Vortrag auf Larynxfälle, deren Photographie sich in dem Atlas befindet, Bezug genommen wird, wird auf den Atlas, den dort gegebenen Röntgenbefund und die ausführlichen Krankengeschichten besonders verwiesen.

Die Übersicht über meine Fälle, die Anwendungsweise und Erfolge bei der Behandlung mit Röntgenstrahlen wird, glaube ich, am meisten erleichtert, wenn ich dieselben nicht nach lokalen Gesichtspunkten einteile, sondern nach den einzelnen Erkrankungsformen.

Ich beginne daher mit der Tuberkulose.

Die Behandlung der tuberkulösen Erkrankungen der oberen Luftwege und des Ohres mit Röntgenstrahlen.

Es wurden 14 ausgeprägte Fälle von Larynxtuberkulose mit der Mader-Rosenthal-Röhre bestrahlt. Es handelte sich um leichte und mittelschwere Fälle. Bei den Larynxtuberkulosen fanden sich leichte Geschwüre auf den Stimmbändern, aber auch tiefere, kraterförmige Geschwüre an dem Aryknorpel mit Perichondritis und Ödemen. Die Mehrzahl der Patienten gab nach den Bestrahlungen subjektive Besserung der Beschwerden an, die Schluckschmerzen wurden besser, die Atmung leichter. Leider ist das fast das einzige erzielte Resultat. Die Ödeme schienen nach den angefertigten Zeichnungen in zwei oder drei Fällen geringer: ein bemerkenswerter Einfluß auf den Verlauf des Prozesses wurde aber nicht beobachtet. Aber auch nirgends die geringste unangenehme Nebenwirkung oder Schädigung. Die Patienten hatten die Behandlung gern, es erfüllte sie mit neuer Hoffnung und hob das psychische Wohlbefinden.

Generated on 2019-10-24 14:27 GMT / http://hdl.handle.net/2027/uc1.b3252762
Public Domain in the United States, Google-digitized / http://www.hathitrust.org/access_use#pd-us-google
Digitized by Google
Original from UNIVERSITY OF CALIFORNIA

Wie erwähnt, wurde immer gleichzeitig an den Tagen, wo nicht bestrahlt wurde, die übliche Behandlung, Milchsäureätzungen, Insufflationen von Jodolmentholpulver, Einträufelung von Cycloformlösung fortgesetzt, so daß auch dadurch eine Besserung der Beschwerden erzielt worden sein mag. Was ich eventuell gefürchtet hatte, das Auftreten plötzlicher bedrohlicher Schwellungen und Ödeme, trat bei den vorsichtigen Dosen nicht ein; ich wollte zunächst eben nur Versuche machen und behandelte deshalb meist nur 3 Minuten in jeder Sitzung, nur in einem Falle, wo Verdacht auf Sklerom vorhanden war, zweimal 15 Min.

Ich erwähnte schon, daß die Unzulänglichkeit der Mader-Rosenthal-Röhre eine längere Anwendung auch kaum gestattete.

So würde ich sagen müssen: Bei der Tuberkulose der oberen Luftwege hat die Bestrahlung mit Röntgenstrahlen keinerlei günstige Wirkung, wenn sich unter meinen Fällen nicht ein Fall befände, wo durch die Bestrahlung in sehr kurzer Zeit eine völlige Heilung erzielt wurde.

Es ist der unter Nr. 10 aufgeführte Fall Wilhelm L., 31 Jahre. In diesem Falle fand sich außer einer leichten Ulceration beider Stimmbänder im vorderen Drittel derselben außen an der Vorderseite des Halses die Haut stark gerötet und entzündet und mit kleinen, dünnen Eiter sezernierenden Fisteln durchsetzt. Der Fall ist in meinem Röntgenatlas als Fall 2 auf Tafel IV abgebildet und beschrieben.

Es handelte sich also klinisch um die seltenere Form der Perichondritis tuberculosa externa laryngis. Der Pat. wurde 18mal 4 Min. von innen mit der MRr. (Mader-Rosenthal-Röhre) bestrahlt und 18mal 10 Min. mit einem Bleiglastubus von außen. Dadurch wurde eine völlige Benarbung und Heilung innen und außen erzielt. Die Natur des Prozesses als tuberkulös war bei dem gleichzeitigen Lungenbefund und dem langen, durch keine andere Therapie zu beeinflussenden Bestehen außer Zweifel.

Es zeigte sich also in diesem Falle dieselbe günstige Strahlenwirkung, wie sie bei Fisteln tuberkulöser Prozesse an Gelenken anderer Körperregionen in so glücklicher Weise erzielt wurde. Unter anderen Veröffentlichungen, so von Iselin, wurden auch von Denks aus dem Eppendorfer Krankenhause solche günstige Erfolge mitgeteilt. (Ärztl. Verein Hamburg, 11. IV. 1911: Ref. Deutsche med. Wochenschr., 1911, Nr. 36, pag. 1676.)

Nun handelt es sich ja bei einer großen Anzahl von tuberkulösen Kehlkopfaffektionen auch um Erkrankungen des Cricoarytaenoidgelenks, und die bis in das Gelenk und die Knorpel führenden tiefen Geschwüre könnte man als Fisteln auffassen. Man müßte demnach annehmen können, daß eine genügend kräftige Bestrahlung von guter Wirkung sein würde, wo es sich um perichondritische Prozesse und Gelenkaffektionen mit Fisteln handelt.

Digitized by Google
Original from UNIVERSITY OF CALIFORNIA
Generated on 2019-10-24 14:27 GMT / http://hdl.handle.net/2027/uc1.b3252762
Public Domain in the United States, Google-digitized / http://www.hathitrust.org/access_use#pd-us-google

Die Wirkung der MRr. (Mader-Rosenthal-Röhre) ist ja, wie oben auseinandergesetzt, eine schwache, in der Anwendung beschränkte. So käme, wenn weitere Erfahrungen mit größeren Röntgendosen bessere Resultate bei Kehlkopftuberkulose ergeben sollten, die Frage in Betracht, ob man sich nicht durch Laryngofissur die erkrankten Partien zugänglich machen und möglichst direkt und intensiv den Strahlen exponieren soll. Ich selbst hatte bis jetzt keine Gelegenheit, diese etwas energischere Behandlung in schwereren Fällen oder vielleicht gerade in leichteren Fällen durchzuführen, halte sie aber nicht für aussichtslos. Man könnte auch daran denken, in solchen Fällen die Röntgenbehandlung mit anderen Methoden zu kombinieren, mit dem Curettement der infiltrierten Partien und der nekrotischen Knorpelteile, mit Tuberkulininjektionen und mit intravenösen Injektionen geeigneter Präparate.

Die Resultate der Bestrahlung mit Radium bei Tuberkulose der Schleimhaut sind übrigens auch noch keine nennenswerten. Wenigstens berichtet Kofler aus der Chiarischen Klinik, daß die Erfolge mit Radium bei Larynxtuberkulose nicht befriedigend waren.

Dagegen werden von Marschik gleichfalls aus der Chiarischen Klinik 3 Fälle von malignen Tumoren, die mit Röntgenstrahlen behandelt wurden, und zwar mit günstigstem Erfolg, berichtet. So scheint in unserem Gebiet, und darauf weist Marschik hin, die Röntgentherapie besonders geeignet und dem Radium überlegen. (Siehe Literaturverzeichnis.)

Es folgen nun die von mir behandelten Fälle:

1. Frl. H., 24 J. Larynxtuberkulose. 138mal 3 Min., 5mal 4 Min. mit MRr. bestrahlt. Keine offenen Geschwüre. Infiltration der hinteren Larynxabschnitte. Der Prozeß blieb monatelang stationär. Dann rascher Verfall. Allgemeine Tuberkulose. Subjektive Erleichterung. (Röntgenatlas Tafel 4, Fall 1.)

2. Maria C., 18 J. Larynxtuberkulose; leichter Fall. 147mal 3 Min., 6mal 4 Min. mit MRr. bestrahlt. Subjektive Besserung. Entlassen.

3. Betty K., 29 J. Leichte Larynxtuberkulose. 111mal 3 Min. mit MRr. bestrahlt. Entlassen. Subjektive Besserung. (Röntgenatlas Tafel V, Fall 1.)

4. Emilie J., 32 J. Leichte Larynxtuberkulose. 85mal 3 Min. mit MRr. bestrahlt. Entlassen.

4. Karl O., 42 J. Larynxtuberkulose; mittelschwer. 35mal 3 Min. mit MRr. bestrahlt. Aus der Behandlung weggeblieben.

6. Wilhelm W., 34 J. Larynxtuberkulose, mittelschwer. 2mal 3 Min. mit MRr. bestrahlt. Bleibt weg.

7. Wilhelm E., 44 J. Larynxtuberkulose. 11mal 3 Min. mit MRr. bestrahlt. Entlassen.

8. Friedrich K., 37 J. Larynxtuberkulose. 4mal 3 Min. mit MRr. bestrahlt. Weggeblieben.

9. Berta K., 30 J. Larynxtuberkulose 3mal 10 Min. mit MRr. bestrahlt. Weggeblieben.

Digitized by Google
Original from UNIVERSITY OF CALIFORNIA
Generated on 2019-10-24 14:27 GMT / http://hdl.handle.net/2027/uc1.b3252762
Public Domain in the United States, Google-digitized / http://www.hathitrust.org/access_use#pd-us-google

10. Wilhelm L., 31 J. Laryngitis tuberculosa. Perichondritis externa. 18mal 10 Min. von außen mit Bleiglastubus, 18mal 4 Min. von innen mit MRr. bestrahlt. Völlige Ausheilung des Prozesses. (Röntgenatlas, Tafel IV, Fall 2.)

11. Robert N., 27 J. Larynxtuberkulose. 17mal 4 Min. mit MRr. bestrahlt. Subjektive Erleichterung. Entlassen.

12. Otto Sch., 21 J. Larynxtuberkulose. 4mal 4 Min. mit MRr. bestrahlt.

13. Wilhelm K., 37 J. Tuberkulöse Mundgeschwüre. 2mal 20 Min. mit Bleiglastubus. Außerdem mit der Höhensonne 1mal 5 Min., 11mal 10 Min., 2mal 15 Min., 5mal 20 Min. bestrahlt. Plötzlicher Exitus an Herzschwäche (?).

14. Wilhelm R., 23 J. Ausgedehnte Infiltration der Nasen- und Kehlkopfschleimhaut. Verdacht auf Sklerom. 2mal 15 Min. mit MRr. bestrahlt. Rascher Verfall an Lungentuberkulose.

Lupus.

Beim Lupus der äußeren Haut und der Schleimhäute sind ja längst durch Bestrahlungen mit Finsenlicht und den verschiedenen Formen der Quarzlampe gute Erfolge erzielt worden. Je oberflächlicher der Lupus ist, desto besser die Erfolge. Bei fast allen meinen Fällen sind einzelne Stellen damit definitiv geheilt. Aber es kamen dann an anderen Stellen Rezidive. Auch andere Beobachter fanden unter den oberflächlich geheilten und benarbten Hautstellen noch Lupusherde, so daß man mit Recht von „übertünchten Gräbern“ sprechen kann. Neuerdings scheint das Radium und das Mesothorium bei Lupus die besten Resultate zu geben. Doch drücken sich die Ärzte, die darüber berichten, noch sehr vorsichtig aus und vermeiden das Wort Heilung. Ich wiederhole, einzelne Stellen, namentlich oberflächliche Hautprozesse benarben sich oft rasch mit glatter Haut. Um die tieferen Infiltrate sichtbar zu machen und zu entdecken, mache ich bei allen meinen Lupusfällen, lange ehe ich die Bestrahlungen anwendete, immer gleichzeitig Tuberkulininjektionen, allerdings nur in ganz kleinen Dosen. Dann wurde mit dem Galvanokauter und dem scharfen Löffel alles Verdächtige entfernt und in letzter Zeit gleich danach bestrahlt. Der galvanokaustische Tiefenstich ist bei Larynxlupus noch heute mein wirksamstes Mittel. Es hat mich daher interessiert, daß Herr Wichmann, der Leiter der Hamburger Lupusheilstätte, in einem Referat über Licht- und Strahlentherapie hervorhob, daß die wirksamsten Strahlen im glühenden Eisen enthalten seien. Schon früher hatte der Hamburger Gynäkologe Lomer auf die guten Erfolge bei Uteruscarcinomen mit Ferrum candens hingewiesen.

Wichmann sagt: Das Ferrum candens gibt sehr tief dringende Wärmestrahlen ab, wie die durch den Platinthermokauter und elektrisch erwärmte Glühkörper.

Bestrahlte Lupusfälle.

1. Berthold Th., 29 J. Lupöses (?) Geschwür der hinteren Pharynxwand. Kehlkopf- und Lungentuberkulose. 93mal 2 Min. mit MRr. und Bleiglastubus bestrahlt.

Digitized by Google
Original from UNIVERSITY OF CALIFORNIA
Generated on 2019-10-24 14:27 GMT / http://hdl.handle.net/2027/uc1.b3252762
Public Domain in the United States, Google-digitized / http://www.hathitrust.org/access_use#pd-us-google

Geschwür benarbt sich. Subjektives Befinden und Schluckschmerz bessern sich. Entlassen.

2. Clemens A., 23 J. Lupus der Ohrmuschel, der Nase, des Nasenrachenraums und der Epiglottis. Im ganzen 210mal 553 Min. bestrahlt, im Larynx und Nasenrachenraum (nach oben) mit MRr. bestrahlt. Galvanokaustik. Tuberkulin. Alle Ulcera überhäutet. Ist arbeitsfähig, wenn auch nicht in seinem ursprünglichen Beruf als Kellner. (Röntgenatlas, Tafel V, Fall 6.)

3. Dora B., 15 J., Lupus der äußeren Nase, der Wange und der Schleimhaut der vorderen Nasenabschnitte. Tuberkulin. Galvanokaustik. Scharfer Löffel. Bestrahlung mit Quarzlampe. 99mal 10—50 Min. bestrahlt. Mit Röntgenstrahlen und Bleiglastubus 10mal 5—10 Min. Die Wirkung der Röntgenstrahlen kommt etwa der der Quarzlampe gleich, ist aber bequemer in der Anwendung und wird deshalb vorgezogen.

4. Frl. Schl., 40 J. Lupus der Ohrmuschel. Ohrmuschel 3mal 10 Min. bestrahlt. Benarbung macht rasche Fortschritte.

5. Hans K., 28 J. Ausgeprägte Tuberkulose der Lungen. Lupöses Geschwür im Hals. 15mal 3 Min. bestrahlt. Rascher Exitus.

6. Willy G., 17 J. Lupus der Epiglottis und des Larynxeingangs. Flache Geschwüre am harten und weichen Gaumen. Gutes Allgemeinbefinden. Tuberkulin. Galvanokaustik. Röntgenbestrahlung mit MRr. 21mal 3 Min., 6mal 5 Min., 3mal 9 Min. Zuletzt mit Höhensonne belichtet 3—25 Min., im ganzen 11mal. Frische oberflächliche Geschwüre überhäuten sich rasch.

Maligne Tumoren.

A. Carcinome.

Fast alle Fälle von Carcinom und Sarkom, die ich zur Behandlung bekam, waren inoperable, also schwere Fälle. Einige wenige Fälle waren operiert und wurden von mir nachbehandelt. Es sind nicht nur die Chirurgen, sondern auch Interne, Laryngologen, Gynäkologen und Spezialisten für Strahlentherapie, welche immer wieder hervorheben, daß die operative Behandlung maligner Geschwülste in ausgewählten Fällen die besten Resultate ergeben. Bestrahlungen direkt nach operativen Eingriffen werden dabei mit verwendet. Auch in den Krebsinstituten spielt neben den unblutigen Methoden der operative Eingriff seine altbewährte Rolle bei der Heilung. Die Erfahrung zeigt, daß bei Rezidiven maligner Neubildungen die Röntgentherapie meist versagt. So konnte ich bei meinen schweren inoperablen Fällen zauberhafte Erfolge nicht erwarten.

Trotzdem hat mir die Behandlung mit Röntgenstrahlen bei solchen verlorenen Fällen zweifellos gute Dienste getan, denn ich konnte damit den schwerleidenden Patienten große Erleichterungen verschaffen, und ich konnte den schließlich ungünstigen Ausgang zweifellos aufhalten.

Zwei Fälle von Carcinom des Larynx sind eklatante Beispiele dafür. Sie sind in meinem Röntgenatlas abgebildet und genau beschrieben.

Generated on 2019-10-24 14:27 GMT / http://hdl.handle.net/2027/uc1.b3252762
Public Domain in the United States, Google-digitized / http://www.hathitrust.org/access_use#pd-us-google
Digitized by Google
Original from UNIVERSITY OF CALIFORNIA

Fall 1. Frau M., 34 J. Carcinom des Larynx und Pharynx. Die Frau kam im elendesten Zustand in Behandlung. Bisher als Tuberkulose behandelt. (Genaue Krankengeschichte und Larynxbild im Röntgenatlas, Tafel VII, Fall 6.) Abtragen des zerfallenden Tumors mit Curette. Durchtränkung der Tumorreste mit Pyoktanin. Eine Antimeristemkur. Lokale Anästhesie. Später wurde Tracheotomie nötig.

Trotz des elenden Zustandes der zarten Frau gelang es, dieselbe fast schmerzfrei und in stetem Vertrauen auf die erhoffte Heilung 8 Monate lang zu erhalten, und zwar hauptsächlich durch Bestrahlung mit Röntgenlicht. Sie wurde 47mal drei Min. mit MRr. behandelt. Das große Drüsenpaket außen am Hals wurde 17mal 10 Min., 3mal 15 Min. bestrahlt. Die steinharten Drüsen erweichten, wurden punktiert und in die Fisteln bestrahlt. Die Nahrungsaufnahme, die erst unmöglich war, war schon nach den ersten Bestrahlungen leichter und dann fast normal. In diesem so hoffnungslosen Fall haben die Röntgenstrahlen in erster Linie dazu beigetragen, die Beschwerden zu lindern und die Hoffnung auf Heilung bis zuletzt zu erhalten. Rückgang und Zerfall des Tumors wurde durch die Röntgenstrahlen unbestritten in günstigster Weise gefördert.

Fall 2. Frau P., 68 J. Larynxcarcinom. Vom Sinus pyriformis auf den Larynx übergehend. Harte Infiltration außen an der linken Schildknorpelplatte. (Röntgenatlas, Tafel VII, Fall 4.) Sie wurde ausschließlich mit Röntgenstrahlen behandelt, und zwar wurde nur die kranke linke Seite von außen bestrahlt. 17mal 10 Min. lang. Der Tumor blieb Monate lang unverändert, wuchs nicht weiter nach dem Larynx zu, so daß die Atmung und die Stimme kaum verändert war. Die linke Larynxhälfte war fixiert, so daß als erstes Symptom von anderer Seite Recurrenslähmung diagnostiziert war. Eine akut auftretende plötzliche Drüsenschwellung (pflaumengroß) am Halse verschwand nach einer einzigen Bestrahlung wieder. Die Frau und ihre Familie hat nie geahnt, daß sie ein so schweres Leiden hatte, hielt sich für herzkrank (Recurrenslähmung). Schließlich kam es zu einer Metastase an der Beckenschaufel. Pat. starb ruhig an Entkräftung, war bis zuletzt auf den Beinen und glaubte sicher an Heilung.

In diesem Falle gelang es meiner Auffassung nach durch Röntgenbehandlung, den Tumor in Schach zu halten. Wenn die Behandlung nicht so oft durch Badereisen und andere Umstände unterbrochen worden wäre, hätte sich die Lebensdauer vielleicht noch verlängern lassen, unter günstigen Umständen wäre vielleicht ein Rückgang des Tumors erzielt worden. In solchen Fällen möchte ich die Röntgenbestrahlung bei der Behandlung nicht entbehren.

Fall 3. Auch bei dem dritten Fall, Herrn C., 78 J. (Atlas, Tafel VII, Bild 3), hat die Röntgenbestrahlung nach meiner Auffassung beruhigend und konservativ gewirkt.

Bei dem Pat., der seit Jahren an Emphysem und Dyspnoe litt, entwickelte sich an der Epiglottis ein Plattenepithelcarcinom. Als der Tumor zuerst sich zeigte — ich hatte Pat. vor Jahren behandelt, wo der Larynx völlig normal war —, stellte sich eine solche Kachexie ein mit enormem Kräfteverfall und unregelmäßigem, aussetzendem Puls, daß ich glaubte, er werde nur noch Wochen leben. Der Tumor wurde teilweise abgetragen und dann bestrahlt, und zwar bei dem mageren Hals nur von außen. Er war zu kurzluftig und zu schwach, um die Anstrengungen der

Digitized by Google
Original from UNIVERSITY OF CALIFORNIA
Generated on 2019-10-24 14:27 GMT / http://hdl.handle.net/2027/uc1.b3252762
Public Domain in the United States, Google-digitized / http://www.hathitrust.org/access_use#pd-us-google

MRr. ertragen zu können. Er wurde 6mal 10 Min. bestrahlt. Der Tumor blieb stationär, Pat. erholte sich, hat gar keine Beschwerden. Da er meist von Hamburg abwesend ist, kann die Bestrahlung nur sehr unregelmäßig stattfinden. So ist in der letzten Zeit der Tumor etwas gewachsen, ein kleines Drüsenpaket läßt sich unter dem rechten Sternocleidomastoideus fühlen. Bei dem hohen Alter des Pat., der keine Ahnung von seinem Leiden hat, lasse ich ihn seinen Neigungen, im Süden zu leben, folgen, wenn ich auch überzeugt bin, daß eine energischere Bestrahlung das Wachstum des Tumors noch aufhalten würde.

4. Herr M., Polizeibeamter, 54 J. Kleines Carcinom der rechten Tonsille, das auf die Zunge übergreift. Sehr guter Ernährungszustand. Exstirpation des Tumors (Prof. Kümmell), Bestrahlung von außen 5mal 10 Min., noch in Behandlung. Neuer Drüsentumor. Verdacht auf Rezidiv. Nochmals operiert. Mikroskopisch kein Carcinom. Bestrahlung. Ist noch in Behandlung, bekommt jetzt Injektionen von Cuprase. Zunahme des Gewichts. Schmerzen geringer.

5. Herr Dr. W. Carcinom des Larynx, vom Sinus pyriformis ausgehend. 2mal 4, 7mal 5 Min. mit MRr. bestrahlt. Subjektive Beschwerden geringer. Tumor verändert sich, reist in seine Heimat.

6. Kapitän Sch., 71 J. Großes, inoperables Carcinom des Larynx. 6mal 10 Min. von außen bestrahlt. Sehr kachektisch. Kein wesentlicher Einfluß. Pat. bleibt weg. Bald darauf, wie ich höre, gestorben.

7. Frau M., 46 J. Carcinom des Oesophagus. Tumor überdeckt den Larynx. Sehr anämische Frau, kann nur flüssige Speisen schlucken, sehr elend. Tumor wird abgetragen. Diagnose schwankt erst zwischen Sarkom und Carcinom. Die letzten Präparate zeigen deutliches Carcinom. Bestrahlung 2mal 8, 1mal 12 Min. Pat. hat sich schon nach dieser kurzen Zeit erholt, kann wieder Nahrung nehmen, soll jetzt von innen mit der MRr. bestrahlt werden, gleichzeitig Cuprase injiziert bekommen. Bei dem relativ jugendlichen Alter hoffe ich auch hier mit kontinuierlicher Röntgenbestrahlung einen günstigen Einfluß.

8. J. Sch., 68 J., Carcinom am Ohr. 3mal 25 Minuten bestrahlt. Pat. bleibt aus der Behandlung weg.

9. J. B., 61 J. Ausgebreitetes Carcinom der Tonsille. 8mal 10 Minuten im Munde mit Bleiglastubus bestrahlt. Keine wesentliche Änderung. Bleibt aus der Behandlung weg.

10. G. G., 46 J. Carcinom des Pharynx. 7mal 10 Minuten bestrahlt. Keine wesentliche Änderung. Bleibt aus der Behandlung weg. Kurz darauf Exitus.

11. F. S., 41 J. Carcinom des Larynx mit enormen Drüsenmetastasen. Tracheotomie. Der Mund kann kaum geöffnet werden. 2mal 15, 9mal 7—10 Minuten von außen bestrahlt. Kein Einfluß bei der unförmlichen Tumormasse. Wird unter Morphium gehalten bis zum Exitus. Bei der ganz ungewöhnlichen Ausdehnung des Processus am Hals bis über die Haargrenze war die Behandlung von vornherein aussichtslos.

12. F. B., 70 J. Plattenepithelcarcinom der linken Nase. Siebbein. Abtragen des Tumors. 3mal 15 Minuten Bestrahlung in die Nasenhöhle mit Bleiglastubus. Beschwerdefrei. Tumor wird kleiner.

Generated on 2019-10-24 14:27 GMT / http://hdl.handle.net/2027/uc1.b3252762
Public Domain in the United States, Google-digitized / http://www.hathitrust.org/access_use#pd-us-google
Digitized by Google
Original from UNIVERSITY OF CALIFORNIA

13. Lehrer M., 50 J. Kieferhöhleneiterung links. Radikaloperation. Die Heilung verzögert sich. Starke Schmerzen. Von außen 2mal 10 Minuten bestrahlt. Kein Erfolg. Es entwickelt sich ein rasch wachsendes Carcinom des Oberkiefers. Operation durch einen Chirurgen. Bald darauf Exitus.

B. Sarkome.

Sarkome haben bisher bei Röntgenbestrahlungen und auch bei Behandlung mit anderen Strahlenarten die besten Resultate ergeben. Es steht jetzt fest, daß kleinzellige Tumoren am günstigsten auf Röntgenstrahlen reagieren. Auch unter dem großen Material der chirurgischen Röntgenabteilung des Eppendorfer Krankenhauses, über das Dr. Kotzenberg im Juli dieses Jahres im ärztlichen Verein zu Hamburg berichtet, befinden sich klinisch mit Röntgenstrahlen geheilte Sarkome, besonders bei jugendlichen Individuen. Es wird dort die Röntgenbestrahlung, meist mit Salvarsaninjektionen kombiniert, mit günstigem Erfolg angewendet.

1. Chr. H., 44 J. Enorme Drüsenschwellung an beiden Halsseiten. Nasenrachenraum und beide Nasenhöhlen mit weichen Tumormassen ausgefüllt. Starkes Hervorquellen beider Augäpfel. Beide Ohren laufen, in der Tiefe beider Gehörgänge weiche Granulationen, die den Überblick verdecken, mäßige Sekretion. Hochgradige Schwerhörigkeit. Mit dem Beckmannschen Messer werden aus dem Nasenrachenraum die außerordentlich stark blutenden Tumormassen entfernt, ebenso aus den beiden Ohren mit Schlinge die stark blutenden Granulationen. Sowohl die aus der Nase wie aus dem Ohr entfernten Geschwülste erweisen sich unter dem Mikroskop als Sarkom. (Wiederholte Untersuchung.) Es werden sofort beide Halsseiten, auch die Schläfengegend und die Nasenwurzel bestrahlt. Innerlich mit Bleiglastubus beide Nasenhöhlen und die rechte Tonsille. Die Ohren heilen rasch ab. Katheterismus der Tube erst unausführbar, jetzt möglich. Gehör wieder fast normal. Die Protrusio bulbi geht rasch zurück. Pat. fühlt sich schon nach den ersten Bestrahlungen und Operationen außerordentlich erleichtert. Im ganzen wurden von außen die Drüsen 27mal 10 Minuten bestrahlt. Schläfe und Nasenwurzel 3mal 15 Minuten, innerlich mit Bleiglastuben 6mal 5 Minuten die rechte Tonsille, 15mal 10 Minuten die beiden Nasenhöhlen. Danach waren die Drüsen völlig geschwunden, die Ohren trocken und abgeheilt, der Nasenrachenraum frei. Der Fall konnte als geheilt betrachtet werden. Dann trat im Becken eine große Metastase auf, die auch auf einige Bestrahlungen zurückging. Pat. kam von auswärts und wurde die ganze Zeit ambulant behandelt (im ganzen 15 Monate). Er verfiel aber dann, ohne daß Tumoren nachweisbar waren, blieb weg und ist, wie ich höre, rasch zugrunde gegangen.

2. Chr. M., 60 J. Sarkom der Kieferhöhle. Dieselbe wurde operiert. Es blieb eine große Öffnung nach der Mundhöhle mit glatter Wandung. Neuerdings Infiltration der Wangenschleimhaut und der Jochbeingegend. Röntgenbestrahlung in die Höhle 1910 21mal 5 Minuten, 7mal 10 Minuten, 6mal 15 Minuten, 1911 13mal 10 Minuten, 7mal 20—30 Minuten, 1912 1mal 10 Minuten. Das anfangs sehr rasche Wachstum wurde durch die Bestrahlungen sofort verlangsamt, fast ein Jahr blieb der Zustand unverändert, dann wuchs der Tumor nach der Schädelbasis zu, das

Digitized by Google
Original from UNIVERSITY OF CALIFORNIA
Generated on 2019-10-24 14:27 GMT / http://hdl.handle.net/2027/uc1.b3252762
Public Domain in the United States, Google-digitized / http://www.hathitrust.org/access_use#pd-us-google

linke Auge quoll stark hervor. Pat. konnte nicht mehr zur Behandlung kommen und ging langsam zugrunde.

Die Röntgenbestrahlungen haben hier das Wachstum des Tumors fast 2 Jahre aufgehalten, so daß Pat. wenig Beschwerden hatte.

3. H. K., 29 Jahre. Tumor des Oberkiefers. Sarkomverdacht. Operation. Mikroskopisch: Sarkomverdächtiges Gewebe. Es bleibt eine große Öffnung, in die 45mal 10 Minuten bestrahlt wird. Die Öffnung verkleinert sich, die Infiltration geht zurück. Pat. völlig geheilt bis heute, also seit $1^1/_2$ Jahren. Pat. hat sich sehr erholt. Da die Diagnose Sarkom nicht ganz sicher, ist dieser geheilte Fall mit einem großen Fragezeichen zu versehen.

C. Lymphangiom der Schleimhaut des Rachens und des Larynx.

Frau M. H., 43 Jahre. Am weichen Gaumen links, der hinteren Rachenwand und am linken Aryknorpel bohnengroße eigentümlich blaurote Tumoren. Dieselben werden mit Curette entfernt, der Rest galvanokaustisch zerstört. Klinisch absolut gutartige Tumoren. Lymphangiom. Da namentlich die Geschwulst am Larynx rezidiviert, Bestrahlung 17mal 5—10 Minuten mit MRr., der Tumor ist verschwunden. Geheilt entlassen 1910.

Rezidiv 1912. Bestrahlung 19mal 10 Minuten von außen am Larynx, wo leichte Drüsenschwellung sich zeigte. Innen mit MRr. 3mal 4 Minuten bestrahlt. Schleimhaut glatt. Am linken Aryknorpel leichte Verdickung. Gutes Allgemeinbefinden.

1913. An beiden Seiten des Halses pflaumengroße bewegliche Drüsen. Aryknorpel links verdickt. Bestrahlung innerlich mit MRr. 4mal 4 Minuten, die Drüsen von außen 2mal 10 Minuten. Die Drüsen gehen etwas zurück. Pat. hatte stets einen Widerwillen gegen die Bestrahlungen, sie gibt an, sie fühle sich schlecht danach. Ob es sich um die Erscheinungen des sogenannten Röntgenkaters handelt oder nur psychische Abneigung, weiß ich nicht. Dieser sogenannte Röntgenkater, der nach starken Bestrahlungen auftritt, wird neuerdings für nicht so unschuldig gehalten. Krause, Bonn, berichtet sogar über eine Psychose, die nach Röntgenbestrahlung auftritt. Man wird also in Fällen, wo die Bestrahlung stark auf das Allgemeinbefinden wirkt, vorsichtig sein müssen. Die Frau blieb dann aus der Behandlung weg.

D. Gutartige Tumoren.

Herr E. M., 30 Jahre. Kleines Fibrom am linken Stimmband. Der Fall ist im Röntgenatlas als Fall 5 auf Tafel VIII abgebildet und beschrieben und dadurch bemerkenswert, daß der sehr harte, aber kaum linsengroße Tumor sich auf der Röntgenphotographie mit aller Deutlichkeit darstellen ließ.

Mit der Curette ließ sich der Tumor nicht ganz entfernen, das Instrument glitt an dem harten Gewebe ab. So wurde versuchsweise 1mal 10 Minuten von außen bestrahlt. Ohne jeden Einfluß.

Durch ein paar tiefe Einschnitte mit dem Spitzbrenner gelang es, den Tumor völlig zu beseitigen.

Generated on 2019-10-24 14:27 GMT / http://hdl.handle.net/2027/uc1.b3252762
Public Domain in the United States, Google-digitized / http://www.hathitrust.org/access_use#pd-us-google
Digitized by Google
Original from UNIVERSITY OF CALIFORNIA

Die Behandlung der Lymphdrüsenschwellungen am Halse mit Röntgenstrahlen.

Auf geschwollene Halslymphdrüsen hat die Röntgenbestrahlung oft einen günstigen Einfluß. Auch bei malignen Geschwülsten sah ich akut auftretende Lymphdrüsenschwellungen in der Nähe des Tumors oft auf eine einzige Bestrahlung zurückgehen (Carcinomfall Nr. 2). Man muß danach annehmen, daß es sich nicht um eine wirkliche Metastase gehandelt hat. Frisch entzündete, einfache oder tuberkulöse Lymphdrüsenschwellungen gehen auf eine oder mehrere Bestrahlungen entweder zurück, oder es kommt zu einer raschen Erweichung und die Drüse kann dann punktiert werden. Man hat es dann mit einer Fistel zu tun, auf die die Röntgenstrahlen die bekannte gute Wirkung haben, so daß rasche Ausheilung erfolgt.

Man muß bei den Knoten maligner Geschwülste daran denken, daß jeder Knoten eine sekundäre Schwellung des umgebenden Gewebes, eine seröse Durchtränkung desselben und Ödem erzeugt. Wenn nach Bestrahlungen diese Schwellung, die nicht eigentlich carcinomatös oder sarkomatös ist, und die, wie jeder erfahrene Beobachter weiß, gelegentlich kommt und geht, verschwindet, darf man aus einer Abschwellung, einer Abnahme der Infiltration nicht immer gleich schließen, daß der Sarkom- oder Carcinomknoten selbst kleiner geworden sei. Namentlich bei der Beurteilung der Wirkung der Röntgenstrahlen kann man sich da leicht täuschen. Das scheint mir von besonderer Wichtigkeit.

Findet sich bei einer Schwellung der Halslymphdrüsen gleichzeitig akute oder chronische Entzündung der Gaumenmandeln oder Entzündung und Hyperplasie der Rachenmandel, so beschleunigt gleichzeitige Exstirpation dieser Organe die Rückbildung der Drüsen. Auch carcinomatöse Lymphdrüsen, ganz große harte Pakete schmelzen auf längere Bestrahlungen ein und entleeren sich nach außen. Dabei zerfällt oft die äußere Haut, man hat es dann mit offenen granulierenden Wunden zu tun, die der Bestrahlung um so direkter zugänglich sind. Das gibt für die Patienten große Erleichterung, eventuelles Fieber hört auf, neue Hoffnung belebt die Patienten, wenn der Eiter sich nach außen entleert. Vgl. meinen Carcinomfall Nr. 1. An einfachen (tuberkulösen)? Lymphdrüsen bestrahlte ich folgende Fälle:

1. W. M., 8 J. Drüsenschwellung am Halse beiderseits nach Influenza mit Otitis. Gaumen und Rachenmandel wurden exstirpiert. Nach 2 Bestrahlungen à 10 Minuten gingen die Drüsen zurück.

2. Frl. K., 21 J. Halsdrüsenschwellung rechts. Bestrahlung 3mal 7 Minuten, 2mal 5 Minuten. Die Drüsen schmelzen rasch ein, werden punktiert und ausgesaugt. Nach 3maliger Punktion und spontanem Eiterdurchbruch innerhalb 3 Monaten völlige Heilung.

Digitized by Google
Original from UNIVERSITY OF CALIFORNIA
Generated on 2019-10-24 14:27 GMT / http://hdl.handle.net/2027/uc1.b3252762
Public Domain in the United States, Google-digitized / http://www.hathitrust.org/access_use#pd-us-google

Von anderer Seite angestellte Untersuchungen und Tierversuche haben gezeigt, daß der Eiter in bestrahlten Lymphdrüsen steril wird, so daß eine bactericide Wirkung der Röntgenstrahlen zur Geltung kommt.

3. Herr Sch., 23 J. Bestrahlung 1mal 8 Minuten, 3mal 10 Minuten. Schon nach der zweiten Bestrahlung deutlicher Rückgang der Schwellung. Nach der vierten Bestrahlung Drüsen kaum noch zu fühlen. Geheilt entlassen.

4. W. H., 12 J. Drüsenschwellung links am Halse. Alte Drüsennarbe früherer Operation. Bestrahlung 3mal 10 Minuten. Nach der ersten Bestrahlung Gaumen und Rachenmandel exstirpiert. Nach der zweiten Bestrahlung ausgedehnte Einschmelzung. Drüse punktiert, es entleert sich viel Eiter.

5. Frl. N., 29 J. Drüsenschwellung am Halse. Harte, walnußgroße, bewegliche Drüse. Viel Mandelentzündungen, jetzt viel Halsschmerzen. Vor einigen Monaten Wucherungen entfernt. Gaumenmandeln infiltriert, mit Pfröpfen durchsetzt. Dieselben werden ausgeräumt. Bestrahlungen 3mal 10 Minuten. Drüse wird kleiner, beweglicher, Allgemeinbefinden hebt sich. Arsen innerlich. Pat. reist sehr gebessert ohne Beschwerden ab.

6. Chr. E., 62 J. Abgelaufene Otitis. Auf der kranken Seite unterhalb des Processus starke Drüsenschwellung, Schmerzen am Warzenfortsatz. Kräftige Bestrahlung, 1mal 11 Holzknechteinheiten. 1mal 7 Holzknechteinheiten. Schwellung und Schmerzen danach völlig geschwunden.

7. Herr B., 40 J. Vor 2 Jahren Radikaloperation wegen chronischer Ohreiterung. Jetzt Schluckbeschwerden. Schmerzen vor, hinter und unter dem operierten Ohr. Drüsenschwellung daselbst. 3mal 5 Minuten bestrahlt. Doppelseitige Tonsillotomie. Schmerzen und Schwellung verschwunden.

Struma.

Strumen sind gleichfalls schon häufig bestrahlt worden, meist mit gutem Erfolge, und zwar einfache Strumen und auch Strumen bei Morbus Basedowi.

Ich habe 8 Fälle bestrahlt, alles Frauen und Mädchen. In 2 Fällen, wo nur 2mal kurz bestrahlt war, kein Einfluß. In den übrigen 6 Rückgang der Geschwulst nach 4—5 Bestrahlungen 10 Minuten lang. Die subjektiven Beschwerden besserten sich. In den weichen Strumen verwandelt sich der zellige Inhalt in Bindegewebe. Exsudate werden aufgesogen. Die Gefäße verändern sich, namentlich das Endothel. Derbe Verwachsungen an der Kapsel bilden sich, so daß die Chirurgen für die Operation ungünstige Verhältnisse finden und es nicht gern sehen, wenn die Schilddrüse vorher bestrahlt war.

Die Behandlung der Nebenhöhlen der Nase mit Röntgenstrahlen.

Über die Erkrankung der Kieferhöhle infolge carcinomatöser oder sarkomatöser Entartung der Schleimhaut habe ich schon bei den malignen Tumoren gesprochen, sie scheinen in günstiger Weise beeinflußt zu werden. Nicht nur das Wachstum solcher Prozesse in der Kieferhöhle wird aufgehalten, vor allem kommt auch die schmerzstillende Wirkung der Röntgenstrahlen zur

Generated on 2019-10-24 14:27 GMT / http://hdl.handle.net/2027/uc1.b3252762
Public Domain in the United States, Google-digitized / http://www.hathitrust.org/access_use#pd-us-google
Digitized by Google
Original from UNIVERSITY OF CALIFORNIA

Geltung, vielleicht infolge der den Blutdruck herabsetzenden Wirkung dieser Strahlen.

Diese zweifellose schmerzstillende Wirkung der Röntgenstrahlen führte mich bald dazu, gegen die Schmerzen auch bei einfachen chronischen Entzündungen der Nebenhöhlen, namentlich der Stirnhöhle, aber auch des Siebbeins und der Keilbeinhöhle, Röntgenstrahlen zu versuchen, und da zeigte es sich bald, daß auch für dieses bisher noch nicht in Angriff genommene Gebiet die Röntgenstrahlen von ganz überraschend günstiger Wirkung waren.

Es handelte sich meist um Fälle, wo durch intranasale Eingriffe die Eiterung selbst in der Hauptsache bereits beseitigt war, so daß eine Eiterverhaltung nicht mehr bestand. Es war hauptsächlich der Knochen verdickt, geschwollen, bei Berührung sehr schmerzhaft. Ich habe immer die Auffassung gehabt, daß bei den meisten Siebbeinerkrankungen nicht die Erkrankung der Schleimhaut, sondern die Erkrankung des Knochens in erster Linie die Beschwerden verursacht. Die angefertigten Röntgenbilder, bei denen der Knochen sich als getrübt und in seiner Struktur verändert zeigt, weisen darauf hin.

Die Strahlen durchdringen den Knochen und bewirken auf mechanische Weise Vorgänge in demselben, welche die Heilung begünstigen. Ich glaube, daß man sich das ganz gut gröber mechanisch vorstellen kann. Wie erwähnt, üben alle Lichtstrahlen in der Natur einen gewissen Druck aus. Sie werden also bewegliche Elemente, kleine Zellen, wegdrängen können. Der Knochen selbst, so lange er unverändert ist, widersteht dem Druck, aber Zellen, Exsudate, Flüssigkeiten können aus dem Knochen entfernt werden, sie kommen wieder in Bewegung und werden der Resorption zugeführt. Die Schwellung und der Druck nimmt ab und damit die Schmerzen.

Bei der Behandlung der Stirnhöhlen wurde zunächst von außen durch die Haut bestrahlt auf die Stellen, wo der Schmerz geklagt wurde, auf die Gegend des Nervus supraorbitalis, aber auch auf die mehr temporal gelegenen Partien: dann bin ich aber bald dazu übergegangen, durch entsprechend dünne Bleiglaszylinder die Strahlen in die Nase selbst zu leiten und habe mit dieser Methode einige sehr schöne Erfolge erzielt.

Patienten mit sehr heftigen Schmerzen fühlten sich oft schon nach der ersten Bestrahlung wesentlich erleichtert.

Eine Patientin, Fall 7, die jahrelang über Schmerzen geklagt hatte, mit alter Siebbein- und Keilbeineiterung, eine einfache, aber sehr unzufriedene, schwer zu behandelnde Patientin, die ich auch wochenlang auf meiner Abteilung in Eppendorf behandelt hatte, erklärte nach der ersten Bestrahlung die Wirkung für „wunderbar".

Auch bei ganz akuten Stirnhöhlenerkrankungen zeigt sich oft eine gute Wirkung. Eine Patientin, Fall 12, kam zu mir mit den heftigsten Schmerzen. Es war ihr von anderer Seite eine Operation als unumgänglich vorgeschlagen

Digitized by Google
Original from UNIVERSITY OF CALIFORNIA
Generated on 2019-10-24 14:27 GMT / http://hdl.handle.net/2027/uc1.b3252762
Public Domain in the United States, Google-digitized / http://www.hathitrust.org/access_use#pd-us-google

worden. Sie war nach der 7. Bestrahlung schmerzfrei; nach der 10. konnte sie geheilt entlassen werden.

Wegen einer möglichen Schädigung des Sehorgans bin ich bei den intranasalen Bestrahlungen ebenfalls sehr vorsichtig vorgegangen und möchte glauben, daß sich durch eine intensivere Anwendung des Verfahrens eine noch schnellere und kräftigere Wirkung erzielen ließe. Bisher ist bei dieser Form der Bestrahlung auf der Schleimhaut nicht die geringste schädigende Wirkung beobachtet worden.

Ich füge hinzu, daß bei fast allen Fällen gleichzeitig die üblichen lokalen Mittel angewendet wurden: also Kälte und Wärme, Jodpinselungen, Pyoktanin in Lösung und Pulvern, Sprays mit Cocainadrenalin, Alypin, Einblasungen von Anästhesin, Pantopon und Morphiumpulvern. Heiße Vollbäder, elektrische Schwitzbäder. Jod innerlich. Aber einige Fälle hatten auf alle diese Mittel keinen oder nur geringen Erfolg gehabt und erst die Röntgenbestrahlung brachte den gewünschten Erfolg.

1. A. B., 30 J. Chronische Eiterung der Siebbein- und Keilbeinhöhlen. Heftiger Kopfschmerz links. Sehr starke Anämie. Bestrahlung intranasal, 12mal 10 Minuten, 4mal 10 Minuten. Schmerzen verringern sich, aber schwinden nicht ganz.

2. E. B., 39 J. Siebbeinerkrankung. Kopfschmerz. Bestrahlung intranasal, 4mal 5 Minuten. Kopf viel freier.

3. Schwester Tr., 19 J. Siebbeinerkrankung, 1912 2mal 5 Minuten. Große Erleichterung. 1913 Rückfall. Kopfschmerz. 3mal 10 Minuten, 2mal 5 Minuten. Schmerzen hören ganz auf.

4. Schwester Maria P., 32. J. Siebbeineiterung. Doppelsehen. Bestrahlung 7mal 10 Minuten. Schmerzen verschwinden sehr bald völlig. Eiterung heilt.

5. Martha R., 35. J. Kiefer- und Stirnhöhleneiterung. Neuralgische Schmerzen. Schmerzen unter dem Jochbein und an der Stirn. 1mal 7 Minuten, 2mal 10 Minuten von außen bestrahlt, $5^1/_2$—11 Holzknechteinheiten. Schmerzen lassen nach.

6. Heinr. P., 49 J. Stirnkopfschmerzen links. Alte Radikaloperation am l. Ohr. Neurasthenie. 3mal 10 Minuten intranasal behandelt. Wenig Erfolg.

7. Wilhelmine B., 44. J. Alte Keilbein- und Siebbeineiterung. Starke Borkenbildung. Septumperforation. Sehr unzufriedene mürrische Patientin. 2mal intranasal bestrahlt 10 Minuten. Nach der ersten Bestrahlung ist die Patientin, die stets klagt, zum ersten Male hochbefriedigt von der Behandlung und bezeichnet den Erfolg als „wunderbar".

8. Frl. O., 21 J. Kopfschmerzen links. Schmerzen in der linken Nase. Kieferhöhle links vor 3 Monaten radikal operiert. Intranasal bestrahlt 7mal 10 Minuten. Nach den ersten Bestrahlungen immer 3—4 Tage schmerzfrei, schließlich verschwinden die Schmerzen ganz.

9. Herr B., 30 J. Stirnhöhle von anderer Seite operiert. Schwellung und starke Schmerzen in der l. Gesichtshälfte. 6 Minuten bestrahlt. Schmerz etwas geringer. Nochmalige Operation der Stirnhöhle. Geheilt.

Digitized by Google
Original from UNIVERSITY OF CALIFORNIA
Generated on 2019-10-24 14:27 GMT / http://hdl.handle.net/2027/uc1.b3252762
Public Domain in the United States, Google-digitized / http://www.hathitrust.org/access_use#pd-us-google

10. Frl. Udda I. Stirn- und Kieferhöhleneiterung auswärts operiert. Heftige Schmerzen über dem linken Auge. Intranasal 2mal 5 Minuten bestrahlt. Schmerzen bedeutend geringer.

11. Fr. Kapt. P. Alte Stirnhöhleneiterung rechts, viel Kopfweh. Wenig Eiter. Verdickung der mittleren Muschel. 1mal 10 Minuten, 1mal 5 Minuten intranasal, 1mal 5 Minuten von außen. Wenig Erfolg.

12. Frl. F., 22 J. Frische Stirnhöhleneiterung. Sehr starke Schmerzen, Schwellung über dem linken Auge. Operation scheint unvermeidlich. Die üblichen Mittel versagen. Versuchsweise Bestrahlung von außen. 9mal 7 Minuten. Schmerzen lassen nach, verschwinden schließlich ganz. Eiterung hört auf. Geheilt entlassen.

13. Fr. W., 40 J. Auswärts rechte Kieferhöhle operiert. Es besteht noch eine Fistel über den Zähnen, die etwas sezerniert. Bestrahlung der Fistel 3mal 10 Minuten. Fistel schließt sich. Sekretion hört auf. Geheilt entlassen.

14. Herr Sch., 28 J. Frische Kieferhöhlenentzündung. Heftige Schmerzen über dem linken Auge. 2mal 7 Minuten von außen bestrahlt. Nach der Bestrahlung Schmerzen geringer, am anderen Tage wieder heftig, dann lassen die Schmerzen nach. Kommt unregelmäßig.

15. Anna Sch., 26 J. Schmerzen in der Stirnhöhlengegend. Verdickung der mittleren Muschel. Kein Eiter. 3mal 10 Minuten intranasal bestrahlt. Schmerzen verschwinden.

Chronische trockene Rhinitis. Nebenhöhleneiterung? Ozaena.

16. Frl. M., 20 J. Seit 6 Jahren Nase verstopft. Übler Geruch. Hinterer Nasenabschnitt und Nasenrachenraum mit übelriechenden Borken ausgekleidet. Spülungen mit Wasserstoffsuperoxyd. Acid. citricum. 1mal Atmokausis, dann 10mal 3 Minuten beiderseits intranasal bestrahlt. Die Schleimhaut sezerniert stärker. Borkenbildung hört fast auf. Schlechter Geruch verschwunden.

Diese Besserung ermuntert jedenfalls auch bei trockenen hartnäckigen Katarrhen und bei der Ozaena Bestrahlung der Schleimhaut zu versuchen.

Erkrankung der Zunge und der Mundschleimhaut mit Bestrahlung behandelt.

Maligne Tumoren der Zunge sind vielfach bestrahlt worden. Sie wurden günstig beeinflußt. Geschwüre überhäuten sich. Glänzende Erfolge wurden aber nicht erreicht. Der Sicherheit wegen wird bei zweifellosen Carcinomen die Operation anzuraten sein, wie in meinem Carcinomfall Nr. 4. Ich habe aber auch 2 Fälle bestrahlt, einen Fall von einfachem Plaque muqueuse der Zunge und einen Ulcus am Zungenrand und Alveolarfortsatz unbekannter Natur; beide mit Erfolg.

1. Herr J., 42 J. Mitten auf der Zunge ovaler bohnengroßer erhabener geröteter Fleck. Soll durch Abkratzen der Zunge entstanden sein. Schmerzt. Außerordentlich empfindliche Schleimhäute. Heufieber erblich. Vorsichtige Bestrahlung 9mal 3 Minuten, dann 1mal 10 Minuten mit Bleiglastubus. Keine Reizung. Fühlt

Generated on 2019-10-24 14:27 GMT / http://hdl.handle.net/2027/uc1.b3252762
Public Domain in the United States, Google-digitized / http://www.hathitrust.org/access_use#pd-us-google
Digitized by Google
Original from UNIVERSITY OF CALIFORNIA

nach der zweiten Bestrahlung leichtes Brennen. Aber der Tumor wird blasser, die Beschwerden verschwinden ganz. Beobachtung seit über 2 Jahren.

2. Herr A., 58 J. Belag und Schmerzen auf der Zunge und am Processus alveolaris. Schlechte Ernährung. Magenleidend. Druckgefühl. Salzsäure vermindert. Zwei pfenniggroße ulcerierte Stellen auf der Zunge und am Zahnfleisch. Condurango. Schlesischer Obersalzbrunnen. Bestrahlung 3mal 4 Minuten. Stelle an der Zunge heilt rasch; Stelle am Zahnfleisch fast geheilt.

In beiden Fällen würde häufigere und energischere Bestrahlung wahrscheinlich Heilung bringen.

Erkrankung des äußeren Ohres.

Ekzeme des Ohres geben ein günstiges Objekt für die Bestrahlung. Ich verfüge über 4 Fälle. Einer heilte glänzend schon nach der ersten Bestrahlung, zwei besserten sich rasch; der vierte besserte sich, blieb aber dann weg. Auch hier wurde sehr vorsichtig, meist nur 5 Minuten bestrahlt.

Perichondritis der Ohrmuschel.

Die Perichondritis der Ohrmuschel, wie sie gelegentlich nach Radikaloperationen am Ohr auftritt, wenn sich von den Einschnitten bei der Plastik aus das Perichondrium infiziert, war bisher eine ebenso schmerzhafte, wie schwer zu behandelnde und langwierige Komplikation. Meist mußte man sich entschließen, den ganzen erkrankten Knorpel zu entfernen. In zwei Fällen sah ich dabei von der Bestrahlung glänzende Erfolge. Für diese Affektion scheinen die Röntgenstrahlen ein ganz besonders wirksames, rasch heilendes Mittel zu sein. Ich habe zwei Fälle behandelt und rasch geheilt.

1. Bertha B., 17 J. Perichondritis der Ohrmuschel nach Radikaloperation. Sehr schmerzhaft. Bestrahlung 3mal 10 Minuten. 1mal 5 Minuten. Schmerzen verschwinden sofort. Der erweichte Knorpel wird resorbiert, glatte Heilung.

2. Martha M., 40 J. Perichondritis am Ohr nach Radikaloperation. Schmerzen bei Berührung der stark entzündeten und geröteten Ohrmuschel. Bestrahlung 3mal 15 Minuten. 6 Holzknechteinheiten. Glatte Heilung.

Bestrahlung der frischen Operationswunde nach Aufmeißelung wegen Mastoiditis.

In zwei Fällen, wo Tuberkulose des Knochens vorlag, in einem Fall mikroskopisch nachgewiesen, in anderen verdächtig, wurde gleich nach der Operation bestrahlt. Der Einfluß auf die Heilung war sehr fraglich.

1. Herr L., 30 J. Lungenspitzenaffektion. 2mal aufgemeißelt. Heilung dauert Monate. Nach der zweiten Aufmeißelung 2mal Bestrahlung 10 Minuten der frischen Operationswunde, auch diesmal sehr langsame Heilung. Schließlich schloß sich die Narbe. Patient, ein Riese an Größe und Umfang, war wieder arbeitsfähig als Kaufmann. Starb $^3/_4$ Jahr später an allgemeiner Tuberkulose.

Digitized by Google
Original from UNIVERSITY OF CALIFORNIA
Generated on 2019-10-24 14:27 GMT / http://hdl.handle.net/2027/uc1.b3252762
Public Domain in the United States, Google-digitized / http://www.hathitrust.org/access_use#pd-us-google

2. Rosa E., 37 J. Alte Ohreiterung, die nicht heilt, starke Drüsenschwellung unterhalb des Ohres, die vorher lange bestrahlt war, so daß die Haut durch die Bestrahlung stark verändert, dünn und glänzend, aber glatt war, ohne Ulceration. Proc. mast. 3mal aufgemeißelt, danach bestrahlt. Es bildet sich ein sehr starkes Ekzem, das langsam heilt unter vorsichtiger Bestrahlung. Schließlich entwickelt sich ein Hirnabsceß, der zweimal operiert wird, aber zum Exitus führt.

In beiden Fällen konnte selbst energische Bestrahlung in die frische Wunde hinein das Fortschreiten des tuberkulösen Knochenprozesses nicht aufhalten.

Otitis media purulenta acuta.

In drei Fällen wurde bei Schmerzen am Processus infolge einer akuten Otitis media mit Röntgenstrahlen bestrahlt. Ein Erfolg wurde dabei nicht erzielt, es handelte sich auch nur um einen einmaligen Versuch, der zu weiterer Fortsetzung nicht ermunterte.

Die Höhensonne.

Auf dem letzten Chirurgenkongreß Berlin 1913 wurden die Erfolge der hochalpinen Besonnung und die Wirkung der ultravioletten Strahlen bei chirurgischer Tuberkulose besonders hervorgehoben. Auch bei der Heilung einfacher Wunden wurden im Kriege in Südwestafrika und im letzten Balkankrieg günstige Erfolge verzeichnet und auf dem diesjährigen und früheren Chirurgenkongressen darüber berichtet.

Als Ersatz für die Höhensonne hat die Quarzlampengesellschaft in Hanau eine künstliche Höhensonne konstruiert: eine mit Bogenlampe betriebene Quarzlampe mit Metallkühlung. König in Marburg berichtet über dieselbe auf dem Chirurgenkongreß 1913. Er sah durchweg gute Erfolge mit dieser künstlichen Höhensonne. Experimentell wurde an Tieren nachgewiesen, daß der Eiter aus bestrahlten Fisteln für dieselben weniger virulent war als aus unbestrahlten Fisteln. Es wurde mit der Höhensonne 30—40 Minuten bis zu 2 Stunden bestrahlt. Entfernung 30—40 *cm*.

In Eppendorf wird gleichfalls für chirurgische Fälle mit dieser Höhensonne bestrahlt. Die Erfolge scheinen günstig und werden demnächst veröffentlicht.

Ich habe bisher zwei Fälle damit behandelt. In einem Lupusfall (Fall 6) überhäuteten sich oberflächliche Ulcerationen rasch, aber nicht rascher als mit Röntgenstrahlen; in einem Fall von Larynxtuberkulose (Fall 13) sah ich keine Wirkung auf tuberkulöse Mundgeschwüre. Es war ein sehr desolater Fall.

Der große Vorteil der Bestrahlung mit der Höhensonne für unser Gebiet liegt aber darin, daß man die Strahlen genau so wie die der natürlichen Sonne mit dem Spiegel in die Tiefe werfen kann. In meinen zwei Fällen konnte ich Geschwüre, die mit den Röntgenstrahlen nicht zu erreichen waren,

Generated on 2019-10-24 14:27 GMT / http://hdl.handle.net/2027/uc1.b3252762
Public Domain in the United States, Google-digitized / http://www.hathitrust.org/access_use#pd-us-google
Digitized by Google
Original from UNIVERSITY OF CALIFORNIA

mit Strahlen der Höhensonne durch den Spiegel bestrahlen und in dem Lupusfall günstig beeinflussen.

Literatur: Albanus, Die Methodik der Radiumbestrahlung in der Nasenmundrachenhöhle etc. Deutsche med. Wochenschr., 1912, Nr. 17. — Denks-Hamburg, Knochentuberkulose mit Röntgenstrahlen erfolgreich behandelt. Ärzteverein, Hamburg 1911 (April); Ref. Deutsche med. Wochenschr., Nr. 36. — Grossmann, Ein Fall von Kehlkopfcarcinom. Wiener med. Wochenschr., 1906, Nr. 48. — Derselbe, Mitteilung über einen Fall von Spindelzellensarkom der Nase. Wiener klin. Wochenschr., 1904, Nr. 4. — Gustav Kaiser, Die Behandlung maligner Neubildungen in Körperhöhlen mit Sekundärstrahlen. Wiener klin. Rundschau, 1904, Nr. 12. — Kofler, Erfahrungen mit der Radiumbestrahlung an der Chiarischen Klinik bis zum Ende des Jahres 1912. Monatsschr. f. Ohrenheilkunde, 1913, Nr. 2. — König-Marburg, Die Behandlung mit der künstlichen Höhensonne. Chirurgenkongreß 1913. — Kotzenberg, Erfahrungen aus dem röntgentherapeutischen Institut des Eppendorfer Krankenhauses. Ärzteverein Hamburg, 1. Juli 1913. — Krause-Bonn, Kritische Beiträge zur Kenntnis der Röntgentiefentherapie. Fortschritte auf dem Gebiet der Röntgenstrahlen 1913. — Mader, Zur Röntgenbehandlung maligner Neoplasmen der oberen Luftwege. Münchener med. Wochenschr., 1909, Nr. 12. — Derselbe, Über Röntgentherapie in den oberen Luftwegen. Archiv f. Laryngologie, Bd. 18, H. 1. — Derselbe, Weitere Mitteilungen über Röntgentherapie in den oberen Luftwegen. I. Internat. Rhinolaryngologenkongreß. — Marschik und Zollschau, Zur Röntgenbehandlung maligner Tumoren. Wiener med. Wochenschr., 1911, Nr. 22. — Thost, Der normale und kranke Kehlkopf des Lebenden im Röntgenbild. Fortschritte auf dem Gebiet der Röntgenstrahlen. — Wolze und Pagenstecher-Braunschweig, Erfolgreiche Behandlung eines Mandelsarkoms mit Cuprase und Röntgenstrahlen. Münchener med. Wochenschr., 1913, S. 1036. — Über Phototherapie. Therapeutische Monatshefte, Basel, Jahrg. X, H. 3, mit ausführlicher Literaturangabe.

Indikationsstellung und Wert der Tonsillotomie und Tonsillektomie.[1])

Von **J. L. Goodale**, Boston, V. St. N. A.

Übersetzt von Dr. **Rudolf Feuchtinger** (Wien).

Die Besprechung dieser Frage scheint mir aus mehreren Gründen wichtig, zumal vor allem unsere Auffassung von den Beziehungen der Gaumenmandeln zum übrigen Organismus in den letzten Jahren vertieft und die frühere Kenntnis von einer mehr hypothetischen Funktion und lokalen Pathologie durch das bedeutungsvolle Problem der Allgemeininfektion erweitert wurde. Diese neuen wichtigen Erfahrungen riefen notwendigerweise einen völligen Um-

[1]) Referat, gehalten in der laryngo-rhinologischen Sektion am XVII. Internationalen Mediz. Kongreß in London, Stuttgart 1913.

Digitized by Google
Original from UNIVERSITY OF CALIFORNIA
Generated on 2019-10-24 14:27 GMT / http://hdl.handle.net/2027/uc1.b3252762
Public Domain in the United States, Google-digitized / http://www.hathitrust.org/access_use#pd-us-google

schwung in der Frage der operativen Entfernung hervor und so führte das häufige Versagen der Tonsillotomie naturgemäß zur Operation der Tonsillektomie. Das plötzliche Licht, das dieses Verfahren in manche früher dunkle Winkel der Ätiologie warf, verlockte eine Schar von Forschern, den rechten Weg zu suchen, und im Eifer des Forschens scheint mancher dabei übers Ziel geschossen zu haben. Ob solche Entgleisungen anderswo so häufig sind wie bei uns in Amerika, vermag ich nicht zu sagen, doch scheinen sowohl warnende Stimmen von beiden Seiten des Atlantischen Ozeans als auch unser aller eigene Erfahrungen dafür zu sprechen.

Unter anderen haben Makuen, J. H. Pearson, W. S. Syme, C. W. Richardson, J. N. Mackenzie, Milligan und Thomson auf die funktionellen Schädigungen, Gefahren und Verzerrung des anatomischen Bildes, hervorgerufen durch unrichtig ausgeführte Tonsillektomien, hingewiesen. Wenn wir hingegen die wichtige Stellung, die diese Operation gegenwärtig einnimmt, ins Auge fassen und dabei erwägen, daß selbe ohne Vergewaltigung der anatomischen Verhältnisse ausgeführt werden kann, so dürfte es nur von Nutzen für uns sein, festzustellen, wann und wie diese Operation am besten ausgeführt wird.

Bevor wir die Frage aufwerfen können, ob Tonsillotomie oder Tonsillektomie, muß logischerweise entschieden sein, ob die völlige Entfernung der Tonsillen für den Organismus einen Verlust bedeutet oder nicht. Ich will nich versuchen, diesen Punkt hier auszuführen, sondern will einfach die Gründe aufzählen, die mich zu der Annahme berechtigen, daß der Organismus dieses Organ ohne wesentliche Beeinträchtigung missen kann.

Vor allem gebe ich zu erwägen, daß wir, wenn man den Gaumenmandeln einen wesentlichen Einfluß auf den Körper zuschreibt, das Vorhandensein der gleichen Funktion für die anderen, histologisch gleichen Anhäufungen lymphatischen Gewebes im Waldeyerschen Ring zugeben müssen. Folglich müßte, zum mindesten theoretisch genommen, die Entfernung der Tonsillen zur Zeit ihrer Aktivität zu einer kompensatorischen Hypertrophie, sei sie nun klinisch nachweisbar oder nicht, des benachbarten Lymphgewebes führen.

Ferner gehen beim Erwachsenen häufig die Tonsillen den Weg der retrograden Metamorphose in einem Maße, daß kaum noch Spuren von Lymphgewebe zu finden sind, da der größte Teil des Organs dann durch Bindegewebe ersetzt ist. Da hat eben eine fortschreitende Atrophie des Lymphgewebes Platz gegriffen und die mechanische Entfernung wäre somit nichts als eine Vorwegnahme des Naturprozesses.

Und schließlich wurden in den paar letzten Jahren von der Mehrzahl der Laryngologen beide Mandeln bei Kindern und Erwachsenen, soweit berichtet wird, ohne Schädigung durch die Exstirpation selbst entfernt. Die Frage nach dem Einfluß auf die Stimme wird hier ausdrücklich nicht berührt und deren Erörterung auf später verschoben. Indem wir jede unnötige Ent-

Digitized by Google
Original from UNIVERSITY OF CALIFORNIA
Generated on 2019-10-24 14:27 GMT / http://hdl.handle.net/2027/uc1.b3252762
Public Domain in the United States, Google-digitized / http://www.hathitrust.org/access_use#pd-us-google

fernung dieses wie jeden anderen Organes verwerfen, können wir somit doch in Hinkunft fortfahren, diese Operation auszuführen, solange nicht durch gewiegte Beobachter Mitteilungen über schädliche Folgen der Tonsillenentfernung gemacht werden, sobald nur überhaupt diese Operation indiziert ist, ohne fürchten zu müssen, den Organismus zu schädigen.

Wenn wir zugeben, daß die vollständige Entfernung in sich keinen unersetzlichen Verlust des Körpers bedeutet, und wenn wir erfahren, daß die Tonsillotomie oft den gewünschten Erfolg vermissen läßt, müssen wir uns fragen, warum ist dann nicht ein für allemal die Tonsillektomie die Operation der Wahl? Ich will mich bemühen, die Indikationen und speziellen Vorteile beider Operationen zuerst durch das Studium der Frage vom chirurgischen oder technischen und dann vom Standpunkt des Vorteiles, der dem Pat. aus diesen Operationen schließlich erwächst, klarzulegen.

Der chirurgische Gesichtspunkt der Frage umfaßt folgende Hauptpunkte:

1. Trauma,
2. septische Komplikation,
3. Blutung,
4. Zerstörung des anatomischen Zusammenhanges der betroffenen Körperstellen.

1. Wenn wir zuerst das Trauma und die auf die Operation folgende entzündliche Reaktion in Rechnung setzen, so sind so viele Methoden bei den verschiedenen Operationen in Verwenduug, daß wir uns in hoffnungslose Verwirrung stürzen würden, wenn wir uns nicht vorher darüber einigen, wie die ideale Operation beschaffen ist. Ohne die vielen geistreichen Methoden, die von Kollegen angegeben wurden, zurücksetzen zu wollen, will ich mich doch bemühen, was mir als die vorzuziehende Methode erscheint, zu schildern.

Was zuerst die Tonsillotomie betrifft, so entfernt eine ideale Operation so viel als möglich von der Tonsille, ohne die Gaumenbögen zu verletzen, und hinterläßt eine Fläche lymphatischen Gewebes, die durch Granulationen bedeckt werden soll. Dieser Vorgang wird durch das meist typisch gebaute Tonsillotom erreicht, bei dem sich eine schneidende Fläche in einer bestimmten Ebene bewegt und eine flache, mehr weniger runde Wunde zurückläßt, gebildet vom Lymphgewebe, eingehüllt von der Kapsel des Organes. Daher ist der Angriffspunkt des Traumas und die Möglichkeit folgender Deformität auf ein Mindestmaß beschränkt. Leider sind im Falle eingebetteter Mandeln diese Instrumente von geringem Werte und der Operateur ist gezwungen, mit Hakenpinzetten zwischen die Gaumenbögen einzugehen und die Mandel vorzuziehen. Obwohl diese Instrumente nicht die Gefahr der Operation erhöhen, so ist doch das Operationsfeld unvermeidlich vergrößert, da die Oberfläche einer Halbkugel größer ist als ein Kreis und die folgende postoperative Entzündung ist ausgedehnter.

Digitized by Google
Original from UNIVERSITY OF CALIFORNIA
Generated on 2019-10-24 14:27 GMT / http://hdl.handle.net/2027/uc1.b3252762
Public Domain in the United States, Google-digitized / http://www.hathitrust.org/access_use#pd-us-google

Die Tonsillektomie wird auf verschiedene Art ausgeführt, je nachdem wie die Kapsel von ihrer Umgebung getrennt wird. Wir können diese Methoden auf zwei Unterabteilungen zurückführen, je nachdem für die Exzision mehr stumpfe oder vorwiegend scharfe Instrumente verwendet werden. Die Erfahrung hat gezeigt, daß der Grad der postoperativen Reaktion zum größten Teil von der Art der zurückgelassenen Wundfläche abhängt. Im allgemeinen steht die Reaktion im Verhältnis mit der sich einstellenden Nekrose im Wundbett, hauptsächlich mit der des Muskelgewebes. Da die Nekrose durch Quetschung und Zerreißung der einzelnen Teile vermehrt wird, so ist die Art der Handhabung der Instrumente von höchster Wichtigkeit und zwei Operateure mit im allgemeinen gleicher Methode können ganz verschiedene Resultate haben, was die postoperativen Beschwerden der Pat. betrifft. Wo die Finger zur Ausschälung verwendet werden, kann sich die Hand des einen von der des anderen unterscheiden wie ein Tenotom von einem Elevatorium. Für viele Chirurgen, unter diesen auch für mich, bedeutet die Fingeroperation ein unnötig dem Pat. zugefügtes Trauma. Während nun die Verwendung scharfer Instrumente weniger Reaktion im Gefolge hat als die stumpfer, so ist andrerseits die scharfe Durchtrennung der Blutgefäße öfter von bedrohlicher Blutung gefolgt, als wenn die letzteren abgerissen oder mit stumpfen Instrumenten durchtrennt werden.

Ich erachte daher als ideale Tonsillektomie die Methode, bei der die Ablösung von den Gaumenbögen und vom umgebenden Gewebe mit solchen Instrumenten, die ein Minimum von Verletzung setzen, ausgeführt wird bis zu dem Orte, wo die Tonsillararterie eintritt. Diese Stelle wird mit einem stumpfen Instrument, wie die Drahtschlinge eines darstellt, durchtrennt. Natürlich ist vorauszusetzen, daß die Gefäße der Gaumenbögen, so häufig die Quelle einer bedrohlichen Blutung, intakt bleiben. Die Frage der Technik ist so wichtig bei dem Versuch, einen vergleichenden Schluß über die Vorzüge der beiden Operationen zu ziehen, daß Statistiken nach den veröffentlichten Erfolgen nur geringen Wert besitzen, solange nicht jeder Verfasser seine Methode genau bis ins Einzelne beschreibt. Aus diesem Grunde will ich die Methode angeben, die mir die besten Resultate unter allen in Verwendung stehenden Verfahren gebracht. Nach einer subcutanen Injektion von Morphin und Atropin, entsprechend dem Alter des Pat., wird dieser mit Äther, der durch Lachgas eingeleitet wird, in einen Zustand versetzt, wo gerade die Reflexerregbarkeit des Rachens aufgehoben ist. Es ist wichtig, diesen Grad der Narkose nicht zu überschreiten, da die Selbstkontrolle des Pat. über Husten und Schlucken erwünscht ist, sobald die operative Blutung beginnt. Wenn die richtige Tiefe der Narkose erreicht ist, wird bei dem Licht einer Stirnlampe am sitzenden Pat. ein Mundöffner eingeführt und die linke Wange durch den Narkotiseur nach außen gezogen. Eine vorbereitete Schlinge wird

Digitized by Google
Original from UNIVERSITY OF CALIFORNIA
Generated on 2019-10-24 14:27 GMT / http://hdl.handle.net/2027/uc1.b3252762
Public Domain in the United States, Google-digitized / http://www.hathitrust.org/access_use#pd-us-google

über die Tonsillenpinzette geführt und frei hängen gelassen, während die Pinzette die rechte Tonsille faßt und vorsichtig aus ihrem Bett zieht. Ein schmales, scharfes Tenotom vollführt die Auslösung von oben nach unten, wobei zuerst die schneidende und später öfter nach Bedarf die stumpfe Seite des Messers verwendet wird, um eine Verletzung der Gaumenbogen oder des Lymphgewebes zu vermeiden.

Die Auslösung schreitet nun rasch vorwärts bis zur Stelle, wo die Tonsillararterie eintritt.

Sobald nun das Organ durch horizontale Schnitte auch vom Zungenlymphgewebe, wobei die Tonsille mit der Faßpinzette angehoben ist, getrennt wurde, wird die Schlinge, welche bis jetzt frei herunterhing, langsam über die Eintrittsstelle der Arterie zugezogen und die Mandel liegt frei in der Faßzange. Derselbe Vorgang spielt sich auch auf der anderen Seite ab. Größe und Form der Schnittfläche des Messers ist von größter Bedeutung, denn nur ein schmales und in der Hand leicht zu wendendes entspricht den Anforderungen.

Die subcutane Injektion von Morphin und Atropin dient dem Zweck, das Operationsfeld trocken zu halten und die folgenden Schmerzen zu mildern. Die Stirnlampe erlaubt ein genaues Arbeiten mit dem Messer und macht uns unabhängig von den wechselnden Bedingungen des Tageslichtes und der Gegenwart von Zuschauern. Mein Grund, warum ich dem Äther den Vorzug vor der Lokalanästhesie gebe, besteht hauptsächlich in der größeren Bequemlichkeit für den Patienten und in der sichtlich verminderten Tendenz zu postoperativen Blutungen. Bei mehreren tausend Fällen im Mass. General Hospital und im Bostoner Kinderspital und meiner Privatpraxis sah ich während achtzehn Jahren nur einen Fall von Bronchopneumonie, der einer Äthernarkose bei Tonsillenoperation am sitzenden Patienten folgte. Dieser Fall, der gut verlief, betraf ein Kind und konnte noch anders als durch Inhalation erklärt werden.

2. Eine Prüfung der Literatur zeigt eine stärkere Häufung septischer Komplikationen bei Tonsillektomie als früher bei Tonsillotomie. Im Jahre 1912 wurden folgende Komplikationen von C. W. Richardson in einem Überblick über die Literatur zusammengestellt:

Sehr hohes Fieber mit tödlichem Ausgang und Lungeninfarkt erscheint selten. Mildere allgemeine Sepsis andrerseits häufig; ernste Sepsis, soweit die berichteten Fälle zeigen, ist ungewöhnlich. Emphysem im benachbarten Gewebe wurde zweimal gefunden. Infektion der Lungen und croupöse Membranen sind nichts außergewöhnliches. Schiefhals, der einer Sepsis zugeschrieben wurde, wurde in 3 Fällen beobachtet.

Bei Erwägung des Verhältnisses zwischen Sepsis und Tonsillenoperationen ergibt sich vor allem die wichtige Frage, ob das häufige Auftreten der ersteren

Generated on 2019-10-24 14:27 GMT / http://hdl.handle.net/2027/uc1.b3252762
Public Domain in the United States, Google-digitized / http://www.hathitrust.org/access_use#pd-us-google
Digitized by Google
Original from UNIVERSITY OF CALIFORNIA

dem Wechsel der Operationsmethode oder dem Umstand zuzuschreiben ist, daß gegenwärtig öfters Mandeln entfernt werden, die in sich den Keim für allgemeine Infektion tragen. Für viele Operateure besteht es zurecht, daß ein weit höherer Grad von Trauma und entzündlicher Reaktion der gegenwärtigen Operation der Tonsillektomie folgt als der früher üblichen Tonsillotomie. Es darf aber auch nicht vergessen werden, daß wir gegenwärtig viel weniger geneigt sind, einfache Hypertrophien zu operieren als früher. Gegenwärtig haben wir Tonsillen zu operieren, die selbst Herde der Infektion sind, und die früher nicht chirurgisch behandelt wurden.

Und was die Literatur betrifft, so ist es äußerst schwierig, aus der Beschreibung einer angewendetea Methode in jedem Fall auf das Trauma, das der Operateur setzt, zu schließen, und doch wäre dieser Punkt von allererster Bedeutung. In keiner anderen Körperregion finden wir eine solche Häufung von begünstigenden Bedingungen für Infektion, nämlich eine Wundfläche, die von einer Flüssigkeit, die jedem Mikroorganismus offensteht, genetzt wird und nach der Operation nicht ruhig gestellt werden kann. Wenn es auch ungerecht sein mag, aus den veröffentlichten Berichten über septische Komplikationen eine unnötige Vermehrung des operativen Traumas herauszulesen, so verführen mich doch meine eigenen Beobachtungen der starken entzündlichen Reaktionen, die den Studentenoperationen am Massachussets General Hospital folgen, zu der Annahme, daß Besserungen in der Technik ihrer älteren Kollegen noch möglich sind. Was nun den zweiten Punkt betrifft, so ist die Entfernung von Tonsillen, welche ihrer Natur nach septisch infiziert sind, nach meiner Erfahrung von stärkerer Entzündung gefolgt als eine solche einfach hypertrophischer. Diese Reaktion scheint mir oft unvermeidlich und für diese Fälle halte ich deshalb ein sorgfältiges Operieren als besonders am Platze, um ein Zerfetzen der Teile zu vermeiden und um ein möglichst glattes, reines Wundbett zu schaffen. Es dürfte hier am Platze sein zu erwähnen, daß ich bis jetzt nach Tonsillenoperationen keine septischen Komplikationen, die Ohren oder andere Teile des Organismus betreffend, beobachtete außer einem in der Ätiologie unklaren Fall von Bronchopneumonie und zwei Exazerbationen von bereits bestehenden Endokarditiden. Wieweit dieses gute Resultat dem Glück und inwieweit es dem Gebrauch scharfer Instrumente für die Auslösung zuzuschreiben ist, kann ich nicht entscheiden; doch kann ich nicht umhin zu glauben, daß das letztere ein Hauptfaktor des Erfolges war.

3. Was die postoperativen Blutungen betrifft, so scheint mir die lokale Ursache am häufigsten in der Arteria tonsillaris oder in eröffneten Gefäßen der Gaumenbögen zu liegen. Die Statistiken der einzelnen Operateure differieren derartig in dieser Hinsicht, daß, während einzelne berichten, nie eine Blutung gehabt zu haben, andere wieder so häufig eine solche sehen, daß sie in jedem Fall die Naht der Gaumenbögen aus prophylaktischen Gründen ausführen. In meiner

Digitized by Google
Original from UNIVERSITY OF CALIFORNIA
Generated on 2019-10-24 14:27 GMT / http://hdl.handle.net/2027/uc1.b3252762
Public Domain in the United States, Google-digitized / http://www.hathitrust.org/access_use#pd-us-google

zwölfjährigen Erfahrung über Tonsillotomie mit der Guillotinschere und Schlinge erinnere ich mich nur an zwei Fälle, die eine Behandlung wegen Blutung erforderten, während ich in den letzten sechs Jahren, wo die Tonsillektomie an der Reihe war, mindestens 10 Fälle von bedrohlicher Blutung hatte, wo mir eine Gaumenbögennaht als das beste Mittel erschien. In diesen Fällen stammte die Blutung, soweit festzustellen war, von der Tonsillararterie. Ich habe nie die oft angeführte Blutung der Gaumenbögengefäße gesehen. Wenn die Blutung einmal begonnen hat, wird ein Tampon geformt, der in die durch Entfernung der Mandeln geschaffene Höhlung eingelegt wird und die Gefäße an der Retraktion hindert. In drei Fällen stand die Blutung prompt nach Entfernung des Tampons. Bei unserer gegenwärtigen Methode der Gaumenbögennaht und mit den jüngst eingeführten Klammern glaube ich, daß allzu große Furcht vor der Gefahr der Blutung nach Tonsillektomie nicht am Platze ist, so daß, soweit die Möglichkeit vorliegt, man frei unter beiden die Operation wählen kann, die ansonsten indiziert ist.

4. In bezug auf die Erhaltung der anatomischen Verhältnisse der betreffenden Teile wird eine Tonsillotomie ihrer Natur nach keine bedeutende Deformierung hervorrufen, und dies ist häufig die Ursache für ein sehr bedeutsames Resultat, nämlich die Verengung oder den Verschluß der Öffnungen der Lakunen, die im Tonsillenstumpf zurückgelassen wurden. In einer gewissen Anzahl von Fällen fand ich bei Patienten, die tonsillotomiert worden waren, nach einer Reihe von Jahren Anzeichen einer chronischen Resorption von Zerfallsprodukten der Tonsillen. Die Untersuchung zeigte dann die Öffnung einer oder mehrerer Krypten verschlossen, sichtlich hervorgerufen durch Narbenkontraktionen nach der Operation mit folgender Anhäufung von Detritus im Hohlraum. Die Operation der Tonsillektomie wurde getadelt wegen der ausgedehnten Verunstaltung, die häufig durch sie hervorgerufen wird. Die Entfernung der Tonsillen in ihrer Kapsel bedingt ein größeres Wundbereich als die einfache Tonsillotomie und in zahlreichen Fällen sind die Verwachsungen zwischen Mandeln und Umgebung so fest, daß die Durchtrennung äußerst schwierig wird. Dabei können die Gaumenbögen verschnitten oder zerfetzt werden, sie verwachsen dann und bilden eine strahlige Narbe mit Falten und Verziehung der einzelnen Teile. Solche Verletzungen der Struktur können sehr unangenehme Folgen für die Stimmbildung haben. Und wenn auch nicht solche Zufälle zu vermerken sind, so gibt doch die starke Änderung des anatomischen Bildes ein Gefühl des Unbefriedigtseins, zumindest für den Nachuntersucher. Ein solcher Tadel war sicher gerechtfertigt beim Anblick mancher Endergebnisse, die man früher zu Gesicht bekam. Indes ist keineswegs eine Deformierung unvermeidlich. Bei unseren besten Operateuren findet man sie nicht und ich denke und alle werden mir da beistimmen, was einige Laryngologen imstande

Generated on 2019-10-24 14:27 GMT / http://hdl.handle.net/2027/uc1.b3252762
Public Domain in the United States, Google-digitized / http://www.hathitrust.org/access_use#pd-us-google
Digitized by Google
Original from UNIVERSITY OF CALIFORNIA

sind, das müssen wir alle können oder besser die Hand von der Operation der Tonsillektomie lassen.

Übergehend zur Erwägung des Vorteiles, der schließlich dem Patienten aus der Entfernung oder der Resektion der Tonsillen erwächst, können wir uns nur Klarheit der Vorstellungen schaffen, wenn wir stets vor Augen haben, was wir durch die Operation eigentlich erzielen wollen. Vor allem werden wir uns nie zu einer Operation verstehen ohne die begründete Aussicht auf Besserung eines unerwünschten Zustandes oder Verhinderung schädlicher Zufälle der Zukunft.

Absichtlich habe ich hier die Worte — „unerwünscht" und „schädlich" und nicht „abnormal" — gewählt, weil ich glaube, daß viel unnötige Chirurgie der Tonsillen ihren Ursprung von einer übertriebenen Meinung von der Wichtigkeit der Verbesserung zwar pathologischer, aber nicht schädlicher Änderungen herleitet. Bis zu einem gewissen Grade unterliegt das Lymphgewebe im Rachen dem Wechsel als Reaktion auf mannigfache Einflüsse und gibt uns die Aufgabe, zwischen solchen Abweichungen, welche das Wohlbefinden des Patienten nicht beeinträchtigen, zu unterscheiden, und jenen, welche zum geringeren oder größeren Schaden gereichen.

Vor allem wollen wir jene Zustände festhalten, welche einen chirurgischen Eingriff in den Tonsillen erfordern. Unter Weglassung des Neoplasmas kommen für unsere derzeitige Indikationsstellung folgende Hauptformen in Betracht: krankhafte Vergrößerung, chronische Entzündung und Neigung zu bakterieller Infektion.

Diese Bedingungen können einzeln oder zusammen bestehen.

Was zuerst die krankhafte Vergrößerung betrifft, so waren wir darin besonders dem Irrtum ausgesetzt, und es wird wenige unter uns geben, glaube ich, die nicht zu einer Zeit auf ihren Operationstisch Tonsillen von erstaunlicher Größe niederlegten, die in situ unseren Sinn für Proportion störten, und wo wir dann, gefragt, inwiefern wir dem Patienten geholfen, verlegen gewesen wären, genau die Art der erwiesenen Wohltat zu bezeichnen.

Die Störungen, die sich von der einfachen Hypertrophie ergeben, sind hauptsächlich mechanischer Natur, wie falsche Aussprache und Tubenverschluß. Nichtsdestoweniger gibt es genug Leute mit überraschend großen Tonsillen, die sich eines ungestörten Wohlbefindens erfreuen und nie das eine oder das andere Symptom, das auf die Tonsillen zu beziehen wäre, aufweisen. Solche Fälle führen zu dem Schluß, daß die Tonsillenvergrößerung an sich nicht notwendigerweise das Individuum schädigt. Wenn aber Hypertrophie mit mechanischem Verschluß vergesellschaftet ist, haben wir zuerst zu fragen, ob dieselbe voraussichtlich bleibend sein wird oder ob binnen so kurzer Zeit, daß wir wohlweislich darauf warten können, eine Verkleinerung eintreten kann.

Digitized by Google
Original from UNIVERSITY OF CALIFORNIA
Generated on 2019-10-24 14:27 GMT / http://hdl.handle.net/2027/uc1.b3252762
Public Domain in the United States, Google-digitized / http://www.hathitrust.org/access_use#pd-us-google

Das Studium des Naturverlaufes beim Wachstum und der retrograden Metamorphose der Tonsillen ist hier von größter Bedeutung. Wenn wir auf einer Tabelle diese Änderungen eintragen, so werden wir bei einer Mehrheit von Individuen eine Linie, gleichend einer Fieberkurve, finden, charakterisiert durch plötzlichen Anstieg und stufenweise Lysis. Von der Geburt bis ungefähr zum 6. Lebensjahr begegnen wir einem jähen Anwachsen in Zahl und Größe von lymphatischen Einheiten, die in der Hauptsache bis zur Pubertät unverändert bestehen bleiben, wo dann eine Verkleinerung sich einstellt, die zur zunehmenden Schrumpfung des Organes führt, sobald das Alter sich eingestellt hat. Während der ganzen Zeit weist das Lymphgewebe auf verschiedene Weise ein Anwachsen auf, das physiologisch eintritt bei den vier Perioden des Durchbruchs der Molarzähne oder pathologisch und abhängig von den Toxinen der akuten und chronischen Entzündungen auftritt.

In manchen Fällen entziehen sich die Tonsillen aus uns unbekannten Gründen dem normalen Prozeß der Rückbildung und verbleiben groß bis ins mittlere und höhere Alter. Bei Untersuchung der Mandeln haben wir daher vor allem zu unterscheiden zwischen Hypertrophien, die voraussichtlich nur vorübergehend sind, und solchen, bei denen keine nennenswerte Änderung mehr zu erwarten steht. Begründeterweise können wir bei Kindern die Verkleinerung hypertrophischer Tonsillen abwarten, um so mehr, wenn die Untersuchung zur Zeit der Dentition vorgenommen wurde.

Wenn ferner die Untersuchung während oder unmittelbar nach einer akuten Infektionskrankheit — dies gilt für Kinder und Erwachsene — gemacht wurde, so muß ein bedeutender Teil der Vergrößerung dem gelegentlichen Reiz, welchem das Lymphgewebe durch den toxischen Einfluß der Affektion ausgesetzt war, zugeschrieben werden. Wir müssen daher gegebenenfalls die momentane Vergrößerung abrechnen und uns deshalb fragen, wieviel sich als nur vorübergehendes Anschwellen der lymphatischen Gebilde darstellt.

In solchen Fällen nicht komplizierter Hyperplasie ist das Problem der Operation ganz simpel ein mechanisches und ist nur die Entfernung eines genügenden Teiles des überflüssigen Lymphgewebes indiziert, um den Rachen von seinem Verschluß zu befreien. Eine Tonsillotomie ist daher theoretisch gleichwertig und in der Praxis hinreichend. Gleichwohl kann es vorkommen, daß bei jugendlichen Personen eine zweite Operation gelegentlich sich als nötig ergeben kann, wenn die Einflüsse, die ein Wuchern des Lymphgewebes hervorrufen können, in der Folgezeit eine neuerliche Vergrößerung des Organes bewirken.

Obgleich ich bei einfacher Hyperplasie eine Entfernung des ganzen Organes nicht für absolut nötig halte, so brachten mich doch meine Erfahrungen als Operateur dazu, auch in diesen Fällen die Tonsillektomie anzuwenden, da das Verfahren der Enukleation nur eine gering anzuschlagende Vermehrung

Digitized by Google
Original from UNIVERSITY OF CALIFORNIA
Generated on 2019-10-24 14:27 GMT / http://hdl.handle.net/2027/uc1.b3252762
Public Domain in the United States, Google-digitized / http://www.hathitrust.org/access_use#pd-us-google

des Traumas, der Schmerzen und Gefahren gegenüber der partiellen Entfernung bedeutet. In meiner Praxis sind es gerade diese Fälle von einfacher obturierender Vergrößerung, die den geringsten Unterschied in Trauma und Gefahr zeigen, wenn nur die Tonsillektomie mit scharfen Instrumenten und folgender Abschnürung der großen Gefäße geschieht.

Ich kam nach und nach immer mehr dahin, die Tonsillektomie in allen Fällen, wo ich eine Operation indiziert hielt, zu machen, doch wäre ich der letzte, dies Verfahren allen Operateuren zu empfehlen, und speziell für die, deren Technik ungeschickt oder falsch ist, halte ich die Tonsillotomie für die Operation der Wahl, soweit es eben noch die Umstände des Falles erlauben.

Wir kommen nun zur Erörterung des zweiten Grundes für die Entfernung, nämlich der chronischen Entzündung mit Retention von Detritus in den Lakunen.

Auf der Versammlung der British Medical Association im Jahre 1903 zeigte die Diskussion darüber, daß wir alle noch mehr durch Unterlassung als durch Übereifer im Operieren einfacher Hypertrophien gesündigt. Die Schwierigkeit, chronische Sepsis zu erkennen, ist häufig groß, wo nicht Detritus in sonst normal erscheinenden Tonsillen angehäuft ist. Diese Fälle erfordern immer Behandlung oder chirurgischen Eingriff.

Unter diesen Umständen ist eine teilweise Entfernung der Mandeln meist ungenügend. Sicherlich kann eine deutliche Besserung dabei vorkommen, unter günstigen Umständen können die langen, mehr minder gewundenen Krypten enger werden und eine schmälere epitheliale Oberfläche aufweisen, so daß sie, theoretisch genommen, der Infektion ein kleineres Angriffsfeld bieten und sich leichter beim Schluckakt reinigen können. Nichtsdestoweniger kann speziell hier die Tonsillotomie von narbiger Verengerung der Lakunenöffnungen gefolgt sein, die mit der Zeit zu ärgerer Anhäufung von Detritus führen kann, als ursprünglich bestand. Weil aber die Tonsillotomie in solchen Fällen von lakunärer Retention unzulässig ist, braucht man noch nicht die Tonsillektomie für die einzige andere Möglichkeit zu halten. Wir begegnen manchen Tonsillen von sonst normalem Bau mit ein bis zwei verschlossenen Krypten, die mit einer Schere oder einem rechtwinklig geknickten Messer geöffnet und drainiert werden können.

Wenn eine solche Tonsille sonst gesund ist und nicht ganz ungewöhnlich oft Gegenstand bakterieller Infektion wird, erscheint eine Tonsillektomie unnötig.

Andrerseits wenn die Krypten gewunden und voller Abfallsprodukte sich zeigen und wenn gleichzeitig die Tonsillen vergrößert sind, dann sind Incisionen nur Zeitverlust und es ist besser, sogleich zur Ektomie zu schreiten.

Die dritte Ursache für Tonsillenoperationen haben wir in der Tendenz des Organs für bakterielle Infektion gefunden. Solche Infektionen

Digitized by Google
Original from UNIVERSITY OF CALIFORNIA
Generated on 2019-10-24 14:27 GMT / http://hdl.handle.net/2027/uc1.b3252762
Public Domain in the United States, Google-digitized / http://www.hathitrust.org/access_use#pd-us-google

können akut sein — pyogenetische Entzündungen — oder chronische Tuberkulose des Organes.

In den Fällen von akuter Infektion haben wir vor allem zu unterscheiden zwischen gelegentlich aufflammender, hervorgerufen durch eine besonders virulente Art von Mikroorganismen, oder jenen, die eine Neigung zur Rezidive haben, die wieder von einer lokalen oder allgemeinen Empfänglichkeit von seiten des Wirtes abhängig ist.

Die typischen Vertreter der ersteren Infektion sind virulente Streptokokkenstämme und der Diphtheriebacillus. Diese ergreifen die Tonsillen, ob sie vorher erkrankt waren oder nicht, und befallen auch die Follikel der anliegenden Schleimhaut.

Jüngst hatte ich in Boston während einer ausgebreiteten, vielfach letal verlaufenden Epidemie einer septischen Halsentzündung, die durch Milch übertragen wurde, Gelegenheit zu beobachten, wie Patienten, denen die Tonsillen bereits entfernt worden waren, die ersten Krankheitserscheinungen an den Follikeln der Rachenschleimhaut darboten. Diese Fälle waren von allgemeiner Sepsis gefolgt, ein Fall endete letal. Die Epidemie ergriff Individuen ohne Rücksicht auf Alter und Rüstigkeit.

Solche Fälle gehören füglich nicht zur Diskussion über operatives Eingreifen.

In der zweiten Abteilung von akuten Entzündungen, nämlich der mit Neigung zur Rezidive, müssen wir unterscheiden:

1. Eine primäre Vulnerabilität oder einen Krankheitszustand der Tonsillen, der sich am häufigsten als chronische lakunäre Tonsillitis präsentiert, und das Auftreten einer lokalen akuten Entzündung oder proliferierenden Tonsillitis, eines intrafollikulären oder peritonsillären Abscesses begünstigt oder den Eintritt von Infektionskeimen in den Organismus gestattet und eine Reihe von Krankheiten, wie Endokarditis, Nephritis und Polyarthritis, hervorruft.

Diese Art von Tonsillen erheischt völlige Entfernung, sobald dies nur möglich ist. Wir haben hier einen höchst wichtigen Punkt, der volle Aufmerksamkeit verdient, zu erwägen, nämlich: wie sollen wir in Fällen von akuter Entzündung anderer Körperregionen, wie da sind, das Endokard, die Nieren und Gelenke, welche auf die Tonsillen als Eintrittspforten durch verschiedene Symptome hinweisen, den günstigen Moment für die Tonsillektomie erkennen. In Fällen von akutem Gelenksrheumatismus und der mehr oder weniger chronischen Formen der infektiösen Arthritiden habe ich einige Tage nach Verschwinden der akuten Erscheinungen operiert, ohne je einen lokalen oder sonstigen üblen Zufall verzeichnen zu müssen.

Auf dem XVI. Internationalen Ärztekongreß war die Forderung aufgestellt worden, die Tonsillen während des akuten Anfalles des Gelenkrheumatismus zu operieren. Wenn auch die Fürtrefflichkeit dieses Rates aus theore-

Digitized by Google
Original from UNIVERSITY OF CALIFORNIA
Generated on 2019-10-24 14:27 GMT / http://hdl.handle.net/2027/uc1.b3252762
Public Domain in the United States, Google-digitized / http://www.hathitrust.org/access_use#pd-us-google

tischen Gründen angezweifelt werden kann, so ist doch mindestens ein längerer Aufschub unnötig.

In den wenigen Fällen rezidivierender akuter Nephritis mit anzunehmendem tonsillären Ursprung, die ich gesehen, wurden die Tonsillen einige Wochen, nachdem der Urin normal geworden, ohne mehr Zeichen einer Nierenaffektion aufzuweisen, entfernt. Bei rezidivierender infektiöser Endokarditis, wo ich die Tonsillen kurz nach Abklingen der akuten kardialen Symptome entfernte, habe ich zweimal eine Besserung des Krankheitsprozesses, der starke Angstgefühle hervorgerufen hatte, gesehen. Bei der letzteren Art von Fällen halte ich es erst dann für erlaubt, zu operieren, sobald ein gewiegter Internist den Herz- und Allgemeinzustand für hinreichend gekräftigt erklärt.

Die Frage, ob man bei Temperaturanstieg operieren darf, kann nicht mit festen Regeln beantwortet werden. In manchen Fällen von rezidivierender allgemeiner Infektion bleibt die Temperatur auf der Höhe als Folge der Resorption von Toxinen, wie eine solche bei chronischer Tonsillitis mit lakunärem Detritus und bei Tuberkulose des Organs vorkommt. Solche Fälle erfordern eine Entfernung. Doch ist es vorzuziehen zu warten, falls das Fieber nicht damit erklärt werden kann, bis eine beträchtliche Zeit abgelaufen ist.

2. Eine primäre Vulnerabilität von seiten des Organismus für die verschiedenen Infektionskrankheiten. Hier ist die Tonsillektomie indiziert, sobald die Tonsillen eine schon bestehende chronische Entzündung zeigen. Oft verlangt man von uns die Entfernung von Tonsillen als Prophylaktikum gegen Rachen- und Halserkrankungen, und wenn wir da zu erwähnen verabsäumen, daß die Tonsillen nur einen Teil des zugänglichen Ringes von Lymphgewebe bilden, so kann es uns zur Last gelegt werden, wenn später trotz Tonsillektomie Halserkrankungen auftreten. Speziell bei Kindern mit vergrößerten Rachenfollikeln und Erwachsenen mit Hypertrophie der Pharynxseitenwand können schwere Fälle von Halsentzündungen auch nach der sorgfältigsten Tonsillektomie vorkommen.

In beiderlei Fällen kann eine Tonsillotomie von Nutzen sein, doch ist das allgemein nicht vorauszusagen. Wir haben wahrscheinlich alle schon Patienten gesehen, die nach einer Tonsillotomie noch mehr als früher Zielstätte für Tonsillitis, ja peritonsilläre Abscesse waren, bei welchen dann eine Untersuchung die Vernarbung der Lakunen mit Retention von Detritus zutage förderte.

Bei Personen, die zu Rheumatismus neigen, können solche Tonsillitiden folgen, wenn auch nur eine Spur von Tonsillengewebe zurückgelassen wurde.

Es ist daher klar, daß akute Rachenkatarrhe ebenso von den variablen Faktoren der Widerstandsfähigkeit, dem Vorhandensein durchlässiger Rachenfollikel und der Virulenz der Mikroorganismen als von der Neigung der Tonsillen zur Infektion abhängt.

Generated on 2019-10-24 14:27 GMT / http://hdl.handle.net/2027/uc1.b3252762
Public Domain in the United States, Google-digitized / http://www.hathitrust.org/access_use#pd-us-google
Digitized by Google
Original from UNIVERSITY OF CALIFORNIA

Unter den chronischen Entzündungen der Mandeln bedarf vor allem die primäre Tuberkulose einer chirurgischen Behandlung. Diese Erkrankung ist gewöhnlich von gleichzeitiger Invasion in die Halslymphdrüsen begleitet, nicht selten sind die Adenoide mitbetroffen. Hier soll nun eine Entfernung der Tonsillen und Adenoide einer Operation der Lymphdrüsen am Hals vorangehen, um so weit als möglich die Eintrittspforte zu verschließen.

Die Tonsillektomie wurde auch für primäre Syphilis dieses Organes angegeben und ebenso für hartnäckige Angina Vincenti, doch fehlen mir für diese Fälle persönliche Erfahrungen.

Häufig begegnet uns die Frage, ob wir bei Kindern mit Hypertrophie der adenoiden Vegetationen auch die Tonsillen mit entfernen sollen, auch wenn sie keine Anzeichen einer Erkrankung bieten.

Aus mehreren Gründen können wir diesen Weg einschlagen, vor allem weil wir uns, wenn die Mandeln zurückgelassen werden und sich später als Krankheitsherd entpuppen, dem Tadel der Eltern aussetzen, daß wir nicht mit den Adenoiden die Tonsillen entfernten. Dies ist sicherlich ein Punkt, wert der Erwägung, doch würde ich für meine Person eine andere Politik befolgen, die sich mir in solchen Fällen als klügste bewährte. Ich halte es für das Beste, die Tonsillen in Fällen, wo sie nicht sichtlich erkrankt sind und nur eine einfache, verschließende Hyperplasie der Adenoide besteht, zu belassen.

Bei Kindern und jugendlichen Individuen hat das Lymphgewebe des Halses noch nicht seinen höchsten Stand erreicht und es können daher noch Nachoperationen der Adenoide nötig werden zu einer Zeit, wo der Charakter der Tonsillen bereits ausgeprägt ist und dieselben entfernt werden können, sobald sie sich erkrankt zeigen.

Es ist sehr wichtig, den Eltern über diese Tatsache reinen Wein einzuschenken und dieselben anzuweisen, die Kinder regelmäßig zur Untersuchung zu bringen, mindestens einmal im Jahr, so lange es eben nötig ist.

Bei Kindern mit drei, vier Jahren hingegen, bei welchen sich wegen rezidivierender Mittelohrentzündung eine Adenoidenoperation als notwendig herausstellt, halte ich es für angebracht, auch die Tonsillen zu entfernen, selbst wenn sie nicht sicher pathologisch verändert sind. Hier können wir eine Disposition des Organismus für pyogene Infektion annehmen oder müssen an eine starke Durchlässigkeit des Rachenlymphgewebes denken. Da mag nun die Entfernung der Tonsillen mit den Adenoiden dazu beitragen, den gewünschten Zweck zu erreichen, nämlich künftige Attacken der Otitis media zu verhindern. Der Infektionskeim kann natürlich weiter eine Eingangspforte im Pharynx finden, doch wird ihm dies nur in geringerem Ausmaß gelingen, soweit meine Erfahrung mir zu urteilen erlaubt.

Generated on 2019-10-24 14:27 GMT / http://hdl.handle.net/2027/uc1.b3252762
Public Domain in the United States, Google-digitized / http://www.hathitrust.org/access_use#pd-us-google
Digitized by Google
Original from UNIVERSITY OF CALIFORNIA

Wenn wir den Einfluß der teilweisen oder völligen Entfernung der Tonsillen auf die Stimme in Erwägung ziehen, so haben wir vor allem die Rolle, welche der weiche Gaumen und die normalen Tonsillen bei der Phonation spielen, festzustellen. Wie Makuen gezeigt hat, obliegen dem weichen Gaumen zwei wichtige Funktionen bei der Stimmbildung, die eine, nach Art einer Klappe die Stimmresonanz zu beeinflussen, die andere als Kraft, die imstande ist, den Schildknorpel zu strecken und die Stimmbänder zu spannen, so Qualität und Höhe der Stimme beeinflussend. Die normale Tonsille hält die Gaumenbogen voneinander getrennt und es ist ihr daher theoretisch ein günstiger Einfluß auf die Stimmresonanz zuzubilligen. Bei Tonsillarhypertrophie ist die Klappenfunktion des weichen Gaumens behindert, wobei auch Qualität und Tonhöhe gemindert werden.

„Die Muskeln, welche die hypertrophischen Tonsillen umgeben, sind aus ihrer Lage gebracht und lassen daher eine präzise Aktion vermissen und die Resonanz ist verschlechtert im Verhältnis zur Größe der Tonsillenmasse, infolge Beeinträchtigung der Klappenfunktion des weichen Gaumens. Die Muskeln, welche die Pfeiler des Gaumens bilden, sind gekrümmt, anstatt gerade in ihrem Aktionsfeld gestreckt zu sein, die einen nach vorne, die anderen nach hinten in einem der Tonsillengröße entsprechenden Grade. Dabei behindern selbst mäßig vergrößerte Tonsillen durch Verlagerung der Muskeln die Funktion derselben, weil sie nicht den weichen Gaumen vom Heben abhalten können. Als Resultat bleibt ein offener Kanal von der Mundhöhle zur Nase. Dadurch erhält die Stimme einen näselnden Beiklang. Nicht nur dies, es führt auch der Druck auf diese Spannermuskeln des Gaumens dazu, daß alle Muskeln mit der Zeit in einen mehr oder weniger paretischen Zustand versetzt werden und wir haben dann den sogenannten schlaffen Gaumen, der sich immer mehr oder minder deutlich in einem verwaschenen Charakter der Stimme kundgibt und eine Einschränkung der höheren Stimmlagen veranlaßt, die zurückzuführen ist auf die „laryngeale Funktion der Gaumenrachenmuskulatur" (Makuen).

Chronisch-entzündliche Verhältnisse können ferner einen ungünstigen Einfluß auf die Stimme haben durch die Adhäsionen, die gewöhnlich mit benachbarten Gebilden bestehen und durch die Begünstigung von chronischer katarrhalischer Pharyngitis und Laryngitis.

Wenn wir nicht hoffen können, eine Stimme von ausgesucht guter Qualität bei einer Person, die an obturierender Hyperplasie oder chronischer Entzündung der Tonsillen leidet, anzutreffen, so müssen wir doch für praktische Zwecke zwischen der gewöhnlichen Sprechstimme, deren sich ein Individuum bedient, und einer Sängerstimme unterscheiden. Da bei der ersteren Klasse von Fällen bedeutende Abweichungen von der Norm bestehen können,

Digitized by Google
Original from UNIVERSITY OF CALIFORNIA
Generated on 2019-10-24 14:27 GMT / http://hdl.handle.net/2027/uc1.b3252762
Public Domain in the United States, Google-digitized / http://www.hathitrust.org/access_use#pd-us-google

ohne durch ihren Einfluß auf die Stimme den Besitzer zu stören, so werden wir nicht oft uns aus diesem Grunde zu einer Operation veranlaßt sehen.

Unsere Indikationsstellung für Entfernung der Tonsillen soll hier der bereits besprochenen Richtschnur folgen.

Ich für meine Person habe nie eine Schädigung der Sprechstimme nach einer sorgfältig durchgeführten Tonsillo- oder Tonsillektomie gesehen. Im Gegenteil erfolgte dort, wo obturierende Hyperplasie oder chronische Entzündung vorlag, eine Besserung der früher bestehenden falschen Resonanz oder der Neigung zu katarrhalischen Störungen.

Nach Tonsillektomie kann sogar eine beträchtliche postoperative Deformität ohne nennenswerten Einfluß auf die Sprechstimme bestehen. Teilweise Verschmelzung der beiden Gaumenbögen scheint nur geringe Bedeutung zu haben, vorausgesetzt, daß nicht Verkürzung oder Faltung durch Narbenzug vorliegt, indes scheinen Änderungen am Gaumen bei Wegnahme von Muskelgewebe oder Behinderung der Beweglichkeit des ersteren einen ungünstigen Einfluß zu haben.

Es ist nicht nur die schwerwiegendere Art von Deformität, die unser Verdammungsurteil verdient, sondern auch, was Makuen so richtig sagt: „In diesem Zeitalter der radikalen Operationen der Tonsillen mit Fingern und stumpfen Instrumenten besteht die große Gefahr, daß man größere Gewalt anwendet, als die zarten Gewebe ertragen und daß sie über ihre Elastizitätsgrenze gezerrt werden."

Bei Sängern ist eine Unterscheidung zu treffen zwischen Anfängern, deren Stimme den Prozeß der Ausbildung durchmacht, und solchen, deren Organ eine endgültige Stufe der Entwicklung bereits erreicht hat. Im ersteren Falle mögen Erkrankungen der Tonsillen verhindern, daß die Stimme den möglichen Grad der Vollendung erfährt. Die vordem aufgestellten Grundsätze für unser Vorgehen können im allgemeinen von geschickten Chirurgen auch hier befolgt werden, doch ist zu empfehlen, bei besonders viel versprechenden Stimmen zuerst andere nutzbringende Mittel zu versuchen, bevor man zur Operation schreitet. Dieser Rat gilt besonders für Sopranstimmen, wo eine leichte Änderung in der Beweglichkeit der Gaumenmuskulatur unerwartet die ganze Stimmlage herabdrücken kann ohne dementsprechende Hebung der Qualität. Sicher ist jedoch, daß bei einem Studenten mit leidlich guter Mezzostimme, bei dem wegen chronischer Tonsillitis eine Tonsillektomie ausgeführt wurde, sich unvermittelt ein Kontrabaß der feinsten Art ausbildete, doch läßt sich solch ein Glücksfall nicht voraussagen. Daher würde ich eine Tonsillotomie vorziehen, sobald der Fall es erlaubt, da eine Tonsillektomie die Gefahr einer stärkeren Schädigung der Gaumenbögen birgt.

Bei ausgebildeten Sängern treten die obigen Vermerke besonders in Geltung. Vor allem ist zu bedenken, daß, wo wirklich eine große Stimme be-

Digitized by Google
Original from UNIVERSITY OF CALIFORNIA
Generated on 2019-10-24 14:27 GMT / http://hdl.handle.net/2027/uc1.b3252762
Public Domain in the United States, Google-digitized / http://www.hathitrust.org/access_use#pd-us-google

steht, keine stärkeren pathologischen Veränderungen in den Tonsillen bestehen können, sonst wäre die Stimme nicht groß geworden. Nur in dem seltenen Fall, daß Veränderungen in den Mandeln ernstlich das Allgemeinbefinden gefährden, soll man an Operation denken, doch ist dies sicher eine seltene Verkettung von Zufällen. Äußerst einfach ist andrerseits die Frage, ob Tonsillen bei Sängern, die eine mehrjährige Ausbildung genossen und deren Stimme zu wünschen übrig läßt, zu entfernen sind oder nicht.

Hier müssen wir uns fragen: Ist die ungenügende Qualität der Stimme auf die Tonsillen zurückzuführen, oder besteht sie unabhängig von dieser.

Das allgemeine Verhalten der Autoren zur Frage der Tonsillenoperationen ist sicher durch die Erfahrungen aus der Zeit, wo noch die Tonsillotomie das übliche Verfahren war, gerechtfertigt und es hat sich gezeigt, daß die Enukleation ebensowenig einen günstigen Einfluß auf die Stimme hat. Manche Sänger sind eben dazu verurteilt, nur die Mittelmäßigkeit zu erreichen und diese werden zur Verbesserung ihrer unvollkommenen Stimme ständig unsere Hilfe angehen, trotzdem ihr Mangel von minder guter Entwicklung oder Übung des Stimmapparates abhängt. Die Gefahr, Enttäuschung hervorzurufen oder sogar die Stimme noch zu verschlechtern, sollte die Laryngologen äußerst vorsichtig machen beim Entschluß zu operativen Maßnahmen.

Wenn ich nun schon zur Vorsicht rate, so will ich doch nicht für einen Anwalt einer Taktik der Nichteinmischung gelten. Ich würde nicht zögern, auch bei Sängern eine Tonsillektomie auszuführen, bei denen eine hartnäckige Laryngitis auf eine chronische Mandelentzündung zurückzuführen ist, doch bestehe ich in solchen Fällen darauf, den Patienten von der Gefahr, die er auf sich nimmt, zu unterrichten.

Resümé.

1. Es konnte bisher nicht bewiesen werden, daß eine völlige Entfernung der Mandeln dem Organismus nachträglich ist.

2. Eine Tonsillotomie birgt für gewöhnlich ein geringeres Trauma als die Tonsillektomie, doch ist bei der letzteren die Methode der Entfernung von hervorragender Bedeutung, da ein scharfes Präparieren bis zur Tonsillararterie mit Abschnürung der Blutgefäße die geringste entzündliche Reaktion gibt.

3. Von den beiden Operationen zeigt die Tonsillektomie den größeren Prozentsatz von septischen Komplikationen, was sowohl auf das größere Trauma als auch auf die verhältnismäßig größere Anzahl von zu Sepsis neigenden Fällen zurückzuführen ist, die in den letzten Jahren zur Operation kamen.

4. Die relative Häufigkeit von postoperativen Blutungen ist noch nicht festgestellt, doch ist vom Gesichtspunkt der erfolgreicheren Behandlungsmethode dies keine weiters ernste Komplikation, wenn sie bloß von lokalen Ursachen abhängt.

5. Während arge Deformierungen der betroffenen Teile der Tonsillotomie anscheinend nicht folgen, so ist doch ein Narbenverschluß der Lakunen-

Digitized by Google
Original from UNIVERSITY OF CALIFORNIA
Generated on 2019-10-24 14:27 GMT / http://hdl.handle.net/2027/uc1.b3252762
Public Domain in the United States, Google-digitized / http://www.hathitrust.org/access_use#pd-us-google

öffnungen häufig und kann zu einer Verstärkung der ursprünglichen chronischen Entzündung führen. Die Tonsillektomie kann in ungeschickten Händen von gewaltiger und schädlicher Verzerrung gefolgt sein, doch eine gute Technik wird keine Änderung außer eine Annäherung und gelegentliche teilweise Verwachsung der beiden Gaumenbogen hervorrufen.

6. Eine Indikation für die Operation können nur pathologische Veränderungen der Tonsillen, die dem betreffenden Individuum zum Schaden gereichen, abgeben.

7. Einfache Hyperplasien, die verschließend wirken oder Katarrhe begünstigen, können auch in hartnäckigen Fällen und speziell bei Kindern mit Tonsillotomie behandelt werden.

8. Die Schädigung des Organismus durch chronische Tonsillitis kann durch eine Tonsillotomie noch anwachsen.

Eine völlige Entfernung ist hier der partiellen vorzuziehen, doch können milde Fälle genügend durch eine konservative Behandlung beherrscht werden.

9. Rachenentzündungen durch virulente Mikroorganismen können durch eine Tonsillektomie nicht ausgeschaltet werden.

10. Rezidivierende lokale oder allgemeine Infektionen, die ihren Ursprung von den Mandeln nehmen, sind ein Grund für die Entfernung der Tonsillen im günstigsten Momente. Von einer Tonsillotomie ist hier nicht der gleiche Erfolg zu hoffen.

11. Rezidivierende akute katarrhalische Halsentzündungen erfordern eine völlige Entfernung der Tonsillen, sobald diese Zeichen einer chronischen Entzündung aufweisen; doch schließt dies nicht jeden weiteren Anfall aus.

12. Lokale Tuberkulose der Tonsillen erfordert völlige Entfernung des Organs.

13. Bei Kindern mit vergrößerten adenoiden Vegetationen, die einer Entfernung bedürfen, sollen die Tonsillen nicht mitexstirpiert werden, wenn sie nicht deutliche Zeichen einer Erkrankung aufweisen oder nicht Begünstigung von akuter Mittelohrentzündung vorliegt.

14. Wenn eine Schädigung der Sprechstimme von Tonsillenerkrankungen abhängt, so ist nach den bereits aufgestellten Prinzipien vorzugehen und wenn eine Tonsillektomie indiziert ist, kann sie bei sauberer Technik ohne Angst ausgeführt werden.

15. Bei Sängern vermögen leichte Änderungen in der Spannung der Gaumenbögen die Stimme günstig oder ungünstig zu beeinflussen. Für gewöhnlich kann bei Anfängern bei schweren Veränderungen der Tonsillen eine teilweise oder völlige Entfernung vorgenommen werden, sobald das Wohlbefinden des Patienten es verlangt. Nach längerer Dauer der Ausbildung im Gesang soll am konservativen Vorgehen festgehalten werden, besonders wenn es hervorragend gute Stimmen betrifft.

Generated on 2019-10-24 14:27 GMT / http://hdl.handle.net/2027/uc1.b3252762
Public Domain in the United States, Google-digitized / http://www.hathitrust.org/access_use#pd-us-google
Digitized by Google
Original from UNIVERSITY OF CALIFORNIA

Ausspülung zystischer Polypen aus der Kieferhöhle durch Punktion.[1])

Von Dr. **Oskar Hirsch** in Wien.

(Mit 8 Abbildungen.)

Den Gegenstand folgender Abhandlung bildet ein von mir zweimal beobachtetes, in der rhinologischen Literatur bisher nicht beschriebenes Vorkommnis, daß bei einer einfachen Punktion ungewöhnlich große cystische Polypen in der Kieferhöhle durch das Spülwasser von ihrer Insertion abgerissen wurden und durch einen weiten Hiatus semilunaris in die Nase gelangten.

Im ersten Falle handelte es sich um einen 34jährigen Schuldiener, der über Heiserkeit und Eiterausfluß aus der Nase klagte.

Die laryngologische Untersuchung ergab akute Laryngitis, die rhinologische akutes Empyem der linken Nebenhöhlen. Bei der zweiten, einige Tage später vorgenommenen Untersuchung konstatierte ich noch immer Eiter im linken mittleren Nasengang und nahm deshalb die Punktion der Kieferhöhle vor. Ich stach die Nadel vom unteren Nasengang ein und preßte, wie gewohnt, erst Luft durch. Dabei fühlte ich einen Widerstand und der Pat. verspürte Schmerzen. Als ich die Lufteintreibung forcierte — nachdem ich mich überzeugt hatte, daß die Nadel im Hohlraum der Kieferhöhle war —, erfolgte ein Knall und eine seröse, glitzernde Flüssigkeit stürzte aus der Nase hervor. Die Menge dürfte zirka einen Eßlöffel betragen haben. Die Ausspülung mit Wasser ging schwer; ich zog daher die Nadel etwas vor und daraufhin kam ein Patzen Eiter, dann Schleim in gewundenen, wie durch eine schmale Öffnung durchgepreßten Fäden. Als ich den Pat. zum Schlusse schneuzen ließ, kam ein zirka walnußgroßer, nicht mehr prall gefüllter, abgeplatteter Tumor heraus, der an einer Stelle, entsprechend dem abgerissenen kurzen Stiel, blutig tingiert war. Es handelte sich um einen zystischen Polypen (s. Fig. 1*a* u. 1*b*).

Es scheint, daß ich anfangs mit der Nadel in den cystischen Polypen geriet, durch Einpressen von Luft die Zyste zum Platzen brachte, worauf eine seröse Flüssigkeit abfloß. Als ich beim Ausspülen mit Wasser die Nadel zurückzog, kam die Nadelspitze außerhalb des Polypen in der Kieferhöhle selbst zu liegen, und jetzt erst floß das Wasser in die Höhle und schwemmte den Eiter heraus. Hierauf dürfte durch den allseitigen Druck des Wassers der Tumor gegen den weiten Hiatus semilunaris getrieben und dort eingezwängt worden sein, so daß sich der restliche Eiter neben dem Tumor nur in dünnen Fäden durchdrängen konnte. Schließlich wurde der Tumor durch das unter

[1]) Nach einer Demonstration in der Wiener laryngo-rhinologischen Gesellschaft am 5. April 1911.

Digitized by Google
Original from UNIVERSITY OF CALIFORNIA
Generated on 2019-10-24 14:27 GMT / http://hdl.handle.net/2027/uc1.b3252762
Public Domain in the United States, Google-digitized / http://www.hathitrust.org/access_use#pd-us-google

Druck eingetriebene Wasser immer mehr in den Hiatus vorgeschoben, bis er vom dünnen Stiel abgerissen wurde und in die Nasenhöhle fiel.

Die Nase des hier beschriebenen Pat. ist derzeit, von einer leichten Deviation und Spina links abgesehen, ganz normal. Nach Cocainisierung der mittleren Muschel und des mittleren Nasenganges kann man mit einem watteumwickelten Draht leicht in die Kieferhöhle gelangen. Es liegt somit ein sehr weiter Hiatus semilunaris und ein breites Ostium maxillare vor. Ein Ostium accessorium ist nicht vorhanden.

Ein halbes Jahr später kam eine 24jährige Arztensgattin in meine Privatordination und klagte über Nasenverstopfung. Ich konstatierte beiderseits Empyeme und Polypen und entfernte innerhalb 3 Wochen zuerst die Polypen,

Fig. 1.

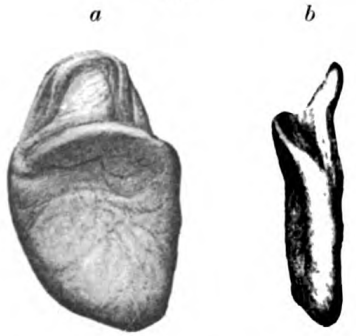

a Cystischer Polyp von Fall 1 von der Fläche gesehen. (Nach Härtung in Alkohol.) — *b* Derselbe von der Kante gesehen. (Nach Härtung in Alkohol.)

Fig. 2.

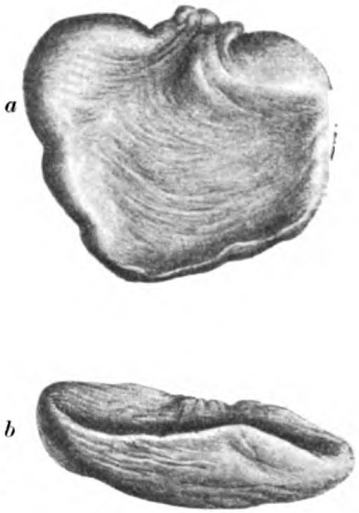

a Cystischer Polyp von Fall 2 von der Fläche gesehen. (Nach Härtung in Alkohol.) — *b* Derselbe von der Kante gesehen. (Nach Härtung in Alkohol.)

räumte dann beiderseits das Siebbein aus, punktierte auch im Laufe der Behandlung einmal mit positivem Resultat die linke Kieferhöhle. Nach Beendigung der Siebbeinoperationen wollte ich die Behandlung des Kieferhöhlenempyems fortsetzen. Ich punktierte zum zweitenmal die linke Kieferhöhle. Während dieser Eingriff das erste Mal anstandslos vonstatten ging, spielte sich bei der zweiten Punktion ein ähnlicher Vorgang ab wie bei dem vorher erwähnten Pat. Bei der Lufteintreibung fühlte ich einen bedeutenden Widerstand. Ich zog die Nadel wieder heraus in der Meinung, sie sei verstopft; doch erwies sie sich als durchgängig. Ich stach die Nadel ein zweites Mal ein und versuchte wiederum Luft durchzupressen. Auch jetzt stieß ich auf Widerstand. Nachdem ich mich durch Vorschieben und Zurückziehen der Nadel überzeugt hatte, daß sie in der Höhle sein müsse, versuchte ich mit größerer

Digitized by Google
Original from UNIVERSITY OF CALIFORNIA
Generated on 2019-10-24 14:27 GMT / http://hdl.handle.net/2027/uc1.b3252762
Public Domain in the United States, Google-digitized / http://www.hathitrust.org/access_use#pd-us-google

Kraft, die Luft durchzutreiben. Der Widerstand ließ plötzlich nach und es entleerte sich eine blutig-seröse Flüssigkeit.

Nun preßte ich Wasser durch, was wiederum sehr schwer ging und wobei die Pat. sehr starke Schmerzen im Zahn fühlte. Endlich kam ein Schleimklumpen heraus und außerdem Eiter in fadendünnen, langen Streifen. Auffallend war mir, daß zum Schlusse die Flüssigkeit trotz stark vorgeneigtem Kopfe nach rückwärts abfloß. Das veranlaßte mich, nach beendigter Punktion die Nase nochmals zu untersuchen. Dabei zeigte sich, daß die Nase durch einen weißlichen, transparenten Tumor vollkommen verlegt war. Er lag lose in der Nase und ich entfernte ihn leicht mit einer Pinzette. Er erwies sich als plattgedrückter cystischer Polyp — speziell ein Rand konnte als Abdruck des Infundibulums angesehen werden — und hatte eine blutige Stelle entsprechend der Insertion (s. Fig. 2*a* u. 2*b*). Auch für diesen Vorgang gilt dieselbe Erklärung wie bei Fall 1.

Bei der Untersuchung der Pat. konnte ich mich überzeugen, daß das Ostium maxillare außerordentlich weit war, so daß eine stark mit Watte umwickelte Sonde passieren konnte.

An beiden Tumoren findet man ganz dünne, kurze Stiele, die in frischem Zustande durch ihre blutige Tingierung auffielen.

Seit dem Jahre 1908 sah ich beide Pat. einige Male. Bei Fall 1 zeigten sich keinerlei Zeichen eines Empyems, die Nase war nach der Behandlung normal und blieb es bis jetzt. Bei der zweiten Pat. habe ich das Kieferhöhlenempyem gleichfalls durch Punktionen, die späterhin leicht vonstatten gingen, geheilt. Es bildeten sich nach 2 Jahren kleine Polypen, die ich wieder entfernte. Eine späterhin vorgenommene Punktion der Kieferhöhle gelang ganz leicht und förderte keinerlei Sekret heraus.

Cystische Polypen der Kieferhöhle sind nicht selten, doch gehören Polypen von dieser Größe keineswegs zu den gewöhnlichen Befunden.

Das Interessante der besprochenen Fälle liegt nicht so sehr in der Größe der Cysten als darin, daß Tumoren dieser Größe durch eine einfache Punktion ausgespült werden konnten. Dieses Ereignis dürfte im ersten Moment überraschen, erklärt sich jedoch leicht, wenn wir erwägen, daß diese Cysten nur mit zarten Stielen inserierten, daß sie durch Eintreiben von Luft gesprengt und teilweise entleert wurden, so daß nur der Balg zurückblieb und daß das Ostium maxillare von abnormer Weite war.

Bekanntlich variiert die Größe des Ostium maxillare. Zuckerkandl beschreibt in seinem Buche: „Normale und pathologische Anatomie der Nase und ihrer pneumatischen Anhänge“ ein Präparat, in welchem der Hiatus semilunaris in ganzer Ausdehnung in die Kieferhöhle mündete, so daß das Ostium maxillare 5 *mm* breit und 19 *mm* lang war. Durch das Entgegen-

Generated on 2019-10-24 14:27 GMT / http://hdl.handle.net/2027/uc1.b3252762
Public Domain in the United States, Google-digitized / http://www.hathitrust.org/access_use#pd-us-google
Digitized by Google
Original from UNIVERSITY OF CALIFORNIA

kommen des Herrn Prof. Tandler bin ich in der Lage, hier ein Präparat aus der Sammlung des Wiener anatomischen Instituts abbilden zu dürfen, das ein Ostium maxillare von ungewöhnlicher Ausdehnung besitzt; es stammt aus der Sammlung weiland Hofrates Zuckerkandl und übertrifft in bezug auf die Größe der Kieferhöhlenöffnung das oben erwähnte Präparat. Das abge-

Fig. 3.

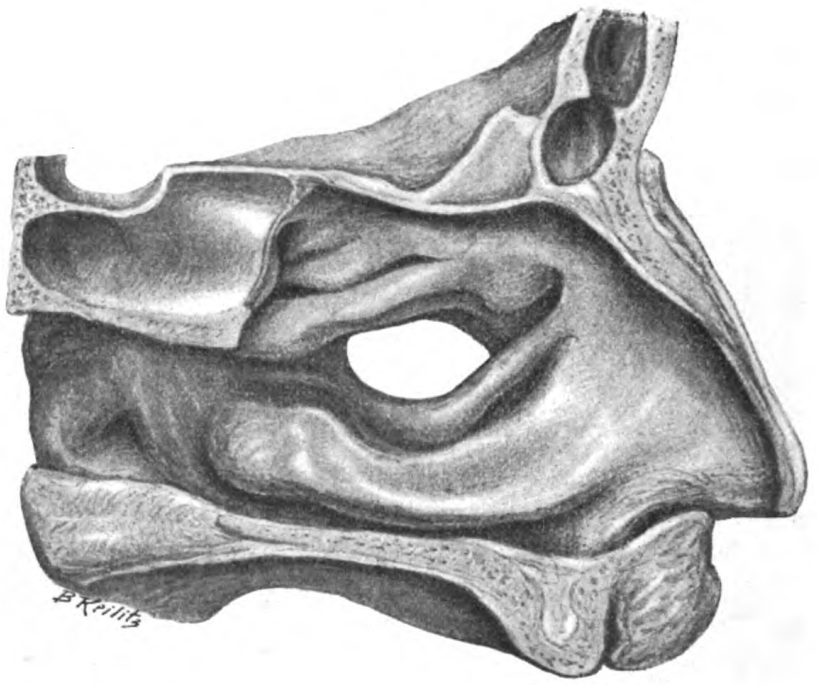

Präparat mit ungewöhnlich großer Kieferhöhlenöffnung. (Aus der Sammlung des Wiener anatomischen Instituts.)

bildete Präparat dürfte den Austritt einer großen Cyste aus der Kieferhöhle in die Nase erklärlich machen (s. Fig. 3).

Daß Tumoren, die in der Kieferhöhle entstanden sind, durch die natürliche oder eine akzessorische Kieferhöhlenöffnung in der Nase sichtbar werden, ist mehrmals beobachtet worden. Hajek, Killian und Grünwald haben solche Beobachtungen an Lebenden machen können. Grünwald sah bei einer Lufteintreibung in die Kieferhöhle eine kleine Geschwulst durch den Hiatus in die Nasenhöhle dringen. Killian und Hajek sahen Kieferhöhlenpolypen durch eine weite Öffnung in die Nase ragen und konnten bei Evulsion der Polypen einen Cystenbalg mit herausziehen. Doch handelte es

Generated on 2019-10-24 14:27 GMT / http://hdl.handle.net/2027/uc1.b3252762
Public Domain in the United States, Google-digitized / http://www.hathitrust.org/access_use#pd-us-google
Digitized by Google
Original from UNIVERSITY OF CALIFORNIA

sich in allen Fällen um kleine Geschwülste, die durch erhöhten Druck aus der Kieferhöhle partiell in die Nasenhöhle eindrangen und operativ entfernt wurden. Die Ausspülung von Tumoren aus der Kieferhöhle in die Nasenhöhle, vor allem so großer Geschwülste, wurde bisher nicht beobachtet.

Die Lymphdrüsen bei der chronischen Mandelentzündung.

Von **R. Goldmann** in Iglau.[1])

Es handelt sich um jene Entzündung, welche entsteht und unterhalten wird durch die Bildung der bekannten Mandelpfröpfe und die bei passender Gelegenheit, in der Regel infolge einer Mischinfektion, von der Nase aus aufflackert. Die Mandelpfröpfe bestehen nicht, wie so oft zu hören ist, aus Eiter, sondern fast ausschließlich aus einer Rein-, gewöhnlich einer Mischkultur der verschiedenen Mikroorganismen der Mundhöhle, unter denen die Spirochaeta refringens, des Bacillus fusiformis und Leptothrix buccalis einen ersten Platz einnehmen, aus Plattenepithelien und vereinzelten Leukocyten.

Dadurch, daß die Pfröpfe durch ihr Wachstum die Krypten vertiefen, schaffen sie die Vorbedingung zur Infektion, d. i. zu rezidivierender Angina, zur Phlegmone und zur Allgemeininfektion, namentlich dann, wenn die Krypten bis an die Tonsillenkapsel heran-, respektive bis ins peritonsilläre Gewebe hineinreichen.

Infolge der Retention, putriden Zersetzung der Pfröpfe und der Resorption der entstehenden Toxine respektive Ptomaine entsteht neben der oft kaum ausgesprochenen Entzündung des Mandelgewebes selbst in der Regel eine kollaterale Lymphangoitis, welche fast konstant folgende **Drüsen** in sich schließt:

Als erste eine Drüse in der Regio retromandibularis in Tonsillenhöhe, die paratonsilläre Drüse, wie ich sie nennen möchte. Sie liegt im Gewebe der Parotis eingebettet und ist die gewöhnliche Ursache des tonsillären Ohrenschmerzes, wenn es auch sicher ist, daß derselbe ebenso von den sensiblen Nerven des peritonsillären Gewebes ausgelöst werden kann, wie man es nach der Totalexstirpation beobachtet. Sie ist nicht schwer von der sogenannten subauriculären Drüse zu unterscheiden, die sich dicht unter dem knorpeligen Gehörgang ebenfalls in der Parotissubstanz befindet und konstant als I. Etappe bei den Affektionen des Mittelohres, weniger konstant bei denen des äußeren Ohres zu palpieren ist.

---

[1]) Vorgetragen in der laryngologischen Abteilung auf der 85. Versammlung deutscher Naturforscher und Ärzte in Wien am 22. September 1913.

Digitized by Google
Original from UNIVERSITY OF CALIFORNIA
Generated on 2019-10-24 14:27 GMT / http://hdl.handle.net/2027/uc1.b3252762
Public Domain in the United States, Google-digitized / http://www.hathitrust.org/access_use#pd-us-google

Die zweite nicht konstante Drüse liegt medial vom großen Schildknorpelhorn in der Regio thyreohyoidea. Sie ist infolge der Nachbarschaft zum Laryngeus superior, der an dieser Stelle die Membrana thyreohyoidea durchbohrt, wahrscheinlich oft die Ursache des Schluckschmerzes, den die Mehrzahl der Pat. nicht in die Tonsillengegend, sondern in den Kehlkopf verlegt. Nach Most finden sich nicht konstante sogenannte Schaltdrüsen auf der Membrana thyreohyoidea, die sich vom Schlunde aus injizieren lassen. Demonstration!

Die dritte, die wichtigste Drüse oder Drüsengruppe liegt, der Palpation leichter zugänglich, konstant lateral vom großen Zungenbeinhorn knapp unter dem lateralen Biventerbauch an der Einmündung der Vena facialis communis in die Jugularis interna am inneren Rand des Kopfnickers. Wir finden sie auch bei anderen Affektionen zum Beispiel der Nase-, der Mundhöhle beteiligt. Sie ist identisch mit der Hauptdrüse nach Most oder dem Ganglion sousdigastrique nach André.

Weitere Lymphknoten liegen als Glandulae cervicales profundae im wesentlichen lateral und längs der Vena jugularis. Sie liegen daselbst unter dem Kopfnicker parallel und sind nach Most beim Erwachsenen zum Teile durch straffe Gewebsfasern mit diesem Muskel verbunden. Sie geben bei spontanem und Druckschmerz leicht zur Fehldiagnose Muskelrheumatismus oder Torticollis Veranlassung. Demonstration!

In vierter Linie folgt eine Drüsengruppe lateral von der Trachea unter dem vorderen Kopfnickeransatz neben dem Seitenhorn der Schilddrüse, Gl. paratracheales. Ihre Beteiligung halte ich für die Hauptursache der so häufigen Stimmstörungen infolge der Tonsillitis (Heiserkeit bis zum fast völligen Versagen der Stimme). Objektiv entspricht denselben nur eine geringfügige Entzündung des Kehlkopfes, dafür aber eine viel deutlichere Bewegungsstörung des gleichseitigen Stimmbandes. Es ist keineswegs der Schmerz oder der unbewußte Reiz die reflektorische Ursache der Stimmstörung, wie wir sie bei der nervösen Aphonie sehen, sondern, wie ich glaube, eine direkte Beteiligung des Nervus recurrens infolge der genannten Drüsenaffektion. Ein solches Versagen der Stimme im Anschluß an eine Tonsillitis chronica konnte ich vor einigen Monaten an mir selbst beobachten, das ich mit der größten Willensanstrengung keineswegs vollständig zu überwinden vermochte; erst nachdem ich mir selbst die vorhandenen Mandelpfröpfe durch energisches Ausdrücken entfernt hatte, kam nach zirka einem halben Tage allmählich die normale Stimme wieder.

Eine weitere Etappe der Lymphangoitis sind die supraclaviculären Drüsen, und zwar vor allem die mediane Gruppe unter dem vorderen

Generated on 2019-10-24 14:27 GMT / http://hdl.handle.net/2027/uc1.b3252762
Public Domain in the United States, Google-digitized / http://www.hathitrust.org/access_use#pd-us-google
Digitized by Google
Original from UNIVERSITY OF CALIFORNIA

Kopfnickeransatz am Schlüsselbein, viel seltenere sind die Drüsen lateral von dem hinteren Ansatze in der eigentlichen Regio supclavicularis betroffen. Die erstere liegt nach Most mehr oder weniger den großen Gefäßen an und zieht sich hinter das Niveau der Clavicula noch in die Tiefe bis zur Subclavia. Ihre Elemente liegen der Jugularis dicht an, sehr oft hinter ihr, mitunter sogar zwischen Jugularis und Carotis. Sie gehen für den palpierenden Finger ohne scharfe Grenze in die paratrachealen Drüsen über. Demonstration!

Nur ausnahmsweise bei septischen Formen der Tonsillitis chronica sind wahrscheinlich durch retrograden Lymphstrom auch die Nackendrüsen, die Glandulae cervicales laterales, affiziert. Ebenso ist bisweilen eine Drüse in Ringknorpelhöhe beteiligt und eine prätracheale, die, wie es mir in einem Falle von septischer Tonsillitis geschah, eine Strumitis oder Peristrumitis vortäuschen kann. (Demonstration!)

Ob der zuweilen in der subclaviculären Gegend oder in der Gegend des Herzens angegebene Schmerz tonsillären Ursprungs auch durch entzündliche Beteiligung der mediastinalen Drüsen und der entsprechenden Nerven, das ist vor allem des Vagus, oder nur reflektorisch zu erklären ist, muß ich vorläufig dahingestellt sein lassen; für die Annahme einer Lymphangitis fehlt bisher die sichere anatomische Basis. Allerdings sind nach Most auch Verbindungen zwischen den paratrachealen und subclaviculären und mediastinalen Drüsen vorhanden. Demonstration (Corning).

Durch das nicht seltene Überspringen einer Etappe infolge direkter Verbindungen zwischen entfernt liegenden Drüsen oder durch die besondere Beteiligung einer einzelnen Region entstehen die verschiedenartigen Symptomenkomplexe.

Es war mir sehr interessant zu finden, daß Uffenorde im Jahre 1905 in einer Arbeit über die Pharyngitis lateralis fast denselben Symptomenkomplex, den ich Ihnen jetzt geschildert habe, auf die Seitenstränge, die Pharyngitis lateralis, bezieht. Er sagt, „die typischen Beschwerden, welche aus unserer Erfahrung sofort auf das Bestehen von Seitenstrangaffektion führen müssen, klagt der Pat. meist folgendermaßen: „Ganz unregelmäßig treten bei mir Kitzelgefühl und Hustenreiz im Halse auf, daneben oft heftige Schmerzen, besonders auch nachts in der seitlichen Kehlkopfgegend, bisweilen strahlen sie auch nach den Ohren aus. Bei der Lokalisation der Schmerzen zeigt der Pat. meist immer genau auf dieselbe Stelle, die des Durchtrittes des N. laryngeus superior auf der Membrana thyreohyoidea, die auch oft druckempfindlich ist.

Es ist ohne weiteres verständlich, daß sowohl die Hauptdrüse, die knapp über dem Nervus laryngeus sup. liegt, sowie die Drüse auf der Membrana thyreohyoidea sehr leicht die Veranlassung zu dieser Annahme bilden kann.

Digitized by Google
Original from UNIVERSITY OF CALIFORNIA
Generated on 2019-10-24 14:27 GMT / http://hdl.handle.net/2027/uc1.b3252762
Public Domain in the United States, Google-digitized / http://www.hathitrust.org/access_use#pd-us-google

Ebenso schildert Boenninghaus in einer Arbeit „über den sensiblen Reizzustand der Kehlkopfnerven“ dasselbe Krankheitsbild, wobei er von einem „oberen Laryngeusdruckpunkt“ entsprechend der Hauptdrüse respektive der suprathyreoidalen Drüse und von einem unteren Druckpunkt, „dem unteren Laryngeus- oder Rekurrensdruckpunkt“, spricht, der nach meiner Ansicht mit der Affektion der paratrachealen respektive vorderen supraclaviculären Drüsen zusammenfällt. Jedenfalls konstatiert Boenninghaus in einigen Krankengeschichten als einzigen Befund Mandelpfröpfe oder vorausgegangene Angina.

Wenn wir an die Lage der tiefen cervicalen Drüsen zwischen der Jugularis und Carotis und der Nachbarschaft des Vagus denken, dann wird uns das von mir und anderen (Tschiassny) sicher festgestellte, durch Tonsillenexstirpation geheilte Asthma bronchiale tonsillären Ursprungs viel besser als toxische oder durch Druck entstehende Vagusneuritis und die einzelnen asthmatischen Anfälle als den Neuralgien der sensiblen Nerven entsprechende Äußerungen des Vagus verständlich. Die Voraussetzung ist, daß der Nachweis der Lymphadenitis cervicalis profunda, wie mir in dem seinerzeit publiziertem Falle, gelingt. Auf diese Beziehung wäre in jedem Falle von Asthma bronchiale zu achten, wo entzündliche Prozesse des Kopfes oder Halses wie vor allem chronische Naseneiterungen vorliegen.

Die Verwertung dieser Symptome für die Diagnose und Beurteilung der Tonsillitis chronica wird dadurch erschwert, daß auch andere Affektionen eine ganz ähnliche Bahnen verfolgende Lymphdrüsenentzündung zur Folge haben. Vor allem sind es die chronischen Entzündungen der Nase und des Nasenrachenraums, die gleichzeitig auch ätiologisch für die chronische Mandelentzündung in erster Linie in Frage kommen. Es sind dies besonders die Eiterungen des hinteren Siebbeins und des Keilbeins, aber auch der übrigen Höhlen, soweit sie infektiöses Material in den Rachen bringen.

Bei diesen Affektionen habe ich jedoch niemals die erste Etappe, d. i. die paratonsilläre Drüse, empfindlich gefunden, wohl aber neben der Hauptdrüse die seitliche retropharyngeale Drüse oder Drüsengruppe, welche nach Most median von der Carotis interna nahe ihrem Eintritt in den carotischen Kanal des Schädels liegt. Die Patienten zeigen hierbei spontanen und Druckschmerz in der Tiefe der seitlichen Nackengegend. Oft sind aber als erste Etappe erst die tiefen cervicalen Drüsen betroffen, die um die Vena jugularis interna gelagert sind, darunter die Hauptdrüse am Winkel der Einmündung der Facialis in die Jugularis interna.

Ebenso gelangen die Lymphgefäße des Gaumens und der hinteren Zungenpartien direkt zur Hauptdrüse an der Vena jugularis oder noch tiefer. Jedenfalls bleibt die erste und zweite Etappe der Tonsillitis frei.

Digitized by Google
Original from UNIVERSITY OF CALIFORNIA
Generated on 2019-10-24 14:27 GMT / http://hdl.handle.net/2027/uc1.b3252762
Public Domain in the United States, Google-digitized / http://www.hathitrust.org/access_use#pd-us-google

Für die Lymphgefäße der äußeren Nase, der Wange, der vorderen Zungen- und Zahngegend sind die submaxillaren Drüsen regelmäßig die erste Etappe. Nur bei den Entzündungen im vorderen Teile der Nase sind neben den submaxillaren Drüsen bisweilen als erste Etappe auch die Drüsen am unteren Parotispol betroffen. Die Entzündungen des Ohres sind, wie bereits erwähnt, von Schwellung der subauricularen Drüse als erste Etappe begleitet.

Um das Gesagte kurz zusammenzufassen: Die chronische Tonsillitis (die akute befolgt natürlich dieselben Bahnen) erzeugt eine collaterale Lymphdrüsenentzündung mit vornehmlicher Beteiligung folgender Drüsen respektive Drüsengruppen:

1. der paratonsillären Drüse in der Regio retromandibularis,
2. der Drüse in der Regio thyreohyoidea,
3. der Hauptdrüse nach Most an der Einmündung des Facialis in die Jugularis interna,
4. der tiefen Cervicaldrüsen an der Jugularis interna,
5. der paratrachealen Drüsen,
6. der supraclavicularen Drüsen unter dem vorderen Ansatz des Kopfnickers.

Daß diese Drüsenkette nicht nur eine lokalsymptomatische Bedeutung besitzt, sondern auch eine allgemein-klinische, ist begreiflich, da erst nach ihrer Passierung durch Bakterien oder ihre Produkte pyämische oder septische Folgezustände herbeigeführt werden. Wollen wir daher bei diesen Folgezuständen die tonsilläre Ätiologie feststellen, dann gehört dazu neben der von mir an anderer Stelle geforderten Konstatierung von Mandelpfröpfen auch unbedingt die der skizzierten Lymphadenitis.

Literatur: Andrée, zit. bei Most, s. u. — Boenninghaus, Über den eigenartigen Reizzustand des oberen und unteren Kehlkopfnerven. Arch. f. Laryngologie, XVIII, S. 197. — Corning, Atlas d. Topogr. Anatomie. Seite 278. — Goldmann, 1. Tonsillitis cholesteatomatosa. Prager med. Wochenschr., 1911, Nr. 50; 2. Zur Ätiologie des Asthma bronch. Verhandl. d. Deutschen Laryng. Ges. 1912; 3. Zur Behandlung der Gaumentonsillen. Monatsschr. f. Ohrenheilkunde, 1913, Nr. 8. — Most, Die Topographie des Lymphgefäßapparates des Kopfes und des Halses. Hirschwald, Berlin 1906. — Tschiassny, Reflektorische Zustände von seiten der Tonsillen. Monatsschr. f. Ohrenheilkunde, 1913. — Uffenorde, Pharyngitis lateralis. Arch. f. Laryng., Bd. XIX.

Digitized by Google
Original from UNIVERSITY OF CALIFORNIA
Generated on 2019-10-24 14:27 GMT / http://hdl.handle.net/2027/uc1.b3252762
Public Domain in the United States, Google-digitized / http://www.hathitrust.org/access_use#pd-us-google

Die therapeutische Wirkung des Bacterium coli commune bei Kehlkopftuberkulose.[1])

Von Dr. **Elemér v. Tövölgyi**, ordin. Kehlkopfarzt im Budapester Dispensaire.

I.

Geehrte Herren! Mit Rücksicht auf den Umstand, daß ich in der mir zur Verfügung stehenden Zeit eigentlich das Material von zwei ganz separaten Vorträgen — die Resultate meiner seit beinahe 3 Jahren in dieser Richtung fortgesetzten Tätigkeit — dem sehr geehrten Kongresse bekannt zu machen wünsche, kann ich mich bloß darauf beschränken, daß ich in diesem ersten Teile meines Vortrages von jenen auffallenden Besserungen Rechenschaft ablege, welche ich bei der Kehlkopftuberkulose mit der Bacteriotherapie — und namentlich mit dem Bacterium coli commune — erzielte.

Die therapeutischen Versuche mit dem Bacterium coli commune bei Kehlkopfkrankheiten habe ich im Dezember des Jahres 1910 begonnen, nachdem ich schon vorher im Jahre 1902 als erster mit Milchsäurebacillen — es sei gleich hier bemerkt, ohne Erfolg — ähnliche Versuche angestellt hatte. Diesen folgten die Versuche mit dem seitens Cohendys und Metschnikoffs warm empfohlenen Bacillus bulgaricus (Orvosi Hetilap, 1912), dessen wunderbare Wirkung North in den Fällen von Kehlkopf- und Nasenleiden so sehr hervorgehoben hat. Meine diesbezüglichen Versuche blieben nicht nur in den Fällen der Kehlkopftuberkulose, sondern auch bei anderen Kehlkopf- und Nasenleiden sozusagen ohne jeden Erfolg. Welcher Gedanke mich auf den Versuch mit dem Bacterium coli commune geführt hat, kann ich zurzeit nicht angeben und will ich nur bemerken, daß die nach der Theorie Metschnikoffs bei den gesunden Menschen auffindbaren Darmbakterien die toxische Stoffe erzeugenden Bakterien zerstören und daß gleichzeitig die Darmbakterien die im Blute zirkulierenden Antikörper hervorrufen.

Daß die Anschauung Metschnikoffs eine sehr begründete war, beweisen meine Versuche, im Vereine damit, daß diese wohltätige Rolle der durch Metschnikoff näher nicht bestimmten Darmbakterien — mit der größten Wahrscheinlichkeit — dem Bacterium coli commune zu verdanken ist. Gleich hier soll jener Teil der Metschnikoff-Theorie hervorgehoben werden, daß nur die in dem gesunden Darm auffindbaren Bakterien diese antagonistische Eigenschaft aufweisen. Meine Versuche haben auch dies bewiesen, indem ich mit dem aus dem katarrhalischen Darm gezüchteten, also schon als pathogen zu betrachtenden Coli commune nie eine Besserung erreichen konnte, sogar nach dem zweiten, dritten Einpinseln das Kehlkopfleiden

[1]) Vortrag, gehalten in der 26. Sektion des XVII. Internat. med. Kongresses in London, August 1913.

Digitized by Google
Original from UNIVERSITY OF CALIFORNIA
Generated on 2019-10-24 14:28 GMT / http://hdl.handle.net/2027/uc1.b3252762
Public Domain in the United States, Google-digitized / http://www.hathitrust.org/access_use#pd-us-google

sich verschlechtert hat, so daß ich die Behandlung in dieser Weise einstellen mußte. Bisher habe ich in mehr als 80 Fällen von Kehlkopftuberkulose und in einem Falle von Gesichtslupus die therapeutische Wirkung des Bacterium coli commune ausprobiert.

Zu Beginn meiner Versuche — als ich noch über keine genügende Praxis in dieser Hinsicht verfügte — habe ich mich angesichts der anfänglichen wirklich auffallenden Besserungen der Hoffnung hingegeben, die Kehlkopftuberkulose in 1 bis 2 Monaten gänzlich heilen zu können. Obzwar sich diese Hoffnung in den meisten Fällen nicht zur Gänze erfüllt hat, sind meine Besserungsergebnisse derartige, wie solche bisher — vielleicht mit Ausnahme des in letzterer Zeit in Verkehr gebrachten Ulsanin — mit keinem Mittel erreicht werden können.

Die anfängliche rasche und auffallende Änderung besteht in erster Reihe darin, daß der Kehlkopf auffallend rein wird.

Uns allen, die wir die Kehlkopftuberkulose leider oft genug vor Augen bekommen, ist das Bild nicht unbekannt, das die schmutziggrau belegten, rostfarbigen oder mit torpiden, ödematösen Granulationen bedeckten Schleimhäute bieten, als wenn der Kehlkopf von tausenden Schimmelpilzen überflutet wäre. Die scharfen Grenzlinien des Kehlkopfes sind verschwommen, sowohl die wahren Stimmbänder wie auch die Taschenfalten sind aufgedunsen, mit einem Worte, was wir sehen, erweckt in uns immer den ersten Eindruck, daß der Widerstand des Organismus der Tuberkulose gegenüber in diesen Fällen sozusagen gleich Null ist. Dieses Bild erfährt an dem der ersten Colieinpinselung folgenden zweiten bis dritten Tage eine vollständige Veränderung. Die Absonderung verschwindet zur Gänze, die Farbe der Schleimhäute nähert sich der der gesunden, die Anschwellungen gehen oft schon nach der ersten Pinselung zurück in einem solchen Grade, daß die wahren Stimmbänder, die zufolge Aufdunsung der Taschenbänder nicht sichtbar waren, zum Vorschein kommen, und dabei bessert sich das Allgemeinbefinden des Kranken außerordentlich. Diese letztere Verbesserung ist dem raschen Aufhören der Dysphagie zu verdanken; dies ist das zweite wichtigste Zeichen der Wirkung des Coli. In den 84 Fällen bin ich kaum auf eine solche Dysphagie gestoßen, die nicht in Kürze aufgehört hätte oder nach den ersten 2—3 Pinselungen sich nicht wesentlich gebessert hätte. Und wunderbarerweise war in den Fällen, wo die Kachexie sehr hochgradig war, wo die perichondritische Veränderung in dem größten Ausmaß bestand, die rasche Herabsetzung der Dysphagie am auffallendsten. Das rasche Aufhören der Dysphagie hat sich auch dann eingestellt, wenn sich der Schwellungszustand des Kehlkopfs nicht in auffallender Weise verringert hatte. In diesen Fällen haben die Kranken behauptet, daß ihnen das Schlucken schwer fällt, daß der Bissen oft in dem Kehlkopf stecken bleibt, aber keine Schmerzen verursacht. In den ganz

Digitized by Google
Original from UNIVERSITY OF CALIFORNIA
Generated on 2019-10-24 14:28 GMT / http://hdl.handle.net/2027/uc1.b3252762
Public Domain in the United States, Google-digitized / http://www.hathitrust.org/access_use#pd-us-google

schweren Fällen, während dem die Dysphagie auffallend rasch aufhörte, tritt diese nach 4—5 Tagen oder nach einer Woche ebenso rasch wieder auf und der Coli hat nun, von ganz unwesentlichen Besserungen abgesehen, all seinen wohltätigen Einfluß bereits verloren. In den Fällen, wo diese Krankheit nicht derart vorgeschritten ist, kehrt die Dysphagie oft nach einigen Wochen oder nach 1—2 Monaten wieder zurück, wenn der allgemeine Zustand sich während dieser Zeit verschlechtert hat.

Die dritte auffallende Veränderung, die nach den ersten 2—3 Einpinselungen gewöhnlich schon auftritt, besteht in der wesentlichen Besserung der Stimme. Kranke, die bisher ganz aphon waren, können nach 2 bis 3 Tagen, selbstverständlich heiser, aber laut sprechen.

Die vierte Veränderung betrifft die Geschwüre. Wie bereits erwähnt, zeigt sich die Reinigung des Geschwürgrundes am frühesten, darauf — und in dieser Hinsicht ist die Zeitdauer eine sehr schwankende, von 2—3 Wochen bis zu einem halben Jahre — beginnen auch die Geschwüre langsam zu heilen, die oberflächlichen werden rascher, die tiefer liegenden langsamer kleiner, die ersteren verschwinden auch ganz, ohne eine Narbe zu hinterlassen, während die letzteren mit mehr minder tiefer Narbe heilen. Dieser letztere Fall ist aber ein ziemlich seltener. In den Fällen der hochgradigen Lungeninfiltrationen und der ausgedehnten Kehlkopftuberkulose werden die Geschwüre nach ihrer der Colipinselung folgenden Reinigung — wie ich die Erfahrung gemacht habe — oft noch rascher zerfallen, an den Stellen des Geschwüres werden Substanzverluste auftreten, und wenn sich der Zustand des Kranken mittlerweile verschlechtert, steigert sich der Gewebszerfall, während bei unverändertem oder gebessertem Zustande dieser Substanzverlust zwar verbleibt, jedoch begrenzt wird. Die Kehlkopfschleimhaut ist also bestrebt, sich von dem pathologischen Produkt zu befreien, wenn aber der Widerstand des Organismus sehr geschwächt ist, dann leitet der weitere Zerfall des Geschwürs eine hochgradige Verschlechterung ein. Auch bei den Ulsanineinpinselungen heilen die Geschwüre derart — ich habe es wenigstens in mehreren Fällen so beobachtet —, daß, wenn sie den Rändern nahe liegen, z. B. an dem Rande der Stimmbänder sitzen, zur Gänze sich absondern. Das Ulsanin wird — gleich hier will ich es bemerken —, wenn von solitären Geschwüren die Rede ist und die perichondritische Veränderung keine hochgradige ist — in vielen Fällen die tuberkulösen Geschwüre rascher und gründlicher heilen als Coli, bei größeren Veränderungen hingegen habe ich Coli bisher immer wirksamer gefunden als Ulsanin. Die therapeutische Wirkung erreichen die zwei Mittel auf verschiedene Weise, was mit Rücksicht darauf, daß das eine eine lebende Bakterie, die andere hingegen eine chemische Verbindung ist, sozusagen sich von selbst versteht. Die beiden Verfahren können — wie meine weitere Erfahrung lehrt — einander gründlich unterstützen, und zwar wo Ulsanin nicht

Generated on 2019-10-24 14:28 GMT / http://hdl.handle.net/2027/uc1.b3252762
Public Domain in the United States, Google-digitized / http://www.hathitrust.org/access_use#pd-us-google
Digitized by Google
Original from UNIVERSITY OF CALIFORNIA

mehr nützt, wird Colipinselung vorgenommen und umgekehrt, was stets von Vorteil ist.

Die zufolge der Colieinpinselung eintretende, anfänglich auffallende Besserung wird sich aber im Verlaufe der weiteren Behandlung einstellen oder es wird später die Besserung nicht mehr so rasch fortschreiten, ja sogar bisweilen ein Rückfall eintreten. Was die Ursache hiervon ist — ich muß es gestehen —, konnte ich bisher nicht ausfindig machen, am wirksamsten zeigen sich gewöhnlich die ersten zwei oder drei Behandlungen, und wenn die Besserung in diesem Maße fortschreiten würde, dann müßte — wie ich dies zu Anfang meiner Versuche auch gehofft habe — innerhalb drei oder vier Wochen die vollkommene Heilung eintreten. Ob es im Falle des Stillstandes oder der weiteren Verlangsamung der Besserung eine Rolle spielt, daß sich der Organismus an die Colibakterien gewöhnt hat oder ob die wohltätige Heilwirkung des Coli damit verschwindet, daß sich der Schutz des Organismus eben der Coliinfektion gegenüber einsetzt und dadurch das in die Zellen neuerdings hineingelangende Coli, bevor dieses seine Wirkung ausüben würde, rasch vernichtet, kann ich zurzeit noch nicht entscheiden. Die diesbezüglich angestellten Versuche haben gar keinen Aufschluß gegeben. In 25 Fällen habe ich parallel mit den Pirquetimpfungen auch Colicutanimpfungen versucht und, obzwar das Colicutan in einzelnen Fällen positiv, in den anderen Fällen negativ war, konnte ich zwischen dem Verhalten des Kehlkopfleidens dem Coli gegenüber und zwischen der Reaktionsfähigkeit des Organismus auf die Colicutan gar keinen Zusammenhang finden.

Aus meinen Beobachtungen, bei welchen ich neben der 50%igen Tuberkulinimpfung wiederholt auch mit dem lebenden Colicutan Impfungen ausgeführt habe, geht nur hervor, daß in den schwersten, dem Exitus nahestehenden Fällen auch der Colicutan immer negativ und nie positiv sein wird, wie dies in den leichteren Fällen, wenn auch nur selten, jedoch vorkommt. Dies würde jedenfalls dafür sprechen, daß der Organismus auf den Coli etwa ähnlich reagiert wie auf die Tuberkuline. Es ist aber zu beachten, daß die mit dem Toxin der Bakterie der Tuberkulose und mit dem lebenden Coli erfolgte gleichzeitige Impfung, wie dies in diesen Fällen geschehen war, einen schlagenden Beweis in dieser Richtung niemals geben kann. Dies kann nur so möglich sein, daß entweder mit dem Toxin beider Bakterienarten oder mit den lebenden Formen beider Arten zu gleicher Zeit geimpft wird. Ich habe auch dies versucht, indem ich in 16 Fällen an der einen Hälfte der Brust des Kranken eine lebende Kochbacillenkultur und an der anderen lebende Coli eingeimpft habe. Auf die lebenden Kochbacillen hat der Organismus viel schwächer reagiert als auf die Tuberkuline. Beinahe so schwach als auf die Coli. Von den 16 Fällen hat in 6 Fällen die Brusthaut auf die Kochbacillen und in 4 Fällen auf die Coli in Spuren reagiert, und zwar in 3 Fällen ist die zwei-

Digitized by Google
Original from UNIVERSITY OF CALIFORNIA
Generated on 2019-10-24 14:28 GMT / http://hdl.handle.net/2027/uc1.b3252762
Public Domain in the United States, Google-digitized / http://www.hathitrust.org/access_use#pd-us-google

seitige positive Reaktion zusammengefallen. Wo die Reaktion positiv war, das waren alle Fälle der leichteren Erkrankung. Dies würde nur dafür sprechen, daß die Coli ähnliche Reaktionen im Körper verursachen wie die Tuberkuline. Dies alles will ich nur nebensächlich erwähnt haben, da aus der Anzahl meiner Fälle noch keine bestimmte Folgerung gezogen werden kann.

Ich verfüge auch über 279 solche Fälle, wo ich insgesamt einmal zugleich mit dem lebenden Coli und der 50%igen Tuberkuline geimpft habe, und zwar immer am Unterarm. Von den 279 Fällen waren in 31 Fällen beide Reaktionen positiv, in 134 Fällen negativ, in 94 Fällen die Coliimpfung und in 20 Fällen die Tuberkulinimpfung eine negative. Ich habe mich aber sogar mit diesem nicht begnügt und zwecks Studiums der Einwirkung der zweierlei Arten von Bakterien auf den Organismus auch mit der Mischung der lebenden Coli und der 50%igen Tuberkuline in 203 Fällen Cutanimpfung ausgeführt; von dem Ergebnis hiervon werde ich zufolge Zeitmangels nachträglich im Rahmen eines Artikels Rechenschaft abgeben.

Vorläufig will ich nur so viel bemerken, daß von den lebenden Colicutanimpfungen weder auf die Schwere des Leidens, noch darauf, ob die positiv Reagierenden besser durch Colipinselungen beeinflußt würden, keine Folgerung gezogen werden kann.

Zurückkommend auf meine mit dem Bacterium coli commune erreichten Resultate, will ich wiederholt betonen, daß die anfängliche große Besserung rasch aufhört, sogar bei meinen anfänglichen Fällen, wo ich noch über wenig Praxis verfügte, der Zustand öfters sich verschlechtert hat.

(Schluß folgt.)

Neue Beziehungen zwischen Nase und Auge.[1]

Von Dr. **Teodoro Fischer-Galati** (Rom).

M. H.! Ich will Ihnen in Kürze folgende drei Fälle mitteilen, die ich in Rom beobachten und an der Königl. Universitätsklinik weiter verfolgen konnte.

I. P. M., 10 Jahre alt. Beim Anbruch der Dämmerung konnte das Kind bereits im Alter von 1 Jahre nicht ohne Hilfe, ohne zu Fall zu kommen, weitergehen. Eine augenärztliche Untersuchung zeigte, daß es sich um eine Hemeralopie handle. Es bestanden keine Veränderungen am Fundus. Sind an und für sich congenitale Hemeralopien etwas oculistisch seltenes, umsomehr als in diesem Falle weder Consanguinität der Eltern oder sonstige belastende Momente bestanden, so bietet der weitere Verlauf dieses Dämmersehens noch weiteres Interesse dadurch, daß, als das Kind im 8. Lebensjahre (von Prof. Fortunati) untersucht wurde, keinerlei retinale

[1]) Vortrag, gehalten in der Sektion für Hals- und Nasenheilkunde der 85. Versammlung Deutscher Naturforscher und Ärzte, September 1913.

Digitized by Google
Original from UNIVERSITY OF CALIFORNIA
Generated on 2019-10-24 14:28 GMT / http://hdl.handle.net/2027/uc1.b3252762
Public Domain in the United States, Google-digitized / http://www.hathitrust.org/access_use#pd-us-google

Pigmentdegenerationen der Netzhaut im Sinne einer Retinitis pigmentosa nachzuweisen waren. Man konnte, soweit bei einem Kinde zu perimetrieren möglich war, eine Gesichtsfeldeinschränkung von ca. 15° für weiß nachweisen. Von Prüfung auf Skotome konnte natürlich nicht die Rede sein. Die Sehschärfe war mit — 0·5 sph. auf knapp 0·2 feststellbar. Dieser Visus blieb constant so herabgesetzt auch bei späteren Untersuchungen. Es bestand keine Accommodationsparese; die Pupillen waren gleichmäßig rund, prompt reagierend; das Auge bot in keiner Beziehung eine pathologische Veränderung. Wenn man die Peripherie der Netzhaut nach Atropinisierung sich deutlichst zum Spiegeln vorbereitete, konnte eine leichte Abblassung und etwas engere Gefäße als einziger Befund erhoben werden. Wir sind gewohnt, bei hemeralopischen Prozessen an eine Intoxikation oder an eine Unterernährung zu denken, namentlich bei Kindern in der Säugeperiode. Wir können hier beides ausschalten. Es wäre sicher nicht dem Vater entgangen, der Universitätsprofessor ist. Es wäre die Unterernährung vielleicht denkbar gewesen in dem Sinne, daß das Kind beim Fassen die Brustwarze öfters loslassen mußte, da es durch den Mund zu atmen gezwungen war, wegen die Choanen verlegender adenoider Wucherungen. In diesem speziellen Falle wäre es zweifellos beobachtet worden: der Vater ist Rhinologe. In der Angst, das Kind erblinden zu sehen und in Anbetracht der von Poppi für eine Besserung der Sehschärfe empfohlenen Abtragung der adenoiden Wucherungen resp. der Tonsilla pharyngea, entschloß man sich zur Asportation der Rachenmandel. Die Operation war von ausgezeichnetem Erfolge. Wenige Wochen später stieg der Visus auf 0·6. Das Concavglas ist noch immer das gleiche, 0·5 sph.

II. M. S., 12 Jahre alt, wird am 10. V. 1910 wegen „schlechten Sehens" untersucht. Es besteht hauptsächlich die Beschwerde der Ermüdung beim Nahearbeiten (Lesen, Schreiben, Nähen). Beide Augen sind äußerlich normal. Die Pupillen reagieren promptest auf Lichteinfall, es besteht keine Accommodationsparese. Anamnestisch ist auch nichts von Belang zu ermitteln. Nach Atropinisierung ergibt die Skiaskopie einen gemischten Astigmatismus (1 D im vertikalen Meridian, 2 D im horizontalen), dessen Korrektion mit Convexcylindern den Visus von 0·5 auf 0·6, also nicht erheblich, bessert. Im allgemeinen fühlte sich die kleine Patientin „wohler" und gab bei späterer Untersuchung an, keine Ermüdungserscheinungen zu haben, auch nicht mehr das hie und da vorgekommene Schmerzen der Augen. Für einen Ophthalmologen, der oft bei Kindern derartige Klagen hört und selbst ohne Correctionsgläser, durch Vorsetzen von convexen und concaven Cylindern mit entgegengesetzten Achsen, zu den günstigsten Resultaten gelangt (auch Kinder, die früher „nichts" sehen konnten, auf V. = 1·0 bringt ohne Glasverordnung), also kein auffälliger Befund.

Acht Monate später kommt Pat. neuerdings mit derselben Klage. „Die Gläser wären ausgezeichnet, sie sähe aber schlecht." Trotz negativen sonstigen Befundes und nur aufmerksam gemacht durch ein „Näseln" beim Sprechen, was ja an eine Gaumensegellähmung im ersten Augenblicke denken ließ, werden anamnestische Daten gesammelt. Eine Halserkrankung bestand in der letzten Zeit nicht. Wohl aber schlafe Pat. des Öfteren mit offenem Munde und sei genötigt, manchmal nachts Wasser zu trinken. Eine rhinologische Untersuchung ergab das Vorhandensein reichlicher adenoider Vegetationen. Sie wurden (von Prof. de Carli) abgetragen. Kurze Zeit

Digitized by Google
Original from UNIVERSITY OF CALIFORNIA
Generated on 2019-10-24 14:28 GMT / http://hdl.handle.net/2027/uc1.b3252762
Public Domain in the United States, Google-digitized / http://www.hathitrust.org/access_use#pd-us-google

später — zur Untersuchung gelangte sie erst nach zwei Monaten — war das Sehen „gut". Die Prüfung ergab mit dem gleichen seinerzeit verordnetem Glase V. = 0·9.

III. C. B., 14 Jahre alt. Wird am 6. X. 1911 untersucht. Der Knabe ist nicht mehr imstande zu lesen oder zu schreiben. Auch in der Ferne erscheint ihm alles verschleiert, „wie im Nebel". Er kann demgemäß nur unsicher gehen. Die Erkrankung sei, nach Angabe des Vaters (Offizier), brüsk eingetreten. Eine Woche vorher hätte er sich beklagt, schlechter zu sehen, erst am rechten, dann am linken Auge. Die Prüfung ergibt Fingerzählen auf ca. 1 Meter. Augenhintergrund normal. Die Pupillen reagieren träge auf Licht und sind erweitert. Die Untersuchung des Gesichtsfeldes ergibt ein gleichmäßig großes centrales Skotom beiderseits. Es bestanden keinerlei infektiöse Erkrankungen vorher. Der Urinbefund ist negativ. Der Nervenbefund ebenso. Die rhinologische Untersuchung ergibt reiche adenoide Vegetationen im Nasenrachenraum, ebenso eine Hyperplasie der Gaumenmandeln. Es wurden diese zuerst abgetragen, einige Tage später die adenoiden Wucherungen des Nasenrachenraumes. Von da ab Besserung des Sehvermögens, das knapp 1 Monat später V. = 1·0 ist.

Nach den vielen Erfahrungen, die wir bei hysterischen Kindern erwerben, drängt sich einem die Frage auf: Bestehen diese Beobachtungen zu Recht oder nicht? Mit einem skeptischen Lächeln allein möchte ich sie nicht abtun.

Seit Jahren bemühen sich Poppi, Citelli, Civallerix in Italien, Pistre in Frankreich u. a., einen Zusammenhang zwischen adenoiden Wucherungen und Hypophysensystem festzustellen, Poppi namentlich eine weitere Verbindung zwischen diesem und dem Auge. Er gesteht es, in seinen histologischen Befunden nichts Beweisendes bringen zu können, kann aber doch nicht, durch mannigfaltige Beobachtungen unterstützt, diesen Gedanken aufgeben. Citelli will mit Bestimmtheit immer deutliche Gefäßbeziehungen zwischen der Pharynxhypophyse, dem hypophysären Bindegewebe der Schleimhaut der Rachentonsille und dem Periost der Basis sphenoidei bis zur zentralen Hypophyse gefunden haben. Diesen Anastomosen schreibt er einen großen Einfluß auf die psychische Verfassung der adenoiden Kinder zu. Es kämen Intoxikationserscheinungen bei veränderten Beziehungen zustande. Ähnlich Pende, Suchannek, Arai und Civalleri.

Es ist fraglich, ob man zu so weit gehenden Vermutungen greifen solle, um diese Fälle zu erklären. In allen diesen bestand eine Noxe, die mit dem Vorhandensein von adenoiden Wucherungen im Zusammenhang stehen könnte. Wir wissen, wie leicht die kleinsten Veränderungen in der Zirkulation bei den Nebenhöhlenprozessen zur Schädigung des Auges führen. Das Wesen derselben, worauf es eigentlich ankommt, ist uns unbekannt. Man kann beim Betupfen der Nasenschleimhaut allein schon die allergünstigsten Resultate erzielen. Man kann nach Eröffnung der Höhlen diese vollkommen eiterfrei finden und doch eine retrobulbäre Neuritis im Gefolge einer nur geschwollenen Schleimhaut bemerken. Woran es liegt, ist bis heute hypothetisch.

Wenn man in den letzten zwei Fällen überlegend mit sich zu Rate geht, könnte man an eine toxische retrobulbäre Neuritis denken, entstanden durch

Digitized by Google
Original from UNIVERSITY OF CALIFORNIA
Generated on 2019-10-24 14:28 GMT / http://hdl.handle.net/2027/uc1.b3252762
Public Domain in the United States, Google-digitized / http://www.hathitrust.org/access_use#pd-us-google

die Krypten der Tonsillen ausfüllende Eiterpfröpfe, die im Zerfall schädliche Substanzen für das maculopapilläre Bündel abgaben und nach Exstirpation sie eben nicht mehr geben konnten. Demgemäß Heilung. Man könnte im Falle II noch daran denken, daß eine leichte Stauung im Ciliarkörper die Accommodationsparese begünstigte. Nichts Merkwürdiges bei den so oft beschriebenen Zirkulationsverhältnissen. Im Falle I aber liegt die Sache wesentlich anders. Die Netzhaut ist an ihrer von der Choricapillaris ernährten Partie sehuntüchtig. Sie zeigt keine Pigmentdegeneration, ist also nicht atrophiert. Das Kind sieht also 8 Jahre schlecht, plötzlich bessert sich die zentrale Sehschärfe um das 3fache nach Abtragung der Tonsilla pharyngea.

Ich stelle mir den Vorgang folgendermaßen vor: Das Kind hatte adenoide Wucherungen. Die Atmung war sicher, wenn auch vielleicht der nächsten Umgebung nicht auffällig, erschwert. Das mit CO_2 überladene Blut reizte in dem verlängerten Marke nicht nur das Atemzentrum, sondern auch die hier befindlichen Trigeminusfasern. Reizung des Trigeminus in der Medulla oblongata erzeugt nach v. Hippel und Hegener eine Dilatation der Chorioidealgefäße bei Verengerung derjenigen der Netzhaut. Es ist also die Chorioidea in einem Krampfzustand und nicht in der normalen Gefäßbeschaffenheit, in der sie ihrer physiologischen Funktion, die Netzhaut bis zur mittleren Körnerschicht zu versorgen, nachkommen könnte. Dabei sind die Netzhautgefäße enger. Sie bleiben es solange, als der Trigeminusreiz dauert. Es besteht demgemäß eine größere Schädigung der Netzhaut in allen jenen Partien, wo keine eigene Gefäßversorgung existiert. Dadurch litten aber die peripheren Netzhautpartien an Unterernährung, ohne aber zu atrophieren. Die zentralen Partien, wenn auch ungenügend durch die anliegende Chorioidea und ebenso von den verengten eigenen Gefäßen versorgt, blieben doch noch genügend ernährt, um bei Entfernung der (die Noxe indirekt produzierenden) Wucherungen, ins Gleichgewicht nun gelangend, sich wieder zu erholen.

Ich selbst halte meine vorgebrachten Beobachtungen, in Zahl von drei vereinzelten und verschieden gearteten Fällen, als eine, wenn auch sehr spärliche Basis zu weiteren Untersuchungen.

Es bietet sich dem Rhinologen die Möglichkeit, gemeinsam mit dem Ophthalmologen eine in ihren Wechselbeziehungen noch sehr unerforschte Frage zu klären.

Aus der k. k. Universitätsklinik für Kehlkopf- und Nasenkrankheiten in Wien
(Vorstand: Hofrat Prof. Dr. O. Chiari).

Perseptale Operationen an der lateralen Nasenwand.

Vorläufige Mitteilung von Dr. Karl Kofler, Assistenten der Klinik.

Nach Ausführung der submukösen Resektion eines kleineren oder größeren Anteiles des Septum cartilagineum, Anlegung einer temporären

Digitized by Google
Original from UNIVERSITY OF CALIFORNIA
Generated on 2019-10-24 14:28 GMT / http://hdl.handle.net/2027/uc1.b3252762
Public Domain in the United States, Google-digitized / http://www.hathitrust.org/access_use#pd-us-google

Öffnung in demselben und Einführung des Nasenspekulums durch diese Öffnung wird der Operateur in die Lage versetzt, die laterale Nasenwand und ihre Gebilde in fast gerader Richtung zu sehen und verschiedene kleinere und größere operative Eingriffe an derselben viel leichter durchzuführen, als dies früher möglich war, wo man die laterale Nasenwand und ihre Gebilde nur mehr weniger mangelhaft, weil eben nur in schiefer Richtung, sehen konnte. Als Operationen, die sich nach meiner Methode ganz wesentlich vereinfachen lassen, kommen hauptsächlich in Betracht: 1. die Eröffnung der Kieferhöhle vom unteren Nasengange aus (Operation nach Mikulicz-Krause), 2. besonders die bis jetzt technisch schwierig sich gestaltenden Operationen am nasalen Abschnitte des Tränenableitungsapparates (Operation nach West und Polyak), 3. die Eröffnung mancher ganz vorne gelegener Siebbeinzellen. Ein weiterer Vorteil der Methode liegt in der Vereinfachung des Instrumentariums, insbesondere für die sub 2. angeführte Operation. Die Versuche an der Leiche, die ich teilweise schon vor $1^1/_2$ Jahren nach dieser Richtung unternommen hatte, fielen sehr befriedigend aus, aber erst die gegenwärtig gerade aktuellen endonasalen Operationen des Tränennasenganges und Tränensackes haben mich veranlaßt, diese Operationsmethode erst jetzt zu publizieren.

Diskussion.

Zu Dr. Hugo Sterns Aufsatz: „Zur Diagnose und Therapie funktioneller Stimmstörungen." (Monatsschr. f. Ohrenheilk. und Laryngo-Rhinol., 1913, 10. Heft.)

Von Dr. **Emil Fröschels.**

Herrn Dr. Stern ist in dem genannten Artikel ein Irrtum in bezug auf meine Person unterlaufen, welchen ich, wie ich hoffe, den Lesern am besten durch Nebeneinanderstellen der betreffenden Zitate aufklären werde:

Dr. Stern: „Die Nase ist ein überaus wichtiges Organ für ein richtiges Singen — natürlich darf man das mit dem unästhetisch klingenden Nasalieren nicht verwechseln —, wenn wir auch nicht mit jedem operativen Eingriff in die Nase uns einen Erfolg versprechen dürfen, so müssen wir doch sagen, daß es verfehlt wäre, die Wichtigkeit der Nasenresonanz, wie es z. B. Fröschels tut, zu leugnen."

Dr. Fröschels (Über die Klangverhältnisse in der Nase beim Sprechen und Singen. Archiv für Laryngologie, Bd. 25, 3. Heft): „Manche Gesangspädagogen haben die Bedeutung der Nasenresonanz überschätzt . . . . . Das starke Resonieren wurde dadurch erzeugt, daß das Gaumensegel das Ab-

Digitized by Google
Original from UNIVERSITY OF CALIFORNIA
Generated on 2019-10-24 14:28 GMT / http://hdl.handle.net/2027/uc1.b3252762
Public Domain in the United States, Google-digitized / http://www.hathitrust.org/access_use#pd-us-google

schließen verlernte und so eine Rhinolalia aperta beim Singen entstand . . . Aber, daß ein Mittönen der Luft in der Nase beim Sprechen und Singen vorhanden ist, unterliegt keinem Zweifel. Klingt doch die Stimme von Personen mit verstopfter Nase störend und keineswegs normal." Noch an einer zweiten Stelle erwähnt mich Herr Dr. Stern: „Bei funktionellen Stimmstörungen . . . tanzt der Kehlkopf förmlich auf und ab . . . . Die Beobachtung dieser Tatsache hat dazu geführt, daß man versuchte, den Larynx manuell zu fixieren: so z. B. schlägt das Fröschels vor. Gegen eine derartige Therapie habe ich aber . . . begründete Bedenken. In der schon früher zitierten Arbeit Imhofers . . . . . finde ich diese meine Ansicht bestätigt, indem dieser Autor mit Bezug auf derartige Bemühungen, den Kehlkopf zu fixieren, darauf hinweist, daß es hierdurch „zu krampfhaften unnatürlichen Bewegungen der äußeren Halsmuskulatur und indirekt zur Ermüdung nicht nur dieser, sondern auch der Binnenmuskulatur des Kehlkopfes kommt."

Darauf habe ich zu erwidern, daß derartige Folgen wohl auf zu brüskes Handeln zurückgeführt werden dürften. Ich kann in dieser Frage nichts anderes tun, als einerseits auf meine therapeutischen Erfolge, andrerseits darauf hinzuweisen, daß der Autor (Stern) die verschiedenen Flatauschen Handgriffe, wie Kompression des Larynx, die übrigens ebenfalls zu sehr guten Resultaten führen, anstandslos hinnimmt, gegen den leichten Druck in die Incisura thyreoidea aber „begründete Bedenken" empfindet. Damit soll gesagt sein, daß, da der letzte Handgriff sicherlich weniger eingreifend ist wie der erste oder gar wie die von Herrn Dr. Stern ebenfalls akzeptierte Dehnung der Stimmlippen nach Flatau, nur eine zu gewaltsame Anwendung an einem Mißerfolg Schuld sein kann.

Erwiderung auf die vorstehenden Bemerkungen des Herrn Dr. Fröschels zu meiner Arbeit: „Zur Diagnose und Therapie funktioneller Stimmstörungen."

Von Dr. **Hugo Stern.**

In den Verhandlungen des III. internationalen Laryngo-Rhinologenkongresses (1911, Berlin) sagt Herr Dr. Fröschels (auf pag. 86) wörtlich: „Die Nasenresonanz ist etwas so Minimales, daß damit keinerlei Zweck erfüllt werden wird." Mit diesem kleinen Hinweis glaube ich genügend bewiesen zu haben, daß ich Recht habe, wenn ich in meinen Ausführungen sagte, daß Herr Dr. Fröschels die Wichtigkeit der Nasenresonanz leugnet.

Zu Punkt 2 habe ich folgendes zu bemerken: Herr Dr. Fröschels findet es „auffallend", wenn ich die verschiedenen Flatauschen Handgriffe anstandslos hinnehme, während ich gegen den von ihm empfohlenen leichten Druck in die

Digitized by Google
Original from UNIVERSITY OF CALIFORNIA
Generated on 2019-10-24 14:28 GMT / http://hdl.handle.net/2027/uc1.b3252762
Public Domain in the United States, Google-digitized / http://www.hathitrust.org/access_use#pd-us-google

Incisura thyreoidea „begründete Bedenken“ habe. Ich nehme die von Flatau und anderen Autoren für die Therapie funktioneller Stimmstörungen angegebenen Handgriffe nicht nur „anstandslos hin“, sondern ich wende dieselben, wie ich in meinen Ausführungen gezeigt habe, stets, wenn irgend eine Indikation für dieselbe vorhanden ist, mit gutem Erfolge an, und gegen einen „leichten Druck in die Incisura thyreoidea“, den übrigens schon Gutzmann vor vielen Jahren empfahl, wäre ebenfalls nichts einzuwenden. Aber „mit dem leichten Druck in die Incisura thyreoidea“ stimmt es eben nicht, denn auf pag. 351 seines Buches sagt Herr Dr. Fröschels: „ . . . bei Phonasthenikern, bei welchen das Organ stark wanderte, habe ich versucht, das Organ (den Kehlkopf) manuell zu fixieren.“ Das ist wohl (nach unserem Sprachgebrauch) doch was ganz anderes als ein leichter Druck! Und gegen diese Manipulation habe ich mich, wie mir die Fachgenossen beipflichten werden, wohl mit Recht ausgesprochen, weil hierdurch (das manuelle Fixieren des Larynx) nur ganz unzweckmäßige und für eine freie Stimmgebung direkt schädliche Verhältnisse (Gegenbewegungen, gehaltener und gepreßter Ton etc. — ich will hier auf die näheren Details nicht eingehen) geschaffen werden.

Bericht über das 25jährige Stiftungsfest der Berliner Laryngologischen Gesellschaft.

Von **Dr. Max Halle** (Berlin).

Ein ungewöhnlich festliches und glanzvolles Bild bot die Jubiläumssitzung der Berliner Laryngologischen Gesellschaft zur Feier ihres 25jährigen Stiftungsfestes am 13. Februar 1914. Aus den gewohnten Räumen, die sie sonst zu ernster Arbeit vereinigen, war die Festsitzung in die vornehmen und stimmungsvollen Säle des Hotels Adlon verlegt worden. Und als Killian, ihr derzeitiger Vorsitzender, die Versammlung begrüßte, waren nicht nur fast alle Berliner Mitglieder der Gesellschaft versammelt, sondern auch eine Reihe der bekanntesten auswärtigen Mitglieder hatte es sich nicht nehmen lassen, durch ihre Anwesenheit den Glanz des Festes zu erhöhen. Es seien nur die Namen Sir St. Clair Thomson und Dundas Grant aus London, Brown Kelly aus Glasgow und Mygind aus Kopenhagen genannt.

Die Berliner medizinische Fakultät hatte ihren Dekan, die wissenschaftlichen Vereine ihre Vorsitzenden entsandt, und als Ehrenmitglied und Senior der Berliner medizinischen Fakultät war der unermüdliche Waldeyer als vielbemerkter und besonders herzlich bewillkommneter Gast erschienen. Eine illustre Reihe markanter Gelehrtenköpfe umgab den Präsidententisch, an dem neben Killian die Professoren Heymann, Kuttner, Gutzmann, Musehold und Finder den Vorstand der Gesellschaft darstellten.

Digitized by Google
Original from UNIVERSITY OF CALIFORNIA
Generated on 2019-10-24 14:28 GMT / http://hdl.handle.net/2027/uc1.b3252762
Public Domain in the United States, Google-digitized / http://www.hathitrust.org/access_use#pd-us-google

Der erste Redner der Festsitzung war Heymann, der als einer der Gründer der Gesellschaft und als letzter Repräsentant des ersten Vorstandes besonders geeignet war, eine Übersicht über die Geschichte der Gesellschaft zu geben. Er tat das mit liebevoller Gründlichkeit, indem er den Werdegang der Gesellschaft von den kleinen Anfängen bis zu der jetzigen stolzen Höhe verfolgte. Er sah die Mitgliederzahl von einem kleinen Kreis auf mehr als 200 anwachsen, gedachte aber auch mit Wehmut der klaffenden Lücken, die der Tod in den letzten Jahren gerissen hatte. Gelehrte von überragendem Wissen und Ansehen, Männer von internationalem Ruf sind mit Fränkel, mit Rosenberg und Grabower dahingegangen. Heymann fühlt sich als letzter aus diesem Kreise in dem Vorstand etwas vereinsamt, um sich um so mehr der neu wirkenden Kräfte zu freuen.

Eine besonders mühevolle Arbeit hatte Killian auf sich genommen, der eine historische Übersicht über die von den Mitgliedern der Gesellschaft geleistete wissenschaftliche Tätigkeit zu geben unternommen hatte. Es war wohl kein Gebiet der Rhino-Laryngologie, das hierbei nicht gestreift wurde und auf dem nicht Mitglieder der Gesellschaft Wichtiges, zum Teil Fundamentales geleistet haben. Es ist unmöglich, im Rahmen eines kurzen Berichtes auch nur annähernd einen Auszug aus diesem Auszug zu geben. Angedeutet seien nur die zahlreichen Arbeiten von Fränkel, die mühevollen Studien von Grabower, die epochalen Arbeiten von Gluck, die Kiersteinschen Versuche zur direkten Laryngoskopie, während von den sich daran anschließenden grandiosen Leistungen Killians nur die Schwebelaryngoskopie in die Berliner Zeit fällt.

An den historischen und wissenschaftlichen Teil schloß sich das Festmahl, das einen überaus angeregten Verlauf nahm. Eine Reihe von witzigen und geistsprühenden Reden wurde gehalten. Von den auswärtigen Mitgliedern sprach besonders eindrucksvoll Thomson, der zu lauten Beifallsstürmen hinriß, Auch Grant wußte die Hörer durch Ernst und Scherz zu fesseln. Von Berliner Gelehrten fand besonders Waldeyer Beachtung, aber auch die Reden von Kraus, von Hiss und die geistvoll gereimte von Gluck erweckten einen lauten Widerhall.

Ein parodistisches Lied von Peiser und vielleicht noch mehr seine mit gewohnter Meisterschaft gehaltene „Damenrede“ erregten stürmische Heiterkeit. Er toastete auf die Weiblichkeit in der Rhinolaryngologie, die wir ans Herz geschlossen haben, die Muschel, die Nasenscheidewand, die itis etc., um mit einem hübschen Bonmot zu schließen, als er von „den Gebieten des heiligen Killian“ sprach.

Bei der Zigarre und dem Bier blieben die Mitglieder mit ihren Gästen noch lange in angeregten Gesprächen beisammen, und mit stiller Befriedigung wollte der Schatzmeister feststellen, daß die verausgabten Gelder versprachen, reiche Zinsen für die Zukunft zu tragen.

Generated on 2019-10-24 14:28 GMT / http://hdl.handle.net/2027/uc1.b3252762
Public Domain in the United States, Google-digitized / http://www.hathitrust.org/access_use#pd-us-google
Digitized by Google
Original from UNIVERSITY OF CALIFORNIA

Vereinsberichte.

Wiener Laryngo-rhinologische Gesellschaft.

Sitzung vom 5. November 1913.

(Offizielles Protokoll.)

Vorsitzender: Hofrat Prof. O. Chiari.
Schriftführer: Dr. F. Schlemmer.

Der Vorsitzende begrüßt die Anwesenden beim Beginn des neuen Semesters und teilt mit, daß am 6. August l. J. sich das internationale Komitee für die Laryngo-Rhinologenkongresse im Hause von Dr. Sir St. Clair Thomson in London versammelt hat. Es wurde beschlossen, daß der nächste internationale Laryngo-Rhinologenkongreß 1915 in Hamburg stattfinden werde. Der gleichzeitig anwesende Obmann des internationalen Otologenkongresses erklärte, daß die Otologen 1915 ebenfalls in Hamburg ihren nächsten internationalen Kongreß abhalten werden, und zwar ungefähr zur selben Zeit — einige Tage früher oder später. Es werden also in Hamburg im Jahre 1915 der internationale Laryngo-Rhinologenkongreß und der internationale Otologenkongreß ganz unabhängig von einander tagen, jedoch werden einige Sitzungen in der Zwischenzeit für beide Kongresse gemeinschaftlich stattfinden. Für diese gemeinschaftlichen Sitzungen sind die rhinologischen Themata bestimmt. Durch diesen Beschluß ist der Wunsch vieler Ärzte erfüllt, welche in beiden Disziplinen gleichzeitig tätig sind.

Als rhinologische Referate wurden festgesetzt:

1. Die Pathogenese und Ätiologie der Ozaena.
2. Der Krebs des Kehlkopfes: seine Diagnose nnd Behandlung.
3. Pathogenese und Behandlung des Heufiebers.
4. Über die Anwendung der physikalischen Heilmittel bei der Lokalbehandlung der Kehlkopftuberkulose und die Indikationen dazu.

Aus den Mitgliedern des Komitees wurde ein Büro gewählt, welches aus folgenden Herren bestand: Geheimrat Prof. Killian (Berlin) Präses: Sir St. Clair Thomson (London) Vizepräses; Prof. G. Finder (Berlin) Schriftführer. Dieses Büro wird beauftragt, die Details des nächsten Laryngo-Rhinologenkongresses auszuarbeiten und durchzuführen.

Ende September 1913 fand die 85. Versammlung deutscher Naturforscher und Ärzte in Wien statt, zu welcher 7000 Teilnehmer erschienen waren. Die Tätigkeit der laryngo-rhinologischen Sektion gestaltete sich sehr erfolgreich, entsprechend der großen Anzahl der Sektionsmitglieder und der Teilnahme mehrerer hervorragender Fachkollegen.

Insbesonders erfreulich war das Erscheinen zahlreicher nichtdeutscher Ärzte, ich nenne nur: Exzellenz Perez aus Perera in Argentinien, Professor Gradenigo aus Turin; Prof. Struyken aus Holland, Prof. Demetriades aus Athen, Dr. Popovic aus Bukarest, Prof. Onodi und Dr. Safranek aus Budapest, Dr. Fischer-Galati aus Rom und endlich Prof. Frankenberger, welcher der Laryngologe der tschechischen Universität in Prag ist — gewiß ein erfreuliches Zeichen für die Verträglichkeit der Nationen wenigstens auf wissenschaftlichem Gebiete.

Digitized by Google
Original from UNIVERSITY OF CALIFORNIA
Generated on 2019-10-24 14:28 GMT / http://hdl.handle.net/2027/uc1.b3252762
Public Domain in the United States, Google-digitized / http://www.hathitrust.org/access_use#pd-us-google

I. Dr. Hutter: Bei einer Patientin der Ambulanz Prof. Hajek, die an einer Zahnwurzelzyste operiert worden war, fand sich ein sogenannter **Nasenzahn** als zufälliger Nebenbefund. Bei der Rhinoscopia ant. sieht man ungefähr 2 *cm* hinter dem Introitus der linken Nasenhöhle einen nach oben spitzen Fremdkörper aus dem Nasenboden in lateraler Richtung herausragen. Beim Betasten mit der Sonde kann man feststellen, daß er von knöcherner Härte und leicht beweglich ist. Die Vermutung, daß es sich um einen Zahn handelt, wurde durch die Röntgenbilder bestätigt: an einer anteroposterioren Aufnahme sieht man, daß der Zahn aus dem Nasenboden in lateraler Richtung herauskommt, am Profilbild erkennt man deutlich den endonasalen Teil als Krone, den im Knochen steckenden als Wurzel, schließlich zeigt ein drittes Bild, daß die Wurzel ganz median gelegen ist und der übrige Teil bogenförmig nach oben außen verläuft. (Demonstration der Platten.) Ob es sich hier um Inversion eines aus der normalen Zahl und Stellung fehlenden oder eines überzähligen Zahnes handelt, läßt sich jetzt nicht mehr entscheiden, da bei Pat. bereits die ganze obere Zahnreihe fehlt. Eine Entfernung des Zahnes ist vorläufig nicht notwendig, da keinerlei Beschwerden dadurch verursacht werden. Die Cyste, derentwegen Pat. zur Behandlung kam, wurde diesmal nach Partsch operiert, das heißt es wurde die vordere Wand der Cyste breit excidiert und die Höhle durch 3 Wochen tamponiert gehalten, bis Mund- und Höhlenepithel ineinander vollständig übergingen. Für derartige weit lateral und hinten gelegene Cysten ist im Gegensatz zu der sonst bei den Rhinologen üblichen Methode — Kommunikation mit der Nase und vordere Naht — nur dieses Verfahren angezeigt. Man erzielt damit sehr gute Resultate, denn in kurzem rückt die vordere Kieferwand, i. e. der Grund der Höhle nach vorne, so daß von letzterer nur ein minimales Säckchen als Anhang der Mundhöhle zurückbleibt, wovon sich Vortragender bei einem vor einiger Zeit in derselben Weise operierten Fall überzeugen konnte. (Demonstration der Pat.)

II. Dr. Marschik demonstriert 1. den bereits in der Junisitzung vorgestellten Pat. mit Zerstörung des Oberkiefers durch **Carcinom,** welches sich aus einem **Cancroid der äußeren Nase** entwickelt hat. Pat. war mittlerweile einer zweiten Operation auf der rechten Seite unterzogen worden, welche ergab, daß das Carcinom auch in die rechtseitigen Nebenhöhlen einzuwuchern begann. Nachdem in einem dritten Eingriff an der Glabella eine augenscheinlich von der Stirnhöhle ausgehende Cyste entfernt worden war, resultiert derzeit Defekt beider innerer Oberkieferhälften, links größer, sowie der ganzen Haut der äußeren Nase, mit Ausnahme der Spitze und der Nasenflügel. Der vordere Septumrand liegt bloß, die Lokalisation des Carcinoms daselbst konnte mit Radiumbestrahlung zum Schwinden gebracht werden. Pat. steht noch weiter unter prophylaktischer Radiumbestrahlung an den Stellen, die bei der Operation carcinomverdächtig befunden worden waren. Im übrigen sind die Wunden alle überhäutet und sollen demnächst plastisch geschlossen werden.

2. Eine Reihe von mit Radium behandelten Pat. *a)* Einen 58jährigen Mann mit **Carcinom des linken Hypopharynx** und großen Drüsenmetastasen am Halse. Ausräumung der Drüsen bis auf eine kleine Partie am Sternokleidokopf, danach Einlegen von Radium an die Drüsen und an den von derselben Wunde aus von außen freigelegten Pharynxtumor. Das Resultat ist ein sehr bemerkenswertes, der Tumor ist fast verschwunden, von Drüsen ebenfalls nichts mehr nachzuweisen. *b)* Einen 69jährigen Mann mit **Carcinom**

Digitized by Google
Original from UNIVERSITY OF CALIFORNIA
Generated on 2019-10-24 14:28 GMT / http://hdl.handle.net/2027/uc1.b3252762
Public Domain in the United States, Google-digitized / http://www.hathitrust.org/access_use#pd-us-google

des linken Oberkiefers. Bei der Aufnahme bestand ein halbfaustgroßer, zentral zerfallener Tumor, welcher den ganzen linken Oberkiefer fast substituiert hatte und am weichen Gaumen, am ganzen Rand des zurückgebliebenen harten Gaumens und an der Wangenschleimhaut in Form von üppigen, derben Wucherungen fortschritt. Auch hier brachte die Radiumbehandlung einen eklatanten Erfolg, wenn auch noch nicht völlige Heilung. Von einer Radikaloperation war mit Rücksicht auf das Alter und die Gebrechlichkeit des Pat. abgesehen worden. Derzeit ist der ganze große Tumor an Stelle des linken Oberkiefers verschwunden, die Nase wieder vollständig durchgängig geworden, man sieht derzeit progredientes Carcinom nur mehr an der Wangenschleimhaut und lateral vom hinteren Ende der unteren Muschel. Besonders auffallend ist auch das Verschwinden des progredienten Randes an der Gaumenschleimhaut, welche jetzt eine glatte Narbe zeigt.

3. Einen 16jährigen Jungen mit **Angiofibrom des Nasenrachenraums.** Es handelt sich um einen zirka nußgroßen Tumor von typischem Aussehen, der an der linken Choane und an der hinteren Rachenwand bis in die Höhe der Uvula inseriert. Auch hier hat die Radiumbehandlung die Durchgängigkeit der anfangs völlig verstopften Nase wiederhergestellt, jedoch ist trotz längerer Behandlung der Erfolg durchaus nicht so befriedigend wie bei malignen Tumoren. Vielleicht sind die Angiofibrome überhaupt für Radiumbehandlung nicht geeignet. Vortragender erwähnt einen ähnlichen, vor kurzer Zeit an der Klinik ad exitum gekommenen Fall. Es handelte sich um ein großes Angiofibrom der Nase und des linken Oberkiefers bei einem 14jährigen Jungen, bei dem anscheinend die Radiumbehandlung einen prompten Erfolg erzielte, indem der Tumor auf Nußgröße zurückgegangen war. Pat. war dann in der Annahme, daß das Radium noch weiter nachwirken werde, entlassen worden und kam nach 6 Wochen wieder in einem ganz auffallend verschlechterten Zustande. Der linke Oberkiefer war mächtig aufgetrieben, das Auge nach vorn und nach der Seite verdrängt, die Augenlider ödematös und entzündet. Die Nase völlig verschlossen. Häufige Blutungen bestanden. Wiederholtes Erbrechen und Schwindelanfälle erweckten den Verdacht, daß der Tumor die Schädelbasis durchbrochen hatte. Dies wurde durch die vom Vortragenden ausgeführte Radikaloperation auch bestätigt. Unter fürchterlicher Blutung konnte ein faustgroßer Tumor an Stelle des linken Oberkiefers entfernt werden, der fast nur aus Gefäßen bestand. Endlich mußte die Operation unterbrochen werden, wobei aber konstatiert werden konnte, daß gegen die Schädelbasis zu noch alles Gewebe durch Angiofibrom ersetzt war. Energische Tamponade konnte die Blutung stillen, doch trat bald nach Beendigung der Operation Stillstand der Respiration ein, was von dem Vortragenden als Folgeerscheinung des Tampondruckes auf Hirnstamm und Medulla erklärt wurde. Die Obduktion bestätigte diese Vermutung, die mittlere Schädelgruppe war tatsächlich durch den Tumor in großem Umfange eröffnet.

4. Zwei Pat. mit **Sklerom.** Über Radiumwirkung bei Sklerom liegen bereits mehrere günstige Erfahrungen der Klinik vor, es scheint das Sklerom eine der aussichtsreichsten Indikationen für Radiumbehandlung zu sein. Bei dem einen Pat., 42jähriger Mann, besteht ausgeheiltes, vernarbtes Sklerom der Nase und des Nasenrachens. Frische Infiltrate nur im Larynx, besonders am Petiolus. Radiumbehandlung hat die Infiltrate fast zum Schwinden gebracht. Bei dem anderen dürfte die Radiumbehandlung nur teilweise genügen, indem es sich um eine hochgradige schwielige Stenose des ganzen Isthmus faucium

Generated on 2019-10-24 14:28 GMT / http://hdl.handle.net/2027/uc1.b3252762
Public Domain in the United States, Google-digitized / http://www.hathitrust.org/access_use#pd-us-google
Digitized by Google
Original from UNIVERSITY OF CALIFORNIA

handelt, so daß der Pat. wegen hochgradiger Atembeschwerden tracheotomiert werden mußte, aber auch die Nahrungsaufnahme immer mühsamer sich gestaltete. Für den Fall des Versagens der Radiumbehandlung ist eine plastische Operation in Aussicht genommen, die bereits vor einem vom Vortragenden operierten ähnlichen Fall vollen Erfolg brachte: Zirkuläre Resektion der Stenose von innen und plastische Deckung durch einen aus der vorderen Halshaut gebildeten und durch eine Lücke des Pharynx in das Innere durchgesteckten Lappen. Dieser Pat. konnte nach der Operation wieder normal essen, dekanüliert werden und die Verengerung des Larynx durch Selbstbougierung behandeln.

Dr. Menzel erinnert daran, daß er auf dem Kongresse über 2 Fälle von Lupus des Naseneinganges und einer Rezidive eines Cylindroms im Nasenrachenraume berichtete, welche mit Radium behandelt prompt heilten. — Damals konnte Vortragender nur über eine Beobachtungsdauer von 2 Monaten nach erfolgter Heilung berichten. Die beiden ganz kürzlich reinspizierten Fälle sind noch immer rezidivfrei.

III. Hofrat Chiari: Ich zeige Ihnen, meine Herren, hier **einen Bronchusfremdkörper,** den ich vor zwei Tagen aus dem rechten Hauptbronchus eines 7jährigen Knaben entfernt habe.

Anamnestisch wird angegeben, daß das Kind an gehäuften epileptischen Anfällen leidet, während deren es bisweilen zu bedrohlichen Erstickungszuständen gekommen sein soll. Vor 7 Monaten stellte sich nun ein sehr heftiger Husten ein und konstatierte damals ein Arzt in Lemberg, daß das Kind nur mit der linken Lunge atme, während rechterseits ein Atmungsgeräusch nicht hörbar war. Der Vater brachte den Pat. nach Meran, dann nach Grado, wo sich aber der Zustand des Kindes in keiner Weise besserte.

In der letzten Zeit bestand putride Expektoration und Temperatursteigerungen. Der Vater, der mit dem kranken Kinde von Stadt zu Stadt zog, kam nun endlich auch nach Wien, wo an der Klinik v. Pirquet nach einer Röntgendurchleuchtung zum ersten Male das Bestehen eines Bronchusfremdkörpers nachgewiesen wurde.

Wie Sie, meine Herren, am Bilde sehen, sitzt derselbe etwa fingerbreit unter der Carina im rechten Hauptbronchus.

Vor 2 Tagen brachten die Herren der Klinik v. Pirquet den Pat. an meine Klinik und ich habe in tiefer Narkose im rechten Bronchus den Fremdkörper alsbald gesichtet. Er steckte festverkeilt in der lebhaft geröteten und geschwollenen Bronchusschleimhaut. Nach Applikation von Adrenalintupfern ließ er sich mit der Kante einstellen und mit der Pinzette extrahieren. Er stellt, wie Sie sehen, eine zirka hellergroße, goldglänzende, nicht oxydierte Schuhöse dar, deren Ränder an einer Seite etwas aufgebogen sind. Seit der Extraktion sind die objektiven Symptome geschwunden und fühlt sich Pat. wohl.

Prof. Roth stellt die Anfrage, welche Erfolge an der Klinik Chiari bei der Anwendung des Adrenalin-Sauerstoff-Verneblers nach Spieß beobachtet wurden.

Dr. Marschik: Die in den bekannten Demonstrationen Demmers in der Gesellschaft der Ärzte berichtete prompte Wirkung des Adrenalin-Sauerstoff-Verneblers nach Spieß bei Pneumonien ist tatsächlich auch bei einem Fall an der Klinik Chiari beobachtet worden. Es handelte sich um eine nach

Digitized by Google
Original from UNIVERSITY OF CALIFORNIA
Generated on 2019-10-24 14:28 GMT / http://hdl.handle.net/2027/uc1.b3252762
Public Domain in the United States, Google-digitized / http://www.hathitrust.org/access_use#pd-us-google

einer Strumaoperation aufgetretene katarrhalische Pneumonie mit ganz unzweideutigen perkutorischen und auskultatorischen Symptomen, welche auf Inhalation mit dem Vernebler nach zwei Tagen verschwunden war.

Sitzung vom 3. Dezember 1913.

(Offizielles Protokoll.)

Vorsitzender: Prof. Harmer.
Schriftführer: Dr. Kofler.

Hofrat Chiari macht Mitteilung, daß von seiten der Gesellschaft an Geheimrat Prof. Gluck in Berlin aus Anlaß der Feier seines 60. Geburtstages eine Glückwunschadresse abgesendet wurde und vom Jubilar ein Dankschreiben eingelangt sei. An Prof. Seifert in Würzburg wurde aus dem gleichen Anlasse ein Glückwunschtelegramm abgeschickt, das gleichfalls mit einer Dankesdepesche beantwortet wurde.

I. Privatdozent Dr. Fein stellt einen 34jährigen Mann vor, der **in der Gegend der rechten Tonsille ein über walnußgroßes Hämangiom** zeigt, das sich auch unter die Zunge und auf die hintere Pharynxwand erstreckt. Der Tumor wurde bisher dreimal mit Radium bestrahlt und zeigt Reaktionserscheinungen derart, daß die Oberfläche sukkulenter und röter geworden ist und einige Schorfe aufgetreten sind. Eine wesentliche Verkleinerung ist noch nicht zu bemerken. Die Behandlung mit Radium wird, da ein operativer Eingriff nicht ratsam erscheint, fortgesetzt werden.

II. Dozent Dr. Emil Glas demonstriert folgende Fälle aus seiner Ambulanz: 1. Pat. mit **aberriertem, nach rückwärts verlagertem Eckzahn,** um welchen herum es zur Bildung eines größeren Hohlraumes gekommen ist in Form einer entzündlichen Cyste. Eckzähne, die nach hinten in das Gebiet des harten Gaumens aberrieren, sind selten. (Demonstration der entsprechenden Röntgenbilder.) 2. Pat. mit **schwerer Tuberkulose der Gingiva und der Wangenschleimhaut nach Selbstextraktion eines Zahnes.** Alter Apex; in den Lungen keine Erscheinungen recenter Tuberkulose. Der Prozeß nahm im Gebiete des extrahierten Zahnes seinen Anfang und griff von hier auf die benachbarte Schleimhaut über. Desgleichen sind feine Ulcera im Gebiete der hinteren Pharynxwand zu sehen, wie auch die Epiglottis geschwollen ist und miliare Knötchen aufweist. Das Innere des Kehlkopfes erscheint intakt. Es handelt sich in diesem Falle wahrscheinlich um eine im Anschluß an das Trauma zustandegekommene Tuberkulose bei entsprechend disponiertem Individuum. (Demonstration der histologischen Präparate.)

Diskussion.

Prof. Dr. M. Hajek: Der Hohlraum über dem Zahn im Radiogramm beweist nicht ohne weiteres das Vorhandensein einer Cyste, sondern nur das Bestehen einer Resorption des Knochens über dem Zahn; dies kann auch durch einen Abceß oder ein größeres Granulom bedingt sein.

III. Dr. Moest und Dr. Feuchtinger: **Fall von Tonsillarblutung, behandelt mit Unterbindung der Carotis externa.** (Referat nicht eingelangt.)

Dr. Menzel: (Referat nicht eingelangt.)

Digitized by Google
Original from UNIVERSITY OF CALIFORNIA
Generated on 2019-10-24 14:28 GMT / http://hdl.handle.net/2027/uc1.b3252762
Public Domain in the United States, Google-digitized / http://www.hathitrust.org/access_use#pd-us-google

Diskussion.

Prof. Dr. M. Hajek: Ich hätte in einem ähnlichen Falle in loco um die blutende Stelle herum mehrfach die Umstechung ausgeführt. Indes beweist das Aufhören der Blutung, daß die Unterbindung der Carotis externa ihren Zweck erfüllt hat. Bei starker Blutung nach Eröffnung eines phlegmonösen Abscesses habe ich über einem Jodoformgazetampon die Wunde zugenäht, wie dies früher v. Hacker in einem anderen von mir beobachteten und publizierten Falle getan hat, in welchem es sich um die Blutung aus einem angeschnittenen, zentral erweichten Sarkom und einer irrtümlich für einen Abceß angesehenen Geschwulst gehandelt hat.

Prof. Chiari erwähnt eines Falles von starker Blutung nach Eröffnung eines peritonsillären Abscesses. Die Blutung wurde durch Umstechung des vorderen Gaumenbogens gestillt.

In dem heute vorgestellten Falle ließ die wiederholte starke Blutung aus der kaum für eine feine Sonde durchgängigen Öffnung im vorderen Gaumenbogen auf die Arrosion einer Arterie schließen. Diese Arterie an Ort und Stelle in dem zerwühlten Gewebe aufzusuchen, war aussichtslos und bedenklich, daher wurde die Carotis externa mit Catgut abgebunden, aber nicht durchschnitten. Chiari betont, daß man bei allen Geschwülsten mit ausgedehnten Bluträumen darauf achten müsse, sie in toto freizulegen, bevor man sie abträgt. Bei den Angiofibromen des Nasenrachenraumes, die ja sehr zu profusen Blutungen neigen, ist diese Regel ganz besonders zu beachten. Man kann sie nach völliger Freilegung in toto mit einem Elevatorium, einer Zange oder einer Schlinge aus der Umgebung lösen, bei relativ geringer Blutung. Jede partielle Exstirpation aber verursacht die heftigste Blutung. Daher sind oft umfangreiche Operationen zur Freilegung des Angiofibroms nötig.

Dr. Marschik bemerkt, daß die Vermutung sehr nahe lag, daß es nicht aus der Schleimhaut blutete, sondern aus einem Gefäß weit hinten in der Tiefe, weshalb dann eine Umstechung der Schleimhaut kaum Erfolg gehabt hätte.

Prof. Großmann: (Referat nicht eingelangt.)

Diskussion.

Dr. M. Weil: Von mehreren Fällen ähnlicher Art erscheint mir einer besonders bemerkenswert. Vor mehr als 7 Jahren wurde ich nachts zu einem 35jährigen Manne gerufen, bei dem ein rechtseitiger Peritonsillarabsceß, der am Tage vorher von anderer Seite incidiert worden war, seit vielen Stunden heftig blutete. Ich räumte die Abscehöhle aus und tamponierte mit in Gelatine getränkter Gaze, wonach die Blutung prompt stand; der Tampon wurde nach 30 Stunden entfernt. Vor wenigen Tagen wurde ich am Morgen zu demselben Kranken gerufen; diesmal linkseitige Angina phlegmonosa, Incision am Abend vorher. Es blutete seit 7 Stunden arteriell, aber nicht aus der Incisionswunde, sondern hinten oben aus der Nische; wohin der Stich gegangen war, weiß ich natürlich nicht. Tamponade der Höhle mit Gazestreifen, die mit Ferripyrinpulver imprägniert waren, Blutung steht sofort. Ich möchte bei dieser Gelegenheit wieder wärmstens empfehlen, die Peritonsillarabscesse überhaupt nicht zu incidieren, sondern mit der Drainzange (nach Gersuny) anzustechen und durch Dilatation derselben stumpf zu eröffnen. Dies ist in einem Akt in einer Sekunde vollendet und ich habe in mehreren

Digitized by Google
Original from UNIVERSITY OF CALIFORNIA
Generated on 2019-10-24 14:28 GMT / http://hdl.handle.net/2027/uc1.b3252762
Public Domain in the United States, Google-digitized / http://www.hathitrust.org/access_use#pd-us-google

hundert Fällen selbst bei frühzeitiger Eröffnung durch dickes Infiltrat hindurch niemals eine Nachblutung gesehen.

Dozent Dr. Glas: (Referat nicht eingelangt.)

Dr. Tschiassny: (Referat nicht eingelangt.)

Prof. Harmer: (Referat nicht eingelangt.)

IV. Dr. H. Stern: **Atmungskurven.** (Referat nicht eingelangt.)

V. Dr. Leipen: **Fall von Fibrom der Epiglottis.** (Referat nicht eingelangt.)

VI. Dr. F. Neumann: 1. Neumann stellt eine Patientin vor, bei welcher wegen Carcinom des rechten Oberkiefers die Oberkieferresektion ausgeführt und ein später in der Jochbeingegend aufgetretenes Rezidiv durch Radium zum Schwinden gebracht wurde. 2. Demonstration einer Patientin mit hochgradiger Sattelnase (Photographien), bei welcher ein guter kosmetischer Effekt (Demonstration von Photographien) durch Implantation eines Stückes der Tibia erzielt wurde.

Diskussion.

Dr. Hutter richtet an Herrn Dr. Neumann die Anfrage, ob derselbe denn mit den Paraffin-Vaselin-Injektionen zur Korrektur der Sattelnase schlechte Erfahrungen gemacht habe, da seines Wissens sich mittelst dieser Methode auf relativ einfache Weise sehr schöne Dauererfolge erzielen lassen, wenn man nur die nötigen Kautelen anwendet.

Dr. Marschik berichtet über einen von ihm mit gutem Erfolg operierten Fall, wo es ihm nach einem Mißerfolg der endonasalen Methode gelang, zwei sich giebelartig berührende Rippenknorpelplatten in zwei Falze der Proc. frontales des Oberkiefers von außen durch zwei kleine Incisionswunden zu implantieren.

Dr. Tschiassny: (Referat nicht eingelangt.)

Privatdozent Dr. Fein: Die Erwähnung der Paraffineinspritzungen bei Sattelnasen veranlaßt mich zu einigen Bemerkungen. Ich habe diese Injektionen schon seit den ersten Angaben von Gersuny ausgeführt und habe seither so ziemlich alle auftauchenden Methoden erprobt. Seit etwa 5 Jahren, seit ich das Instrument von Mahu anwende, bin ich zu einer Art Standardmethode gelangt. Ich habe die Absicht, in einer der nächsten Sitzungen über die Indikationen und die Technik der Methode zu sprechen und Ihnen eine Reihe von Patienten vorzuführen und will heute nur erwähnen, daß meine Resultate in kosmetischer Beziehung weitaus schöner sind, als die Fälle, die wir eben gesehen haben. Abgesehen davon, daß der einfache Eingriff der Paraffininjektionen dem Patienten eine blutige Operation erspart, sind die Resultate, wenn der Eingriff technisch in vollkommener Weise ausgeführt wurde, glänzend. Narben oder Deformitäten, wie sie die blutig operierten Fälle zeigen, sind vollständig vermieden.

Dr. Kofler: Weil gerade in dieser Diskussion auch von Paraffininjektionen die Rede ist, möchte ich mir die Bemerkung erlauben, daß dieselben nur für bestimmte Fälle von Sattelnase angewendet werden können: dort aber, wo sie am Platze sind, müssen sie jedenfalls sorgfältig ausgeführt werden, denn ich sah erst jüngst einen Fall traumatischer Sattelnase, bei welchem die Paraffininjektion die Deformität beseitigt, aber die Patientin dafür sich über einen kosmetischen Defekt infolge der Paraffininjektion beklagte, der darin bestand, daß an der Haut des Nasenrückens eine grobe, mit ektasierten Ge-

Generated on 2019-10-24 14:28 GMT / http://hdl.handle.net/2027/uc1.b3252762
Public Domain in the United States, Google-digitized / http://www.hathitrust.org/access_use#pd-us-google
Digitized by Google
Original from UNIVERSITY OF CALIFORNIA

fäßen versehene Stelle von zirka Kreuzergröße auftrat, die jetzt mehr verunstaltend wirkt als die Sattelnase.

Prof. Hajek: Die Paraffinmethode und die Knochentransplantation zur kosmetischen Verbesserung der äußeren Nase sind durchaus nicht Methoden, die miteinander stets konkurrieren. Bei leichten Depressionen der äußeren Nase würde ich wegen der größeren Einfachheit und genauer Dosierbarkeit jedenfalls das Hartparaffin vorziehen. Die nachträglich starken Rötungen der Nasenhaut rühren zumeist daher, daß die Injektion nicht subkutan, wie es sein soll, sondern intrakutan ausgeführt wurde. Bei stark eingesunkener Nase mit erheblichem Verlust des knöchernen Nasengerüstes wird indes die Transplantation von Knochenteilen jedenfalls angezeigt sein und oft Resultate erzielen, wo dies das Paraffin nicht mehr erreichen kann.

Privatdozent Dr. Fein: Es ist selbstverständlich, daß die Erfolge der Paraffininjektionen nur dann gute sind, wenn, wie bereits erwähnt, die Technik, die ja einiger Erfahrung bedarf, eine vollkommene ist. Der unliebsame Zwischenfall, den Dr. Kofler eben geschildert hat, ist eben auf einen technischen Fehler zurückzuführen und spricht natürlich nicht gegen die Methode in geeigneten Fällen. Dasselbe gilt für das Auftreten eines roten Fleckes am Nasenrücken nach der Einspritzung. Dieser kann erstens dann auftreten, wenn fehlerhafterweise, wie dies bereits Prof. Hajek berührt hat, intrakutan anstatt subkutan injiziert wurde, und zweitens, wenn zu viel auf einmal eingespritzt wurde. Sofort nach der Injektion wird dann die Haut oberhalb des Paraffindepots blaß und anämisch, um später vorübergehend oder dauernd einen häßlichen roten Fleck zu zeigen. Es ist also auch dieses Vorkommen, welches leicht vermieden werden kann, nicht der Methode, sondern der fehlerhaften Ausführung zur Last zu legen.

Dr. Hutter bemerkt noch, daß er zur Korrektur von Deformitäten des Nasenrückens mittelst Injektion von Paraffin-Vaselingemischen sich der Steinschen Spritze bediene, wie er überhaupt ganz nach den von Stein im Handbuch der laryngo-otologischen Operationen niedergelegten Prinzipien vorgehe und dabei nie einen Mißerfolg erlebt habe. Zur Behandlung tiefer Depressionen mit Adhärenz der Weichteile an die knöcherne Unterlage wird empfohlen, mit einem schmalen tenotomartigen Messer von einer schmalen Inzision aus die Haut vom Knochen abzuheben und 8 Tage später erst zu injizieren, ein Verfahren, worüber Vortr. eigene Erfahrungen allerdings fehlen.

VII. Dr. Marschik demonstriert 1. eine 28jährige Patientin, an der er mit Erfolg eine **Modifikation der Kieferhöhlenradikaloperation** versucht hat. Die Operation wurde im allgemeinen nach den Prinzipien Luc-Caldwells ausgeführt, aber die Schleimhaut nicht exkochleiert, sondern submukös, wie eine Cyste, in toto entfernt, desgleichen das Knochengerüst der lateralen Nasenwand samt unterer Muschel bis zum Boden nach der Abmeißelung submukös ausgelöst, sodann die zurückbleibende Schleimhaut der lateralen Nasenwand im mittleren Nasengang und vertikal hinter der Öffnung des Tränennasenganges durchschnitten, so daß sie also unten und hinten mit der Umgebung zusammenhing, endlich vollständig entfaltet und so in die Kieferhöhle hineintapeziert. Zweck dieser Modifikation ist, die nach Totalresektion der Schleimhaut sich ergebende Knochenblöße primär möglichst zu decken, namentlich aber den nach Abmeißelung der lateralen Nasenwand entstehenden Knochenrand, von dem aus am ehesten eine Wiederverwachsung der Kommunikationsöffnung zu befürchten ist. Eine weitere Modifikation besteht in einer

Generated on 2019-10-24 14:28 GMT / http://hdl.handle.net/2027/uc1.b3252762
Public Domain in the United States, Google-digitized / http://www.hathitrust.org/access_use#pd-us-google
Digitized by Google
Original from UNIVERSITY OF CALIFORNIA

bereits in einer der früheren Sitzungen erwähnten weit ausgedehnteren Resektion der vorderen, eventuell auch der lateralen Wand. Vortr. ist zu dieser Modifikation durch Beobachtung einer Anzahl von Rezidiven nach Kieferhöhleneiterungen gekommen. Diese Rezidive sind sämtlich durch Rezessusse bedingt gewesen, welche einerseits bei der Operation ungenügend kurettiert worden waren, andrerseits durch ihre versteckte Lage und durch die Vernarbung der anderen Kieferhöhlenpartie mit der Zeit von der im übrigen ausgeheilten vernarbten Kieferhöhle vollständig abgeschlossen waren. Vortr. reseziert demnach stets die ganze Vorderwand, vor allem aber die Vorderwand des sogenannten Rezessus zygomaticus, analog der Tendenz bei der Stirnhöhlenradikaloperation, um womöglich primär bei der Operation einen Teil der Kieferhöhle verschwinden zu machen. Dasselbe Prinzip verfolgt die teilweise Resektion der lateralen, eventuell auch der hinteren Wand, nur der Kanal des Nervus infraorbitalis wird nach Möglichkeit intakt gelassen.

2. Das an der Klinik schon seit mehr als 5 Jahren in Gebrauch stehende **Zaufal-Leitersche Salpingoskop,** welches gerade in letzter Zeit zur Kontrolle der Rezidive und Nachkontrolle der operierten Kieferhöhle uns wertvolle Dienste leistet. Das Instrument wurde schon vor vielen Jahren von Zaufal in einer etwas primitiveren Form hergestellt und hat derzeit von Hirschmann und Valentin analoge Verbesserungen erfahren. Das Leitersche Modell stellt in seiner jetzigen Form ein verhältnismäßig sehr graziles und leicht zu handhabendes Instrument dar, dessen Untersuchungsergebnisse, wie Vortragender in seinem Referat auf dem diesjährigen Londoner internationalen medizinischen Kongreß zu betonen Gelegenheit hatte, eine wertvolle und manchmal unerläßliche Ergänzung der Rhinoscopia anterior und posterior bilden. Man ist manchmal geradezu überrascht von den hierdurch vermittelten Details, namentlich des mittleren und oberen Nasenganges, denn es ist ja eine wahrhafte Rhinoscopia inferior. Abgesehen davon, gewährt das Salpingoskop ein ausgezeichnet beleuchtetes, meistens mehr oder weniger vergrößertes Bild der Choane mit den hinteren Muschelenden und dem hinteren Septumende sowie des Rachendaches, der Tubenöffnung, des Tubenwulstes und der Rosenmüllerschen Grube. Einzig die hintere Epipharynxwand ist mit diesem Instrument nicht zur Anschauung zu bringen. Einen speziellen Wert, wie schon erwähnt, hat das Instrument als Antroskop zur Untersuchung eröffneter operierter oder durch einen Troikart zugänglich gemachter Kieferhöhlen und hat uns gerade bei den Rezidiven nach Luc-Caldwellscher Operation in der Aufsuchung der Ursache des Rezidivs unersetzliche Dienste geleistet. Was diese in der vorigen Demonstration erwähnten Rezidive, vom Recessus zygomaticus ausgehend, anbelangt, so konnten wir deutlich feststellen, daß die übrige Körperhöhle vollkommen ausgeheilt und vernarbt war und nur gegen den Recessus zygomaticus eine sternförmige Narbe mit einem Granulationspfropf im Zentrum, hinter dem sich von Zeit zu Zeit Eiter ergoß, den hinter der Narbe versteckten und völlig abgeschlossenen Recessus diagnostizieren ließ. Vortragender empfiehlt daher dieses so vielseitig verwendbare Instrument neuerdings aufs wärmste.

3. Einen neuen **Anämisierungsspray** für die Schleimhaut der oberen Luftwege. Der anämisierende Spray (mit Cocain-Adrenalin) ist für den Pat. stets angenehmer als die Einreibung mit dem Watteträger. Namentlich die Anämisierung der Nasenschleimhaut zu diagnostischen Zwecken ist mit dem Spray so rasch ohne Belastung für den Pat. und ohne mechanische Läsion der

Digitized by Google
Original from UNIVERSITY OF CALIFORNIA
Generated on 2019-10-24 14:28 GMT / http://hdl.handle.net/2027/uc1.b3252762
Public Domain in the United States, Google-digitized / http://www.hathitrust.org/access_use#pd-us-google

Nasenschleimhaut durchzuführen. Der Grund dieser Neukonstruktion ist aber hauptsächlich der, daß die Mischung von Cocain-Adrenalin sich sehr rasch zersetzt und daher stets bei der Applikation ad hoc bereitet werden muß. Der Apparat enthält demnach zwei Glasbehälter, worin sich Cocain und Adrenalin getrennt befinden; sie werden erst in der Windkammer des Gebläses gemischt und können demnach unbeschadet längere Zeit in den Behältern stehen bleiben. Einem weiteren Umstande ist in der Konstruktion Rechnung getragen, und das ist die in neuerer Zeit allgemein an der Klinik durchgeführte Ephraimsche Proportion der beiden Medikamente, i. e. 1 Teil Cocain und 3 Teile Adrenalin. Die prinzipielle Anwendung dieser Mischung bei den Broncho- und Oesophagoskopien an der Klinik hat dazu geführt, daß die früher immerhin recht häufigen Cocainintoxikationserscheinungen leichteren Grades (ein Cocain-Todesfall wurde bisher an der Klinik nicht beobachtet), wie Herzklopfen, frequenter Puls, Blässe, weite Pupillen, die manchmal zwangen, den Pat. für eine Nacht auf die Klinik aufzunehmen, heute zu den Seltenheiten gehören. Ja, es ist vergleichsweise geradezu auffallend, wie wenig Beeinträchtigung des Allgemeinbefindens die Pat. jetzt auch nach langdauernden broncho- und ösophagoskopischen Untersuchungen zeigen. Das Instrument wird bei H. Reiner in Wien angefertigt.

4. Ein neues **Tonsillenkompressorium für Kinder,** welches, im großen und ganzen nach dem Prinzip des Mikuliczschen konstruiert, von diesem durch seine Grazilität und einige kleinere Details sich unterscheidet. Vor allem ist der bekannte nierenförmige Ansatz für den Unterkieferrand, der meist den Pat. unerträgliche Schmerzen bereitet, durch eine breite, sich flach an die Parotisgegend anpressende gepolsterte Platte ersetzt. Die aus dem Munde herausragenden Teile des Instrumentes sind auf das kleinstmöglichste Maß reduziert. Das Instrument ist vor allem auch für die Sludersche Operation bei Kindern bestimmt, wo es sehr häufig zu einer gegenüber der gewöhnlichen Tonsillotomie immerhin bedeutenden unmittelbaren operativen Blutung kommt. Es soll, während der Operateur mit der zweiten Tonsille beschäftigt ist, die lästige Blutung der ersten ausschalten: ein zweites Exemplar kann eventuell dasselbe bei der zweiten Tonsille leisten. Das Instrument wird von Karl Reiner & Lieberknecht in Wien angefertigt.

Diskussion.

Dr. Kofler: Ich kann mich der Ansicht des Kollegen Marschik nur anschließen, wenn er behauptet, daß eine möglichst ausgedehnte Resektion der fazialen Wand der Kieferhöhle bei der Radikaloperation derselben von Vorteil ist, denn auch ich konnte bereits einige Fälle von Rezidive nach der Luc-Caldwellschen Operation beobachten, die nochmals operiert wurden, wobei sich dann zeigte, daß der Recessus zygomaticus, welcher bei der ersten Operation nicht ordentlich gereinigt worden war, noch weiter sezernierte, während er gleichzeitig durch die inzwischen eingetretene narbige Schrumpfung und Zusammenziehung der übrigen Partien der Kieferhöhle gegen die Nase zu förmlich abgeschlossen wurde.

Dozent Dr. Glas: Ich möchte Herrn Marschik fragen, wieviel Partien der Kieferhöhle nun von der Schleimhaut der unteren Nasenmuschel bedeckt erscheinen? Zugleich wäre zu bedenken, ob man durch diese Muschelschleimhautdekortikation den inneren Verhältnissen der Nase keinen Schaden zufügt? (Metaplasie und Granulationsbildung.) Was die Rezidiven nach der radikalen

Digitized by Google
Original from UNIVERSITY OF CALIFORNIA
Generated on 2019-10-24 14:28 GMT / http://hdl.handle.net/2027/uc1.b3252762
Public Domain in the United States, Google-digitized / http://www.hathitrust.org/access_use#pd-us-google

Kieferhöhlenoperation von Luc-Caldwell anlangt, hält Glas vor allem zwei Momente für besonders wichtig: erstens die gründliche Adrenalisierung nach Eröffnung des Antrums, um alle Partien genau überblicken zu können, zweitens die genaue Ausräumung der verschiedensten Recessus, da gerade Polypenreste und Schleimhautwucherungen in diesen Winkeln und Buchten zum Neuaufflackern des Prozesses führen. Bei genauer Beobachtung dieser Momente und guter Kommunikationsbildung in die Nase hat sich diese radikale Operation auch ohne Schleimhauttransplantation immer bewährt und hält er die Denkersche Operation nur für verzweifelte Fälle als indiziert.

Prof. Dr. M. Hajek: Es ist nicht möglich, im Rahmen einer Diskussion zu den vom Herrn Vorredner erwähnten Ansichten über die radikale Operationsmethode der Kieferhöhle Stellung zu nehmen, ich möchte nur das Neue an der Demonstration dahin definieren, daß Herr Marschik, um die Größe der transplantierten Schleimhaut in die Kieferhöhle zu vergrößern, sich nicht mit der Schleimhaut des unteren Nasenganges begnügt, sondern diese mittelst Zugabe des Überzuges der unteren Muschel vergrößert.

Prof. Harmer: (Referat nicht eingelangt.)

Bücherbesprechungen.

Die Krankheiten der Bronchien. Von Prof. Dr. Friedrich Albin Hoffmann in Leipzig. II. Auflage, 11 Abbildungen. Bei A. Hölder, Wien—Leipzig 1912.

Den übrigen Bänden des wohl unerreicht dastehenden Nothnagel schen Werkes reiht sich die jetzt in II. Auflage erschienene Hoffmann sche Abhandlung über die Erkrankung der Bronchien würdig an. Eine besonders wertvolle Eigenschaft scheint mir die aparte, ungezwungen-natürliche, eigenartig-lebendig wirkende Diktion des Verfassers zu sein, die dem Leser an vielen Stellen wahrhaft künstlerisches Vergnügen bereitet: ich erinnere nur an die neben der Bronchiektasie und dem Asthma den größten Teil des Werkes einnehmende Abhandlung über Bronchitis. Was da mit der Unmittelbarkeit eines klinischen Vortrages aus der reichen Erfahrung eines bewährten Klinikers über Theorie und Praxis der Bronchitis gesagt wird, sind vielfach goldene Worte von immerwährender Bedeutung. Daß beim Kapitel der Fremdkörper die Bronchoskopie in ihre Rechte eintritt und entsprechend gewürdigt wird, ist begreiflich, und der Autor kann nicht umhin, ihr in diesem Kapitel den Löwenanteil bei der Diagnose und Therapie der Fremdkörper zuzumessen. Andrerseits ist nur bedauerlich, daß der Bronchoskopie nicht auch bei den anderen Kapiteln die Erwähnung getan wird, die sie verdient, wie überhaupt die in neuerer Zeit sich immer mehr anhäufenden Literaturangaben in laryngologischen Zeitschriften gegenüber den pathologisch-anatomischen und internen medizinischen sichtlich zurücktreten. Meines Erachtens kann, um welche Erkrankung immer es sich bei den Bronchien handeln mag, die Bronchoskopie zumindest bei der Diagnose nicht mehr umgangen werden, und die Zeit dürfte nicht mehr ferne sein, wo „die Erkrankungen der Bronchien“ nicht von einem Internisten, sondern von einem Laryngologen geschrieben werden, ebenso wie die Wissenschaft von den Erkrankungen des Kehlkopfes heutzutage das Ge-

Generated on 2019-10-24 14:28 GMT / http://hdl.handle.net/2027/uc1.b3252762
Public Domain in the United States, Google-digitized / http://www.hathitrust.org/access_use#pd-us-google
Digitized by Google
Original from UNIVERSITY OF CALIFORNIA

biet der internen Medizin völlig verlassen hat und der Laryngologie angehört, ein Teilfach der Chirurgie geworden ist. Mit Interesse lesen wir weiters Hoffmanns Ausführungen über die verschiedenen Theorien der Bronchiektasie und des Asthma. Es ist hier nicht der Raum, auf alle interessanten und anregenden Details des Buches einzugehen oder auf die verschiedenen amüsanten Bemerkungen hinzuweisen, mit denen oft gewichtige Theorien und Anschauungen zum alten Eisen geworfen werden. Die Bronchoskopiker dürfte die Anschauung Hoffmanns interessieren und zur Nachprüfung anregen, daß die Bronchien im Exspirationszustand spiralig gewundene Röhren darstellen, welche sich erst bei der Inspiration strecken, womit er auch die Entstehung der sogenannten Asthmaspiralen, besonders des Zentralfadens erklärt. Marschik.

Syphilis und syphilisähnliche Erkrankungen des Mundes. Von Prof. Dr. F. Zinsser. Mit 51 mehrfarbigen und 18 schwarzen Abbildungen auf 44 Tafeln. Urban & Schwarzenberg, Berlin—Wien 1912.

Ein Pendant zu dem vor kurzem in dieser Zeitschrift rezensierten Werke Trautmanns über die Dermatosen der Schleimhaut kann das vorliegende Buch genannt werden, das überdies noch den Vorzug eines Atlas besitzt, durch ausgezeichnete Bilder die instruktiven und die differentialdiagnostisch wichtigen Erscheinungen besser als die beste Beschreibung anschaulich zu machen. Wie der Autor, dirigierender Arzt der Abteilung für Hautkrankheiten der städtischen Krankenanstalt Lindenburg, im Vorwort mitteilt, gaben Kurse, die er für Zahnärzte veranstaltet hatte, die Anregung zu dem Werk, welches demnach auch speziell für Zahnärzte geschrieben ist und eine breite Behandlung der syphilitischen Gebißveränderungen enthält. Im übrigen sind der allgemeine Verlauf sowie die Erscheinungen der 3 Stadien in der Mundhöhle in klarer, gedrängter Darstellung mit besonderer Berücksichtigung der Differentialdiagnose anderer, der Lues ähnlicher Erkrankungen geschildert. Den Hauptteil des Buches bilden aber die zum größten Teil mehrfärbigen Reproduktionen von, wie wir an den Chromotypien ersehen können, gewiß ausgezeichneten Moulagen aus der Sammlung Z. s., welche hiermit auch dem großen Publikum der Fachwelt zugänglich gemacht sind. Alle wichtigen Erscheinungsformen aller 3 Stadien mit den charakteristischen Merkmalen sind hier vertreten, so daß dem praktischen Arzte das beste Mittel in die Hand gegeben ist, durch Vergleich dieser wahrhaft naturgetreuen Abbildungen mit der Wirklichkeit eine verläßliche Diagnose zu stellen. Die Ausstattung des Werkes ist von großer Güte und macht dem Verlag die größte Ehre. Marschik.

Atlas der Entwicklung der Nase und des Gaumens beim Menschen mit Einschluß der Entwicklungsstörungen. Von Karl Peter (Greifswald). G. Fischer, Jena 1913. 130 Seiten Text, 189 Abbildungen.

Ein starker Band gibt uns Zeugnis nicht nur von der Bedeutung, die der Anatomie und Entwicklung der oberen Luftwege auch bezüglich der feineren Einzelheiten von seiten der allgemeinen Medizin in neuerer Zeit beigemessen wird, sondern auch von der ausgedehnten literarischen Tätigkeit der Anatomen und Rhino-Laryngologen der Jetztzeit auf diesem Gebiete. Die bedeutungsvollen Arbeiten Killians über die Entwicklung der Nasenmuscheln und der Nebenhöhlen erfahren hier ihre gerechte Würdigung, wenn auch Peter in manchen Punkten von den Anschauungen Killians abweicht. Besonders ein-

Generated on 2019-10-24 14:28 GMT / http://hdl.handle.net/2027/uc1.b3252762
Public Domain in the United States, Google-digitized / http://www.hathitrust.org/access_use#pd-us-google
Digitized by Google
Original from UNIVERSITY OF CALIFORNIA

gehend werden die Verhältnisse des primitiven Gaumens und der primitiven Choanen behandelt, ohne welche ein Verständnis der verschiedenen Mißbildungen nicht möglich ist. Es folgen die drei großen Kapitel der äußeren Entwicklung von Nase und Gaumen, der Formentwicklung der Nasenhöhlen und der Entwicklung des inneren Baues der Nasenhöhlen. In dem mittleren dieser Kapitel nun setzt sich Peter des öfteren in Widerspruch mit Killian; so speziell bei der Frage der Nasenmuscheln. Während Killian 6 Hauptfurchen und 5—6 Hauptmuscheln annahm, gehen nach Peter die Nasenmuscheln über die Zahl 4 nicht hinaus, 1 Maxillo-turbinale und höchstens 3 Ethmo-turbinalia. Er begründet dies damit, daß er bei den meisten Säugern auch mit hochentwickelten Geruchsorganen nur 3 oder 4 solcher Muscheln nachweisen konnte, ohne aber Rudimente zu finden, welche die Anlage einer größeren Anzahl beweisen würden. Desgleichen führt er die Entwicklung der Nebenhöhlen einzig und allein auf Wachstumsdifferenzen zurück, lokalisiertes stärkeres Wachstum an der Stelle der Nebenhöhlen, wodurch sich an Stelle der vorher gleichmäßigen Furchen ein System von Ausbuchtungen entwickelt, die durch Scheidewände mehr oder weniger vollkommen voneinander getrennt werden, während Killian Verwachsungs- und Abschnürungsvorgänge zur Erklärung heranzieht. Das bei den Reptilien zu exzessiver Entwicklung gelangende beim Menschen immer rudimentär bleibende Jakobsonsche Organ wird in einem separaten Kapitel behandelt. Den Schluß bilden die Mißbildungen von Nase und Gaumen, bei denen Peter eine formale und kausale Genese unterscheidet und besonders die letztere ausführlich erörtert. Nach dieser Einteilung (Form, formale und kausale Genese) werden alle Mißbildungen abgehandelt. Durch einen interessanten Anhang von verschiedenen Daten aus der Entwicklung von Nase und Gaumen sowie einer reichhaltigen Literaturübersicht hat der Verfasser unseren besonderen Dank verdient. Der diesem Textteil zugrunde liegende, fast drei Viertel des Werkes füllende Atlas nun besteht aus einer Reihe von sehr reinlich und instruktiv ausgeführten Abbildungen makroskopischer Präparate, sowie mikroskopischer Schnitte aus der Sammlung des Greifswalder Anatomen, denen je die entsprechenden Erklärungen gegenüberstehen, die so ausführlich gehalten sind, daß ein Nachschlagen in dem vorderen Textteile eigentlich nicht mehr nötig ist. An vielen Tafeln sind die Abbildungen noch durch beigefügte Schemata verständlicher gemacht. Der klare, sehr angenehm lesbare Druck des Fischerschen Verlages sowie die einwandfreien Reproduktionen der Abbildungen sind nicht der letzte Vorzug des Werkes. Marschik.

Die Krankheiten der Nase und Mundhöhle, sowie des Rachens und Kehlkopfes. Von Dr. Alfred Bruck, Berlin. Zweite, wesentlich vermehrte und verbesserte Auflage. 460 Seiten, 252 Abbildungen und 2 Tafeln. Urban & Schwarzenberg, Berlin-Wien, 1912.

Die Vorzüge des Bruckschen Buches sind zu bekannt, als daß man nötig hätte, sich darüber ausführlicher zu verbreiten. B. ist mit seinem Buche einem dringenden und allseitigen Bedürfnis aufs glücklichste entgegengekommen, d. i. dem Bedürfnis nach einem Buch für den Praktiker, das ihn nicht nur in alle Zweige des heute schon so ausgedehnten rhino-laryngologischen Gebietes einführt, sondern ihm auch Methoden und Technik aller therapeutischen Eingriffe an die Hand gibt, die für seinen Wirkungskreis in Betracht kommen. Daß jetzt nach fünf Jahren bereits eine zweite Auflage nötig ge-

Generated on 2019-10-24 14:28 GMT / http://hdl.handle.net/2027/uc1.b3252762
Public Domain in the United States, Google-digitized / http://www.hathitrust.org/access_use#pd-us-google
Digitized by Google
Original from UNIVERSITY OF CALIFORNIA

worden, zeugt nicht nur für die mannigfaltigen, zum Teil umwälzenden Neuerungen und Fortschritte der Rhino-Laryngologie im letzten Dezennium, sondern ebensoviel für die Beliebtheit des Buches. So ist es auch begreiflich, daß gewisse Kapitel, wie die Krankheiten der Nebenhöhlen, die direkten Untersuchungsmethoden, wo fast jede Woche Neues bringt, einer gründlichen Umarbeitung unterzogen worden sind und manche, wie die Fortschritte des Röntgenverfahrens, die Septumresektion, die Killiansche Stirnhöhlenoperation u. a. neu eingefügt werden mußten. Da für den Praktiker meist die richtige Diagnose von größter Bedeutung ist, denn in seiner Hand liegt das Schicksal des Patienten, wenn er rechtzeitig sachgemäßer Behandlung zugeführt werden soll, so ist diesem Teil samt der Symptomatologie bei allen Erkrankungen der breiteste Raum reserviert. Durch eine ausführliche und höchst übersichtliche Darstellung der Anamnese und des Ganges der Untersuchung ist dem praktischen Arzt ermöglicht, seine Diagnose systematisch, ohne Außerachtlassung aller wichtigsten Momente, aber auch wenn nötig ex adjuvantibus mit einer gewissen Verläßlichkeit zu stellen. Das minder Wichtige, die verschiedenen Theorien und Hypothesen, erscheint in gedrängtester Kürze, aber kaum ein Detail des so umfangreichen Spezialgebietes ist übergangen, so daß man wahrlich staunt, wie es dem Autor möglich geworden ist, den ungeheuren Stoff tatsächlich auf 460 Seiten unterzubringen. Daß sich B. die Abbildungen für sein Buch aus den bewährtesten Illustrationswerken geholt hat, können wir ihm nicht hoch genug anrechnen, so die Nebenhöhlenabbildungen aus dem Hajekschen Buch, die anatomischen aus dem klassischen Toldtschen Atlas, die Spiegelbilder aus dem weltberühmten Türckschen Atlas.

Mit manchen Details hat sich der Autor unseren besonderen Dank verdient, so z. B. daß er die Tracheotomie, wie er selbst sagt, für nötig befunden, in ausführlicher Darstellung aufzunehmen, jene Operation, welche auch der Praktiker so häufig auszuführen in die Lage kommt und welche in den rein spezialistisch-praktischen Werken gegenüber der breit behandelten Intubation entweder gar nicht oder nur sehr oberflächlich gewürdigt ist. Es kann so unter den praktischen Ärzten leicht eine Überschätzung der Intubation und ihrer Bedeutung sich einstellen, welche diese öfter zur Ausführung kommen läßt, als es vielleicht berechtigt ist. Dies hat um so größere Bedeutung, als ja gerade in neuerer Zeit von Seite namhafter Laryngologen auf Grund hundertfältiger Erfahrung das Bestreben sich bemerkbar macht, die Intubation zu Gunsten der Tracheotomie mehr und mehr in den Hintergrund zu drängen.

Wenn wir nun andrerseits in manchen Punkten anderer Meinung sind als der Verfasser, so vermag dies keineswegs die allgemeinen und unleugbaren Vorzüge des Buches anzutasten, aber vielleicht mögen diese Bemerkungen seinerzeit für eine wohl nicht in allzu ferner Zeit zu erwartende dritte Auflage dem Verfasser eine gewisse Anregung zu geben. So hätten wir z. B. wohl gewünscht, die Beeinflussung der Augen durch Nasen- und Nebenhöhlenerkrankungen etwas ausführlicher geraten zu sehen. Die mannigfaltigen, ungeahnt reichhaltigen Beziehungen zwischen Nase und Augen aufgeschlossen zu haben, ist ja ein Verdienst des letzten Dezenniums, um nicht zu sagen Quinquenniums, und gerade der Praktiker kann oft in die Lage kommen, schon aus Gesichtsfeldveränderungen und anderen Anfangssymptomen der Augenkomplikation einerseits den Patienten sachgemäßer Untersuchung und Behandlung zuzuführen, andrerseits in manchen Fällen hieraus die Schwere der Erkrankung zu bestimmen und zu verhüten, daß ein „leichter Schnupfen“ allzu leicht genommen

Digitized by Google
Original from UNIVERSITY OF CALIFORNIA
Generated on 2019-10-24 14:28 GMT / http://hdl.handle.net/2027/uc1.b3252762
Public Domain in the United States, Google-digitized / http://www.hathitrust.org/access_use#pd-us-google

werde. Im Kapitel der Stomatitis exsudativa vermissen wir das Erythema multiforme, das doch auch in der Mundhöhle nicht gar zu selten beobachtet wird und gerade wegen seiner infiltrativen vielgestaltigen Eruption am Gaumen und auf der Zunge zu vielfachen Verwechslungen Anlaß gegeben hat. Bei der Rhinopharyngitis acuta hätten wir gern den eigenartigen Symptomenkomplex der Nasenverstopfung, Gehörstörung und des Zwangsschluckens mehr hervorgehoben gesehen, der oft schon allein die Diagnose ermöglicht. Im Kapitel der Mandeloperationen stellt der Verfasser bei unstillbarer Blutung als ultimum refugium die Forderung der Ligatur der Carotis communis auf. Referent hat zweimal wegen unstillbarer, lebensgefährlicher Blutung aus dem Tonsillenbett die Carotisligatur auszuführen Gelegenheit gehabt und dabei sich stets mit der Ligatur der Externa begnügt, worauf auch beide Male die Blutung prompt stand. Referent glaubt auch, daß es bei der Externaligatur in allen Fällen sein Bewenden haben dürfte. Endlich glaubt Referent, daß der Verfasser bei der Behandlung der Laryngitis subglottica bei Kindern (Pseudocroup) bezüglich der Intubation oder Tracheotomie doch etwas zu optimistisch ist, wenn er sagt, Tracheotomie wie Intubation werden bei der fast ausnahmslos günstigen Prognose so gut wie nie in Frage kommen. Referent kann aus den Erfahrungen der Klinik Chiari berichten, daß man einige Male auch bei einfacher Laryngitis (nicht Diphtherie) bei Kindern zur Tracheotomie genötigt war, da konservative Maßnahmen das Kind über die Krisis nicht hinüberhelfen konnten. Wie B. selbst sagt, ist der kindliche Larynx so unverhältnismäßig eng und die Schleimhaut so empfindlich, daß es auch bei einfachen akuten Katarrhen leicht zu lebensgefährlichen Stenosen kommen kann.

Wir können unser Referat nicht schließen, ohne noch besonders auf das mit dankenswerter Sorgfalt ausgeführte Register, auf die klare, lebendige Diktion des Verfassers, sowie auf die einwandfreie Ausstattung des Buches hinzuweisen; überflüssig erscheint uns aber die Empfehlung eines Werkes, welches sich durch die Verbreitung der ersten Auflage und seine allgemeine Beliebtheit von selbst empfiehlt. Marschik.

Notizen.

Österreichische Gesellschaft für experimentelle Phonetik. Die Gründung erfolgte am 17. Februar d. J. Professor Dr. L. Réthi, von dem vorbereitenden Büro vorgeschlagen, wurde von dem Plenum der Gründungsversammlung zum Präsidenten der Gesellschaft gewählt. Dem Büro gehören ferner an: Prof. Dr. Wallaschek als Vizepräsident; Prof. Dr. Pöch als 1. Sekretär; Dr. Hugo Stern als 2. Sekretär; Dr. Hans Pollak als Kassier.

Nächste Sitzung 17. März, k. k. Gesellschaft der Ärzte, unter Vorsitz des Präsidenten Prof. Réthi, 7 Uhr abends. Vorläufige Tagesordnung: I. Administrative Sitzung. II. Wissenschaftliche Sitzung: Vortrag des Prof. P. Wilhelm Schmidt (Mödling): Was erwartet die allgemeine Sprachwissenschaft von der experimentellen Phonetik?

Erster Internationaler Kongreß für experimentelle Phonetik in Hamburg, 19.—22. April 1914. Unter dem Protektorat Seiner Magnifizenz des Herrn Bürgermeisters Dr. von Melle.

Digitized by Google
Original from UNIVERSITY OF CALIFORNIA
Generated on 2019-10-24 14:28 GMT / http://hdl.handle.net/2027/uc1.b3252762
Public Domain in the United States, Google-digitized / http://www.hathitrust.org/access_use#pd-us-google

Ausschuß:

Biaggi, Mailand. Gradenigo, Turin. Stefanini, Pisa.

Bogoroditzki, Kasan. — Brunot, Paris. — Exner, Wien. — Gauchat, Zürich. — Gutzmann, Berlin. — Hegener, Hamburg. — Imhofer, Prag. — Killian, Berlin. — von Luschan, Berlin. — Maljutin, Moskau. — Meinhof, Hamburg. — Menendez Pidal, Madrid. — Morf, Berlin. — Panconcelli-Calzia, Hamburg. — Pipping, Helsingfors. — Pöch, Wien. — Scripture, New-York. — Sommer, Gießen. — Stern, Wien. — Thilenius, Hamburg. — Viëtor, Marburg. — Zumsteeg, Berlin. — Zwaardemaker, Utrecht.

Geschäftsführer:

Gutzmann. Meinhof. Panconcelli-Calzia. Zumsteeg.

Vorläufige Tagesordnung:

Sonntag, den 19. April.

5 Uhr nachmittags: Geschäftssitzung.

Von 6 Uhr abends ab im Vorlesungsgebäude Entgegennahme der Teilnehmer- und Zusatzkarten, Gutscheinhefte usw.

8 Uhr abends: Begrüßungsabend im Curiohaus.

Montag, den 20. April.

Vormittags 10 Uhr: Eröffnungssitzung im Vorlesungsgebäude.

1. Eröffnungsrede des 1. Vorsitzenden des Kongresses. Begrüßungen.
2. Vorträge, Demonstrationen und Berichte.

Nachmittags 1 Uhr: Gemeinschaftliches Frühstück im Curiohaus.

3 Uhr: Besichtigung des Phonetischen Laboratoriums. Demonstrationen und Vorführungen.

Abends 8 Uhr: Offizielles Festmahl.

Dienstag, den 21. April.

Vormittags 9 Uhr: Vorträge, Demonstrationen und Berichte.

Nachmittags 1 Uhr: Besichtigung eines Dampfers der Woermann-Linie mit Frühstück an Bord.

4 Uhr: Nach Wahl, Fahrt durch den Hafen, Besuch und Führungen im Hagenbeckschen Tierpark, in Krankenhäusern, im Zoologischen Garten usw.

Abends: Unbestimmt.

Mittwoch, den 22. April.

Vormittags 9 Uhr: Vorträge, Demonstrationen und Berichte.

11 Uhr: Erste Sitzung der internationalen Gesellschaft für experimentelle Phonetik.

3 Uhr: Letzte Sitzung und Schluß des Kongresses.

Abends 8 Uhr: Zwangloses Beisammensein.

Allgemeines:

Anmeldungen zur Teilnahme an dem Kongreß sind bis spätestens zum 1. April an die Geschäftsstelle des I. internationalen Kongresses für experimentelle Phonetik, Hamburg 36, Phonetisches Laboratorium, zu senden. Dazu bittet man sich beiliegender Postkarte zu bedienen.

Vorträge und Mitteilungen sind spätestens bis zum 28. Februar anzumelden: sie müssen persönlich gehalten und dürfen nicht abgelesen werden. Dauer eines Vortrages: 15 Minuten; Dauer einer Mitteilung: 10 Minuten. Jedem Diskussionsredner stehen 3 Minuten zur Verfügung.

Teilnehmerkarten. Zum Besuch aller Vorträge und Darbietungen während des Kongresses ist eine Teilnehmerkarte zu lösen, deren Betrag von Mk. 20 bei der Anmeldung an die Geschäftsstelle (s. oben) einzusenden ist. Familienangehörige der Teilnehmer lösen eine Zusatzkarte zu Mk. 10. Ortsansässige, die lediglich an den Vorträgen teilnehmen wollen, haben eine besondere Karte zu Mk. 6 zu lösen.

Digitized by Google
Original from UNIVERSITY OF CALIFORNIA
Generated on 2019-10-24 14:28 GMT / http://hdl.handle.net/2027/uc1.b3252762
Public Domain in the United States, Google-digitized / http://www.hathitrust.org/access_use#pd-us-google

Wohnung: Die Vorausbestellung einer Wohnung ist dringend anzuraten. Wohnungsbestellungen besorgt auf Wunsch die Geschäftsstelle (s. oben). Es wird gebeten, bei der Wohnungsbestellung beizufügen: die Wünsche über den Preis des Zimmers, die Anzahl der Betten und über das Stockwerk, in welchem die Teilnehmer absteigen wollen.

Die endgültige Tagesordnung erscheint spätestens Mitte März 1914.

Druckfehler: Im Hauptregister 1913 ist im Verzeichnis der Originalartikel unterblieben und daher einzuschalten: Kofler: Erfahrungen mit der Radiumbehandlung an der Klinik für Kehlkopf- und Nasenkrankheiten in Wien (Vorstand: Hofrat Chiari) bis zum Ende des Jahres 1912. 244.

Personalien.

Ernannt: Privatdozent an der Berliner Universität Dr. Oskar Wagener, der einen Lehrauftrag nach Greifswald als Nachfolger Prof. W. Langes erhalten hat, zum Direktor der Poliklinik für Ohren-, Nasen- und Halskrankheiten in Greifswald. — Stabsarzt Prof. Dr. Bruno Oertel, Dozent für Oto-Laryngologie in Düsseldorf, zum ordentlichen Mitglied der Akademie für praktische Medizin daselbst.

Verliehen: Dem Oberstabsarzt 1. Klasse und Privatdozenten für Laryngo-Rhinologie Dr. Johann Fein (Wien), dem Privatdozenten für Oto-Rhino-Laryngologie Dr. Hermann Streit (Königsberg) und dem Privatdozenten für Otologie Dr. Heinrich Neumann (Wien) der Titel eines außerordentlichen Universitätsprofessors.

Gewählt: Prof. Dr. L. Réthi (Wien) zum Ehrenmitgliede der italienischen laryngo-rhinologischen Gesellschaft in Rom und zum korrespondierenden Mitglied der Berliner laryngologischen Gesellschaft. — Privatdozent Dr. Rob. Bárány zum korrespondierenden Mitglied der Dänischen Gesellschaft für Oto-Rhino-Laryngologie in Kopenhagen.

Gestorben: Der Professor der Laryngo-Rhinologie Dr. Heinrich Grabower zu Berlin, 64 Jahre alt. — E. Musson, Professor der Otologie an Womens Medical College of Pennsylvania zu Philadelphia.

Jubiläum: Am 13. Februar d. J. feierte die Laryngologische Gesellschaft zu Berlin ihr 25jähriges Bestehen.

Für den wissenschaftlichen Teil verantwortlicher Redakteur: **Dr. E. Urbantschitsch, Dr. H. Marschik.**
Herausgeber, Eigentümer und Verleger: **Urban & Schwarzenberg.**

Druck von Gottlieb Gistel & Cie., Wien, III., Münzgasse 6.

Generated on 2019-10-24 14:28 GMT / http://hdl.handle.net/2027/uc1.b3252762
Public Domain in the United States, Google-digitized / http://www.hathitrust.org/access_use#pd-us-google
Digitized by Google
Original from UNIVERSITY OF CALIFORNIA

MONATSSCHRIFT FÜR OHRENHEILKUNDE
UND
LARYNGO-RHINOLOGIE.

XLVIII. Jahrg. 1914. 2. Heft.

Nachdruck verboten.

Laryngo-Rhinologischer Teil.

Original-Artikel.

Malignes Granulom des Mediastinums, in die Trachea penetrierend.

Von Prof Dr. **O. Frankenberger** in Prag.

Ich habe in den Jahren 1908 und 1909 Gelegenheit gehabt, einen Fall zu beobachten und zu behandeln, der nicht nur klinisch und diagnostisch interessant war, sondern auch dadurch an besonderem Interesse gewann, daß bei demselben Röntgenstrahlen therapeutisch angewendet wurden sowie auch dadurch, daß es uns durch entsprechendes und rechtzeitiges Eingreifen unzähligemal gelungen ist, die Kranke vor dem Erstickungstode zu bewahren und durch viele Monate am Leben zu erhalten. Der Fall wurde teilweise auf der Abteilung des Herrn Hofrates Prof. Maixner beobachtet, dem ich für die Überlassung des betreffenden Teils der Krankengeschichte hiermit meinen ergebensten Dank abstatte. Das Sektionsprotokoll sowie das zur histologischen Untersuchung aufbewahrte Material verdanke ich der Liebenswürdigkeit des Vorstandes des böhmischen pathologischen Institutes, Herrn Hofrates Professor Hlava.

Frau J. K., 54jähr. Oberlehrersgattin, wurde mir am 22. X. 1908 vom Kollegen Prof. Jedlička zugeschickt.

Sie gab die folgende Anamnese an: Mutter im Alter von 73 Jahren an Marasmus. Vater nach längerer Krankheit gestorben. Geschwister gesund, bloß ein Bruder an Darmkrebs gestorben. Die Kranke selbst hat in der Kindheit Scharlach überstanden. Sie war nie schwanger gewesen.

Das gegenwärtige Leiden begann im November v. J.; es stellte sich Heiserkeit und bald darauf Atmungsnot ein. Außerdem bildete sich über dem rechten Schlüsselbein allmählich eine Geschwulst von der Größe eines kleinen Hühnereies aus, weshalb sie die Hilfe des Herrn Prof. Jedlička aufsuchte, welcher die Geschwulst durch einige Male Röntgenbestrahlungen zum Schwunde brachte. Vor 14 Tagen bekam sie Schnupfen und fühlt seitdem Druck auf der rechten Seite des Halses und erschwertes Atmen. An Durchfällen leidet sie nicht. Appetit gut, Urinieren ohne Beschwerden.

Digitized by Google
Original from UNIVERSITY OF CALIFORNIA
Generated on 2019-10-24 14:28 GMT / http://hdl.handle.net/2027/uc1.b3252762
Public Domain in the United States, Google-digitized / http://www.hathitrust.org/access_use#pd-us-google

Status praesens: Graziler Knochenbau, blasse Hautfarbe, mittlere Ernährung. Die sichtbaren Schleimhäute blaß, Schädel und Gesicht symmetrisch.

Perkussionsschall: Hinter dem Manubrium sterni Dämpfung, die sich nach beiden Seiten etwas über den Sternalrand erstreckt. Über den Lungen diffuses, feuchtes Rasseln, insbesondere rechterseits. Herz normal, Herztöne rein.

Leber überragt nicht den Rippenbogen. Milz von der 9.—11. Rippe.

Unterleib weich, Palpation nicht schmerzhaft.

Äußerlich am Halse hinter dem rechten Kopfnicker eine mittelgroße, diffuse, derbe, nicht schmerzhafte Geschwulst, welche aus vergrößerten Lymphdrüsen besteht und sich unter das Sternum in die Brusthöhle hinzieht; eine ähnliche kleinere Geschwulst links.

Bei der laryngoskopischen Untersuchung wurde außer Anämie der Kehlkopfschleimhaut nichts Pathologisches vorgefunden. Bei der Untersuchung nach Killian wurde konstatiert, daß die Trachea in der Tiefe in der Weise verengert ist, daß von vorne rechts und links die Trachealwand geschwulstartig nach innen vorgewölbt erscheint, wodurch das Lumen der Luftröhre eine unregelmäßig dreieckige Gestalt erhält, die von vorne nach hinten etwa 8 *mm*, im Querdurchmesser etwa ebenso viel mißt. Die Ränder dieser Verengerung sind uneben, höckerig, mehr graulich als die übrige blaßrötliche Schleimhaut und sehen wie exulzeriert aus. Die Hinterwand der Trachea ohne Veränderung.

Verordnet wird innerlich Jodkali 10·00 : 200·00 aq., davon 3 Löffel täglich, zu Inhalationen Mentholöl.

31. X. Jodkali wird wiederholt.

3. XI. Heute wird in meinem laryngologischen Institute die direkte Laryngoskopie ausgeführt, wobei derselbe Befund aufgenommen wird wie bei der Spiegeluntersuchung; die Stenose sitzt im unteren Abschnitte der Trachea.

Von der linken, in das Tracheallumen sich wölbenden Geschwulst wird hierauf mit Brünings Pinzette ein kleines Partikel entnommen. Sodann wurde mit der mechanischen Dilatation der Trachea mit meinen elastischen Trachealröhren begonnen, und zwar wurde zunächst Rohr Nr. 7 eingeführt und etwa 10 Sekunden in der Trachea belassen.

6. XI. Das Trachealrohr wird täglich eingeführt und von Tag zu Tag länger liegen gelassen. Heute scheint das Lumen etwas weiter zu sein. Die ektatischen Venen am Halse scheinen heute etwas kleiner zu sein.

Das aus der Trachea exstirpierte Geschwulstteilchen erweist sich bei der mikroskopischen Untersuchung als bloße Schleimhaut.

Die Kranke wird röntgenoskopisch untersucht. Auf dem Schilde erscheint in den oberen Partien des Brustkorbes über dem Herzen ein Schatten, der sich von der Mitte aus nach beiden Seiten ausbreitet.

10. XI. Das Lumen der Trachea ist etwas größer geworden. Heute wird Rohr Nr. 8 eingeführt.

20. XI. Die Kranke nimmt die ganze Zeit Jodkali ein und die Röhren wurden täglich eingeführt, heute bereits Nr. 10.

Während dieser Zeit wurde sie von Herrn Prof. Jedlička im ganzen viermal mit Röntgen bestrahlt. Heute kann man sowohl laryngoskopisch als mittelst direkter

Generated on 2019-10-24 14:28 GMT / http://hdl.handle.net/2027/uc1.b3252762
Public Domain in the United States, Google-digitized / http://www.hathitrust.org/access_use#pd-us-google
Digitized by Google
Original from UNIVERSITY OF CALIFORNIA

Tracheoskopie konstatieren, daß das Tracheallumen fast bis auf das normale Maß erweitert ist. Die Kranke atmet ganz frei. Dagegen hat sich eine Rezidive der Geschwulst an der linken Seite des Halses eingestellt.

20. XII. Nach längerer Pause kommt die Kranke heute wieder in meine Ambulanz. Bei der Spiegeluntersuchung nach Killian sieht man links auf derselben Stelle wie früher eine in das Lumen der Trachea hineinwachsende Geschwulst.

Die Kranke besuchte die Ambulanz wöchentlich 2- bis 3mal, später, da sie herabgekommen und schwach war, besuchten ich und mein Assistent Dr. Guttmann dieselbe abwechselnd in ihrer Wohnung und führten täglich die Rohre ein, welche ihr stets eine bedeutende Erleichterung verschafften, einmal dadurch, daß die Trachea erweitert und mehr Luft in die Lungen geleitet wurde, ferner dadurch, daß durch das Rohr immer eine große Menge dicken, katarrhalischen Sekretes entleert wurde, das sich unter der Stenose angesammelt hatte und anders nicht expektoriert werden konnte.

Inzwischen hatte die Kranke gelernt, sich das Rohr selbst einzuführen, was sie auch tat, sobald sie größere Atembeschwerden verspürte, selbst einigemal im Tage.

Zum Zwecke der Röntgenbehandlung wurde die Kranke sodann zur Aufnahme in das allgemeine Krankenhaus empfohlen und am 17. IV. 1909 auf der Abteilung des Herrn Hofrates Prof. Maixner aufgenommen. Bei der Aufnahme zeigte sie außer dem schon Gesagten folgenden Befund: Die Pupillen reagieren regelmäßig auf Licht und Akkommodation. Innervation des Nerv. facialis ist normal.

Die Respiration ist zeitweise etwas mühsamer und von einem in der Luftröhre entstehenden Geräusche begleitet. Kostaler Atmungstypus.

Die Extremitäten sämtlich ohne Veränderung. Im Urin nichts Pathologisches. Temp. 36·5, Puls 80, Respiration 20.

Bei der Untersuchung nach Killian findet man, daß die Trachea im unteren Teile so verengert ist, daß ihr Lumen einem unregelmäßigen Dreieck mit einem vorderen, ziemlich spitzen und den zwei anderen hinteren, abgerundeten Winkeln ähnlich sieht. Länge und Breite der Stenose beträgt nur etwa 6 *mm*, so daß das Lumen kaum für einen Bleistift durchgängig ist.

Die Kranke ist anämisch. Links vom Brustbein in der Breite von etwa zwei Fingern über der 2.—4. Rippe verkürzter Perkussionsschall.

Die Auskultation ergibt diffuses, großblasiges Rasseln. Zunge etwas belegt. Hinter dem rechten M. sternocleidomast. vergrößerte, nicht schmerzhafte Lymphdrüsen bis von Haselnußgröße. Blutdruck = 100.

18. IV. Temp. 36·3—36·2—36·3, P. 88, R. 20. Harnmenge 1210. Spez.Gew. des Harnes 1015.

20. IV. Temp. 30·0—36·2—36·6, P. 92. R. 20.

Die Kranke wurde heute durch 8 Minuten am Halse und auf der Brust mit Röntgenlicht bestrahlt. Darauf wurde das Trachealrohr Nr. 7 eingeführt und 45 Minuten liegen gelassen.

23. IV. Temp. 36·2—36·4—36·5, P. 88, R. 20, Harn 1200 cm^3, spezif. Gewicht 1012. Sinapismus auf die vordere Brustwand.

25. IV. Temp. 36·3—36·2—36·6, P. 98, R. 20, Harn 1500 cm^3. Die Rasselgeräusche haben abgenommen. Kranke klagt über Schmerzen in der rechten Brust.

Generated on 2019-10-24 14:28 GMT / http://hdl.handle.net/2027/uc1.b3252762
Public Domain in the United States, Google-digitized / http://www.hathitrust.org/access_use#pd-us-google
Digitized by Google
Original from UNIVERSITY OF CALIFORNIA

27. IV. Temperatur gleich, P. 112, R. 20. Heute wird die Röntgenbehandlung wiederholt. Mäßige Stirnkopfschmerzen.

28. IV. Temperatur stets unter 37°. Heute Trachealrohr Nr. 8 eingeführt.

29. IV. Temperatur gleich. Im Urin nichts. Trachealrohr wird täglich eingeführt.

Die Untersuchung des Blutes (ausgeführt von Doz. Dr. Hynek) ergab eine unbedeutende Anämie mit geringerem Hämoglobingehalt, außerdem Leukozytose (etwa 12.000). Am auffallendsten war eine Vermehrung der eosinophilen Leukozyten.

30. IV. Wird am Halse und auf der Brust mit Röntgen bestrahlt.

1. V. Temp. 36·2—36·1—37, P. 90, R. 20, Harn 1100, spezif. Gew. 1012. Rasseln vorn auf der Brust teilweise geschwunden.

4. V. Temp. 36·5—36·3—36·5, P. 90, R. 20, Harn 1500, spezif. Gew. 1012. Tracheoskopischer Befund: Die Stenose ist weiter, Form derselben im ganzen wie früher dreieckig, mit vorderem spitzen und zwei hinteren abgerundeten Winkeln. Weite des Lumens sagittal 8 *mm*, transversal 5—6 *mm*. Heute wird das Rohr Nr. $9^1/_2$ eingeführt.

5. V. Temperatur, Atmung etc. gleich. Atmungsgeräusche rein, begleitet von einem leicht hörbaren, in der Luftröhre entstandenen Stenosengeräusche.

13. V. Das Trachealrohr wird täglich eingeführt, im Falle plötzlicher Atemnot führt sich die Kranke dasselbe selbst ein. Da sowohl das Allgemeinbefinden als das Atmen sich gebessert hatte, wurde die Kranke auf eigenes Verlangen aus dem Krankenhause entlassen.

Hierauf besuchte dieselbe fast täglich mein laryngologisches Institut, woselbst die Rohre eingeführt wurden. Da ihr jedoch der tägliche ziemlich weite Weg schwer wurde, wurde sie später teils von mir, teils von meinem Assistenten Dr. Guttmann in ihrer Wohnung besucht und methodisch weiter behandelt. In dieser Zeit begannen sich zeitweise, besonders des Nachts starke Anfälle von Dyspnoe einzustellen, welche anfangs bloß einige Minuten, später jedoch länger, bis 1 Stunde dauerten. Durch das Trachealrohr wurde der Anfall jedesmal kupiert. Damit die Kranke nicht etwa einmal im Anfalle, ehe Hilfe kommt, ersticke, wurde sie bewogen, abermals ins Krankenhaus sich aufnehmen zu lassen, was auch am Abend des 27. VII. 1909 unter Prot.-Nr. 14.404 geschah.

Am Tage der Aufnahme war die Temperatur normal, Respiration 20 in der Minute, über den Lungen etwas feuchtes Rasseln. Vorne auf der rechten Brustwand war die Haut gerötet und schuppte sich ab. Offenbar handelte es sich um ein Röntgenekzem. Ordination: Flores benzoës, Koffein, Bismuth. subnitr.

28. VII. Temperatur gleich. Blutdruck = 80 *mm* Hg.

30. VII. Temperatur normal, P. 108, R. 22. Wegen starken Rasselns wurde Infusum Ipecac. verordnet.

21. VII. Temp. unter 37°, P. 112, R. 22. Expektoration ziemlich reichlich.

12. VIII. Der Zustand im ganzen gleich. Die oben beschriebenen Dyspnoeanfälle stellten sich auch hier ein und erforderten ein häufiges Einführen der Rohre. Zweimal wurde sie noch durch je 10 Minuten bestrahlt. Da jedoch das Ekzem auf der Brust sich nicht besserte, sondern eher stärker wurde, wurde von weiteren Bestrahlungen Abstand genommen.

Generated on 2019-10-24 14:28 GMT / http://hdl.handle.net/2027/uc1.b3252762
Public Domain in the United States, Google-digitized / http://www.hathitrust.org/access_use#pd-us-google
Digitized by Google
Original from UNIVERSITY OF CALIFORNIA

17. VIII. Temp. unter 37°. Im Sputum etwas Blut.

23. VIII. Temperatur normal. Über dem linken Schulterblattkamme und unter dem linken Schlüsselbein verkürzter Perkussionsschall.

6. IX. Die Kranke inhaliert Ol. terebinth., Ol. baccar. juniperi und Ol. pini pumil. aa. 5·00; die Trachealrohre werden täglich eingeführt; dabei ist die Expektoration stets sehr reichlich.

11. IX. Heute wurde das Rohr im Verlaufe des Tages im ganzen fünfmal eingeführt.

14. IX. Temperatur normal. Die Kranke klagt über allgemeine Schwäche.

Um die weitere Krankengeschichte abzukürzen, wird nur noch folgendes mitgeteilt: Täglich wird das Rohr Nr. 9 oder Nr. $9^1/_2$ eingeführt, gewöhnlich mehrmals des Tags, ja es gab Tage und ganz besonders Nächte, wo dasselbe alle 3 Stunden eingeführt werden mußte. Nach Einführung des Rohres, das sich die Kranke bis $^3/_4$ Stunden in der Trachea beließ, folgte immer reichliche Expektoration eines dicken, schleimigen, später schleimigeitrigen Sekretes, worauf eine große Erleichterung eintrat.

In der zweiten Hälfte November begann die Kranke auffallend zu verfallen, war stets auf das Bett gefesselt, es stellte sich Demenz ein und bei allgemeiner Kachexie (nicht etwa in einem Erstickungsanfall) starb dieselbe ruhig am 13. XII. 1909 um 5 Uhr früh.

Sektionsbefund: Leiche einer 55jährigen Frau mittlerer Gestalt, von zartem Knochenbau, schlechter Ernährung. Die Haut am ganzen Brustkorbe vorne stark dunkel graubräunlich pigmentiert, die Epidermis schuppt sich kleienartig ab. Unterhautzellgewebe atrophisch. Die Lungengrenze ist auf beiden Seiten bis zum Rippenbogen verdrängt. Am Manubrium sterni adhäriert fest eine das Mediastinum durchwachsende Geschwulstmasse.

Das Gehirn wurde nicht seziert.

Die Lungen bedecken zum großen Teil das Perikard, in der Pleurahöhle etwas klare Flüssigkeit. Im Perikard eine Menge klaren Liquors. Das vordere Mediastinum und die oberen Partien des Perikards sind von einer derben Geschwulstmasse infiltriert, ebenso sind über dem Schlüsselbeine die Lymphdrüsen vergrößert und am Durchschnitte weiß, derb, bindegewebig.

Linke Lunge mit dem Perikard verwachsen, klein, schwer, in den basalen Partien ist die Pleura von bindegewebigen Zügen durchwachsen, in der Lungenspitze wächst eine Geschwulstmetastase in der Pleura von der Größe einer Haselnuß in das Lungengewebe hinein, letzteres blutreich, bei Druck entleert sich aus allen Bronchien reichlich Eiter. Rechte Lunge größer, leicht, überall lufthältig, blutreich, aus den kleinen Bronchien, besonders in den unteren Partien, entleert sich reichlich Eiter.

Herz klein, Epikard zart, auf demselben zarte, mit Blut gefüllte Gefäße bemerkbar; rechter Herzmuskel hypertrophisch, Fettgrenze deutlich. Endokard und Klappen zart. Linkes Herz entsprechend groß, Muskel dünn, dunkelbraun.

Das Mediastinum wird von einer weißen Geschwulstmasse ausgefüllt, welche nach oben an den unteren Pol der Schilddrüse grenzt, die Trachea sowie die hier verlaufenden Gefäße, Arterien und Venen umgreift und bis zur Bifurkation reicht, wo sie links endet, während sie in der Mitte und rechts den rechten Bronchus um-

Digitized by Google
Original from UNIVERSITY OF CALIFORNIA
Generated on 2019-10-24 14:28 GMT / http://hdl.handle.net/2027/uc1.b3252762
Public Domain in the United States, Google-digitized / http://www.hathitrust.org/access_use#pd-us-google

greift und in dessen oberes Drittel sowie ins Perikard hineinwächst. Im sagittalen Durchmesser mißt dieselbe 6 *cm*. Das Geschwulstgewebe hat am Schnitte das Aussehen eines weichen, weißen Fibroms, in welchem jedoch an einzelnen Stellen Inseln von graugelbem, weicherem Gewebe über die Schnittfläche hervorragen; groß ist die Ähnlichkeit dieser Inseln mit lymphatischem Drüsengewebe. Die Geschwulstmasse durchwächst 4 *cm* unter den Stimmbändern die Trachealwand bis in die Schleimhaut hinein, woselbst sie knotenförmige, teilweise diffuse Infiltrate bildet, von denen einige oberflächlich exulzeriert sind. Diese Infiltrate ziehen sich in der Trachealschleimhaut bis zur Bifurkation und in beide Hauptbronchen hinein, ganz besonders in den rechten. An der Stelle des Eintritts der Geschwulst in die Trachealschleimhaut ist die Trachea in der Ausdehnung von etwa 1 *cm* stenosiert; darunter ist eine mäßige Dilatation, trotzdem die Schleimhaut je weiter nach unten, desto mehr geschwulstig verändert ist; der rechte Bronchus ist wieder etwas mehr verengt als der linke. Das perioesophageale Bindegewebe sowie die Brustwirbelsäule ohne Veränderung. Die IV.—VII. rechte Rippe zeigen in der Axillarlinie auf der Innenseite eine derbe, knotenförmige Verdickung, am Schnitt sieht man sowohl den periostalen als den Knochenanteil gleichmäßig verdickt. Knochenmark ziemlich derb.

Die Baucheingeweide sind durch das Zwerchfell nach unten verdrängt. Rechte Niere etwas beweglicher, so daß sie bis zum Rande des Musc. psoas in der Richtung zum kleinen Becken verdrängt ist. Milz vergrößert, ihr Gewebe rotbraun, weich, Pulpa reichlich. Linke Niere klein, Kapsel leicht ablösbar, Oberfläche glatt, Gewebe sehr blutreich, von derber Konsistenz. In der rechten Niere derselbe Befund.

Leber groß, Serosa zart, das Gewebe am Schnitte blutreich, Zentra der Acini dunkelbraun, Peripherie derselben gelblichbraun, Konsistenz brüchig. In der Gallenblase einige größere Konkremente, Schleimhaut derselben geglättet, Blasenwand verdickt. Magen ziemlich weit, enthält flüssige Ingesta, in der Schleimhaut Venostase. Schleimhaut des Duodenum ohne Veränderung. Pankreas körnig, derb, blutreich. Im übrigen Darm Venostase. Lumbalaorta ohne Veränderung.

Pathologisch-anatomische Diagnose: Lymphoma malignum peritracheale, partialiter in involutione, partialiter penetrans ad pericardium et mucosam tracheae. Metastases ad glandulas lymphaticas colli. Emphysema pulmonum. Bronchitis et bronchiolitis purulenta. Hydrothorax bilateralis, hydropericardium, compressio pulmonum lobi inferior. Hypertrophia musculi cordis dextri. Venostasis organorum. Cholelithiasis et cholecystitis chron.

* * *

Zur histologischen Untersuchung wurden aufbewahrt: 1. ein Stück Haut von der Brust; 2. ein Stück der in die Trachea hineinwachsenden Geschwulst; 3. ein Stück vom infiltrierten tracheoösophagealen Bindegewebe; 4. ein Stück vom sklerotischen peritrachealen Geschwulstgewebe; 5. Leber; 6. Milz; 7. Nieren; 8. ein Stück Rippe und 9. die regionäre Metastase in der Lunge.

Die histologische Untersuchung fand im pathologisch-anatomischen Institut des Herrn Hofr. Prof. Hlava unter steter Kontrolle des Herrn Professor

Digitized by Google
Original from UNIVERSITY OF CALIFORNIA
Generated on 2019-10-24 14:28 GMT / http://hdl.handle.net/2027/uc1.b3252762
Public Domain in the United States, Google-digitized / http://www.hathitrust.org/access_use#pd-us-google

Kimla statt, dem ich für die freundliche Aufzeichnung des folgenden Befundes zu Dank verpflichtet bin.

1. Lymphosarkomatöses Infiltrat in der Trachealwand, zur Schleimhaut vordringend. Das knotige Infiltrat ist auf seiner Oberfläche teils noch von Zylinderepithel bedeckt, teils jedoch fehlt der epitheliale Überzug vollständig. Mit seiner Basis reicht es bis zur Schichte der acinösen Schleimdrüsen, von denen es durch eine Schichte verdickten Bindegewebes getrennt ist. Der Übergang des Infiltrates zu der Nachbarschleimhaut ist jäh, scharf abgegrenzt. Die Schleimhaut selbst und besonders die Submucosa zeigt eine Vermehrung und Verdickung des fibrillären Bindegewebes. In den subepithelialen Schichten befindet sich eine ziemlich zusammenhängende entzündliche Rundzelleninfiltration, die kleinen Venen sind blutüberfüllt. Das die acinösen Drüsen umgebende Bindegewebe in der Submucosa ist verdickt, das interacinöse Zellgewebe von einer dichten Lymphocyteninfiltration ungleichmäßig durchsetzt. Die Drüsen selbst zeigen großenteils schleimige Degeneration des Epithels, auch sind die Ausführungsgänge derselben mit geronnenem Schleim angefüllt. Das Perichondrium der Trachealknorpel ist verdickt, verschmilzt an der äußeren Oberfläche der Trachea ohne Grenze mit den fibrösen Massen des veränderten Geschwulstgewebes, das die Trachea und die großen Gefäße umgibt.

Die Zusammensetzung der frischen in das Trachealumen hineinwachsenden Infiltrate ist im ganzen sehr einfach. Das hauptsächliche Moment bilden kleinere und größere, dicht nebeneinander gehäufte Lymphocyten. Ein deutliches zusammenhängendes Retikulum läßt sich nicht nachweisen. Das lymphocytäre Gewebe ist von ziemlich reichlichen, neugebildeten Kapillaren durchsetzt, die senkrecht von der Basis zur Oberfläche hinauf verlaufen. Auffallend ist der Befund ziemlich zahlreicher „Riesenzellen" mit homogenem Protoplasma und mit teils intensiv sich färbenden, teils blaßen Kernen von sichelförmiger, bogenförmiger, lappenförmiger oder anderer bizzaren Gestalt. Neben diesen Zellen sieht man auch flächenförmige polynucleare Riesenzellen. Diese großen Zellen mit den mannigfach gestalteten Kernen haben eine evidente Beziehung zu den Zellen epitheloiden Charakters, welche im Gewebe enthalten sind, und einen großen, an Chromatin armen, blassen, runden oder lappenförmigen Kern haben.

In den oberflächlichen Partien des Infiltrates finden wir Stellen, wo das lymphocytäre Gewebe auch von ziemlich reichlichen polynuclearen Leukocyten durchsetzt ist.

In dem bindegewebigen, peritrachealen Anteile der Geschwulst überwiegt ein fibrilläres, dichtes Bindegewebe mit dünnen, wenig zahlreichen Bindegewebszellenkernen. In diesem Bindegewebe liegen inselförmig zerstreute Herde lymphoiden Gewebes, teils scharf umgrenzt, teils sich allmählich in dem Nachbargewebe verlierend. Besonders häufig sind sie in der Umgebung der Gefäße. Diese inselförmigen Infiltrate liegen in einem zarteren fibrillären Bindegewebe, und auch hier überwiegen die Lymphocyten. Aber auch jene „epitheloiden" sowie die großen Zellen mit den lappenförmigen Kernen, Polynuclearen und Riesenzellen finden sich hier wieder. Stellenweise bilden diese Zellen ganze Haufen und Gruppen und sind ganz besonders groß, mit einem stark gefärbten, großen, lappenförmigen Kern. Die Intima und Media der präexistenten, von der Geschwulstmasse umgebenen Arterien bleibt

Digitized by Google
Original from UNIVERSITY OF CALIFORNIA
Generated on 2019-10-24 14:28 GMT / http://hdl.handle.net/2027/uc1.b3252762
Public Domain in the United States, Google-digitized / http://www.hathitrust.org/access_use#pd-us-google

ohne Veränderung, während die Adventitia mit dem Bindegewebe derselben verschmilzt.

Die Hauptmasse des Geschwulstgewebes, im Mediastinum gelegen, und die Trachea, zum Teil auch die Hauptbronchen und die großen Gefäße umgreifend, ist überwiegend aus Bindegewebszügen zusammengesetzt, in welchen zerstreut Inseln lymphoiden Gewebes liegen, das vom gewohnten Typus abweicht. Die Geschwulst ist größtenteils von fibrillärem Gewebe gebildet, die Fibrillen sind überall in Stränge gruppiert, oft von wellenförmigem Verlauf, dieselben sind stellenweise zart, an anderen Stellen bilden sie dagegen ein festes, sklerotisches, aus dicken, hyalinen Balken bestehendes Flechtwerk. Die Bindegewebszellen sind in dem zarten, fibrillären Gewebe ziemlich zahlreich, haben einen schönen, ovalen, schwach blau (mit Hämatoxylin) gefärbten oder auch einen spindelförmigen, etwas intensiver gefärbten Kern. In dem sklerotischen Balkenwerke sowie in dem diffus hyalin infiltrierten Gewebe sind verhältnismäßig wenige Kerne und darunter die spindelförmigen in der Mehrzahl. In dem fibrillären Bindegewebe sieht man an vielen Stellen ziemlich zahlreiche neugebildete, röhrenförmige, oft sich dichotomisch teilende Gefäße mit dünner Wand und engem Lumen; das sklerotische Gewebe ist sehr arm an Gefäßen. Dieses Gewebe hängt ohne Grenze mit dem mächtigen adventitiellen Gewebe der großen Gefäße, sowohl Arterien als Venen, sowie mit den perineuralen Scheiden und mit der Adventitia der Bronchien zusammen. Fettläppchen, in die Geschwulstmasse eingestreut, sieht man sehr wenige; oft dringt in dieselben fibrilläres Bindegewebe aus der Nachbarschaft hinein, an anderen Stellen werden die Fettinseln von Infiltraten lymphoider Zellen durchsetzt. Die großen Gefäße zeigen mit Ausnahme der oben erwähnten Verhältnisse der Adventitia, weder in der Media noch in der Intima irgend welche Veränderungen.

Die feineren, in die Bindegewebsmassen eingestreuten Arterien zeigen einerseits eine Verdünnung der Media, andrerseits auch eine hyaline Infiltration, einzelne auch eine Verdickung der Intima und Schwellung der Endothelien.

Sehr interessant ist der histologische Befund an den in den Bindegewebsmassen verstreuten Inseln und Herden lymphoider Substanz, und zwar überall, soweit es möglich war, dieselben histologisch zu untersuchen. Die Inseln sind größtenteils ganz klein, am Durchschnitte kreisrund oder länglich oval, die Mehrzahl derselben nicht größer als 1—3 *mm* im Durchmesser. Sie sind meistens durch Bindegewebe von einander getrennt und bilden ganze Gruppen, fließen auch an einigen Stellen in ganze Haufen zusammen, indem sie nur durch zarte, bindegewebige Septula von einander getrennt sind. Sie haben verschiedenen Charakter; am häufigsten haben sie folgenden Bau: sie liegen in Bindegewebsmaschen, und zwar so, daß ein alveolenähnlicher Hohlraum von einem feinen Netz fibrillären Bindegewebes ausgefüllt ist, das größtenteils reticulären Charakter hat, aber sich nach Gieson intensiv rot färbt. In diesem reticulären Netze lassen sich verstreute ovale Kerne der Bindegewebszellen konstatieren. Zweifellos hängt dieses Netz mit dem umgebenden fibrillären Bindegewebe eng zusammen, in welches es überall direkt übergeht und mit dem es ein zusammenhängendes Ganze bildet. Oft sieht man, wie das netzförmige Reticulum an der Peripherie der Inseln sich allmählich verdichtet, seine Trabekeln werden dicker, die Maschen kleiner, bis sie im umgebenden Bindegewebe ganz ver-

Digitized by Google
Original from UNIVERSITY OF CALIFORNIA
Generated on 2019-10-24 14:28 GMT / http://hdl.handle.net/2027/uc1.b3252762
Public Domain in the United States, Google-digitized / http://www.hathitrust.org/access_use#pd-us-google

schwinden. Das Reticulum ist von ungleich großen Lymphoidzellen mit runden, sich stark färbenden Kernen durchsetzt. Diese Infiltration erreicht fast nirgends die gewöhnliche Dichtigkeit des normalen lymphoiden Gewebes, sondern ist bedeutend spärlicher geworden. Die auffallendste Erscheinung jedoch ist die Gegenwart einer verhältnismäßig großen Anzahl großer, runder, ovaler oder unregelmäßig gestalteter Zellen mit homogenem oder feingekörntem Protoplasma und teils einzelnen großen, runden, ovalen oder lappenförmigen, oder mit zwei oder mehr Kernen (polynucleäre Myeloplaxes-Riesenzellen). Die Kerne sind teils diffus lichtblau gefärbt, teils intensiv koloriert. Einige von ihnen haben das Chromatin in Form von zarten, oft über den ganzen Kern gleichmäßig zerstreuten Granula angeordnet, andere führen dagegen innerhalb des Kernes nur einen einzigen großen, glänzenden Nucleolus. Auch eine sternförmige mitotische Anordnung des Chromatins kann man in diesen Zellen hie und da bemerken. In einigen Inseln, besonders in jenen, wo die Lymphocyten spärlich sind, sind die großen polynucleären und Riesenzellen in einer auffallend großen Anzahl vorhanden. Auch das ist erwähnenswert, daß das Stroma in den Inseln um so mehr an Dichtigkeit und Dicke der reticulären Trabekeln zunimmt, je weniger es von Lymphocyten durchsetzt ist.

In einigen Inseln kann man auch eine große Zahl polynucleärer Leukocyten beobachten, welche stellenweise das spärlicher werdende lymphoide Gewebe gleichmäßig infiltrieren.

Ein großer Teil zeigt eine eosinophile Granulation und man sieht nur wenige neutrophile polynucleäre Leukocyten, hauptsächlich in den in das Tracheallumen dringenden Massen (entzündliche Reizung?).

Diese eosinophilen Infiltrationen liegen besonders an der Peripherie jener schüttereren Inseln lymphoiden Gewebes und sind an manchen Stellen so mächtig, daß sie ganze kompakte, auch das unmittelbar benachbarte Bindegewebe durchsetzende Infiltrationen bilden.

In anderen Inseln bemerkt man eine geronnene homogene, mukoide Masse, welche sich auch nach der kombinierten Hämatoxylin-Gieson-Färbung intensiv blauviolett färbt.

Weiter ist zu erwähnen der Befund von fibroblastischen Elementen in dem veränderten Adventitiagewebe, eine Erscheinung, welche heute als das Charakteristikon der Hodgkinschen Krankheit angesehen wird.

Diese Fibroblastzellen mit ovalem, hellblau sich färbendem und dadurch sich von den tief blauviolett gefärbten Lymphocytenkernen deutlich unterscheidenden Kerne kann man fast in allen Inseln des adenoiden Gewebes konstatieren, hauptsächlich dort, wo die lymphocytäre Infiltration spärlicher geworden ist. In einigen Inseln sind dieselben sehr zahlreich und bilden ganze Stränge und werden von neugebildeten Kapillaren begleitet. Es scheint, daß sie auch in irgend einer Beziehung zu einem Teil jener großen, plaquesförmigen Zellen stehen, denn man sieht hie und da Übergänge von gewöhnlichen Fibroblasten zu epitheloiden Zellen. Die Mehrzahl der epitheloiden Zellen verdankt jedoch, wie es scheint, ihren Ursprung den Endothelien. In jenen Inseln, in denen noch die Anzahl der Lymphocyten bedeutend ist, sind die Fibroblastzellen sehr wenig zahlreich, dagegen findet man ihrer viele in der unmittelbaren Nachbarschaft der Inseln in dem fibrillären Gewebe.

Digitized by Google
Original from UNIVERSITY OF CALIFORNIA
Generated on 2019-10-24 14:28 GMT / http://hdl.handle.net/2027/uc1.b3252762
Public Domain in the United States, Google-digitized / http://www.hathitrust.org/access_use#pd-us-google

In der regionären subpleuralen Metastase der Lunge im Oberlappen finden wir im ganzen dasselbe Bild: auch hier herrscht das fibrilläre und feste fibröse Bindegewebe vor, welches hier durch Kohlenstaub stark pigmentiert ist, und im Bindegewebe liegen zahlreiche Inseln veränderten lymphoiden Gewebes, welches an einigen Stellen größere Infiltrate von ganz analogem Bau bilden, mit Lymphocyten, Riesenzellen, hie und da auch polynucleären Leukocyten. Einige Bronchialäste sind von einem mächtigen, fibrösen Bindegewebe umgeben, welches ohne Grenze mit dem adventitialen Gewebe der Bronchien und Gefäße zusammenfließt, in anderen ist die Mukosa und Submukosa ganz oder größtenteils durch adenoides Gewebe ersetzt und letzteres in das Bronchiallumen eingedrungen, welches eben infolge der knotenförmigen Wucherung am Querschnitt eine sichelförmige Gestalt zeigt. Das Epithel ist zum Teil geschwunden, zum Teil sitzt es noch dem gewucherten adenoiden Gewebe unmittelbar auf. In dem Fettgewebe der Geschwulst ist es auffallend, daß die Lymphoidinseln intakt sind, indem sie aus großen, dichtgedrängten Lymphocyten bestehen und weder Leukocyten noch kleine Lymphocyten oder Riesenzellen enthalten.

Auch die Lymphocyten, welche in der Nachbarschaft der im Fettgewebe zwischen den Fettzellen eingelagerten Inseln zerstreut sind, bleiben groß mit einem gut gefärbten Kern. Liegt die Insel derart, daß sie zum Teil von Fettgewebe, zum Teil von Bindegewebe umgeben wird, so ist die erstere Partie intakt, die letztere zeigt in ihrer Mitte einige Riesenzellen. Ist das Fettgewebe in fibrilläres Bindegewebe umgewandelt, dann verlieren natürlich auch die lymphoiden Zellen ihren Charakter.

Das fibrilläre Gewebe ist sehr arm an elastischen Fasern, und auch da darf nicht außer acht gelassen werden, ob es sich nicht um Reste von ursprünglichen elastischen Fasern handelt.

Dort, wo die Geschwulst auf die Wand des Oesophagus übergreift, sieht man in der Muscularis desselben schöne, ziemlich große, umgrenzte Inseln und Stränge lymphocytärer Infiltration; die Lymphocyten sind groß, mit schönem, sich intensiv färbendem Kern, und auch hier sieht man eine gewisse Anzahl jener großen mono- und polynucleären Zellen. Die Muskelfasern verlieren in dem Infiltrate ihre Querstreifung, später auch die Längsstreifung, werden homogen und lösen sich allmählich auf und verschwinden.

In der Leber finden sich außer Zeichen beginnender Stase in der Vena hepatica und einer mäßigen Fettinfiltration keine Veränderungen, insbesondere fehlen hier jegliche lymphoide Infiltrationen.

Ebenso weisen die Nieren keine Veränderungen auf.

In der Milz kann eine mäßige Vergrößerung der Follikel und Venostase konstatiert werden, sonst nichts auffallendes. Herzmuskel und Epikard ohne Veränderung.

Die Präparate von dem verdickten Teile der Rippe weisen keine spezifische Granulominfiltration auf, sondern sind nichts anderes als Kallus, eine gleichmäßige Verdickung des Periosts und des Rippenknochens, offenbar herrührend von einer vor längerer Zeit erlittenen Rippenfraktur.

* * *

Digitized by Google
Original from UNIVERSITY OF CALIFORNIA
Generated on 2019-10-24 14:28 GMT / http://hdl.handle.net/2027/uc1.b3252762
Public Domain in the United States, Google-digitized / http://www.hathitrust.org/access_use#pd-us-google

Nach dem ganzen klinischen Verlaufe sowie nach dem anatomischen und histologischen Befunde ist es zweifellos, daß es sich um eine chronische Erkrankung des hämatopoëtischen Systems handelt, welche von den Lymphdrüsen, speziell von den mediastinalen ausging, die allmählich zu einem mächtigen, geschwulstartigen, die Trachea, die Bronchien und großen Gefäße einschließenden Infiltrate anwuchsen und nebenbei auch größere oder kleinere Konvolute von geschwellten Drüsen zu beiden Seiten des Halses bildeten. Wenn wir dieses Kapitel der Pathologie durchblättern, so müssen wir bei einem Absatz desselben Halt machen, zu dem unsere Erkrankung sicher gehört, und das ist die Hodgkinsche Krankheit oder das Lymphoma malignum. Die Nomenklatur der Krankheit ist bis jetzt noch nicht einheitlich, hauptsächlich deshalb, weil das Wesen derselben, trotz zahlreicher Publikationen, bisher nicht bekannt ist. Wilks beschrieb die Erkrankung im Jahre 1856 unter dem Namen „Cachexia lymphatica resp. lymphatico-lienalis", benannte sie später nach Hodgkin, der 1832 zuerst ähnliche Fälle beschrieben, Hodgkinsche Krankheit. Später wurden verschiedene Bezeichnungen gewählt, je nach dem Standpunkte, von welchem aus die Autoren die Krankheit betrachteten. So bezeichnet sie Bonfils als „Cachéxie sans leucémie", Wunderlich als „progressive und multiple Lymphdrüsenhyperplasie", Virchow (1864) als „Lymphdrüsensarkom", Cohnheim (1865) rechnete sie zur Pseudoleukämie, nannte sie auch „Lymphadenom ohne Leukämie", Trousseau sprach einfach von „Adenie", Billroth (1869) nannte sie „malignes Lymphom", Langhans „malignes Lymphosarkom", Kundrat und Paltauf „Lymphosarkomatosis", R. Schulz „Desmoidcarcinom mit reticulärem Gewebe", Korach „multiple Lymphomatose", Orth (1887) „malignes aleukämisches Lymphadenom", Langenbeck „Drüsensarkom", Wagner „heterogene geschwulstförmige Neubildung von adenoider oder cytogener Substanz", Lancereaux „lymphome ganglionnaire anémique", Cossy „hypertrophie sans leucémie", E. Ziegler „Myeloidsarkom", Benda, Naegeli und Pappenheim „malignes Granulom", Benjamin und Grosz „Lymphogranulomatosis". Nach Kurt Ziegler dürfte wohl die Bezeichnung als malignes Granulom am zutreffendsten sein, wogegen der bei weitem am häufigsten gebräuchliche Name der der Hodgkinschen Krankheit ist.[1])

Es würde den Rahmen dieses Artikels überschreiten, wollten wir die Pathologie dieser Krankheit des weiteren besprechen; es sei in dieser Beziehung auf die bezüglichen Handbücher und Monographien hingewiesen, wie auf die zitierte Arbeit K. Zieglers. Nur vom histologischen Bilde, wie es

---

[1]) Dieser Absatz sowie die weiteren Ausführungen über die Histologie sind nach K. Ziegler, Das maligne Granulom. Ergebnisse d. Chir. u. Orthopädie, 1911, Bd. III, pag. 47 u. ff. zitiert.

Digitized by Google
Original from UNIVERSITY OF CALIFORNIA
Generated on 2019-10-24 14:28 GMT / http://hdl.handle.net/2027/uc1.b3252762
Public Domain in the United States, Google-digitized / http://www.hathitrust.org/access_use#pd-us-google

K. Ziegler gezeichnet, sei das Folgende angeführt. Die histologischen Untersuchungen, welche insbesondere von Benda, Sternberg, Yamasaki, de Josselin de Jung, Goldmann, Longcope, Clarkes, Ziegler u. a. ausgeführt wurden, haben gezeigt, daß es sich in den typischen Verlaufsfällen nicht um rein lymphatische Hyperplasien, sondern um echte Granulationswucherungen unter Zerstörung des lymphatischen Gewebsteils handelt. K. Ziegler unterscheidet zwei resp. drei Verlaufstypen der Krankheit.

Der erste Typus ist charakterisiert durch akut-entzündliche Veränderungen, eingeleitet durch Gefäßerweiterung, Ödem, Zerstörung der Lymphocyten, gleichzeitig intensive Wucherung der Reticulumzellen und Endothelien mit zahlreichen Kernteilungsfiguren. Dazu gesellen sich außerordentlich zahlreiche eosinophile Leukocyten, spärliche neutrophile. Die bindegewebige Zell- resp. Kernwucherung kann derartig intensiv sein, daß ein außerordentlich zellreiches sarkomatöses Gewebe resultiert, in dem nur noch einzelne oder kleine Häufchen von Lymphocyten neben den zahlreichen eosinophilen Zellen kenntlich sind. Allmählich bildet sich fibrilläres Bindegewebe und der Prozeß endigt mit bindegewebiger Induration unter Bildung fein- oder sehr grobfaserigen Bindegewebes. Meist liegen beide Prozesse deutlich nebeneinander vor. Die gewucherten Zellen und Kerne vergrößern sich anscheinend durch Quellung: das Protoplasma geht keine bindegewebige Differenzierung ein, wird frei, so daß endothel- resp. epithelähnliche Zellen entstehen. In vielen treten atypische monströse Kernteilungsfiguren auf, als deren weiteres Produkt mehrkernige oder gelapptkernige Riesenzellen anzusehen sind.

In anderen Fällen macht sich schon frühzeitig mit der Zellwucherung auch eine feine bindegewebige, protoplasmatische Differenzierung bemerkbar, die sich bildenden großen Zellen und Riesenzellen erscheinen nun von Bindegewebsfasern umschlossen, und auf diese Weise können größere und kleinere Nester von großen Zellen und Riesenzellen abgetrennt werden. Später gehen auch sie infolge stärkerer Bindegewebsentwicklung langsam oder rasch durch Kompression zugrunde. Die eosinophilen Leukocyten können auch trotz reicher Bindegewebsentwicklung noch zahlreich vorhanden sein, verschwinden aber schließlich auch. Die Lymphocyten gehen größtenteils zugrunde, ein kleiner Teil bleibt erhalten, zum Teil wandeln sie sich in Plasmazellen um, stets finden sich auch vereinzelte Mastzellen.

Der zweite Typus ist zumeist durch ein besonders ausgesprochenes zelliges Stadium ausgezeichnet, während die bindegewebigen Vernarbungsprozesse mehr zurücktreten. Das Charakteristische liegt in der außerordentlich intensiven Zellwucherung mit zahlreichen Kernteilungsfiguren, der Umwandlung in große Zellen und in Riesenzellen mit atypischen Kernteilungsfiguren, eventuell dem Auftreten einer lokalen Eosinophilie.

Digitized by Google
Original from UNIVERSITY OF CALIFORNIA
Generated on 2019-10-24 14:28 GMT / http://hdl.handle.net/2027/uc1.b3252762
Public Domain in the United States, Google-digitized / http://www.hathitrust.org/access_use#pd-us-google

Als dritten Verlaufstypus bezeichnet K. Ziegler denjenigen, welcher durch eine reine, echte Hyperplasie ausgezeichnet ist, stellenweise mit Neigung zu Bindegewebsbildung, also Fälle, welche von den betreffenden Autoren meist als lymphatische Leukämie gedeutet worden.

Die großen Zellen sind nach den meisten neueren Autoren entweder nur Endothelzellen oder Fibroblasten resp. Reticulumzellen, oder Endothelien und Fibroblasten. Die Riesenzellen weisen außerordentliche Ähnlichkeit mit den Knochenmarksriesenzellen auf. Sie enthalten entweder große, einfache Kerne oder deren mehrere, oft ganze Konvolute. Sie können sich lange erhalten, gehen aber später unter Schrumpfung, Zerbröckelung oder Auflösung dem Untergang entgegen. Von den Langhansschen Riesenzellen mit ihren zahlreichen kleinen, schlecht ausgebildeten ring- und polständigen Kernen sind sie typisch verschieden, auch kommen in tuberkulösen Riesenzellen niemals Kernteilungsfiguren vor.

Das Bindegewebe zeigt häufig Zeichen hyaliner Degeneration oder eigenartig ödematöser Schwellung.

Plasmazellen sind in manchen Fällen so zahlreich, daß man den Eindruck kleiner Plasmazellengeschwülste erhält. Eosinophile Leukocyten können daneben zahlreich vorhanden sein, aber auch fehlen. Plasmazellen, Lymphocyten und große Zellen beherbergen häufig die sog. fuchsinophilen Körperchen Russells, die sich mit Eosin-Fuchsin homogen rot färben.

Eine kausale Therapie der Hodgkinschen Krankheit ist heute nicht möglich, da wir die Ursache derselben nicht kennen.

Am meisten wird Arsen intraparenchymatös, subcutan und per os empfohlen. In neuester Zeit wurde auch Salvarsan versucht, und zwar mit ungleichem Erfolg. Bei lokalisierten Geschwülsten wurde auch eine operative Therapie durchgeführt, doch ist dabei zu bedenken, daß eine radikale Entfernung sämtlicher Lymphome unmöglich ist.

Was die Behandlung mit Röntgenstrahlen betrifft, lauten die Berichte in vielen Fällen günstig. Die Wirkung kann manchmal relativ lange, 3—6 Monate, anhalten (Pfeiffer, Krause, Wiknez), aber regelmäßig tritt Rezidive ein. Auch Gennari und Cohn[1]) berichten von guten Erfolgen. Elischer und Grob sahen günstige Einwirkung auf Mediastinaltumoren, die noch nach 1 und 2 Jahren festzustellen waren. Von einem außerordentlichen Erfolg berichtet Schwarz, in dem Tumoren des Mediastinums und des Halses schon eine halbe Stunde nach der Bestrahlung Nachlassen der Druckerscheinungen, nach 48 Stunden starke Verkleinerung zeigten respektive nahezu verschwunden waren.[1])

---

[1]) Zitiert nach K. Ziegler, l. c.

Digitized by Google
Original from UNIVERSITY OF CALIFORNIA
Generated on 2019-10-24 14:29 GMT / http://hdl.handle.net/2027/uc1.b3252762
Public Domain in the United States, Google-digitized / http://www.hathitrust.org/access_use#pd-us-google

Schmiegelow[1]) berichtete in der Sitzung der Dänischen oto-laryngologischen Gesellschaft am 29. III. 1905 den Fall einer 68jährigen Frau, welche den ganzen Waldeyerschen Ring geschwollen und in eine Kette größerer und kleinerer Geschwülste verwandelt hatte. Tonsillotomie, wahrscheinlich irrtümlich gemacht, ermöglichte eine mikroskopische Untersuchung, welche zeigte, daß es sich um malignes Lymphom handle. Eine Behandlung mittelst Injektionen von kakodylsaurem Natron war erfolglos, während durch Röntgenbestrahlungen, die die Kranke gut ertrug, fast vollständiges Verschwinden der Geschwülste erzielt wurde.

Der Fall, den Santi Pusateri[2]) als primäres Sarkom der Mandel beschrieben, scheint ebenfalls in den Rahmen der Hodgkinschen Krankheit zu gehören. Derselbe betraf einen 48jährigen Mann; anfänglich wurde durch Applikation von Röntgenstrahlen eine klinische Heilung erzielt; aber bald darauf ergriff die Geschwulst die andere Mandel und die Halsdrüsen schwollen wieder an. 21 Monate nach Beginn der Krankheit starb Patient. Bei der Autopsie fand man eine große Geschwulst am Halse, die sich bis auf die vordere Brustgegend und auf das rechte Schulterblatt ausbreitete, von speckigem Aussehen, mit Metastasen in der Achselhöhle, in der Schilddrüse, im Myokard, in der Leber und im Magen. Die Mandeln waren atrophisch. Die mikroskopische Untersuchung ergab, daß es sich um ein Rundzellensarkom handle; in den Mandeln befanden sich einige Inseln lymphoiden Gewebes, der ganze übrige Rest war in ein Bindegewebe umgewandelt, welches hyaline Degeneration und fibröse Sklerose mit zahlreichen obliterierten Gefäßen zeigte.

James P. Marsh[3]) teilt einen Fall mit, in dem eine „Mycosis fungoides" genannte Affektion, welche nach Ansicht der Autoren eine Abart der Hodgkinschen Krankheit ist, den Nacken, die Nase und Oberlippe eines 60jährigen Mannes betraf, und wo nach 16 Bestrahlungen von je 10 Min. Dauer Heilung erzielt wurde.

Krause[4]) hat eine Reihe von Fällen von „Pseudoleukämie" und anderen Blutkrankheiten mit Röntgenstrahlen behandelt, darunter 3 Fälle von symmetrischer Drüsenschwellung, das ist Hodgkinscher Krankheit, und zwar mit gutem Erfolge.

Holzwarth[5]) teilte in der chirurgischen Sektion der Budapester königl. ärztlichen Gesellschaft am 7. XII. 1905 den Fall eines Lymphosarkoms am Halse bei einer 39jährigen Frau mit, welches durch 10 Jahre einigemal ope-

---

[1]) Annal. des malad. de l'oreille et du larynx, 1905, XXXI, 2, pag. 469.

[2]) Giornale del. R. Accad. di med. di Torino, 1905, Nr. 7 u. 8, pag. 469.

[3]) Amer. Journ. Med. Sciences, August 1905; Ref. im Zentralbl. f. Laryngol., 1906, XXII, pag. 321.

[4]) Fortschr. auf d. Geb. d. Röntgenstr., 1905, IX, 3, pag. 153 u. f.

[5]) Fortschr. auf d. Geb. d. Röntgenstr., X, 3, pag. 190.

Digitized by Google
Original from UNIVERSITY OF CALIFORNIA
Generated on 2019-10-24 14:29 GMT / http://hdl.handle.net/2027/uc1.b3252762
Public Domain in the United States, Google-digitized / http://www.hathitrust.org/access_use#pd-us-google

riert worden war und immer wieder rezidivierte; jetzt wird dasselbe durch Röntgenbestrahlungen bereits $2^1/_2$ Jahre in Grenzen gehalten. Die Schmerzen haben aufgehört.

Cohn[1]) teilte in der Sitzung der „Freien Vereinigung der Chirurgen Berlins" am 11. VI. 1906 einen Fall von Lymphosarkom des Halses mit, welches durch 3 Wochen mit Röntgenstrahlen behandelt wurde. $^3/_4$ Jahre rezidivfrei. Vordem wurde er einmal erfolglos operiert. Nebstdem erwähnt er noch 4 ähnliche Fälle und sagt, daß das maligne Lymphom das beste therapeutische Objekt für die Röntgenstrahlen bilde. Letztere sind zugleich ein Mittel, welches bis zu einem gewissen Grade auf einen zarteren Bau der Geschwülte schließen läßt, denn oft bleiben die primären Tumoren unverändert, während die Metastasen unter Einwirkung der Röntgenstrahlen schwinden; zwei Geschwülste von ganz gleichem Bau können sich ganz anders verhalten usw.

Pfeiffer[2]) teilt einen Fall mit, bei dem nach Bestrahlung die Drüsenschwellungen am Halse zuerst schwanden und der Allgemeinzustand sich besserte. Später schwollen die Milz und neben zahlreichen anderen auch die Halsdrüsen wieder an, und trotz weiteren Bestrahlungen trat unter allgemeiner Schwäche der Tod ein. Der Autor gibt eine Übersicht sämtlicher bisher behandelten Fälle aus der Literatur und gelangt zu folgenden Schlüssen: 1. Die Röntgenotherapie maligner Lymphome kann eine vorübergehende Besserung zur Folge haben: 2. der gute Erfolg stellt sich nicht in jedem Falle ein; 3. eine dauernde Heilung ist bisher nicht beobachtet worden; 4. Rezidive können noch spät, nach 14 Monaten, eintreten und verlaufen gewöhnlich rasch tödlich; 5. die schädlichen Wirkungen der Röntgenstrahlen lassen sich nie mit Sicherheit vermeiden: 6. ob die Erfolge der Röntgentherapie maligner Geschwülste wesentlich besser sind als die bisherigen Behandlungsmethoden, ist nicht entschieden.

J. Mende[3]) berichtet über den Fall eines Mannes mit Lymphosarkom, in dem durch 6 Bestrahlungen (im ganzen 35 Min.) Heilung erzielt wurde, so daß die Geschwulst verschwand. Wie lange die Besserung anhielt, wird nicht berichtet. Die Zahl der Erythrocyten stieg während der Behandlung; auffallend war, daß auch die Zahl der Leukocyten zunahm.

Bachem[4]) stellte alle bis zum Jahre 1909 publizierten Fälle von den verschiedenartigsten mit Röntgenstrahlen behandelten Krankheiten zusammen. Die Hodgkinsche Krankheit führt er nicht besonders an, sondern gibt nur die Gesamtzahl von Sarkomen, nämlich 389, und bemerkt dabei, daß die besten Erfolge bei den Lymphosarkomen zu verzeichnen waren.

---

[1]) Ibid. pag. 297.

[2]) Beitr. z. klin. Chir., Bd. L, H. 1, F. G. R. X, 5.

[3]) Med. Klinik, 1907, Nr. 35. Ref. in Fortschr. auf d. Geb. d. Röntgenstr., XII 1. pag. 74.

[4]) Fortschr. auf d. Geb. d. Röntgenstr., 1909, XIV, 1, pag. 30 u. ff.

Digitized by Google
Original from UNIVERSITY OF CALIFORNIA
Generated on 2019-10-24 14:29 GMT / http://hdl.handle.net/2027/uc1.b3252762
Public Domain in the United States, Google-digitized / http://www.hathitrust.org/access_use#pd-us-google

In welcher Art und Weise die Röntgenstrahlen auf das Gewebe des malignen Lymphoms sowie auf maligne Tumoren überhaupt einwirken, darüber herrschen verschiedene Ansichten. Im allgemeinen wird angenommen, daß sie eine spezifische, elektive Wirkung auf die Geschwulstzellen ausüben, die sich durch verschiedene degenerative und nekrotische Erscheinungen äußert.

Enrico Martini[1]) untersuchte zum Zwecke der Feststellung dieser Wirkung eine Reihe von mit Röntgenstrahlen behandelten Geschwülsten, darunter auch einen Fall von malignem Lymphom bei einem 33jährigen Manne, der zu beiden Seiten des Halses knotige Geschwülste hatte, sowie auch an anderen Stellen; zuerst wurde ein vor der Bestrahlung exstirpierter Knoten untersucht, dann einige Partikel nach der Bestrahlung. An diesen Stellen ist das lymphomatöse Gewebe vollständig geschwunden; an einigen Stellen läßt sich zwar noch ein reticuläres Netz nachweisen, aber das charakteristische cytogene Gewebe darin ist verschwunden, die Maschen des Netzes sind leer oder enthalten Detritusmassen mit einigen Kernresten, hie und da Konvolute von Körnern oder einer pulverförmigen Masse, die in den Alveolen eingeschlossen sind. Sonst herrscht hyalin verändertes oder kompaktes, sklerotisches, mit kleinen Zellen infiltriertes Narbengewebe vor. Im übrigen sei auf das Original verwiesen; die Veränderungen entsprechen im ganzen unseren Befunden.

* * *

In unserem Falle haben wir folgende Fragen zu beantworten: Welchen Einfluß hatten die Röntgenstrahlen auf das Granulomgewebe und welche Veränderungen sind diesem Einflusse zuzuschreiben? und weiter: was ist der Ursprung jener epitheloiden und „Riesen"zellen?

Der Wirkung der Röntgenstrahlen ist zweifellos zuzuschreiben jene ungewöhnliche Wucherung des fibrillär-fibrösen Bindegewebes. Es ist zwar bekannt, daß das Hodgkinsche Granulom in einer gewissen Anzahl von Fällen aus dem hyperplastischen in das Stadium fibröser Organisation übergeht, aber in unserem Falle ist die Bildung fibrösen Gewebes besonders in den substernalen Partien so mächtig, daß die wenigen inselförmigen Reste des adenoiden Gewebes darunter förmlich verschwinden. Wodurch sich weiter unser Fall von dem gewöhnlichen Bilde der Hodgkinschen Krankheit unterscheidet, ist der Umstand, daß die spindelzelligen Elemente in den Inseln adenoider Substanz verhältnismäßig in den Hintergrund treten und dafür die epitheloiden und „Riesen"zellen prävalieren. Bei näherem Studium dieser Zellen bezüglich ihrer Provenienz finden wir, daß ein großer Teil der Zellen dem Stroma aufsitzt

[1]) Über die durch Röntgenstrahlenbehandlung hervorgerufenen Veränderungen maligner Geschwülste. Fortschritte auf d. Geb. d. Röntgenstr., 1908, Bd. XII, H. 4, pag. 240 u. ff.

Digitized by Google
Original from UNIVERSITY OF CALIFORNIA
Generated on 2019-10-24 14:29 GMT / http://hdl.handle.net/2027/uc1.b3252762
Public Domain in the United States, Google-digitized / http://www.hathitrust.org/access_use#pd-us-google

und nur eine kleine Anzahl derselben in das reticuläre Stroma selbst eingebettet ist. Daraus läßt sich mit einer gewissen Wahrscheinlichkeit schließen, daß wohl ein großer Teil der epitheloiden und besonders der Riesenzellen aus gewucherten Endothelien hervorgegangen ist.

Häufig kann man in den adenoiden Inseln auch neugebildete Kapillaren konstatieren. Lymphocyten sind, trotzdem das adenoide Gewebe überall deutlich im Schwinden begriffen ist, dennoch an vielen Stellen in großer Anzahl erhalten, hauptsächlich in den frischesten und tiefsten Partien, dort, wo das Geschwulstgewebe in die Trachea hineinwächst.

Bemerkenswert ist der Mangel an Metastasen (eine einzige regionäre Metastase) sowie der Umstand, daß die anderen Lymphdrüsen an dem Krankheitsprozeß nicht teilgenommen haben. Nur die Supraclaviculardrüsen schwollen von Zeit zu Zeit an, um unter Einwirkung der Röntgenstrahlen immer wieder zu verschwinden. Die Differentialdiagnose gegen ein einfaches Sarkom und Lymphosarkom war ganz leicht.

Der hier mitgeteilte Fall ist in klinischer Hinsicht auch insoferne bemerkenswert und interessant, als wir die Kranke mit Hilfe meiner Trachealröhren durch viele Monate am Leben erhalten konnten. Es sind dies elastische aus ähnlichem Material wie die englischen Urethralkatheter verfertigte Rohre, von etwa 35 *cm* Länge mit Mandrin, mit einem Durchmesser von 7—15 *mm* und in den Nummern um je 0·5 *mm* steigend.[1]) Dieselben werden nach Cocainisierung unter Kontrolle mit dem Kehlkopfspiegel eingeführt. Sie können dem gegebenen Falle entsprechend gebogen werden und leisten nach meinen Erfahrungen besonders bei tiefer sitzenden Stenosen viel mehr als die Schrötterschen Katheter, welche zwar bei chronischen Kehlkopf- oder hochsitzenden Trachealstenosen sich ausgezeichnet eignen, für tiefere Verengerungen jedoch nicht passen, wie sie denn überhaupt infolge ihrer am Querschnitt dreieckigen Form dem Tracheallumen nicht entsprechen; auch ist die Einführung in tiefere Abschnitte der Trachea nicht ganz leicht. Dagegen haben sich uns die runden elastischen Rohre immer gut bewährt, und so auch in diesem Falle. Unzählige Male bekam die Kranke plötzlich einen starken Suffokationsanfall, als ob ein plötzlicher Krampf die Atemwege verschlossen hätte, und war dem Ersticken nahe, wenn das Rohr nicht sogleich bei der Hand gewesen wäre, welches, eingeführt, die Atemnot sofort behob. Die Kranke expektorierte regelmäßig durch das eingeführte Rohr eine Menge dicken, schleimig-eitrigen Sekretes, wonach die Respiration leichter wurde. Ganz besonders muß der Eifer und die Ausdauer der auf der Abteilung des Herrn Hofrates Prof. Maixner

[1]) Die Rohre und die Methode wurde in meinem Artikel: „Přispěvekk diagnostice a therapii stenos trachealních"; Čas. lék. česk., 1908, Nr. 11 u. f. näher beschrieben.

Digitized by Google
Original from UNIVERSITY OF CALIFORNIA
Generated on 2019-10-24 14:29 GMT / http://hdl.handle.net/2027/uc1.b3252762
Public Domain in the United States, Google-digitized / http://www.hathitrust.org/access_use#pd-us-google

beschäftigten Herren Ärzte hervorgehoben werden, welche stets Wache hielten und in Bereitschaft standen, um im Falle der Not das Rohr einzuführen. Und es war manchmal mehrmals in der Nacht notwendig. Aus eben diesem Grunde wurde auch die Tracheotomie, die ja sonst nach den gewöhnlichen Voraussetzungen indiziert war, nicht ausgeführt und damit der Kranken die Qualen des Stimm- und Sprachverlustes erspart. Der Fall zeigt, daß bei chronischen Trachealstenosen auch ohne operativen Eingriff manchmal der Kranke am Leben erhalten und eine augenblickliche Gefahr beseitigt werden kann. Ich möchte die Methode mit der O'Dwyerschen Intubation vergleichen: ihr Zweck ist nicht, die Tracheotomie zu verdrängen und zu ersetzen, sondern sie in geeigneten Fällen zu umgehen.

Das Limen vestibuli als Atmungshindernis.

Von **L. Grünwald.**

(Mit 9 Figuren.)

Man pflegt die Untersuchung des Naseninneren sofort mit der Einführung des Speculum zu beginnen und seine Aufmerksamkeit unmittelbar auf die von Schleimhaut bekleideten Teile zu richten. Daher kommt es, daß schon die alltäglich vorhandenen Verhältnisse des Nasenvorhofes, ja gerade diese erst recht, gewöhnlich übersehen werden; nur sehr auffällige Veränderungen in dieser Gegend werden überhaupt, und das nicht immer, beachtet. Im Bewußtsein nur weniger dürfte daher der Befund Zuckerkandls von einer Falte, die sich an diesem Orte vorfindet, sein. Er nannte sie Plica vestibuli und gab ihr einen sagittalen Verlauf (Anat. d. Nasenhöhle, I, 2. Aufl.). Tatsächlich findet sich auch im Vorhof eine sagittal verlaufende Falte von regulärem Vorkommen; außerdem aber eine nahezu oder gänzlich frontal liegende (vgl. die entsprechende Beschreibung usw. im Textteil meines Lehrbuches, Nr. IV der Lehmannschen Atlanten, 1912, 3. Aufl.). Gerade die letztere ist es nun, die Zuckerkandl, wie man aus seiner Beschreibung im Text und der Abbildung (pag. 34 und Taf. I, Fig. 15) entnehmen kann, eigentlich meint und als sagittal bezeichnet. Die für den Lebenden unzutreffende Beschreibung und Abbildung sind der Leiche entnommen; daher erklärt sich die Abweichung von den natürlichen Lagerungsverhältnissen, wie wir sie am Lebenden sehen, und das Übersehen der zweiten Falte, die an der Leiche leicht verstreicht. Ich gehe, ohne durch einen Vergleich der scheinbar richtigen und wirklichen Befunde den Einblick in die Verhältnisse noch mehr zu verwirren, zur Schilderung des Tatbestandes über, dem ich außerdem die Berechtigung zur Aufstellung einer neuen Nomenklatur entnehme.

Digitized by Google
Original from UNIVERSITY OF CALIFORNIA
Generated on 2019-10-24 14:29 GMT / http://hdl.handle.net/2027/uc1.b3252762
Public Domain in the United States, Google-digitized / http://www.hathitrust.org/access_use#pd-us-google

In Fig. 1 sieht man beiderseits innerhalb von der durch die Nasenflügel gebildeten Umrahmung je einer sichelförmigen, ziemlich parallel zum Hautwulst des Nasenflügels verlaufenden Vorsprung. Dieser ist als Plica vestibuli zu bezeichnen. Sucht man an der Leiche seinen Aufbau, so stellt er sich als reine Hautfalte dar, die von der unteren horizontalen Umrandung der Apertura piriformis zur vorderen oberen Ecke der Cartilago alaris emporzieht, entsprechend jener Stelle, an der dieser Knorpel der Cartilago triangularis am nächsten liegt.

Lateral hinter ihr, medial hinter der inneren oberen Umbiegung des Nasenflügels zur Nasenspitze verborgen, nur in der Mitte freiliegend, verläuft auf der linken Seite eine schmälere, leichter gebogene Leiste in fast frontaler Richtung, eben das Limen vestibuli. Am Präparat ergibt sich als Bestandteil der Leiste eine nur ganz dünne Haut- bzw. Schleimhautdecke, unter der sofort der Knorpel verläuft, und zwar die untere Kante des Seitenteils der Cartilago triangularis.

Fig. 1.

pl. v. = Plica vestibuli; *l. v.* = Limen vestibuli.

Fig. 2.

Fig. 3.

Für gewöhnlich fällt diese „Schwelle“ nicht weiter auf, beansprucht auch keine besondere Bedeutung. Anders, wenn sie, ganz oder teilweise, weiter bzw. tiefer in das Lumen vorspringt. Dann kann sie schließlich sogar zu einem Atmungshindernis werden, weniger noch durch ihre eigene Maße als dadurch, daß sie den Nasenflügel mehr oder weniger stark nach innen zieht und damit ungefähr in derselben Stellung fixiert, die er sonst, aber nur inspiratorisch bei der sog. Ansaugung annimmt.

Daß die Schwelle überhaupt ins Lumen einspringen kann, beruht darauf, daß der Seitenflügel des dreieckigen Knorpels seitlich vom Seitenteil des Flügelknorpels überragt wird. Je größer der Abstand beider, desto stärker markiert sich dieser Vorsprung. Beruht die Abstandserweiterung auf einem weiter seitlichen Ausweichen des Flügelknorpels, so hat sie natürlich keine andere als eine physiognomonische Bedeutung; dasselbe Ergebnis kann aber auch

Generated on 2019-10-24 14:29 GMT / http://hdl.handle.net/2027/uc1.b3252762
Public Domain in the United States, Google-digitized / http://www.hathitrust.org/access_use#pd-us-google
Digitized by Google
Original from UNIVERSITY OF CALIFORNIA

durch stärkere mediane Verschiebung des Seitenflügels des dreieckigen Knorpels erzielt werden, und in diesem Falle bedeutet die stärkere Markierung des Vorsprunges zugleich die Existenz eines Atemhindernisses. Das ist auf der rechten Seite des in Fig. 2 dargestellten Präparates ersichtlich: der Seitenteil des dreieckigen Knorpels ist ziemlich stark nach innen gebogen, der Abstand seines unteren Randes vom oberen Rande des Seitenflügels beträgt 5 *mm* gegenüber dem entsprechenden Maß von 3 *mm* auf der linken Seite. Das bedeutet, daß die bereits um 2 *mm* mehr gespannte Falte am Limen viel an Exkursionsfähigkeit nach außen eingebüßt hat. Da außerdem der um 2 *mm* mehr mediale

Fig. 4.

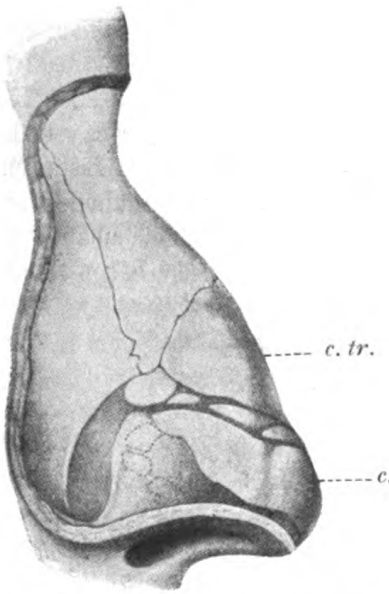

c. tr. = Cartil. triangul., *c. a.* = Cartil. alaris.

Fig. 5.

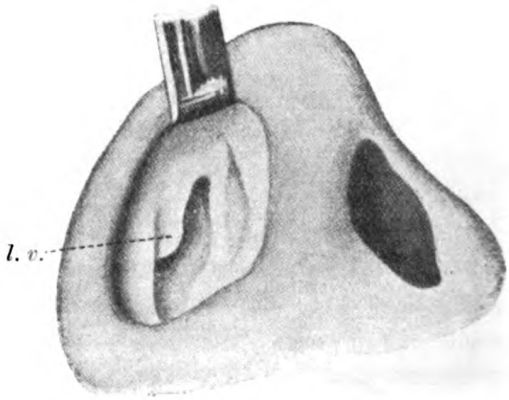

l. v. = Limen vestibuli.

Rand des dreieckigen Knorpels eine Kompensation dieser minderen Exkursion ausschließt, weil er auf einer festen Formveränderung beruht, ergibt sich bereits eine größere Verengerung des respiratorischen Lumens.

Rhinoskopisch zeigen sich diese Verhältnisse in einer stärkeren Verbreiterung des Limen, welches zugleich stärker sichtbar wird und, wenn auch nicht weiter in das Lumen vordringt, doch weiter vorzuragen scheint (s. hierzu die Abbildung der Innenseite des Präparates, Fig. 3).

Die Wirkung der Einwärtsbiegung des dreieckigen Knorpels wird verstärkt bzw. die gleiche Wirkung erzeugt, wenn der untere Rand des Seitenflügels weiter nach unten ragt als gewöhnlich; ein Ereignis, das auch dann eintritt, wenn diesem Knorpel sich Sesamknorpel zugesellen (Fig. 4).

Handelt es sich um eine derartige Bereicherung des Knorpelbereiches, so erscheint eine rundliche Prominenz, gewöhnlich am hinteren Abschnitt des

Generated on 2019-10-24 14:29 GMT / http://hdl.handle.net/2027/uc1.b3252762
Public Domain in the United States, Google-digitized / http://www.hathitrust.org/access_use#pd-us-google
Digitized by Google
Original from UNIVERSITY OF CALIFORNIA

Limen. Doch kann eine solche auch, wie in Fig. 3 und 1 (auf der rechten Seite), einfach dem hinteren Ende des Seitenflügels entsprechen. Andernfalls, und auch dann, wenn die den Knorpelrand deckende Schleimhaut- oder Hautpartie selbst reichlicher ausgebildet wird, ragt das gesamte Limen als mehr oder weniger breite Kulisse in das Lumen hinunter, so daß dieses noch mehr, als allein schon durch das Hinaufziehen des Nasenflügels geschieht, verlegt wird. Dabei pflegt der mediale Teil der vorspringenden Falte noch etwas tiefer hinabzureichen, so daß hinter diesem Abschnitt, zwischen ihm und dem Septum, eine richtige Tasche gebildet wird, in der sich sogar Sekret ansammeln

Fig. 6.

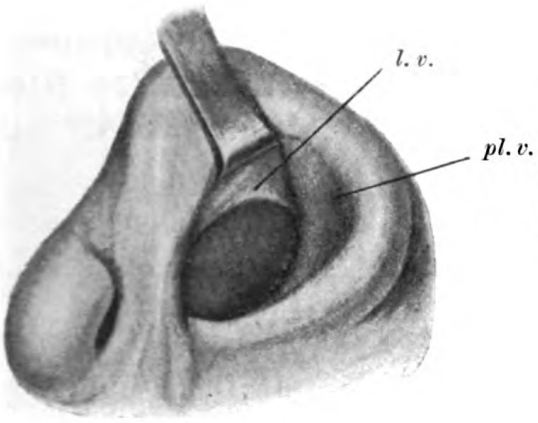

Fig. 7.

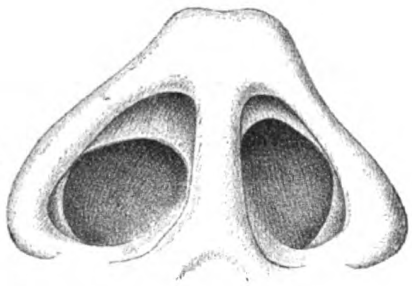

Fig. 8.

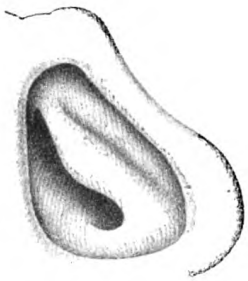

kann. (Nicht zu verwechseln mit der gewöhnlichen, im Bereiche der Nasenspitze liegenden Vorhofstasche!)

Entscheidend in klinischer Beziehung, das heißt im Sinne der Atembehinderung, scheint aber immer jene Form der Limenausbildung zu sein, die durch Einwärtsbiegung des Seitenteils des dreieckigen Knorpels bedingt oder von ihr begleitet wird. Denn selbst eine so starke Prominenz, wie sie in Fig. 5 sich darstellt, hatte keine wesentliche Atmungsstörung zur Folge, während die in Fig. 6 und 7 abgebildeten Schwellen durch Attraktion des Nasenflügels ein viel ernstlicheres Atemhindernis darboten als selbst die tief ragende Falte der Fig. 8.

In den diesen letzteren 3 Zeichnungen entsprechenden Fällen konnte die Atmung erst hergestellt werden, nachdem die Schwelle beseitigt war. (Vergleiche hierzu die Krankengeschichte zu Fig. 1 auf Tafel 33 im Teil I des zitierten Atlas.)

Generated on 2019-10-24 14:29 GMT / http://hdl.handle.net/2027/uc1.b3252762
Public Domain in the United States, Google-digitized / http://www.hathitrust.org/access_use#pd-us-google
Digitized by Google
Original from UNIVERSITY OF CALIFORNIA

Steht die Schwelle allein durch ihre Ausdehnung der Respiration im Wege, so genügt es, sie mit der Schere oder dem Konchotom auszuschneiden. Das geschah in dem in Fig. 8 abgebildeten Falle; die ganze exzessive Limenbildung bestand unter sehr dünner Haut aus Knorpel, war demnach als Hyperplasie der Cartilago triangularis anzusehen.

Dieses einfache Vorgehen hätte bei den Fällen, denen Fig. 6 und 7 entnommen sind, nicht genügt, denn die entsprechenden Nasenflügel waren stark an das Septum herangezogen und mußten deshalb, auch nach der Entfernung der Zugfalte, noch dauernd vom Septum weggehalten werden, um der Opera-

Fig. 9.

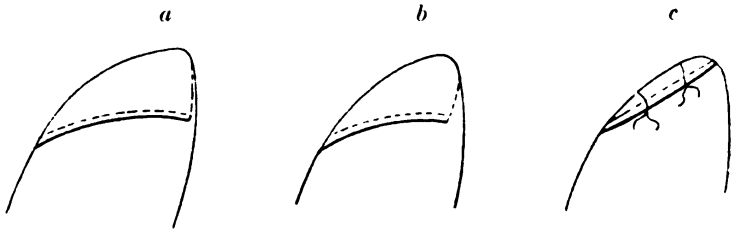

tion eine nachhaltige Wirkung zu sichern; auch hätte eine einfache Exzision mit Sicherheit zur Wiederverwachsung an den wunden Flächen geführt.

Um letzteres zu vermeiden und ersteres zu bewirken, wurde folgendermaßen vorgegangen:

Durch einen (frontalen) Schnitt entlang dem freien Rande wurde die bedeckende Haut bzw. Schleimhaut, durch einen daran anschließenden sagittalen, der die ganze Dicke der Falte durchsetzte, der dem Septum anliegende Querschnitt durchtrennt. Dann wurde die Hautdecke von der Unterlage sorgfältig lospräpariert und der nunmehr noch stehende Rest der Falte aus der knorpeligen Stütze und der hinteren Schleimhautwand bestehend, mit einem spitzen Messerchen herausgeschnitten. Die jetzt noch stehende, nur mehr aus der vorderen Epithelialdecke bestehende lose Querfalte wurde dann emporgeklappt und mit dem hinten quer laufenden Wundrand vereinigt. Nur die schmale Wunde am Septum blieb demnach unbedeckt. Der durch die emporgenähte Falte gebildete leichte Wulst bot nach 2—3tägiger leichter Zwischentamponade dem jetzt entlasteten Nasenflügel genügend Stütze, um seinen Rückfall an das Septum zu verhindern (s. die gestrichelte Schnittführung in Fig. 9).

Da es ganz gleichgültig ist, welcher epitheliale Teil der Falte zur Deckung des Defektes benutzt wird, habe ich einmal hierzu anstatt der vorderen die hintere Platte verwendet, als eine etwas von hinten oben nach vorne unten geneigte Lage der Schwelle mir dieses Vorgehen rätlicher scheinen ließ.

Digitized by Google
Original from UNIVERSITY OF CALIFORNIA
Generated on 2019-10-24 14:29 GMT / http://hdl.handle.net/2027/uc1.b3252762
Public Domain in the United States, Google-digitized / http://www.hathitrust.org/access_use#pd-us-google

Zur klaren Erkennung der fraglichen Verhältnisse ist es durchaus notwendig, ohne das sie teilweise verdeckende Speculum zu untersuchen, sich aber die Region durch einen stumpfen, im vorderen Nasenwinkel eingesetzten Haken übersichtlich zu machen (s. Fig. 5, 6).

Um dagegen zu entscheiden, ob eine Schwelle den Nasenflügel in atmungsbehindernder Weise retrahiert, ist die Atmung bei freier Nase mit jener, wie sie durch Auseinanderspreizung mit dem Speculum sich darstellt, zu vergleichen. Nur der Eintritt wesentlicher Erleichterung bei letzterem Vorgehen indiziert die Exzision des Limen vestibuli.

Zwei seltene Komplikationen von Fremdkörpern im Oesophagus (1. Meningitis purulenta, 2. Phlegmone colli et Fistula oesophagi) nebst Bemerkungen über die Behandlung der Fremdkörper im Oesophagus im allgemeinen. [1]

Von **Mieczyslaw Gantz** in Warschau.

Wenn ich mir an dieser Stelle zwei von mir beobachtete Fälle von Fremdkörpern im Oesophagus anzuführen erlaube, obwohl die entsprechende Literatur genügend reich ist, so tue ich dies nicht nur deshalb, weil dieselben der Komplikationen und des ganzen Verlaufs wegen veröffentlicht zu werden verdienen, sondern und sogar hauptsächlich deswegen, weil sie, meiner Ansicht nach, am besten illustrieren, wie die Fremdkörper im Oesophagus nicht zu behandeln sind.

Im voraus muß ich bemerken, daß es nicht meine Absicht ist, die Kasuistik der Fremdkörper in der Schlundröhre erschöpfend hier zu besprechen oder die ganze Literatur dieser Frage kritisch zu analysieren. Dies hätte mich zu weit geführt, wäre auch für meinen Zweck unnötig.

Ich beginne mit der Beschreibung der zwei oben erwähnten Fälle, von welchen der zweite mit gleichem Recht zu den Fremdkörpern des Kehlkopfes oder, richtiger gesagt, zu denjenigen des Grenzgebietes zwischen Kehlkopf und Schlundrohr zugerechnet werden kann, — jedoch veranlassen mich der Verlauf des Falles und die Lokalisation des Fremdkörpers im Sinus pyriformis ihn als Schlundrohrfremdkörper zu betrachten.

Die Geschichte des ersten Falles besitzt gewisse Lücken, was aber darin seine Ursache hat, daß der Patient auf der Reise Warschau nur vorbeifahrend besuchte, und daß ich ihn kaum ein einziges Mal gesehen habe.

---

[1] Nach dem Vortrag in der Warschauer Otolaryngol. Ges. vom 3. April 1913.

Digitized by Google
Original from UNIVERSITY OF CALIFORNIA
Generated on 2019-10-24 14:29 GMT / http://hdl.handle.net/2027/uc1.b3252762
Public Domain in the United States, Google-digitized / http://www.hathitrust.org/access_use#pd-us-google

Es war ein ungefähr 35jähriger Patient aus der Stadt Rowno, zu welchem ich von Dr. Janowski zum Untersuchen des Kehlkopfes und der Speiseröhre herbeigezogen wurde. Vor 4 Wochen bemerkte der Patient bei dem Fischessen, daß ihm eine Gräte irgendwo im Halse stecken blieb. Der Schmerz veranlaßte ihn, sich an die Ärzte in Rowno zu wenden, die letzteren konnten aber die Gräte nicht finden. Als die Schmerzen nach Verlauf von 5—6 Tagen immer stärker wurden und sich gleichzeitig Fieber einstellte, begab sich der Kranke nach Kijew. Ein zugezogener Arzt diagnostizierte eine Angina, welche mit Fieber von über 40° verlief. Nach weiteren 2 Tagen wurde das Fieber etwas geringer, die Schmerzen im Halse ließen aber nicht nach. Ein anderer Arzt dachte ebenfalls, es mit einer Angina zu tun zu haben, als man ihn aber darauf aufmerksam machte, ob nicht vielleicht eine Fischgräte die Ursache des ganzen Leidens sei, bewog er den Kranken, zu den Ärzten nach Berlin zu fahren. Unterwegs fühlte sich der Kranke sehr schlecht; unweit von Berlin hatte er plötzlich ein Gefühl, „als ob ihm etwas im Halse platzte", er spie etwas eitriger Flüssigkeit aus und bemerkte bald, daß es ihm viel leichter geworden ist. Die Schmerzen ließen nach, das Schlucken wurde freier. Trotzdem besuchte er einen Berliner Laryngologen, der ihn oesophagoskopierte und danach beruhigte, daß jetzt die Erkrankung bald heilen werde. Der Kranke kehrte nun nach Hause zurück, fühlte sich auch während ungefähr 2 Wochen wohl und arbeitete, wie gewöhnlich. Dann bekam er plötzlich heftigen Schüttelfrost, Fieber über 40° und Schmerzen links im Nacken. Die Schmerzen waren so stark, daß der Patient den Kopf gar nicht bewegen konnte. Das Schlucken und Sprechen waren vollkommen frei. Der Patient entschloß sich nach Berlin zu fahren, und wollte unterwegs die Nacht in Warschau verbringen. Hier konsultierte er den Dr. Janowski, welcher ihn am Abend spät besuchte. Auf Grund des Verlaufes, der hohen Temperatur, der Nackensteifheit, des freien Schluckens, der freien Stimme vermutete Dr. Janowski, es mit einem retrooesophagealen Absceß zu tun zu haben. Aus Rücksicht auf den schweren allgemeinen Zustand des Kranken riet er ihm ab nach Berlin sofort zu fahren, schlug dagegen vor, eine genaue Untersuchung des Pharynx, Kehlkopfes und Oesophagus in Warschau vorzunehmen und eventuell den Absceß zu öffnen. Der Patient, welcher bei vollem Bewußtsein war und übrigens die ganze Krankheitsgeschichte selbst ausführlich erzählen konnte, nahm den Vorschlag an.

Am folgenden Morgen ($8^1/_2$ Uhr) sollte ich mit Dr. Janowski und Dr. Sawicki zusammen den Patienten in der Klinik untersuchen, wohin derselbe sich begeben sollte. Während der Nacht, als der Kranke das Bett verlassen wollte, um Urin zu lassen, bemerkte er plötzlich, daß seine linke untere Extremität die Bewegungsfähigkeit verloren hatte, er mußte sie mit der Hand herunterschieben. Die Sprache und das Bewußtsein blieben dabei unverändert.

Generated on 2019-10-24 14:29 GMT / http://hdl.handle.net/2027/uc1.b3252762
Public Domain in the United States, Google-digitized / http://www.hathitrust.org/access_use#pd-us-google
Digitized by Google
Original from UNIVERSITY OF CALIFORNIA

Am Morgen mußte man den Kranken, da die Lähmungserscheinungen immer noch bestanden, im Wagen in die Klinik abholen.

Im Wagen fing der Kranke an plötzlich zu stammeln oder, richtiger, wie dies aus den Erzählungen der Angehörigen zu schließen ist, er wurde bewußtlos. Wir erblickten den Kranken, als man ihn in den Saal hineintrug. Gelblich, mit Schweiß bedeckt, mit röchelndem Atmen und geschlossenen Lidern machte er den Eindruck eines Sterbenden. Die Untersuchung stellte eine Meningitis fest. Von einer Schlundröhrenuntersuchung war natürlich keine Rede mehr. Wir diagnostizierten einen retrooesophagealen Absceß, der sich nach dem Vertebralkanal zu geöffnet hatte. Die durch Dr. Sawicki eigentlich nur zur Unterstützung der Diagnose vorgenommene Lumbalpunktion ergab einen außerordentlich übelriechenden Eiter, wie wir ihn nicht allzu oft bei langdauernden Peritonsillarabscessen finden. Die Prognose war selbstverständlich absolut infaust und der Kranke verschied nach Verlauf von 2 Stunden ohne das Bewußtsein erlangt zu haben.

Der zweite Fall ist eigentlich kein weißer Rabe in der Kasuistik der Fremdkörper; er verdient aber trotzdem, des glücklichen Verlaufs wegen, erwähnt zu werden.

Eine 40jährige Kranke aus der Provinz verschluckte beim Essen ein Knöchelchen, welches, wie sie angibt, im Halse linkerseits stecken geblieben ist. Nachdem die gewöhnlichen Versuche, mit dem Brotschlucken usw. den Fremdkörper herunterzustoßen, mißlangen, und die Kranke bei jedem Schluck starken stechenden Schmerz in der linken Halsseite spürte, wurde ein Feldscher zugerufen, welcher der Patientin einen mit Watte am Ende versehenen Draht in den Hals einführte und den Fremdkörper in den Magen hinunterzuschieben versuchte. Als aber mehrmalige Einführungen dieses „modernen" Instrumentes erfolglos blieben, schickte man nach einem Arzt, welcher anfänglich mit demselben Instrument zu hantieren begann. Aber auch diese Versuche blieben erfolglos: man holte alsdann einen anderen Arzt, welcher mit einem besonderen Instrument den Fremdkörper zu entfernen versuchte. Laut der Beschreibung der Patientin war es vielleicht der Münzenfänger. Diese Eingriffe brachten aber weder eine Erleichterung der Kranken, noch den Fremdkörper heraus. Die Patientin konnte die ganze Nacht wegen der Schmerzen nicht schlafen. Am nächsten Morgen begab sie sich nach Warschau.

Die Kranke besuchte mich um 10 Uhr morgens, d. h. ungefähr in 17 Stunden nach dem Unfall. Sie war sehr unruhig und klagte über sehr heftige Schmerzen beim Schlucken, welche sie aber nicht in der linken Halsseite, sondern hinten am Halse und in der Magengrube lokalisierte. Die Stimme war aber rein und laut.

Die Pharynxuntersuchung ergibt starke Hyperämie der Schleimhaut, besonders im Hypopharynx. Im Kehlkopfe, dessen Untersuchung erst nach Ko-

Generated on 2019-10-24 14:29 GMT / http://hdl.handle.net/2027/uc1.b3252762
Public Domain in the United States, Google-digitized / http://www.hathitrust.org/access_use#pd-us-google
Digitized by Google
Original from UNIVERSITY OF CALIFORNIA

kainisierung möglich war, stellte ich Rötung beider Stimmbänder, normale Bewegung derselben fest; der linke Sinus piriformis in seiner äußeren Hälfte verstrichen (Schwellung der Schleimhaut?). Zeitweise, wenn sich die herabhängende Epiglottis mehr nach oben hebt, sieht man in der erwähnten Schwellung einen grauen Punkt.

Die Röntgendurchleuchtung zeigt nichts Abnormes.

Da ich nicht mit Bestimmtheit wußte, ob die besprochene Schwellung des linken Sinus piriformis in der Tat den Fremdkörper enthielt und ob der graue Punkt nicht vielleicht das Resultat der überflüssigen Manipulationen war, entschloß ich mich, anstatt den Fremdkörper weiter auf indirektem Wege zu suchen und eventuell zu entfernen, den Larynx und Oesophagus mit entsprechendem Tubus direkt zu untersuchen. Ich entschloß mich dazu umso eher, als ich auch mit der Möglichkeit rechnen mußte, daß der Fremdkörper (vielleicht ein zweiter) tiefer im Oesophagus saß (Lokalisierung des Schmerzes).

Nach entsprechender Anästhesierung führte ich das Oesophagoskop ohne Mandrin ein, um schrittweise den Hypopharynx und Oesophagus besehen zu können. Besondere Aufmerksamkeit schenkte ich natürlich dem linken Sinus piriformis und bemerkte hier wirklich ein Knochenstück, dessen freies Ende ungefähr $^1/_2$ *cm* betrug. Der Knochen steckte in der äußeren Wand des linken Sinus piriformis. Die Kranke war sehr unruhig und erst nach einem nochmaligen Kokainisieren konnte ich ziemlich leicht den Knochen nach außen bekommen. Um die eventuellen Beschädigungen beim Herausziehen zu vermeiden, zog ich die Zange zuerst in der Richtung nach der Medianlinie, um erst später dieselbe nach oben zu ziehen. Der Fremdkörper, spitzig an beiden Enden und etwas breiter in der Mitte, war 2 *cm* lang. Mit dem etwas breiteren Ende steckte er ziemlich tief in den Weichteilen. Die Kranke fühlte bald nach dem Entfernen des Knochens eine beträchtliche Erleichterung, ich gab deshalb die Absicht auf, den ganzen Oesophagus zu untersuchen, bepinselte die kranke Gegend mit Malachitgrünlösung und riet der Kranken, das Bett zu hüten und enie gewisse Zeit in Warschau unter meiner Kontrolle zu bleiben. Ich verordnete ferner flüssige und kalte Diät, eventuell Eis stückweise zu schlucken und Eiskrawatte um den Hals.

22. XII. Bald nach der Extraktion des Knochens und später am Tage fühlte sich die Kranke verhältnismäßig gut. Die Schmerzen beim Schlucken waren nicht sehr stark, gegen Abend nahmen sie aber an Intensität zu. Die ganze Nacht sollte die Patientin des starken Fiebers wegen (!) nicht geschlafen haben. Heute am Morgen ist die Temperatur nicht gemessen worden, abends betrug sie 39°, P. 120. Die linke Kehlkopfhälfte ist etwas weniger beweglich. Der linke Sinus piriformis stark geschwollen; leichte Schwellung des linken Aryknorpels. Schmerzen beim Schlucken sind sehr intensiv. Inhalation mit Hydrogen. perox.

Digitized by Google
Original from UNIVERSITY OF CALIFORNIA
Generated on 2019-10-24 14:29 GMT / http://hdl.handle.net/2027/uc1.b3252762
Public Domain in the United States, Google-digitized / http://www.hathitrust.org/access_use#pd-us-google

23. XII. Die Schwellung im Larynx ist etwas geringer. Dagegen scheint die rechte Pharynxseite, besonders die seitlich-hintere Wand des Pharynx ein wenig geschwollen zu sein. Sehr heftige Schmerzen beim Schlucken, die nach Kokaininhalationen ein wenig nachließen. Die linke Halsseite schmerzhaft, scheint infiltriert zu sein. Temp. 37·3, 37·4, 38°, P. 120. Coff. natriosalic. innerlich.

24. XII. Während der Nacht war die Kranke sehr unruhig. Der ganze Hals ist vorne hart und beim Betasten schmerzhaft. Heftige Schluckschmerzen. Im Pharynx ist die rechte hintere Wand nach vorne gewölbt; keine Fluktuation. Im Larynx die Stimmbänder gut beweglich. Glottis frei, der linke Sinus piriformis geschwollen. Temp. 38·4, abends 39°, Puls über 120, regelmäßig.

An demselben Abend noch, in Hinsicht der immer mehr zunehmenden Erstickungssymptome, der hohen Temperatur und der Infiltration der ganzen vorderen und beider seitlichen Halsgegenden, wurde beschlossen zu dem Eiterherd zu gelangen, was übrigens schon am Morgen nach der Konsultation mit Dr. Srebrny und Hurwicz vorausgesehen wurde. Kollege Hurwicz führte einen halbrunden horizontalen Schnitt auf der vorderen Halsfläche; später gab er noch einen Längsschnitt in der Medianlinie zu. Schon beim Präparieren der Muskeln in der Kehlkopfgegend fand man sehr stinkenden Eiter, welcher von der linken Oesophagusgegend herausquoll. Nachdem man allmählich bis zum Oesophagus linkerseits gelangte, wurden Gazestreifen sowohl hier, als auch im unteren Teil der Wunde, um den Zutritt zu dem Mediastinum anticum abzutrennen, eingelegt, womit der Eingriff beendet war. In der rechten Halsseite, welche ebenfalls durchsucht wurde, war kein Eiter vorhanden.

Der weitere Verlauf der Erkrankung war sehr kompliziert, da die Temperatur trotz zweimaligen täglichen Verbandwechsels immer hoch blieb. Zwar füllte sich die Wunde im unteren Winkel rasch mit Granulationen aus und wurde allmählich immer reiner, die übrige Wundfläche aber wurde mit übelriechendem Sekret geradezu überschwemmt und blieb mit schmutzigem Belag bedeckt. Der Verlauf wurde noch komplizierter, als nach mehreren Tagen linkerseits Symptome von Oesophagusfistel auftraten und große Speichel- und Nahrungsmassen durch ein kleines Loch von oben in die Operationswunde gerieten. Dabei begann die Kranke über sehr heftige Schmerzen in der rechten Halsseite zu klagen. Eine starke Schwellung der rechten Pharynx- und Larynxseite (der rechten Epiglottishälfte, der rechten aryepiglottischen Falte und des rechten Aryknorpels) veranlaßte uns, auf einem neuen Konsilium die Frage zu entscheiden, ob nicht vielleicht in der rechten Halsseite ebenfalls ein Eiterherd vorhanden sei und ob nicht ein entsprechender Eingriff auch in dieser Gegend, und zwar durch einen seitlichhinteren Schnitt indiziert wäre. Wir beschlossen jedoch, mit dem Eingriff noch zu warten. Unter Umschlägen und bei sorgfältigem, immer noch täglich zweimaligem Verbandwechsel und Reinigen

Digitized by Google
Original from UNIVERSITY OF CALIFORNIA
Generated on 2019-10-24 14:29 GMT / http://hdl.handle.net/2027/uc1.b3252762
Public Domain in the United States, Google-digitized / http://www.hathitrust.org/access_use#pd-us-google

der Operationswunde wurde allmählich nach Verlauf von 12 Tagen der Zustand der Kranken schließlich besser. Die Wunde füllte sich rasch mit Granulationen, die Fistel schloß sich nach mehrtägigem Bestehen spontan, das Ödem in Pharynx und Kehlkopf verschwand allmählich, nach 3 Wochen fiel die Temperatur zur Norm ab, und nach Verlauf von 4 Wochen seit dem Unfall ging die Kranke nach Hause mit vollkommen zugeheilter Wunde. Seitdem ist sie gesund.

Wenn wir jetzt die beiden Fälle zusammenfassen, so sehen wir, daß die Symptome in dem ersten Fall erst 5—6 Tage nach dem Unfall zunehmen, nach Verlauf von 10—12 Tagen den Höchstpunkt erreichen, alsdann plötzlich nachlassen, um wieder in 2 Wochen mit neuer Kraft in einer anderen Richtung aufzutreten. Die Erkrankung endete letal infolge Meningitis purulenta. In dem zweiten Fall steigern sich die Symptome nach 24 Stunden und entwickelte sich schon nach 48 Stunden die Komplikation in der Form von Halsphlegmone, welche später durch eine Oesophagusfistel begleitet wurde; der Fall endete gut.

Es sind also starke Differenzen nicht nur in bezug auf den Verlauf, sondern auch betreffs des Auftretens von mehr oder weniger ernsten Symptomen. Bemerkenswert scheint z. B. in dem zweiten Fall die rasche Temperaturzunahme zu sein, trotzdem der Fremdkörper entfernt wurde, und noch bemerkenswerter sind die fast plötzlich entstandenen lebensgefährlichen Komplikationen. Dies ist insofern auffallender, da der Fremdkörper nicht unmittelbar in der äußeren Oesophaguswand, sondern im Sinus piriformis steckte. Dieser Umstand ist noch aus dem Grunde um so mehr beachtenswert, weil die Fremdkörper im Oesophagus bekanntlich häufig eine längere Zeit verbleiben, ohne beträchtlichere oder irgend nennenswerte Störungen hervorzurufen. Der Fall Karewskis[1]) beweist am besten, daß ein scharfer Fremdkörper (Draht) ebenfalls längere Zeit anscheinend gleichgültig in der Wand oder hinter der Wand des Oesophagus verbleiben kann. Es muß also in unserem zweiten Fall eine besondere Ursache vorhanden sein, welche so plötzlich heftige Erscheinungen hervorgerufen hat. Und dies war eben, meiner Ansicht nach, die Energie, mit welcher man in diesem Fall den Fremdkörper zu entfernen versuchte. Es lohnt sich festzustellen, daß die Patientin außer dem beliebtesten Mittel zum Entfernen oder besser gesagt zum Herunterstoßen von Fremdkörpern — dem Schlucken von harten Brotstücken — das Einführen (und dabei mehrere Male) von 1. mit Watte am Ende versehenen Draht, 2. Holzstab, der am Ende zugespitzt und ebenfalls mit Watte umwickelt war, 3. auf ähnliche Weise vorbereitetem Fischbein, 4. weicher Sonde, 5. harter Sonde, 6. schließlich von einem Instrument zur Extraktion der Fremdkörper (ich weiß nicht genau, was das für ein Instrument war) ertragen hat.[2]) Es ist so-

[1]) Berliner klin. Wochenschr., 1912, Nr. 22.

[2]) Absichtlich bemühte ich mich, die Anamnese in dieser Hinsicht zu ergänzen.

Digitized by Google
Original from UNIVERSITY OF CALIFORNIA
Generated on 2019-10-24 14:29 GMT / http://hdl.handle.net/2027/uc1.b3252762
Public Domain in the United States, Google-digitized / http://www.hathitrust.org/access_use#pd-us-google

mit kein Wunder, daß ich bald bei der ersten Untersuchung Läsionen der Pharynxschleimhaut festgestellt habe und daß die Temperatur bereits nach den ersten 24 Stunden in die Höhe stieg und später nicht nur keine Tendenz zum Herabsinken zeigte, sondern im Gegenteil immer höher wurde. Ebenso wenig wunderbar ist das rasche Auftreten von Phlegmone ichorosa am Halse besonders wenn man diesen Fall mit dem von Karewski zusammenstellt, wo die Symptome einer retrooesophagealen Phlegmone erst nach 3 Wochen zum Vorschein kamen. In dem Fall Karewski wurde aber nur einmal eine Sonde in den Oesophagus vorsichtig eingeführt, um sich zu überzeugen, ob der Fremdkörper darin steckt. Ich glaube ferner, daß die spätere Oesophagusfistel ebenfalls die Folge derselben Manipulationen als Resultat einer wahrscheinlichen Läsion der linken Seitenwand des Oesophagus mittelst des einen oder anderen Instrumentes war. Es wird ja kaum jemand der Watte, mit welcher die scharfen Stäbe umwickelt waren, irgend welche schützende Bedeutung ernst zuschreiben. Und was für Veränderungen an der Mucosa infolge der erwähnten Manipulationen entstehen können — darüber später ausführlicher. Auf Rechnung derselben Manipulationen setze ich schließlich die in diesem Falle beobachtete Hervorwölbung der rechten hinteren Pharynxwand, welche ebenfalls sehr früh aufgetreten ist und welche später auf die rechte Kehlkopfwand überging, als der Prozeß der linken Halsseite schon abnahm. In der rechten Seite war kein Fremdkörper vorhanden und doch verursachte diese Komplikation eine neue Temperatursteigerung, erschwertes Schlucken und bedeutendere Verschlimmerung des allgemeinen Zustandes der Kranken, und drohte sogar mit einem zweiten operativen Eingriff an der anderen Halsseite, welcher jedenfalls nicht ganz harmlos für die Kranke sein konnte.

Eine bessere Illustration dafür, was falsche Behandlung eines Fremdkörpers im Oesophagus zur Folge haben kann, ist meines Erachtens kaum möglich und ich bin wahrscheinlich nicht weit von der Wahrheit, wenn ich mir zu behaupten erlaube, daß der sehr schwere Verlauf des zweiten Falles gerade durch diese Behandlung verursacht wurde.

Anders verhält sich die Sache mit dem ersten Fall. Hier scheint die Tendenz, den Fremdkörper herauszubefördern, nicht allzu groß gewesen zu sein. Wenigstens haben wir keine näheren Daten, die dafür sprächen. Im Gegenteil, beruhigte man den Patienten in seiner Heimatstadt, daß er keinen Fremdkörper im Oesophagus hat. Der Fremdkörper wurde also hier in Ruhe gelassen und verursachte von selbst die wenig noch in der Literatur bekannte Komplikation.

Einen ähnlichen Fall in bezug auf die Komplikation besprach in der Sitzung der Wiener Laryngologischen Gesellschaft vom 6. November 1912 Marschik. Der Fall betraf ein 4jähriges Kind, welchem eine Nadel in der hinteren Pharynxwand stecken geblieben ist und bei Versuchen, dieselbe zu

Digitized by Google
Original from UNIVERSITY OF CALIFORNIA
Generated on 2019-10-24 14:29 GMT / http://hdl.handle.net/2027/uc1.b3252762
Public Domain in the United States, Google-digitized / http://www.hathitrust.org/access_use#pd-us-google

extrahieren, abbrach. Erst nach Verlauf von 8 Tagen gelang es, das abgebrochene Nadelende auf dem Wege der Pharyngotomia externa herauszubekommen. Es wurde dabei eine Fistel in der hinteren Pharynxwand, eitrige Entzündung des prävertebralen Gewebes, welche in Form eines 2 *cm* langen Kanals den Intervertebralknorpel durchdrang, gefunden. Die nekrotischen Wirbelteile wurden entfernt, der Kanal drainiert. Nach dem Eingriff trat eine Besserung ein, aber nach weiteren 6 Wochen starb das Kind unter Erscheinungen einer Meningitis. Die Autopsie stellte fest, daß die Intervertebralfistel in den Vertebralkanal perforierte; pharyngeale Öffnung war epithelisiert. Infolge der Fistel entstand Pachy- und Leptomeningitis; außerdem wurde noch ein großer metastatischer Abzeß im rechten Stirnlappen und mehrere kleinere Abszesse im linken Stirnlappen vorgefunden. Der große Abszeß war in den Ventrikel durchgebrochen und verursachte Pyocephalus.

Die Analogie zwischen dem meinigen und diesem Fall ist groß, da in beiden Fällen die Krankheitsursache ein scharfer Fremdkörper war, in beiden der Prozeß in den Vertebralkanal durchdrang und Meningitis gab. Es ist schwer zu entscheiden, ob auch in unserem Fall im Gehirn Eiterherde vorhanden waren. Im Gegenteil spricht das plötzliche Auftreten von lebensgefährlichen Symptomen in unserem Fall (während in dem Fall Marschik das Kind längere Zeit apathisch und kachektisch war) in gewissem Grade gegen diese Annahme. Die Symptome übrigens, welche bei meinem Patienten in der Nacht vor dem Tode zum Vorschein kamen, scheinen für einen anderen Weg, auf dem der Eiter in den Vertebralkanal in unserem Fall gelangte, zu sprechen.

Der Fremdkörper steckte wahrscheinlich, wie dies aus den späteren Symptomen zu schließen ist, in dem oberen Teil des Oesophagus. Mit der Zeit bildete sich in der Oesophaguswand ein Absceß, welcher sich spontan öffnete, was dem Patienten große Erleichterung brachte. Es ist sehr möglich, daß mit dem Eiter auch die Fischgräte herauskam, der Prozeß endete aber damit leider nicht, die Eiterung drang weiter durch die Wirbelsäule durch und perforierte schließlich in den Vertebralkanal. Mit gewisser Wahrscheinlichkeit sind wir sogar imstande, die Stelle anzugeben, wo die Perforation stattgefunden hat. Gewisses Licht wirft in dieser Hinsicht das von dem Patienten selbst in der Nacht vor dem Tode beobachtete Symptom, daß er nämlich beim Verlassen des Bettes die linke untere Extremität plötzlich nicht bewegen konnte und diese mit der Hand schieben mußte. Diese plötzliche Lähmung der linken unteren Extremität wurde wahrscheinlich durch den Druck seitens des eitrigen Infiltrats auf die linke Hälfte des Rückenmarks unterhalb seines Halsteiles, also in der Höhe der oberen Brustwirbel verursacht. Eine genaue Untersuchung könnte dies damals eventuell sicher feststellen (Symptome Brown-Sequard?). Jedenfalls spricht das für die Annahme, daß der Fremdkörper im Oesophagus, in der Gegend des sog. Oesophagusmundes oder bald unterhalb desselben

Digitized by Google
Original from UNIVERSITY OF CALIFORNIA
Generated on 2019-10-24 14:29 GMT / http://hdl.handle.net/2027/uc1.b3252762
Public Domain in the United States, Google-digitized / http://www.hathitrust.org/access_use#pd-us-google

stecken geblieben ist. Das ist, wie darauf übrigens Brünings[1]) mit Recht aufmerksam macht, vielleicht die häufigste Lokalisation des Fremdkörpers im Oesophagus. Der von diesem Verfasser zitierte Burger kommt auf Grund der Röntgenuntersuchung zu demselben Schluß (in 90% unter 135 Fällen waren die Fremdkörper in der oberen Hälfte des Oesophagus lokalisiert).

Was übrigens unseren Fall anbetrifft, so erlaubt ferner die Lähmung der linken unteren Extremität noch anzunehmen, daß der Eiter in den Rückenmarkskanal zwischen den linken Transversalfortsätzen der Brustwirbel gelangte, was dabei auch durch die lokalen anatomischen Verhältnisse leichter erklärlich wäre, trotzdem in dem Fall Marschik der Eiter den Weg durch den Intervertebralknorpel nahm.

Wenn wir jetzt die Frage erwägen wollen, ob und was in den beiden besprochenen Fällen bei entsprechender Behandlung zu vermeiden wäre, so ist die Antwort in bezug auf den zweiten Fall mehr kategorisch als in dem ersten. Wäre der erste Fall nicht in solchem Grad sich selbst überlassen worden, daß man den Fremdkörper nicht einmal gesucht hat, so ist es sehr möglich, daß die Gräte früher extrahiert worden wäre und die Folgen dieses Falles andere, günstigere für den Patienten gewesen wären. Der sich selbst überlassene Fremdkörper droht mit unberechenbaren Folgen, soll also, wie darauf mit Recht Karewski besonders aufmerksam macht, ausgesucht und möglich frühzeitig herausbefördert werden.

In bezug auf den zweiten Fall ist die Antwort klar und bereits früher gegeben: der Verlauf wäre unbedingt viel besser gewesen, wenn nicht diese nutzlosen und von dem Standpunkte der heutigen Wissenschaft auch nicht mehr gestatteten Manipulationen geschehen wären.

Diese zwei Fälle ermächtigen uns schon zur Genüge, die Frage der Behandlung der Fremdkörper im Oesophagus näher zu besprechen, insbesondere da diese Frage auch noch jetzt nicht eindeutig von zahlreichen Spezialisten und Verfassern der Handbücher und einzelner Arbeiten gelöst wird. Die jetzt so verbreitete Oesophagoskopie ist leider noch nicht die unentbehrliche und sogar, wie ich meine, am häufigsten die einzig erlaubte Untersuchungsmethode der oesophagealen Prozesse geworden, wie sie schon längst in Anbetracht ihrer ungeheueren Nützlichkeit zu werden verdient. In bezug auf die Fremdkörper im Oesophagus würde diese Meinung schon längst von allen Ärzten *geteilt* werden, wenn nicht nur solche Fälle veröffentlicht wären, in welchen *die Extraktion* mittelst anderer Instrumente gelang, sondern auch jene, wo *der Verlauf* nach solcher Extraktion oder nach dem Versuch, auf diese Weise *den Fremdkörper* zu extrahieren, kompliziert oder geradezu unglücklich war.

---

[1]) Deutsche med. Wochenschr., 1909, Nr. 47 und „Die direkte Laryngoskopie etc.", Wiesbaden 1910.

Digitized by Google
Original from UNIVERSITY OF CALIFORNIA
Generated on 2019-10-24 14:29 GMT / http://hdl.handle.net/2027/uc1.b3252762
Public Domain in the United States, Google-digitized / http://www.hathitrust.org/access_use#pd-us-google

In der unlängst erschienenen neuen Auflage der Monographie von Kraus und Ridder (Die Erkrankungen der Mundhöhle und der Speiseröhre. 1913) finde ich, daß „die Therapie" der Fremdkörper „am besten den Chirurgen überlassen" wird. Da sich aber die Patienten gewöhnlich bald nach dem Unfall an den nächsten Arzt wenden, so soll man, falls Erstickungsgefahr vorliegt, versuchen, den Fremdkörper mit den Fingern, Zange herauszubekommen oder mit der harten Sonde hinunterstoßen (wenn es sich nicht um einen scharfen, schneidenden, unebenen oder harten Körper handelt), eventuell muß man die Trachea durchschneiden. Wenn es aber keine plötzliche Gefahr gibt, so tastet man nach Pharynx- und Larynxuntersuchung mit dem Finger ab und gebraucht eine Sonde (wenn dies die Art der Fremdkörper erlaubt) oder ein anderes spezielles Instrument, wie „Fischbeinsonden mit angeschraubter Olive oder eine englische Bougie mit Elfenbeinansatz (v. Hacker)". Für bestimmte Zwecke — sagen die Verfasser — sind der Graefesche Münzenfänger und der Weisssche Grätenfänger, für hochsitzende Fremdkörper Schlundzangen verschiedener Art angegeben. Die weitaus beste Methode aber ist die von kundiger Hand ausgeführte Oesophagoskopie".

Ich will nicht leugnen, daß alle soeben angeführten Instrumente hunderte und tausende Male der leidenden Menschheit eine Erleichterung herbeigeführt hatten, indem mittelst derer viele Fremdkörper extrahiert wurden; ich selbst extrahierte ebenfalls auf diese Weise verschiedene Fremdkörper und bewundere jetzt meine frühere Tapferkeit. Es wird ja niemand eine blinde Methode anwenden, falls eine andere existiert, welche die Kontrolle des Auges erlaubt. Warum extrahiert niemand die Fremdkörper aus der Nase oder aus dem Ohr blindlings? Was gut war, solange kein anderer Ausweg vorhanden war, muß verschwinden, sobald es etwas besseres gibt. Und eben eine solche unbedingt bessere Methode ist die Oesophagoskopie. Zweifellos gehört die Oesophagoskopie nicht zu den für die Kranken sehr angenehmen Eingriffen, aber der Umstand allein, daß sie häufig schon ohne Anästhesierung der Schleimhaut anwendbar ist, genügt, um zu überzeugen, daß sie von den Kranken im allgemeinen gut ertragen wird. Ich vergesse ferner nicht, daß gewisse Erkrankungen (Aortenaneurysma, Herzfehler im Stadium der Diskompensation, starke Arteriosclerose) als Kontraindikationen zur Anwendung des Oesophagoskops gelten, in denselben Fällen ist aber auch die einfache Sondierung des Oesophagoskops gefährlich (Todesfälle sind ja bekannt) und mit Recht sagt Brüning in seinem klassischen Werke[1]): „einer Indicatio vitalis gegenüber, wie sie etwa durch einen festsitzenden Fremdkörper gegeben ist, müssen die relativen Kontraindikationen der Oesophagoskopie zurücktreten". Ebensowenig kann ferner auch der Umstand gegen die Methode sprechen, daß gewisse Fälle infolge der organischen

[1]) l. c. pag. 352.

Generated on 2019-10-24 14:29 GMT / http://hdl.handle.net/2027/uc1.b3252762
Public Domain in the United States, Google-digitized / http://www.hathitrust.org/access_use#pd-us-google
Digitized by Google
Original from UNIVERSITY OF CALIFORNIA

Bedingungen seitens der Wirbelsäule oder des Oberkiefers nicht oesophagoskopierbar sind, insbesondere da die Zahl dieser Fälle sehr gering ist. Ich will auch zugeben, daß volle Beherrschung dieser Untersuchungsmethode nicht zu den leichtesten Sachen gehört, — was aber keinesfalls den Wert der Methode vermindert.

Die Oesophagoskopie vorsichtig, ohne besondere Kraftanwendung, bei entsprechender Schonung der Kräfte und Nervosität des Kranken und, was in den Fremdkörperfällen besonders wichtig ist, ausschließlich ohne Mandrin und ständig unter der Kontrolle des Auges ausgeführt, kann, meiner Ansicht nach, nie dem Kranken schaden, ermöglicht, fast den ganzen Oesophagus gründlich durchzusuchen und führt am ehesten zum Ziel.

Ich sage, „am ehesten", weil man auf diese Weise ebenfalls einen Fremdkörper übersehen kann, auch leider nicht immer imstande ist denselben herauszubefördern, trotzdem man ihn stecken sieht. Sind aber die blinden Methoden besser? Wie oft konnte man durch die Sondierung des Oesophagus keinen Fremdkörper feststellen, obwohl derselbe im Oesophagus steckte (Gottstein)? Und sind die eingekeilten, von der geschwollenen Schleimhaut umgebenen Fremdkörper leichter blindlings als durch den Oesophagoskop herauszubekommen? Die Bepinselung der geschwollenen Schleimhaut mit Cocain und Adrenalin und allmähliche Mobilmachung des Fremdkörpers mit der darauf folgenden Extraktion (de Stella[1]), Guisez[2]) usw.) kann ja dem Kranken größeren Nutzen bringen, als das Hinunterstoßen par force in den Magen oder mit derselben Kraft vorgenommene Extraktion nach oben — mit allen Folgen solcher Manipulationen. Wer einmal das besondere Gefühl empfand, wenn z. B. der Münzenfänger plötzlich im Oesophagus stecken bleibt und weder nach oben, noch nach unten zu bewegen ist, der wird sicher das Instrument nie mehr benutzen. Um so sicherer wird er diesen Entschluß fassen, wenn er nach solcher Extraktion des Instrumentes mit dem Fremdkörper raschen Tod durch Mediastinitis folgen gesehen hat.

Viel richtiger ist deswegen der Standpunkt von Rosenheim[3]), welcher die Fremdkörper nach deren Beschaffenheit in 3 Gruppen teilt: 1. glatte, runde — man gibt dann Morphium und die Fremdkörper gehen gewöhnlich auf natürlichem Wege ab, 2. scharfe, welche Läsionen der Schleimhaut verursachen — Morphium und Oesophagoskopie, 3. Gebißplatten — das Sondieren ist verboten; während erster 24—48 Stunden Oesophagoskopie, später Oesophagotomie.

---

[1]) Intern. Zentralbl. f. Laryng., 1912, Nr. 4.
[2]) Monatschr. f. Ohrenheilk., 1912, pag. 351.
[3]) Zitiert nach Kraus und Ridder.

Digitized by Google
Original from UNIVERSITY OF CALIFORNIA
Generated on 2019-10-24 14:29 GMT / http://hdl.handle.net/2027/uc1.b3252762
Public Domain in the United States, Google-digitized / http://www.hathitrust.org/access_use#pd-us-google

Ganz anderer Meinung ist z. B. Danielsen[1]), welcher zur Extraktion der Fremdkörper aus dem Oesophagus den Münzenfänger empfiehlt, weil die Oesophagoskopie nach seiner Ansicht zu kompliziert ist, vielmehr den Patienten quält und weniger sicher in bezug auf die Resultate ist. Es gelang ihm auf diese Weise, 6 Prothesen und 1 Münze zu extrahieren.

Im Jahre 1911 modifizierte Botey[2]) das soeben erwähnte Instrument und empfiehlt es ebenfalls anstatt der Oesophagoskopie, weil „die Instrumente dazu kostbar und die Technik schwer ist". Verfasser, die ähnliche Meinungen aussprechen, sind sehr zahlreich und es würde uns zu weit führen, alle diese Namen hier zu nennen.

Man muß aber dabei nicht vergessen, daß alle diese „blinden" Instrumente nicht desinfizierbar sind, was nicht ohne Bedeutung insofern ist, als man mittelst derselben oft die Oesophagusschleimhaut beträchtlich lädiert. Und wie die Schleimhaut des Oesophagus nach diesen Extraktionsversuchen aussieht, davon konnte sich jedermann überzeugen, wer Gelegenheit hatte, den Patienten nach solchen Manipulationen zu oesophagoskopieren. Zur Illustration können ferner auch folgende aus der Literatur entnommene Beobachtungen dienen. So beschreibt z. B. Moure[3]) einen Fall von Fremdkörper im Oesophagus mit Extraktion mittelst der Oesophagotomia externa. Die Versuche, die Oesophagoskopie in Chloroformnarkose anzuwenden, mißlangen, weil der Oesophagoskop immer in die Luftwege hinunterrutschte. Bei der Operation mußte man an mehreren Stellen die Oesophagusschleimhaut nähen, da sie infolge mehrmaliger früherer Extraktionsversuche zerrissen war. Trotzdem glaubt Moure, daß manchmal der Kirmissonsche Haken oder das Instrument von Graefe mehr als das Oesophagoskop leisten können (!). Schürman[4]) bespricht einen Fall von Fremdkörper im Oesophagus mit Exitus letalis; bei der Autopsie wurde in der hinteren Pharynxwand in der Höhe des Ringknorpels eine Perforation gefunden, welche durch Sondieren entstanden ist. Burack[5]) beobachtete einen Fall mit lädierter Larynxwand mittelst Zange, mit welcher man den Fremdkörper blindlings zu fassen versuchte; der Fremdkörper ist bei Autopsie nicht vorgefunden worden. Die Lädierung hat Phlegmone laryngis hervorgerufen. Reuter[6]) entfernte in einem Fall einen Knochen aus dem Oesophagus mittelst Oesophagoskops und stellte dabei zahlreiche längliche Schleimhautwunden mit ungleichen Rändern fest, welche durch die früheren Versuche, den Fremdkörper blindlings in den Magen herunterzustoßen, verursacht waren.

[1]) Deutsche med. Wochenschr., 1908, Nr. 50; Intern. Zentralbl., 1910.
[2]) Revue hebd. de Lar., 1911, Nr. 24; Intern. Zentralbl. f. Lar., 1912, Nr. 3.
[3]) Revue hebd., 1909, Nr. 36; Intern. Zentralbl., 1910, Nr. 2.
[4]) Intern. Zentralbl. f. Laryng., 1910, Nr. 2.
[5]) Intern. Zentralbl. f. Laryng., 1910.
[6]) Zeitschr. f. Ohrenheilk., Bd. 64, H. 3; Deutsche med. Wochenschr., 1912.

Digitized by Google
Original from UNIVERSITY OF CALIFORNIA
Generated on 2019-10-24 14:29 GMT / http://hdl.handle.net/2027/uc1.b3252762
Public Domain in the United States, Google-digitized / http://www.hathitrust.org/access_use#pd-us-google

Was kann ferner der Kirmissonhaken oder das Graefesche Instrument in dem z. B. von de Stella[1]) beschriebenen Fall leisten? 6 Monate blieb im Oesophagus eines 8jährigen Kindes eine Münze. Das Kind klagte die ganze Zeit hindurch gar nicht. Während der letzten 8 Tage bekam das Kind Fieber und konnte nicht schlucken. Die Durchleuchtung stellte die Münze in der Höhe des 3. Brustwirbels fest. Bei der Oesophagoskopie erblickte man die fest in die entzündete Schleimhaut eingekeilte Münze. Dieselbe wurde entfernt.

Solche, wie die oben angeführten Fälle sind sehr zahlreich und es würde sich wirklich lohnen, dieselben zu sammeln. Dieses Material spräche von selbst am besten für die Nützlichkeit der rationellen Oesophagoskopie. Ich unterstreiche absichtlich das Wort „rationellen", weil die Oesophagoskopie in Fällen von Fremdkörpern im Oesophagus, insbesondere wenn dieselben hoch sitzen, mit Mandrin ausgeführt, meines Erachtens, sich gar nicht von dem einfachen Sondieren mit hartem Instrument unterscheidet. Fletcher Ingals[2]) empfiehlt z. B. in Fällen von Fremdkörpern immer ein Oesophagoskop nebst Obturator mit glattem konischen Ende einzuführen. Die größte Gefahr steckt dabei nach ihm in zu langer Dauer der Untersuchung. Die letzte Bemerkung ist zweifellos richtig, weil die Oesophagoskopie nicht zu lange dauern soll; viel gefährlicher kann aber dieser Obturator wie überhaupt jeder Mandrin sein.

Übrigens halte ich Überladung dieses Beitrages mit Literatur für überflüssig, insbesondere da die von mir ausgesprochene Meinung über die Weise, wie das Oesophagoskop in Fremdkörperfällen einzuführen ist, von Brünings in seiner Arbeit in der Deutschen med. Wochenschr., 1909, Nr. 17 und in seiner prachtvollen Monographie genügend begründet ist.

Kurz möchte ich noch die Empfindungen der Kranken mit Fremdkörpern besprechen, da ich finde, daß man häufig den Klagen der Patienten zu wenig Aufmerksamkeit schenkt, was wieder unerwünschte Folgen haben kann. Zwar sind die Klagen oft sehr irreführend und häufig genug begegnen wir denselben bei Patienten, welche gar keinen Fremdkörper verschluckt haben, — vollkommen abzulehnen sind sie aber nur mit Vorsicht. Nähere Beschreibung des Fremdkörpers und die Anamnese helfen in solchen Fällen beim Orientieren. Es stellt sich aber bald eine andere Frage, ob nämlich der Fremdkörper noch im Oesophagus (eventuell Pharynx) steckt, oder schon hinabgeglitten ist, und alle die von dem Patienten erzählten Sensationen lauter Nachempfindungen sind, welche in den durch Fremdkörper verursachten Schleimhautverletzungen entstehen. Das ist manchmal eine sehr schwer zu lösende Frage, insbesondere in den Fällen, wo schon verschiedene Extraktionsversuche unternommen worden sind, und wo dieselben ebenfalls gewisse Schleimhautbeschädigungen zur Folge

[1]) Intern. Zentralbl. f. Laryng., 1912, Nr. 4.
[2]) Intern. Zentralbl., 1913.

Digitized by Google
Original from UNIVERSITY OF CALIFORNIA
Generated on 2019-10-24 14:29 GMT / http://hdl.handle.net/2027/uc1.b3252762
Public Domain in the United States, Google-digitized / http://www.hathitrust.org/access_use#pd-us-google

hatten (mein Fall II). Lediglich mehrmalige und häufig dabei sehr genaue und allseitige (Inspektion, Fingerabtasten, Durchleuchtung, Oesophagoskopie) Untersuchung kann in solchen Fällen entscheidende Antwort geben. Andernfalls droht den Patienten das, was wir in meinem I. Fall, im Fall Karewski, Königstein[1]) und vielen anderen gesehen haben.

Ebenso kritisch oder sogar noch mehr muß auch die von den Patienten angegebene Lokalisation des Fremdkörpers erwogen werden, da, wie dies genau bekannt ist, sehr häufig die wirkliche Lokalisierung des Fremdkörpers gar nicht der angegebenen entspricht.

Zum Schluß noch eine Frage, ob man überhaupt warten soll, bis der Fremdkörper von selbst abgeht. Ich bin der Meinung, daß man bei den geringsten Symptomen, welche auf die eventuelle Anwesenheit eines Fremdkörpers im Oesophagus hinweisen, sofort denselben zu entdecken (Durchleuchtung, Oesophagoskopie) und zu entfernen versuchen soll; andernfalls werden die Kranken dem Dekubitus, Fisteln (Königstein u. a.) oder sogar der Todesgefahr ausgesetzt, eventuell kann ihnen später ein viel ernsterer Eingriff in der Form der Oesophagotomia externa drohen. Aber schon die Anamnese allein, welche einen Fremdkörper im Oesophagus vermuten läßt, muß den Arzt, sogar bei totalem Mangel von Klagen seitens des Kranken, zur entsprechenden Beobachtung veranlassen, da auch der Mangel irgend welcher Beschwerden nicht immer die Anwesenheit des Fremdkörpers ausschließt.

Ich erlaube mir schließlich alles oben Gesagte in folgende 5 Sätze zusammenzufassen:

1. Die Klagen über Anwesenheit eines Fremdkörpers im Oesophagus verlangen seitens des Arztes eine allseitige, eventuell auch mehrmalige Untersuchung, falls die erste negativ ausfiel und der Kranke nicht zu klagen aufhört.

2. Die Untersuchung des Oesophagus in Fällen von Fremdkörpern und die Entfernung derselben auf natürlichem Wege soll ausschließlich mittelst des Oesophagoskops ausgeführt werden.

3. Alle anderen Instrumente, welche zur blinden Extraktion der Fremdkörper dienen (Schwämme, Sonden, Haken, Körbchen, Fänger usw.), als nicht desinfizierbare und blindlings arbeitende, sollen vollkommen aus dem Gebrauch verbannt werden.

4. Jeder Fremdkörper soll möglichst rasch aus dem Oesophagus entfernt werden.

5. In den Fällen von Fremdkörpern, wo die Oesophagoskopie nicht zum Ziele führt, muß die Oesophagotomie (oder die Gastrotomie) ausgeführt werden.

---

[1]) Monatsschr. f. Ohrenheilk., 1913, Nr. 4.

Digitized by Google
Original from UNIVERSITY OF CALIFORNIA
Generated on 2019-10-24 14:29 GMT / http://hdl.handle.net/2027/uc1.b3252762
Public Domain in the United States, Google-digitized / http://www.hathitrust.org/access_use#pd-us-google

Aus der laryngologischen Abteilung des Kaiser Franz Josef-Ambulatoriums
(Vorstand: Prof. Dr. Hajek).

Über Hyperostosen der Gesichts- und Schädelknochen und die „Hyperostosis maxillarum".

Von Dr. **Fritz Hutter.**

(Mit einer Figur.)

Im März 1909 kam eine Pat. in meine Beobachtung, deren Symptome auf den Beginn eines selteneren und in der Literatur vielfach diskutierten Krankheitsbildes hinwiesen. Es sei zunächst die Krankengeschichte des Falles wiedergegeben:

J. W., 22 Jahre alt, Hilfsarbeiterin, gibt an, seit ungefähr 2 Jahren eine Auftreibung der äußeren Nase unterhalb des rechten inneren Augenwinkels, seit mehreren Monaten zunehmende Verlegung besonders der rechten Nasenhälfte zu bemerken, ohne daß ein Trauma oder irgend eine Erkrankung vorausgegangen wäre. Die Anamnese wie die von dermatologischer Seite vorgenommene somatische Untersuchung ergeben insbesondere keinerlei Anhaltspunkte für kongenitale oder akquirierte Lues.

Innere Organe normal.

Bei Betrachtung der äußeren Nase und deren Umgebung konstatiert man eine leichte knöcherne Auftreibung in der Gegend des Proc. nasalis des rechten Os maxillare, die an dessen Grenzlinie gegen das Os nasale scharf absetzt, seitlich aber bis zum inneren Anteil des Infraorbitalrandes reicht. Daß sie sich auch nach unten zu fortsetzt und die faciale Wand des Oberkiefers einnimmt, erkennt man bei Palpation desselben oberhalb des Proc. alveolaris, wobei sich die rechte Fossa canina deutlich vorgewölbt zeigt. Die Haut- beziehungsweise Schleimhautbekleidung dieser Teile ist vollkommen normal, es besteht auch keine Druckempfindlichkeit.

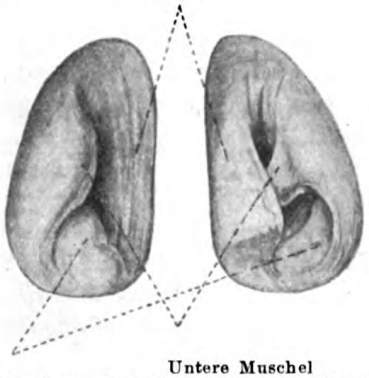

Fig. 1.
Knöcherne Ausladung im unteren Nasengang

Die Inspektion der inneren Nase mittelst Rhinoscopia anterior zeigt rechterseits eine beträchtliche Stenose. Dieselbe kommt vor allem dadurch zustande, daß der untere Nasengang von einer von lateraler Wand wie Nasenboden ausgehenden knöchernen Ausladung erfüllt ist. Dieselbe ist von leicht geschwellter Schleimhaut bekleidet und reicht ungefähr 2 *cm* weit nach hinten; darüber hinaus gelangt eine entsprechend abgebogene Sonde wieder unter die Muschel in den Nasengang.

Digitized by Google
Original from UNIVERSITY OF CALIFORNIA
Generated on 2019-10-24 14:29 GMT / http://hdl.handle.net/2027/uc1.b3252762
Public Domain in the United States, Google-digitized / http://www.hathitrust.org/access_use#pd-us-google

Der untere Muschelknochen selbst ist auffallend stark ausgebildet; hierdurch sowie durch die Ausbiegung der Nasenscheidewand nach rechts wird die Verlegung des Nasenganges noch vermehrt. Links findet sich im Bereich des unteren Nasenganges eine Wiederholung des eben geschilderten Verhaltens, nur in weit geringerem Ausmaße (siehe Fig. 1).

Die Rhinoscopia posterior weist normale Verhältnisse auf, die Stenose betrifft also nur die vorderen Anteile des Nasenlumens. Die zur Orientierung über das Verhalten der Nebenhöhlen, speziell der Kieferhöhlen, vorgenommene Röntgenuntersuchung (Dr. Robinson) ergibt: Im postero-anterioren Bild fällt zunächst die ungleichmäßige Ausbildung der pneumatischen Räume auf: Stirnhöhlen und Ethmoidalzellen relativ weit, Kieferhöhlen beiderseits auffallend klein, so daß diese Höhlen allseitig, sowohl nasal- als alveolarwärts, von dicken Knochenmassen begrenzt erscheinen. Rechter gemeinsamer Nasengang weniger lufthaltig als der linke. Besonders sei noch auf die Unterentwicklung der Kieferhöhlen in der Richtung gegen den Alveolarfortsatz hingewiesen. Der Proc. alveolaris zeigt einen weitmaschig spongiösen Bau.

Im Bereich der gesamten übrigen Teile des Skeletts konnte keinerlei abnorme Knochenauftreibung gefunden werden.

Therapie: Obwohl, wie bereits erwähnt, weder Anamnese noch objektiver Befund — eine Blutuntersuchung war zu dieser Zeit allerdings noch nicht vorgenommen worden — für Lues als Ätiologie der geschilderten Knochenerkrankung sprachen, wurde vorerst eine Jodtherapie (2·0 JK pro die) durch mehrere Wochen versucht. Dieselbe ließ keinen Effekt erkennen, es schien im Gegenteil die Erschwerung der Nasenatmung nur zuzunehmen. Daher wurde die operative Entfernung der die rechte Nasenhöhle verengenden Knochenauftreibung vorgenommen, und zwar, da ein endonasaler Eingriff wegen der voraussichtlichen Härte des Knochens und der Raumbeengung durch den hyperostotischen Muschelknochen wenig Erfolg versprach, von der facialen Wand des Oberkiefers aus.

Operation in Infiltrationsanästhesie (1% Novocain-Adrenalin): Schleimhaut-Periostschnitt oberhalb des Proc. alveol. von der rechten Fossa canina bis zum Frenulum labii reichend. Freilegung der Fossa canina und des unteren Teiles des rechten Proc. front., somit der die Apertura piriformis rechts unten und seitlich begrenzenden Knochenpartien; dabei zeigt sich das Periost der rauhen Knochenoberfläche ungemein fest anhaftend. Die Aufmeißelung der Fossa canina führt zunächst in keine Höhle, obwohl spongiöser Knochen in dicken Lagen entfernt wird; erst in der Tiefe gelangt die Sonde ganz seitlich in einen sehr kleinen Hohlraum, die eingeengte Kieferhöhle. Nun wird vom Rande der Apert. pirif. aus die Mucosa vom Nasenboden wie von der lateralen Wand der Nasenhöhle abgelöst, wodurch die letztere einengende knöcherne Prominenz in ihrer ganzen Höhen- und Tiefenausdehnung freigelegt wird und samt den seitlich und oben angrenzenden Partien der vorderen Kieferwand abgetragen werden kann. Diese Knochenteile sind entgegen der Vermutung sehr brüchig. Sie weichen dem Meißel ungemein leicht und lassen sich zum Teil mit dem scharfen Löffel entfernen.

Digitized by Google
Original from UNIVERSITY OF CALIFORNIA
Generated on 2019-10-24 14:29 GMT / http://hdl.handle.net/2027/uc1.b3252762
Public Domain in the United States, Google-digitized / http://www.hathitrust.org/access_use#pd-us-google

Eine Resektion der hoch oben gelegenen prominenten Teile des Proc. front. war von diesem Schnitt aus nicht durchführbar, und ich beschränkte mich, wie von Beginn an beabsichtigt, auf Beseitigung der nasalen Stenose. Aus der abgelösten nasalen Schleimhaut wurde ein Lappen mit unterer Basis gebildet und in die Knochenhöhle hineingeschlagen, darüber ein Tampon eingeführt.

Im Laufe der nächsten Wochen wurden noch Anteile der hyperostotischen rechten unteren Muschel sowie der nach rechts stark deviierten, höher gelegenen Septumteile, die die Nase weiter oben verlegt hatten, entfernt. Nach Ablauf der Reaktion infolge der verschiedenen operativen Eingriffe wurde Pat. vorläufig aus der Behandlung entlassen. Ende November 1909 erschien sie wieder und bot folgenden Befund: Die Knochenauftreibung im Bereich der äußeren Nase besteht fort; zugleich ist eine geringe Senkung des Dorsum nasi eingetreten. Die Rhinoskopie läßt rechterseits noch eine leichte Erhöhung des Nasenbodens im Bereich der vorderen Hälfte erkennen — Rest der vordem bestandenen Knochenauftreibung; der untere und der gemeinsame Nasengang sind frei, das Septum gerade, die Durchgängigkeit der rechten Nase wieder hergestellt. Links sind die Verhältnisse unverändert.

Aus dem weiteren Verlauf wäre hervorzuheben, daß die nachträglich und wiederholt vorgenommene Wassermannsche Probe überraschenderweise stark positiv ausfiel. Spezifische Behandlung in Form von Schmier- und Salvarsankur, die für alle Fälle versucht wurde, erwies sich auch jetzt als völlig wirkungslos; die Auftreibung des rechten Proc. front. schien eher zuzunehmen. September 1912, als Pat. zum letztenmal gesehen wurde, war der innere Nasenbefund der gleiche, von außen ließ sich eine abermalige geringe Zunahme der Schwellung konstatieren, die jedoch die Grenzen gegen das Os nasale zu nicht überschritt.

Resümieren wir das Bemerkenswerte des Falles, so kam es bei einer Pat. im Alter von 20 Jahren zur Bildung diffuser Hyperostosen an beiden Oberkiefern, die rechterseits zur partiellen Auftreibung der äußeren Nase beiderseits, und zwar bedeutender rechts zur endonasalen Vorwölbung und Einengung der Kieferhöhlen geführt hat. Die Weichteile über diesen Hyperostosen scheinen vollkommen normal und leicht abhebbar, nur an der facialen Wand des rechten Oberkiefers zeigt sich bei der Operation das Periost dem Knochen stärker anhaftend. Letzterer selbst ist sehr blutreich und größtenteils so erweicht, daß er sich in Form krümeliger Massen auslöffeln läßt.

Es war naturgemäß von Interesse, den histologischen Charakter der hyperostotischen und erweichten Knochenmassen kennen zu lernen. Dozent Dr. Erdheim hatte die Freundlichkeit, die histologische Untersuchung der bei der Operation gewonnenen Knochenstückchen vorzunehmen und konstatierte folgenden Befund:

Das Knochengewebe ist zum Teil mehr kompakt, zum Teil mehr spongiös aufgebaut, teilweise endlich liegt es in Form anscheinend isolierter Knochengewebsinseln im fibrösen Mark. Das Knochengewebe ist zum Teil von exquisit lamellärer Struktur mit gut ausgebildeten Kittlinien, zum Teil ist es von mehr geflechtartigem Typus, und in letzterem Falle sieht man kräftig entwickelte, radiär gegen die Balken-

Digitized by Google
Original from UNIVERSITY OF CALIFORNIA
Generated on 2019-10-24 14:29 GMT / http://hdl.handle.net/2027/uc1.b3252762
Public Domain in the United States, Google-digitized / http://www.hathitrust.org/access_use#pd-us-google

peripherie ziehende Sharpeysche Fasern. An zahlreichen Stellen färben sich die Knochenzellen nicht, so daß die Knochenkörperchen wie leer erscheinen, während an benachbarten Stellen selbst desselben Bälkchens die Knochenzellen sehr gut färbbar sind. Vielfach ist es zu sehen, daß die eine gute Färbbarkeit der Knochenzellen aufweisenden Schichten denjenigen aufgelagert sind, die leere Knochenkörperchen enthalten. An der freien Oberfläche der Knochenbälkchen sowohl als auch an der den Markhöhlen zugewendeten Oberfläche finden sich in weit überwiegender Mehrzahl Erscheinungen ehemals stattgehabten Abbaues in Form Howshipscher Lakunen, jedoch sind Osteoklasten in den letzteren nirgends nachweisbar. Nach Entkalkung in Müllerscher Flüssigkeit sind osteoide Säume äußerst spärlich und nur in geringer Dicke nachweisbar, ebenso nur sehr selten und schlecht ausgebildete Osteoblasten. Die Markräume enthalten zum großen Teil fibröses, wenn auch zum Teil zellreiches Mark, doch sind auch lymphozytäre Anhäufungen nicht selten.

Der Befund weist also, um das Wichtigste zu rekapitulieren, ein verschieden dicht gebautes Knochengewebe nach, mit Zeichen vormaligen Abbaues, der stellenweise so weit gediehen ist, daß isolierte Knocheninseln im fibrösen Mark liegen. Insbesondere sei noch mit Rücksicht auf die späteren Erörterungen auf das Fehlen von Osteoklasten oder Riesenzellen, von Blutungen, Pigment und Nekrosen hingewiesen.

Ein zweiter, dem eben beschriebenen vielfach analoger Fall, nur von kürzerer Dauer und Beobachtungszeit, betrifft einen 12jährigen Knaben.

F. H., 12 Jahre alt, erscheint im Mai 1912 mit seinem Vater in unserem Ambulatorium wegen einer seit mehreren Wochen bemerkbaren Auftreibung der rechten Wange und Verstopfung der rechten Nase. Die Anamnese ergibt bezüglich des Vaters eine vor 13 Jahren durchgemachte luetische Infektion, der seit einer damals durchgeführten Hg-Kur keinerlei weitere Erscheinungen gefolgt sind. Mutter angeblich völlig gesund; kein Abortus. Der Knabe hat vor 6 Jahren Scharlach durchgemacht, vor 2 Jahren bestand ein Ulcus am linken Bein.

Dermatologische Untersuchung (Abt. Prof. v. Zeissl): Am Stamm zwei nierenförmige Narben wie nach ausgeheilten Hautgummen, sonst am Körper keinerlei auf Lues hindeutende Erscheinung. Wassermann deutlich positiv. Innere Organe normal, am Knochensystem keine ausgesprochene rachitische Veränderung. Die Untersuchung der rechtseitigen Wangenschwellung ergibt als Ursache eine knöcherne Auftreibung des Proc. alveolaris vom rechten Oberkiefer, die sich vorwiegend gegen den Proc. nasalis zu, und zwar Schneidezähnen und Eckzahn entsprechend, ausgebildet hat und unter intakten Weichteilen eine leicht höckerige Oberfläche erkennen läßt.

Rhinosc. ant.: Der rechte untere Nasengang ist von einer von der lateralen Wand und vom Nasenboden ausgehenden knöchernen Ausladung erfüllt, die die untere Muschel septum- und aufwärts drängt und sich ziemlich weit nach hinten, doch nicht bis in die Choanalregion erstreckt.

War man schon nach dem äußeren Befund und der Ähnlichkeit mit dem eingangs beschriebenen und anderen Fällen geneigt, auch die vorliegende Affektion für eine Hyperostose anzusehen, so schien der Röntgenbefund (Dr. Dohan) diese

Digitized by Google
Original from UNIVERSITY OF CALIFORNIA
Generated on 2019-10-24 14:29 GMT / http://hdl.handle.net/2027/uc1.b3252762
Public Domain in the United States, Google-digitized / http://www.hathitrust.org/access_use#pd-us-google

Auffassung zu bestätigen, indem er im Bereich der rechten Nasen- und Kieferhöhle eine schattengebende Masse nachwies.

Eine mit Rücksicht auf den positiven Wassermann und die eindeutige Anamnese durch längere Zeit versuchte Jodmedikation erwies sich auch hier völlig wirkungslos; von anderweitiger spezifischer Behandlung wurde Abstand genommen.

Nach mehrmonatlicher Beobachtung schien im September die Auftreibung der Wange im gleichen, die nasale Vorwölbung etwas vermehrt. Inmitten der hyperostotischen Partie des rechten Proc. frontalis, entsprechend der Übergangsfalte, kam der bleibende Caninus zum Durchbruch, der entsprechende Milchzahn war noch in der Alveole vorhanden und wurde, um das Hinunterrücken des Eckzahnes zu ermöglichen, extrahiert. Links zeigte sich an einer von Dr. Klein im zahnärztlichen Universitätsinstitut freundlichst gemachten Röntgenaufnahme, daß sich hier der gleiche Vorgang vorbereite; es ist daher kaum anzunehmen, daß die rechtseitige Hyperostosenbildung mit der Stellungsanomalie des Caninus irgend etwas zu tun hat und der mitunter ätiologisch angeführte Zahnreiz hier eine Rolle spielt. Da die nasale Stenose und die faciale Vorwölbung allmählich zunehmen, wird an die operative Entfernung der hyperostotischen Knochenteile geschritten.

Operation (8. III. 1913) in Lokalanästhesie: Intramuköse und subperiostale Injektion einer 2%igen Novocainlösung im Bereich des verdickten Proc. alveolaris und der lateralen Nasenwand. Inzision über der fazialen Vorwölbung bis zur Apertura piriformis. Abhebelung des Periosts und der Schleimhaut der lateralen und unteren Nasenwand, Ausmeißelung des Hauptteiles der knöchernen Auftreibung, besonders der in die Nasenhöhle hineinragenden Partien. In den tieferen Regionen muß allerdings durch endonasales Arbeiten nachgeholfen und Raum geschaffen werden, bis schließlich auch hier die Durchgängigkeit so ziemlich hergestellt ist. Der Knochen erweist sich allenthalben sehr derb, und stellenweise ist es nur unter Anwendung der kräftigsten Meißelhiebe möglich, in ihn einzudringen. Tamponade der Knochenhöhle und Nase. Naht bis auf den inneren Wundwinkel, welcher drainiert wird.

Ende März erscheint die Wangenvorwölbung beseitigt, die Durchgängigkeit der Nase wieder hergestellt; derselbe Befund wird bei der anfangs Oktober vorgenommenen Kontrolluntersuchung konstatiert.

Die histologische Untersuchung des abgemeißelten Knochenstückes, auch diesmal von Herrn Doz. Dr. Erdheim im pathologischen Universitätsinstitut freundlichst besorgt, ergab folgendes: Das Knochengewebe ist zumeist sehr dicht gebaut, so daß man, stellenweise wenigstens, von Eburneation sprechen kann. Das Knochengewebe ist fast ausschließlich von schön lamellärem Typus, seine Knochenzellen zum weitaus großten Teil gut färbbar, nur an wenigen Stellen sind die Knochenhöhlen wegen Unfärbbarkeit der Knochenzellen wie leer, etwas häufiger jedoch findet man solche Knochenhöhlen, in denen der sichelförmige Kern platt an die Wand gedrückt ist und so einer Fettzelle en miniature ähnelt. An den den Markräumen zugewandten Oberflächen befindet sich das Knochengewebe an den weitaus meisten Stellen in reger Apposition, und an diesen Appositionsstellen ist sehr häufig ein gut ausgebildeter Osteoblastensaum nachweisbar; nur ausnahmsweise findet man auch Abbauvorgänge in Form von Howshipschen Lakunen und gut ausgebildeten Osteo-

Digitized by Google
Original from UNIVERSITY OF CALIFORNIA
Generated on 2019-10-24 14:29 GMT / http://hdl.handle.net/2027/uc1.b3252762
Public Domain in the United States, Google-digitized / http://www.hathitrust.org/access_use#pd-us-google

klasten. Die meist engen, seltener weiten Markräume sind mit fibrösem Mark erfüllt, in dem auffallend oft und in großer Zahl Plasmazellen angetroffen werden und nicht selten auch eosinophil-granuläre Leukozyten sowie mit Russellschen hyalinen Körperchen erfüllte Zellen. Nach Entkalkung mit Müllerscher Flüssigkeit gewahrt man an allen Appositionsstellen, somit in großer Flächenausdehnung osteoide Säume, die jedoch nicht pathologisch breit sind.

Es handelt sich hier um eine exquisit chronische Entzündung, die zur Verdichtung des Knochengewebes geführt hat, und dieser Prozeß ist derzeit noch in regem Gange.

Zur Aufklärung der Ätiologie beider Fälle bieten uns vor allem das positive Ergebnis der Wassermannschen Probe, im zweiten Falle auch Anamnese und dermatologischer Befund eine Handhabe: Es ist möglich, daß die Hyperostosenbildung in beiden Fällen luetischer Natur ist. Für eine solche Annahme würde auch die Literatur der syphilitischen Knochenerkrankungen mannigfache Hinweise liefern:

Perthes (Die Verletzungen und Krankheiten der Kiefer) erwähnt im Kapitel „Syphilis der Kiefer" die diffusen Hyperostosen oder Exostosen, die im Verlaufe dieser Erkrankung auch bei Syphilis hereditaria tarda auftreten, Finger bespricht den häufigen Ausgang tertiär-luetischer Knochenprozesse in Osteoporose und -sklerose und die oft geringfügigen subjektiven Symptome oder völlige Schmerzlosigkeit derartiger Affektionen, Neumann bezeichnet Nasenknochen, Ober- und Unterkiefer als Prädilektionsstellen syphilitischer Hyperostosen und hält Fälle allgemeiner Kraniosklerosis für zweifellos luetisch.

Stärkere Beweise für einen ätiologischen Zusammenhang der geschilderten Affektionen mit der in beiden Fällen kaum zweifelhaften okkulten Lues lassen sich allerdings nicht erbringen, nachdem der Beweis ex juvantibus hier versagt hat und auch versagen mußte; es besteht immerhin die Möglichkeit, daß hier nur eine zufällige Kombination vorliegt, und der Mangel ähnlicher Erscheinungen am übrigen Skelett würde dafür sprechen.

Besonders der erste Fall gab daher, zumal bevor der positive Ausfall des Wassermann vorlag, die Anregung, sich mit dem weder ätiologisch noch pathologisch einheitlichen und völlig geklärten Kapitel der Gesichts- und Schädelhyperostosen und der isolierten Hyperostosen des Oberkiefers im speziellen eingehender zu befassen.

Es sind vornehmlich zwei Krankheitsbilder bekannt, die mit Hyperostosenbildung bei intakten Weichteilen einhergehen: Ostitis deformans und Leontiasis ossea.

Letztere wurde bereits 1697 von Malpighi beschrieben, verdankt den Namen jedoch Virchow, der damit das Auftreten diffuser Hyperostosen an Gesichts- und Schädelknochen, seltener auch am übrigen Skelett unter Bildung monströser Formen bezeichnen wollte. Das Leiden beginnt nach Virchows Schilderung in seinem Geschwulstwerk häufig am Oberkiefer der einen Seite, in Form von Auftreibung des

Generated on 2019-10-24 14:29 GMT / http://hdl.handle.net/2027/uc1.b3252762
Public Domain in the United States, Google-digitized / http://www.hathitrust.org/access_use#pd-us-google
Digitized by Google
Original from UNIVERSITY OF CALIFORNIA

Proc. frontalis unter dem inneren Augenwinkel, wodurch anfänglich ein Tränensackleiden vorgetäuscht werden kann (wie in dem berühmten Fall Forcade). Im Anschluß daran bespricht Virchow auch die partiellen Hyperostosen einzelner Gesichts- und Schädelknochen, die häufiger vorkämen und ihres begrenzten Auftretens wegen leicht von den mehr diffusen Prozessen zu trennen seien; besonders häufig seien die Oberkiefer befallen und Zahnreiz oder Trauma die gewöhnliche Veranlassung. Bezüglich der Leontiasis nimmt er aber überstandenes Gesichtserysipel als vermutlich häufigste Ursache an. Nach Traumen, Syphilis oder Rachitis würden zwar ebenfalls Hyperostosen beobachtet, doch nie die exzessive Form der Leontiasis.

Diese Scheidung partieller und diffuser Hyperostosen läßt sich naturgemäß zu Beginn der Erkrankung nicht durchführen, da, wie Bockenheimer mit Recht behauptet, die sich auf einen Knochen beschränkende Affektion bloß das Anfangsstadium diffuser Erkrankung zu sein braucht. Und Perthes sagt: „Sicherlich wird ein Fall von Leontiasis ossea, der am Oberkiefer beginnt, im Anfangsstadium kaum von solcher geschwulstähnlicher Hyperostose des Oberkiefers unterscheidbar sein, auch wenn es sich bei beiden Affektionen tatsächlich um ätiologisch und pathologisch verschiedene Prozesse handeln sollte.“ Die meisten Autoren machen aber überhaupt keine scharfe Unterscheidung zwischen partiellen und diffusen Formen, beispielsweise Walliczek, der Virchows ätiologische Scheidung zu übersehen scheint, wenn er unter Berufung auf dessen Autorität jeglichen Zusammenhang derartiger Affektionen mit Lues bestreitet. Im Gegensatz hierzu fand B. Fränkel in einem Falle von Leontiasis die Erscheinungen nach einer Hg-Kur vollständig zurückgegangen; Bockenheimer, der denselben Fall, nur später, beobachtet, spricht allerdings von Erfolglosigkeit der spezifischen Behandlung und nur vorübergehendem Stillstand, so daß wir ihn nach keiner Richtung hin mit Sicherheit verwerten können.

In seiner Arbeit über diffuse Hyperostosen der Schädel- und Gesichtsknochen — diese Bezeichnung schlägt Bockenheimer an Stelle von Leontiasis ossea vor — kommt dieser Autor, indem er fünf eigene Fälle und eine Statistik von Bardenheuer-Lossen über Leontiasisfälle in Betracht zieht, zu dem Schlusse, daß der dieser Erkrankung zugrunde liegende pathologisch-anatomische Prozeß mit Ostitis deformans (Paget) identisch sei.

Diese von Paget 1876 genauer beschriebene Krankheit besteht in spontan auftretender und allmählich fortschreitender Verkrümmung und Verdickung der Knochen, tritt meist jenseits der vierziger Jahre auf und befällt am häufigsten die langen Röhrenknochen der unteren Extremitäten, Schlüsselbeine sowie das Schädeldach, während die Gesichtsknochen im Gegensatz zu der meist vor dem 20. Lebensjahr einsetzenden Leontiasis ossea verschont bleiben. Auch Stilling, Bardenheuer-Lossen u. a. fanden einen klinischen Gegensatz zwischen diesen zwei sonst ähnlichen Krankheitsbildern.

Bockenheimer tritt nun, vor allem auf Grund einer eigenen Beobachtung, für die pathologische Identität beider Typen ein, denn in einem Fall, wo tumorartige Hyperostose der Alveolarteile des Ober- und Unterkiefers sowie Verdickung der Supraorbitalränder bestand, ergab die histologische Unter-

Digitized by Google
Original from UNIVERSITY OF CALIFORNIA
Generated on 2019-10-24 14:29 GMT / http://hdl.handle.net/2027/uc1.b3252762
Public Domain in the United States, Google-digitized / http://www.hathitrust.org/access_use#pd-us-google

suchung entkalkter Knochenteile ähnliche Bilder, wie er sie bei Ostitis deformans der langen Röhrenknochen beobachtet hatte. Er verweist diesbezüglich auf seine ausführlichen Befunde in einer früher in Langenbecks Archiv, Bd. 81, veröffentlichten Arbeit. Hier hatte er einen Fall von Ostitis deformans geschildert, bei dem es zur Cystenbildung im Oberschenkel kam und sich mikroskopisch ein zuerst von v. Recklinghausen als pathologisch-histologisches Charakteristikon der Ostitis deformans bezeichneter Befund ergab. v. Recklinghausen nannte diese pathologische Knochenveränderung Ostitis fibrosa und beschrieb als solche — wir geben Haeberlins Worte wieder — einen atypischen Knochenneubildungsprozeß, bei dem man im Innern eines fertigen Knochens aus endostalen Bindegewebsfasern osteoides Gewebe entstehen sieht, angelagert an zellreiche Osteoblastensäume, Umwandlung des lymphoiden und Fettmarkes in Fasermark, erweiterte Gefäße und Blutextravasate sowie daher stammendes Pigment, mehr minder zahlreiche vielkernige Riesenzellen (Osteoklasten), endlich regressive Metamorphosen, die zur Einschmelzung und Cystenbildung führen.

Wenn nun Bockenheimer zur Stütze seiner Annahme außer dem selbst beobachteten Fall noch sechs andere aus der Bardenheuer-Lossenschen Statistik anführt, die mit größter Wahrscheinlichkeit ebenso zu deuten seien, so wird man dem Autor hierin nicht unbedingt folgen können. Denn nur in einem von Bardenheuer-Lossen selbst beobachteten Fall (Hyperostose des linken Jochbeines, Ober- und Unterkiefers) liegt ein genauerer mikroskopischer Befund vor, der möglicherweise dem Bild der Ostitis fibrosa entspricht (die Beobachter sprechen nur von zellreicher Bindegewebswucherung des Markes mit reger Knochenneubildung); aus den übrigen 5 Fällen entnehmen wir entweder nichts über eine histologische Untersuchung oder dieselbe ist so gehalten, daß man keinen sicheren Schluß auf die Natur der Affektion ziehen kann. Für die Identität mit Ostitis deformans tritt weiters Koch ein auf Grund eines zur Obduktion gelangten Falles ausgesprochener Leontiasis ossea, wobei sich Ostitis fibrosa nachweisen ließ. Dieser Autor meint, sein Fall sei die erste wirklich ausgesprochene Leontiasis, wo sich die histologische Unität mit der Pagetschen Erkrankung feststellen ließ, während Bockenheimers Fälle nicht sehr ausgesprochen seien.

Auch Grünwald hat im Jahre 1911 in der Münchener Laryngologischen Gesellschaft einen Fall von Oberkieferhyperostose besprochen, der dieses histologische Bild zeigte, indeß ist er nicht der Meinung, daß man daraus schon auf die Identität mit deformierender Ostitis schließen dürfe. Man mag nun dieser Meinung Grünwalds beipflichten oder nicht, sicher ist, daß der Befund einer Ostitis fibrosa bisnun in höchstens 4 Fällen konstatiert wurde, wobei der Fall Bardenheuer immerhin fraglich bleibt. Betrachten wir die klinischen Symptome dieser vier Fälle näher, so findet sich nur in Grün-

Digitized by Google
Original from UNIVERSITY OF CALIFORNIA
Generated on 2019-10-24 14:29 GMT / http://hdl.handle.net/2027/uc1.b3252762
Public Domain in the United States, Google-digitized / http://www.hathitrust.org/access_use#pd-us-google

walds Beobachtung isolierte Erkrankung der Oberkiefer, in den Fällen Bardenheuer und Bockenheimer fanden sich nebstdem noch Unterkiefer, Margo supraorbitalis beziehungsweise Jochbein ergriffen, und bei Koch handelt es sich um ausgeprägte Leontiasis ossea.

In nachstehender Tabelle I sind alle, im ganzen 10, Hyperostosenfälle der Literatur vereinigt, von denen eine mikroskopische Untersuchung der Knochenveränderung vorliegt.

Besonders sei auf den von Kahler vor einigen Jahren beschriebenen Fall hingewiesen: Hier kam es zuerst rechts, dann links zur Hyperostosenbildung im Bereich des Oberkiefers, Anschwellung von Proc. frontalis und Fossa canina. Innerhalb einer 6 Jahre währenden Beobachtungszeit wurden keine anderen Knochen befallen und ein Jahr nach der Operation war (laut mündlicher Mitteilung Prof. Kahlers) noch kein Rezidiv eingetreten. Eine vergangenes Jahr von mir angestellte Nachuntersuchung der Pat. wies zwar lokales Rezidiv, doch kein Fortschreiten auf andere Knochen nach.

Weder hier noch in meinen beiden Fällen zeigte nach dem Ausspruch von fachmännischer Seite das mikroskopische Bild des erkrankten Knochens die für Ostitis fibrosa als charakteristisch geltenden Merkmale. Auch in den drei Beobachtungen von Le Dentu, Bickersteth und Poisson, die der Bardenheuerschen Statistik entnommen sind, findet sich in den vorliegenden Befunden kein Hinweis auf einen derartigen Prozeß; bei Le Dentu dürfte eher ein maligner Tumor bestanden haben. An Poissons Fall ist von Interesse, daß beide Oberkiefer, der linke 14 Jahre später als der rcchte, befallen wurden, ohne daß innerhalb einer 26 Jahre währenden Beobachtungszeit ein Fortschreiten der Erkrankung auf die angrenzenden Knochen zu beobachten war.

Zieht man das Resümée dieser Fälle, so wurde in 5 Fällen diffuser Hyperostosen dreimal, in 5 Fällen isolierter Oberkieferaffektion nur einmal der pathologische Prozeß als Ostitis fibrosa gedeutet.

Daraus geht jedenfalls hervor, daß Bockenheimers Auffassung von der pathologisch-anatomischen Einheitlichkeit derartiger Erkrankungen und ihrer Identität mit Ostitis deformans fibrosa nicht ganz richtig ist. Speziell die bisher histologisch untersuchten Fälle partieller Hyperostosen des Oberkiefers lassen mikroskopisch meist keine Identität mit diesem Prozeß erkennen.

In nachstehender Tabelle II sind nun die bisher veröffentlichten Oberkieferhyperostosen inklusive der eingangs beschriebenen 2 Fälle zusammengestellt, mit dem Vorbehalt, daß der eine oder andere derselben möglicherweise nicht dazugehört, indem es sich entweder um Osteome gehandelt haben könnte (in Fall 1 und 3) oder um Prozesse, die bei längerer Beobachtung sich doch als diffus fortschreitend erwiesen hätten. In den Fällen 1 und 3 spricht die tumorartige, mehr umschriebene Form der Knochenauftreibung, in Fall 3 die Auffassung der Beobachter selbst, schließlich beide Male die sehr

Digitized by Google
Original from UNIVERSITY OF CALIFORNIA
Generated on 2019-10-24 14:29 GMT / http://hdl.handle.net/2027/uc1.b3252762
Public Domain in the United States, Google-digitized / http://www.hathitrust.org/access_use#pd-us-google

Tabelle I.

Autor	Lokalisation	Histologischer Befund
Bardenheuer-Lossen	Hyperostose des linken Jochbeines, Ober- und Unterkiefers	Engmaschiges Netz schmaler Knochenbälkchen mit reihenförmig angelagerten Osteoblasten; spärliche Osteoblasten und Howshipsche Lakunen. Zwischen den Knochenbälkchen zell- und gefäßreiches Bindegewebe (Ostitis fibrosa?)
Bockenheimer	Hyperostose der Alveolarteile des Ober- und Unterkiefers, Verdickung der Supraorbitalränder	Histolog. Befund gleicht dem einer Ostit. def. fibr. der langen Röhrenknochen: fibröses Mark, Osteoklasten und Osteoklasten, Pigmentablagerung
Grünwald	Hyperostose beider Oberkiefer	Knochen nur inselförmig erhalten, größtenteils wucherndes, derbes Fasergewebe mit reichlichen Spindelzellen; den Knochenresten anliegend Osteoklasten, stellenweise Osteoblasten. (Grünwald hält den Prozeß histologisch der Ostitis deformans identisch, benennt ihn Osteofibromatosis)
Koch	Hyperostosen der Gesichts- und Schädelknochen (Leontiasis ossea)	Dichtes Netz von Knochenbälkchen, denen fast überall eine schmale, kalklose Osteoidschicht und Osteoblastenreihen anliegen; hie und da in Howshipschen Lakunen vielkernige Riesenzellen. Zahlreiche große Blutgefäßquerschnitte: Ostitis fibrosa
Bickersteth	Fast alle Gesichts- und Schädelknochen sowie linke Fibula ergriffen (Leontiasis ossea)	Kompaktes Knochengewebe, stellenweise von zahlreichen, stellenweise von spärlichen Gefäßkanälchen durchzogen
Le Dentu	Hyperostose (?) an Ober- und Unterkiefer, linkem Schläfenbein	Probeexzision der Kieferschwellung ergibt Sarkom
Poisson	Tumorartige Hyperostose beider Oberkiefer	Rarefizierende Ostitis

Generated on 2019-10-24 14:29 GMT / http://hdl.handle.net/2027/uc1.b3252762
Public Domain in the United States, Google-digitized / http://www.hathitrust.org/access_use#pd-us-google
Digitized by Google
Original from UNIVERSITY OF CALIFORNIA

Autor	Lokalisation	Histologischer Befund
Kahler	Hyperostose beider Oberkiefer	Spongiöses Knochengewebe und fibröses Mark, spärliche Osteoblasten. Blut-Pigmentablagerungen oder Osteoklasten fehlen
Hutter	Hyperostose beider Oberkiefer	Teils spongiöses, teils kompaktes Knochengewebe, fibröses Mark, Howshipsche Lakunen ohne Osteoklasten, spärliche Osteoblasten; das histologische Bild entspricht nicht der Ostitis fibrosa
Hutter	Hyperostose des rechten Oberkiefers	Dicht gebauter Knochen, gegen die Markräume häufig gut ausgebildeter Osteoblastensaum, selten Howshipsche Lakunen mit Osteoklasten. Fibröses Mark. Keine Ostitis fibrosa

harte Konsistenz des Knochens dafür, daß hier Osteome und keine Hyperostosen bestanden. Ich komme auf den letzten Punkt nochmals zu sprechen und habe diese 2 Beobachtungen in die Tabelle einbezogen, weil sie auch in den übrigen Statistiken als Hyperostosen figurieren.

Die Möglichkeit einer luetischen Ätiologie meiner 2 Fälle schien nicht Grund genug, dieselben aus der Zusammenstellung auszuschalten, denn auch die anderen sind ätiologisch großenteils unklar und es bleibt bezüglich einiger Fälle, die älteren Datums sind, noch immer die Möglichkeit, daß auch bei ihnen okkulte Lues bestanden habe. Allerdings war der bei Kahler vorgenommene Wassermann negativ geblieben, desgleichen berichtet mir Walliczek vom negativen Ausfall der nachträglich angestellten Reaktion.

Die Tabelle soll vor allem zeigen, daß die partiellen Hyperostosen der Oberkiefer eine Erkrankung sui generis zu sein scheinen, zum mindesten mit den diffusen Gesichts- und Schädelhyperostosen (Leontiasis ossea) nichts zu tun haben, das heißt es handelt sich in manchen Fällen nicht um eine zufällig am Oberkiefer lokalisierte und beginnende Erkrankung des Knochensystems, sondern um einen vielleicht aus verschiedenen Ursachen möglichen Prozeß, der sich nur am Oberkiefer abspielt und die Grenzen dieses Knochens, wie einzelne Fälle der Tabelle zeigen, auch nach vielen Jahren nicht überschreitet. Wird die Hyperostose operativ beseitigt, dann kommt der Prozeß entweder dauernd zum Stillstand oder ein Rezidiv tritt wieder nur im Bereich des Oberkiefers auf, wie in den Fällen Grünwald und Kahler. Es soll damit nicht gesagt sein, daß jeder anfänglich für eine derartige Affektion

Digitized by Google
Original from UNIVERSITY OF CALIFORNIA
Generated on 2019-10-24 14:29 GMT / http://hdl.handle.net/2027/uc1.b3252762
Public Domain in the United States, Google-digitized / http://www.hathitrust.org/access_use#pd-us-google

Tabelle II.

Autor, Datum der Publikation	Ätiologie	Beginn	Verlauf und äußere Symptome	Beobacht.-Dauer	Rhinologischer Befund (Röntgenbefund)
Stanley 1849 1.	Zahnreiz	9. J.	Beständig wachsender Tumor der Pars nasalis des ? Oberkiefers ohne Auftreibung d. Wange	6 J.	Die knöcherne Auftreibung erstreckt sich bis in den Nasengang
Poisson 1890 2.	? Annahme einer trophischen Störung neuropathischen Ursprungs	16. J.	Anschwellung unter recht. inneren Augenwinkel, nach 1 Jahr Verengung d. rechten Nasenlumens, nach 14 Jahr. Beginn links, endlich knöcherne Tumoren beiderseits der Nase, rechts hühnereigroß, diffuse Hyperostose beider Oberkiefer	26 J.	Totale Obliteration beider Nasenhöhlen
Forgue-Guignes 1903 3.	—	12. J.	Geschwulst beiderseits der Nase, links bohnengroß, rechts größer. Nach 2 Jahren stärkeres Wachstum, Verlegung der Nase; Tumoren von Talergröße	4 J.	—
B. Fränkel 1906 4.	Bajonettverletzung der rechten Wange im 20. Lebensjahre	21. J.	Beginn wie Tränensackleiden, Auftreibung des rechten Proc. nasalis, von dem ein Stück abgemeißelt wird. Nach 17 Jahren linke Seite befallen mit Tränen u. nasaler Obstruktion. 4 Jahre später Vorwölbung des rechten Gaumens	23 J.	Nasenhöhlen völlig verlegt. Infolge zahlreicher endonasaler Eingriffe narbige Verwachsung zwischen Septum und Muscheln. Radiol. Befund: Highmorshöhlen verengt
Walliczek 1907 5.	Zahnreiz? (Caries dentium) Wassermann —	21. J.	Knöcherne Auftreibung unter d. rechten, 3 Jahre später unter dem linken Augenwinkel. Verengung der inneren Nase	6 J.	R.: Verengung des Meatus communis und inferior. L.: Partielle knöcherne Obliteration. Röntgenbild: Kieferhöhlen undeutlich sichtbar

Generated on 2019-10-24 14:29 GMT / http://hdl.handle.net/2027/uc1.b3252762
Public Domain in the United States, Google-digitized / http://www.hathitrust.org/access_use#pd-us-google
Digitized by Google
Original from UNIVERSITY OF CALIFORNIA

Therapie (Operationsbefund)	Histologischer Befund	Anmerkung
Resektion des Oberkiefers: Die erkrankten Partien bestehen aus soliden Knochenmassen, Highmorshöhlen, von Knochengewebe ausgefüllt	—	Tod nach 9 Tagen an Erysipel
Inzision, beiderseits am inneren Augenwinkel beginnend, bis zum Nasenflügel reichend. Exstirpation der sehr zerreiblichen Knochenmassen, die sich ohne Meißel entfernen lassen. Sin. Highm. obliteriert	Rarefizierende Ostitis	—
Exstirpation der resistenten Knochenmassen	—	Autoren bezeichnen Tumoren als Osteome
Arsenkur	—	Laut brieflicher Mitteilung seit 1909 unter Beobachtung
T-förmiger Schnitt: median längs des Dorsum nasi, rechts und links entlang dem oberen Orbitalrand. Knochen graurötlich, von rauher Oberfläche, im Bereich des rechten Proc. alveol. erweicht, sonst hart. Rechte Kieferhöhle auf Haselnußgröße verengt	—	Laut brieflichem Bericht (Septemb. 1912) sind 6 Jahre nach der Operation die Hyperostosen nicht wieder aufgetreten

Digitized by Google
Original from UNIVERSITY OF CALIFORNIA
Generated on 2019-10-24 14:29 GMT / http://hdl.handle.net/2027/uc1.b3252762
Public Domain in the United States, Google-digitized / http://www.hathitrust.org/access_use#pd-us-google

Autor, Datum der Publikation	Ätiologie	Beginn	Verlauf und äußere Symptome	Beobacht.-Dauer	Rhinologischer Befund (Röntgenbefund)
Kahler 1910 6.	? Wassermann nach antiluetischer Behandlung —	12. J.	Allmähl. zunehmende Schwellung d. rechten Gesichts-, Verbreiterung der rechten Nasenhälfte, Verlegung der nasalen Atmung; nach 5 Jahren Vorwölbung der rechten Fossa canina, 2 Jahre später Prominenz des linken Process. nasofrontalis	7 J.	Vorwölbung der lateral. Nasenwand, unt. Muschel gegen Septum gedrängt. Radiologisch: entsprechend d. Schwellungen Schatten von Knochendichte
Grünwald 1911 7.	?	34. J.	Beginn mit Auftreibung ober dem linken oberen Eckzahn, nach Abmeißeln rapides Wachstum. Operation, nach welcher jahrelang kein Fortschreiten bemerkbar	16 J.	—
Hutter 8.	Wassermann +	20. J.	Beginn mit Auftreibung unter d. rechten inneren Augenwinkel (Proc. front.), Vorwölbung der rechten Fossa canina, Verlegung der rechten Nase	$3^1/_2$ J.	Knöcherne Auftreibung im rechten unteren Nasengang, Hyperostose der unteren Muschel, links kleinere Hyperostose. Radiologisch: Kieferhöhlen sehr klein
Hutter 9.	Kongenitale Lues? Wassermann +	12. J.	Verstopfung d. rechten Nase; leichte Auftreibung d. recht. Wange: Hyperostose oberhalb des Proc. alveolaris	$1^1/_2$ J.	Knöcherne Auftreibung im rechten unteren Nasengang. Radiolog.: Schattengebende Masse im Bereich der rechten Nasen- und Kieferhöhle

Generated on 2019-10-24 14:29 GMT / http://hdl.handle.net/2027/uc1.b3252762
Public Domain in the United States, Google-digitized / http://www.hathitrust.org/access_use#pd-us-google
Digitized by Google
Original from UNIVERSITY OF CALIFORNIA

Therapie (Operationsbefund)	Histologischer Befund	Anmerkung
Schnitt nach Rouge in der Übergangsfalte am Proc. alveol. Hinaufpräparieren der Gesichtsmaske. Knochen rot, porös, sehr weich. Kieferhöhle beiderseits obliteriert. Entfernung der hyperostotischen Partien	Spongiöser Knochen, fibröses Mark, spärlich Osteoblasten. Keine Ostitis fibrosa	1 Jahr nach der Operation rezidivfrei. Juli 1912 lokales Rezidiv
Operat.: Knochen so morsch, daß er ausgelöffelt werden kann	Knocheninseln zwischen derbem Fasergewebe. Reichlich Osteoblasten, lakunäre Resorption und Osteoklasten (Ostitis fibrosa)	Verfasser nennt Prozeß: Osteofibromatosis. Nach 16 Jahren zeigen sich andere Teile des linken und rechten Oberkiefers ergriffen
Antiluetische Therapie ohne Effekt. Operation: Freilegung der rechten Fossa canina nach Apertura piriformis. Periost anhaftend. Knochen von rauher Oberfläche, stellenweise blutreich und morsch, leicht auszulöffeln. Rechte Kieferhohle spaltförmig verengt, Abtragung der Hyperostose	Spongiöser Knochen mit fibrösem Mark, vereinzelt Osteoblasten. Keine Ostitis fibrosa?	Nach $3^1/_2$ Jahren geringe Zunahme der Auftreibung am Proc. frontalis konstatiert
Antiluetische Therapie erfolglos. Operation: Freilegung der Fossa canina und Apertura piriformis rechts. Ausmeißeln der sehr harten Knochenpartien	Dicht gebauter Knochen, gegen die Markräume viel Osteoblasten, selten Howshipsche Lakunen und Osteoklasten. Fibröses Mark. Keine Ostitis fibrosa	Nach $^1/_2$ Jahr: Befund unverändert

Generated on 2019-10-24 14:29 GMT / http://hdl.handle.net/2027/uc1.b3252762
Public Domain in the United States, Google-digitized / http://www.hathitrust.org/access_use#pd-us-google
Digitized by Google
Original from UNIVERSITY OF CALIFORNIA

angesehene Fall durch den weiteren Verlauf auch als solche bestätigt wird; beispielsweise unser zweiter Fall, dessen Beobachtungszeit ($1^1/_2$ Jahre) noch relativ kurz ist. Wir haben eben kein sicheres Kriterium der Zugehörigkeit zur einen oder anderen Gruppe als die Lokalisation. Allein die merkwürdige Beschränkung der Erkrankung auf den Oberkiefer macht es wahrscheinlich, daß hier etwas anderes vorliegt als bloß die Variante eines gewöhnlich Gesicht und Schädel progressiv befallenden Prozesses. Gewisse Unterschiede, auf die wir noch zu sprechen kommen, ergeben sich erst im Laufe längerer Beobachtung und aus der vergleichenden Betrachtung von Fällen beider Art.

Die Auffassung der Hyperostosis maxillarum als eigenes Krankheitsbild ist nicht neu, so spricht Sternberg davon als einer Ober- und Unterkiefer befallenden Form, es ist indeß kein Fall der Literatur bekannt, in dem sich die Erkrankung nur auf diese beiden Knochen erstreckt hätte, ohne auf die umgebenden Teile des Skeletts überzugreifen; auch bei einigen anderen Autoren findet sich diese Bezeichnung, doch handelt es sich in den darunter angeführten Fällen keineswegs immer um streng auf den Oberkiefer lokalisierte Formen. Die Ursache solcher Ungenauigkeiten ist darin gelegen, daß in einer Reihe von Fällen fortschreitender Hyperostosen das Os maxillae Hauptsitz und Anfangsstadium der Erkrankung vorstellt; nach Bardenheuer-Lossen beginnen von 15 Fällen von Leontiasis 13 mit nasalen Beschwerden. In Tabelle III sind einige solcher Fälle, teils der Bardenheuerschen Statistik entnommen, teils von Bockenheimer beobachtet, angeführt.

Vergleicht man die Fälle dieser Zusammenstellung mit der vorhergehenden, so zeigt sich vor allem bei Betrachtung der Rubriken: Verlauf und Symptome der wesentliche Unterschied: Dort Beschränkung der Affektion auf den Oberkiefer — demgemäß beziehen sich auch die subjektiven Symptome nur auf diese Lokalisation, das heißt auf die Blockierung der Nasenhöhle durch den aufgetriebenen Oberkieferknochen und bestehen vorzugsweise in nasaler Obstruktion hier kontinuierliches und diskontinuierliches Übergreifen vom Maxillarknochen auf die übrigen Teile des Gesichtes, wobei sich aus den meisten Angaben die Raschheit des Fortschreitens des Prozesses erkennen läßt, besonders in den Fällen Bardenheuer, B. Fränkel und Bockenheimer. In Übereinstimmung hiermit treten gewöhnlich rasch schwerere Symptome auf, die auf Expansion des Prozesses gegen Augenhöhlen und Schädelkapsel hinweisen: heftige Gesichts- und Kopfschmerzen, schwere Seh- und Hörstörungen, Exophthalmus und zerebrale Erscheinungen.

Ein auffälliges Unterscheidungsmoment scheint mir weiters an den meisten Fällen erkennbar, von denen ein Operations- beziehungsweise Obduktionsbefund vorliegt, und zwar betrifft es die grob-anatomische Struktur des erkrankten Knochens.

Generated on 2019-10-24 14:29 GMT / http://hdl.handle.net/2027/uc1.b3252762
Public Domain in the United States, Google-digitized / http://www.hathitrust.org/access_use#pd-us-google
Digitized by Google
Original from UNIVERSITY OF CALIFORNIA

Von den Fällen der zweiten Tabelle kamen 8 zur Operation, und es fällt auf, daß der Operationsbefund fünfmal ganz gleichmäßig lautet: „Der Knochen erweist sich rot (blutreich) und stellenweise so morsch, daß er mit dem scharfen Löffel leicht entfernt werden kann."

Die Erweichung betrifft nach dem Wortlaut einiger Befunde nur einzelne Stellen, und es wäre denkbar, daß in den Beobachtungen von Stanley und Forgue-Guignes, wo der Befund anders lautet, die erweichten Stellen bei der Resektion des Knochens nicht freigelegt wurden oder daß hier, wie bereits angedeutet wurde, Osteome bestanden.

Im letzten Fall der zweiten Tabelle, wo sich der Knochen allenthalben resistent zeigte, ist dies möglicherweise auf das noch jugendliche Stadium des Prozesses zu beziehen; auch vermag dieser Fall, eben wegen der Kürze der Beobachtung, kein sicheres Paradigma der Hyperostosis maxillarum abzugeben.

Es sei hier erwähnt, daß schon von Paget und Stanley als „Osseous growths in the upper jaw", vom Chirurgen Schuh als primäre Osteoide des Oberkiefers knöcherne Auftreibungen beschrieben wurden, die in den tieferen Partien Erweichung der Substanz zeigen. Von Paget und Stanley wird die Neigung des Leidens, sich auf den Kieferknochen zu konzentrieren und dessen Höhle auszufüllen, hervorgehoben. Man dürfte nicht fehlgehen, wenn man diese Affektion mit der hier besprochenen Hyperostosis maxillarum für identisch ansieht.

Ganz im Gegensatz zur eben erörterten Kategorie ist in den 4 Obduktions- beziehungsweise Operationsbefunden der Tabelle III von Elfenbeinhärte oder Sklerose des Knochens die Rede. Auch in 6 anderen Fällen der Bardenheuerschen Statistik finden sich Angaben über die Beschaffenheit des Knochens, wie „elfenbeinartig, emailartig hart, verdichtet", nie aber wurde meines Wissen bei diffusen Hyperostosen ein morscher oder brüchiger Knochen gefunden.

Auch Bardenheuer-Lossen erwähnen das fein spongiöse oder eburnisierte Aussehen des Knochens am Durchschnitt, das Fehlen von Arrosion oder Caries bei Leontiasis ossea.

Dieser auffallende strukturelle Unterschied gestattet gleichfalls den Schluß auf eine essentielle Verschiedenheit und legt die Vermutung nahe, daß es sich bei den partiellen Hyperostosen des Oberkiefers um rarefizierende, bei den diffusen, speziell den leontiasisartigen Formen hingegen mehr um Verdichtungsvorgänge im Knochen handelt und daß die Pathogenese beider Arten wohl kaum die gleiche sein dürfte. Mehr läßt sich vom Standpunkt der klinischen Betrachtung hierüber nicht sagen; eine durchgreifende histologische Differenzierung ist, wie wir gesehen haben, bisher nicht gelungen.

Die Ätiologie, die eigentliche Grundlage für die Aufstellung eines eigenen Krankheitsbildes, läßt uns bezüglich der Hyperostosis maxillarum ziem-

Digitized by Google
Original from UNIVERSITY OF CALIFORNIA
Generated on 2019-10-24 14:30 GMT / http://hdl.handle.net/2027/uc1.b3252762
Public Domain in the United States, Google-digitized / http://www.hathitrust.org/access_use#pd-us-google

Generated on 2019-10-24 14:30 GMT / http://hdl.handle.net/2027/uc1.b3252762
Public Domain in the United States, Google-digitized / http://www.hathitrust.org/access_use#pd-us-google

Tabelle III.

Autor, Datum der Publikation	Ätiologie	Beginn	Verlauf und äußere Symptome	Beob.-Dauer	Rhinol. Befund (Radiol. Befund)	Operations- und Obduktionsbefund d. Knochens	Anmerkung
Forcade (zitiert nach Virchow) 1731	Inzision einer Tränensackeiterung?	12. J.	Vorwölbung am rechten Proc. frontalis; nach 3 Jahren Nasenatmung unmöglich, bald nachher übrige Teile des Oberkiefers, Unterkiefer, Wände der Augenhöhlen, harter Gaumen und Jochbeine ergriffen. Exophthalmus, Erblindung, Erschwerung der Sprache. Exitus nach 33 Jahren	33 J.	—	Obd.-Bef.: Gesichts- und Schädelknochen sklerosiert. Kiefer- und Stirnhöhlen obliteriert	—
Howship 1816	Nach Erkältung (anscheinend m. Erysipel)	40. J.	Plötzlich entstehend, von beiden Oberkiefern auf Orbitalwände übergehend. Heftige Gesichtsschmerzen, Exophthalmus, Erblindung, Geistesstörung	15 J.	—	Obd.-Bef.: Am skelettierten Schädel 2 enorme, symmetrisch verteilte Massen sichtbar, die von Oberkiefer u. Orbita ausgehen. Elfenbeinhartes, eng spongiös. Gewebe	—
Wrany 1867	Fall gegen eine Mauer	Jünglingsalter	Beginn am Unterkiefer, langsam zunehmend; später Kopfschmerz, Melancholie, Tobsucht	20 J. (?)	Unterer Nasengang und Highmorshöhle beiderseits hochgradig verengt	Obd.-Bef.: Unterkiefer unförm. verdickt; Knochensubstanz emailartig hart. Demnächst am stärksten Oberkiefer und übrige Gesichtsknochen befallen. Schädel vorn u. oben verdickt, Substanz kompakt	Unter der Bezeichnung „Hyperostosis maxillarum“ veröffentlicht

Digitized by Google
Original from UNIVERSITY OF CALIFORNIA

Generated on 2019-10-24 14:30 GMT / http://hdl.handle.net/2027/uc1.b3252762
Public Domain in the United States, Google-digitized / http://www.hathitrust.org/access_use#pd-us-google

Bardenheuer-Lossen 1904	Zahnextraktion?	11. J.	Links: Zunahme des Oberkiefers, dann des Jochbeines, Verstopfung der Nase. 5 Jahre später beginnt Auftreibung des Oberkiefers rasch zu wachsen; 3 Monate nach Resektion von Oberkiefer und Jochbein Auftreibung des Unterkiefers. Links: Resektion	7 J.	Nasenmuscheln hyperostotisch	Operationsbef.: Resezierter Oberkiefer stark verdickt u. sklerosiert	—
B. Fränkel, Bockenheimer, Scheier (Diss., 1889)	Trauma an der linken Stirne	7. J.	1 Jahr nach Trauma Auftreibung der linken Stirngegend, $^5/_4$ Jahre später Schwellung des rechten Infraorbitalrandes und linken inneren Augenwinkels, bald nachher des Unter- und Oberkiefers, Tränen, Abnahme des Sehvermögens etc. Nach 18 Jahren Stillstand, partieller Rückgang der Erscheinungen (nach Fränkel); später Auftreten starker Kopfschmerzen	20 J.	Verengung d. Nasenostien und Nasengänge	—	B. Fränkel sah nach einer Schmierkur Schwinden der Hyperostosen
Bockenheimer 1908 (F. 3)	—	44. J.	Links: Beginn mit Hervortreten der Backenknochen; später erstreckt sich die Schwellung bis zum Ohr, Proc. alveolaris des Oberkiefers und Os nasale; schließlich Verdickung d. Margo supraorb., Os tempor. u. pariet.	14 J.	Radiol.: Verdunklung der linken Kieferhöhle	—	—
Bockenheimer 1908 (F. 4)	—	30. J.	Beginn mit Schwellung im linken Nasenaugenwinkel; n. 4 Jahren bereits sämtliche Gesichtsknochen links verdickt. 4 Jahre später Schädel links und Os nasale rechts ergriffen	8 J.	Verengung d. linken Nase; radiol.: Verdunklung der linken Kieferhöhle	—	—

Digitized by Google
Original from UNIVERSITY OF CALIFORNIA

lich im Stich. Denn, abgesehen von unseren 2 Fällen, bezüglich deren Lues in Frage kommt, finden wir auch sonst keineswegs Einheitlichkeit, vielfach aber völlige Unkenntnis der Entstehungsursachen. Einmal wird ein Trauma, einmal Zahnreiz (cariöse Zähne) verantworlich gemacht, Poisson nimmt für seinen und ähnliche Fälle eine trophische Störung neuropathischen Ursprunges an.

Der Umstand, daß fast stets gleichzeitig oder nacheinander beide Oberkiefer ergriffen werden und das Naseninnere an der Erkrankung wesentlich teilnimmt, könnte fast glauben machen, daß von der Nasenhöhle, dem zum Oberkiefer in engster Beziehung stehenden Raume, die Erkrankung ausgeht respektive hier die Eintrittspforte für die zur Hyperostosenbildung anreizende Noxe zu suchen ist. Allein der Mangel deutlicher Hinweise auf einen Beginn der Erkrankung mit nasalen und das Prävalieren der äußeren Symptome im Krankheitsbild gestatten es nicht, einer solchen Hypothese Raum zu geben. Zu einer derartigen Auffassung bekennt sich hingegen nicht ohne Berechtigung H. Burger bezüglich einer in West- und Ostafrika vorkommenden Erkrankung namens Gundu oder Anakkré (große Nase), die mit der Hyperostosis maxillarum eine gewisse Ähnlichkeit hat. Dieses Leiden soll in den Kinderjahren unter Kopfschmerzen und blutig-eitriger Absonderung einsetzen, sodann zu symmetrischen Schwellungen beiderseits der Nase führen, die vom Nasenfortsatz bis zum Proc. alveol. reichen. Der langsam verlaufende Prozeß kann mitunter auch bedeutende Dimensionen (bis Orangen- oder Straußeneigröße) annehmen und mechanische Störungen verursachen. Die nasale Sekretion soll meist nur anfänglich bestehen, in einigen Fällen wurde die Nasenmucosa chronisch entzündet und polypenartig verdickt befunden; als Ätiologie wurde einige Male Lues vermutet. Burger selbst kennzeichnet das Leiden als osteoplastische Periostitis oder entzündlich verursachte Osteombildung von derzeit noch dunkler Ätiologie und pathologischer Anatomie. Er nimmt an, daß ein im jugendlichen Alter vom Naseninnern ausgehender entzündlicher Reiz, der aber etwas anderes wie ein „banaler Katarrh" sein dürfte, den Anstoß zur Knochenschwellung gebe.

Das besondere Interesse, das die Rhinologie Fällen von Hyperostosenbildung des Oberkiefers entgegenbringt, erklärt sich mit der bedeutenden, oft totalen nasalen Obstruktion, zu der sie führen, und der keineswegs leichten operativen Behandlung. Letztere hat vor allem in Beseitigung der die Nase verlegenden Knochenmassen zu bestehen; gleichzeitig soll aber auch den kosmetischen Bedürfnissen des Falles Rechnung getragen und womöglich die Abtragung von äußeren Vorsprüngen bewerkstelligt werden, ohne durch Schnittführung von außen und nachherige Narbensetzung zu entstellen. Diesem Zweck entsprechen am besten die von Kahler in seinem Falle angewandte Methode nach Rouge oder der in meinen beiden Fällen gewählte Modus, der der Denckerschen Modifikation der Kieferhöhlen-Radikaloperation ähnelt. Mittelst der ersteren Methode (Schnitt in der Übergangsfalte zwischen Oberlippen- und Oberkieferschleimhaut, Ablösung des knorpeligen Nasengerüstes

Digitized by Google
Original from UNIVERSITY OF CALIFORNIA
Generated on 2019-10-24 14:30 GMT / http://hdl.handle.net/2027/uc1.b3252762
Public Domain in the United States, Google-digitized / http://www.hathitrust.org/access_use#pd-us-google

und Hinaufklappung der Nase) lassen sich höher oben am Proc. frontalis gelegene Hyperostosen leichter entfernen, während das zweite von mir versuchte und schonendere Verfahren nur für Auftreibungen in der Höhe der Fossa canina und des Proc. alveolaris ausreicht, aber den Vorteil hat, in Lokalanästhesie ausführbar zu sein.

Das Ergebnis vorstehender Untersuchungen läßt sich folgendermaßen zusammenfassen:

1. Bockenheimers Annahme, die diffusen Hyperostosen der Gesichts- und Schädelknochen seien nichts anderes als Ostitis deformans, erscheint durch die bisnun vorliegenden histologischen Befunde nicht erwiesen, denn nur in einem Teil der Fälle fand sich Ostitis fibrosa als mikroskopisches Bild des erkrankten Knochens.

2. Es gibt Formen von Hyperostosen der Oberkiefer, die anatomisch und klinisch eine Erkrankungsform für sich vorstellen und von den diffusen Gesichts- und Schädelhyperostosen (Leontiasis ossea) zu trennen sind.

3. In ätiologischer Beziehung mag bei diesen Formen mitunter Lues eine Rolle spielen.

Literatur. Bardenheuer-Lossen, Leontiasis ossea. Festschr. z. Eröffnung der Akademie f. prakt. Med. in Köln. — Bockenheimer, Über die diffusen Hyperostosen der Schädel- und Gesichtsknochen s. Ostit. deform. fibr. (Virchows Leontiasis ossea). Arch. f. klin. Chirurgie, 1908, Bd. 85. — H. Burger, Entstellung der äußeren Nase bei Polypen und bei tropischer Gundu. Monatsschr. f. Ohrenheilkunde u. Laryngo-Rhinologie, 1912. — Finger, Syphilis, 1908. — B. Fraenkel, Demonstration in der Berliner medizinischen Gesellschaft, 7. II. 1906. Berliner klin. Wochenschrift, 1906, Nr. 9. — Grünwald, Demonstration eines Falles von Osteofibromatosis maxill. Münchener laryng. Gesellsch., 13. II. 1911; Monatschr. f. Ohrenheilk. u. Laryngo-Rhinologie, 1912. — Haeberlin, Zur Kenntnis des Frühstadiums der sogenannten Ost. fibr. nebst Bemerkungen über Wesen der Krankheit. Beitr. z. klin. Chir., 1911. — Kahler, Über partielle Hyperostose des Oberkiefers. Monatsschr. f. Ohrenheilk. u. Laryngo-Rhinologie, 1910. — Max Koch, Demonstration eines Schädels von Ostitis deformans. — Paget, Leontiasis ossea Virchows. Verhandl. d. Deutschen Pathol. Gesellsch., 1909. — Neumann, Syphilis. — Paget, On a form of chronic inflammation of bones. (Ostit. deform.) Medic. chirurg. Transact., 1877 u. 1882. — Paget und Stanley, zit. bei O. Heyfelder, Virchows Archiv, Bd. XI, S. 527. — Perthes, Die Verletzungen und Krankheiten der Kiefer. Deutsche Chir., 1907. — Poisson, Hyperostosis diffuse des maxill. supér. La semaine médicale, 1890. — v. Recklinghausen, Fibr. oder deform. Ostitis. Virchows Festschrift, 1891. — Schuh. Pseudoplasmen. 1854. — Sternberg, Vegetative Störungen und Systemerkrankungen der Knochen. Nothnagels spez. Path. u. Ther., 1903, Bd. VII. — Stilling, Über Ostitis deformans. Virchows Archiv, Bd. 119, Folge XI, Bd. IX, 1890. — Virchow, Die krankhaften Geschwülste, Bd. II, 1865. — Walliczek, Über Hyperostose des Oberkiefers. Berliner klin. Wochenschr., 1907.

Generated on 2019-10-24 14:30 GMT / http://hdl.handle.net/2027/uc1.b3252762
Public Domain in the United States, Google-digitized / http://www.hathitrust.org/access_use#pd-us-google
Digitized by Google
Original from UNIVERSITY OF CALIFORNIA

Aus der königl. ungarischen Universitätsklinik für Nasen- und Kehlkopfkrankheiten in Budapest (Direktor: Prof. Onodi).

Weitere Untersuchungen über die bei Nasen- und Nasennebenhöhlenkrankheiten vorkommenden Gesichtsfeldveränderungen.

Von Dr. **Irene Markbreiter**, gew. I. Assistent der ophthalmologischen Klinik in Klausenburg.

Im fünften Heft des Jahres 1912 der Monatsschrift für Ohrenheilkunde und Laryngo-Rhinologie gab ich von den Resultaten meiner ersten Untersuchungen Rechenschaft, ich publizierte dort den Augenbefund von 50 Nasen- und Nebenhöhlenkranken und jenen von 27 gesunden Individuen, welche ich zur Kontrolle untersucht hatte.

Seitdem hatte ich Gelegenheit, die Augen von 87 weiteren an Nebenhöhleneiterung leidenden Kranken zu beobachten, meine sämtlichen bisherigen Untersuchungen beziehen sich also auf 164 Individuen, von denen ich in meiner gegenwärtigen Arbeit 100 Empyemfälle zusammenfassen werde. Bevor ich aber auf diese übergehe, führe ich kurz die einschlägigen bisherigen literarischen Daten an.

Birch-Hirschfeld (1) betrachtet als erstes Symptom das Zentralskotom bei den Erkrankungen der Nebenhöhlen und findet dasselbe wichtig in bezug auf ihre frühzeitige Behandlung.

Onodi (2) beobachtete das relative Zentralskotom bei dem Empyem der Kieferhöhle, der Stirnhöhle, der Siebbeinzellen und der Keilbeinhöhle. Weiters fand er eine Vergrößerung des blinden Fleckes in 3 Fällen, zweimal zusammen mit Zentralskotom.

Er betont, daß das Zentralskotom ebenso wie die Vergrößerung des blinden Fleckes auch infolge anderer Ursachen entstehen können und daß dieselbe zu den Nebenhöhlen der Nase in keinem Zusammenhange steht. Doch selbst wenn das relative Zentralskotom und die Vergrößerung des blinden Fleckes kein sicheres Symptom bildet, sind doch beide bei der Diagnose der manifesten und latenten Erkrankungen der Nebenhöhlen zu verwerten. Einseitige und beiderseitige Nebenhöhlenerkrankungen können an beiden Augen Veränderungen verursachen, deren Erklärung in den von ihm gefundenen und beschriebenen anatomischen Verhältnissen zu finden ist.

Hoeve gab zum erstenmal über 7 Fälle einen Bericht. Fast bei den meisten Untersuchungen mit dem Augenspiegel ergab sich keine Abweichung. Die Vergrößerung des blinden Fleckes verlief im allgemeinen derartig, daß die rote und grüne Farbe die größten Skotome zeigten, während bei der blauen dieselben kleiner und bei der weißen noch kleiner waren. Oft ist jedoch das

Digitized by Google
Original from UNIVERSITY OF CALIFORNIA
Generated on 2019-10-24 14:30 GMT / http://hdl.handle.net/2027/uc1.b3252762
Public Domain in the United States, Google-digitized / http://www.hathitrust.org/access_use#pd-us-google

Skotom für Blau und Rot gleich groß, bisweilen sogar für ersteres größer als für das letztere. Das Grüne ist für die Untersuchung schon weniger geeignet, da die Resultate dieser Farbe nicht immer stetig sind. In einem vorgeschritteneren Stadium der Erkrankung kommt es zu einem Zusammenfließen des Skotoms um den blinden Fleck mit dem später auftretenden Zentralskotom. Die Art dieses Zusammenfließens ist sehr verschieden.

van der Hoeve bestimmte den differentialdiagnostischen Wert dieser Vergrößerung des blinden Fleckes als Symptom einer Opticuserkrankung, welches zufolge der Affektion der hinteren Nebenhöhlen zustande kam, so daß er eine Anzahl von Kranken mit anderen Nasenaffektionen wie auch Entzündung der vorderen Nebenhöhlen untersuchte (Sinus front., Kieferhöhle), (Ozaena usw.). Der blinde Fleck war in all diesen Fällen normal, ausgenommen einen einzigen Fall, wo auch die Komplikation einer Kieferhöhlenerweiterung mitspielte. Nach seiner Ansicht soll das peripapillare Skotom eine vom Zentralskotom unbedingt isolierte Erscheinung sein.

Hoeve untersuchte bei 100 gesunden Individuen die Ausbreitung des blinden Fleckes auf Bewegung und Farbe, denn es ist wichtig zu wissen, wie weit wir eine Ausbreitung normal oder schon pathologisch nennen können.

Hoeve fand in 6 Fällen den ganzen blinden Fleck unter dem horizontalen Durchmesser des Fixationspunktes; diese Ausnahme muß man sich bei der ersten Aufsuchung des blinden Fleckes vor Augen halten.

Die horizontale Entfernung des blinden Fleckes vom Fixationspunkt beträgt im allgemeinen an emetropen Augen 15°, an hypermetropen Augen mehr, an myopen Augen weniger. Fast in jedem normalen Auge bildet der blinde Fleck ein Oval, dessen längere Achse vertikal ist, dessen horizontaler Durchmesser zirka 5° 42′, dessen vertikaler 7° 26′ beträgt.

van der Hoeve fand bei Erkrankung der hinteren Nebenhöhlen immer Vergrößerung des blinden Fleckes. Er fand auch kontralaterale Veränderungen. Außer einem Fall von Highmorsempyem fand er bei den Krankheiten der vorderen Nebenhöhlen keine Vergrößerung des blinden Fleckes. In einem seiner Fälle ging die Vergrößerung des blinden Fleckes später in Zentralskotom über.

Nach Hoeve gehört das Stadium des Zentralskotoms zu einem fortgeschritteneren Leiden, dagegen hält es Birch-Hirschfeld für das erste Symptom.

Nach Hoeve ist das Symptom nur dann positiv zu nehmen, wenn 1. das Skotom von Färbig wesentlich größer ist als von Weiß, oder 2. die Ausbreitung in Weiß und Färbig wesentlich größer ist als im allgemeinen, oder 3. sich die Größe des Skotoms während der Krankheit verändert.

Nach Hoeve kann die Vergrößerung des blinden Fleckes lange für sich bestehen, mit der Verschlechterung des Leidens aber der Ausfall bis zum fixierenden Punkt sich verbreiten. Bei jedem gesunden Menschen fand er den

Generated on 2019-10-24 14:30 GMT / http://hdl.handle.net/2027/uc1.b3252762
Public Domain in the United States, Google-digitized / http://www.hathitrust.org/access_use#pd-us-google
Digitized by Google
Original from UNIVERSITY OF CALIFORNIA

blinden Fleck für Weiß und Färbig gleich groß. Nach ihm kann das peripapillare Skotom allein zustande kommen oder neben Zentralskotom, also zwei verschiedene Erscheinungen; in fortgeschrittenem Falle kann die eine in die andere übergehen, das peripapillare Skotom und Zentralskotom sind also zwei selbständige anatomische Krankheitsprozesse als Erkrankung des peripapillaren und des maculopapillaren Bündels.

Kleyn (4) nimmt an, daß nur das Leiden der hinteren Nebenhöhlen Vergrößerung des blinden Fleckes verursacht, weil bei kombinierter Erkrankung der Nebenhöhlen, wenn die vordere Nebenhöhle eröffnet wurde, die Vergrößerung des blinden Fleckes weiter verbleibt, dagegen, wenn die hintere eröffnet wurde, verschwindet, wenn auch das Leiden der vorderen Nebenhöhlen weiter verblieben ist.

Die Resultate der Untersuchungen Kleyns decken sich mit denjenigen van der Hoeves vollkommen. In 55 Fällen bei zweiseitiger Erkrankung der hinteren Nebenhöhlen ist das Symptom der Vergrößerung des blinden Fleckes gefunden worden, im Falle der einseitigen Erkrankung 30mal und 5mal vermißt. Bei der Entzündung der vorderen Nebenhöhlen wurde der blinde Fleck in 24 Fällen immer normal befunden.

Kleyn behauptet, daß die Verdickung der Schleimhaut mit wenig Eiterung auf den Sehnerv am meisten gefährlich sei. Er beobachtete in einigen Fällen außer Vergrößerung des blinden Fleckes noch periphere Gesichtsfeldeinschränkung. In manchen Fällen fand er auch Pigmentveränderung in der Retina, aber er behauptet nicht, daß diese mit den Nebenhöhlenleiden in ursächlichem Zusammenhange wären.

Wie er, so fand auch ich bei Nebenhöhlenleiden normalen Opticus. Es ist das verständlich, wenn wir bedenken, daß zwischen dem Sinus und dem Opticus die Dicke der Knochenwand sehr variabel sein kann. Nach der Operation verschwand in seinen Fällen die Vergrößerung des blinden Fleckes in 22 Fällen. Nach ihm ist die Vergrößerung des blinden Fleckes das Haupt- und erste Symptom, ist nur bei Empyemen der hinteren Nebenhöhlen da und verschwindet auf Behandlung. In 24 Fällen, wo die vorderen Nebenhöhlen krank waren, fand er in keinem Falle Vergrößerung des blinden Fleckes, Sehvermögenverringerung oder periphere Gesichtsfeldeinschränkung, 3 Fälle waren Ausnahmen, hier hatte die Vergrößerung des blinden Fleckes eine andere Ursache.

Kleyn untersuchte das Symptom vor und nach der operativen Behandlung und fand, daß es sich unmittelbar nach der Behandlung rückbildet, aber eventuell auch zunehmen kann, in letzterem Falle ist die der Operation folgende Tamponade die Ursache.

Kleyn und Hoeve fanden dieses Symptom außer der Krankheit der hinteren Nebenhöhlen nirgends (Hoeves Ausnahmsfall bei Highmorshöhle),

Generated on 2019-10-24 14:30 GMT / http://hdl.handle.net/2027/uc1.b3252762
Public Domain in the United States, Google-digitized / http://www.hathitrust.org/access_use#pd-us-google
Digitized by Google
Original from UNIVERSITY OF CALIFORNIA

auch bei Ozaena, bei anderen Nasenkrankheiten und bei gesunden Individuen nicht.

Nach Kleyn, wenn neben der Krankheit der vorderen Nebenhöhlen auch die der hinteren besteht, so ist die letztere aus der Vergrößerung des blinden Fleckes diagnostizierbar.

Wallis Edin (5) fand in 90% der sämtlichen Nebenhöhlenleiden Gesichtsfeldveränderungen, bei den vorderen nur periphere, konzentrische Gesichtsfeldeinschränkung, bei akuter Erkrankung der hinteren Nebenhöhlen Zentralskotom, bei chronischer temporale-bitemporale Gesichtsfeldeinschränkung und Hemianopsie. Er hält es für sehr wichtig, daß zwischen chronischer und akuter Eiterung ein Untersehied gemacht werde, er sagt, seine Befunde wären von denen der Anderen deswegen verschieden, weil die Meisten zwischen den akuten und chronischen Erkrankungen keinen Unterschied machten, und daß seine akute und chronische Unterscheidung nach ihm viel wichtiger wäre als die anatomische Basis. Nach ihm ist normales Gesichtsfeld negativ, beschränktes Gesichtsfeld ist positiv für die Diagnose. Nach ihm ist weiße und grüne Farbe zur Untersuchung am besten, während ich auf dem Standpunkt Hoeves stehe, daß Rot und Blau sicherer ist, wie ich mich bei meinen Untersuchungen stets überzeugen konnte.

Whinnie (6) fand bei Gelegenheit seiner Untersuchungen Vergrößerung des blinden Fleckes und Ringskotom.

Grönholm (7) fand in einem Falle beim Empyem der Cellulae posteriores bitemporale Hemianopsie, wozu noch im nasalen Gesichtsfeld des einen Auges ein partieller Ausfall hinzukam.

Der Autor führt dies auf Chiasmaleiden zurück, was auf Grund der anatomischen Befunde Onodis möglich ist. Auf endonasale Behandlung verschwand teilweise der Ausfall.

* * *

In der Klinik Onodi meldeten sich in 2 Jahren weit über 100 solche Kranke, welche an Empyem der Nasennebenhöhlen litten; daß ich aber nur von 100 Fällen berichte, ist dadurch erklärt, daß ich nur die intelligenteren Individuen untersuchte, um den geringsten Fehler meiner Arbeit zu vermeiden, andrerseits ließ ich alle jene Fälle aus, wo am Auge die kleinste mit dem Nasenleiden nicht zusammenhängende Komplikation vorhanden war. Ich untersuchte meistens Individuen mit vollständigem Sehvermögen und normalem Augenhintergrund. Ich war auch bestrebt, alle jene Augenleiden auszuschließen, welche mit ähnlichen Erscheinungen und Gesichtsfeldveränderungen einhergehen können, wie Myopie, Hysterie, Neuritis retrobulb. toxica, die Degeneratio pigmentosa, die sympathische Augenentzündung, Diabetes, Sclerosis multiplex, Myelitis, Glaucoma, Chorioretinitis specifica Försteri, markhaltige Nerven-

Digitized by Google
Original from UNIVERSITY OF CALIFORNIA
Generated on 2019-10-24 14:30 GMT / http://hdl.handle.net/2027/uc1.b3252762
Public Domain in the United States, Google-digitized / http://www.hathitrust.org/access_use#pd-us-google

fasern; ferner waren noch manche Allgemeinerkrankungen auszuschließen, um die Augenveränderungen mit den Nasenveränderungen in kausalen Zusammenhang bringen zu können. Hier muß ich erwähnen, daß nach Bunge bei der Alkoholneuritis der blinde Fleck von dem Skotom nicht überschritten wird. Außerdem haben wir uns auch vor Augen gehalten, daß in seltenen Fällen die zwei Leiden zusammen, aber voneinander total isoliert bestehen können. Die Perimeteraufnahme machte ich immer bei gleichmäßiger Beleuchtung und die Untersuchung fing ich immer mit der Aufsuchung des blinden Fleckes an, damit die Vergrößerung des blinden Fleckes ja keine Ermüdungserscheinung sei. Den blinden Fleck suchte ich mit einem 5 mm^2 großen, weißen und farbigen Gegenstand, jede Untersuchung wiederholte ich, und nur wenn die zwei Befunde sich gedeckt haben, benutzte ich sie; auch die Refraktion untersuchte ich bei jedem Kranken, weil dieselbe auf die Größe des blinden Fleckes von Bedeutung ist.

Daß die Größe des blinden Fleckes sicher festgestellt werden kann, bestätigen die Resultate meiner Untersuchungen, welche ich an normalen Augen vollständig normaler Individuen in 54 Fällen ausführte. Es war bei jedem normalen Menschen der blinde Fleck für Weiß und Farben gleich groß. Das Individuum wurde binnen einer Woche zweimal untersucht; die Resultate beider Untersuchungen deckten sich vollständig. Bei den 54 gesunden Individuen fand ich die normale Ausbreitung des blinden Fleckes immer, mit sehr geringen Grenzenschwankungen.

Der normale blinde Fleck hat eine ovale Form, seine längere Achse ist in der Vertikale 7°, in der Horizontale 4—5°, aber ich nahm als Grenze des Normalen und als untere Grenze des Kranken einen viel größeren Wert an, als jene, um mit weniger Irrtümern zu arbeiten. Der blinde Fleck befindet sich meistens mit 1—2° unter dem den Nullpunkt des Perimeters passierenden wagrechten Durchmesser und 12—15° auswärts des Zentrums; dies sich vor Augen haltend, gelingt es, denselben rasch zu finden. Wo es die Umstände des Kranken erlaubten, dort führte ich vor und nach endonasaler Behandlung oder vor und nach Nasenoperationen die Augenuntersuchung aus.

Für Farbe fand ich immer eher eine Vergrößerung des blinden Fleckes als für Weiß. Ich fand weiters, daß in sehr vielen Fällen bei Empyemen der Nebenhöhlen im Gesichtsfelde, also im Opticus, schon nachweisbare Veränderungen sind, wobei Sehschärfe und Augenhintergrund vollständig normal bleiben können. Die Vergrößerung des blinden Fleckes kann die erste und einzige Augenerscheinung sein und die einzige Erscheinung des Nebenhöhlenleidens, und bei Heilung des letzteren kann sie verschwinden. Mit der Rezidive des Leidens kann die Vergrößerung des blinden Fleckes wieder auftreten. Man sollte bei jedem Nebenhöhlenleiden das Gesichtsfeld untersuchen, denn selbst Neuritis optica bemerkt der Kranke nicht, wenn das andere Auge gut sieht.

Generated on 2019-10-24 14:30 GMT / http://hdl.handle.net/2027/uc1.b3252762
Public Domain in the United States, Google-digitized / http://www.hathitrust.org/access_use#pd-us-google
Digitized by Google
Original from UNIVERSITY OF CALIFORNIA

Als Gesichtsfeldveränderungen sind Vergrößerung des blinden Fleckes, Zentralskotom, konzentrische, temporale oder nasale Gesichtsfeldeinschränkung, Ringskotom beschrieben. Außerdem fand ich auch vielmal zerstreute inselförmige Ausfälle im Gesichtsfeld. In einem Falle, wo Empyem neben Myopie und Conus vorhanden war, verwertete ich nur nachträglich den Befund, da die Vergrößerung des blinden Fleckes nach der Heilung des Empyems sich wesentlich verkleinerte, seine Ausdehnung aber noch immer größer blieb als die normale, der Myopie entsprechende.

Bevor ich den rhinologischen Wert der Gesichtsfeldausfälle und -einschränkungen würdige, teile ich vom Gesichtspunkte der Augenheilkunde interessante Fälle mit. Ich fand großes, ganz bis 10° beschränktes konzentrisches Gesichtsfeld, welches nach der Entleerung des Eiters verschwand, ebenso auch der bestehende Kopfschmerz. Ein anderer Fall, wo an der Gegend des Äquators ein ringförmiges Skotom vorhanden war, stand mit dem Empyem in Zusammenhang. Auch die peripheren Gesichtsfeldeinschränkungen, welche mit der Heilung des Empyems verschwinden, sind vom Gesichtspunkt der Augenheilkunde wertvoll, weil der nasale typische Anfall mit Kopfschmerzen das Bild des schleichenden Glaukoms nachahmen kann. In einem Falle, wo vor zwei Jahren nach einer Influenza zu gleicher Zeit an beiden Augen inflammatorisches Glaukom und Empyem auftraten, heilte das Glaukom auf Iridektomie, das Empyem besteht aber auch heute noch. Was die bei den Empyemen vorhandenen Skotome anbelangt, zeigen meine Untersuchungen, daß die Vergrößerung des blinden Fleckes ein unverhältnismäßig viel häufigeres Anfangssymptom sind als das Zentralskotom, aber beide können selbständig ein erstes Symptom bilden oder sie können auch zusammen anwesend sein, aber die eine isoliert von der anderen. Ich hatte keinen solchen Fall, wo die Vergrößerung des blinden Fleckes, wie im Falle Hoeves, sich später einwärts verbreitend, in das Zentralskotom übergegangen wäre. Als diagnostisch bedeutsames Symptom kann sowohl das Zentralskotom wie die Vergrößerung des blinden Fleckes betrachtet werden; wenn es vorhanden ist, erhärtet es die Diagnose der vorhandenen Eiterung, und da es noch mit dem Nasenleiden meistens gleichzeitig vorkommt, ist es auch in dieser Hinsicht orientierend. Bezüglich der Verwertung dieser Frühsymptome können dieselben eine diagnostische Bedeutung haben. Hoeve und Kleyn wollten bei Bestehen einer Vergrößerung des blinden Fleckes das Empyem der vorderen Nebenhöhlen ausschließen und ein Empyem der hinteren diagnostizieren.

Diese Behauptung entkräftigen die Resultate meiner Untersuchungen, welche zeigen, daß dieses Symptom zu solchen differentialdiagnostischen Folgerungen zu benutzen nicht möglich ist, da dieses Symptom sehr häufig bloß bei den Erkrankungen der vorderen Nebenhöhlen anzutreffen ist.

Digitized by Google
Original from UNIVERSITY OF CALIFORNIA
Generated on 2019-10-24 14:30 GMT / http://hdl.handle.net/2027/uc1.b3252762
Public Domain in the United States, Google-digitized / http://www.hathitrust.org/access_use#pd-us-google

Hoeve erwähnt nur einen Fall, wo bei Highmorempyem Vergrößerung des blinden Fleckes vorhanden war.

Bei den Erkrankungen der vorderen Nebenhöhlen fand ich sie ebenso wie bei den Erkrankungen der hinteren Nebenhöhlen; bei einseitigem Empyem fand ich beiderseitige Augenveränderung, bei beiderseitiger Eiterung einseitige Gesichtsfeldveränderung, außerdem kontralaterale Veränderungen, natürlich sind dies die selteneren Fälle, gewöhnlich ist die Augenveränderung auf derselben Seite, wo die Nasenveränderung vorhanden ist, ein Hilfszeichen, wenn sie positiv ist, die negative beweist gar nichts.

Die Beobachtungen und Bilder Onodis zeigen die innigen anatomischen Beziehungen der Nebenhöhlen zu den Sehnerven. Er beobachtete, daß die hintere Siebbeinzelle und die Keilbeinhöhle durch eine dünne Scheidewand vom gegenseitigen Sehnerven getrennt ist, ferner daß der Sehnerv in der hinteren Siebbeinzelle und in der Keilbeinhöhle frei verlaufen kann und daß die Keilbeinhöhle vom Sehnerven durch eine verschieden dicke Knochenwand getrennt sein kann. Es können angeborene Dehiszenzen des Canalis opticus vorkommen und schließlich, daß beide Sehnerven von einer hinteren Siebbeinzelle und einer Keilbeinhöhle begrenzt werden kann.

In meinen Fällen verschwanden mehrmals auf endonasale Behandlung oder auf endonasalen oder äußeren operativen Eingriff hin die Skotome; oft breiteten sich in kaum $^1/_2$—1 Stunde nach der Entleerung des Eiters die eingeschränkten Gesichtsfelder aus. Ich hatte auch einen solchen Fall, wo nur Kopfschmerzen und Vergrößerung des blinden Fleckes und keine anderen objektiven Erscheinungen vorhanden waren, es war ein latenter Herd vorhanden, nach dessen Eröffnung und Entleerung des Eiters verschwanden die Vergrößerung des blinden Fleckes und die Kopfschmerzen.

Eine nicht gelöste Frage ist es noch, auf welche Art bei Nasennebenhöhlenleiden das Skotom zustande kommt, sei es die Folge der Erkrankung des maculopapillaren oder der peripapillaren Bündel.

Diesbezüglich wird behauptet, daß entweder die Entzündung sich auf die Sehnervenfasern fortsetzt oder eine Zirkulationsstörung oder eine toxische Einwirkung besteht. Ich glaube, alle drei Ursachen können selbständig oder eine mit der anderen kombiniert eine Rolle spielen. Die Raschheit des Verlaufes der Krankheit, wie zum Beispiel in meinem Fall, wo $^1/_2$—1 Stunde nach der Entleerung des Eiters das Skotom verschwand, ist nur auf toxische oder auf eine zirkulatorische Ursache zurückzuführen, in solchen Fällen, wo trotz der Entleerung des Eiters die Sehstörungen und das Skotom verbleiben, dort können wir entzündliche pathologisch-anatomische Veränderungen im Opticus annehmen.

Weiters gibt es eine Form der Vergrößerung des blinden Fleckes, die ebenfalls einer Aufklärung harrt; ich fand nämlich sehr oft einen halbmond-

Digitized by Google
Original from UNIVERSITY OF CALIFORNIA
Generated on 2019-10-24 14:30 GMT / http://hdl.handle.net/2027/uc1.b3252762
Public Domain in the United States, Google-digitized / http://www.hathitrust.org/access_use#pd-us-google

förmigen Ausfall des blinden Fleckes, dessen konkave Seite gegen das Zentrum gewendet war. Es entspricht das so sehr dem Verlauf der Gefäße, daß wir mit Wahrscheinlichkeit an Zirkulationsstörung denken müssen. Die Form des blinden Fleckes ist beinahe immer gleich, was wir hauptsächlich aus den Gefäßen oder der Lage der retinalen Fasern erklären könnten. Wäre die Hypothese von Fuchs richtig, daß nämlich die Randfasern des Opticus die der Papille nächstgelegenen Teile der Retina versehen, könnten wir selbst dann die Form des vergrößerten blinden Fleckes aus der Lagerung jener Fasern nicht ganz verstehen. Es mußte sich ja in diesem Falle der blinde Fleck in Scheibenform vergrößern, tatsächlich jedoch ist er nach oben und unten, seltener nach rechts-links halbmondförmig vergrößert. Die zerstreuten inselförmigen Ausfälle, welche ich häufig fand, sind ebenfalls auf Grund zirkulatorischer Störung zu erklären; die peripheren Gesichtsfeldeinschränkungen, die nach Entleerung des Eiters verschwinden, sind ebenfalls auf zirkulatorischer und toxischer Grundlage zu erklären; bleibt der Ausfall bestehen, so können wir an eine Fortleitung der Entzündung denken.

Ich untersuchte im ganzen 100 Empyemfälle, die sich folgendermaßen aufteilen: Empyem der vorderen Nebenhöhlen war 63mal, jenes der hinteren Nebenhöhlen 9mal, jenes der sämtlichen Nebenhöhlen 3mal vorhanden und in 25 ambulanten Fällen ist keine sichere Aufzeichnung, ob es das Empyem der vorderen oder der hinteren Nebenhöhlen war oder aber die Kombination der beiden.

Die 63 Empyemfälle der vorderen Nebenhöhlen verteilen sich auf folgende Nebenhöhlen: 17mal Sinus frontalis, 31mal Sinus maxillaris, 3mal Cell. ethmoid. anteriores, 1mal Cell. ethmoid. anteriores + Sinus frontalis und 12mal war nur allgemein Erkrankung der vorderen Nebenhöhlen verzeichnet. Von den 100 an Eiterung der Nasennebenhöhlen leidenden Kranken war in 70 Fällen eine Gesichtsfeldveränderung, also mehr als zwei Drittel aller Fälle. Bei diesen 70, kaum mit einigen Ausnahmen, war die Gesichtsfeldveränderung bei normalem Augenhintnrgrund und vollständiger Sehschärfe vorhanden, nur in 3 Fällen fand ich Neuritis n. optici. Von den 100 Empyemfällen waren 63mal die vorderen Nebenhöhlen erkrankt, und in diesen 63 Fällen fand ich 48mal Gesichtsfeldveränderung, Scotoma.

Das Empyem der hinteren Nebenhöhlen war 9mal zu beobachten und von diesen 9 Fällen fand ich 7mal Ausfälle im Gesichtsfeld.

Bei diesen 70 Fällen, wo also Augenveränderung bestand, verschwand das Skotom in 16 Fällen teils durch endonasale Behandlung, teils durch endonasale Operation, in 4 Fällen bestand der Augenbefund nach der Behandlung weiter, und 50 Kranke erschienen zur wiederholten Augenuntersuchung nicht, trotzdem wir sie darauf aufmerksam machten. In jenen 70 Fällen, wo neben dem Empyem Gesichtsfeldveränderung war, fand ich 52mal eine Vergrößerung des blinden Fleckes, 7mal Zentralskotom, also die Vergrößerung des blinden

Digitized by Google
Original from UNIVERSITY OF CALIFORNIA
Generated on 2019-10-24 14:30 GMT / http://hdl.handle.net/2027/uc1.b3252762
Public Domain in the United States, Google-digitized / http://www.hathitrust.org/access_use#pd-us-google

Fleckes kommt mehr als 7mal so oft vor, als das Zentralskotom, in den übrigen 11 Fällen waren periphere Gesichtsfeldeinschränkung, inselförmig zerstreute, kleine Ausfälle und Ringskotom zu verzeichnen. In diesen 52 Fällen von Vergrößerung des blinden Fleckes war diese nur 28mal allein vorhanden, während fast die Hälfte der sämtlichen Fälle noch andere Gesichtsfeldveränderungen zeigte, das Zentralskotom bestand in 6 Fällen allein und 1mal mit anderer Gesichtsfeldveränderung zusammen.

Die 52 Fälle von Vergrößerung des blinden Fleckes verteilen sich nach den Nebenhöhlen folgendermaßen:

Bei Eiterung des Sinus front. war sie in 10 Fällen vorhanden.
" " der sämtlichen Nebenhöhlen war sie in 4 Fällen vorhanden,
" " des Sin. sphenoid. war sie in 4 Fällen vorhanden,
" " " Sin. Highm. + Cell. ethm. ant. war sie in 3 Fällen vorhanden,
" " " Sin. front. + Cell. ethm. ant. war sie in 2 Fällen vorhanden,
" " der vorderen Nebenhöhlen war sie in 7 Fällen vorhanden,
" " " Cell. ethmoid. post. war sie in 3 Fällen vorhanden,
" " " " " ant. war sie in 3 Fällen vorhanden,
" " des Sin. maxill. war sie in 16 Fällen vorhanden.

Bei beiderseitigem Empyem der Nebenhöhlen war in 7 Fällen beiderseitige Vergrößerung des blinden Fleckes zu beobachten, bei beiderseitiger Eiterung der Nebenhöhlen in 13 Fällen einseitige Vergrößerung des blinden Fleckes, bei einseitiger Eiterung der Nebenhöhlen in 19 Fällen Vergrößerung des blinden Fleckes auf derselben Seite vorhanden.

Bei einseitiger Eiterung der Nebenhöhlen bestand in 8 Fällen einseitige kontralaterale Vergrößerung des blinden Fleckes, bei einseitiger Eiterung der Nebenhöhlen war in 5 Fällen beiderseitige kontralaterale Vergrößerung des blinden Fleckes.

Diese Daten zeigen also klar, daß das häufigste Augensymptom bei Nebenhöhleneiterung die Vergrößerung des blinden Fleckes bildet, ohne differentialdiagnostische Bedeutung für die Entscheidung zwischen vorderen und hinteren Nebenhöhlen, es kann aber dies Symptom in zweifelhaften Fällen und bei latenten Eiterherden neben dem klinischen und dem Röntgenbefund verwertet werden.

Nichteitrige Nasenerkrankungen habe ich in 37 Fällen untersucht. In diesen Fällen waren 11mal Augenveränderungen, also in einem Drittel der Fälle vorhanden. Diese 11 Fälle waren zu beobachten: 7mal bei Rhinitis hypertrophica, 3mal bei Rhinitis atrophica und 1mal bei Rhinitis simplex.

In den 7 Fällen der Rhinitis hypertrophica war 2mal Vergrößerung des blinden Fleckes allein, 4mal Gesichtsfeldeinschränkung allein, 1mal Gesichtsfeldeinschränkung + Vergrößerung des blinden Fleckes vorhanden.

Generated on 2019-10-24 14:30 GMT / http://hdl.handle.net/2027/uc1.b3252762
Public Domain in the United States, Google-digitized / http://www.hathitrust.org/access_use#pd-us-google
Digitized by Google
Original from UNIVERSITY OF CALIFORNIA

In den 3 Fällen der Rhinitis atrophica war 1mal Gesichtsfeldeinschränkung, 2mal inselförmige Ausfälle mit Vergrößerung des blinden Fleckes kombiniert vorhanden.

Im ersten Falle von Rhinitis simplex war Vergrößerung des blinden Fleckes mit inselförmigen Ausfällen verbunden.

Von diesen 11 Fällen heilte die Augenveränderung in 5 Fällen: 1mal bei Ozaena verschwand der inselförmige Ausfall auf Behandlung, 2mal verschwand nach Muschelresektion die Vergrößerung des blinden Fleckes, 2mal breitete sich nach Septumresektion das eingeschränkte Gesichtsfeld aus.

Wir sehen also, daß nicht nur bei Empyemen, sondern auch bei simplexen Nasenleiden Gesichtsfeldausfälle vorkommen; sie sind nicht nur für die Eiterungen und nur für die der hinteren Nebenhöhlen, wie dies Hoeve und Kleyn behaupteten, charakteristisch. Wie es scheint, können Zirkulationsstörungen auch hier eine Rolle spielen.

Wir haben die Resultate unserer Untersuchungen zusammengefaßt mit der Bemerkung, daß der kausale Zusammenhang bestehen kann, wobei die Fortleitung des entzündlichen Prozesses, der Druck und die Zirkulationsstörungen im Gebiete des Canalis opticus und des Sehnerven eine ätiologische Rolle spielen können.

Die Lösung der diversen noch offenen Fragen ist von den zukünftigen vereinten klinischen und nekroskopischen Forschungen zu erhoffen.

Literatur: 1. Birch-Hirschfeld, Beitrag zur Kenntnis der Sehnervenerkrankungen bei Erkrankung der hinteren Nebenhöhlen der Nase. Arch. f. Ophthalm., Bd. LXV, pag. 440—485. — 2. Onodi, Der Sehnerv und die Nebenhöhle der Nase. 1907. Derselbe, Über die Diagnose und Therapie der zu oculo-orbitalen Symptomen führenden Nasennebenhöhlenerkrankungen. Berliner klin. Wochenschr., 1911. — 3. J. van der Hoeve, Die Größe des blinden Fleckes und seine Entfernung vom Fixationspunkte in emmetropen Augen. Arch. f. Augenheilk., 1911, Bd. LXX, H. 2. Derselbe, Sehnervenerkrankung bei Erkrankung der hinteren Nebenhöhlen der Nase. Arch. f. Augenheilk., Bd. LXIV, H. 1. Derselbe, Vergrößerung des blinden Fleckes, ein Frühsymptom für die Erkennung der Sehnervenerkrankung bei Erkrankung der hinteren Nebenhöhlen der Nase. Arch. f. Augenheilk., Bd. LXVII, H. 2/3. — 4. Kleyn, Studien über Opticus- und Retinaleiden. Graefes Arch. f. Ophthalm., Bd. LXXIX, H. 3. Derselbe, Beitrag zur Kenntnis der Sehnervenerkrankungen bei Erkrankung der hinteren Nebenhöhlen der Nase. Graefes Arch. f. Ophthalmologie, Bd. LXXV, H. 3. — 5. Wallis Edin, The visual fields in sphenoid and ethmoid sinuisitis. The journ. of laryngol., rhinol. and otol., 1911, may. Derselbe, The visual fields in anterior nasal sinusitis. The journ. of laryngol., rhinol. and otol., 1911, Oktober. — 6. A. M. Mc Whinnie, Visual fields in accessory sinus disease. New York. Med. Journal. — 7. Grönholm, Zeitschr. f. Augenheilk., Bd. XXIV, pag. 311.

Generated on 2019-10-24 14:30 GMT / http://hdl.handle.net/2027/uc1.b3252762
Public Domain in the United States, Google-digitized / http://www.hathitrust.org/access_use#pd-us-google
Digitized by Google
Original from UNIVERSITY OF CALIFORNIA

Vereinsberichte.

Sitzungsbericht der oto-laryngologischen Sektion der medizinischen Gesellschaft in St. Louis.

30. April 1913.

Berichterstatter: Dr. **C. Armin Gundelach.**

(Übersetzt von Dr. **Frühwald** [Wien].)

Greenfield Sluder berichtet über **Nervenstammanästhesie und Carbolverwendung bei operativen Eingriffen in der Nase** und teilt seine Erfahrungen mit, die er mit Cocainapplikation über den Nervenstamm während 3 Jahren gesammelt hat. Sein Vorgang dabei ist der, daß er einen Tampon mit einem Tropfen gesättigter Cocainlösung (90%) direkt unter das hintere Ende der mittleren Muschel bringt und dort durch 15 Minuten liegen läßt. Ein zweiter Tampon wird über den inneren Nasennerven gelegt. Für den letzteren nimmt der Autor einen kleineren Tampon, der nur ungefähr einen halben Tropfen der gesättigten Cocainlösung enthält. Wenn dieser Tampon in den obersten vorderen Anteil der Nase eingeführt wird, so wird er gewöhnlich über die Spalte zu liegen kommen, durch welche der innere Nasennerv in die Nase eintritt. Da dieser Nerv mehr oberflächlich liegt, so braucht man zur Anästhesie desselben nicht so viel Cocain, und daher genügt ein halber Tropfen. Wenn die Anästhesie auf diese Weise ausgeführt wird, so kann man nach den Erfahrungen des Autors mehr als eine halbe Stunde zur Ausführung der größten Knochenoperation an der seitlichen Nasenwand verwenden, ohne dem Pat. auch nur die geringsten Schmerzen zu verursachen. Als Ergänzung zur eben erwähnten Methode der Anästhesierung gebraucht der Autor 5% Phenol in 95% Alkohol und injiziert von dieser Lösung mittelst einer geraden Nadel sowohl für den vorderen Nasennerv als auch für das Ganglion spheno-palatinum. Zur Anästhesierung der ersteren muß man versuchen, die Spalte, durch welche der Nerv heraustritt, aufzufinden, und um das Ganglion spheno-palatinum zu anästhesieren, muß man unter dem hinteren Ende der mittleren Muschel eingehen und das Mittel in die Fossa spheno-maxillaris bringen, wie es von dem Autor bereits mitgeteilt wurde. Man injiziert $^1/_2$ cm^3. Die so erzielte Anästhesie ist gut, und man verhütet dadurch auch bis zu einem gewissen Grad einen Shock.

Dr. Hanan Loeb zeigt einige Gipsausgüsse von Keilbein-, Kiefer- und Stirnhöhlen, um danach das Volumen und die Oberfläche dieser Nebenhöhlen bestimmen zu können. Als Kubikinhalt wurden folgende Werte gefunden:

Keilbeinhöhle	von 0·6—11·8 cm^3;	durchschnittlich:	4·93 cm^3,
Kieferhöhle	„ 4·5—24·8 cm^3;	„	12·94 cm^3,
Stirnhöhle	„ 0·9— 8·2 cm^3;	„	3·58 cm^3.

Für die Oberfläche wurden folgende Werte gefunden:

Keilbeinhöhle	von 2·4—28·2 cm^3;	durchschnittlich:	15·92 cm^3,
Kieferhöhle	„ 12·1—52·3 cm^3;	„	31·68 cm^3,
Stirnhöhle	„ 5·5—32·3 cm^3;	„	15·34 cm^3.

Sitzungsbericht vom 28. Mai 1913.

Dr. W. E. Sauer berichtet über das Thema **„Die endonasalen Operationsmethoden“** und gibt eine ausführliche Übersicht der einschlägigen

Digitized by Google
Original from UNIVERSITY OF CALIFORNIA
Generated on 2019-10-24 14:30 GMT / http://hdl.handle.net/2027/uc1.b3252762
Public Domain in the United States, Google-digitized / http://www.hathitrust.org/access_use#pd-us-google

Literatur, besonders der Arbeiten von Hirsch (Wien), nach dessen Methode Sauer einen 32jährigen Pat. operierte. Der Pat. wurde vor der Operation ein Jahr beobachtet, während welcher Zeit nur geringe geistige und körperliche Veränderungen konstatiert werden konnten, mit Ausnahme einer bedeutenden Abnahme der Sehschärfe des linken Auges. Sehschärfe rechts $^{15}/_{12}$, links $^{15}/_{200}$. Einige Monate nach der Hypophysenoperation, welche in Lokalanästhesie ausgeführt wurde, war die Sehschärfe des rechten Auges normal und am linken $^{17}/_{40}$.

In der Diskussion darüber wurde bemerkt, daß die Gefahr einer nachfolgenden Infektion und einer Meningitis in Wirklichkeit geringer ist, als gewöhnlich angenommen wird.

Das weitere Programm des Tages bestand in einer allgemeinen Diskussion über:

A. Schleimhautschnitt und Anästhesie bei der submukösen Septumresektion und

B. Mukotomie oder Kaustik der mittleren Nasenmuschel.

Dr. Sluder demonstrierte im Anschluß an letzteres Diskussionsthema einen V-förmigen Brenner, mit welchem man einen keilförmigen Lappen von der ganzen Länge der unteren Muschel entfernen kann.

Verhandlungen der Dänischen oto-laryngologischen Gesellschaft.

88. Sitzung vom 7. Oktober 1913.

I. E. Schmiegelow: **Fall von Nasenplastik.**

Einem 46jährigen Höfner war eine eiserne Platte auf die Nase gefallen, wodurch diese fast amputiert wurde: die Nase war bei der Wurzel quer getroffen, das Septum durchtrennt und die Nase derart abgelöst, daß sie über den Oberkiefer hinabhing, und sie war in dieser Lage wieder festgewachsen. Die Nase wurde in Narkose wieder subcutan abgelöst und in situ gebracht; es ergab sich hierbei, daß ein beträchtlicher Defekt des Nasenrückens bestand, und um diesen auszufüllen, wurde ein Stückchen von der Tibia subcutan implantiert. Es gelang in dieser Weise, den Defekt zu schließen und einen schön geformten Nasenrücken zu erzielen.

II. E. Schmiegelow: **Fall von linkseitiger Recurrenslähmung in Verbindung mit Lähmung des linken Halssympathicus und Glossopharyngeus sowie des M. cucullaris.**

Es handelt sich um eine 30jährige Lehrerin.

Die Ursache des Leidens scheint eine vor 3 Monaten abgelaufene Entzündung der linken Regio retromaxillaris und carotidea gewesen zu sein, die mit Inzision behandelt wurde. Im Anfang der Krankheit war eine ausgesprochene Vaguslähmung vorhanden gewesen. Schmiegelow faßte das Leiden als eine inflammatorische Neuritis des Vagus, des Halssympathicus und des Glossopharyngeus auf. O. Wanscher hatte einen ähnlichen Fall als Folge eines operativen Eingriffes an der Vena jugularis interna mitgeteilt.

III. E. Schmiegelow: **Cancer pharyngis perilaryngeus, durch Resectio totalis laryngis entfernt.**

Digitized by Google
Original from UNIVERSITY OF CALIFORNIA
Generated on 2019-10-24 14:30 GMT / http://hdl.handle.net/2027/uc1.b3252762
Public Domain in the United States, Google-digitized / http://www.hathitrust.org/access_use#pd-us-google

Bei Neubildungen an der Hinterfläche des Larynx bekommt man einen großen Defekt der vorderen Schlundwand, der sich nur sehr schwer primär verschließen läßt. Bei einer 64jährigen Frau, die wegen eines solchen Cancers operiert wurde, ging man in folgender Weise vor: Durch einen T-Schnitt wurde der Kehlkopf entblößt und die linkseitigen Drüsen entfernt; die Geschwulst nahm die ganze hintere Fläche des Kehlkopfes ein, so daß man die Speiseröhre von der Luftröhre trennen und 1 *cm* von der Speiseröhre entfernen mußte; durch einen frontal gestellten Schnitt durch den Kehlkopf wurde die hintere Hälfte desselben mit der Geschwulst entfernt, dann wurde die Epiglottis und die vordere Kehlkopfschleimhaut abgelöst und zur Plastik der vorderen Schlundwand benutzt, während der übrige Teil der vorderen Kehlkopfhälfte entfernt und die Luftröhre in den unteren Wundwinkel vernäht wurde. Durch die Nase wurde eine Sonde à demeure in die Speiseröhre eingelegt und die Haut über die neugebildete Schlundröhre sorgfältig vernäht. Der Wundverlauf war ein völlig reaktionsloser.

IV. E. Schmiegelow: **Resectio laryngis totalis et pharyngis transversalis et oesophagi partialis. Radiumbehandlung.**

Es handelte sich um eine 48jährige Frau mit großen Tumormassen im unteren Teil des Schlundes, sich hinter den Kehlkopf hinab fortsetzend. Es wurde Pharyngotomia subhyoidea gemacht und der Kehlkopf vorgelagert: es zeigt sich jetzt, daß das Leiden sehr ausgedehnt ist, indem es sowohl die hintere Schlundwand als einen Teil der Speiseröhre ergriffen hat. Es muß deshalb der ganze Kehlkopf entfernt werden, und ferner muß man eine transversale Resektion des Pharynx sowie eine Resektion eines $4^1/_2$ *cm* langen Stückes der Speiseröhre vornehmen, um die Geschwulst vollständig zu entfernen. Die Speiseröhre wird an den seitlichen Hautlappen festgenäht, die über das entblößte prätracheale Bindegewebe hineingezogen werden; die Trachea wird in den unteren Wundwinkel vernäht. Es wurde später eine Nachbehandlung mit Radium vorgenommen. Die Frage war aber jetzt, wie man weiter vorgehen sollte: die ausgedehnte Resektion ließ eine Plastik ad modum Gluck nicht zu und es wurde deshalb eine trichterförmige Prothese konstruiert, die das Essen direkt von der Mundhöhle in die Speiseröhre hinein führen kann; sie besteht aus einer Metallkapsel mit Kautschukrand, die außen am Hals unter dem Kinn angelegt wird und sich der Haut genau anschmiegt; nach unten ist dann die Kapsel mit einem Kautschukrohr verbunden. Die Ernährung geht in dieser Weise ganz gut von statten.

V. E. Schmiegelow: **Transnasal operierter Tumor hypophysis.**

Es handelt sich um einen 62jährigen Hausner, der am rechten Auge völlig blind ist und am linken nur in 1 *m* Entfernung Finger zählen kann, außerdem ist hier noch eine Hemianopsie vorhanden. Er ist fast völlig haarlos und die Genitalien sind atrophisch. Röntgenologisch wurde Exkavation der Sella turcica nachgewiesen. Die Operation wurde wesentlich nach der Methode von Schloffer gemacht. Er vertrug die Operation sehr gut und konnte nach 8 Tagen aufstehen. Er befindet sich jetzt besser und gibt an, besser zu sehen, objektiv läßt sich jedoch keine Gesichtsverbesserung nachweisen. Die mikroskopische Untersuchung der entfernten Hypophysisteile ergab ein Adenom.

VI. E. Schmiegelow: **Fall von akut entstandener doppelseitiger Taubheit bei einem sonst gesunden Kinde.**

Ein 7jähriges Mädchen war eines Abends völlig gesund zu Bett gegangen, war aber am folgenden Morgen völlig taub: es war kein Schwindel

Generated on 2019-10-24 14:30 GMT / http://hdl.handle.net/2027/uc1.b3252762
Public Domain in the United States, Google-digitized / http://www.hathitrust.org/access_use#pd-us-google
Digitized by Google
Original from UNIVERSITY OF CALIFORNIA

vorhanden und das Kind befand sich übrigens ganz wohl. Gehörgang und Trommelfell bds. normal (wurde zum erstenmal 3 Wochen nach dem Entstehen der Taubheit untersucht); reagiert gar nicht auf Schall. Die vestibularen Reaktionen beiderseits aufgehoben. Allmählich kehrte auf dem linken Ohr das Gehör teilweise zurück, so daß sie lautes Anrufen versteht; das Gehör ist aber sehr wechselnd. Die Ursache der vorliegenden Taubheit ist sehr unklar. Hätte es sich um eine durch eine akute infektiöse Krankheit herbeigeführte Labyrinthitis gehandelt, wäre diese primäre Infektion doch kaum völlig unbemerkt geblieben; auch wäre die Funktion sowohl des Cochlearis als des Vestibularis doch kaum in so apoplektiformer Weise zerstört worden, sondern es wären vestibulare Reizerscheinungen vorhanden gewesen. Es konnte alsdann eine hysterische Taubheit vermutet werden, was mit dem plötzlichen Entstehen und dem späteren Wechsel des Gehörs sehr gut stimmen würde. Andrerseits aber macht das Kind einen so gesunden und natürlichen Eindruck, daß man auch die Annahme eines hysterischen Leidens verweigern muß. Sie hat während des verstrichenen halben Jahres an Sprechfähigkeit beträchtlich eingebüßt und wird jetzt schleunigst einer Taubstummenanstalt übergeben werden.

Diskussion.

Mygind, Klein, Schmiegelow.

VII. O. Strandberg: **Positiver Wassermann in einem Fall von Cancer linguae.**

VIII. Nörregaard: **Fall von ulzerierendem Tumor im Rachen.**

Es handelt sich um eine 43jährige Witwe mit früherer Lues, die mit einem großen Geschwür an der Hinterwand des Rachens zur Behandlung kam; bei antiluetischer Behandlung hat sich das Bild allmählich geändert, indem die Geschwüre jetzt an mehreren Stellen geheilt sind, während hinter dem rechten hinteren Gaumenbogen das Gewebe sich zu einem haselnußgroßen lappigen Tumor hervorschiebt; keine Schluckbeschwerden, Allgemeinbefinden ganz gut. Die Diagnose ist noch unsicher, es wird aber jetzt Wassermann und histologische Untersuchung vorgenommen werden.

IX. Jörgen Möller: **Fall von Cancer laryngis, durch partielle Laryngektomie geheilt.**

Es handelt sich um einen 66jährigen gesunden Mann, der seit einem Jahr etwas heiser war und bei dem in der Commissura anterior ein lebhaft roter, höckeriger Tumor gefunden wurde, der auch den vorderen Teil der Stimmlippen ergriffen hatte. Es wurde Laryngofissur gemacht und die Geschwulst entfernt, indem man auch die vordere Hälfte der Stimmlippen sowie den vorderen unteren Teil beider Laminae thyreoideae mitentfernte. Um zu starke Narbenschrumpfung zu verhüten, wurde ein Drain eingelegt und ad modum Schmiegelow translaryngeal fixiert; der obere Teil der Wunde wurde verschlossen, während der untere tamponiert wurde. Trotzdem die Lage des Drains eine sehr gute war, so daß es nicht zu hoch empor ragte, bekam er beim Essen immerfort Husten, und ein Teil des Essens, der in die Luftröhre geriet, wurde durch die Kanüle ausgeworfen; offenbar waren seine Schlundmuskeln dem teilweise neuen Mechanismus noch nicht genügend angepaßt und es wurde deshalb vorläufig Sondenfütterung instituiert, die sehr glatt von statten ging. Nach etwa einem Monat konnte er ohne Sonde essen und wurde aus dem Hospital entlassen; die Wunde war damals bis auf eine kleine

Digitized by Google
Original from UNIVERSITY OF CALIFORNIA
Generated on 2019-10-24 14:30 GMT / http://hdl.handle.net/2027/uc1.b3252762
Public Domain in the United States, Google-digitized / http://www.hathitrust.org/access_use#pd-us-google

Fistel geheilt. 2½ Monate nach der Operation wurde das Drain entfernt; es hatte nirgends Decubitus verursacht. Das Lumen hielt sich fortdauernd weit offen und die Kanüle wurde deshalb schließlich 5½ Monate nach der Operation entfernt. Es ist jetzt 1 Jahr seit der Operation verstrichen und alles hält sich glatt. Der übrigstehende Teil der Stimmlippen hat sich natürlich sofort so stark retrahiert, daß tatsächlich keine Stimmlippen mehr bestehen; er verwendet aber seine Taschenfalten und spricht mit diesen sehr laut und deutlich, wenn auch ein bißchen heiser.

X. Fr. Pontoppidan: **Über den chronischen eitrigen Ohrenfluß im ersten Kindesalter und ihre Prognose.**

Der chronische Ohrenfluß bei Kindern in den beiden ersten Lebensjahren hat immer dauernde Schwerhörigkeit größeren oder geringeren Grades als Folge und ist sogar eine der häufigsten Ursachen der erworbenen Taubstummheit. Man muß deshalb durch sorgfältige Behandlung der akuten Mittelohreiterung verhüten, daß sie chronisch wird. Trotz aller Sorgfalt wird jedoch die Krankheit in auffallend vielen Fällen chronisch, und die Ursache hierfür muß in den anatomischen Verhältnissen gesucht werden. Das Antrum mastoideum ist bei dem Neugeborenen nicht nur relativ, sondern absolut größer als bei dem Erwachsenen, während die Cellulae nur angedeutet sind; in dieser Weise verhält es sich in der Hauptsache auch während der ersten zwei Lebensjahre. Der Abfluß aus dem großen Antrum wird bei den kleinen Kindern durch die besonders dicke Schleimhaut behindert, so daß leicht Stagnation des Eiters entsteht mit konsekutiver Degeneration der Schleimhaut und Nekrose der knöchernen Wände; die Eiterung dauert deshalb fort und es entsteht sehr leicht Nekrose der Gehörknöchelchen und der Labyrinthwand. Man muß also bei der Ohreiterung bei dem kleinen Kind immer in erster Linie auf die Antrumeiterung achten; bei dem kleinen Kind dominiert das mächtige Antrum die Pathologie des Ohres; erst im dritten Lebensjahr hat der Warzenfortsatz die Struktur des Erwachsenen angenommen mit deutlich entwickelten Zellen. Bei dem kleinen Kind bildet sich sehr häufig ein subperiostaler Absceß, und zwar wegen des großen Antrums, der dünnen Corticalis und der bisweilen offenstehenden Sutura mastoidea-squamosa. In sämtlichen 7 Fällen des Verf. waren subperiostale Abscesse vorhanden. Das einzige Symptom der Antrumeiterung ist bei dem kleinen Kind gewöhnlich der profuse, andauernde Ohrenfluß. Das Fortdauern einer Antrumeiterung zu erlauben, heißt die Entwicklung der Zerstörungsprozesse begünstigen und damit eine mehr oder weniger ausgesprochene lebenslängliche Schwerhörigkeit.

Die Behandlung der Antrumeiterung besteht in dem Eröffnen des Antrum, was bei dem kleinen Kinde sehr leicht geschieht; die Erfolge einer solchen Behandlung sind geradezu erstaunlich; die Eiterung hört auf und die Trommelfellperforation heilt. Falls aber die Ohreiterung mehr als 4—6 Wochen gedauert hat, ist diese Behandlung nicht mehr hinlänglich; man muß deshalb, wenn ein profuser, eitriger Ohrenfluß bei einem kleinen Kind mehr als 4—6 Wochen dauert, immer Aufmeißelung machen; doch können natürlich die Indikationen zur Aufmeißelung auch früher vorliegen, wenn Retentionserscheinungen oder anfangende Periostitis hinter dem Ohr vorhanden sind.

Die Benennung Antrumeiterung ist der gewöhnlichen Bezeichnung Mastoiditis vorzuziehen, weil sie die Aufmerksamkeit mehr auf den bedeutendsten Punkt konzentriert und weil die üblichen Vorstellungen, daß Schwellung am

Digitized by Google
Original from UNIVERSITY OF CALIFORNIA
Generated on 2019-10-24 14:30 GMT / http://hdl.handle.net/2027/uc1.b3252762
Public Domain in the United States, Google-digitized / http://www.hathitrust.org/access_use#pd-us-google

Warzenfortsatz vorhanden sein muß, um eine Aufmeißelung nötig zu machen, vertilgt werden.

Unter den 309 Aufmeißelungen, die Pontoppidan bisher gemacht hat, betrafen 7 Kinder in den ersten beiden Lebensjahren; in einem Fall mußte Radikalaufmeißelung gemacht werden, weil die Eiterung zu spät zur Behandlung kam; in einem anderen Fall war schon bei der Aufnahme eine otogene Meningitis vorhanden, die Exitus herbeiführte.

Indem man annehmen muß, daß eine intensive eitrige Ohrentzündung bei einem kleinen Kind von einer Antrumeiterung begleitet ist und daß eine persistierende Antrumeiterung in hohem Grade dazu beiträgt, Zerstörungsprozesse im Mittelohr und andauernde Schwerhörigkeit herbeizuführen, muß folgendes festgestellt werden:

1. Eine Antrumeiterung bei einem kleinen Kind, die bei passender Behandlung mehr als 4—5 Wochen dauert, bildet Indikation zur Aufmeißelung, selbst wenn keine anderen Symptome bestehen als der profuse, eitrige Ausfluß.

2. Die Aufmeißelung des Antrums bei dem kleinen Kind ist wegen der anatomischen Verhältnisse ein viel einfacherer Eingriff als bei dem Erwachsenen und wird sehr leicht vertragen.

Diskussion.

H. Mygind kann sich Pontoppidan gar nicht anschließen; Pontoppidan sagt, daß die profuse Eiterung ein sicheres Zeichen einer Antrumeiterung sei, er sagt aber auch, daß bei der akuten Mittelohreiterung immer Antrumeiterung vorhanden sei, und über den letzten Punkt sind wohl so ziemlich alle einig. Daß die profuse Sekretion ans dem Antrum herrühre, schließt Pontoppidan daraus, daß sie gleich nach der Aufmeißelung aufhört; das kann ja auch sehr wohl in den Fällen Pontoppidans der Fall gewesen sein, es handelt sich ja aber nur um 7 Fälle und das ist doch zu wenig, um allgemein gültige Schlüsse zu ziehen; man sieht im Gegenteil sehr oft, daß die Eiterung durch den Gehörgang nicht von der Aufmeißelung sofort beeinflußt wird. Mygind kann auch nicht zugeben, daß die chronische Mittelohreiterung bei Kindern immer auf tieferen Zerstörungsprozessen beruht; wenn das der Fall wäre, würde man nicht so häufig, wie es tatsächlich geschieht, eine chronische Ohreiterung bei kleinen Kindern durch konservative Behandlung heilen können. Vor allem aber ist Mygind mit Pontoppidan darin nicht einig, daß eine Aufmeißelung notwendig sei, wenn die Eiterung 4—6 Wochen gedauert hat: er hat viele Mittelohreiterungen bei kleinen Kindern gesehen, die nach mehreren Monaten durch konservative Behandlung heilten. Pontoppidan spricht immerfort nur von einer „Eröffnung des Antrum", nicht von einer Resektion des Warzenfortsatzes; die Eröffnung des Antrum als solche ist aber schon vor 20—30 Jahren von fast allen Otochirurgen verlassen worden: wenn operiert werden muß, dann muß man auch gründlich vorgehen und alles krankhafte Gewebe im Warzenfortsatz entfernen (Pontoppidan: Es gibt bei kleinen Kindern keinen Warzenfortsatz!); Pontoppidan hat Unrecht, besonders im zweiten Lebensjahre, das er ja mitrechnet, besteht eine ganz beträchtliche Ablagerung spongiösen Knochengewebes. In allen denjenigen Fällen, die Mygind operiert hat, hat er nicht bloß eine kleine Nekrose der Antrum-

Digitized by Google
Original from UNIVERSITY OF CALIFORNIA
Generated on 2019-10-24 14:30 GMT / http://hdl.handle.net/2027/uc1.b3252762
Public Domain in the United States, Google-digitized / http://www.hathitrust.org/access_use#pd-us-google

wand gefunden, sondern eine wirkliche akute Osteitis, und zwar von so erheblicher Ausdehnung, daß man nach beendigter Operation eine ganz gehörige Höhle im Knochen hinterläßt. In keinem Fall hat M. ein ausschließliches Antrumempyem gefunden; in den Fällen Pontoppidans war ja aber auch immer ein subperiostaler Absceß vorhanden und dann findet man auch fast immer eine Osteitis. Was die Benennung „Mastoiditis" betrifft, ist sie ja insofern unglücklich, als die mit der Otologie nur weniger vertrauten Ärzte hierunter ein durch äußere Symptome erkenntliches Leiden des Warzenfortsatzes verstehen; wenn man aber vielleicht den Ausdruck ossöse Mastoiditis verwenden würde, könnte man diese eingebürgerte Benennung vielleicht behalten. Schließlich fragt Mygind, wie Pontoppidan es eigentlich fertig bringt, bei einem so kleinen Kind eine Radikaloperation zu machen; in dieser Lebensperiode würde doch wohl eine einfache Aufmeißelung genügend radikal sein.

Jörgen Möller: Außer bei Neugeborenen gibt es bei kleinen Kindern fast immer einen deutlichen Warzenfortsatz; Möller hat eben erst vor ein paar Tagen bei einer Aufmeißelung an einem etwa 6—7 Monate alten Kind den jungen Hospitalsärzten demonstriert, wie groß tatsächlich der Warzenfortsatz bei so kleinen Kindern manchmal ist; es war nach der Operation eine etwa haselnußgroße Höhle vorhanden. Selbst wenn das Antrum bei kleinen Kindern verhältnismäßig größer ist als bei Erwachsenen, spielt es doch bei der Mastoiditis eine ziemlich geringe Rolle, das wichtigste bleibt doch immer die Osteitis in dem spongiösen Gewebe des Warzenfortsatzes. Auch Möller hat die Erfahrung gemacht, daß eine Aufmeißelung bei weitem nicht immer die Eiterung zum Stehen bringt, während andrerseits selbst eine sehr langdauernde Eiterung oftmals bei konservativer Behandlung tadellos heilt. Die Mittelohreiterung ist überhaupt bei kleinen Kindern durchwegs gutartig, so daß man nur, wenn eine ausgesprochene Osteitis oder drohende Komplikationen vorliegen, operativ vorzugehen braucht. Übrigens kann Pontoppidan aus seinem kleinen Material ja gar keine Schlüsse ziehen, zudem kein einziger seiner Fälle die behauptete unkomplizierte Antrumeiterung aufweist, es war ja immer subperiostaler Absceß vorhanden.

Vald. Klein hat zahlreiche Fälle von akuter Ohreiterung bei kleinen Kindern gesehen, die mehr als 6 Wochen gedauert haben und wo konservative Behandlung allmählich eine vollständige Heilung herbeigeführt hat; die Dauer der Eiterung allein kann deshalb nur ausnahmsweise eine Aufmeißelung indizieren.

XI. Schousboe: **Ein paar Bemerkungen über die Trachealkanüle.**

Schousboe teilt einen Fall mit, wo die Kanüle zerbrochen war und die äußere Röhre in die Trachea hinabglitt: sie wurde durch Tracheoskopie entfernt. Die Untersuchung ergab, daß das Schild die Kanüle halbwegs durchschnitten hatte, er schlägt deshalb vor, den Rand der Öffnung im Schild in der Weise zu ändern, daß die Kanüle selbst nicht so leicht zernagt wird.

Jörgen Möller.

Digitized by Google
Original from UNIVERSITY OF CALIFORNIA
Generated on 2019-10-24 14:30 GMT / http://hdl.handle.net/2027/uc1.b3252762
Public Domain in the United States, Google-digitized / http://www.hathitrust.org/access_use#pd-us-google

Referate.

I. Allgemeines.

Die amyloiden Tumoren der oberen Luftwege. Von Zoltan Lénárt (Budapest). (Orvosi Hetilap 1912. Nr. 50.)

Detaillierte Mitteilung eines Falles, in welchem der 57jähr. Pat. wegen eines subglottischen Tumors tracheotomiert wurde, später nahm Lénárt eine Laryngofissur vor, exstirpierte den bis zum IV. Trachealknorpel herabreichenden Tumor und bedeckte den Weichteildefekt mittelst Hauttransplantation: Entfernen der Kanüle in der 4. Woche, vollkommene Heilung. Die amyloide Beschaffenheit des Tumors wurde histologisch und chemisch bestätigt. Besprechung der Klinik des Amyloids in den oberen Luftwegen.

Safranek.

Knochen- und Gelenktuberkulose. Von Prof. Dr. Vulpius (Heidelberg). (Zschr. f. Tbc. 20. 2.)

Vulpius betont nachdrücklich den Wert der Heilstättenbehandlung wie für Lungen-, so auch für die chirurgische Tuberkulose und bespricht die einzelnen Faktoren derselben, besonders die Bedeutung der direkten Sonnenbestrahlung bzw. der Röntgenstrahlen und vor allem des ultravioletten Lichtes der Quarzlampe. Die bisherigen Erfolge der Sanatoriumbehandlung, besonders mit bezug auf die Gebrauchsfähigkeit der geheilten Glieder, ermuntern durchaus zu weiteren Anlagen.

Keller.

Die Bedeutung der Rindertuberkulose für die Entstehung der menschlichen Tuberkulose. Von Geh. Reg.-R. Dr. med. Weber, Direktor der bakteriologischen Abteilung des Kaiserl. Gesundheitsamtes Berlin. (Zschr. f. Tbc. 19. 6.)

Eine vollständige Klärung der Frage nach der Bedeutung der Rindertuberkulose für die Entstehung der menschlichen Tuberkulose ist bis jetzt trotz der in letzter Zeit in außerordentlichem Umfange durchgeführten Beobachtungen und Untersuchungen der deutschen, amerikanischen und englischen Kommission nicht erzielt worden, gleichwohl läßt sich die Frage heute dahin beantworten, „daß die Rindertuberkulose für die menschliche Gesellschaft eine nicht zu unterschätzende Gefahr bedeutet, insofern als sie, auf den Menschen übertragen, im Kindesalter eine meist unter dem Bilde der Fütterungsinfektion verlaufende, gar nicht so selten zum Tode führende Tuberkulose hervorzurufen imstande ist, und außerdem in allerdings sehr seltenen Fällen unter dem Bilde so ziemlich jeder anderen Form tuberkulöser Erkrankung bei Kindern und Erwachsenen in Erscheinung treten kann. Zum Schutze des Einzelindividuums sind daher die Maßnahmen gegen die vom tuberkulösen Rinde drohende Gefahr nicht entbehrlich. Ein anderer Maßstab ist jedoch in der Beurteilung der Frage anzulegen, sobald es sich nicht um das Einzelindividuum und die zum Schutze seiner Gesundheit erforderlichen Maßnahmen, sondern um ganze Völker und die Bekämpfung der diese bedrohenden Volksseuchen

Digitized by Google
Original from UNIVERSITY OF CALIFORNIA
Generated on 2019-10-24 14:30 GMT / http://hdl.handle.net/2027/uc1.b3252762
Public Domain in the United States, Google-digitized / http://www.hathitrust.org/access_use#pd-us-google

handelt. In der Epidemiologie der Tuberkulose als Volkskrankheit kommt die Rolle, welche die Rindertuberkulose für die Entstehung der Tuberkulose des Menschen spielt, überhaupt nicht zum Ausdruck, sie tritt gegenüber der Bedeutung des tuberkulösen Menschen als der gefährlichsten Infektionsquelle vollkommen in den Hintergrund." Keller.

II. Nase und Nebenhöhlen.

Der Recessus sphenoethmoidalis der Highmorshöhle. Von Adolf Onodi (Budapest). (Orvosi Hetilap 1912. Nr. 50.)

Beschreibung eines noch nicht beobachteten Formverhältnisses der Highmorshöhle; selbe trägt bei zur Bildung der inneren Wand der Orbita, indem sie zwischen Siebbein und Keilbein — in der Höhe von 6 *mm*, in der Länge von 10 *mm* und in der Breite von 15 *mm* — die rückwärtige Partie der inneren Orbitalwand bildet. Hinweis auf die praktische Wichtigkeit dieses Formverhältnisses, wegen den möglichen Komplikationen von Seite des Sehorgans bei Empyemen des Antrums. Safranek.

Über abscedierende Stirnhöhleneiterungen. Von Kornelius Lang (Budapest). (Orvosi Hetilap 1912. Nr. 49.)

Mitteilung von 10 Fällen, wo eine Knochenerkrankung durch Stirnhöhleneiterung verursacht wurde. Besprechung der Genesis, Diagnose und Therapie. Von den 10 Fällen fiel bei 8 einer Influenza, bei 1 einem Trauma eine ätiologische Rolle zu, 1 Fall entstand aus unbekannter Ursache. Die Stirnhöhleneiterung war in 3 Fällen akuten, in den übrigen chronischen Charakters; die Erkrankung war stets einseitig (7mal rechts-, 3mal linksseitig); in 2 Fällen war die vordere, in 2 die untere, in 2 die rückwärtige Wand erkrankt, hingegen in einem Falle die vordere und hintere und in einem die vordere, untere und rückwärtige Wand. In einem Falle führte die Knochenerkrankung zu einer orbitalen Periostitis, in 2 Fällen zu frontalem Absceß, in 3 zu orbitalem Absceß, in einem Falle zu frontalem und orbitalem Absceß; in einem Falle entstand eine Meningitis serosa und in 2 Fällen eine purulente Meningitis, schließlich in einem Falle eine Mening. purul. mit cerebralem Absceß. Von den 10 Fällen wurden 7 radikal operiert (1 nach Killian, 2 nach Riedel und 4 nach Kuhnt); 1 Fall wurde endonasal operiert; von diesen heilten 6, hingegen 2 starben; 2 weitere Patienten starben, bei welchen kein operativer Eingriff geschehen. Safranek.

Bakteriologische Untersuchungen zur Prognosenstellung und Behandlungswahl bei chronischen Kieferhöhlenempyemen. Von Dr. Wilh. Sobernheim (Berlin). (Arch. f. Laryng. 23. H. 2.)

Um für Prognose und Behandlung des chronischen Kieferhöhlenempyems Anhaltspunkte zu gewinnen, hat Sobernheim den durch Punktion im unteren Nasengang gewonnenen Eiter einer mikroskopischen Untersuchung und einer

Digitized by Google
Original from UNIVERSITY OF CALIFORNIA
Generated on 2019-10-24 14:30 GMT / http://hdl.handle.net/2027/uc1.b3252762
Public Domain in the United States, Google-digitized / http://www.hathitrust.org/access_use#pd-us-google

Virulenzprüfung unterzogen. Es gibt danach eine nicht unbeträchtliche Zahl von Fällen von chronischer Eiterung der Kieferhöhle respektive von seröser Exsudatbildung, in denen der Eiter keine Bakterien enthält. Diese Fälle heilen gewöhnlich nach mehreren Spülungen. R. Hoffmann (Dresden).

Die klinische Bedeutung der Derivate des Hiatus semilunaris. Von Dr. L. Grünwald (München-Reichenhall). (Arch. f. Laryng. 23. H. 2.)

Als Derivate des Hiatus semilunaris schildert Grünwald die Hohlräume, welche mit einer mehr oder minder tiefen Seitenausladung des Hiatus semilunaris zusammenhängen. Sie werden unterschieden als terminale (Terminalzellen des Hiatus, Heymann-Ritter) und als seitliche (Recessus ethmolacrimalis). Ihre klinische Bedeutung wird folgendermaßen zusammengefaßt: 1. Ihr Sekret kann direkt in die Kieferhöhle laufen und daselbst einen Entzündungsherd unterhalten. 2. Das Sekret kann vor dem Ostium maxillare lagern und einen Entzündungszustand der Kieferhöhle vortäuschen. 3. Schwerheilbarkeit der Kieferhöhle kann unter anderem ihre Erklärung darin finden, daß ein unmittelbar oder mittelbar mit der Höhle zusammenhängender Recessus die Sekretion unterhält. 4. Retentionsentzündungen oder Cysten der Derivate können zu Durchbrüchen in der Gegend des Tränenbeins führen, welche durch die geschilderten Beziehungen der Räume zur Kieferhöhle besondere Eigentümlichkeiten gewinnen. 5. Die Kenntnis des Vorkommens eines weiten Überganges der Stirnhöhle in die Kieferhöhle wird eine Orientierung in sonst überaus verwirrenden Verhältnissen ermöglichen. 6. Die Nachbarlage der Derivate zum seitlichen Nasenspalt dient zur Erklärung teratologischer Vorgänge in der Kieferhöhle und Gegend zwischen Auge und Nase.

R. Hoffmann (Dresden).

Die Röntgenuntersuchung der Nasennebenhöhlen der Kinder und ihre Ergebnisse für Entwicklungsgeschichte, Diagnostik und Pathologie. Von Privatdozent Dr. H. Haike (Berlin). (Arch. f. Laryng. 23. H. 2.)

Bei den Nebenhöhlenerkrankungen der Kinder besitzen wir in der Röntgenuntersuchung ein den alten Methoden nicht nur gleichwertiges, sondern ein sie überragendes diagnostisches Mittel. Die Untersuchungen des Verfassers erstrecken sich auf 150 Kinder im Alter von 2—16 Jahren, von denen etwa 600 fronto-occipitale und seitliche Aufnahmen gemacht wurden. Außerdem wurde eine größere Anzahl von Schädeln anatomisch und röntgenographisch untersucht. Die technischen Fortschritte, die eine Herabsetzung der Expositionszeit im allgemeinen gestatten, kommen gerade den Schädelbildern nicht zugute, die 10 Sekunden für die fronto-occipitale und 3—8 Sekunden für die seitlichen Aufnahmen beanspruchen. Bei jüngeren Kindern treten die Kontraste im Bilde nicht so scharf hervor wie beim Erwachsenen. Die Augenhöhlen nehmen relativ einen sehr viel größeren Raum ein. Die Felsenbeine liegen nur im untersten Teil der Orbita. Die Zähne mit ihren doppelten Reihen, dem Milch- und dem Dauergebiß, beherrschen das Bild. Bei der

Digitized by Google
Original from UNIVERSITY OF CALIFORNIA
Generated on 2019-10-24 14:30 GMT / http://hdl.handle.net/2027/uc1.b3252762
Public Domain in the United States, Google-digitized / http://www.hathitrust.org/access_use#pd-us-google

Kieferhöhle ist die praktisch wichtige Alveolarbucht ausnahmsweise schon im Alter von $8^1/_2$ Jahren ausgebildet; gewöhnlich tritt sie erst nach dem 12. Lebensjahre auf. Bis zu dieser Zeit ist mithin die Kieferhöhle durch Punktion vom unteren Nasengang schwer zu erreichen. Die ersten Anfänge der Stirnhöhlenentwicklung sind an ganz jungen Kindern nicht als solche zu erkennen. Als erste im Bilde erkennbare Höhlenanlage sind die an der Umbiegungsstelle vom medialen zum oberen Orbitalrand liegenden Schatten von etwa dreieckiger Form anzusehen. Zweimal wurde eine deutlich ganz im Stirnbein gelegene Höhle bei $3^1/_2$jährigen beobachtet. Im 8. Jahre sind Stirnhöhlen überwiegend vorhanden, im 12. Jahre fast ausnahmslos. Das erste Skiagramm der Keilbeinhöhle sah Verfasser bei einem $3^1/_2$jährigen Mädchen angedeutet, im Alter von 6 Jahren fand er das Keilbeinhöhlenbild in variierender Größe. Das Siebbeinlabyrinth sehen wir im Skiagramm im Alter von 18 Monaten in der Breite des oberen Nasenabschnittes mit diesen parallel laufen bis zum Nasendach, das es überragt. Bei Nasenverstopfung waren die Kieferhöhlen in vielen Fällen auffallend klein, an den übrigen Höhlen wurde ein Zurückbleiben hinter der Größe der Schwesterhöhlen nicht gefunden, bis auf zirkumskripte Stellen, an denen eine Septumdeviation direkt raumbeengend wirkte. Ursache der Hemmung der Höhlenentwicklung ist also nicht die fehlende plastische Kraft des Inspirationsstromes, sondern es sind die raumbeengenden Hindernisse.

Was die diagnostische Verwertung des Röntgenbildes betrifft, so ist es wohl imstande, uns über den Sitz der Erkrankung Aufschluß zu geben, zumal bei jüngeren Kindern, bei denen die intranasalen Methoden versagen. Der Aufnahmefehler und Täuschungsmöglichkeiten muß man sich bewußt bleiben. Bei ozaenakranken Kindern ergab die Röntgenuntersuchung die auffallende Häufigkeit der Nebenhöhlenerkrankungen und mangelhafte Entwicklung oder Fehler einzelner Höhlen. Daß die Ozaena die Ursache der letzteren Erscheinung ist, beweisen die Befunde an ozaenakranken Erwachsenen, die gleichfalls in fast allen Fällen Entwicklungshemmungen von Nebenhöhlen aufwiesen. Insofern die Ozaena die Ausbildung der Höhlen aufhalten oder ganz verhindern kann, ergibt sich für ihre Pathogenese, daß sie selbst keine Folge von Nebenhöhlenerkrankung sein kann. R. Hoffmann (Dresden).

Die Chirurgie der Hypophysis vom Standpunkte der Rhinologie. Von Doktor J. M. West (Baltimore). (Arch. f. Laryng. XXIII. H. 2.)

Verfasser beschreibt eine bisher nur an der Leiche geübte transnasale Methode der Hypophysenoperation, die er an Lebenden in zwei Sitzungen auszuführen vorschlägt. In der ersten Sitzung beiderseitige Entfernung der mittleren und von Teilen der unteren Muschel, der Vorderwand des Sinus sphenoidalis und eines Teiles des Septum nasale mit dem Septum sphenoidale. In der zweiten Sitzung erfolgt — eventuell nach Spaltung der Ala nasi — durch Wegnahme der oberen Keilbeinhöhlenwand die Eröffnung der Sella tur-

Digitized by Google
Original from UNIVERSITY OF CALIFORNIA
Generated on 2019-10-24 14:30 GMT / http://hdl.handle.net/2027/uc1.b3252762
Public Domain in the United States, Google-digitized / http://www.hathitrust.org/access_use#pd-us-google

cica. Um Verletzungen der Sella optici und der Carotiden zu vermeiden, muß der Operateur der Mittellinie nahe bleiben. Verfasser hofft, daß die Erfahrung lehren wird, daß auch der zweite Teil der Operation unter lokaler Anästhesie mit Kokain vollzogen werden kann. R. Hoffmann (Dresden).

Beitrag zur Kenntnis der sogenannten Knochenblasen der mittleren Muschel. Von Dr. Ross Hall Skilbern (Philadelphia). (Arch. f. Laryng. 23. H. 2.)

Histologische Untersuchung von Knochenblasen der mittleren Muschel. Das Material stammt in 3 Fällen von Lebenden, in 4 Fällen von der Leiche. Keines der Präparate zeigt einen Anhaltspunkt für einen entzündlichen Ursprung der Gebilde. Sie sind aberrierte Siebbeinzellen. Bei ihrem Wachstum spielen zeitweilige oder dauernde Kopfkongestionen eine Rolle.

R. Hoffmann (Dresden).

Papilloma durum der Nase. Von Dr. Adolf Blumenthal (Berlin). (Arch. f. Laryng. 23. H. 2.)

Mitteilung eines der seltenen Fälle von harten Papillom der Nase, wie die mikroskopische Untersuchung erwies. Der kleinkirschkerngroße, grauweiße, mit mehreren Zapfen besetzte Tumor fand sich bei einem 50jährigen Manne am Übergang der Haut des linken Vestibulums auf die untere Muschel.

R. Hoffmann (Dresden).

III. Nasenrachenraum, Pharynx und Mundhöhle.

Die Behandlung der akuten Tonsillitis. Von Zacharias Donogány (Budapest). (Orvosi Hetilap 1912. Nr. 50.)

Bei der einfachen akuten Tonsillitis bewährt sich das Chinin am besten, indem selbes in der großen Mehrzahl der Fälle eine spezifische Wirkung ausübt: sehr günstig beeinflußt wird die Heilung durch die Biersche Stauungshyperämie, namentlich bei den sogenannten parenchymatösen Formen. Bei längerer Dauer des Fiebers und der Schluckbeschwerden soll nach latenten Eiteransammlungen in den Tonsillen gefahndet werden. Safranek.

Technische Bemerkung über die Spritze und die Kanülen zur Injektionsanästhesie der Gaumenmandeln. Von Dr. Max Ruprecht (Bremen). (Arch. f. Laryng. 23. H. 2.)

Die von Ruprecht gebrauchte Kanüle ist folgendermaßen beschaffen: 1. Feine 0·6 *mm* starke Nadelkanüle, 2. Steilwinkelige, kurze, aber wohlgeschärfte Spitze. 3. Völlig ebene, nicht kugelige Stirnfläche (der Verstärkung am Ansatz der Nadelkanüle). R. Hoffmann (Dresden).

Über das Epithel des weichen Gaumens; zugleich ein Beitrag zur Lehre von den intraepithelialen Drüsen. Von Dr. Sakutaw (Kano). (Arch. f. Laryng. 23. H. 2.)

Verfasser gibt eine detaillierte histologische Schilderung des Epithels an der oralen und nasalen Fläche des weichen Gaumens bei einem Embryo von 14·5 *cm* Rumpflänge, bei einem Neugeborenen und bei Erwachsenen. Er erbringt den Nachweis regelmäßigen Vorkommens von intraepithelialen Drüsen

Digitized by Google
Original from UNIVERSITY OF CALIFORNIA
Generated on 2019-10-24 14:30 GMT / http://hdl.handle.net/2027/uc1.b3252762
Public Domain in the United States, Google-digitized / http://www.hathitrust.org/access_use#pd-us-google

im weichen Gaumen des Menschen. Sie werden dargestellt von verschiedenen großen Becherzellengruppen, die in die Tiefe versenkt sind und finden sich nur in dem der Nase benachbarten, mit geschichtetem Cylinderepithel bedeckten Bezirk. R. Hoffmann (Dresden).

IV. Larynx.

Kehlkopfoperationen auf direktem Wege. Von Elemir Pollatschek (Budapest). (Orvosi Hetilap 1912. Nr. 49.)

Beschreibung der Laryngoscopia directa und der Killianschen Schwebelaryngoskopie und Zusammenfassung der persönlichen Erfahrungen des Verfassers mit diesen Methoden bei Operationen im Larynx. Zur Fixierung der Zahnplatte bei der Schwebelaryngoskopie ließ Pollatschek eine Modifikation vornehmen, mittelst welcher die Fixierung der Platte automatisch erfolgt.

Safranek.

V. Trachea, Bronchien, Oesophagus.

Erfahrungen über die Tracheotomie auf Grund von 50 Fällen. Von Desiderius Navratil (Budapest). (Orvosi Hetilap 1912. Nr. 49.)

Mit einigen krassen Fällen illustrierte Zusammenfassung der persönlichen Erfahrungen des Verfassers, als deren Konklusion Navratil die Tracheotomie unter gewissen Umständen zu den schwersten Encheiresen am Halse rechnet. Statt des Längsschnittes machte Navratil neuerzeit stets den Querschnitt. Safranek.

Notizen.

Verein Deutscher Laryngologen. Am 29. und 30. Mai findet in Kiel die XXI. Tagung des Vereines deutscher Laryngologen statt. Die Unterzeichneten bitten, etwa beabsichtigte, noch nicht anderweits publizierte Vorträge oder Demonstrationen bis zum 12. April beim Schriftführer anzumelden. An diesen sind auch Meldungen zur Mitgliedschaft zu richten. Das definitive Programm wird Mitte April versandt werden. Die Herren Mitglieder werden gebeten, etwaige Änderungen ihrer Adresse dem Schriftführer mitteilen zu wollen.

Spiess (Frankfurt a. M.),
Vorsitzender

Kahler (Freiburg i. Br.),
Karlstraße 54,
Schriftführer.

Vorträge haben bisher angemeldet die nachstehend verzeichneten Herren: Amersbach (Freiburg i. Br.), Blumenfeld (Wiesbaden), Brünings (Jena), Chiari (Wien), Denker (Halle a. d. S.), Fein (Wien), Freystadl (Budapest), Friedrich (Kiel), Gerber (Königsberg), Gutzmann (Berlin), Hajek (Wien), Kahler (Freiburg i. Br.), Katzenstein (Berlin), Kofler (Wien), Kümmel (Heidelberg), Manasse (Straßburg i. E.), Marschik (Wien), Marx (Heidelberg), Mygind (Kopenhagen), F. Neumann (Wien), Pollatschek (Budapest), Polyak (Budapest), Preysing (Cöln), A. Réthi (Budapest), L. Réthi (Wien), Safranek (Budapest), Siebenmann (Basel), Spiess (Frankfurt a. M.), Streit (Königsberg), Thost (Hamburg), Winkler (Bremen).

Digitized by Google
Original from UNIVERSITY OF CALIFORNIA
Generated on 2019-10-24 14:30 GMT / http://hdl.handle.net/2027/uc1.b3252762
Public Domain in the United States, Google-digitized / http://www.hathitrust.org/access_use#pd-us-google

Otologischer Teil.

Original-Artikel.

Sekundäre Sutur nach der einfachen Aufmeißelung des Processus mastoideus. [1])

Von **Holger Mygind.**

Die allgemein übliche Nachbehandlung nach der einfachen Aufmeißelung des Processus mastoideus besteht bekanntlich darin, daß man die Knochenkavität sich durch Granulationsbildung verschließen läßt, eine Methode, die jedoch mit verschiedenen Übelständen verknüpft ist. Der wichtigste Übelstand ist der, daß die Heilung sehr lange Zeit in Anspruch nimmt, gewöhnlich 6 bis 8 Wochen, mitunter sogar mehrere Monate. In der Ohren- und Halsklinik des Kopenhagener Kommunehospitals war z. B. während der letztverflossenen drei Jahre die Durchschnittsdauer bei einer größeren Anzahl von Fällen, die nicht mit Hirnabsceß, Sinusthrombose und Meningitis kompliziert waren, 74 Tage.

Außerdem findet man — namentlich bei Kindern — eine Neigung zur Ekzembildung an den Wundrändern und der angrenzenden Haut, und endlich ist bei Kindern das häufige Wechseln des Verbandes sehr beschwerlich.

Man hätte erwarten können, daß die verschiedenen Versuche, welche in der Absicht angestellt wurden, eine verkürzte und einfachere Nachbehandlung ausfindig zu machen, allgemeine Aufmerksamkeit hätten erregen können, und daß die Kollegen, deren Versuche günstige Resultate erzielten, Nachfolger gefunden hätten. Dies ist jedoch nicht der Fall gewesen, und namentlich haben 2 Methoden, die doch unstreitig einen Fortschritt bezeichnen, keine weite Verbreitung gefunden. Ich denke hier zunächst an die „primäre Sutur“ mit Bildung eines Koagels in der Wundhöhle. Diese Methode wurde von Frank B. Sprague, Providence, U. S. A., angegeben und im Jahre 1906 von Clarence Blake in Boston in Anwendung gebracht, und zwar teilweise mit gutem Erfolg. Hernach hat Passow im Jahre 1908 eine neue Methode angegeben, laut welcher man einige Tage nach der Operation Periostläppchen von den Wundrändern losdissikiert und dieselben mit einander und danach die Hauträndern zusammennäht. Ich habe im Laufe der Jahre die primäre Sutur hin und wieder in geeigneten Fällen versucht und recht häufig primäre Heilung dabei erzielt; bei einer sehr großen Minderzahl unter den Patienten entsteht jedoch eine Eiterung des Koagels. Die Methode Pas-

[1]) Vortrag, gehalten in der otologischen Sektion des internationalen Kongresses in London, August 1913.

Digitized by Google
Original from UNIVERSITY OF CALIFORNIA
Generated on 2019-10-24 14:30 GMT / http://hdl.handle.net/2027/uc1.b3252762
Public Domain in the United States, Google-digitized / http://www.hathitrust.org/access_use#pd-us-google

sows versuchte ich ein paarmal, gab sie aber sogleich wieder auf, weil ich — noch bevor ich auf die kleine Notiz Passows in seiner Arbeit „Über den Verschluß der Knochenwunden nach Antrumoperationen“ (Beiträge etc., 1908, Bd. 1, pag. 70) aufmerksam geworden war — nach der unten beschriebenen Methode zu arbeiten angefangen hatte.[1]) Je mehr ich bei meinen Versuchen die Technik dieser Methode zu entwickeln die Gelegenheit hatte, umso bessere Resultate habe ich mittelst derselben erzielt. In der Folge werde ich die Technik detailliert darstellen, so wie sie sich nunmehr nach vielen Versuchen gestaltet. Meiner Erfahrung nach ist nämlich die Technik der schwierige Punkt dieser Methode, während dagegen die Indikationen für ihre Anwendung sehr einfach sind.

Was die Indikationen betrifft, so kann man — vorausgesetzt, daß kein ernsthafteres Leiden des Allgemeinbefindens vorhanden ist — die sekundäre Sutur anwenden: wenn nach der einfachen Aufmeißelung des Proc. mast. wegen akuter Osteitis 8—20 Tage verflossen sind; wenn keine Schwellung der Haut, des subcutanen Gewebes und des Periosts vorhanden sind; wenn die Granulationsbildung in der Knochenkavität befriedigend ist und im Knochen keine eitergefüllte Sinuositäten vorhanden sind; wenn sich im Knochen und am Wundrande keine nekrotische Partien finden; wenn keine intrakraniellen Komplikationen und Zeichen einer Labyrintheiterung vorliegen, und wenn die Eitersekretion aus der Trommelhöhle entweder aufgehört hat oder wenigstens sehr vermindert worden ist.

Das Verfahren ist folgendes: Vor der kleinen Operation, die in der Regel am besten in der Äthernarkose ausgeführt wird, sind einige Maßregeln zu treffen. Erstens darf bei der primären Operation keine Jodtinktur zur Anwendung kommen, denn diese irritiert ab und zu — namentlich bei Kindern — die Haut, und es ist von großer Bedeutung, daß die Haut in völlig gutem Zustande ist. Namentlich kann das bei Kindern häufig auftretende Ekzem des Hautrandes dem günstigen Verlauf hindernd in den Weg treten. Damit kein Ekzem und keine Irritation der Haut entstehe, ist es von Bedeutung, daß der nach der Resektion in die Wundhöhle hineingebrachte Jodoformtampon nicht über den Rand der Granulationen hinausragt, und der Tampon muß während der 3—5 letzten Tage vor der sekundären Sutur täglich erneuert werden. Ist die Granulationsbildung zu stark, so wendet man statt der Jodoformgaze Isoformgaze an. Während der letzten 3—5 Tage vor der Operation streicht man eine dünne Schicht einer aus 1 Teil Chloretum amidohydrargyricum und 20 Teilen Pasta oxydi zincici bestehenden Salbe auf die angrenzende Haut in

[1]) Die ersten Resultate meiner Methode wurden beim I. Nordischen Otolaryngologenkongreß in Kopenhagen 1911 veröffentlicht (siehe Zeitschr. f. Ohrenheilk., 1912, Bd. 64, pag. 196).

Digitized by Google
Original from UNIVERSITY OF CALIFORNIA
Generated on 2019-10-24 14:30 GMT / http://hdl.handle.net/2027/uc1.b3252762
Public Domain in the United States, Google-digitized / http://www.hathitrust.org/access_use#pd-us-google

ziemlich weitem Umkreis und auf das äußere Ohr. Die Salbe wirkt trocknend und antiseptisch auf die Haut ein und beugt fast immer dem Entstehen des Ekzems vor. Endlich ist es von Wichtigkeit, daß man bei der Vorbereitung den Eiterausfluß aus dem Gehörgang tunlichst beseitigt. Zu diesem Zwecke reinigt man täglich den Gehörgang mittelst steriler Watte und pinselt denselben mittelst eines mit steriler Watte umwickelten hölzernen Stäbchens mit 2%iger Höllensteinlösung.[1])

Wenn man zur Operation schreitet, reinigt man zuerst die an die Wunde grenzende Haut mittelst Benzin, welches schnell die Salbe beseitigt. Die Umgebungen der Wunde werden alsdann mit Solutio jodi spirituosa und Spiritus dilitus aa gepinselt. Mit dem scharfen Löffel schabt man die Wundränder sorgfältig frisch, und das nekrotische Gewebe beseitigt man mittelst einer Schere, die man ebenfalls bei der Beseitigung etwaiger Drüsengeschwülste anwenden kann. Von besonderer Wichtigkeit ist es, daß die nekrotischen Teile der Sehne des M. sternocleidomastoideus sorgfältig beseitigt werden. Schließlich schabt man mittelst eines großen scharfen Löffels sämtliche weiche Granulationen aus der Wundhöhle heraus, so daß überall nur ein fester Teppich von Granulationen übrig bleibt. Man trocknet mit Jodoformgaze sorgfältig und wiederholt die Wundkavität, und besonders die Granulationen im Aditus ad antrum. Ein Jodoformgazetampon wird in die Knochenkavität hineingelegt, so daß dieselbe völlig damit ausgefüllt wird, und nun löst man in einer Ausdehnung von $^1/_2$—$^3/_4$ *cm* mittelst eines scharfen Messers die Haut und das subkutane Gewebe von dem untenliegenden Periost ab und zieht die Hautränder so dicht aneinander an, daß dieselben nicht nur Rand an Rand aneinander zu liegen kommen, sondern sie müssen sich auch mit einem Teil der tieferliegenden Fläche berühren, so daß die Michelschen Klemmen bequem angelegt werden können. Man bringt den Kopf des Patienten in eine völlig horizontale Stellung, nimmt den Jodoformgazetampon heraus und läßt die Knochenkavität sich langsam mit Blut anfüllen, welches schnell koaguliert. Ist die Blutung zu heftig, so trocknet man den Wundrand und die Wundhöhle wieder mittelst Jodoformgazetampon, die man fest gegen die Unterlage andrückt: ist die Blutung zu sparsam, so frischt man den Wundrand mittelst des scharfen Löffels auf. Sobald das gerinnende Blut mit der Periostoberfläche in gleicher Höhe steht, zieht man die Wundlippen aneinander, wobei man das Periost unberührt läßt, und 3—5 Michelsche Klemmen werden angebracht. Auf die Wunde legt man schließlich einen schmalen Streifen Taftseide („Pro-

[1]) Seit vielen Jahren bediene ich mich etwa 10 *cm* langer dünner Stäbchen von der Art, wie man sie bei der Herstellung der „Jalousien" verwendet. Das eine Ende des Stäbchens wird mit hygroskopischer Watte umwickelt, wonach ein ganzes Bündel Stäbchen sterilisiert wird.

Digitized by Google
Original from UNIVERSITY OF CALIFORNIA
Generated on 2019-10-24 14:30 GMT / http://hdl.handle.net/2027/uc1.b3252762
Public Domain in the United States, Google-digitized / http://www.hathitrust.org/access_use#pd-us-google

tektiv"), welcher durchlöchert ist, und verbindet mit steriler Watte und einem Körnerschen Verband. Im Gehörgang wird, nachdem der etwa vorhandene Eiter mittelst steriler Watte sorgfältig beseitigt worden ist, ein Streifen Jodoformgaze angebracht.

Bei Kindern entfernt man die Michelschen Klemmen nach Ablauf von 2mal 24 Stunden, bei Erwachsenen nach 3mal 24 Stunden nach der Operation; wennn Heilung per primam eintritt, kann man alsdann den Verband 5—7 Tage nach der sekundären Operation beseitigen.

Bei einigen Patienten entstehen indes — hervorgerufen durch die in den Wundlippen häufig vorhandene Spannung — unbedeutende Risse im oberflächlichen Teile der suturierten Wunde, und mitunter tritt eine leichte Nekrose um eine oder mehrere Klemmen herum auf: diese Erscheinungen bewirken jedoch nur, daß die Beseitigung der Bandage etwas verzögert wird.

Bei einer Minderzahl unter den Patienten entwickelt sich jedoch eine Eiterung des Koagels. Dieselbe gibt sich nur ausnahmsweise durch Schmerzen in der Wunde und eine leichte Temperatursteigerung zu erkennen; im allgemeinen sind ihre Symptome nur äußere Erscheinungen wie Rötung und Schwellung der Haut, Ausfluß einer anfangs serösen, später eitrigen Flüssigkeit aus dem unteren Wundwinkel. Man muß alsdann die Wunde öffnen, wobei ein rötlicher oder schokoladebrauner Eiter an den Tag tritt, und mittelst Jodoformgaze oder eines Drains drainieren. Sonstige Übelstände habe ich bei der Anwendung der Methode niemals beobachtet, und die Arbeit ist auch in mißgelungenen Fällen nicht umsonst ausgeführt, denn die Wundkavität ist durch die Sutur vermindert worden und heilt schneller als sonst.

Ich muß indes ausdrücklich hervorheben, daß ich wiederholt Rötung und Schwellung der Wundlippen, ja sogar Ausfluß einer serösen Flüssigkeit beobachtete, ohne daß eine Eiterung des Koagels vorhanden war. Ferner ist zu beachten, daß die Eiterung auf den axialen Teil des Koagels beschränkt sein kann. Andrerseits können die Wunde und ihre Umgebung mitunter eine Zeitlang, sogar 8—12 Tage lang, ein völlig reaktionsloses Aussehen haben, trotzdem daß eine Eiterung des Koagels eingetreten ist. Hin und wieder kann man deshalb im Zweifel sein, ob man die Wunde öffnen soll oder nicht, und namentlich dann, wenn kleine oberflächliche Risse oder etwas Nekrose der Haut vorhanden sind. Überhaupt ist bei vielen Individuen, und namentlich bei Kindern, die Haut am Proc. mast. häufig sehr dünn, wenig elastisch und ziemlich schlecht ernährt, und vielfach ist dies hauptsächlich der Fall, wenn eine Aufmeißelung des Proc. mast. stattgefunden hat, bei welcher Operation doch einige Blutgefäße überschnitten wurden; auch die Bandage trägt hierzu bei. Die Haut am Proc. mast. eignet sich deshalb nur schlecht für die primäre Heilung, weshalb die Hautpflege vor der Anlegung der Sutur von außerordentlich hoher Bedeutung ist.

Digitized by Google
Original from UNIVERSITY OF CALIFORNIA
Generated on 2019-10-24 14:30 GMT / http://hdl.handle.net/2027/uc1.b3252762
Public Domain in the United States, Google-digitized / http://www.hathitrust.org/access_use#pd-us-google

Ist man im Zweifel, ob eine Eiterung des Koagels vorliege oder nicht, so verfährt man auf folgende Art und Weise: Mittelst einer Sonde öffnet man eine kleine Partie der Hautwunde und führt durch den entstandenen engen Spalt eines von den früher erwähnten sterilen Wattestäbchen hinein. Ist eine Eiterung des gesamten Koagels vorhanden, so kann man das mit Watte bewickelte Ende des Stäbchens leicht nach allen Richtungen hin bewegen; ist dagegen die Eiterung auf den axialen Teil des Koagels beschränkt, so gleitet das Stäbchen sogleich in einen engen Kanal hinein, der nach dem Aditus ad antrum führt; ist das Koagel aber frisch, so fühlt man deutlich bei diesem leichten Sondieren, welches das Koagel nicht im geringsten stört, die weiche, elastische Oberfläche desselben.

In der Folge werde ich mein **Material** vorführen und die Resultate darlegen, die ich durch meine Methode erzielt habe.

Anwendung fand die Methode bei 97 Fällen von einfacher Aufmeißelung des Proc. mast. wegen akuter Osteitis. Vor $5^1/_2$ Jahren machte ich meine ersten Versuche, und seitdem sind in der Klinik 221 Fälle von einfacher Aufmeißelung des Proc. mast. zur Behandlung gekommen: es geht daraus hervor, daß die Methode bei sehr vielen Patienten nicht zur Anwendung kam. Unter denselben findet sich erstens eine Gruppe solcher, die durch die primäre Sutur behandelt wurden: zweitens eine ansehnliche Anzahl von Patienten mit intrakraniellen Komplikationen, und endlich eine Gruppe, welche Patienten mit mangelhafter Granulationsbildung, schlecht ernährte Individuen, Patienten mit skarkem Ekzem um die Hautwunde herum und solche mit ernsthaften Leiden des Allgemeinbefindens umfaßt. Daß indes auch bei Patienten dieser letzteren Gruppe günstige Resultate erzielt werden können, geht aus den nachstehenden Berichten hervor.

Nr. 181/1908. Knabe von 9 Monaten. 8 Tage lang Ausfluß aus dem linken Ohr und Schwellung hinter demselben. Bei der Resektion des Proc. mast. findet man die Weichteile speckig, ca. 1 *cm* dick, die Corticalis perforiert, eine mittelmäßig verbreitete akute Osteitis. 10 Tage nach der Resektion sekundäre Sutur. Rings um die Wunde entsteht ein sehr verbreitetes Ekzem, in welchem sich einige oberflächliche Eiterherde bilden; trotzdem wird das Koagel in der Wundhöhle nicht infiziert, und einen Monat nach der Resektion ist die Wunde mit nicht hineingesunkener Narbe geheilt.

Nr. 5 1909. 30jähriger Mann. Nach 4wöchentlicher Eiterung des rechten Mittelohrs erfolgt die Aufmeißelung des Proc. mast. Derselbe ist völlig hingeschmolzen, so daß auch die Spitze in toto beseitigt werden muß. 3 Tage nach der Operation stellt sich eine croupöse Pneumonie ein. 19 Tage nach der Resektion sekundäre Sutur. Völlige Heilung per primam. Patient kann am folgenden Tage vom Krankenlager aufstehen.

Nr. 137/1909. Mädchen von $2^1/_2$ Jahren, blaß, + Pirquet; stinkender Eiter aus beiden Ohren. Bei der Resektion findet man links einen subperiostalen Absceß, teilweise Destruktion der Corticalis und einen sehr verbreiteten Hinfall des Knochengewebes. 13 Tage nach der Resektion, während noch stinkender Eiter aus dem Ohre hinaustritt, sekundäre Sutur mit einem kleinen Drain im unteren Wundwinkel. Trotz einem Ekzem heilt die Wunde pr. primam mit schnellem Verschluß der Drainöffnung.

Digitized by Google
Original from UNIVERSITY OF CALIFORNIA
Generated on 2019-10-24 14:30 GMT / http://hdl.handle.net/2027/uc1.b3252762
Public Domain in the United States, Google-digitized / http://www.hathitrust.org/access_use#pd-us-google

Nr. 312/1909. 27jähriger Mann mit doppelseitiger Phthisis pulm. 3 Monate lang stinkender Ausfluß aus dem rechten Ohr, seit 5 Tagen außerdem Schwellung hinter demselben. Bei der Resektion findet man einen subperiostalen Absceß, Perforation der Corticalis, Destruktion des Proc. mast., dessen Spitze in toto beseitigt wird. 17 Tage nach der Operation sekundäre Sutur. Heilung per primam trotz Hautekzem an der Regio mast. und am äußeren Ohr.

Nr. 48/1911. Mädchen von 6 Monaten. 14 Tage vor der Aufnahme im Hospital Schwellung hinter dem rechten Ohr, weshalb außerhalb des Hospitals Wildes Inzision gemacht wird. Bei der Resektion des rechten Proc. mast. findet man Perforation der Corticalis und eine verbreitete Osteitis. 10 Tage nach der Operation Ausfluß aus dem linken Ohr und am folgenden Tage auch Schwellung hinter demselben. Bei der Aufmeißelung des linken Proc. mast. findet man Perforation der Corticalis und eine verbreitete Osteitis. 10 Tage nach der letzteren Operation beiderseits sekundäre Sutur; Heilung per primam, abgesehen von einigen kleinen Rissen rechterseits.

In bezug auf das **Alter** der behandelten Patienten ist zu bemerken, daß die Mehrzahl Kinder waren; denn 41 waren unter 15 Jahre alt. Der jüngste Patient war nur 4 Monate alt; bei diesem Patienten wurde Heilung per primam erzielt. Der älteste Patient stand im Alter von 60 Jahren; bei ihm entstand eine Eiterung des Koagels (er litt an einer vorgeschrittenen Tuberkulose). Der älteste Patient, bei dem eine Heilung per primam eintrat, war 54 Jahre alt. Man könnte erwarten, daß die Kinder mit ihrem größeren Regenerationsvermögen günstigere Resultate aufweisen würden als die Erwachsenen. Das Gegenteil traf ein, und dies beruht wahrscheinlich darauf, daß die Kinder größere Neigung zur Ekzembildung um die Wunde herum zeigen.

Die Verbreitung des osteitischen Prozesses war bei der Aufmeißelung meistens recht bedeutend. Nur bei 1 Patienten war der Prozeß auf den Abschnitt um das Antrum mastoideum beschränkt; bei 37 Patienten waren größere Abschnitte des Proc. mast. in das Leiden miteingezogen, und bei nicht weniger als 53 Patienten war der ganze Proc. mast. affiziert; bei Patienten dieser letzteren Art wurde 30mal die Spitze des Proc. mast. in toto beseitigt. In der Regel handelte es sich mithin um ziemlich große Wundkavitäten, die ausgefüllt werden mußten, und eine Nachbehandlung nach der allgemein üblichen Methode hätte sehr lange Zeit beansprucht. Das der Prozeß durchgehends sehr verbreitet war, geht auch daraus hervor, daß die Dura mater 50mal, der Sinus sigmoideus 35mal bloßgelegt werden mußte.

Unter den **Komplikationen, die bei der primären Operation nachgewiesen wurden,** seien folgende erwähnt: Abscessus subperiostalis 44mal (5mal mit subcutanem Absceß vergesellschaftet), Abscessus colli 6mal, Abscessus perisinuosus 5mal, Perisinuitis (Granulationen an der Sinuswand) 20mal, Pachymeningitis externa 2mal. Keine unter diesen Komplikationen verschlechtert die Aussicht auf eine Heilung per primam, wenn man nur die Anlegung der sekundären Sutur aussetzt, bis überall eine gute Granulationsbildung vorhanden und die Schwellung verschwunden ist.

Digitized by Google
Original from UNIVERSITY OF CALIFORNIA
Generated on 2019-10-24 14:30 GMT / http://hdl.handle.net/2027/uc1.b3252762
Public Domain in the United States, Google-digitized / http://www.hathitrust.org/access_use#pd-us-google

Die Art der pathologischen Bakterien scheint keine Rolle zu spielen; bei vielen Patienten, bei denen bei der Resektion im Eiter Streptokokken gefunden wurden, trat Heilung per primam ein.

Die erzielten Resultate waren folgende: 24mal, d. h. bei etwas mehr als $^1/_4$ unter den Patienten, entwickelte sich eine Eiterung des gesamten Koagels. Die Wunde mußte wieder geöffnet und die Kavität in gewöhnlicher Weise tamponiert werden; nach durchschnittlich 66 Tagen trat Heilung ein. Bei einem 10jährigen Mädchen dieser Gruppe entstand infolge von einer postoperativen Angina eine Eiterung des Koagels ein; 8 Tage später versuchte ich wieder eine sekundäre Sutur; es trat alsdann ideale Heilung per primam ein. Aus diesem Falle geht deutlich hervor, daß rein zufällige Einflüsse ein Resultat vereiteln können, welches, wenn diese Einflüsse ausgeschlossen werden können, befriedigend ist.

7mal entstand eine Eiterung des axialen Teils des Koagels; ein kleiner Teil der Wunde wurde geöffnet und ein kleiner Jodoformgazetampon hineingelegt; nach 28—40 Tagen trat Heilung ein.

24mal beobachtete ich oberflächliche Risse an der Wunde und kleine oberflächliche nekrotische Partien daselbst oder um die Klemmen herum; infolgedessen stellte sich die Heilung etwas später ein als bei der idealen Heilung per primam, nämlich 16—30 Tage nach der Resektion.

42mal erzielte ich eine ideale Heilung per primam; 12—21 Tage nach der Aufmeißelung des Proc. mast. war die Operationswunde völlig geheilt.

Primäre Heilung wurde mithin praktisch genommen bei fast $^2/_3$ unter sämtlichen Patienten erzielt, und wo diese nicht erreicht wurde, war die Dauer der Nachbehandlung kennbar herabgesetzt.

In welchem Grade diese Methode die Nachbehandlung nach der einfachen Aufmeißelung des Proc. mast. abkürzt, geht aus den folgenden Zahlen hervor: Während in der Ohren- und Halsklinik des Kopenhagener Kommunehospitals nach der allgemein üblichen Methode durchschnittlich 74 Tage verliefen, bevor die Kavität im Proc. mast. durch Narbengewebe verschlossen war, ist die Durchschnittsdauer für diejenigen Fälle von sekundärer Sutur, die praktisch genommen per primam heilten, nur 20 Tage.

Was man durch diese Methode erzielen kann, geht in besonders schöner Weise aus dem folgenden Falle hervor:

Ein 10jähriger Knabe findet am 22. Januar 1913 Aufnahme im Hospital. Er leidet an doppelseitiger akuter Mastoiditis, die nach einer Pneumonie entstanden ist; rechts findet sich ein subperiostaler Absceß. Bei der Resektion findet man eine verbreitete Osteitis der beiden Proc. mast. 10 Tage nach der Resektion sekundäre Sutur an beiden Seiten. Ideale Heilung per primam, und 14 Tage nach der Resektion kann die Bandage beseitigt werden.

Digitized by Google
Original from UNIVERSITY OF CALIFORNIA
Generated on 2019-10-24 14:30 GMT / http://hdl.handle.net/2027/uc1.b3252762
Public Domain in the United States, Google-digitized / http://www.hathitrust.org/access_use#pd-us-google

Wenn eine Operation mißlang, versuchte ich jedesmal den Herd der Ansteckung und die Ursache der Eiterung des Blutkoagels ausfindig zu machen. Als Ursachen wurden nachgewiesen: Ekzem der Wundränder 8mal, Leiden des Allgemeinbefindens 2mal, Tuberkulose des Proc. mast. 3mal, postoperative Angina 14mal, schlechte Granulationsbildung und schlecht ernährte Haut 2mal, Blutung 1mal; bei den übrigen Fällen konnte ich die Ursache nicht nachweisen. Da ein Ekzem so häufig die Veranlassung zur Bildung kleiner nekrotischer Partien in der Wunde und um dieselbe herum gibt, so erreicht man, daß der Zustand der Haut eine hervorragende Rolle spielt bei der Sicherstellung eines günstigen Resultats.

Nachdem ich die außerordentliche Bedeutung des guten Hautzustandes erkannt hatte, versuchte ich durch verschiedene Mittel und Verbindungsmethoden die Haut der Regio mastoidea in den bestmöglichen Ernährungszustand zu bringen, bevor ich zur Anwendung der sekundären Sutur schritt. Zahlreiche Versuche haben mich davon überzeugt, daß die früher beschriebene Art und Weise, die Haut vor der Operation zu präparieren und nach derselben zu behandeln, am sichersten zum Ziele führt. Ich kann deshalb den Kollegen, die meine Methode zu versuchen gedenken, nicht dringend genug raten, meine Vorschriften in dieser Beziehung genau zu befolgen. Die bedeutungsvolle Rolle, welche die Technik überhaupt bei diesem kleinen Eingriff spielt, leuchtet übrigens hell aus den Resultaten hervor, welche ich während des letztverflossenen Jahres erzielte, nachdem die technische Seite der Methode endgültig und im einzelnen festgestellt worden war.

Es zeigt sich nämlich, daß nur bei 2 unter 11 im Jahre 1913 behandelten Patienten eine Eiterung des Koagels eintrat. **Es entstand mithin nur bei $^1/_5$ unter sämtlichen Patienten eine teilweise oder vollständige Eiterung des Koagels, während bei den übrigen Patienten Heilung per primam erzielt wurde.**

Ich fühle mich deshalb veranlaßt, meinen Kollegen die Anwendung der sekundären Sutur mit Bildung eines Blutkoagels in der Wundkavität nach der einfachen Aufmeißelung des Proc. mast. wegen akuter Osteitis warm zu empfehlen.

Nachtrag bei der Korrektur: Herr Dr. Ernst Urbantschitsch hat mich freundlichst darauf aufmerksam gemacht, daß er bereits im Jahre 1905 in der Österreichischen Otologischen Gesellschaft (Februar-Sitzung) eine Reihe von Patienten vorgeführt hat, bei denen er die primäre wie die sekundäre Sutur (nach Piffl) ausgeführt hatte (Mschr. f. Ohrhlk. 39. S. 477). Ob in diesen Fällen dieselbe Methode angewandt ist, wie ich oben beschrieben habe, geht nicht aus dem kurzen Referat hervor.

Digitized by Google
Original from UNIVERSITY OF CALIFORNIA
Generated on 2019-10-24 14:30 GMT / http://hdl.handle.net/2027/uc1.b3252762
Public Domain in the United States, Google-digitized / http://www.hathitrust.org/access_use#pd-us-google

Sensorische Amusie im Gebiete der Klangfarbenperzeption.[1])

Von Prof. Dr. **Haike** in Berlin.

Die Beobachtung, daß nicht selten gemeinsam mit Aphasie in ihren mannigfaltigen Formen Störungen des musikalischen Vermögens auftreten können, legte den Gedanken einer gemeinsamen Läsion dicht beieinander gelegener Zentren für die beiden hier in Betracht kommenden Funktionen nahe. Weiter beweist das alleinige Auftreten von zentralen musikalischen Störungen die gesonderte Lokalisation und die funktionelle Autonomie von Bahnen und Zentren des musikalischen Vermögens. Diese unserer Vorstellung näherzubringen und die klinische Betrachtung fruchtbarer zu gestalten, stellte Knoblauch (1) ein dem bekannten von Lichtheim zur Erklärung der mannigfaltigen Formen der Aphasie geschaffenen Schema analoges auf, das den Ablauf der Perzeption und Produktion der musikalischen Vorgänge zur Anschauung bringt. Sehr viel weniger nun als die nach dem Lichtheimschen Schema möglichen Formen der Aphasie zunächst zur klinischen Beobachtung gelangten, sind bis heute alle diejenigen Formen der „Amusie" — wie Knoblauch und im erweiterten Sinne Wallatschek die Gesamtheit der Störungen im musikalischen Gebiet nannten —, die nach dem Schema konstruierbar sind, wirklich beobachtet worden, und das ist um so erklärlicher, weil zu ihrer Wahrnehmung die besondere Voraussetzung musikalischen Könnens notwendig ist und zu ihrer Feststellung zuweilen sogar besonders feines musikalisches Gehör bei dem Untersucher wie bei dem Patienten gehört.

Entsprechend den Aphasieformen hat Wallaschek [zitiert bei Edgren (2)] motorische und sensorische Amusie unterschieden mit den Unterabteilungen der Paramusie, musikalischen Amnesie, Agraphie, Alexie und der musikalischen Amimie, dem Unvermögen, ein Instrument zu spielen.

Wie nun die klinischen Beobachtungen der verschiedenen Aphasieformen zum Verständnis und zur Erklärung der physiologischen Vorgänge des Sprachprozesses im weitesten Sinne beigetragen haben, so werden wir ähnliche Aufklärungen über die musikalische Perzeption durch die klinischen Erfahrungen der Störungen innerhalb dieses Gebietes erwarten dürfen. Noch stehen wir hier in den ersten Anfängen schon wegen der eben begründeten Einschränkung, die die Zahl der Beobachtungen im Gegensatz zu denen der Aphasie erfährt.

Die folgenden Mitteilungen betreffen einen Fall von rein musikalischer *Hörstörung* auf einem bestimmt umgrenzten Gebiet, dem der Perzeption der

[1]) Nach einem in der Otologischen Sektion der 85. Versammlung Deutscher Naturforscher und Ärzte gehaltenen Vortrage.

Digitized by Google
Original from UNIVERSITY OF CALIFORNIA
Generated on 2019-10-24 14:30 GMT / http://hdl.handle.net/2027/uc1.b3252762
Public Domain in the United States, Google-digitized / http://www.hathitrust.org/access_use#pd-us-google

Klangfarbe. Die Störung unterscheidet sich in ihrem Wesen von den bisher beobachteten dadurch, daß im ganzen Funktionsgebiet beider Ohren nicht die geringste Abweichung von der Norm sonst nachweisbar war.

Der 24 Jahre alte Patient M. N., Militärmusiker, Trompeter und Cellist, ist früher nie krank gewesen, insbesondere negiert er Lues und den Abusus von Alkohol und Tabak. Er erkrankte Anfangs des Jahres 1910 an einem Tubenkatarrh, der etwa 8 Wochen dauerte. Im Juli desselben Jahres erkrankte er von neuem an derselben Affektion, an die ohne bestimmbare Zeitbegrenzung die jetzigen Störungen der musikalischen Perzeption sich angeschlossen haben. Er hatte zu dieser Zeit sehr angestrengten Dienst, blies die Posaune und spielte Cello. Im übrigen hat er nur über eine Druckempfindung in der Stirngegend zu klagen, „als ob hier etwas festläge"; er ist körperlich gesund und zeigt auch bei wiederholter Untersuchung keinerlei nervöse Störungen.

Der Pat. klagte mir zunächst, daß er schlecht höre, und erst als die verschiedenen Funktionsprüfungen, über die des Genaueren unten berichtet werden wird, diese Angabe als offenbar unrichtig im Sinne der quantitativen Herabsetzung dartun, präzisiert er seine Klagen dahin, daß er vor allem die Musikinstrumente — aber auch die Sprache — unvollkommen und ganz anders höre wie sonst, und aufgefordert, dies genauer zu beschreiben, tut er es in folgender Weise: Wenn er sein Cello spiele, so klinge es, als ob es aus Pappe wäre, oder wie wenn er auf Bindfaden streiche. Die Töne klingen nicht recht, als ob etwas daran fehle. Ebenso höre er die Instrumente der anderen Musiker der Kapelle nur undeutlich. Er wisse nie, ob der Ton, den er spielt, ganz richtig sei. Musik zu machen oder zu hören, mache ihm keine Freude mehr. Die Sprache höre er „nicht scharf", „rund"; er sucht dabei nach einem Ausdruck, die Wahrnehmung genau zu bezeichnen. Wenn mehrere sprechen, verstehe er dadurch schlechter. Er hat sich zu wiederholten Malen in ärztliche Behandlung begeben mit der Klage, daß er nicht ordentlich höre und deshalb in der Militärkapelle nicht mitspielen könne, doch wurde er jedesmal abgewiesen mit dem Hinweis, daß die Hörprüfung (mittelst Flüstersprache, Uhr, Stimmgabel) seine Angaben widerlege. Auf seine immer wiederholten Klagen wurde er endlich aus dem Militärdienstverhältnis entlassen.

Die erste Untersuchung, die ich an dem Pat. vornahm, ergab normales Gehör für Flüstersprache, Uhr, Stimmgabeln, Monochord, für Luftleitung wie für Knochenleitung. Nur bemerkte er zuweilen, daß Worte oder Töne so klingen, „als ob etwas fehle" oder „so spitz". Diese Angaben, die ein genügendes Verständnis der Art der Störung nicht ermöglichten, veranlaßten mich, durch weitere Fragen eine genauer bestimmte Beschreibung derselben zu eruieren. Die darauf erhaltene Auskunft (s. oben), daß er sie besonders im Gebiet des Musikalischen empfinde, ließ mich die Untersuchung auf Musikinstrumente, und zwar zunächst Klavier, Cello und Flöte ausdehnen.

Digitized by Google
Original from UNIVERSITY OF CALIFORNIA
Generated on 2019-10-24 14:30 GMT / http://hdl.handle.net/2027/uc1.b3252762
Public Domain in the United States, Google-digitized / http://www.hathitrust.org/access_use#pd-us-google

Diese ergab folgendes:

Der Pat. spielt auf dem Cello ihm geläufige Musikstücke richtig, auch nach Noten ihm bis dahin unbekannte ohne musikalische Fehler, bemerkt aber dabei, daß der Klang ihm unangenehm sei und er nie ganz sicher wüßte, ob er richtig greift. Ebenso störe ihn, daß er nicht heraushört, ob die übrigen Musiker der Kapelle richtig oder falsch spielen; und auch die Instrumente Klarinette und Flöte, Trompete und Flügelhorn könne er beim Zusammenspiel nicht deutlich voneinander unterscheiden. Wenn man ihm, abgewandt, auf dem Cello denselben Ton auf zwei verschiedenen Saiten vorspielt, zum Beispiel auf der A- und D-Saite, kann er die Saiten nicht unterscheiden; ferner vermag er sein Instrument von einem anderen Cello nicht herauszuerkennen, wenn auf beiden unmittelbar hintereinander gespielt wird. Auf dem Klaviere und der Flöte sowie durch Pfeifen und Vorsingen angegebene Töne und Melodien singt er richtig nach, er erkennt auf dem Klavier Dur- und Mollakkorde als solche, wenn sie gebrochen angegeben werden, die geschlossenen vermag er nicht sicher zu beurteilen. Aus dem geschlossenen Akkord, dessen Komponenten, einzeln angegeben, er erkennt und nachsingen kann, kann er die ihn zusammensetzenden Töne nicht sicher erkennen, und bei einer Änderung derselben durch Fortbewegen eines Tones ist es ihm schwer möglich, anzugeben, welcher Ton verändert worden ist. Beim Nachsingen von Intervallen wird immer der obere Ton nachgesungen.

Der Pat. wird ferner von Herrn Geheimrat Stumpf, dem ich den Pat. zuführte, im Psychologischen Institut der Universität mit Zungenpfeifen, Flaschenorgel und Sternschem Tonvariator untersucht zur Feststellung der Fähigkeit, Unterschiede in der Tonhöhe, wie die Verschiedenartigkeit der Instrumente (Klangfarbe) zu erkennen. Hierbei ist eine Störung nicht festzustellen gewesen.

Die Gesamtheit der so erhaltenen Untersuchungsergebnisse läßt uns die Art der Störung so präzisieren, daß bei normalem Hörvermögen für die mannigfach geprüften Schallquellen allein eine Abnormität besteht für die Perzeption, vor allem von Musik, und zwar im Gebiet der Wahrnehmung von Klangfarbe und Klangfülle. Diese ist keineswegs ganz aufgehoben oder auch nur grob gestört, wie etwa bei einem Pat. Gradenigos (3), der das Mekkern der Ziege vom Quaken des Frosches nicht unterscheiden konnte, ohne einige Minuten genau aufzumerken. Aber der Defekt ist bei unserem Pat. groß genug, um feinere Wahrnehmungen, wie sie bei einem Musiker selbstverständlich sind, zu beeinträchtigen. So vermag er zum Beispiel den Klangunterschied des gleichen Tones, wenn er auf verschiedenen Saiten desselben Cellos angestrichen wird, nicht sicher zu erkennen. Dieser Unterschied aber ist allein bedingt durch die Klangfarbe, die als Summe der Obertöne auf den beiden Saiten verschieden sein muß. Aus demselben Grunde ist es N. nicht möglich, den Klang seines Cellos von dem eines anderen sicher zu unterscheiden.

Digitized by Google
Original from UNIVERSITY OF CALIFORNIA
Generated on 2019-10-24 14:30 GMT / http://hdl.handle.net/2027/uc1.b3252762
Public Domain in the United States, Google-digitized / http://www.hathitrust.org/access_use#pd-us-google

Da nun jedem musikalischen Ton seine Klangfarbe als untrennbares Charakteristikum eigen ist, so muß bei einer Perzeptionsstörung für diese der Ton etwas Fremdes und Unmusikalisches bekommen, was die übrigen, teils von unserem Pat. spontan angegebenen, teils dureh vielfache Prüfungen festgestellten Störungen zu erklären geeignet ist. So wird verständlich, daß N. beim Cellospielen die Empfindung hat, als ob er auf Bindfaden streiche oder wie auf einem Instrument von Pappe spiele. Wir verstehen ferner die Unsicherheit im Erkennen der Töne überhaupt, die den Pat. beim Musizieren dauernd stört, weil er nicht sicher ist, daß er richtig spielt. Daß er trotzdem keinen Fehler macht, bewirkt wohl die in der geübten Hand gelegene Sicherheit im Greifen der bestimmten Punkte der Saiten. Die Schwierigkeiten erhöhen sich für ihn, wenn er in der Kapelle das Zusammenspiel der anderen Instrumente hört, so sehr, daß er nicht mehr mitzuspielen imstande ist. Der hier vervielfältigte Wahrnehmungsdefekt macht ihm das genaue Erkennen der Töne erst recht unmöglich und läßt ihn die einzelnen Instrumente, wie er ausdrücklich klagt, nicht mehr voneinander unterscheiden. In gleicher Weise erhöhen sich die Schwierigkeiten im Erkennen der Töne, wenn mehrere zugleich erklingen. Auch Dur- und Mollakkorde, auf dem Klavier geschlossen angeschlagen, kann er nicht unterscheiden, während er die Tonart, wenn der Dreiklang sukzessiv angegeben wird, zu beurteilen vermag. Ebenso kann er simultane Intervalle nicht sicher beurteilen, deren Komponenten er einzeln richtig hört und nachsingt.

Eine andere Möglichkeit soll für die Beurteilung des Falles noch in Betracht gezogen werden. Da wir den Pat. früher nicht gekannt haben, so ist nicht mit Sicherheit auszusprechen, ob er alle die feinen Unterscheidungen zu machen und die musikalischen Urteile vor dem Eintritt des jetzigen Defekts abzugeben vermocht hätte. Diese sind freilich für einen Musiker von Beruf selbstverständlich; als Militärmusiker werden aber auch Leute mit mäßigeren musikalischen Fähigkeiten eingestellt. Mit einer solchen Möglichkeit geringer musikalischer Begabung wäre eventuell der Ausfall der in den oben ausführlich besprochenen Prüfungen vom Pat. geforderten Unterscheidungen zu erklären; doch bleibt als zweifelloser krankhafter Defekt die Störung in der Perzeption der Klangfarbe an sich bestehen. Dies würde unter den von Brazier eingeführten Begriff der Rezeptionsamusie fallen und auf Grund der vielfach angezogenen Analogie mit den Formen der Aphasie als partielle sensorische Amusie [Wallaschek, zitiert bei Edgren (2)] bezeichnet werden können, und zwar ist diese hier beschränkt auf das Gebiet der Perzeption der Klangfarbe, während die instrumentale motorische Komponente erhalten ist, die es N. ermöglicht, trotzdem richtig zu spielen. Eine gewisse Analogie hierzu bietet unter den bisher beschriebenen musikalischen Störungen ein Pat. von Kast [zitiert bei Alt (4)], der bei vollkommener Melodientaubheit Lieder richtig singen und pfeifen konnte.

Digitized by Google
Original from UNIVERSITY OF CALIFORNIA
Generated on 2019-10-24 14:30 GMT / http://hdl.handle.net/2027/uc1.b3252762
Public Domain in the United States, Google-digitized / http://www.hathitrust.org/access_use#pd-us-google

Die bisher beobachteten musikalischen Hörstörungen sind meist als Symptome bei Erkrankungen des Mittelohres, des Labyrinths oder des Zentralorgans gewöhnlich im Gebiete des Sprach- und Hörzentrums und vergesellschaftet mit Hör- oder Sprachstörungen gesehen worden. Innerhalb dieser Krankheitsbilder bestanden zuweilen auch Defekte der Klangfarbenperzeption. Seltener hat man Störungen im Bereich des Musikalischen allein beobachtet, besonders in der Form der Melodientaubheit [Alt (4)]. Nur einen Fall finde ich in der Literatur, der ohne jede sonstige Erkrankung oder musikalische Störung analog dem unseren allein einen Defekt im Unterscheidungsvermögen für die Klanglarbe aufweist. Es ist ein Pat. von Urbantschitsch (5), der allmählich die Empfindung der Klangfülle und Klangfarbe für Violintöne verlor, während sein Gehör für Sprache und Geräusche vollkommen normal war. Dieser Musiker unterscheidet sich von dem unsrigen — abgesehen davon, daß aus der kurzen Mitteilung nicht hervorgeht, ob die Art und der Umfang der Störung sich sonst genau bei beiden decken — dadurch, daß er nur für Violine den Mangel empfand, der bei unserem Pat. sich auch auf die Sprache und zahlreiche Instrumente und Schallquellen erstreckt.

Um der Analyse unseres Falles näher zu kommen, sei zunächst darauf hingewiesen, daß Störungen des Klangfarbenunterscheidungsvermögens unabhängig von jedem sonstigen Ausfall im musikalischen Perzeptionsgebiet auftreten können, ebenso wie Tongehör, rhythmisches Gefühl und Melodienverständnis von einander unabhängig gestört sein können. Das beweist am reinsten unser Fall und der von Urbantschitsch, den wir oben zitiert haben. Aber auch die Fälle, in denen zugleich andere nicht musikalische Hörstörungen bestanden, so der von Stumpf (6): Doppelthören eines hochgradig nervösen Musikers mit Ausfall der Klangfarbenperzeption für Klaviertöne, ferner die oben erwähnte Beobachtung Gradenigos, dessen Pat. mit chronisch-katarrhalischer Mittelohrentzündung der einen Seite das Timbre eines Tones nicht unterscheiden konnte; besonders aber eine Beobachtung Treitels [zitiert bei Alt (4)]: Ein Opernsänger erlitt nach Schneuzen eine Ruptur des Trommelfells, nach der er Orgeltöne doppelt hörte. Die Tonempfindung war von einem „Schwirren" begleitet. Es blieb eine Störung in der Klangfarbenwahrnehmung zurück. Wie diese erst rein zur Beobachtung kam nach Abklingen der übrigen Erscheinungen, so tritt sie vielleicht häufiger, als sie bisher beobachtet wurde, mit anderen Störungen vergesellschaftet, aber von ihnen verdeckt auf.

In allen diesen Fällen bestand der Defekt in der Wahrnehmung der Klangfarbe bei nachweisbaren Störungen im peripheren Gehörorgan, vielleicht durch diese bedingt. In anderen Fällen, wo solche fehlten und er zentral bedingt war, handelte es sich gewöhnlich zugleich um ausgedehnte musikalische Hörstörungen, meist mit Aphasien der verschiedensten Art vergesellschaftet, die durch schwere Läsionen des Gehirns bedingt waren. Die durch

Digitized by Google
Original from UNIVERSITY OF CALIFORNIA
Generated on 2019-10-24 14:30 GMT / http://hdl.handle.net/2027/uc1.b3252762
Public Domain in the United States, Google-digitized / http://www.hathitrust.org/access_use#pd-us-google

Obduktion solcher Fälle gewonnenen Befunde haben bisher noch keine sichere Feststellung eines Zentrums der musikalischen Perzeption überhaupt ermöglicht, noch viel weniger natürlich ein solches für ihre einzelnen Komponenten. Nur in dem einen Punkte lassen die klinischen Beobachtungen, wie die anatomischen Befunde der Autoren übereinstimmen, daß das Zentrum der musikalischen Funktionen dem der Sprache nahe benachbart liegt. So glaubt Oppenheim, es in die linke Hemisphäre verlegen zu können und Edgren lokalisiert es in die erste und zweite Windung des Temporallappens dieser Seite vor der Stelle, deren Verletzung Worttaubheit hervorruft. Monakow nimmt an, daß Tontaubheit durch doppelseitige Erkrankung der ersten Schläfenwindung entstehe.

In den Fällen, in denen wir nun gar keinen Anhalt für eine anatomische Läsion als Ursache der musikalischen Hörstörung haben, sind wir auf die Diagnose einer funktionellen Störung angewiesen. Für reine Melodientaubheit zitiert Alt (4) 3 solcher Fälle von Brazier, deren teilweise Analogie mit unserem Falle, ihr alleiniges Auftreten und das Fehlen einer nachweisbaren Ursache, sie mich kurz anführen läßt.

1. Bei einem Opernsänger trat plötzlich während des Singens vollkommene musikalische Amnesie ein. Er verstand nicht mehr, was gesungen wurde, und konnte selbst keinen Ton hervorbringen. Die gewöhnliche Sprache verstand er und antwortete darauf. Genesung nach einigen Monaten.

2. Ein ausgezeichneter Klavierspieler verlor plötzlich das Gedächtnis von allem, was zur Musik gehörte, die ihm als zusammenhangloses Geräusch erschien. Er konnte nicht eine Melodie auffassen. Vollständige Genesung.

3. Ein 51jähriger Mann, der an Migräne litt, zeigte nach einer heftigen Attacke Tontaubheit, die am nächsten Tage verschwunden war.

In allen diesen Fällen trat also vollkommene Wiederherstellung ein. So werden wir auch in unserem Falle angesichts des Fehlens jedes Anhaltspunktes für eine somatische Erkrankung mit Wahrscheinlichkeit eine funktionelle Störung anzunehmen haben und trotz der jetzt etwa 2jährigen Dauer die Prognose nicht ungünstig zu stellen brauchen, da auch Urbantschitschs Pat. noch nach mehrjährigem Bestehen der Klangfarbenperzeptionsstörung sich besserte. Nach so langem gleichmäßigen Bestehen des einen Symptoms — ich beobachte den Pat. jetzt 2 Jahre lang — braucht wohl die Prognose auch kaum getrübt zu werden durch eine vereinzelte Erfahrung Charchots [zitiert bei Edgren (2)], der als erstes Symptom einer tödlich endenden Zentralaffektion mit rechtseitiger Hemiplegie und Aphasie Notenblindheit fand. Der Mann setzte sich eines Tages an das Klavier, öffnete eine Partitur, konnte aber keine einzige Note dechiffrieren, während er seine Finger korrekt und mit Leichtigkeit über die Klaviatur führte.

Digitized by Google
Original from UNIVERSITY OF CALIFORNIA
Generated on 2019-10-24 14:30 GMT / http://hdl.handle.net/2027/uc1.b3252762
Public Domain in the United States, Google-digitized / http://www.hathitrust.org/access_use#pd-us-google

Hoffentlich geben weitere Beobachtungen und genauere Untersuchungen besonders von isolierten Störungen im Gebiete des musikalischen Hörens mehr Anhaltspunkte für eine genaue Analyse, als sie bisher vorhanden sind. Gerade die isolierten Formen der Amusie, die bisher nur recht vereinzelt beobachtet sind, sind geeignet, die verschiedenen funktionellen Komponenten des musikalischen Vermögens erkennen zu lassen und so mit der Bereicherung der Pathologie zugleich die physiologische Erkenntnis zu fördern.

Diese Ausführungen mögen die Aufmerksamkeit auf Ausfallserscheinungen lenken, die sich nicht ohne weiteres zeigen, sondern erst aufgesucht werden müssen und durch lange Beobachtung und wiederholte Untersuchungen in ihrer Art und Ausdehnung feszustellen sind.

Literatur: 1. Knoblauch, Inaug.-Diss. Heidelberg 1888. — 2. Edgren, Zschr. f. Nervhlk. 6. S. 6ff. — 3. Gradenigo, Zschr. f. Ohrhlk. 23. — 4. Alt, Über Melodientaubheit und musikalisches Falschhören. Leipzig und Wien 1906. — 5. Urbantschitsch, Lehrb. d. Ohrhlk. (5.) S. 77. — 6. Stumpf, Tonpsychologie. 2. S. 274.

Die Trepanation des Labyrinths bei Schwindel und Ohrensausen.[1])

Von Dr. **Ricardo Botey.**

(Übersetzt von Dr. Fremel.)

Die Labyrinthchirurgie bei nichteitrigen Erkrankungen der Bogengänge und der Schnecke hat in die Praxis noch nicht Eingang gefunden. Die Indikationen sind heutzutage nicht genügend präzisiert, sowohl wegen der Unsicherheit der exakten Lokalisierung von Läsionen bei einigen Fällen, als auch wegen der Möglichkeit einer Heilung dieser Krankheiten ohne Operation und Fehlen jeglicher Lebensgefahr.

Es ist ja richtig, daß es Labyrinthkranke mit so heftigen und andauernden cochlearen und vestibulären Symptomen gibt, daß sie arbeitsunfähig sind. Diese Störungen bestehen hauptsächlich in Schwindelerscheinungen, weniger häufig handelt es sich um unerträgliches Ohrensausen.

Bei der Mehrzahl dieser Patienten sitzt die Läsion in den Nervenendigungen des Cochlearis in der Schnecke und des Vestibularis in den Ampullen. Unglücklicherweise gibt es Fälle, bei denen das Übel nicht peripher sitzt, sondern wo die Krankheit an der Schädelbasis lokalisiert ist, der N. acusticus ist erkrankt, die Nervenzentren selbst können erkrankt sein. Derartige Fälle können zu Irrtümern führen, davon ein Beispiel:

---

[1]) Vortrag, gehalten in der 16. Sektion des XVII. Internationalen medizinischen Kongresses. (London, 6.—12. August 1913.)

Digitized by Google
Original from UNIVERSITY OF CALIFORNIA
Generated on 2019-10-24 14:31 GMT / http://hdl.handle.net/2027/uc1.b3252762
Public Domain in the United States, Google-digitized / http://www.hathitrust.org/access_use#pd-us-google

Beobachtung I. Manel C., 36 Jahre alt. 19. September 1912.

Taubheit und Gleichgewichtsstörungen seit 9 Monaten. Trommelfelle normal. Heftiges Ohrensausen in den ersten Monaten der Erkrankung, momentan verschwunden. Gang sehr unsicher, im Liegen kein Schwindel.

Romberg zeigt Fallen nach rechts. Nystagmus bei extremer Blickrichtung nach rechts und links. Linkes Ohr: Uhr auf 29 *cm*. Vollkommene Taubheit am rechten Ohre. Spülung rechts durch drei Minuten mit 20° Wasser ergibt negatives Resultat, links nach Spülung horizontaler Nystagmus, welcher nach 55 Sekunden vertikal wird.

Langsamkeit der Sprache und rechtsseitige Gesichtslähmung.

Lues negiert.

Jodkali, Quecksilber, Pilocarpin durch drei Monate ohne Erfolg.

Vor der Operation wird mir mitgeteilt, daß die Frau des Patienten dreimal abortiert hat und drei Kinder im zarten Alter gestorben sind. Trotz meiner Verlegenheit operiere ich.

Operation (29. November 1912). Plastik nach Botey. Nach Eröffnung des Mittelohres entferne ich die drei Gehörknöchelchen und trepaniere das hintere Labyrinth und das Vestibulum.

2. Dezember: Wassermann +, 4., 12., 18., 24. und 31. Dezember 30, 40, 50, 60 und 70 *cg* Neosalvarsan intravenös injiziert. Jodkali und Quecksilber.

6. Januar 1913. Romberg weniger stark, Gang sicherer. Babinsky negativ.

Periphere Parese des 7. und Lähmungserscheinungen des 5. Hirnnervenpaares. Unsicherheit des Ganges. Dislalie, leichte Dysphagie.

Fehlen von Ohrgeräuschen und Beteiligung an dem Proceß von den Kopfnerven der 5. und 7. und vielleicht auch der 9. und 12. und außerdem der 8., was zugunsten einer pontalen oder bulbären Kompression durch das Kleinhirn spricht.

Die Störungen der Sprache sind zerebralen Ursprungs, nicht aber die des Ganges.

Es scheint jetzt, daß der Sitz der Läsion in der Acusticuswurzel liegt, das Mitergriffensein des V. und VII. Nerven erweckt den Eindruck, daß die Affektion an der Schädelbasis sitzt, weil hier die Nervenstämme derart verlaufen, daß sie leicht von einer gemeinsamen Läsion betroffen werden können. Die Ursache derselben ist wahrscheinlich Syphilis.

Und nun weiters 2 Beispiele von Labyrintherkrankungen, welche mit der Aufmeißelung behandelt wurden, mit vollkommener Heilung bei dem einen und mit partiellem Erfolg bei dem anderen Fall.

Beobachtung II. Pedro R., 44 Jahre, Mai 1911.

Zwei Jahre vorher heftige Schwindelanfälle und Ohrensausen mit einer beträchtlichen Herabsetzung der Hörschärfe auf dem rechten Ohre. Ménièrsche Attacken alle 2 oder 3 Wochen; konstanter Schwindel, welcher den Patienten an der Arbeit hindert. Keine Syphilis; Trommelfelle normal. Uhr 65 *cm* links, rechtes Ohr vollkommen taub. Romberg positiv mit Fallrichtung nach rechts.

Kalorische Prüfung rechts: Schwacher Nystagmus nach 68 Sekunden, links starker Nystagmus nach 20 Sekunden. Injektionen von Pilocarpin, grauem Öl, Jodipin; Chinin und Jodkali ohne Erfolg durch 6 Monate.

Generated on 2019-10-24 14:31 GMT / http://hdl.handle.net/2027/uc1.b3252762
Public Domain in the United States, Google-digitized / http://www.hathitrust.org/access_use#pd-us-google
Digitized by Google
Original from UNIVERSITY OF CALIFORNIA

Operation. Breite Freilegung mit Entfernung der Gehörknöchelchen. Eröffnung des Wulstes des horizontalen Bogenganges, in welchen ich einen Nervzieher, wie ihn die Zahnärzte verwenden, einführe. Ich mache einen Gang von 1 *cm* Tiefe zwischen dem Massiv und Sinus und eröffne den hinteren Bogengang und das Vestibulum. Eröffnung des Fensters.

Mein Operierter ist nach 3 Monaten geheilt. Schwindel und Ohrensausen sind nach 1 Jahre ohne Rezidive verschwunden. Dieser glänzende Erfolg, den ich so erzielte, bestimmte mich, im folgenden Falle einzugreifen.

Beobachtung III. Antonio M., 49 Jahre alt, Maurer.

Vor drei Jahren heftiger Schwindel, der auf ein Magenleiden zurückgeführt und entsprechend behandelt wurde. Seither heftiges Pfeifen im linken Ohre und beständiger Schwindel. Übelkeiten und manchmal Erbrechen. Der Kranke kann sich weder aufrecht erhalten noch kann er arbeiten.

Trommelfell normal. Taschenuhr auf 40 *cm* rechts gehört. Vollkommene Taubheit links. Kalorische Prüfung links negativ, rechts horizontaler Nystagmus in 20 Sekunden, welcher durch 1 Minue andauert. Regelrechte Behandlung durch ein Jahr ohne Erfolg. Neue Untersuchungen zeigen, daß das linke Labyrinth unerregbar bleibt, während das rechte fast intakt ist. Keine Syphilis. Wassermannsche Probe, mit Liquor cerebrospinalis angestellt, negativ, was für ein Freisein von Syphilis der Nervenzentren spricht.

Operation (10. Januar 1913). Eröffnung der Mittelohrräume, des Vestibulums und des Fensters. Heilung in vier Monaten, wobei Schwindel und die konstanten Geräusche verschwinden. Der Patient kann seine Arbeit wieder aufnehmen.

Epikrise.

Der erste Fall lehrt, daß die Differentialdiagnostik zwischen labyrinthärem und zentralem Ursprung von Ohrensausen, Taubheit und Schwindel sehr schwer ist. Es können also trotz der Ausräumung der Cochlea und des Vestibulums die Ohrgeräusche und Gleichgewichtsstörungen bestehen, weil eine Erkrankung des Hörnerven besteht.

Andrerseits ist es, wenn die Erkrankung doppelseitig ist, unmöglich zu wissen, welches von den beiden Gehörorganen die Ursache für den Schwindel abgibt: in diesem Falle muß man sich jeglichen operativen Eingriffes enthalten. Bei diesen Operierten (Beobachtung I) dauerten die Schwindelzustände trotz der rechtsseitigen Labyrinthzerstörung an, was auf eine mögliche Erkrankung des linken Labyrinthes zurückgeführt werden konnte, zumal da wir bei der kalorischen Prüfung der linken Seite einen schrägen Nystagmus und eine leichte Hypakusis feststellen konnten.

Wegen dieser Unsicherheit sind die Meinungen über die operative Frage geteilt. Milligan und Jankins glauben, daß derartige Fälle operiert werden müssen: West ist der Meinung, daß die Mehrzahl dieser Kranken auch so schließlich gesund wird.

Digitized by Google
Original from UNIVERSITY OF CALIFORNIA
Generated on 2019-10-24 14:31 GMT / http://hdl.handle.net/2027/uc1.b3252762
Public Domain in the United States, Google-digitized / http://www.hathitrust.org/access_use#pd-us-google

Was mich betrifft, so zweifle ich nicht daran, daß es immer schwere, im Labyrinth lokalisierte Fälle geben wird, daß es Kranke geben wird, die nicht Zeit haben, Jahre hindurch zu warten bis sie sich von Schwindel und Ohrensausen frei sehen, daß es ferner zweifelhafte Fälle geben wird und daß es schließlich Fälle geben wird, deren gründliche Untersuchung zeigt, daß die Läsion im Hörnerv an der Schädelbasis sitzt. Die ersten Fälle müssen operiert werden, die letzteren, welche fast immer luetischer Natur sind, müssen durch lange Zeit ohne Operation energisch behandelt werden. Diese Behandlung wird dem Fortschreiten des destruktiven Prozesses Schranken setzen und die noch nicht zerstörten Nervenelemente sich erholen lassen. Aus diesem Grunde werden einige Symptome einer funktionellen Insuffizienz bestehen bleiben, die mit der Zeit geringer werden, als Ausdruck der Kompensation. Diese erste Beobachtung fordert also auf, mit großer Umsicht vor dem Eingreifen zu handeln, trotz der Besserung, die durch die Zerstörung des Vestibulums und durch die spezifische Behandlung erzielt wurde.

Die zweite Beobachtung zeigt die Möglichkeit, durch eine Operation Schwindel und Ohrensausen zu heilen, denn wir haben konstatiert, daß die Erkrankung frisch war und ausschließlich im Labyrinth gelegen.

Mein dritter Fall zeigt, daß, wenn man schon durch die Vestibuloektomie den Schwindel peripheren Ursprungs unterdrücken kann, die Cochlektomie oft nicht imstande ist, die Ohrgeräusche zum Verschwinden zu bringen, welche sehr oft im Hörnerv ihren Sitz haben. Die Frage nämlich, ob das Ohrensausen labyrinthär oder zentral gelegen ist, ist schwerer zu entscheiden als die der Lokalisation des Schwindels.

Wäre es also unter solchen Umständen nicht vorzuziehen, in solchen Fällen die intrakranielle Durchschneidung des Hörnerven vorzunehmen? Die Idee, den Schädel zu öffnen und die Durchschneidung des Hörnerven bei seinem Eintritt in das Felsenbein anzugehen, beruht auf den jüngsten Erfahrungen der Kleinhirn-Brückenwinkelchirurgie, welche uns gelehrt hat, daß es möglich ist, durch Eröffnen des Schädels im Niveau der Occipitalschuppe und Abheben des Kleinhirns die ganze hintere Wand des Felsenbeines bis zum inneren Gehörgang freizulegen.

Die Chirurgen haben diese Operation zur Heilung von stürmischen Ohrgeräuschen, schweren Schwindelerscheinungen und heftigen Otalgien angewendet. Taylor durchschnitt im Jahre 1909 den Acusticus, Facialis und Intermedius (Voisberg) wegen Ohrenschmerzen. Dench führte 1911 bei Ohrensausen dieselbe Operation aus. Die Faradisation ließ den Facialis erkennen und gestattete, ihn zu isolieren. Dieser Kranke wurde von seinem Ohrensausen geheilt; aber nach 6 Monaten hatte er ein Rezidiv.

Digitized by Google
Original from UNIVERSITY OF CALIFORNIA
Generated on 2019-10-24 14:31 GMT / http://hdl.handle.net/2027/uc1.b3252762
Public Domain in the United States, Google-digitized / http://www.hathitrust.org/access_use#pd-us-google

Frazier machte 1912 diesen Eingriff, indem er den Fazialis durch Galvanisation identifizierte. Er erzielte eine inkomplette Fazialislähmung, Schluckbeschwerden und der Schwindel war nur sehr wenig gebessert.

Diese drei Beobachtungen lehren, daß die therapeutischen Resultate unbeständig sind: das Ohrensausen und der Schwindel wurden in den Fällen von Dench und Frazier nur gemildert. Das Rezidive beruht auf der Regeneration einiger Nervenfasern, was den Erfolg einer jeden Nervendurchschneidung fraglich macht.

Die intrakranielle Durchschneidung des Hörnerven ist ein komplizierter und schwerer Eingriff. Wenn diese drei Fälle auch glücklich ausgegangen sind, so wird eine größere Reihe Todesfälle nach Operationen zählen. Die Extirpation von Kleinhirntumoren gibt 50% Todesfälle, die der Kleinhirnbrückenwinkeltumoren 72%. Wenn auch die Bedingungen in den Fällen von Erkrankungen des Ohres bessere sind als bei den Neoplasmen, so wird doch kein Mensch leugnen, daß die Operation ein großes Risiko ist, was man von der Labyrinthoperation nicht sagen kann, welche als letztes Hilfsmittel vorzuziehen ist. Denn wenn der Nervenstamm ganz nahe bei seiner Endigung durchschnitten ist, so kann man sicher sein, daß der erstere Eingriff einer totalen Labyrinthektomie gleichkommt und wenn die Krankheit am Nervenstamm an der Gehirnbasis sitzt, so ist auch die Durchschneidung des Hörnerven vollständig effektlos.

Sind wir also berechtigt, in ähnlichen Fällen einzugreifen?

Diese Frage wurde in der otologischen Sektion der medizinischen Gesellschaft in London und auf dem Otologenkrongreß zu Boston breit diskutiert. Aus den Debatten geht hervor, daß man erst nach einem vergeblichen Versuch einer Behandlung von mehreren Monaten und Jahren Dauer operieren soll.

Sollen wir eine spontane Heilung abwarten oder eine Heilung durch geeignete Medikation zu erhalten trachten? Wenn diese Heilung nicht eintritt und der Patient gezwungen ist zu arbeiten, so glaube ich, operieren zu müssen, um so eher, als die Vestibuloektomie und Cochlektomie wenig eingreifende Operationen sind.

Was die Durchschneidung des Acusticus betrifft, so muß sie abgelehnt werden. Denn abgesehen von den Gefahren, betrifft sie beide Nerven, den Cochlearis und Vestibularis und manchmal den Facialis.

In den Fällen der sogenannten Labyrinthsyphilis, wobei die meiste Zeit über der Stamm des Hörnerven krank ist, muß man von jeder Operation absehen. In diesen Fällen wird eine Untersuchung des Patienten und die Wassermannsche Probe mit dem Liquor cerebrospinalis zeigen, daß die Schwindelzustände und die Taubheit nicht peripheren, sondern zentralen Ursprungs sind.

Digitized by Google
Original from UNIVERSITY OF CALIFORNIA
Generated on 2019-10-24 14:31 GMT / http://hdl.handle.net/2027/uc1.b3252762
Public Domain in the United States, Google-digitized / http://www.hathitrust.org/access_use#pd-us-google

Beiträge zur Lehre von den Acusticuserkrankungen bei Lues.[1])

Von Primararzt Dr. **E. Váły** in Budapest.

Von den Labyrintherkrankungen infektiösen Ursprunges kommen die meningealen und die vom Mittelohr ausgehenden häufiger vor als die hämatogenen.

Die hämatogene Otitis interna kommt bei sekundärer und tertiärer Lues vor, und zwar viel häufiger bei hereditärer als bei akquirierter. Hierzu kommen noch als paraluetische Erkrankungen die bei Tabes und Paralysis. Die luetische Erkrankung des Acusticus selber ist sehr schwer von ähnlichen Erkrankungen des Labyrinths und des Gehirns zu unterscheiden. Die Symptome sind für die Lokalisation nicht immer charakteristisch.

Der Stamm des Acusticus kann, wie die anderen Gehirnnerven, luetisch erkranken. Central als Teilerscheinung eines Gehirnbasisgummas (Neuritis acustica gummosa), dies ist die seltenere Form; oder peripher infolge einer gummösen Erkrankung des Felsenbeines. Der Genese nach als selbständige gummöse Neuritis oder sekundär infolge einer luetischen Periostitis des Schädelknochens.

Der periphere Teil des Acusticus kann bei Lues des inneren Ohres durch verschiedene schädliche Einflüsse ebenfalls erkranken, ohne daß auch das Labyrinth daran teilnimmt. Es ist also möglich, daß der N. cochlearis und der N. vestibularis einzeln oder beide gleichzeitig erkranken, ohne daß das Labyrinth selber krank ist. Es scheint also berechtigt anzunehmen, daß auch als separate Krankheit eine Neuritis acustica syphilitica in die Erscheinung treten kann.

Es ist noch nicht entschieden, wie häufig die Acusticuserkrankung bei Luetischen auftritt, wie auch das nicht, wie oft die sog. nervöse Schwerhörigkeit luetischer Genese ist (Busch[2]). Wahrscheinlich ist, daß die luetische Acusticuserkrankung viel häufiger ist, als wir es früher dachten. Früher wurden nur die Fälle mit auffallender Schwerhörigkeit genau untersucht, obwohl es bekannt ist, daß die luetische Neuritis acustica manchmal ohne Symptome beginnt; sie verursacht nicht einmal subjektive Geräusche und ist häufig auch mit einer Labyrintherkrankung zu verwechseln. So sammelt Gradenigo von 24 Autoren ca. 1400 Fälle von Ohrsyphilis, darunter 7% des inneren Ohres. Nach O. Beck[3]) ist bei 32% der Acusticus-Schwerhörigen Lues nachgewiesen. Nach Bürkner[4]) erkrankt der Acusticus bei 31% der Luetischen, nach

[1]) Vorgetragen am 9. August 1913 am internat. med. Kongreß in London.

[2]) Busch, Beitr. z. Anat. etc. d. Ohr. 1909.

[3]) O. Beck, Zschr. f. Neurol. 1911; Mschr. f. Ohrhlk. 1912.

[4]) Bürkner, Schwartzes H. d. Ohrhlk. 1892.

Digitized by Google
Original from UNIVERSITY OF CALIFORNIA
Generated on 2019-10-24 14:31 GMT / http://hdl.handle.net/2027/uc1.b3252762
Public Domain in the United States, Google-digitized / http://www.hathitrust.org/access_use#pd-us-google

Brühl bei 34%. Alle diese Zahlen stammen aus der Zeit vor Wassermann. Nach Busch ist in 52% der Acusticuserkrankungen Wassermann +. Habermann fand bei 42 hereditär luetischen Kindern in 4 Fällen Acusticusaffektion. O. Mayer[1]) fand bei 20% der akuten Luesfälle Acusticuserkrankungen. In meiner Spitalspraxis fand ich in den letzten $2^1/_2$ Jahren, wie es meine Kasuistik beweist, bei 160 Acusticusaffektionen in $39^1/_3$% der Fälle Wassermann +. Die große Zahl der Acusticuslähmungen bei Lues kann auch beweisen, daß dieser Nerv minder widerstandsfähig gegenüber dem spezifischen Leiden ist, als die anderen (Rosenstein).

Wie ich schon erwähnte, kann sich das Leiden auf den Stamm des Acusticus beschränken, oder sich auch auf die benachbarten Gehirnnerven ausdehnen. Es kann der zentrale oder periphere Teil des Nerven erkranken oder beide zugleich. Am peripheren Teil wieder kann entweder nur der N. cochlearis oder der N. vestibularis erkranken, oder beide gleichzeitig. Im Nervenstamme entsteht interstitielle Entzündung, welche, ins innere Ohr fortschreitend, auch das Endorgan des Acusticus angreift; später entsteht im Nerv auch kleinzellige Infiltration, interstitielle Proliferation; dann Hämorrhagien, Degeneration und Vernichtung der Nervenzellen und der Fibrillen tritt auf; schließlich Kalkablagerung, Periostitis und Ostitis an den benachbarten Knochen, hauptsächlich an der Kapsel des Labyrinthknochens, Degeneration des Endothels der Blutgefäße, wodurch Arteriitis und Arteriosklerosis (Heubner[2]); wenn die Gehirnnerven primär oder häufiger sekundär erkranken, beginnt das Leiden immer am Perineurium, greift dann auf die Gefäße der Nerven über, und so entsteht in den Nerven nicht nur Drucksteigerung, sondern auch Ernährungsstörung mit allen ihren Folgen.

Nach Schwartze und Gerber[3]) ist die luetische Acusticuserkrankung in der Regel bilateral; wenn sie nur einseitig ist, so steht sie stets mit einer vorgeschrittenen Blutgefäßerkrankung in Verbindung. Von den 34 Fällen meiner Kasuistik (sekundären und tertiären) waren 23 Fälle bilateral, das ist 67·9%.

Es ist charakteristisch für die luetische Acusticuserkrankung, daß der R. cochlearis und vestibularis nicht immer gleichzeitig erkranken. Die primären Erkrankungen treffen mehr den R. cochlearis; diese sind auch meistens bilateral. Die sekundären Erkrankungen verteilen sich gleichmäßig auf beide Zweige. Isolierte Vestibularerkrankung ist im sekundären Stadium sehr selten. (Bárány, Bondy und Neumann beschrieben je 1 Fall). Die häufigere Erkrankung des R. cochlearis erklärt Wittmack[4]) damit, daß, während die

---

[1]) O. Mayer, W. kl.. W. 1911.
[2]) Heubner, Pathol. Anat. des Ohres, 1892.
[3]) Gerber, Syphilis des Ohres etc. 1910.
[4]) Wittmaack, Zschr. f. Ohrhlk. 1892.

Digitized by Google
Original from UNIVERSITY OF CALIFORNIA
Generated on 2019-10-24 14:31 GMT / http://hdl.handle.net/2027/uc1.b3252762
Public Domain in the United States, Google-digitized / http://www.hathitrust.org/access_use#pd-us-google

anderen Nerven durch gefäßreiches Bindegewebe ziehen, der R. cochlearis in einem stark fibrösen, bzw. knöchernen Gewebe liegt. welches einesteils selber gefäßarm ist, andrerseits pflegen auch diese wenigen Gefäße selbst zuerst zu erkranken. Hier tritt beim Fortschreiten des Prozesses eine vollständige Cochleitis auf: dann infolge von Knochenbildung periostale und osteale Verdickungen, oder aber es treten die regressiven Rückbildungen in den Vordergrund, wodurch die Wand der Schnecke teilweise oder ganz zugrunde geht.

Bei akquirierter Lues tritt nach früherer Annahme (Moos) die Acusticusaffektion nur im tertiären Stadium auf; neuerdings wurden aber immer mehr Fälle vom Anfange des sekundären Stadiums publiziert. So trat bei 6 Fällen Habermanns die Acusticusaffektion 3—10 Wochen nach dem Erscheinen der Roseola auf. In meiner Kasuistik sind 4 Fälle, in welchen die Acusticuserkrankung am Anfange des sekundären Stadiums beim Erscheinen der Roseola auftrat (Fall Nr. I—IV).

In der Literatur sind auch Fälle publiziert, in welchen die Acusticuserkrankung schon vor dem Exanthem in der 3. Woche der Infektion in die Erscheinung trat ((O. Mayer, Wechselmann); Politzer diagnostizierte sogar einen Fall am 7. Tage der primären Infektion. Bei hereditärer Lues kann die latente Krankheit vom Anfange des Fötallebens bis zum Alter von 25 Jahren später jederzeit auftreten; sowohl in den Hirnhäuten, wie auch im inneren Ohre; im letzteren Falle nach abgelaufenen infektiösen oder katarrhalischen Erkrankungen. Neuerdings finden wir sogar die Auffassung, daß auch in Fällen von akquirierter Lues die Acusticuserkrankung nur dann manifest wird, wenn vorhergehende Erkrankungen des Mittelohres oder des Labyrinthes das Terrain vorbereiteten.

Die Symptome sind je nach der Stelle der Erkrankung verschieden. Wie ich schon erwähnte, kann die Krankheit uni- und bilateral, in letzterem Falle wieder kann die Intensität auf beiden Seiten so verschieden sein, daß wir z. B. an der einen Seite nur eine Schwerhörigkeit minderen Grades finden, während an der anderen schon vollständige Taubheit eingetreten ist.

Die Acusticuserkrankungen bei kongenitaler und bei akquirierter Lues sind hinsichtlich der Schnelligkeit und der Intensität des Prozesses verschieden. Die Hauptklagen sind bei beiden: subjektive Geräusche, Hyperaesthesia acustica, fortschreitende Schwerhörigkeit, Gleichgewichtsstörung und Schmerzen in der Occipitalgegend. Die von Roosa und Freitag als charakteristisch beschriebene Diplacusis beobachtete ich selber in meinem Fall Nr. XXVIII. Bei akquirierter Lues tritt die Schwerhörigkeit oft momentan auf und nimmt schnell zu. Bei hereditärer Lues beginnt hingegen die Schwerhörigkeit meist erst im 6.—10. Lebensjahre und die Taubheit tritt langsam ein; manchmal jedoch, besonders bei Kindern, als Typus apoplectiformis sehr schnell, so daß der Kranke manchmal in einer Nacht vollständig

Digitized by Google
Original from UNIVERSITY OF CALIFORNIA
Generated on 2019-10-24 14:31 GMT / http://hdl.handle.net/2027/uc1.b3252762
Public Domain in the United States, Google-digitized / http://www.hathitrust.org/access_use#pd-us-google

taub wird (Urbantschitsch). Als Begleiterscheinung der hereditären Acusticuserkrankung können wir katarrhalische oder eitrige Mittelohrentzündungen finden; auch Augen- oder Zahnleiden (Hutchinsonsches Symptom). Infolge der Lähmung des R. cochlearis verengt sich die Skala der hohen Töne, die Dauer der Knochenleitung wird kürzer (Schwabach), Rinne ist +, Weber wird auf die gesunde Seite lateralisiert. Bei totaler Erkrankung der Schnecke wird die Taubheit vollständig; bei partieller können einige Töne zurückbleiben, aber niemals die hohen.

Die Lähmung des R. vestibularis verursacht Gleichgewichtsstörung, die aber später paralysiert wird (latentes Stadium des Vestibulardefektes): die Gleichgewichtsstörung kann jedoch durch Gehirnlues oder durch andere Erkrankungen der Gehirngefäße verursacht werden; auch kann der Schwindel vollständig fehlen sowohl bei Lues des Acusticus, wie auch bei der des Labyrinthes. Ob der Schwindel von der Lues des Gehirnes oder des Labyrinthes herstammt, können wir nicht in allen Fällen beurteilen.[1])

Meiner Ansicht nach sind wir berechtigt, luetische Neuritis acustica anzunehmen, wenn bei Syphilitischen bei scheinbar gesundem Mittelohre schnell progrediierende Gehörabnahme, subjektive Geräusche, Gesichtsschmerzen und Gleichgewichtsstörungen auftreten.

Je intensiver diese Symptome sind, um so sicherer ist unsere Diagnose. Die Sicherheit wird erhöht durch die gleichzeitige Erkrankung der übrigen Gehirnnerven, besonders des Opticus, und der übrigen zu seiner Sphäre gehörenden Nerven, wie des Facialis, Oculomotorius, Abducens, Trigeminus (Jansen, Lesser). Es wird die Beurteilung der intrakraniellen Acusticuslähmung erschwert, wenn Labyrinthlues fehlt. Dies kann verursacht werden durch Gehirntumor, umschriebene Meningitis basilaris, ständigen Druck auf den Acusticus infolge von Periostitis des Felsenbeines. Die bei Tabes auftretende Schwerhörigkeit ist zentralen Ursprunges, verursacht durch Atrophie des Acusticus. Diese und die hysterische Schwerhörigkeit ist manchmal von der durch das Labyrinth verursachten schwer zu unterscheiden.

Nachdem die Acusticuslues meistens am Ende des sekundären oder am Anfange des tertiären Stadiums auftritt, wird natürlich die Diagnose erschwert durch mangelhafte Anamnese, wie auch durch die Erkennung der am anderen Teile des Körpers eventuell vorhandenen spätluetischen Symptome. Solche Spätsymptome am Ohre sind die Hyperostose und Exostose des Felsenbeines und Labyrinthes, deren naturgemäße Folge die Verengerung der Labyrinthhöhle ist, desgleichen die Verknöcherung des Labyrinthes, die Stenose des Meatus auditorius internus mit ständigem Druck auf den Acusticus. Erleichtert

[1]) Rosenstein, Arch. f. Ohrhlk., 65.

Digitized by Google
Original from UNIVERSITY OF CALIFORNIA
Generated on 2019-10-24 14:31 GMT / http://hdl.handle.net/2027/uc1.b3252762
Public Domain in the United States, Google-digitized / http://www.hathitrust.org/access_use#pd-us-google

wird die Diagnose, wenn wir auch bei mangelhafter Anamnese Keratitis, Iritis, Excavation der oberen Schneidezähne, Schwerhörigkeit, Defekte am Septum, Haut- oder Schleimhautkrankheiten nachweisen können, wenn in der Familie ein Abortus vorausgegangen ist etc. Manchmal vergehen von der Infektion bis zur Acusticuserkrankung 10—25 Jahre, so daß das spät aufgetretene Acusticusleiden das einzige Symptom der luetischen Infektion bildet. Bei solchen schwer diagnostizierbaren Fällen hilft uns die Wassermannsche Reaktion. Wassermann + zeigt sicher, daß im Organismus latente oder manifeste Syphilis besteht. In Fällen unklarer Ätiologie bewegt uns häufig gerade die positive Reaktion dazu, im Organismus nach Lues zu forschen, um dadurch die latente Lues zu entdecken. Das zeigt aber die positive Wassermannreaktion nicht, ob zwischen der Lues und der Schwerhörigkeit ein Zusammenhang besteht; sie bestätigt nur unsere Annahme, daß wir es mit einem Luetischen zu tun haben, und so auch der Acusticus luetisch erkrankt sein kann. Es ist eine Tatsache, daß wir mittelst der Wassermannschen Reaktion zwischen den Schwerhörigen immer mehr Luetische finden (Zange), und daß die Lues eine viel größere Rolle als ätiologisches Moment bei nervöser Schwerhörigkeit spielt, als wir es bisher angenommen haben.

So wurde die Wassermannsche Reaktion in unklaren Fällen ein wichtiger Teil der funktionellen Untersuchungsmethoden.

Die Prognose ist durchschnittlich ungünstig. Die Virulenz der Infektion und die körperliche Kondition des Individuums scheint den Charakter und die Intensität des Leidens wesentlich zu beeinflussen. Nach Jansen werden die Aussichten auf Erhaltung des Gehörs sehr ungünstig, wenn wir innerhalb 8 Tagen nach Auftreten der Acusticuserkrankung die antiluetische Kur nicht einleiten können; nach ihm progrediiert die Schwerhörigkeit immer mehr, obgleich manchmal auch eine kleine oder größere Pause eintreten kann und die subjektiven Klagen auf kurze Zeit aufhören. Noch schwerer ist die Erkrankung und deren Prognose im tertiären Stadium. Das ist auch Politzers Ansicht. Auch K. Beck[1]) hofft nur in akuten Fällen, mittelst spezifischer Behandlung Erfolge zu erreichen.

Schwartzes Erfahrungen widersprechen diesen Ansichten. Nach ihm können je nach Verschiedenheit der Fälle auch Veraltete heilen, manchmal bessert sich auch die vollständige Taubheit, andrerseits wieder heilt nicht einmal die Schwerhörigkeit minderen Grades. Auch die Besserung der hereditären Taubheit ist nur scheinbar. Voss hält die frühluetischen Acusticuserkrankungen für heilbar, er empfiehlt energische und möglichst früh eingeleitete antiluetische

[1]) Arch. f. Ohrhlk., 1912.

Digitized by Google
Original from UNIVERSITY OF CALIFORNIA
Generated on 2019-10-24 14:31 GMT / http://hdl.handle.net/2027/uc1.b3252762
Public Domain in the United States, Google-digitized / http://www.hathitrust.org/access_use#pd-us-google

Behandlung und hofft sogar bei Erkrankungen im tertiären Stadium eine gewisse Besserung zu erreichen.

In der Therapie gibt es zwei durchaus entgegengesetzte Ansichten. Beide stehen auf derselben prinzipiellen Basis, nämlich, daß bei allgemeiner Lues die Quecksilber- und Jodbehandlung so lange zu forcieren ist, bis die Spirochäten vollständig zugrunde gehen, d. h. bis der positive Wassermann negativ wird. Medikamentöse Behandlung ist auch dann einzuleiten, wenn die Zeichen der Nervendegeneration schon zu erkennen sind, um zu versuchen, wenn auch nur ein Minimum vom Gehör zu retten. Besonders bei akquirierter Lues ist diese Ansicht berechtigt, bei der im sekundären Stadium, manchmal — besonders bei nur einseitiger Schwerhörigkeit — auch im tertiären Stadium Besserung zu erwarten ist.

Politzer empfiehlt bei luetischer Schwerhörigkeit Pilocarpin, während die übrigen Autoren dieses Mittel nur in chronischen Fällen verwenden. Ist das Pilocarpin wirkungslos, so gebraucht auch Politzer Quecksilber und Jod. Über den Erfolg der Salvarsanbehandlung sind wir noch nicht im klaren. Im Anfange wurde Salvarsan bei allen luetischen Labyrintherkrankungen als indiziert betrachtet: später glaubten Finger, Urbantschitsch, Alexander, Pogány[1]) und Andere nicht nur spirillotrope, sondern neurotrope Wirkung des Mittels zu beobachten, gegen welche besonders der Acusticus empfindlich schien. Krankheitsfälle bewiesen, daß nach Salvarsanbehandlung nicht nur an der Haut, sondern auch im inneren Ohre entzündliche Reaktionen auftreten können. seröse Infiltration der Gewebe, welche auf dem im engen Knochenkanal verlaufenden Acusticus Druck ausüben und so der Herxheimerschen Reaktion analoge Wirkung hervorrufen. Nach Ehrlich[2]) ist aber der erkrankte Nerv in diesen Fällen nur im latenten Stadium krank. Diese temporäre entzündliche Reaktion kann sich nach O. Beck[3]) derart steigern, daß der N. acusticus seine Funktion zeitweise vollständig einstellt, wenn aber auch der funktionelle Defekt der Nerven mindergradig ist, vergeht er langsamer als z. B. das Ödem der Haut. Die Prognose dieser Neuritiden ist günstig. Auch Frey meint, daß das Salvarsan noch niemals eine beständige Verschlechterung am Acusticus verursachte. Alexander[4]) empfiehlt in akuten Fällen kein Salvarsan; besonders dann nicht, wenn schon vorher ein anderes Ohrenleiden bestand. Er verordnet das Salvarsan in inveterierten Fällen, auch in hereditären, hauptsächlich in mit Schwindel labyrinthären Ursprunges kombinierten. O. Beck hält das Salvarsan kontraindiziert in allen Fällen, wo die Acusticus-

---

[1]) Pogány, Gyógyászat. 1911.
[2]) Ehrlich, B. kl. W. 1910.
[3]) Beck, Arch. f. Ohrhlk. 1912.
[4]) Alexander, Hlk. 1911.

Digitized by Google
Original from UNIVERSITY OF CALIFORNIA
Generated on 2019-10-24 14:31 GMT / http://hdl.handle.net/2027/uc1.b3252762
Public Domain in the United States, Google-digitized / http://www.hathitrust.org/access_use#pd-us-google

erkrankung das einzige Symptom ist. Der richtige Mittelweg ist unbedingt der, das Salvarsan in größeren Dosen mit Quecksilber und Jod kombiniert zu verordnen, wie das Perkins, Fabry[1]), Arzt[2]) und Voss empfehlen.

Nach meiner Kasuistik verwendete ich das Salvarsan nur in 6 Fällen (VI, XV, XVIII, XXI, XXVII und XXXI). Die subjektiven Geräusche wurden bei allen gebessert, bzw. geheilt; das Gehör verbesserte sich jedoch nur im Fall Nr. XVI; in allen übrigen verschlechterte es sich früher oder später. Im Falle Nr. XXVII zeigte sich anfangs Besserung, nach 2 Wochen trat aber schnell vollständige Taubheit ein.

Mit Erfolg verwendete ich hingegen die anderen Antiluetica, hauptsächlich wenn die Intensität der Erkrankung auf beiden Ohren verschieden war. In den Fällen XVI, XXIII, XIV, XXV, XXVII, XXXIV meiner Kasuistik sahen wir auf Quecksilber und Jodbehandlung Besserung auftreten. Pilocarpinmedikation war nur im Falle Nr. XXXII von Erfolg.

Endresultate:

1. Es scheint, daß Acusticusaffektionen auch im sekundären Stadium der Lues häufiger sind, als bisher angenommen wurde.

2. Es ist noch nicht entschieden, ob diese Acusticusaffektion luetischen Ursprunges ist, sicherlich kommt sie bei luetischen Individuen ziemlich häufig vor.

3. Die medikamentöse Behandlung ist nicht nur im sekundären, sondern auch im tertiären Stadium indiziert, besonders wenn der Grad der Schwerhörigkeit auf beiden Ohren ungleich ist. Mercur und Jod kommen hier hauptsächlich in Betracht.

4. Salvarsan können wir anwenden bei veralteten Acusticuslähmungen, wenn Lues vorhanden ist, besonders wenn der N. vestibularis auch erkrankt ist.

5. Salvarsan ist in größeren Dosen zu verabreichen und mit Mercur und Jod zu kombinieren.

6. In allen von mir beobachteten Fällen blieben die subjektiven Symptome nach Salvarsanbehandlung aus; das Gehör verbesserte sich jedoch nur in einem Falle.

Kasuistik.

Vorliegende Studie stützt sich auf 160 Fälle von Acusticusaffektionen, die ich von Januar 1911 bis Juni 1913, also in beinahe $2^1/_2$ Jahren, teilweise selber auf meiner Spitalsabteilung sammelte (106 Fälle), teilweise (54 Fälle) mir von den Ohrenärzten Herren Dr. Rejtö und Dr. Pogány liebenswürdigst überlassen wurden.

---

[1]) Fabry, Zschr. f. Neurol. 1912.

[2]) Arzt, Arch. f. Ohrhlk. 1910.

Digitized by Google
Original from UNIVERSITY OF CALIFORNIA
Generated on 2019-10-24 14:31 GMT / http://hdl.handle.net/2027/uc1.b3252762
Public Domain in the United States, Google-digitized / http://www.hathitrust.org/access_use#pd-us-google

Nach unseren Übereinkommen diagnostizierten wir Acusticuserkrankung nur, wenn 1. das Trommelfell vollständig oder beinahe gesund war, 2. die Knochenleitung verkürzt, 3. Rinne positiv, 4. c^4 verkürzt, 5. der Kranke die Flüsterstimme von weniger als 5 *m* hörte. Andrerseits schließen wir aus der Statistik aus: Intoxikationen, traumatische Fälle, die Berufsschwerhörigkeit und die scheinbar infolge von Infektionskrankheiten auftretenden Fälle. Leugnete der Kranke Lues oder war die Anamnese unsicher, so wendeten wir immer Wassermannsche Reaktion an, wenn die Gehörsuntersuchung Acusticuserkrankung zeigte, aber auch wenn die vom Kranken eingestandene Lues nicht manifest war. Die Mehrzahl der Fälle gehörte natürlich ins tertiäre Stadium.

I. Frau A. S., 25 Jahre. Vor 6 Wochen Luesinfektion; starkes Ohrensausen, neuerdings rapid zunehmende Schwerhörigkeit. Gehörsuntersuchung: Rechts und links Flüstern 2 *m*, Konversation auf Zimmerweite, Rinne +, Weber auf die linke Seite lateralisiert; Knochenleitung und c_4 verkürzt, Wassermann +++. Fall steht unter Behandlung.

II. Frau I. T., 32 Jahre. Seit 2 Wochen manifeste Lues. Wassermann ++. Gehör: Flüstern rechts und links 1 *m*, gewöhnliches Sprechen rechts 3 *m*, links 1 *m*, Rinne +, Weber unbestimmt. Knochenleitung verkürzt, c_4 sehr verkürzt.

III. H. K., 23 Jahre. Akquirierte vor 8 Wochen Lues. Neuerdings Ohrensausen und rapide Abnahme des Gehörs. Gehör: Flüstern rechts und links, Konversation 30 *cm*, Rinne +; Weber nicht untersuchbar, Knochenleitung und c_4 verkürzt.

IV. Frau H. A., 41 Jahre. Bekam schon 2 Monate nach Akquirierung der Lues wegen hochgradiger Schwerhörigkeit in einem anderen Institute Pilocarpininjektionen. Neuerdings rapide Abnahme des Gehörs, Rinne +, Knochenleitung und c_4 kaum. Steht unter antiluetischer Behandlung.

V. A. Cs., 49 Jahre. Hört seit einem Jahre auf beiden Ohren schlecht. Lues vor 21 Jahren. Linkerseits Trommelfell wenig getrübt. Hört Uhr auf 10 *cm*, Flüstern ad concham, Konversation 2 *m*, Rinne +, Weber unbestimmt. Knochenleitung kaum, c_4 kurz. Rechtes Ohr beinahe normal. Wassermann ++.

VI. Herr T. K., 24 Jahre. Seit 23 Jahren beiderseitiges Ohrensausen und Schwerhörigkeit; neuerdings Schwindel, Erbrechen, Kopfschmerz und spontaner Nystagmus.

Rechts und links: Flüstern 10 *cm*, Konversation 2 *m*, Rinne +, Weber nach rechts, Schwabach verkürzt; hohe und tiefe Töne verkürzt; Wassermann +++. Auf Salvarsan keine Besserung, vielmehr Verschlechterung sowohl des Gehörs, wie Steigerung der subjektiven Klagen.

VII. Frl. I. T., 21 Jahre. Hört links seit 2 Jahren schlecht; zunehmende subjektive Geräusche. Lues nicht nachweisbar. Trommelfell normal. Gehör: Flüstern 10 *cm*, Konversation 1 *m*, Rinne +, Weber unbestimmt, Knochenleitung und c_4 verkürzt. Wassermann —.

Therapie: Jodbehandlung.

VIII. K. M., Ingenieur, 47 Jahre. Im Kindesalter beiderseitige Ohreiterung; jetzt Narben am Trommelfell. Hört seit einem Jahre am linken Ohr sehr schwer;

Digitized by Google
Original from UNIVERSITY OF CALIFORNIA
Generated on 2019-10-24 14:31 GMT / http://hdl.handle.net/2027/uc1.b3252762
Public Domain in the United States, Google-digitized / http://www.hathitrust.org/access_use#pd-us-google

hochgradiger Schwindel, welcher periodisch auftritt, starkes subjektives Geräusch. Gehör: Links Flüstern 0, Konversation 50 *cm*, Rinne +, Knochenleitung und c_4 verkürzt. Rechts Flüstern 50 *cm*, Konversation 1 *m*, Rinne +, Weber lateralisiert; Knochenleitung ziemlich lang, c_4 verkürzt. Wassermann —. Therapie: Jod und Pilocarpin.

IX. Frl. L. G., 20 Jahre. Seit 1 Jahr Lues. Gehör: auf beiden Seiten Flüstern 0, Rinne —, Knochenleitung und c_4 verkürzt, Weber unsicher, Wassermann ++.

X. Frl. H. E., 36 Jahre. Gehör auf beiden Seiten herabgesetzt, Periostitis luetica ossium nasi. Wassermann +++.

XI. Frl. I. F., 36 Jahre. Flüstern auf beiden Seiten 25 *cm*, Rinne +, Knochenleifung und c_4 verkürzt. Im rechten äußeren Gehörgange 2 Gummata. Wassermann ++.

XII. H. H., 34 Jahre. Gehör beiderseitig herabgesetzt, rechts starkes Ohrgeräusch, Wassermann ++. Therapie: Pilocarpin wirkungslos, besserte nur die subjektiven Geräusche.

XIII. Frl. I. Sz., 24 Jahre. Subjektive Geräusche. Gehör: Flüstern rechts 50 *cm*, links 10 *cm*, Wassermann +++.

XIV. H. S., 56 Jahre. Flüstern rechts 1 *m*, links 25 *cm*, Rinne +, Knochenleitung und c_4 verkürzt. Wassermann ++.

XV. Frl. I. I., 40 Jahre. Starke subjektive Geräusche, beiderseitige Schwerhörigkeit, Knochenleitung und c_4 kurz, Rinne +, Wassermann +++. Therapie: auf Salvarsan hören die subjektiven Symptome vollständig auf. Gehör bessert sich ein wenig.

XVI. Herr K. L., 40 Jahre. Starke subjektive Geräusche. Einseitige Schwerhörigkeit. Ankylosis stapedis. Calcificatio m. tympani. Wassermann +.

XVII. Herr K. M., 26 Jahre. Wassermann +++, Rinne +, Knochenleitung und c_4 verkürzt. Steht unter Behandlung.

XVIII. Herr L. M., 30 Jahre. Vor 5 Jahren Lues. Flüstern: Rechts und links 0. Knochenleitung und c_4 sehr verkürzt; Rinne +, Wassermann ++. Therapie: auf Salvarsan Abnahme der subjektiven Geräusche.

XIX. Herr M. S., 41 Jahre. Vor 15 Jahren Lues. Seit 10 Jahren subjektive Geräusche und herabgesetztes Gehör in beiden Ohren. Rinne +, Knochenleitung und c_4 sehr kurz; Wassermann +. Mercurbehandlung.

XX. Herr O. L., 26 Jahre. Seit 3 Jahren taub, leidet seitdem oft an Schwindel. Hemeralopie. Rechte Pupille weit, links verengt. Lichtgefühl besteht. Ohrenspiegeluntersuchung negativ. Gehör: Rechts und links Flüstern und Konversation 0, Rinne —, Weber unsicher, Knochenleitung und c_4 0. Rechts horizontalrotatorischer Nystagmus. Links horizontaler Nystagmus, der sich auf kalorische Reaktion kaum verstärkt. Wassermann +. Therapie: auf Pilocarpininjektionen keine Besserung.

XXI. Herr B. N., 28 Jahre. Vor einem Jahre Luesinfektion. Erhielt dann Salvarsan, wonach er bemerkte, daß er links schlechter hört. Inunktionskur. Gehör: Flüstern auf $2^1/_2$ *m*, Weber links, Rinne rechts —, links +; Knochenleitung und c_4 verkürzt.

Generated on 2019-10-24 14:31 GMT / http://hdl.handle.net/2027/uc1.b3252762
Public Domain in the United States, Google-digitized / http://www.hathitrust.org/access_use#pd-us-google
Digitized by Google
Original from UNIVERSITY OF CALIFORNIA

XXII. Frl. N. N., 26 Jahre. Vor 3 Jahren Lues; gegenwärtig Gumma im äußeren Gehörgange. Hört seit Jahren auf beiden Ohren schlecht, was auffallend zunimmt. Gehör: Flüstern auf beiden Seiten 50 *cm*, Konversation 2 *m*, Rinne +, Weber unbestimmt, Knochenleitung und c_4 sehr kurz. Wassermann ++. Therapie: Mercurbehandlung. Gehör bessert sich, Gumma auch; steht unter Behandlung.

XXIII. Herr A. V., 30 Jahre. Voriges Jahr Luesinfektion. Starkes Ohrensausen und Herabsetzung des Gehörs. Gehör: Rechts und links Flüstern ad concham, Rinne +, Knochenleitung und c_4 sehr kurz. Auf Quecksilberbehandlung Besserung.

XXIV. Herr N. J., 29 Jahre. Vor 2 Jahren Lues. Starkes Ohrensausen und Herabsetzung des Gehöres. Gehör: Rechts und links Flüstern ad concham, Rinne +, Knochenleitung und c_4 sehr kurz. Wassermann +++. Therapie: Quecksilberbehandlung; Ohrensausen nimmt ab, teilweise bessert sich das Gehör.

XXV. Frl. I. S., 44 Jahre. Seit 4 Jahren progressive Verschlechterung des Gehöres. Ohrgeräusch und Schwindel. Gehör: Rechts und links Flüstern 0, Konversation $^1/_2$ *m*. Rinne +, Knochenleitung und c_4 sehr kurz. Wassermann ++. Therapie: steht in Quecksilberbehandlung. Bisher Besserung des Gehöres und der subjektiven Symptome.

XXVI. Frau F. W., 34 Jahre. Vor 6 Jahren Lues, progressive Schwerhörigkeit. Gehör: Rechts und links Flüstern 1 *m*, Konversation 2 *m*, Rinne +, Knochenleitung und c_4 sehr kurz. Wassermann ++, Therapie: auf Quecksilberbehandlung wenig Besserung; auch Pilocarpin bessert nicht.

XXVII. Herr S. V., 39 Jahre. Im Herbst 1911 wegen allgemeiner Lues und bilateraler Acusticusaffektion Salvarsan; 2 Wochen später besserte sich das Gehör, wurde danach schnell total taub.

XXVIII. Herr I. L., 36 Jahre. Rechts Diplacusis. Wassermann ++, Gehör sehr herabgesetzt.

XXIX. Herr L. K., 32 Jahre. Seit Jahren bilaterale progrediente Schwerhörigkeit. Tabes. Wassermann ++. Pilocarpininjektionen ohne Erfolg.

XXX. A. P., 41 Jahre. Im März 1912 Lues akquiriert. Steht seit Mai d. J. unter ohrenärztlicher Behandlung; er erhielt Pilocarpininjektionen. Gehör verschlechtert sich progredient und schnell. Rinne +, Knochenleitung und c_4 kaum. Neuerdings versuchen wir Quecksilber, Erfolg noch unbestimmt.

XXXI. Frl. R. F., 27 Jahre. Vor Jahren Lues, Gehör herabgesetzt. Ende Dezember 1910 Salvarsan. 4 Monate später beiderseitig auffallend schnelle Abnahme des Gehörs. (Flüstern 0, Rinne +, Knochenleitung und c_4 sehr kurz.)

XXXII. Herr J. K., 36 Jahre. Diagnosis: Affectio N. acustici l. utr. Flüstern: rechts 20 *cm*, links ad concham. Wassermann ++. Antiluetische Behandlung erfolglos. Auf Pilocarpin Flüstern rechts 6 *m*, links 1 *m*.

XXXIII. A. K., Schlosser, 30 Jahre. Vor 2 Jahren Luesinfektion, nachdem nimmt das Gehör immer mehr ab. Gehör: Rechts und links Flüstern 20 *cm*, Konversation 5 *m*, Weber nach links, Rinne +, Knochenleitung und c_4 sehr kurz. Wassermann +. Auf antiluetische Kur bedeutende Besserung.

XXXIV. Herr F. M., 28 Jahre. Vor 4 Jahren Luesinfektion. Gehör: Rechts und links Flüstern 20 *cm*, Konversation 2 *m*, Weber unbestimmt, Rinne rechts +, links —, Knochenleitung und c_4 sehr kurz. Auf antiluetische Behandlung Besserung.

Digitized by Google
Original from UNIVERSITY OF CALIFORNIA
Generated on 2019-10-24 14:31 GMT / http://hdl.handle.net/2027/uc1.b3252762
Public Domain in the United States, Google-digitized / http://www.hathitrust.org/access_use#pd-us-google

Meine Statistik enthält noch 126 hier nicht detaillierte Fälle: 80 Männer und 46 Frauen. Endresultat: von 150 Acusticusaffektionen 63mal Wassermann +, d. i. Lues in 39·3% der Fälle bewiesen; das bedeutet aber nicht, daß alle diese Acusticusaffektionen luetischer Natur waren.

Ein Fall von progredienter Thrombophlebitis der Hirnsinus nach Otit. med. acuta. Septische Verlaufsform. Operation nach Jansen. Tod nach 36 Tagen.

Von Dr. **Carl J. M. Schmidt**-Odessa.

(Mit 1 Figur.)

Der Fall betraf eine 40jährige deutsche Bauersfrau von äußerst kräftiger Körperconstitution. Anfangs Juni 1912 erkrankte sie an Otitis media acuta dextra. Sie hatte sofort heftige Schmerzen im Ohr und der Nackengegend, die unausgesetzt andauerten, bis sich endlich Eiterung im Ohr zeigte. Die Temperatur war hoch 39° C und mehr. Die Schmerzen hörten nicht auf, trotz anfänglicher Ermäßigung. Es stellte sich eine Woche nach der Erkrankung rechtsseitige Facialislähmung ein, Fieber bestand fort; 2mal hatte die Kranke Schüttelfrost, mehrere Mal Erbrechen. Dann Schwindel, so daß sie nicht aus dem Bett konnte. Erst Anfangs August konnte sie aufstehen, doch war das Gehen unsicher, wegen Schmerzen und Schwindel mit dem Gefühl eigner Unsicherheit, ohne Drehen der Gegenstände. Das Fieber hatte nachgelassen, ebenso das Erbrechen. Der Allgemeinzustand hatte sich gebessert.

So trat sie am 22. August 1912 in meine Behandlung ins Evangelische Hospital zu Odessa.

Sie zeigte bei der Untersuchung folgende Erscheinungen: Unsicherer, bei geschlossenen Augen schwankender Gang. Schwanken auch im Stehen. Vollkommene peripherische Lähmung des rechten Facialis. Im nicht verengten Meatus auditorius dext. keine Veränderungen. Die Schleimhaut der Paukenhöhle granulös degeniert, geschwollen, wenig Eiter, doch übelriechend. Processus mastoideus normal, wenig empfindlich. Flüstersprache am RO = c; $C_{(128)}$ wird vom rechten Proc. mast. nur im linken Ohr gehört. Ebenso c^1. Bei der kalorischen Untersuchung der Labyrinthe ergibt sich die normale Reaction, R. eine stark herabgesetzte: d. h. bei + 20° C entsteht nach 2 Minuten Berieselung minimaler, eben sichtbarer Nystagmus (bei äußerster Blickrichtung nach links). Temperatur normal, unter 37° C.

25. August 1913. Radikaloperation: sklerotischer Knochen, Antrum klein, enthält wenig Eiter und Granulationen. Die Paukenhöhlenschleimhaut granulös geschwollen, Hammer fehlt; der cariöse Amboß wird extrahiert. Am Labyrinth kein Durchbruch zu constatieren. Der Canalis facialis ist eröffnet. Die genauere Untersuchung der Fenster ist wegen der geschwollenen Schleimhaut der Pauke nicht möglich. Plastik nach Panse.

Nach der Operation sofort Temperatursteigerung: 38·3, Übelkeit und 2mal Erbrechen. Es stellen sich wieder die Schmerzen im Nacken ein, welche tägliche

Digitized by Google
Original from UNIVERSITY OF CALIFORNIA
Generated on 2019-10-24 14:31 GMT / http://hdl.handle.net/2027/uc1.b3252762
Public Domain in the United States, Google-digitized / http://www.hathitrust.org/access_use#pd-us-google

Morphiuminjektionen erfordern. Am 2. Tage nach der Operation erster Verbandwechsel, dann täglich. In der Operationswunde besonders der Gegend der Pauke übelriechender Eiter. Die Temperatur geht nicht unter 37·2 und erreicht 2mal 38·4. Am 5. Tage (30. August) ein kurzer Schüttelfrost; Temp. 38·9, Morphium. Keine Schmerzen — aber Schlaflosigkeit, 2mal Erbrechen. 31. August, Frost von 8 Minuten Dauer, Temp. 39·6. Die sonst sehr ruhige Kranke hat Nachts viel gesprochen. 1. September: Temp. = 37·9 — 39·1; 2. September 37·2 — 36·8; 3. September, mittags heftiger Schüttelfrost, Temp. 39·8. 4. September: Sensorium getrübt. Phantasiert auch bei offenen Augen, kommt jedoch sofort bei Anrede zu sich und antwortet dann normal, klagt über Kopfschmerz, Bilder und Träume. Schmerzen im Nacken und Hinterhaupt, leichte Rigiditas nuchae. 5. September: 2. Operation — da Sinusaffektion unzweifelhaft. Tiefe Eiterung (Labyrinth?) möglich; Operation nach Jansen: „radicale Entfernung der hinteren und oberen Wand des Warzenteils" mit Eröffnung des Labyrinths und des Bulbus [cf. Verhandlungen der deutschen otologischen Gesellschaft zu Jena 1895, p. 108].

Durch diese Operation wird bekanntlich die mittlere wie hintere Schädelgrube ausgiebig eröffnet, der Sinus allseitig freigelegt und bis an den Bulbus verfolgt, dieser letztere ist dann der Sondierung und Auslöffelung zugänglich. Es kann dann das Labyrinth entweder geschont oder eröffnet werden. In unserem Fall wurde im Sinus ein wenig zersetzter Thrombus gefunden und bis zum gesund aussehenden Teil entfernt; er reichte bis in den Bulbus und erwies sich dort als unzersetzt. Er wurde weit nach hinten verfolgt, bis er auch dort unzersetzt schien. Vorher war der obere und untere Halbzirkelcanal und das Vestibulum eröffnet worden, ohne daß Liquor oder Eiter abfloß; deswegen wurde die Operation beendet.

Nach dieser Operation war anfangs das Allgemeinbefinden der Kranken besser. Die Temperatur war 2 Tage lang unter 38; dann kam ein Frost, Temp. 38·2. Am nächsten Tage abermals mit Temperatur bis 39; und 3 Tage darnach (11. September) ebenso (Temp. 39). Am 3. Tage nach der Operation-Verbandwechsel: aus dem untern Teil der Wunde und dem Bulbus Eiterung. Am 12. September plötzlich ein Anfall von Besinnungslosigkeit und schwerem Collaps, dem die Kranke beinahe erliegt. Er dauerte mehrere Stunden und mußte mit Injektionen von Coffein und Kampfer bekämpft werden. Anderen Tags ist die Kranke bei sich; Temp. 2 Tage unter 38°, dann steigt sie vom 14. September ab continuierlich, doch fehlen Fröste gänzlich. Am 18. September wird ein Absceß über dem Musculus sterno-cleidomastoid. rechts eröffnet. Derselbe muß als Senkung von der im unteren Winkel und aus dem Bulbus stets eiternden Wunde angesehen werden. Die Jugularis erscheint verdickt, ist wahrscheinlich thrombosiert. Die Allgemeinerscheinungen weisen immer wieder auf Meningitis neben der pyämischen Affection hin, die Kranke liegt immer halb benommen da, spricht und phantasiert fast unausgesetzt, hat sehr unruhige Nächte, wenn nicht Morphium einige Linderung schafft. Beim Anreden kommt sie zu sich, klagt jedoch stets über starkes Kopfweh und Schmerzen im Nacken, wobei Rigidität der Nackenmuskeln zu constatieren ist. Da sich die Kranke im ganzen jedoch gut ernähren läßt (Milch und Eier) und Erbrechen fehlt, ist sie wenig abgemagert. Der Puls zeigt nichts Auffallendes. Am 26. September Schwellung der Lider des rechten Auges und Protrusio bulbi. Es wird Thrombose der Vena ophthalmica und Neuro-Retinitis dia-

Digitized by Google
Original from UNIVERSITY OF CALIFORNIA
Generated on 2019-10-24 14:31 GMT / http://hdl.handle.net/2027/uc1.b3252762
Public Domain in the United States, Google-digitized / http://www.hathitrust.org/access_use#pd-us-google

gnosticiert (Doz. Wernicke). Es liegt also Thrombose des Sinus cavernosus vor. Die Temperatur hält sich bei 40—41°. Doch ist die Kranke noch immer nicht ganz unbesinnlich; am 28. September dieselben Erscheinungen am linken Auge. Volle Besinnungslosigkeit, am 30. September Exitus letalis bei einer Temperatur von 42·2.

Die Section konnte leider nur in Eile und unvollständig gemacht werden. Es wurde ausgebreitete Thrombophlebitis der Sinus constatiert, das Protocoll besagt „fast aller" Sinus, wobei die Thrombose auf die cavernosi und die Venae ophthalmicae übergegangen war. L. sind die Thromben stellweise vollständig eitrig zerfallen, stellweise mit Eiterherden durchsetzt (schmutzig-grünlich) R. nur wenig. In der

Fig. 1.

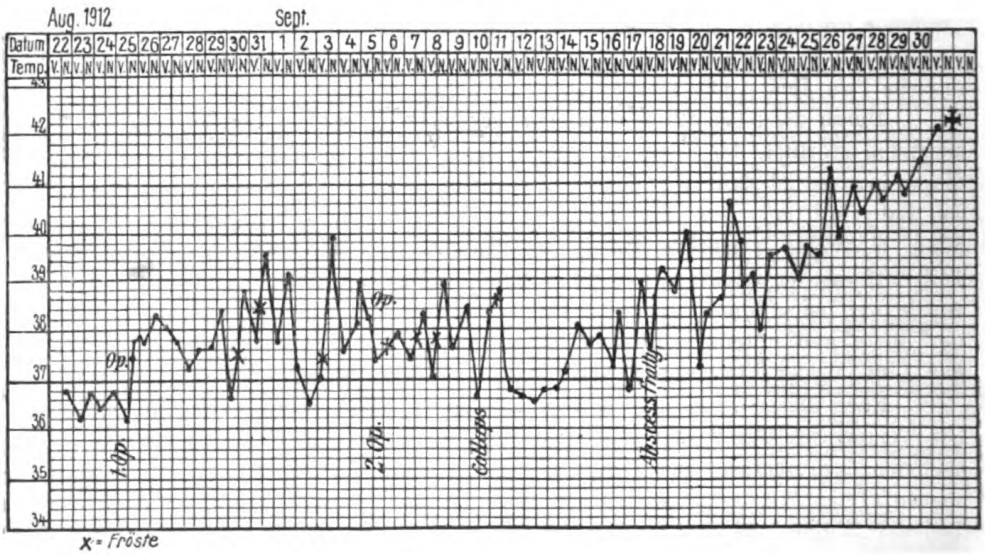

Vena ophthalmicae rechts z. B. nur Thrombosierung ohne Vereiterung; ebenso im Sinus petrosus R. In der Vena jugularis rechts und im Bulbus ein nicht zersetzter Thrombus. Die Operationswunde gut granulierend. Im Labyrinthrest kein Eiter. Meningitis purulenta baseos cerebri regionis pontis et cerebelli [besonders am Clivus ausgesprochen]. Die übrigen Teile der Hirnoberfläche frei; starke venöse Hyperämie und ödematöse Durchtränkung des Hirns.

Die Section konnte leider wie gesagt nur eine unvollständige sein und beschränkte sich auf die Untersuchung des Schädelinhalts. Es wurden auch nur die erkrankten Sinus eröffnet und die gesund scheinenden uneröffnet gelassen. Es wurde so immerhin festgestellt, daß Thrombose mit stellenweise eitrigem Zerfall sich fand: in beiden Sinus transversi in ganzer Ausdehnung, im Confluens sinuum, im Sinus petrosus inferior und superior beiderseits in beiden Sinus cavernosis, den intercavernosis, in beiden Venae ophthalmicae, dem Sinus sagittalis super. bis zur Stirn. Der Sinus rectus, sagittalis inferior, plexus basilaris, sinus spheno-parietalis et occipitalis schienen gesund und wurden nicht eröffnet.

Generated on 2019-10-24 14:31 GMT / http://hdl.handle.net/2027/uc1.b3252762
Public Domain in the United States, Google-digitized / http://www.hathitrust.org/access_use#pd-us-google
Digitized by Google
Original from UNIVERSITY OF CALIFORNIA

Zusammen mit der klinischen Beobachtung gibt dieser Sektionsbefund immerhin ein beachtenswertes Krankheitsbild. Nur durch Annahme wenig virulenter Infektionsträger bei der gleichzeitig konstatierten kräftigen Körperkonstitution der Kranken ist die lange Krankheitsdauer verständlich. Ein derartiges Befallensein des größten Teils des Hirnsinus durch fortschreitende Trombophlebitis scheint selten beobachtet zu sein. In Hesslers Zusammenstellung der Fälle von otogoner Pyämie bis 1896 (cf. die Monographie Hesslers „Die otogene Pyämie") war unter den 389 dort aufgeführten Fällen kein ähnlicher zu finden. In Jansens Arbeit: „Über Hirnsinus-Thrombose nach Mittelohreiterungen" 1893 (Arch. f. Ohrenhk., Bd. 35 und 36) fand ich unter seinen eigenen 44 Fällen nur einen analogen, doch in der angeführten Literatur die Notiz: Wreden in Petersburg habe einen „geheilten Fall von wahrscheinlicher Thrombose aller (!) Hirnsinus mitgeteilt". Genauer berichtet in Urbantschitsch's Lehrbuch, 1910, pag. 540. Bei Hessler ist angemerkt, daß Reimer (Jahrb. f. Kinderhk. 1871) Verbreitung der entzündlichen Sinusphlebitis auf beide Sinus petrosi und cavernosi beobachtet habe. Endlich fand ich noch einen Fall von Kretschmann (Arch. f. Ohrhlk., Bd. L, 1900, pag. 54). Doch selbst in diesem Fall war die Zahl der thrombosierten Sinus geringer. Weitere ähnliche Fälle sind mir unbekannt.

Das Befallenwerden der Sinus cavernosi beendete hier die Krankheit. Die Zirkulation im Schädel war damit ungenügend geworden, hatte bis zu diesem Moment jedoch genügt — trotzdem offenbar die oben genannten anderen Sinus schon thrombosiert waren. Wir sind durch die Arbeiten Mac Ewen's (Pyogenic infective diseases of the brain and spinal cord, 1898) und besonders Hansbergs (erschienen unter dem unscheinbaren Titel: „Kasuistische Mitteilungen" in Zeitschr. f. Ohrenhk., Bd. 44, 1903) bestens über den Bau und die Funktionen des Venensystems im Schädel informiert. Die Anordnung der Hirnsinus ist einem System untereinander kommunizierender Röhren vergleichbar, durch die unter einem bestimmten Druck Flüssigkeit hindurchgetrieben wird. Das Blut passiert die Sinus gleichmäßig, nur in etwa verändert durch Pulsation bei Ventrikelsystole, weil sie klappenlos sind, rigide Wandungen haben und deswegen ihr Lumen nicht ändern, auch nicht zusammenklappen können. Tritt in dem Röhrensystem ein Zirkulationshindernis an irgend einer Stelle ein, so kann das Blut sich ohne Schwierigkeit einen Ausweg suchen. Hansberg hat durch genaue anatomische Untersuchungen die Bedeutung der Vena condyloidea anterior als Abflußweg der verschlossenen Jugularis interna klargestellt und auch die mögliche „rückläufige" Blutbewegung im Sinusröhrensystem durch Beispiele erörtert — als wichtigen Faktor der aufrecht zu erhaltenden Blutzirkulation. Die Hauptabfuhrwege des Bluts aus dem Schädel sind im normalen Zustande die Venae jugulares und die Vertebrales. Letztere funktionieren bei Jugularisthrombose vicariierend, indem sie das Blut durch

Digitized by Google
Original from UNIVERSITY OF CALIFORNIA
Generated on 2019-10-24 14:32 GMT / http://hdl.handle.net/2027/uc1.b3252762
Public Domain in the United States, Google-digitized / http://www.hathitrust.org/access_use#pd-us-google

Vermittlung der Venae condyloideae anteriores, resp. den Plexus vertebralis, in welche sich der cavernosus und occipitalis ergießen — anstatt der Venae jugulares in die Vena subclavia führen. So lag die Sache wohl auch in unserem Fall, bis endlich die Cavernosusthrombose eine deletäre Insuffizienz der Zirkulation bewirkte. Wären Thrombenteile abgelöst worden, hätten wir auf diesem Wege Metastasen erhalten. Der Fall verlief jedoch als reine Sepsis bei fortschreitender Thrombophlebitis ohne irgend eine Metastase, wenn nicht die lokalisierte Meningitis eventuell als solche aufgefaßt werden könnte.

Operiert wurde, wie erwähnt, nach Jansens Methode, die als Normalmethode für vermutete tiefliegende Eiterungen, Eröffnung des Bulbus und Labyrinthes angesehen werden kann. Sie ist von ihm eingehend 1895 auf der 4. Versammlung der deutschen otologischen Gesellschaft zu Jena beschrieben worden. Man hat diese Schilderungen, wie mir scheint, übersehen. Wenn z. B. von Bulbusoperation die Rede ist, beginnt man in der Literatur mit Leutert als „intellektuellen" Urheber, nennt Grunert den Erfinder (z. B. Körner in seinem bekannten Quellenwerke „Die otitischen Erkrankungen des Hirns etc.", pag. 49, Nachtrag 1911) und dann andere Autoren als Verbesserer der Methoden resp. Entdecker neuer. Wir erlauben uns daher Jansens Beschreibung hier möglichst mit seinen Worten zu wiederholen. Er nennt die Operation kurz „radikale Entfernung der hinteren und oberen Wand des Warzenteils bis an das Labyrinth".

Das Operationsverfahren wird zuerst im allgemeinen für solche Fälle empfohlen, in welchen „wir über die allgemeine Diagnose einer intracraniellen Eiterung nicht hinauskommen". „Wir werden da gut tun — und besonders gilt dies für die akuten Fälle — zunächst die hintere Schädelgrube zu eröffnen, die Gegend um den Sinus zu explorieren, dann den Sinus selbst und endlich das Kleinhirn."

„Was zunächst freigelegt wird, ist stets der Sinus in der Fossa sigmoidea. Ist der Sinus von Eiter oder Granulationen bedeckt, so ist es geboten, die Freilegung bis ins Gesunde auszudehnen, soweit die topographischen Verhältnisse es gestatten, stets unter Vermeidung von Nebenverletzungen, wie des Labyrinthes, des Facialis — aber unter allen Umständen möglichst soweit, wie es nötig ist für die Sicherheit, die das Arbeiten in der Tiefe fordert. Gewöhnlich wird man schon durch die zunehmende Härte des Knochens an die Nähe des Labyrinthes gemahnt."

„Erstreckt sich der Abszeß im Verlauf des Sinus zum Foramen jugulare, so nehmen wir die Verfolgung auf unter Fortmeißeln des sulcus transversus und wenn nötig — nach hinten eines Teiles vom Boden der hinteren Schädelgrube."

„Beim Fortmeißeln des Sulcus transversus nach dem Foramen jugulare zu gelangt man von hinten her in die Nähe des Facialis in seinem Verlauf unter der Pauke."

Digitized by Google
Original from UNIVERSITY OF CALIFORNIA
Generated on 2019-10-24 14:31 GMT / http://hdl.handle.net/2027/uc1.b3252762
Public Domain in the United States, Google-digitized / http://www.hathitrust.org/access_use#pd-us-google

„Bei der nun folgenden Entfernung der hinteren Wand des Warzenteils gerät der untere Bogengang in Gefahr, verletzt zu werden, ferner der Aquaeductus vestibuli und der Succus endolymphaticus."

„Wenn wir im Sinus Blut finden, besteht die Möglichkeit resp. Wahrscheinlichkeit, daß die Thrombose näher am Foramen jugulare oder im Bulbus zu finden ist."

„Da wir dem thrombosierten Sinus bis zum Foramen jugulare folgen können, sind wir in der Lage, den ganzen infizierten Abschnitt der Blutbahn zu eröffnen. Auf diese Weise wünschen wir die Gefahr der Infektion des Sinus petrosus herabzudrücken."

„Ich habe die Verhältnisse, wie hier geschildert, mehrfach bei meinen Operationen angetroffen."

Deutlicher läßt sich die operative Eröffnung des Bulbus venae jugularis schwer schildern. In Nr. 130 der Volkmannschen Vorträge schreibt Jansen („Erfahrungen über Sinusthrombose im Jahre 1893"): „In 2 Fällen war es bei der Operation möglich, mit Sicherheit das Bestehen einer primären Phlebitis und Thrombose des Bulbus venae jugularis zu konstatieren" (zweifellos durch operative Eröffnung). In Moskau auf dem 12. internationalen Kongreß für Medizin 1897 teilte Jansen im Anschluß an meinen Vortrag: „Zur Kasuistik der otitischen Pyämie" mit: „Auch die isolierte Thrombose im Bulbus venae jugularis läßt sich diagnostizieren und operieren" (cf. Comptes rendues, Bd. VI). Ebenso beschrieb Jansen seine Methode in der Enzyklopädie für Ohrenheilkunde 1900 und erwähnte sie kurz auf der 10. Versammlung deutscher Otologen zu Breslau 1901, wo er zusammen mit Brieger über das Thema: „Der gegenwärtige Stand der Lehre von der otogenen Pyämie" referierte.

Jansen ist sonach unzweifelhaft der „Erfinder" der Bulbusoperation — nicht Grunert, da dessen Arbeiten später erschienen. Grunerts erste Mitteilung erschien 1901 im Archiv für Ohrenheilkunde, eine zweite über den uns interessierenden Gegenstand 1903 ebenda und endlich 1904 die Monographie: „Die operative Ausräumung des Bulbus Venae jugularis."

Leutert wurde dort als derjenige bezeichnet, von dem die „Idee" einer möglichen Bulbusoperation ausgegangen sei, laut Vorschlag im Archiv für Ohrenhk. 1896, pag. 247. Jansen hatte um diese Zeit die Operation bereits ausgeführt und darüber berichtet. Grunert operierte anfangs, indem er — nach Vereinigung der retroauriculären mit der am Halse zur Unterbindung der Jugularis gesetzten Wunde, unter Resektion der Spitze des Warzenfortsatzes — längs der Schädelbasis in die Tiefe ging, um an die laterale Umrandung des Foramen jugulare zu gelangen. Er kam so einmal in Kollision mit dem Proc. transversus atlantic. und mußte die Arteria vertebralis unterbinden. Nach diesem Ereignis empfahl er dann jedesmal vorher ausge-

Digitized by Google
Original from UNIVERSITY OF CALIFORNIA
Generated on 2019-10-24 14:31 GMT / http://hdl.handle.net/2027/uc1.b3252762
Public Domain in the United States, Google-digitized / http://www.hathitrust.org/access_use#pd-us-google

dehnte Resektion des Warzenfortsatzes vorauszuschicken, womit er bei Jansens Methode anlangte, offenbar ohne es zu wissen.

Gerade die Fälle, die uns zur Aufdeckung des Bulbus bewegen, sind meist diagnostisch und klinisch schwierig und legen gewöhnlich eine möglich radikale Operation nahe. Ihr Endziel ist die — wenn irgend möglich — gründliche Ausräumung der erkrankten Blutbahn, nicht nur des Bulbus allein. Indem Jansen stets diesem Ziel nachstrebte, hat er offenbar unterlassen, die Eröffnung des Bulbus als Spezialoperation zu beschreiben. Ebenso steht es ja auch mit der Unterbindung der Vena jugularis, die meist nur eine Voroperation zur event. nötig werdenden radikalen Ausräumung ist, nicht eine Behandlungsmethode an sich.

Nekrolog für Erwin Jürgens.

Am 6. Mai 1913 ist Erwin Jürgens in Warschau im 39. Lebensjahre nach langem Leiden gestorben. Das Leben eines sehr begabten, fleißigen und energischen Menschen hat damit einen vorzeitigen Abschluß erfahren.

Erwin Jürgens wurde am 22. November 1873 in Zintenhof bei Pernau in Livland geboren. Er studierte Medizin an der Universität Dorpat, war nach seiner Promotion kurze Zeit Kirchspielsarzt in St. Michaelis in Estland und trat im Herbst 1898 zum Militärdienst über. Sein Doktorexamen machte er im April 1901 an der Warschauer Universität mit der Dissertation „Über den äußeren Gehörgang der Kinder". Seit März 1902 war er zuerst als Ordinator, dann als Leiter der Ohrenabteilung des Ujasdowschen Militärspitals in Warschau tätig und hat so zur Ausgestaltung und Modernisierung dieser Abteilung viel beigetragen. 1910 wurde er zum Direktor des Warschauer Taubstummen- und Blindeninstitutes ernannt, welchen Posten er bis zu seinem Tode zusammen mit dem des Konsultanten an der Ohrenabteilung des Ujasdowschen Militärspitals einnahm. Seit 1912 war er Leiter einer provisorischen Ohrenpoliklinik an der Universität Warschau und hielt Vorlesungen für Studenten ab.

Die Arbeiten von Jürgens betreffen zum Teil interessante kasuistische Beiträge, zum Teil theoretische Untersuchungen. Ausführlich hat er die Topographie des Sinus sigmoideus in den verschiedenen Altersstufen, die Trepanation des Warzenfortsatzes, die Verätzungen des äußeren Ohres behandelt. 1912 ist eine größere Arbeit „Zur Kenntnis des labyrinthären Spontannystagmus" (Arch. f. Ohrenheilk.) erschienen. Jürgens plante die Ausgabe eines „Atlas der Verätzungen des äußeren Ohres". Es war ihm nicht vergönnt, dieses Werk, für welches er jahrelange Vorarbeiten unternommen hat, zu Ende zu führen. Der unerbittliche Tod hat ihn weggerafft.

Digitized by Google
Original from UNIVERSITY OF CALIFORNIA
Generated on 2019-10-24 14:31 GMT / http://hdl.handle.net/2027/uc1.b3252762
Public Domain in the United States, Google-digitized / http://www.hathitrust.org/access_use#pd-us-google

Wir werden Erwin Jürgens stets ein treues, freundschaftliches Gedenken bewahren. G. Alexander (Wien).

Erwiderung

auf die Bemerkungen Richters zu meinem Aufsatze „Über ein neues Verfahren zur Mobilisierung des Trommelfells“.[1])

Von Dr. **Martin Sugár** in Budapest.

Die in einer nicht fachärztlichen Zeitschrift erschienene Arbeit des Kollegen Dr. Richter in Plauen ist mir entgangen. Ich stehe daher nicht an, zu erklären, daß die Priorität der Entdeckung dem Kollegen Richter gebührt.

Allerdings rührt die Anwendung von Klebemitteln am Trommelfell zur nachherigen Mobilisierung desselben nicht von mir, aber auch so recht nicht vom Kollegen Richter her, denn sie entstammt einem alten Bestreben der Ohrenärzte. So teilte mir auch der hiesige Dozent v. Lichtenberg an der Poliklinik mit, vor Jahren ähnliche Versuche angestellt zu haben.

Daß ich aber unabhängig von Richter auf diesem Gebiete arbeitete, geht aus meiner Originalmitteilung (Monatsschrift, 1912, Nr. 2) hervor, laut welcher ich systematisch mit einer ganzen Reihe von harzigen Klebemitteln (Canadabalsam, Copaivabalsam, Mastix, Sandarak, Resina Elemi, Resina Dammar) experimentierte, während Richter, wie aus seinem Zitate ersichtlich, die ganze Sache nur „per tangentem“ erwähnte, die Perzentuation seiner Sandarakätherlösung gar nicht angab und ich mich schließlich für eine von der Richterschen Lösung sicherlich differente Mastix-, Sandarak- respektive Dammar-Mastix-Lösung entschied, deren Rezept ich genau anführte (Rp. Mastix 2·5 [eventuell Resina Dammar und Mastix aa. 2·5], Sandarak 10·0, Aether. sulfur. 25·0 [eventuell Äther 20·0, Alcohol absolut. 5·0]).

Ich will nur noch ergänzend bemerken, daß ich das Haftenwerden des an das Trommelfell angeklebten Wattetampons neuestens mit dem Stangerotherm-Ohrenwärmer oder mit der in der Ototherapie auch sonst gut verwendbaren elektrischen Heißluftdusche (Apparat „Phänomen“, jedoch mit Widerstandsvorrichtung zur *Temperierung* der Warmluft auf nur 40°) in einigen Minuten erreiche, was auch dem Kollegen Richter noch unbekannt sein dürfte!

Im übrigen: Friede mit uns . . . .

---

[1]) S. diese Monatsschrift, 1914, Heft 1.

Digitized by Google
Original from UNIVERSITY OF CALIFORNIA
Generated on 2019-10-24 14:31 GMT / http://hdl.handle.net/2027/uc1.b3252762
Public Domain in the United States, Google-digitized / http://www.hathitrust.org/access_use#pd-us-google

Vereinsberichte.

85. Versammlung Deutscher Naturforscher und Ärzte in Wien vom 21. bis 28. September 1913. Sektion für Ohrenheilkunde.

Referat, erstattet von **Gustav Bondy**, Wien.

Siebenmann-Basel: (Autoreferat.) **1. Lipom der runden Fensternische.** Bei einem vollständig normal hörenden 24jährigen Manne fand sich bei der histologischen Untersuchung des Gehörorgans die runde Fensternische mit myxomatösem Fettgewebe und lockerem areolären Bindegewebe total ausgefüllt. Die Gefäße entstammen teils dem umgebenden Knochen, teils der Schleimhaut. Die von Siebenmann entdeckte und beschriebene Vena aqu. cochleae accessoria entstammt dem Bulbus jugularis. Lipome der runden Fensternische fand Vortr. gelegentlich bei normalen Mittelohren, als regelmäßiges Vorkommen bildet es bei der von ihm und Nager beschriebenen Form der Taubstummheit, die sich als charakteristisch für Kretinentaubheit herausgestellt hat.

2. Erhaltenbleiben des Cortischen Organs trotz hochgradiger alter Degeneration des zugehörigen Neurons. Das Präparat entstammt einem 63jährigen Patienten mit Lues cerebri, der im Laufe der letzten 6 Jahre hochgradig schwerhörig geworden war. Die untere Tongrenze war um 1 Oktav, die obere um $^1/_2$ eingeengt. Die Acustici waren hochgradig atrophisch, die Spindel leer, das Cortische Organ und das Epithel von Maculae und Cristae trotzdem gut erhalten.

3. Adenocarcinom des Acusticusstammes. Der primäre Tumor konnte nicht eruiert werden. In beiden Felsenbeinen fand sich progressive Spongiosierung, auf dem bei Lebzeiten tauben Ohre bloß im Steigbügel, auf der nicht ertaubten nur im Fensterrahmen, ferner beiderseits im Fundus des inneren Gehörganges.

Diskussion.

Scheibe erklärt das gute Hörvermögen in Fall 1 damit, daß die Fettansammlung keine Fixation der Membrana rotunda veranlaßt hat.

Habermann fragt, ob es sich hierbei nicht um eine Entwicklungshemmung handle.

Struycken erwähnt, daß bei Patienten ohne Trommelfell mit gutem Gehör für Flüstersprache die runde Membran ohne Funktionsbehinderung mit 5—10 *mg* belastet werden kann.

Voss beobachtete einen dem Fall 2 analogen Fall.

Siebenmann (Schlußwort) erwähnt noch die Versuche von Frutiger an seiner Klinik, der durch Tamponade des runden Fensters mit feuchter Watte oder Borpulver vorübergehende Besserung des Gehörs erzielen konnte, und erklärt dies damit, daß durch das Hineindrücken der runden Fenstermembran der mit der Stapediussehne und dem langen Amboßschenkel nicht mehr verbundene und daher schlotternde Steigbügel hinausgetrieben und der physiologischen Gleichgewichtslage näher gebracht wurde.

Lindt-Bern: **Experimentelle Untersuchungen über den Einfluß des Chinins und des Natron-Salicylicum auf das Gehörorgan des Tieres.**

Digitized by Google
Original from UNIVERSITY OF CALIFORNIA
Generated on 2019-10-24 14:31 GMT / http://hdl.handle.net/2027/uc1.b3252762
Public Domain in the United States, Google-digitized / http://www.hathitrust.org/access_use#pd-us-google

(Autoreferat.) Lindt hat die Versuche Wittmaacks, Blaus und Haikes beim Meerschweinchen wiederholt, weil dieselben noch vor der Einführung der intravitalen Fixation durch Gefäßinjektion gemacht worden waren. Es war anzunehmen, daß die neuen Versuche mit verbesserter Technik analog den Experimenten Yoshiis, Van Eickens, Hösslis über Schädigung des Gehörorganes durch Schalleinwirkung die früheren Angaben der obigen Autoren über die Chinin- und Salicylwirkung modifizieren würden. Sieben Meerschweinchen wurden mit Dosen von 0·3—0·65 Chin. mur. mehr oder weniger hochgradig rasch oder langsam vergiftet und 2 Tiere mit 1·4 und 2·25 Natr. sal. Die immer gut, meist sehr gut fixierten und zerlegten Präparate zeigten stets normale Verhältnisse an Sinneszellen, Nervenfasern und Ganglienzellen des Nervus cochlearis sowohl als des vestibularis. Die kleinen Abweichungen von der Norm fanden sich an Kontrollpräparaten normaler Tiere ebenfalls und müssen als postmortale Veränderungen gedeutet und auf kleine Fehler in der Fixation zurückgeführt werden, die nicht immer ganz vermeidbar sind. Sie sind daher am schwieriger schnell zu fixierenden Cochlearis eher zu treffen als am Vestibularis. Ein Gehörorgan eines stark vergifteten Tieres, das nicht gespült, sondern nur dekapitiert worden war, zeigte in hohem Grade alle Veränderungen, die Wittmaack u. a. als durch die Giftwirkung bedingt auffassen, die Lindt aber nur als postmortale Alteration direkt nicht abhängig von der Giftwirkung bezeichnet.

Es wird darauf hingewiesen, daß die äußerst empfindlichen Gebilde des Endoneurons des Cochlearis eben sehr frühzeitig Veränderungen der Form und des Inhaltes der Zellen nach physikalisch-chemischen Gesetzen unmittelbar nach Aufhören der den normalen Stoffwechsel garantierenden Zirkulation also post exitum zeigen müssen. Wenn der Organismus vor dem Exitus erheblich krank war, gleichgültig aus welcher Ursache, durch organische oder anorganische Giftwirkung, so treten diese immer gleichen, nur gradual verschiedenen Veränderungen viel frühzeitiger und in höherem Grade auf als bei normalen, nicht krank gewesenen Tieren. Sie können nur vermieden werden durch eine tadellose, sofort mit dem Exitus einsetzende, eigentlich noch intravitale Fixation nach der Methode von Yoshii. Es können also durch Chinin und Salicyl keine Veränderungen am Endoneuron des Acusticus experimentell erzeugt werden. Eine Neuritis acustica durch Chinin- und Salicylvergiftung im Sinne Wittmaacks u. a. kann nicht bewiesen werden. Die von ihm und auch von Lindt gefundenen Veränderungen an nur dekapitierten Tieren sind postmortale Veränderungen und haben mit der Vergiftung direkt nichts zu tun; eine elektiv nur den Hörnerv schädigende Wirkung obiger Gifte kann somit noch nicht bewiesen werden. Die Wittmaacksche Differenzierung der Veränderungen in agonale und postmortale ist nicht gerechtfertigt und nicht erwünscht. Es gibt nur postmortale Veränderungen, die Fixierung hält immer gerade den Zustand der Zelle fest, in dem sie sich zur Zeit der Einwirkung der Lösung gerade befindet.

Diskussion.

Bondy bemerkt, daß er in Gemeinschaft mit Stein analoge Versuche mit Adrenalininjektionen zur Erzeugung arteriosklerotischer Veränderungen des Gehörorgans anstellte, die gleichfalls ein negatives Ergebnis hatten.

Haike erklärt die Blutungen im Labyrinthe als agonale.

Digitized by Google
Original from UNIVERSITY OF CALIFORNIA
Generated on 2019-10-24 14:31 GMT / http://hdl.handle.net/2027/uc1.b3252762
Public Domain in the United States, Google-digitized / http://www.hathitrust.org/access_use#pd-us-google

Voss: Unsere heutigen Anschauungen über Neuritis acustica nach Chinin und Salicyl sind demnach nicht haltbar, doch fehlt eine Erklärung der nach großen Salicyl- und Chiningaben auftretenden Schwerhörigkeit.

Siebenmann hebt die Bedeutung der Lindtschen Versuche hervor.

Kirchner konnte in früheren Experimenten durch Verfütterung großer Dosen Chinin und Salicyl Blutungen in der Paukenhöhle und im Labyrinth erzeugen.

Ruttin (Wien): **Zur Klinik und Histologie der diffusen eitrigen Labyrinthitis.** (Autoreferat.) Ruttin zeigt histologische Präparate von Labyrintheiterung, die durch Exstirpation der Pyramide in einem Falle von Absceß an der Pyramidenspitze gewonnen wurden.

Die klinische Untersuchung vor der Operation ergab, daß die 62jährige Frau seit 4 Monaten an akuter linksseitiger, im Anschluß an Influenza aufgetretener Otitis litt. 8 Tage vor ihrer Aufnahme (am 22. April 1908) trat Schwellung hinter dem Ohre, Erbrechen und Kopfschmerz auf. Bei der Untersuchung zeigte sich der Gehörgang durch Schwellung und Senkung der hinteren und oberen Wand maximal verengt. Regio mast. geschwollen. Heftige Kopfschmerzen, Erbrechen. Kein Fieber, kein Nystagmus, etwas Schwindel. Taubheit links, dagegen calorische Reaktion positiv, aber schwach, Aufmeißelung. Sequester im Inneren des Warzenfortsatzes. Freilegung der Dura der mittleren und hinteren Schädelgrube. In beiden Schädelgruben ist die Dura sehr stark verändert. Es kann nach vorn nichts Gesundes erreicht werden. Da im Gegenteil von vorn sogar freier Eiter aus der Gegend der Pyramidenspitze quillt, wird die ganze Pyramide entfernt. Am 3. Tage nach der Operation starb die Patientin unter den Zeichen von Herzschwäche.

Die Obduktion (Doz. Bartel) ergab Pachymeningitis externa der hinteren Schädelgrube in der Nähe der Pyramidenspitze. Multiple kleine Blutungen an der Durainnenfläche. (Keine Leptomeningitis, keine Verletzungen, Marasmus senilis!)

Die histologische Untersuchung der exstirpierten Pyramide zeigt folgende interessante Befunde:

1. Frische Eiterung in allen Teilen des Labyrinthes sowohl peri- als endolymphatischen Räumen.

2. Der membranöse Vestibularapparat ist in seiner Kontinuität nicht unterbrochen.

3. Im horizontalen Bogengang Fistel und circumscripte Eiterung. Im ovalen Fenster Durchbruch schleimigen Eiters aus einer Cyste, wie sie von mir als typisch beschrieben wurden, durch die untere Circumferenz des Steigbügels in das Vestibulum.

4. In der Schnecke ist im vestibularen Teile die Reissnersche Membran durchrissen, frischer Eiter im Ductus cochlearis.

5. Abhebung der Cortischen Membran in der Mittelwindung.

6. Ein Breit- und Hellwerden der Zellen der Cortischen Organe.

Es scheint also unter Umständen (nach unserer Erfahrung jedoch sehr selten) die calorische Reaktion auch noch bei Eiterung in den membranösen Gebilden des Vestibulums möglich zu sein. Die Abhebung der Cortischen Membran ist nicht artifiziell, vielmehr scheint sie ein Zeichen von rascher Druckänderung im Labyrinth zu sein. Die Veränderungen am Cortischen Organ (Breiter- und Hellerwerden der Zellen) sind rein toxischer Natur im Gegensatz zu den von Wittmack und Laurowitsch beschriebenen post-

Digitized by Google
Original from UNIVERSITY OF CALIFORNIA
Generated on 2019-10-24 14:31 GMT / http://hdl.handle.net/2027/uc1.b3252762
Public Domain in the United States, Google-digitized / http://www.hathitrust.org/access_use#pd-us-google

mortalen und agonalen Veränderungen: Kugelform, Abhebung vom Stützkelch bei Verbundenbleiben mit der Lamina reticularis und Bildung homogener Kügelchen.

Hofer (Wien): **Histologische Untersuchungen des Ohrlabyrinthes Neugeborener mit kongenitaler Syphilis.** (Autoreferat.) Vortragender berichtet über die Resultate seiner histologischen Untersuchungen, die er an den Felsenbeinen (Ohrlabyrinth) hereditärsyphilitischer Neugeborener und Frühgeburten angestellt hat, zeigt die betreffenden mikroskopischen Präparate und kommt zu folgenden Schlußsätzen:

Die kongenitale Syphilis äußert sich am Felsenbeine (Ohrlabyrinth):

1. am Knochen, und zwar in Form eines verzögerten oder gestörten Ossifikationsprozesses, wie dies in analoger Weise auch beim übrigen Skelette, insbesondere an den Röhrenknochen desselben vorkommt; unter den 10 von Vortr. untersuchten Fallen zeigten 7 die Erscheinungen eines verzögerten Ossifikationsprozesses in Form ganz abnormer Markraumbildung. Nur in drei Fällen war der Knochen dem Alter des Kindes entsprechend entwickelt.

2. Es kann infolge von Lues hereditaria zu intrauterinen entzündlichen Prozessen an den Meningen, an der Dura und am Nervus acusticus kommen. 2 der untersuchten Fälle zeigten ausgesprochene Erscheinungen einer abgelaufenen intrauterinen Meningitis. Daß es in solchen Fällen auch zu einer Labyrinthitis kommen kann, ist naheliegend.

3. Die in den untersuchten Fällen vorgefundenen Blutungen in die Hohlräume des Mittelohres, Labyrinthes, in die Nervenstämme, in die Dura und in den inneren Gehörgang beruhen sicher nicht auf syphilitischer Basis, sondern sind lediglich nur Suffokationserscheinungen agonalen Ursprungs.

Diskussion:

Voss findet die Veränderuugen interessant, weil er sie für die Brücke zu den bei akquirierter Lues hält; bei beiden handelt es sich um gleiche Prozesse.

Alexander schließt sich dieser Ansicht an.

Mayer konstatiert, daß Hofers Befunde sich mit den seinigen decken.

Siebenmann meint, daß die demonstrierten Veränderungen sich vielleicht im Einklang mit Asais Untersuchungen als Knochenentwicklungsverzögerungen deuten lassen.

Otto Mayer (Wien) demonstriert die Mikrophotogramme von **zwei Fällen von Otosklerose mit 4 Schläfenbeinen.** Er resümiert folgendermaßen: Bezüglich der Labyrinthatrophie habe ich bereits früher darauf hingewiesen, daß sie eine häufige Begleiterscheinung der Knochenerkrankung ist. Daß das Labyrinth vollkommen normal sein kann, ist schon von Siebenmann und Habermann gezeigt worden. Immerhin ist es durch klinische Beobachtungen und anatomische Untersuchungen (Manasse) sichergestellt, daß auch schon in relativ jugentlichem Alter, wo von Marasmus, Senilität etc. nicht die Rede sein kann, eine Labyrinthatrophie vorkommt.

In beiden Fällen, namentlich im ersteren sind deutliche Veränderungen der Stria vascularis vorhanden, wie man sie bei der Arteriosklerose findet. Deswegen und weil das Cortische Organ relativ mehr affiziert ist als Ganglion und Nerv, die aber ebenfalls deutlich verändert waren, glaube ich, Arteriosklerose als Ursache der Labyrinthatrophie annehmen zu können. Es ist klar, daß aus meinen beiden Fällen, wo es sich um alte Individuen handelt, keine

Digitized by Google
Original from UNIVERSITY OF CALIFORNIA
Generated on 2019-10-24 14:31 GMT / http://hdl.handle.net/2027/uc1.b3252762
Public Domain in the United States, Google-digitized / http://www.hathitrust.org/access_use#pd-us-google

sicheren Schlüsse gezogen werden können. Es wird sich zeigen, ob auch bei jugendlichen Individuen sich dieselben Veränderungen der Stria finden.

Was die Knochenerkrankung betrifft, konnte ich Ihnen erstens die typische Lokalisation und zweitens die auffallende Symmetrie der Herde demonstrieren. Zur Aufklärung dieser eigenartigen Verhältnisse habe ich angenommen, daß diese Herde den Endausbreitungen der Arteriae nutritiae des Knochens entsprechen und daß die herdförmige Erkrankung des Knochens auf Störungen oder Veränderungen der Nutrition zurückzuführen sind, wobei ich offen lasse, ob organische Veränderungen des Gefäßsystems oder funktionelle Störungen in der Innervation die Ursache sind.

Die Veränderungen des Knochens sind nach meinen Präparaten zum mindesten sehr ähnlich der von Recklinghausen beschriebenen Ostitis fibrosa (Osteomalacia metaplastica). Für diese ist charakteristisch der ausgedehnte Abbau des Knochens, die Bildung großer, mit gefäßreichem und zellreichem fibrösen Marke gefüllten Räume, die Neubildung von Knochen durch Osteoblasten, das stellenweise Ausbleiben der Knochenneubildung und Bildung von Fibromen, endlich das Vorhandensein von Cysten im erkrankten Knochen.

Diese Veränderungen habe ich Ihnen sämtlich in meinen Präparaten, namentlich in denen des ersten Falles demonstrieren können; ich glaube, daß diese demonstrierte Knochenerkrankung der Labyrinthkapsel eine umschriebene Form der v. Recklinghausenschen Ostitis ist. Daß es derartige lokalisierte Formen gibt, ist in letzter Zeit durch die Chirurgen nachgewiesen worden. Den Anatomen sind allerdings nur die auffallenden universellen Formen bekannt. Leider ist bisher noch nie in solchen Fällen auch das Felsenbein untersucht worden, was um so mehr zu verwundern ist, als nach Schirmer die meisten Fälle von Paget taub waren.

Ich erlaube mir Ihnen hier eine Frau vorzustellen, die an einer derartigen auf den Schädel lokalisierten Ostitis Recklinghausen (Paget) leidet und die gleichzeitig schwerhörig ist. Die Frau hat achtmal geboren und nachher viermal abortiert. Seit drei Jahren bemerkt sie eine Massenzunahme des Schädels und klagt über rheumatoide Schmerzen im Hinterkopf. Seit derselben Zeit leidet sie an zunehmender Schwerhörigkeit. Die Untersuchung ergibt eine auffallende Verunstaltung des Kopfes, bedingt durch eine Vergrößerung des Schädels, eine Asymmetrie der Stirne infolge Vortretens der rechten Hälfte derselben.

Das Röntgenbild zeigt, daß im Schädeldach harte und weiche Partien vorhanden sind, wie es für die Recklinghausensche Ostitis typisch ist; durch das Nebeneinanderliegen dieser Partien sieht die Platte gescheckt aus. Über den Knochen der Pyramide kann ich nichts Sicheres sagen. Wassermann ist negativ. Die Hörprüfung ergibt: Herabsetzung der Hörschärfe für laute Sprache auf $^1/_2\,m$ beiderseits; Knochenleitung verkürzt, Rinne schwach positiv, Hördauer für c_4 verkürzt, untere Tongrenze bei C_{64}.

Es besteht also nach dieser Hörprüfung eine im wesentlichen nervöse Schwerhörigkeit gemischt mit leichtem Schalleitungshindernis. Eine Stapesankylose ist sicher nicht vorhanden. Ich kann also nicht behaupten, daß eine Otosklerose besteht, immerhin ist das Bestehen einer Ostitis chronica fibrosa metaplastica der Labyrinthkapsel nicht ausgeschlossen.

Der Beweis der Zugehörigkeit der Ostitis fibrosa (metaplastica) der Labyrinthkapsel zur Ostitis fibrosa Recklinghausen wird durch anatomische

Generated on 2019-10-24 14:31 GMT / http://hdl.handle.net/2027/uc1.b3252762
Public Domain in the United States, Google-digitized / http://www.hathitrust.org/access_use#pd-us-google
Digitized by Google
Original from UNIVERSITY OF CALIFORNIA

Untersuchungen zu erbringen sein. Der Zweck dieser Demonstration ist es, Ihre Aufmerksamkeit auf derartige Fälle zu lenken.

Diskussion:

Rothfeld-Lemberg demonstriert den von ihm konstruierten „Otoophthalmotrop", der zur Demonstration der kompensatorischen Augenbewegungen, wie auch der Lage und Funktion einzelner Augenmuskeln beim Erzeugen eines Nystagmus dient.

Habermann-Graz zeigt Bilder der neuen otolaryngologischen Klinik zu Graz.

Oskar Beck (Wien): **Über transitorische Oktavusausschaltung.** (Autoreferat.) Es handelt sich um Befunde am inneren Ohre, die durch Folgendes charakterisiert sind: Bei verschiedenen Untersuchungen wechselt beim selben Pat. totale Taubheit und erhaltenes Gehör ab. Der Vestibularapparat ist für alle Reize ausgeschaltet, dann wieder erregbar. Dabei ändert sich der spontane Nystagmus trotz der plötzlichen Labyrinthausschaltung nicht wesentlich. Ist die Ausschaltung von Cochlearis und Vestibularis mit gleichseitiger Facialisparese kombiniert, könnte man an einen Acusticustumor denken. Krankengeschichte einer multiplen Sklerose, die wegen Acusticustumor operiert wurde. Diese Ähnlichkeit der multiplen Sklerose mit Kleinhirnbrückenwinkeltumoren findet sich nur bei der bulbären Form, während bei der sakralen Form Ohrstörungen nie beobachtet wurden. Dieses Symptom stellt ein Analogon der transitorischen Amaurose dar, weshalb Beck den Namen „transitorische Oktavusausschaltung" vorschlägt.

Diskussion:

Bárány sah 2 Fälle von multipler Sklerose, in denen die kalorische Reaktion in bezug auf Nystagmus negativ, in bezug auf Zeigereaktionen und Schwindel positiv war.

Haike zeigt an einem konkreten Falle die Schwierigkeiten der Differentialdiagnose.

Herzog-München: **Über das Taubstummenlabyrinth.** (Demonstrationsvortrag.) (Autoreferat.) Bei experimenteller Labyrinthitis (conf. Herzog: Experimentelle Labyrinthitis. Beiträge von Passow und Schäfer, Bd. VI) können Veränderungen am häutigen Labyrinth entstehen — kernhaltige Hüllen, Spangen- und Brückenbildungen, Ektasie und Kollapszustände —, welche dem Labyrinthbefunde der kongenital tauben, unvollkommen albinotischen Katze in weitgehendstem Maße gleichen.

Es wird die Frage zu prüfen sein, ob für das Krankheitsbild des tauben Sängers nicht entzündliche Prozesse mit verantwortlich zu machen sind.

Diskussion:

Hammerschlag tritt den Ausführungen des Vortr. aus klinischen Gründen entgegen.

Frey weist unter Bezugnahme auf seine Untersuchungen an Anenkephalen darauf hin, daß das Cortische Organ trotz schwerer Entwicklungsstörungen des Ganglion spinale seine volle Entwicklung erreichen kann.

Alexander weist auf die Unterschiede der Herzogschen Präparate gegenüber den Labyrinthen kongenital tauber Tiere hin.

Generated on 2019-10-24 14:32 GMT / http://hdl.handle.net/2027/uc1.b3252762
Public Domain in the United States, Google-digitized / http://www.hathitrust.org/access_use#pd-us-google
Digitized by Google
Original from UNIVERSITY OF CALIFORNIA

Siebenmann glaubt, daß die Haupttypen der angeborenen Taubstummheit sich auf entzündliche Störungen zurückführen lassen.

Ruttin hat einen taubstummen Hund mit intaktem Vestibularapparat beschrieben, bei dem er die Veränderungen, trotzdem sie beiderseits gleich sind, nicht als kongenital, sondern als entzündlich ansprechen möchte.

Herzog (Schlußwort) stellt Alexander gegenüber fest, daß die gezeigten Präparate einwandfrei konserviert sind, sowie daß zwischen seinen und Alexanders Präparaten albinotischer tauber Tiere nur graduelle Unterschiede bestehen.

Neumann (Wien): **„Über Otosklerose."** (Autoreferat.) Einleitend beschäftigt sich Vortragender mit der Geschichte der Otosklerose und glaubt, daß Politzer mit Recht die Priorität für sich in Anspruch nimmt, bei der Otosklerose die Knochenneubildung als pathologisch-anatomisches Substrat dieses eigenartigen Krankheitsbildes als Erster veröffentlicht zu haben. An der Hand dreier Präparate unterzieht er manche der bisher veröffentlichten histologischen Befunde der Otosklerose einer kritischen Analyse. Trotzdem der erste Fall, wie Vortragender zugibt, in seinen histologischen Verhältnissen eine große Ähnlichkeit mit einigen der von Manasse veröffentlichten Fälle besitzt und sogar geeignet sein könnte, als Stütze für die Auffassung Manasses verwendet zu werden, kann sich Vortragender doch nicht bezüglich der Entstehung der Knochenneubildung bei der Otosklerose der Auffassung Manasses anschließen, da es den allgemeinen Regeln in der Osteopathologie widerspricht, daß ein Knochen durch einen sich neubildenden verdrängt wird, ohne daß vorher durch Osteoklastentätigkeit der alte Knochen abgebaut würde. Das zweite Präparat, das Vortragender demonstriert, stammt von Manasse und soll beweisen, daß auch die alte, Interglobularräume enthaltende Labyrinthkapsel an einer Stelle durch Osteoklastentätigkeit abgebaut wird. Solche lakunäre Arrosionen der alten Labyrinthkapsel hält Manasse nicht für ausgeschlossen, während Siebenmann und Vortragender dieselben für unumgänglich notwendig halten, bevor neuer Knochen gebildet wird. Die Auffassung Mayers, daß die Otosklerose mit der Ostitis fibrosa Recklinghausen identisch wäre, kann Vortragender für die von ihm demonstrierten Fälle nicht akzeptieren, da er bei dem Versuche, auch seine Fälle in die Gruppe der Ostitis fibrosa einzureihen, auf folgende Schwierigkeiten stößt: Fehlen von Osteoklasten oder ausgesprochener Resorption im Sinne einer Rarefizierung. Keine Umwandlung des Markes zu fibrösen Gewebslagen oder Granulationssprossen, daher auch keine Erweichungszysten, überhaupt keine „osteofibrösen Strukturen" (Recklinghausen) wie sie Recklinghausen als Endprodukte der Umwandlungsvorgänge vorfand; ferner keine Zeichen von Blutstauungen, Blutgefäßveränderungen oder stattgehabten Blutungen. Der kompakte Charakter der Labyrinthkapsel bleibt trotz des gründlichen Umbaues und weitestgehender Erneuerung der Elemente erhalten. Nur die jungen Haversschen Räume sind etwas geräumiger als in der normalen Kompakta, so daß neben den zarten Blutgefäßen noch einige spindelige Zellen Platz finden. Das Periost im Bereiche des Herdes ist wesentlich verdickt, ein Umstand, über dessen regelmäßiges Vorkommen bei Otoskleroseherden noch diskutiert wird. Recklinghausen betont, daß die Periostlage trotz stürmischer Erscheinungen in der Tela ossea so lange normal bleibt, als normaler Knochen vorhanden ist. In meinem Falle muß die Entscheidung offen gelassen werden, ob die Verdickung etwas wesentlich Primäres oder nur die Reaktion der erkrankten Umgebung gegenüber

Digitized by Google
Original from UNIVERSITY OF CALIFORNIA
Generated on 2019-10-24 14:32 GMT / http://hdl.handle.net/2027/uc1.b3252762
Public Domain in the United States, Google-digitized / http://www.hathitrust.org/access_use#pd-us-google

darstellt. Der junge, in den fibrösen Herden neugebildete Knochen bei der Ostitis fibrosa hat ausgesprochenen Bindegewebscharakter. In meinem Präparate befindet sich ein solcher gerechtartiger Knochen nur vereinzelt. Die Hauptmasse des neuen Knochens bilden zahlreiche Haverssche Systeme mit mehr oder weniger vorgeschrittener Lamellenbildung. Wenn solche Recklinghausen auch nicht beschrieben hat, so will ich doch die Möglichkeit eines solchen Stadiums nicht bestreiten, wenn der Verlauf ein besonders protrahierter und der Umbau ein schon etwas weiter vorgeschrittener ist. Dies müßte jedoch bei der Ostitis fibrosa Recklinghausen nachgewiesen werden, um die in meinen Präparaten vorgefundenen Veränderungen mit der von Recklinghausen beschriebenen Krankheit zu identifizieren.

Das dritte Präparat, das Vortragender demonstriert, ist eine Knochenneubildung im ovalen Fenster durch eine Periostitis ossificans (Manasse). Der Stapes wird durch eine Knochenneubildung, die mit der Otosklerose nichts gemein hat, fixiert, wie dies Manasse in seiner Monographie illustriert und beschrieben hat. Das Labyrinth dieses Falles zeigt ganz eigentümliche Veränderungen, indem die knöchernen Zwischenwände zwischen Spitzen- und Mittelwindung der Schnecke, sowie die dazugehörigen Bestandteile der Collumella vollständig fehlen und eine hochgradige Ektasie des Ductus cochlearis zu verzeichnen ist. Ob diese letzte Labyrinthveränderung erworben oder angeboren ist, will Vortragender bei diesem Anlasse nicht diskutieren. Vortragender hält daher alle Versuche, an Stelle des eingebürgerten und allgemein gebräuchlichen Namens eine zutreffende Benennung zu setzten, nicht nur für verfrüht, sondern für ganz geeignet, dieselbe Verwirrung hervorzurufen, wie sie die verschiedenartige Auslegung des histologischen Bildes bisher gezeitigt hat.

Diskussion (zugleich zum Vortrage Mayer):

Mayer zeigt an dem Präparate von Otosklerose an der unteren Wand der ovalen Fensternische an Stelle des Knochens derbes Bindegewebe, das er als typisch für Ostitis fibrosa erklärt.

Habermann demonstriert 3 Bilder eines neuen Falles von Otosklerose mit gleichzeitiger chronischer Mittelohreiterung. Er beharrt auf seiner Ansicht, daß Lues als ätiologischer Faktor bei der Otosklerose eine Rolle spiele.

Fröschels bespricht das von ihm bei Otosklerose beschriebene Kitzelsymptom.

Scheibe negiert die Bedeutung der Lues für das Entstehen der Otosklerose. Hinsichtlich der Knochenveränderungen hält er den Abbau für das Primäre.

Voss hat mehrere Fälle von Otosklerose nach Lues beobachtet, in einem derselben trat durch Salvarsan eine erhebliche subjektive und objektive Besserung ein.

Bárány erörtert die Schwierigkeiten der Stimmgabeluntersuchung und der Hörprüfung.

Gradenigo unterscheidet 3 Formen von sog. Otosklerose: 1. mit hereditärer Lues, 2. mit Tuberkulose und 3. ohne Lues und Tuberkulose.

Mayer (Schlußwort), Neumann (Schlußwort).

Habermann (Graz): **Zur Erkrankung des inneren Ohres an Tuberkulose.** (Autoreferat.) Gewöhnlich findet nach den bisherigen Untersuchungen die Erkrankung des inneren Ohres an Tuberkulose in der Weise statt, daß zuerst das Mittelohr erkrankt und von da aus ein Durchbruch ins

Generated on 2019-10-24 14:32 GMT / http://hdl.handle.net/2027/uc1.b3252762
Public Domain in the United States, Google-digitized / http://www.hathitrust.org/access_use#pd-us-google
Digitized by Google
Original from UNIVERSITY OF CALIFORNIA

innere Ohr erfolgt. In dem Falle, dessen Präparat ich zeigen möchte, fand die Infektion des inneren Ohres auf anderem Wege statt.

Eine Kranke, die an chronischer Lungen- und Darmtuberkulose litt, zeigte in den letzten Lebenswochen auch meningeale Symptome, Amaurose und 10 Tage vor dem Tode auch vollständige Taubheit. Bei der Sektion war die Rinde des rechten Kleinhirns mit Tuberkeln infiltriert. Die Trommelfelle ganz, in der Paukenhöhle dicker Eiter, die Schleimhaut tuberkulös infiltriert. Im Fundus des inneren Gehörganges mäßiges Exsudat, auch zwischen den Nerven, rechts mehr als links. Die Schneckenspindel rechts hochgradig infiltriert, links nicht. In den Maculae und Cristae beider Ohren kleinste miliare Tuberkelknötchen mit großen, epitheloiden Zellen in der Mitte. Nach dem ganzen Bilde der Erkrankung scheint es mir am wahrscheinlichsten, daß die Bacillen auf dem Wege der Lymphbahnen von der Schädelhöhle her ins innere Ohr gelangten, wenn ich auch zugeben muß, daß der Weg der Infektion durch die Blutbahn nicht auszuschließen ist.

Diskussion.

Blau erwähnt den Befund bei einer mit Tuberkelbacillen infizierten Katze. Die Infektion war durch den Aquaeductus cochlearis auf die Schnecke übergegangen.

Fremel (Wien): **Modell eines Schläfebeines.** (Autoreferat.) Das Modell hat Fremel nach der Borneschen Plattenmethode aus Wachsplatten in zehnfacher Vergrößerung gebaut. Es gibt die anatomischen Verhältnisse sowohl an seiner Oberfläche als auch in seinem Innern in zehnfacher Vergrößerung genauestens wieder. Aus dem Warzenfortsatz des Modells kann man Ausschnitte herausnehmen, die den einzelnen Etappen der Operationen am Warzenfortsatz entsprechen. Dieses chirurgische Modell eignet sich zur Demonstration der Ohroperationen vor einem größeren Auditorium.

Blau (Görlitz): **Weitere Untersuchungen über die experimentell erzeugte Labyrinthitis (mit mikroskopischen Demonstrationen).** (Autoreferat.) Bei zirka 50 Tieren wurden Versuche mit Plomben verschiedenen Materials angestellt, welche unter verschiedenem Druck auf die Membr. tymp. sec. gelegt wurden, beziehungsweise Versuche mit Injektionen von Typhus-Diphtherie-Friedländerbacillen durch die Membr. tymp. sec. in die Schnecke. Soweit die so gewonnenen Objekte mikroskopisch untersucht sind, zeigten sich Entzündungen verschiedener Intensität und Ausdehnung im Labyrinth, welche untereinander keine wesentlichen Differenzen aufwiesen (zwischen Plomben und Injektionen). Plomben reizlosen Materials unter geringstem Druck führten nicht zu Entzündungen. Die stärksten Grade der Entzündung bei den am längsten beobachteten Tieren zeigten unter anderem auch Knochenneubildung, meist beschränkt auf die Scala tymp. der untersten Windung und fast stets ausgehend von der Lamin. spiralis ossea. Nie fanden sich Erkrankungen der Schneckenkapsel im Gegensatz zu meinen Tuberkuloseexperimenten beziehungsweise zu den gleichen Tuberkuloseversuchen Haimanns. Die Untersuchung des Lumbalpunktats ergab niemals Eiweiß. Nonne-Apelt freilich konnte nur einmal angestellt werden, da die Menge des Punktats bei den Katzen nicht ausreicht. Die Bakterien konnten nicht, wie die Streptokokken in meinen früheren Versuchen, regelmäßig aus dem Punktat rein gezüchtet werden, sondern dies gelang nur bei Friedländer.

Generated on 2019-10-24 14:32 GMT / http://hdl.handle.net/2027/uc1.b3252762
Public Domain in the United States, Google-digitized / http://www.hathitrust.org/access_use#pd-us-google
Digitized by Google
Original from UNIVERSITY OF CALIFORNIA

Merkwürdig verhielten sich die mit Friedländer infizierten Tiere, welche im Gegensatz zu allen anderen Tieren fast immer schwere Weichteilabscesse am Halse darboten. Ferner zeigte sich bei einem Friedländertier, welches mehrere Wochen beobachtet worden war, neben auf die Scala tympani der untersten Windung beschränkten Entzündungserscheinungen ein Ausfall der Sinneszellen des Organon Corti in allen Windungen. Meningitis konnte mikroskopisch nicht gefunden werden. Näheres über diese Versuche sowie über solche, die mit Injektionen von Filtraten der gleichen Bakterienarten in die Schnecke angestellt wurden, wird ausführlich berichtet werden.

Otto Voss (Frankfurt a. M.): **Zur Ätiologie der Erkrankungen des inneren Ohres bei Parotitis epidemica.** (Autoreferat.) Nach einem Rückblick auf die bisherigen Anschauungen über die Ätiologie der Affektionen des inneren Ohres, die vorzugsweise entweder auf eine Weiterverbreitung der Infektion nach dem Ohr per contiguitatem beziehungsweise auf dem Wege gewisser Nervenbahnen (Facialis, Trigeminus) oder aber auf die Annahme einer toxischen Acusticusneuritis hinauslaufen, und dem Nachweis von deren Unhaltbarkeit weist Vortragender an der Hand des klinischen Bildes, das vollkommen den entsprechenden Störungen bei Lues analog ist, sowie auf Grund des Lumbalpunktionsbefundes in einem der von ihm beobachteten Fälle nach, daß die Mitbeteiligung des inneren Ohres bei Parotitis epidemica ursächlich stets auf eine die Infektion begleitende Meningitis (Meningo-Encephalitis) zurückzuführen ist. Zur Füllung der in der Beweiskette noch vorhandenen Lücken fordert Vortragender auf, bei der relativen Seltenheit des entsprechenden Materials alle einschlägigen Fälle der von ihm vorgeschlagenen Untersuchungsmethode zu unterziehen, und verspricht sich von einem systematischen Zusammenarbeiten von Pädiatern, inneren Klinikern und Otologen in dieser Frage deren baldige vollständige Lösung.

Diskussion.

Ruttin glaubt, daß zwei Formen unterschieden werden müssen, endolabyrinthäre Erkrankungen (wahrscheinlich seröse und eitrige Labyrinthitiden) und retrolabyrinthäre.

Scheibe hat immer nur einseitige Mumpstaubheit beobachtet, die Pathogenese ist ihm rätselhaft geblieben.

Kümmel meint, daß die Mumpstaubheit häufig doppelseitig auftritt, jedoch auf einem Ohr dann vollständig zurückgeht.

Kirchner weist auf das Fehlen von Labyrintherscheinungen bei Entstehung der Mumpstaubheit hin, was für eine Hirnerkrankung zu sprechen scheint.

Voss (Schlußwort).

Henning (Wien): **Zur Prothese des Ohres.** (Autoreferat.) Künstliche Ohrmuscheln fertigte man früher aus Metall oder Kautschuk an und ließ sie an Stahlspangen, die über den Scheitel gingen, tragen. Sie waren wohl fleischfarbig, aber nicht hautähnlich, da ihnen die Transparenz fehlte. Die von Henning vor etwa 10 Jahren eingeführten Celluloidprothesen hatten schon ein bedeutend natürlicheres Aussehen und hatten auch den Vorteil, daß sie infolge ihres leichten Gewichtes bloß mit Klebstoff befestigt getragen werden konnten, aber sie waren starr. Nunmehr gelang es Henning, der als Vorstand der Wiener Universitätsanstalt für Moulage über eine reiche künstlerisch-technische Erfahrung verfügt, die Ohrprothesen aus einem weichen, elastischen, voll-

Digitized by Google
Original from UNIVERSITY OF CALIFORNIA
Generated on 2019-10-24 14:32 GMT / http://hdl.handle.net/2027/uc1.b3252762
Public Domain in the United States, Google-digitized / http://www.hathitrust.org/access_use#pd-us-google

kommen hautähnlichen Material herzustellen. Die von ihm hergestellten und demonstrierten Ersatzstücke machen in jeder Beziehung einen so täuschend natürlichen Eindruck, daß zum Beispiel bei partiellem Ersatz der Ohrmuschel der künstlich angebrachte Teil weder durch Besichtigung, noch durch Betasten wahrgenommen werden kann. Als praktische Neuerung ist auch zu begrüßen, daß Henning das Material samt Modell zum Selbstgießen dem Pat. einhändigt, so daß dieser seine Prothese durch Guß jederzeit erneuern kann.

Ernst Urbantschitsch (Wien): **Zur experimentellen Sinusthrombose, Pyämie und Sepsis.** (Autoreferat.) Anläßlich seiner hämato-otologischen Studien (1911) fand Vortragender in der Blutgerinnungsbestimmung nach Wright ein Mittel, schon vor einem operativen Eingriff am Krankenbett die Differentialdiagnose zwischen Pyämie oder Sepsis zu stellen. Im ersteren Falle findet sich nämlich stets eine deutliche Beschleunigung der Koagulation (meist um 20—50″), wogegen die Gerinnung bei Sepsis in der Regel normal oder sogar etwas verzögert erscheint. Im ersten Entwicklungsstadium von Pyämie beziehungsweise Sepsis ermöglicht die mehrmals im Laufe der aufeinander folgenden Tage vorgenommene Untersuchung die Diagnose, indem sich bei Pyämie ein allmählicher Rückgang der Gerinnungszeit zeigt, wogegen diese bei der Sepsis ungefähr gleich bleibt.

Da es nun Mittel gibt, die eine Beschleunigung respektive Verzögerung der Koagulation bewirken, suchte Vortragender die Frage zu lösen, ob durch Verabreichung dieser Mittel die Entwicklung einer Pyämie beziehungsweise Sepsis beeinflußt werden kann.

Zu diesem Zwecke legte er bei Meerschweinchen den Sinus frei, ätzte dessen Wand mit Ferrum sesquichloratum und infizierte sie hierauf mit frischem Eiter. Hierauf wurde die eine Gruppe der Tiere ausschließlich mit Milch ernährt, der Calcium lacticum beigesetzt war (zwecks Beschleunigung der Koagulation), wogegen die andere Gruppe Milch mit Natrium citricum (zwecks Hemmung der Koagulation) erhielt.

Bei den Obduktionen zeigte sich aber kein Unterschied in den Thromboseverhältnissen des Sinus, woraus hervorzugehen scheint, daß die im Organismus bei diesen Erkrankungsformen sich abspielenden Verhältnisse ausschlaggebender sind als die künstlich angestrebte Änderung der Blutgerinnung.

Dies stimmt auch mit der analogen Erfahrung des Vortragenden am Krankenbett überein. In keinem Falle von Pyämie konnte durch Zuführung von Zitronensäure eine nennenswerte Besserung erzielt werden. Hingegen könnten unter Umständen durch Verabreichung von milchsaurem Kalk insofern günstigere Verhältnisse geschaffen werden, als durch Beschleunigung der Thrombose ein rascherer und festerer Abschluß des infizierten gegen das noch nicht infizierte Gebiet erreicht würde, wofür auch ein Fall aus der Praxis des Vortragenden spricht.

Alt (Wien): **Experimentelle Untersuchungen über den adenoiden Rachenring.** In den letzten Jahren haben sich Forscher mit der Frage beschäftigt, ob der lymphatische Rachenring und speziell die Rachenmandel Drüsen mit innerer Sekretion seien. Massini hat einen Extrakt aus der Mandel des Hundes und des Kalbes Tieren injiziert und hat eine beträchtliche Blutdrucksteigerung beobachtet. Einem Extrakt aus den entzündeten oder hypertrophierten Mandeln kam diese Wirkung nicht zu. Scheyer hat analoge Versuche angestellt und hat bei Injektion eines Extraktes aus entzündeten menschlichen Mandeln einen Blutdruckabfall konstatiert. Ich habe diese Ver-

Digitized by Google
Original from UNIVERSITY OF CALIFORNIA
Generated on 2019-10-24 14:32 GMT / http://hdl.handle.net/2027/uc1.b3252762
Public Domain in the United States, Google-digitized / http://www.hathitrust.org/access_use#pd-us-google

suche im Jahre 1909 nachgeprüft und folgende Untersuchungen im chemischen Institut des Rudolf-Spitales und im Institut für experimentelle Pathologie angestellt: Lämmern entnommene Rachenmandeln wurden mit Quarzsand verrieben und mit physiologischer Kochsalzlösung extrahiert. Der Extrakt wurde im Vakuumapparat bei 40° rasch getrocknet und aufbewahrt. Zu den Tierversuchen wurden mit 0·6% Kochsalzlösung und 0·5% kohlensaurem Natron frische Lösungen bereitet. Der Extrakt wurde Hunden und Kaninchen in die Jugularvene eingespritzt und der Blutdruck in der Carotis gemessen und am Kymographion geschrieben. Ebenso wurde der Extrakt von bei Kindern operativ entfernten hypertrophischen Rachenmandeln zubereitet und in die Jugularis von Hunden und Kaninchen injiziert. Der Vortragende demonstriert die hierbei gewonnenen Kurven, welche ergeben, daß der Extrakt der normalen und der entzündeten Rachenmandeln weder zentral noch peripher eine Gefäßkontraktion und eine Steigerung des Blutdruckes herbeiführe. Mit diesen Versuchen sind die Angaben der genannten Autoren widerlegt. Caldera hat im Vorjahr Versuche angestellt, die die Angaben des Vortragenden bestätigen und ergänzen. Er hat Extrakte mit physiologischer Kochsalzlösung von Rindertonsillen, Kaninchen und Meerschweinchen einverleibt, ohne daß irgendwelche toxische Wirkungen eintraten. Die Tonsillenextrakte besitzen keine komplementäre oder antikomplementäre Wirksamkeit und führen kein tryptisches Enzym.

In den letzten Jahren hatten wir in zahlreichen Fällen nach Ausführung der Tonsillektomie und gleichzeitiger Abtragung der Rachenmandeln Gelegenheit zu beobachten, daß keinerlei Ausfallserscheinungen bei operierten Kindern auftraten. Auf Grund dieser Erfahrungen können wir mit Bestimmtheit behaupten, daß das adenoide Gewebe des Rachenringes keine innere Sekretion besitze.

Wir müssen annehmen, daß die Tonsillen und die Rachenmandel lymphoide Organe sind, die keinen spezifischen Einfluß auf den Gesamtorganismus ausüben und daß alle durch die vergrößerte Pharynxtonsille bedingten Störungen der geistigen Fähigkeiten auf die Stauung in den Lymph- und Blutbahnen der Nase und des Nasenrachenraumes, welche mit den Lymph- und Blutbahnen des Gehirns in innigem Zusammenhange stehen, zurückzuführen sind.

Kümmel (Heidelberg): **„Was möchten und was können wir durch unsere gebräuchlichen Hörprüfungsmethoden erreichen?“** (Autoreferat.) Die Prüfung des Hörvermögens stellt ganz andere Probleme als die des Sehvermögens, und es ist notwendig, sich zu überlegen, welche Ziele eigentlich dabei erstrebt werden. Im wesentlichen sind es vier Aufgaben:

1. Die Prüfung des quantitativen Hörvermögens für Töne verschiedener Höhe. Das würde am Auge einer Prüfung daraufhin entsprechen, bei welcher Helligkeit die verschiedenen Farben überhaupt wahrgenommen werden;

2. die Bestimmung der Hörstrecke, das heißt der oberen und unteren Tongrenze und etwaiger Lücken. Eine solche Prüfung würde etwa der auf Farbenblindheit parallel sein;

3. die Prüfung auf das Vermögen, Töne von einer gewissen minimalen Differenz der Schwingungszahl zu unterscheiden;

4. die Prüfung auf die Fähigkeit, aus einem Klanggemisch das Vorhandensein bestimmter Komponenten herauszuhören. Mit Ausnahme der unter 2. genannten Prüfung haben alle diese Untersuchungen kein Analogon in der Ophthalmologie. Die gewöhnliche Prüfung mit der Sprache ist aber die komplizierteste von allen, denn sie erstreckt sich gleichzeitig auf alle diese Punkte,

Digitized by Google
Original from UNIVERSITY OF CALIFORNIA
Generated on 2019-10-24 14:32 GMT / http://hdl.handle.net/2027/uc1.b3252762
Public Domain in the United States, Google-digitized / http://www.hathitrust.org/access_use#pd-us-google

ohne daß wir aber anzugeben vermöchten, ob eine Gehörsverminderung für die Sprache jeweils auf einer Schädigung in einer oder der anderen oder in sämtlichen vier Richtungen besteht.

Bei den unter 1. erwähnten Prüfungen ist der ganz enorme Unterschied in der Empfindlichkeit des Ohres für Töne verschiedener Höhe zu beachten: So ist die Empfindlichkeit des Ohres für Kontra-G zirka 40 millionenmal geringer als die für das zweigestrichene g und fast 4 millionenmal geringer als die für das sechsgestrichene g (M. Wien); das sind Unterschiede, wie zwischen dem Licht der allermächtigsten Bogenlampe und dem eines Glühwürmchens.

Bei den quantitativen Prüfungen mit der Stimmgabel ist es von besonderer Wichtigkeit, daß dazu solche mit langer Abklingungsdauer gewählt werden. Bei Stimmgabeln, die überhaupt nur weniger als 2 oder gar weniger als 1 Minute lang gehört werden, bedeutet ein Messungsfehler von 5 Sekunden schon viel, besonders ist das der Fall, wenn die Hörschärfe stark herabgesetzt ist, denn die Stärke des Tones einer Stimmgabel nimmt in den ersten Minuten nach dem Anschlag außerordentlich schnell, weiterhin viel langsamer ab.

Die verschiedenen Versuche, objektiv genau meßbare Klänge für die Hörprüfung zu verwerten, sind bisher noch nicht zu einwandfreien Resultaten gelangt. Vielleicht wird die von Brünings jüngst angegebene Methode, die Prüfung in der ersten der vorhin angegebenen Richtungen zuverlässig möglich machen können.

Solange wir keine ganz einwandfreie Methode haben, wird man sich mit den vorhandenen begnügen, dabei aber klar über die Grenzen und Fehlerquellen sein müssen, und man wird sich zum Beispiel nicht wundern dürfen, wenn ein Mensch die Sprache schlecht hört, der bei der quantitativen Prüfung mit der Stimmgabel ein vollkommen oder annähernd normales Gehör hat. Die Prüfung des Vermögens, Klanggemische zu analysieren und Klanghöhen zu differenzieren, muß jedenfalls, besonders wenn es sich um die Beurteilung von erworbenen Störungen durch Hörstörung handelt, erstrebt werden.

Diskussion:

Struycken bemerkt, daß die erste Art der Stimmgabeluntersuchung manche Gehörseinschränkung unentdeckt lassen muß.

Scheibe ist gleichfalls für die Verwendung von Stimmgabeln mit möglichst langer Schwingungsdauer.

Voss weist mit Beziehung auf die Schwierigkeiten der Sprachprüfung auf die Köhlerschen Untersuchungen (Otologentag in Frankfurt) hin.

Fröschels verlangt die Sprachprüfung mit Silben oder einzelnen Lauten, um die Kombination auszuschalten.

Kümmel (Schlußwort).

Haike (Berlin): **Eine isolierte Störung der Klangfarbenperzeption.** (Autoreferat.) Ein Militärmusiker (Trompeter und Cellist) bemerkte im Anschlusse an einen etwa 8 Wochen lang dauernden Tubenkatarrh, während dessen er anstrengenden Dienst versah, daß er sowohl sein Instrument wie die übrigen Instrumente seiner Kapelle ungenau höre: wen er Cello spiele, klänge es, als ob das Instrument aus Pappe wäre oder als ob er auf Bindfaden streiche. Beim Zusammenspiel der Kapelle konnte er die einzelnen Instrumente nicht von einander unterscheiden. Die Hörstörungen machten es ihm unmöglich in der Kapelle mitzuspielen, auch das Alleinspielen wurde ihm dadurch unangenehm

Generated on 2019-10-24 14:32 GMT / http://hdl.handle.net/2027/uc1.b3252762
Public Domain in the United States, Google-digitized / http://www.hathitrust.org/access_use#pd-us-google
Digitized by Google
Original from UNIVERSITY OF CALIFORNIA

und erschwert, daß die Töne ihm fremd und verändert klangen und er deshalb nie mit aller Sicherheit wußte, ob er richtig spiele. Mehrfache Ohruntersuchungen ergaben nun, daß für keine Schallquelle (Flüstersprache, Uhr, Stimmgabelreihe, Monochord) irgend eine quantitative Verminderung des Hörvermögens festzustellen war. Dagegen gab er bei Sprache bei den übrigen Schallquellen an, daß an den Tönen etwas fehle, daß sie „rund" klingen. Dieser Umstand unterscheidet die musikalische Hörstörung unseres Pat. in charakteristischer Weise von den sonst beobachteten, die immer als Teilerscheinungen gröberer Hörstörungen auftraten, oder aber es handelte sich zugleich in selteneren Fällen um gröbere Störungen im Bereich des Musikalischen allein, nie aber um eine so scharf umgrenzte wie hier. Bei allen bisher gemachten Beobachtungen war die Störung in der Klangfarbenwahrnehmung gewöhnlich vergesellschaftet mit Störungen im peripheren Gehörorgan oder mit ausgedehnten anderen Defekten der musikalischen Perzeption, oft mit Aphasien verschiedener Form bei schweren Läsionen des Gehirns. Das Fehlen aller solcher Begleiterscheinungen in unserem Falle läßt uns über den Sitz der Störung völlig im Unklaren: nur die Feststellung, daß das periphere Gehörorgan völlig normal ist, drängt zu der Annahme ihres zentralen Sitzes, resp. einer rein funktionellen Störung.

Diskussion:

Alt führt die Störung auf das Schalleitungshindernis zurück, da die tieferen Klangelemente schlechter perzipiert werden.

Haike lehnt diese Erklärung für seinen Fall ab.

Viktor Urbantschitsch (Wien) demonstriert **verschiedene mit Radium behandelte Ohrfälle**, und zwar 4 Fälle von Erkrankungen der Ohrmuschel an Epithelialcarcinom, Sarkom, Lupus und Tuberkulose, ein Fall von chronischem Ekzem mit äußerst heftigem Pruritus des äußeren Gehörganges und einen Fall von partieller Verdickung der Mittelohrschleimhaut.

1. Der Fall von Epithelialcarcinom betrifft einen körperlich äußerst heruntergekommenen 73jährigen Mann, dessen $1^1/_2$ *cm* im Umfang messendes Ohrmuschelcarcinom vom 14. April bis 6. Juli durch 97 *mg* Stunden behandelt worden war und gegenwärtig vollständig geheilt erscheint. Ein kleines dünnes Häutchen zeigt nunmehr die frühere Carcinomstelle an. Dagegen sind drei seitliche Halsdrüsen durch eine 80 *mg* Stunden umfassende Radiumbehandlung, wenn auch im verkleinerten Umfange, noch vorhanden und werden gegenwärtig einer energischen Radiumbehandlung unterzogen.

2. Der Fall von einem haselnußgroßen Sarkom der Ohrmuschel wurde durch drei Wochen mit Radium (133 *mg* Stunden) behandelt und erweist sich 7 Wochen nach ausgesetzter Behandlung vollständig geheilt.

3. Ein Fall von Lupus des Ohrläppchens und des oberen Ohrmuschelrandes wurde am Lobulus mit „Kreuzfeuer" behandelt, und zwar vom 14. April bis 9. Juli 1913 durch 251 *mg* Stunden, worauf eine achtwöchentliche Behandlungspause eintrat. Gegenwärtig erscheint der früher bedeutend verdickte Lobulus dünn, die obere Ohrmuschelpartie bedeutend abgeschwellt. Der Fall bleibt in weiterer Behandlung.

4. Mehrere tuberkulöse Ulcera der Ohrmuschel und des Ohreinganges wurden nach einer dreiwöchentlichen Radiumbehandlung der vollständigen Heilung zugeführt. Zarte Narben zeigen die früher ulzerösen Stellen an.

5. Ein seit mehreren Jahren bestandenes Ekzem des Gehörganges mit einem äußerst quälenden Pruritus gelangte durch eine siebenmalige Be-

Generated on 2019-10-24 14:32 GMT / http://hdl.handle.net/2027/uc1.b3252762
Public Domain in the United States, Google-digitized / http://www.hathitrust.org/access_use#pd-us-google
Digitized by Google
Original from UNIVERSITY OF CALIFORNIA

handlung zu 10 Minuten mit einem 82 *mg* Radiummetall enthaltenen Träger und einer zweimaligen Behandlung durch je 10 und 15 Minuten, mit dem Dominici-Röhrchen (17·65 *mg* Radiummetall) zur Heilung.

6. Eine durch 7 Jahre bestehende Eiterung des radikaloperierten Mittelohres, das am Facialissporn eine bedeutende schwartenförmige Verdickung aufwies, ging nach viermaligem Auflegen des Dominici-Röhrchens auf die verdickte Stelle (im ganzen durch eine Stunde 40 Minuten), nach Verschwinden der Verdickung zurück.

Viktor Urbantschitsch (Wien) bespricht einen von ihm angegebenen und von Herrn Ludwig Wollmarker, Ingenieur und Gesellschafter der Firma F. Reiner & Comp. in Wien, ausgeführten **Apparat zur genauen Bestimmung der Hörschärfe.** Dieser besteht aus einer primären, einer sekundären Stimmgabel und einem Regulierwiderstand. Die primäre Stimmgabel befindet sich zwecks Dämpfung jedes störenden Geräusches in einem abgesonderten Raum, während die sekundäre Stimmgabel, der Regulierrheostat und der Strommesser im Untersuchungsraum angebracht sind. Die Ein- und Ausschaltung der primären Stimmgabel erfolgte vom Untersuchungsraum aus. Der mit der sekundären Stimmgabel und dem Ampèremesser parallel geschaltete Rheostat ist von 0 auf 100 eingeteilt in der Weise, daß bei einer Stellung auf 0 der elektrische Strom nur die primäre Stimmgabel durchfließt, also die sekundäre nicht in Schwingungen versetzt, während bei einer Kurbelung von 0 gegen 100 eine immer größere Strommenge gegen die sekundäre Stimmgabel abgelenkt wird und diese dadurch in entsprechend stärkere Schwingung versetzt wird. Da der die Stimmgabeln erregende Strom durch einen Rheostaten beliebig reguliert und seine Stärke am Ampèremesser genau abgelesen werden kann, so ergibt eine bestimmte Einstellung der Rheostaten zwischen 0 und 100 eine genau bestimmbare Stärke der Stimmgabelschwingung, also des Stimmgabeltones, der wieder durch Rheostatverschiebungen gegen 0 oder gegen 100 in einer genau bestimmbaren Weise abgeschwächt oder verstärkt wird. Eine an die sekundäre Stimmgabel angebrachte Handhabe ermöglicht es, die durch Verbindung mit einem Kabel frei bewegliche Stimmgabel dem Ohreingange zu nähern, oder wieder dem Kopfknochen aufzusetzen, also sowohl Prüfungen der Luft- als auch der Kopfknochenleitung vorzunehmen.

Ruttin (Wien) demonstriert Fälle und Bilder von Patienten, die er nach seiner Methode im Verlaufe von 2 Jahren wegen **abstehender Ohren** operiert hat. Die Länge der Zeit (2 Jahre) gestattet nun ein abschließendes Urteil über die seinerzeit in der Monatsschrift für Ohrenheilkunde veröffentlichte Methode. Patienten und Bilder zeigen das vorzügliche Resultat.

Ruttin (Wien) teilt eine Methode mit, die er jetzt bereits seit 2 Jahren anwendet. Er zieht bei hochgradigen **chronischen Adhäsivprozessen** mit einem geraden Häkchen den Hammer etwas vor. Man geht mit dem Häkchen, ohne vorher eine Inzision in das Trommelfell zu machen, so durch das Trommelfell durch, daß nur eine nadelstichgroße Öffnung entsteht. Die Stelle, an welcher man eingeht, liegt knapp unter dem kurzen Fortsatz, vor oder hinter dem Hammergriff, die Indikationen zu diesem Eingriff sind: Maximale Retraktion des Trommelfelles und Hammergriffes bei chronischen Katarrhen und chronischen Adhäsivprozessen. Wenn mit dem Siegle keine Bewegung zu erreichen ist, wenn durch Katheter keine Besserung eintritt, wenn mit Hörschlauch deutliche Hörverbesserung erzielt wird und Otosklerose und Innerohrerkrankungen auszuscheiden sind, wenn keine Eiterung vorhanden ist. Die Hörverbesserung

Generated on 2019-10-24 14:32 GMT / http://hdl.handle.net/2027/uc1.b3252762
Public Domain in the United States, Google-digitized / http://www.hathitrust.org/access_use#pd-us-google
Digitized by Google
Original from UNIVERSITY OF CALIFORNIA

nach diesem Eingriff ist eine eklatante, die Dauer der Hörverbesserung bis zu mehreren Monaten. Da der Eingriff nicht sehr schmerzhaft ist, so kann er genügend oft wiederholt werden. Auch Ohrensausen und Schmerzen, die bei hochgradigem Katarrh manchmal vorkommen und wahrscheinlich auf die maximale Retraktion zurückzuführen sind, bessern sich nach diesem Eingriff.

Demonstration der Operation an einem Falle, Hörverbesserung von einem halben Meter auf 4 *m* Flüstersprache.

Oskar Beck (Wien): **Verlust der Drehreaktion bei erhaltener kalorischer Reaktion.** Der 14jährige Patient leidet seit 11 Jahren im Anschluß an Scharlach an beiderseitiger Otitis med. supp. chron. Beiderseits Totaldestruktion des Trommelfelles, Gehör für Konv.-Spr. beiderseits $^1/_2$ *m*. Kalorisch auf beiden Ohren prompt erregbar, typisches Vorbeizeigen beider Arme in der Richtung der langsamen Komponente. Weder nach Rechts- oder Linksdrehung bei aufrechtem vorn oder seitwärts geneigtem Kopfe ist Nystagmus zu provozieren. Trotzdem zeigt der Patient nach der Drehung mit beiden Armen so, als wäre ein Nystagmus vorhanden. Es sind also die zentralen Vestibularbahnen erhalten und besteht ein isolierter Ausfall für die periphere Drehreaktion.

Oskar Beck (Wien): **Beiderseitige Ertaubung bei multipler Sklerose.** Eine seit einem Jahre mit Schwerhörigkeit und Schwäche in den Beinen erkrankte Patientin ertaubt nach 9 Monaten beiderseits, die Taubheit besteht 3 Monate. Nervenbefund zeigt multiple Sklerose, Hirnnerven, speziell Auge frei. Trotz der Taubheit beiderseits prompte Vestibularisreaktion. Ein Zusammenhang der Ertaubung mit der multiplen Sklerose ist höchst wahrscheinlich die Lokalisation eines sklerotischen Plaques als Ursache beider Cochlearaffektionen unmöglich. Die Annahme zweier, nur den Cochlearis und nicht den Vestibularis schädigender symmetrischer Plaques kaum denkbar.

T. Szász (Budapest): **Ein Fall von umgekehrtem Aspirationsnystagmus bei einem hereditär luetischen Individuum.** 42 Jahre alte Patientin. Keine Lues acquisita. 15 Jahre verheiratet. Ein Abortus, ein Kind mit 4 Monaten gestorben. Sieht auf beiden Augen seit frühester Jugend schlecht, und leidet ebenfalls seit Kindheit an, auf beide Ohren lokalisierte, mit Sausen einhergehende, allmähliche, seit einem Jahre rapide Abnahme des Hörvermögens. Keine Schwindelanfälle vestibulären Charakters. Die Ohren sollen nie geflossen haben.

Normale, etwas atrophische Trommelfelle, ohne Zeichen einer abgelaufenen Mittelohreiterung.

Funktionsprüfung: Rechtes Ohr total taub. Links wird Konv.-Spr. auf 1 *m*, Flüstersprache ad concham gehört. Weber nach links, Rinne rechts ∞ —, links +. Knochenleitung stark verkürzt. Links werden sämtliche Stimmgabeln, besonders die hohen, verkürzt gehört.

Drehen 10 × nach rechts: kein Nystagmus, keine subjektiven Empfindungen.

Drehen 10 × nach links: kein Nystagmus, keine subjektiven Empfindungen.

Kalorisch: beide Seiten 4 Minuten kalt geprüft, erzeugt keinen Nystagmus, keinen Schwindel.

Zeigeversuch: Zeigt vor und während des Spülens mit beiden Händen richtig.

Digitized by Google
Original from UNIVERSITY OF CALIFORNIA
Generated on 2019-10-24 14:32 GMT / http://hdl.handle.net/2027/uc1.b3252762
Public Domain in the United States, Google-digitized / http://www.hathitrust.org/access_use#pd-us-google

Galvanisch: Anode auf der Stirn, Kathode im Ohr für 10 Milliampère, auf beiden Seiten unerregbar. Stärkeren Strom verträgt Pat. nicht.

Aspiration am linken Ohr erzeugt nach links gerichtete, rasche Augenbewegungen. Kompression ist wirkungslos. Von der rechten Seite aus sind keine Augenbewegungen auszulösen.

Ophthalmologischer Befund (O. Ruttin): Keratitis parenchymatosa auf hereditär luetischer Basis.

Wassermann negativ.

Es handelt sich also um den umgekehrten Aspirationsnystagmus (Hennebert) bei einem hereditär-luetischen Individuum, dessen Vestibularapparate für sämtliche Reize ausgeschaltet sind. Solche Fälle sind selten, gewöhnlich sind Spuren von Erregbarkeit vorhanden.

Fröschels-Wien: **Gehör und Stummheit.** Man muß bei vorliegender Stummheit eines Kindes vor allem unterscheiden, ob das Gehör genügend gut ist, um die gebräuchliche Umgangssprache auf eine genügend weite Strecke wahrzunehmen oder nicht. In letzterem Falle liegt Taubstummheit, im ersteren idiopathische oder Hörstummheit vor. Der Vortragende weist besonders auf die von sprachärztlicher Seite gemachten Erfahrungen von der mangelhaften Sprechatmung von Schülern aus Taubstummenanstalten hin und betont die Notwendigket rationeller Atemübungen. Er erwähnt weiters, daß bei Taubstummheit in der Regel die Kitzelempfindung im äußeren Gehörgang nicht auslösbar ist, und empfiehlt dieses Symptom neuerdings für die Differentialdiagnose gegen die sog. zentrale oder psychische Taubheit, bei welcher Mittelohr und Hörnerv nicht schwer geschädigt sind, jedoch das Acusticuszentrum sich in einem Schlafzustande befindet. Die Hörstummheit teilt Fröschels in eine motorische und eine sensorische Untergruppe, je nach dem, ob Sprachverständnis vorhanden ist oder nicht. Die Therapie der motorischen Hörstummheit besteht in der Taubstummenmethode oder, wenn mangelnder Wille zum Sprechen vorhanden ist, in der Anregung zum Sprechen, indem man dem Pat. Bilder zeigt, und ohne scheinbar das Nachsprechen von ihm zu verlangen, immer klar und deutlich das Wort zu dem betreffenden Bilde sagt. Die Therapie der sensorischen Hörstummheit richtet sich nach der jeweiligen Unterform (psychische Taubheit, Echalalie, Nichterfassen der Lautklangbilder). Der Vortragende bespricht diese Behandlungsarten genau. Er weist darauf hin, daß die von ihm schon seit jeher getroffene Einteilung der Hörstummheit in motorische und sensorische Fälle sich auch durch ätiologische Forschungen als begründet erwies. Eine genaue Statistik, durchgeführt an mehreren Hundert Krankengeschichten, ergab nämlich, daß die motorisch Hörstummen entweder an Schädelrachitis oder an schweren Erkrankungen der Atmungsorgane gelitten hatten, während bei den Sensorischen Fraisen oder Geburtstraumen nachweisbar waren. Auch Heredität spielt bei diesen Pat. eine Rolle. Die therapeutischen Ergebnisse sind ausgezeichnet.

Gradenigo (Turin): **Über Analogie der Klänge, die bei geräuschvollen Professionen vorkommen.** Aus den genauen und umfassenden Experimenten Gradenigos kann man schließen, daß, obwohl in den Geräuschen der Werkstatt die verschiedensten Töne vorkommen, die der höchsten Skala prävalieren. Dieser Umstand und auch derjenige, daß gerade diese Gegend der Tonskala dem Maximum der Gehörsensibilität entspricht, gibt uns den Grund der bestimmten Gehörlücke bei der professionellen Schwerhörigkeit.

Digitized by Google
Original from UNIVERSITY OF CALIFORNIA
Generated on 2019-10-24 14:32 GMT / http://hdl.handle.net/2027/uc1.b3252762
Public Domain in the United States, Google-digitized / http://www.hathitrust.org/access_use#pd-us-google

Diskussion:

Struycken fand auch bei photographischer Registrierung höhere unharmonische Töne.

Scheibe (Erlangen): **Die Bezoldsche Trias im Lichte der pathologischen Anatomie.** (Autoreferat.) Von den in der Literatur niedergelegten 15 Fällen, die klinisch und histologisch geprüft worden sind, stimmte bei 11 Fällen mit 18 Seiten das Resultat der funktionellen Prüfung mit dem der histologischen Untersuchung überein. Bei drei Fällen stimmte ein Versuch nicht ganz, während die anderen Versuche vollkommen entsprachen, weshalb auch diese drei Fälle nicht gegen den Wert der Trias sprechen.

Nur in dem Falle Siebenmanns war der Schwabachsche Versuch mit A. exquisit negativ ausgefallen (810″), obgleich im Labyrinth und Nerven mikroskopische Veränderungen nicht nachzuweisen waren. Da die Patientin in so elendem Zustande war, daß die Untersuchung abgebrochen werden mußte, und da die beabsichtigte Kontrolle durch die Prüfung der Knochenleitung mit A. und durch die Feststellung der unteren Tongrenze infolge des Todes der Kranken nicht mehr vorgenommen werden konnte, so ist dieser Fall sicher nicht geeignet, das ganze Gebäude der Bezoldschen Trias umzuwerfen, wie Panse behauptet hat. Was die umgekehrte Frage anlangt, ob auch unter dem funktionellen Bilde der nervösen Schwerhörigkeit sich Stapesankylose verbergen kann, so will Scheibe nur hervorheben, daß die direkte Sklerose unter 36 Fällen (mit 54 Felsenbeinen), bei denen histologisch Erkrankung des Hörnervenapparates festgestellt wurde, im Leben nur einmal gestellt gewesen war. Dieser Fall ist aber gar nicht einwandfrei. Die pathologische Anatomie hat also die Bezoldsche Trias, — im Gegensatz zur Behauptung Panses und Moellers — nicht nur nicht widerlegt, sondern in einer Weise bestätigt, wie es besser nicht erwartet werden konnte.

Diskussion:

Siebenmann fand in einem weiteren Falle diagnostizierter Stapesankylose die Bestätigung bei der Obduktion.

Neumann weist auf die Schwierigkeiten der Funktionsprüfung bei Schwerkranken hin.

Scheibe (Schlußwort).

Frey (Wien): **Eine neue Methode der Plastik bei retroaurikulären Defekten.** Bei dieser Methode wird ein gestielter Lappen des M. temporalis oberher auf die mit Katgut fixierten Decklappen genäht und darüber erst die äußeren Wundränder primär verschlossen. Der kosmetische Effekt ist sehr gut, es bleiben keine Depressionen zurück.

Frey (Wien): **Demonstration eines neuen Drehstuhlmodelles für physiologische und klinische Untersuchungen.** Kurvendrehung, plötzliches Anhalten, Verstellung der Drehungsachse sind seine wesentlichen Vorteile.

Frey (Wien): **Demonstration eines transportablen Beleuchtungsstativs für Operationszwecke.** Das demonstrierte Stativ macht den Operateur unabhängig von im Raum angebrachten fixen Beleuchtungskörpern.

Diskussion:

Ruttin glaubt, daß der vorgestellte Fall die Anwendung einer so komplizierten Plastik nicht rechtfertige und daß Ruttins wesentlich einfachere Methode vollauf genügt hätte.

Generated on 2019-10-24 14:32 GMT / http://hdl.handle.net/2027/uc1.b3252762
Public Domain in the United States, Google-digitized / http://www.hathitrust.org/access_use#pd-us-google
Digitized by Google
Original from UNIVERSITY OF CALIFORNIA

Neumann schildert seine eigene Methode.

Voss spricht für seine Methode der „Brückenplastik".

Frey Schlußwort.

Gomperz (Wien): **Erkrankungen des Gehörorgans bei multipler Sklerose.** Vortr. bespricht an der Hand der Literatur die Häufigkeit und differentialdiagnostische Wichtigkeit der Ohraffektionen bei der multiplen Sklerose.

Bei einem durch viele Jahre vom Vortr. beobachteten Falle konnte in einwandfreier Weise nachgewiesen werden, daß als erstes Symptom der multiplen Sklerose eine isolierte Erkrankung des N. acusticus und des Cochlearis auftrat; ferner ist bei diesem Falle die der Sklerose eigentümliche flüchtige remittierende Art der Nervenerkrankung nur an dem einen Ohr zu beobachten gewesen, während am anderen der Cochlearis apoplektiform befallen wurde und innerhalb zweier Tage zugrunde ging.

Bondy (Wien): **Über die Heilungsvorgänge nach Antrumoperationen.** Vortragender demonstriert das Schläfebein eines 46jährigen Pat., der von ihm wegen akuter Mastoiditis nach seiner Methode der primären Naht und tamponlosen Nachbehandlung operiert worden war. Heilung nach 11 Tagen, $5^1/_2$ Monate später Exitus infolge Cholezystitis mit konsekutiver Peritonitis. An dem Präparat ist ziemlich ausgedehnte Knochenneubildung zu konstatieren im Gegensatz zu den von Lange beschriebenen Fällen, wo die Knochenneubildung bei offener Wundbehandlung eine höchst mangelhafte war. Die Knochenneubildung ist als regenerativ und nicht als entzündlich anzusehen. In einem zweiten Falle kam es 6 Jahre nach Aufmeißelung des Warzenfortsatzes, bei der der Hautschnitt sofort in großem Ausmaße genäht wurde, zu neuerlicher Operation, wobei eine nahezu völlige Restitutio ad integrum gefunden wurde. Die Vorteile des primären Verschlusses der Operationshöhle und Weglassung der Tamponade nach dem ersten Verbandwechsel bestehen demnach nicht nur in der raschen Heilung und dem glänzenden kosmetischen Erfolg, sondern auch in der ausgedehnten Knochenneubildung; doch ist die Methode nur auf die durch Streptococcus pyogenes hervorgerufenen Fälle, die keine Komplikationen befürchten lassen, zu beschränken.

Diskussion.

Voss hält die Methode in allen Streptokokkenfällen für die beste und am raschesten zur Heilung führende.

Bondy (Schlußwort).

Goldmann (Iglau): **Die therapeutische Wirkung des Adrenalins in der Ohrenheilkunde.** (Autoreferat.) Eine Adrenalinlösung von 1 : 10.000—30.000 als Spray in die Nase respektive in den Epipharynx oder direkt aufs Tubenostium gebracht, bewirkt vorübergehend, sehr oft aber dauernd eine fast momentane Besserung des Gehörs und Verschwinden oder Verminderung von subjektiven Geräuschen von monatelanger Dauer bei:

1. chronischem und akutem Tubenkatarrh,
2. Otitis media im Endstadium,
3. bei Tubenkatarrh mit verkürzter Knochenleitung (Hyperämie des Labyrinths).

Hammerschlag: **Die Familie der hereditären Erkrankungen des Gehörorganes.** Der Vortragende rechnet zu dieser Familie:

Digitized by Google
Original from UNIVERSITY OF CALIFORNIA
Generated on 2019-10-24 14:32 GMT / http://hdl.handle.net/2027/uc1.b3252762
Public Domain in the United States, Google-digitized / http://www.hathitrust.org/access_use#pd-us-google

1. die von ihm sogenannte hereditär-degenerative Taubstummheit (kongenitale Taubheit),
2. die „Otosklerose“ beziehungsweise Dysakusis,
3. die progressive, labyrinthäre Schwerhörigkeit (Manasse),
4. die vom Vortragenden an dieser Stelle zum erstenmal beschriebene „juvenile, degenerative Schwerhörigkeit“.

Der Vortragende erörtert, wie diese drei erstgenannten Krankheitsbilder sowohl in ihrer Ätiologie als in ihrem pathologischen Bilde Analogien zeigen, die es ermöglichen, sie als verschiedene Erscheinungsformen einer und derselben nosologischen Einheit zu bestimmen.

Die letztgenannte Erkrankung ist eine solche des Kindes- und Jünglingsalters. Sie ist klinisch eine progressive Schwerhörigkeit vom Charakter einer primären Erkrankung des Acusticus, die sich mit Retinitis pigmentosa und in besonders schweren Fällen mit Ataxie (vom Charakter Friedreich) sowie mit progressiver Abnahme des Intellekts kombiniert.

A. Bing: **Kritisches zu den Stimmgabelversuchen und deren diagnostische Wertung.** (Autoreferat.) Einleitend bespricht Bing die Unzulänglichkeit der craniotympanalen Leitungshypothese zur Erklärung so mancher klinischer Beobachtungstatsachen, während dieselben nach der Annahme direkter molekularer Knochenleitung sich physikalisch ausreichend begründen und plausibel erklären lassen. Zudem sprechen Fälle mit einseitig zerstörtem Paukenapparat und stenosierter Stapesplatte und nach derselben Seite lateralisierendem Weberschen Versuch positiv dafür, daß durch direkte molekulare Knochenleitung Hörempfindung ausgelöst wird. Die Hypothese und Bezeichnung craniotympanale Leitung ist daher gänzlich fallen zu lassen und die molekulare Leitung durch die Kopfknochen und direktes Gelangen der Schallimpulse auf den Hörnerv ohne Intervenienz des Paukenapparates als erstes Axiom der Lehre von den Stimmgabelversuchen zugrunde zu legen.

Das zweite Axiom ist nach Bing die Anerkennung der Machschen Theorie vom behinderten Schallabfluß als einzige wissenschaftliche und in allen Fällen sich bewährende Erklärung des Weberschen Versuches (Lateralisieren des Stimmgabeltones vom Scheitel nach dem schlechter hörenden [verstopften] Ohr), deren notwendige Voraussetzung auch die direkte Knochenleitung ist.

Als drittes Axiom postuliert Bing das Zusammenwirken der von beiden Nerven ausgewerteten Schallimpulse nach dem Gesetz des Parallelogramms der Kräfte — veranschaulicht durch das von Bing zuerst gebrachte Vergleichsbild mit einer Wage —, wobei die Labyrinthe den Wagschalen, die von den Nerven je ausgewerteten Impulse den Gewichten analog sind und der Ausschlag, das ist die Projektion beziehungsweise Lokalisierung der Tonwahrnehmung, in der Richtung der Resultierenden erfolgt. An der von Bing angegebenen schematischen Gleichung lassen sich die verschiedenen Verhältnisse und deren eventuelles Resultat gewissermaßen sichtbar darstellen und leicht diskutieren, was der Erkenntnis und Analyse des Falles wesentlich zu statten kommt. Die weiteren Ausführungen betreffen den Weber, Rinne und Schwabach. Die Verlängerung der Perzeption vom Knochen ist nach Bing der Machschen Theorie zufolge gleichsam als innerohrliches Echo bei verschwindendem Zeitintervall zu verstehen.

Digitized by Google
Original from UNIVERSITY OF CALIFORNIA
Generated on 2019-10-24 14:32 GMT / http://hdl.handle.net/2027/uc1.b3252762
Public Domain in the United States, Google-digitized / http://www.hathitrust.org/access_use#pd-us-google

Dänische oto-laryngologische Gesellschaft.

Sitzung vom 7. Oktober 1913.

VI. E. Schmiegelow: **Fall von akut entstandener doppelseitiger Taubheit bei einem sonst gesunden Kinde.** (Siehe S. 230.)

X. F. Pontoppidan: **Über den chronisch-eitrigen Ohrenfluß im ersten Kindesalter und seine Prognose.** (Siehe S. 232.)

Bücherbesprechungen.

Principes d'anacousie (rééducation auditive). Von A. Zünd-Burguet. Preface de Prof. M. C. Gariel. Paris, A. Maloine, 1913.

Das erste Kapitel des Buches bietet einen genauen historischen Überblick über die Versuche, ein geschwächtes Gehör wieder zu erziehen. Es wird des griechischen Arztes Archigenes, des Alexander von Tralles und des Guidi gedacht, welche Taube starkem Lärm aussetzten, um ihr Gehör anzuregen. Ernaud und Pereira waren Vorläufer der Hörübungen. Hard stellte fest, daß durch wiederholtes Zuleiten eines Tones die Gehörschärfe für ihn steigt. Seine Schüler, Volade-Gabel, Blanchet und Deleau setzten seine Versuche fort. 1825 nahm die Berner Taubstummenanstalt die Hörübungen auf. Toynbee veröffentlichte 1860 drei Krankengeschichten, welche bewiesen, wie durch Übungsbehandlung das Gehör zu verbessern ist. Aber, trotz alledem wurden die Hörübungen, wie Urbantschitsch sagt, vernachlässigt. Mit V. Urbantschitsch' einschlägigen Forschungen beschäftigt sich der Autor auf den folgenden 18 Seiten. Er sagt: „Ihm gebührt die Ehre, in Wahrheit die Methode gegründet zu haben, von der alle anderen Autoren ausgegangen sind." Es werden die Urbantschitsch'sche Methode und die Untersuchungsergebnisse dieses Autors an Taubstummen ausführlich besprochen sowie die Vorteile der Urbantschitsch'schen Harmonika erläutert. Es wird besonders darauf hingewiesen, daß man sich durch langsames Auftauchen des Gehörs nicht abschrecken lassen darf; solange — wenn auch in langen Zwischenräumen — neue Erfolge auftreten, darf man an einem befriedigenden Endresultat nicht verzweifeln. Was die Stärke der Tonempfindung anbelangt, so lehrt Urbantschitsch, daß sie nicht nur von der Stärke, sondern auch von der Dauer der Toneinwirkung abhängt: je länger die Einwirkung, um so intensiver die Empfindung. Doch darf nicht übertrieben werden, um die aktive Mitarbeit der Patienten nicht allzusehr auszuschalten. Die Übungen sind mit hohen, mittleren und tiefen Tönen bzw. mit verschiedener Stimme vorzunehmen. Auch sollen verschiedene Personen die Übungen vornehmen, damit der Taubstumme nicht nur eine Stimme zu hören sich gewöhnt. Tägliche Sitzungen von beiläufig 1/4 Stunde Dauer sind nötig. Es werden noch die von Urbantschitsch in seinen ersten einschlägigen Veröffentlichungen bekanntgegebenen Resultate und die von Bestic in Agram (nach der Methode von Urbantschitsch) erzielten angeführt und daraus der einzig berechtigte Schluß gezogen, daß im Interesse der Menschlichkeit die Taubstummen mit Hörübungen zu behandeln sind. Sodann werden die Hörübungen bei in späterem Alter erworbener Schwerhörigkeit besprochen und auch ausführlich der Resultate bei psychisch Tauben gedacht. Auch die interessanten Debatten in Wien und Rom gegen

Digitized by Google
Original from UNIVERSITY OF CALIFORNIA
Generated on 2019-10-24 14:32 GMT / http://hdl.handle.net/2027/uc1.b3252762
Public Domain in the United States, Google-digitized / http://www.hathitrust.org/access_use#pd-us-google

die Urbantschitsch'schen Hörübungen (Politzer, Gruber) werden kurz wiedergegeben und der Autor pflichtet Urbantschitsch vollkommen bei, wenn er sagte, daß theoretische Erwägungen, wie, eine Hörverbesserung sei bei Taubstummen nicht möglich, weil die bisher untersuchten Taubstummenlabyrinthe so große Zerstörungen aufweisen, der praktischen Erfahrung weichen müssen. Hierauf werden Bezolds Verdienste um die Sache der Taubstummen gewürdigt. Er fühlte sich durch die Arbeiten von Hard und Urbantschitsch dazu inspiriert, eine Methode der „rééducation auditive" zu schaffen. In Wahrheit weicht sein Vorgehen von dem Urbantschitsch' nur in unbedeutenden Details ab. Er teilte nach seinen Untersuchungen mit der kontinuierlichen Stimmgabelreihe die Taubstummen in 6 Klassen (während Hard nur 5, Hartmann nur 4 kannte). Die Bezoldsche Sprachsext wird erwähnt. Bezold sagt, man könne von den Hörübungen ein Erwecken der Hörreste nicht erwarten, nur könne der Taubstumme lernen, seine Hörreste besser auszunützen. Dussaud benütze ein modifiziertes Mikrophon, eine Kombination von Phonograph und Telephon. Dussaud übt zweimal des Tages. Er weist Hörverbesserungen mit seinem Apparate exakt nach. Die Angaben über die Zahl der Resultate schwankt, aber auch eine Überprüfungskommission stellt günstige Erfolge fest. Der Autor setzt an dieser Methode hauptsächlich die Intensitätsschwankungen der Grammophontöne und die starken Nebengeräusche aus. Es wird ferner die Stimmgabelmethode des berühmten Experimentalphonetikers Abbe Rousselat und Natier besprochen. Der Autor hebt mit Recht hervor, daß die Übung mit Stimmgabeln allein nicht genügt. Die Sirenenmethode von Marage erfährt eine eingehende Würdigung. Die mit ihr erzielten, genau referierten Hörverbesserungen bei allen Arten von Schwerhörigkeit sind sehr erfreulich. Trotzdem leidet, wie der Autor hervorhebt, auch diese Methode daran, daß im Vergleich zur menschlichen Sprache mit zu einfachen Tönen gearbeitet wird. Es werden im 2. Kapitel die Rousselotsche und die Dussaudsche Methode sowie die der Rousselotschen zugrunde liegende Helmholtzsche Theorie einer genauen Kritik unterzogen, aus der folgende Schlüsse gezogen werden: Ein zweckentsprechender Apparat muß 1. Töne von der 1. bis zur 5. Oktave enthalten, 2. die Amplitude der Töne muß für hoch und tief die gleiche sein, 3. die Tonvibrationen müssen das Ohr absolut und ununterbrochen treffen und 4. die Tonintensität muß aufs genaueste regulierbar sein. Es folgt eine Beschreibung des „resonateur universel" von Zünd-Burguet, der Vokale und Konsonanten gleichmäßig gut leitet. Die Erfahrung lehrte den Autor, daß viele Schwerhörige die elektrisch weitergeleiteten Töne (Telephon) besser hören als die durch Luftleitung übertragenen. Immerhin leidet das Telephon an vielen Mängeln in bezug auf Reinheit der Töne. Das gilt ebenso für die Telephonhörrohre. Besonders spielt bei diesen die Angewöhnung eine schädliche Rolle. Auch leitet es Stärkeunterschiede nicht genug sicher. Im 4. Kapitel wird das Elektrophonoid von Zünd-Burguet beschrieben. Durch den elektrischen Strom werden Metallmembranen zum Schwingen und Tönen gebracht; es sind 3 „Register" vorhanden, Baß, Bariton und Tenorhöhe, die genaue Beschreibung muß im Original durchgelesen werden. Das 5. Kapitel ist der Technik der Behandlung gewidmet. Zuerst ist eine Hörprüfung mit Konversation und Flüstersprache und ein genauer otologischer Befund vorzunehmen. Nach der 5. Sitzung sind diese Untersuchungen zu wiederholen; ist bis dahin keine Besserung aufgetreten, so ist von einer Fortsetzung der Übungstherapie abzusehen. 2 Sitzungen

Digitized by Google
Original from UNIVERSITY OF CALIFORNIA
Generated on 2019-10-24 14:32 GMT / http://hdl.handle.net/2027/uc1.b3252762
Public Domain in the United States, Google-digitized / http://www.hathitrust.org/access_use#pd-us-google

täglich in einem Abstand von wenigstens 2 Stunden sind in der Regel anzuwenden. Jede Sitzung dauert 4—5 Minuten. Die Behandlung beansprucht in der Regel 50 Sitzungen, und zwar 30 hintereinander an 15 Tagen, die restlichen 20 an 20 Tagen. Man muß bei der einzelnen Sitzung sehr genau auf die momentane Empfindlichkeit des Patienten sowohl in akustischer als in taktiler Hinsicht achten und danach die Intensität der Töne abstufen. Die Tonintensität, welche beiden Ohren zugeführt wird, ist auf jeder Seite gesondert regulierbar. Auch die Höhe und die Dauer der Töne ist wiederholt zu ändern. Als Unterstützung empfiehlt der Autor in jedem Falle die Hörübungen mit der menschlichen Stimme, Theater und Konzertbesuch. Man muß mit allen Mitteln trachten, die Aufmerksamkeit des Kranken anzuregen. „Die Aufmerksamkeit muß gleichzeitig mit dem Gehör neu erzogen werden.“ Die Umgebung des Kranken muß angehalten werden, nicht ungeduldig zu sein und mit ihm nicht zu schreien. Der Autor empfiehlt seine Methode vor allem für Schwerhörige, nicht für Taubstumme. Warum, ist nicht verständlich. Er sagt darüber nur, daß eine große Zahl von ihnen wegen zu schwerer Veränderungen nicht zu bessern ist. Warum aber werden auch die Besserungsfähigen nicht berücksichtigt? Er bespricht sodann den Einfluß seiner Methode auf die verschiedenen Teile des Gehörapparates und kommt zu dem Schlusse, daß sie eine pädagogisch-medizinische ist. Pädagogisch, weil sie die Aufmerksamkeit und das Hören wiedererzieht, medizinisch, weil sie, wie Verfasser annimmt, Eiterungen günstig zu beeinflussen vermag und eine Regeneration der Gewebe begünstigt, Schwindel und Geräusche beseitigt. Bereits Urbantschitsch hat die Möglichkeit betont, daß eine durch Hörübungen angeregte gesteigerte funktionelle Tätigkeit gewisse Ernährungsvorgänge im Gehörorgan imstande sei zu beeinflussen, doch scheint es dem Referenten, daß Herr Zünd-Burguet eine solche Beeinflussung überschätzt. Von diesem Standpunkte aus muß sich auch Referent gegen eine vom Autor angenommene Beeinflussung der Hörübungen auf Sklerose, chronische adhäsive Mittelohrerkrankungen, Mittelohreiterung, sklerosierende Labyrinthitis, auf Arteriosklerose des Ohres aussprechen. Andrerseits wäre zu bemerken, daß die vom Autor als für Hörübungen kontraindiziert gehaltenen syphilitischen und meningealen Hörstörungen nach der Erfahrung von Urbantschitsch durch Hörübungen günstig beeinflußbar sein können; so hat auch Referent unter anderm bei einem Kinde mit meningealer Taubheit durch die Hörübungen sehr günstige Erfolge erzielt, wie er auf dem Taubstummenlehrertag von 1909 demonstrierte. Kapitel 8 ist dem Untersuchungsgange tauber Patienten gewidmet. In Kapitel 9 folgt eine genaue Kritik der verschiedenen akumetrischen Methoden. Die angeführten Resultate Zünd-Burguets sind ausgezeichnet. Zum Schluß werden hygienische Winke für Schwerhörige gegeben. Aufenthalt am Meere sowie überhaupt an kalten, feuchten Orten, brüsker Temperaturwechsel, Tabak, Chinin, Urotropin, Salicyl sind zu verbieten. Der Schwerhörige soll sein Ohr immer üben (Theater, Konzerte). Jeder Exzeß ist zu vermeiden,

Das hier besprochene Werk Zünd-Burguets zeichnet sich durch eine streng objektive Darstellung der Geschichte der Hörübungen aus und enthält höchst interessante Angaben über die von Zünd-Burguet vorgenommene Art der Hörübungen, weshalb auch dieses Werk jedermann, der sich für die Hörübungen interessiert, bestens empfohlen werden kann. Fröschels.

Generated on 2019-10-24 14:32 GMT / http://hdl.handle.net/2027/uc1.b3252762
Public Domain in the United States, Google-digitized / http://www.hathitrust.org/access_use#pd-us-google
Digitized by Google
Original from UNIVERSITY OF CALIFORNIA

Die Liquorveränderungen in den einzelnen Stadien der Syphilis. Von Dr. Wilh. Gennerich, Marineoberstabsarzt (Mit 12 Tabellen, 88 Seiten.) Verlag von August Hirschwald, 1913.

Die serologische Nachbeobachtung bot schon wichtige Beobachtungspunkte für den Verlauf der Syphilis und die Wirksamkeit unserer Therapie. Die Kontrolle des Liquors bildet eine wertvolle Ergänzung unserer diagnostischen Methoden, insofern sie uns über eine der schwerwiegendsten Lokalisationen des Krankheitsgiftes, über die meningeale Infektion zu orientieren vermag. Dieser Umstand veranlaßte den Autor, seine Untersuchungen über Liquorkontrolle bei der Salvarsanbehandlung in Form eines Buches niederzulegen. Der Autor berichtet an Hand ganz genauer Untersuchungen, deren Resultate in übersichtlicher Weise in Form von Tabellen zusammengestellt sind, über die Liquorbefunde bei primärer Syphilis, bei frischem Sekundärstadium, bei rückfälliger Sekundärsyphilis, bei tertiärer Syphilis und bei latenten und metasyphilitischen Erkrankungen. Aus Gennerichs Arbeit geht vor allem hervor, daß wir zwei Liquorphänomene scharf voneinander trennen müssen. Es zeigt sich nämlich eine Zunahme der Liquorwerte nach Einleitung einer syphilitischen Behandlung. Normale Liquores bekommen erhöhte Werte, pathologische erfahren eine weitere Steigerung der krankhaften Reaktionen. Dieser Vorgang ist mit der Herxheimerschen Reaktion in Parallele zu setzen und tritt wie diese sowohl durch Hg als auch durch Salvarsan ein. Das zweite Phänomen besteht in der Zunahme der Liquorwerte nach Aufhören der Behandlung, sei es bald nach dieser oder erst bei fortschreitender Latenz. Es steht die Progredienz des meningealen Entzündungsvorganges in absoluter Parallele zur Güte der Behandlung. In den frischen Luesstadien ließ sich die Liquorinfektion fast immer nachweisen, jedoch nicht bei den älteren Fällen, einige Fälle waren durchaus normal, während sonst verschiedene Anzeichen dafür vorlagen, daß die allgemeine Infektion des Körpers noch keineswegs erloschan war. Es ergibt sich ferner aus den Liquorbefunden, daß die latente und manifeste Hirnlues mit Ausnahme der seltenen arteriosklerotischen und die Metalues die gleichen Krankheitsvorgänge sind. Das Buch Gennerichs bringt eine Menge wissenswerter Details und wenn man auch nicht auf dem Standpunkt des Autors steht, einen Luetiker zweimal jährlich zu lumbalpunktieren, so wird man doch zugeben müssen, daß das Buch Gennerichs in der Liquorfrage sehr interessante Aufschlüsse bringt. Oscar Beck.

Referate.

I. Allgemeines.

***Index vocalis*; Sprachindex.** — **Auditus.** Von Prof. Gradenigo in Turin. (Arch. f. Ohrhlk. 87.)

Bestimmung des Index vocalis und Prüfung der Hörschärfe mit Hilfe desselben. Ist die Bestimmung wegen Raumbeschränkung unmöglich, Prüfung der Vokale allein in Flüstersprache. Auditus ist die Hörprüfung bei gut beleuchtetem Gesichte des Prüfenden und der zweckmäßigsten Stellung des zu untersuchenden Individuums. Rauch.

Digitized by Google
Original from UNIVERSITY OF CALIFORNIA
Generated on 2019-10-24 14:32 GMT / http://hdl.handle.net/2027/uc1.b3252762
Public Domain in the United States, Google-digitized / http://www.hathitrust.org/access_use#pd-us-google

Studium und Vorschläge zur Messung der Hörschärfe. Von Prof. S. Gradenigo. (Arch. f. Ohrhlk. 87.)

Beschreibung eines vom Verfasser und Prof. Stefanini angegebenen neuen Akumeters zur Messung der Hörschärfe durch Stimmgabelerregung mittelst eines Pendels. Rauch.

Ist konstitutionelle Syphilis vom Ohr aus zu diagnostizieren? Von Dr. Beck (Wien). (M. m. W. 60. Nr. 50.)

Durch zahlreiche Untersuchungen von Luetikern mit normalem Hörvermögen stellte Beck fest, daß die Kopfknochenleitung bei diesen deutlich verkürzt sei, d. h. setzt man eine vibrierende Stimmgabel auf den Warzenfortsatz eines solchen Kranken, und läßt ihn angeben, wann er sie nicht mehr hört, so wird eine solche Stimmgabel von dem Proc. mast. einer Gesunden meistens noch gehört. Verf. schließt daraus, daß ein anscheinend gesunder Mensch, der über keinerlei Ohrbeschwerden klagt und sich sonst wohlbefindet, bei Vorhandensein dieses Symptomes den Verdacht auf generalisierte Syphilis erweckt. Er spricht nur den Verdacht aus, weil das gleiche Symptom auch bei Hirntumoren, Hydrocephalus internus, wo von seiten des Ohres keine Erscheinungen bestanden, beobachtet wurde, und schließt daraus, daß der Grund der auffallenden Verkürzung der Knochenleitung bei Syphilis durch Erhöhung des intrakraniellen Druckes zu erklären sei, was er durch Lumbalpunktion beweisen konnte. Reinhard.

Eine sicher fixierbare Otodiathermelektrode und Messungen über den Grad der Durchwärmung des Ohres bei der Otodiathermie. Von Dr. Gerlach (Dresden). (M. m. W. 60. Nr. 45.)

Verfasser konstruierte angeregt durch Hamm in Braunschweig mit Dr. Weiser aus Dresden zusammen einen Apparat zur Diathermiebehandlung von Ohrenkrankheiten, bei dem er die Elektrode durch ein Aluminiumgestell fixierte, dessen viereckiger, die Ohrmuschel umgebender und der äußeren Kopfform sich durch eine Wölbung anpassender Grundrahmen vermittelst einer Hartgummiunterlage isoliert ist und durch ein verstellbares Gummiband quer über dem Kopf und unter dem Kinn befestigt ist. Die nochmals isolierte Elektrode ist in einem Schraubengloben an einer Führungsstange befestigt, nach allen Richtungen leicht beweglich, so daß man sie bequem und sicher in den Gehörgang einführen und dort fixieren kann. Als Elektrode benutzt er eine einfache walzenförmige Elekrode in verschiedenen Stärken, die mit Wildleder umwickelt und angefeuchtet den Gehörgang ganz ausfüllt. Daß das äußere Ohr erwärmt wird, wies er objektiv nach bei einem Patienten, dessen Proc. mast. von ihm wegen Empyems eröffnet war. Er tamponierte in die Wundhöhle an die hintere Fläche des knorpeligen Gehörgangs ein Thermometer, das nach 8 Minuten durch den elektrischen Strom von 37·2° C auf 38·1° C anstieg. Er konnte ferner nachweisen, daß auch die

Generated on 2019-10-24 14:32 GMT / http://hdl.handle.net/2027/uc1.b3252762
Public Domain in the United States, Google-digitized / http://www.hathitrust.org/access_use#pd-us-google
Digitized by Google
Original from UNIVERSITY OF CALIFORNIA

Temperatur im Mittelohr stieg durch einen gleichen Versuch bei einem Radikaloperierten, indem er das Thermometer in die Paukenhöhle tamponierte. Auf Grund seiner Erfahrungen hält Gerlach als besonders geeignet für die Diathermie alle schleimigen Mittelohrkatarrhe, die akute unkomplizierte Otitis media, eventuell auch die chronische Schleimhauteiterung des Mittelohres, für ganz indifferent, vielleicht sogar für schädlich die Otosklerose; er steht hier auf einem andern Standpunkt wie Hamm. Um ein sicheres Urteil über die Otodiathermie zu erhalten, empfiehlt er solche Fälle zu wählen zur Beurteilung, die nur mit Wärme behandelt werden, ferner genaue wiederholte Funktionsprüfung des Ohres. Reinhard.

Weitere Beiträge zu dem Studium über die Entwicklung der Nebenhöhlen der Nase und der pneumatischen Zellen des Warzenfortsatzes. Aus der Universitätsklinik für Ohren-, Nasen- und Kehlkopfkrankheiten in Erlangen (Direktor: Prof. Dr. Denker). Von Dr. A. Frers, Spezialarzt für Ohren-, Nasen- und Kehlkopfkrankheiten in Hamburg. Mit 18 Abbildungen. (Arch. f. Ohrhlk. 86. 1911. H. 3 u. 4.)

Nach der Ansicht des Verfassers sind kleinere und größere (entgegen Killian und Schönemann) Luftdruckschwankungen an der Bildung der pneumatischen Höhlen mitbeteiligt. Der Luftdruck im Mittelohr des Neugeborenen zeigt einen Überdruck von 4 *mm* Alkohol. Dieser Überdruck trägt schon zur Bildung und Aufblähung der Zellen bei, mehr aber noch die kleineren und größeren Schwankungen im Gefolge physiologischer Akte (Respiration, Schlucken etc.). Daneben ist auch Muskelzug im Spiel, aber nicht so ausschließlich, wie andere Autoren meinen. Dies gilt natürlich nur für den Proc. mastoideus. Bei den Nebenhöhlen der Nase kommen zu dem Agens des Luftdruckes noch andere Mechanismen. Die Arbeit enthält außer Polemiken gegen die Theorien anderer noch sehr interessante, vergleichend-anatomische Beobachtungen. Gatscher.

Über den Einfluß der kalten Bäder respektive des Schwimmens auf das Ohr und seine Krankheiten. Aus der Universitätsklinik für Ohren-, Nasen- und Halskrankheiten zu Tokio. Von Dr. Shin-izi Ziba (Tokio), früherem Assistenzarzt obiger Klinik. Mit einer Abbildung. (Arch. f. Ohrhlk. 86. 1911. H. 3 u. 4.)

Studien über dieses Thema haben schon Schwartze, Lucae etc. mit wechselndem Resultat angestellt. Mit der Zeit haben sich die Berichte über den ungünstigen Einfluß des Schwimmens auf das Ohr gehäuft. Verfasser hat durch einen Sommer zur Klärung dieser Frage Untersuchungen gemacht, und zwar an 1916 männlichen Individuen im Alter von 6—30 Jahren. 642 davon waren verschiedentlich ohrkrank (73% Ceruminalpfröpfe ohne Symptome). Die Behauptung von Kishi über die Qualität des Cerumens der Japaner (weiß, trocken), kann Verfasser nicht bestätigen. Bei einer zweiten Untersuchung nach einem Monat war die Zahl der Ohrkranken auf 806 gestiegen. Die Cerumenfälle hatten abgenommen, Furunkulose stark zugenommen (11 gegen 302);

Digitized by Google
Original from UNIVERSITY OF CALIFORNIA
Generated on 2019-10-24 14:32 GMT / http://hdl.handle.net/2027/uc1.b3252762
Public Domain in the United States, Google-digitized / http://www.hathitrust.org/access_use#pd-us-google

Otitis med. pur. chron. war gleich geblieben. Perforationen und Narben nahmen ab; 11 Fälle zeigten Rezidiv einer Otit. med., 3 frische Otitiden traten auf etc., Verfasser plädiert zum Schlusse bei Ohrkranken für eine Ohrkappe, weniger bei Gesunden, trotz der Gefahr der Furunkulose. Ausdrücklich warnt er vor dem Schneuzen, solange sich Wasser im Nasenrachenraum befindet.

Gatscher.

Anatomische Befunde am menschlichen Gehörorgan nach Basisfraktur. (Aus der Universitätsklinik für Ohrenkrankheiten zu Straßburg i. E.) Von kaiserl. japan. Oberstabsarzt Dr. K. Sakai in Tokio, zur Zeit Volontärassistent an obiger Klinik. Mit 2 Abbildungen Fig. 1 u. 2 im Text und Fig. 3 u. 4 auf Tafel VII.

Sakai veröffentlicht 5 Fälle mit doppelseitiger Basisfraktur und gelangt zu folgenden (hier auszugsweise angeführten) Ergebnissen. Er fand niemals Veränderungen der knöchernen Labyrinthkapsel (Frakturen oder Infraktionen), was er auf die große Festigkeit dieses Knochens zurückführt. Die Veränderungen der weichen Teile bestanden vornehmlich in Blutungen und Zerreißungen, da die Individuen ja kurze Zeit nach dem Trauma starben. Sie fanden sich am häufigsten im Nervus VIII, in den Fenstern, im Vorhofsapparat, seltener in anderen Teilen. Die Veränderungen kommen teils durch Erschütterung, teils durch Zerrungen zustande. Diese Labyrinthbefunde sind nach Sakaj wohl geeignet, die Schwerhörigkeit oder Taubheit nach ausgeheilter Basisfraktur zu erklären.

Gatscher.

II. Äußeres Ohr und Mittelohr.

Über gelbe Flecke am Ende des Hammergriffes. Von Prof. Gomperz, Wien. (Arch. f. Ohrhlk. 87.)

Oft Ölreste vom Patienten selbst eingetropft, die in der Umbovertiefung haften bleiben.

Rauch.

Über die durch Bacterium pneumoniae Friedländer hervorgerufene Otit. med. acuta, ihre Prognose und Therapie. Von Dr. J. Zange. (Arch. f. Ohrhlk. 89.)

Enorme Vermehrungsfähigkeit und starke Schleimproduktion der Bazillen im Organismus bei geringer lokaler Reaktion der Gewebe. Neigung zu schweren Komplikationen, schleichend ohne manifeste Symptome. Prognose: ungünstig. Therapie: frühzeitige Operation.

Rauch.

Ein Fall von Lymphangiom des Mittelohres. Von Dr. Conrad Stein. (Arch. f. Ohrhlk. 89.)

Anatomische, klinische und histologische Beschreibung des Falles.

Rauch.

Zur Frage der Lage des Ostium tympanicum der Tuba Eustachii zum Fundus des Cav. tymp. sowie zum Foramen rotundum und Foramen ovale. Von Privatdoz. Dr. M. Th. Zytowitsch. (Arch. f. Ohrhlk. 89.)

Verfasser tritt auf Grund von Messungen mittelst eines modifizierten Brocaschen Stereographen dieser Frage näher und weist der Tuba die Aufgabe eines Ventilationskanals für die Mittelohrräume an. Sekret in der Pauken-

Generated on 2019-10-24 14:32 GMT / http://hdl.handle.net/2027/uc1.b3252762
Public Domain in the United States, Google-digitized / http://www.hathitrust.org/access_use#pd-us-google
Digitized by Google
Original from UNIVERSITY OF CALIFORNIA

höhle findet fortwährend durch dieselbe einen Abfluß. Er empfiehlt, bei akuter Otitis den Kopf tief und nach der Schulter der gesunden Seite zu halten, ferner forcierte Respirationen durch die Nase zur Wiederherstellung der Durchgängigkeit der Tube. Rauch.

Ein Fall von Otitis media purulenta. Von Fairen. (Revista de Especialidades médicas, November 1913.)

Ein Patient hatte verschiedene Erscheinungen, welche eine Beteiligung des Labyrinthes vermuten ließen; man versuchte zuerst die Paracentese des Trommelfells und es entleerte sich eine große Menge Eiter. Heilung. Es handelte sich in diesem Falle um eine Phlegmone der Paukenhöhle, welche das Labyrinth komprimierte. Menier.

Akute hämorrhagische Mittelohrentzündung links, Trommelfellschnitt, Warzenfortsatzeröffnung, Extraduralabsceß der mittleren und hinteren Schädelgrube, Subduralabsceß, eitrige, umschriebene Hirnhautentzündung, Sinusthrombose, Kleinhirnabsceß, Operation, Heilung. Von Oberstabsarzt Hasslauer. Dozent für Ohrenheilkunde an der k. k. militärärztlichen Akademie München. Mit einer Kurve und Tafel III. (Arch. f. Ohrhlk. 86. 1911. H. 3 u. 4.)

Das Interessante dieser Publikation liegt darin, daß an einem Pat. so ziemlich alle möglichen endokraniellen Komplikationen beobachtet wurden, daß diese in ihrer Wesenheit immer rechtzeitig aufgefaßt wurden und daß schließlich der Pat. doch mit dem Leben davonkam. Die Erkrankungen entwickelten sich in 3 Etappen, deren letzte durch den Kleinhirnabsceß gebildet wird. Diesem widmet der Autor den größten Teil seiner Besprechung, indem er die bezügliche Literatur kritisch durchmustert und die in dieser aufgestellte Symptomatologie für seinen Fall in entsprechende Anwendung bringt.

Gatscher.

Neue Versuche zur lokalen Anästhesierung des Trommelfells. (Aus der Universitätsklinik Tübingen.) Von Privatdoz. Dr. med. W. Albrecht, Assistenzarzt an der Klinik. (Mit 1 Abbildung.) (Arch. f. Ohrhlk. 58. 1911. H. 3.)

Albrecht benützt die Iontophorese zur Anästhesierung des Trommelfells. Die Iontophorese bezweckt, durch das intakte Epithel der Kutis mit Hilfe des galvanischen Stromes Stoffe in die Körperzellen zu bringen. Es wird einleitend zunächst der physikalische Vorgang erklärt. Sodann folgen die an der Haut angestellten Vorversuche über Zeit, die bis zum Eintritt der tiefen Anästhesie notwendig ist, und über die beste Konzentration der Kokainlösung. Verf. hat ein Instrument für die Ausführung der Trommelfellanästhesierung nach seiner Methode angegeben und eine Abbildung desselben samt Anwendungsweise beigegeben. Die weiteren Studien wurden dann am normalen Trommelfell etc. gemacht und ergaben schließlich folgendes Resultat, das wir hier verkürzt wiedergeben. Es ist durch die Jontophorese möglich, durch die intakte Epidermis eine (am besten) 20%ige Kokainlösung mit Suprarenin vermischt in das Trommelfell einzuführen bei einer Stromstärke von 1·5—2·0 Milliampère.

Digitized by Google
Original from UNIVERSITY OF CALIFORNIA
Generated on 2019-10-24 14:32 GMT / http://hdl.handle.net/2027/uc1.b3252762
Public Domain in the United States, Google-digitized / http://www.hathitrust.org/access_use#pd-us-google

Bei akuter Otitis war das Resultat am besten. Die Anästhesie ist auf die Kontaktstelle des Instrumentes beschränkt, reicht deshalb für die Parazentese nicht, aber z. B. für Furunkulose des Gehörganges aus. Gatscher.

Beitrag zur Bakteriologie der Otitis media purulenta acuta. Aus der Universitäts-Poliklinik für Ohren-, Nasen- und Halskrankheiten zu Göttingen. (Direktor Geh. Medizinalrat Prof. Dr. Bürkner.) Von Dr. med. Albrecht, Assistent. (Arch. f. Ohrhlk. 85. 1911. H. 4.)

Die Untersuchungen wurden an 110 operierten Fällen angestellt. Das Sekret stammte aus dem subperiostalen Absceß oder aus den Zellen und wurde unter streng aseptischen Kautelen entnommen und zur Untersuchung gebracht, so daß es sicher frei von Verunreinigungen war. Eine Differenzierung der einzelnen Arten konnte nicht durchgeführt werden. In 100 Fällen fand sich Streptococcus, und zwar in Reinkultur oder Mischinfektionen mit Saprophyten, Staphylokokken, Pneumokokken. Darin inbegriffen sind auch die Fälle von Str. mucosus, 16·4%, rein oder Mischinfektion. Von den restlichen Fällen sind 5 auf Staphylokokken, rein oder vergesellschaftet, 2 auf Saprophyten und 3 auf Pneumokokken zurückzuführen. In einem Falle blieben die Kulturen steril. Albrecht stellt nun Vergleiche zwischen seiner und den Statistiken anderer Autoren (Kümmel, Neumann und Ruttin etc.) an. Besonders betont er die 2 Saprophytenfälle, bei denen sich ein grampositives (aerob und anaerob wachsendes), dem Pyocyaneus ähnliches Stäbchen fand. Die Tabelle gibt auch Aufschluß über das Alter der Patienten (auch Säuglinge sind notiert, um hier den Erreger der genuinen, akuten Otitis zu studieren) und über die vorangegangenen Infektionskrankheiten. Was den klinischen Verlauf der Fälle anbelangt, sowie den otoskopischen Befund, so decken sich die Erfahrungen des Verfassers so ziemlich mit denen anderer Autoren. Die Komplikationen wurden nach den üblichen Methoden behandelt. Das Schlußresümee umfaßt folgende Punkte: 1. Es überwiegt die Streptokokkeninfektion. 2. Die Mucosusotitis wurde nicht so häufig als sonst beobachtet: sie zeigt klinisch einen schleichenden Verlauf, kann aber hinsichtlich schwerer Komplikationen nicht einer hervorstechenden Malignität beschuldigt werden. 3. In Fällen von akuten Mittelohreiterungen finden sich häufig Saprophyten (rein oder vergesellschaftet); welche Rolle sie spielen, ist vorläufig nicht zu entscheiden, auch nicht mit Rücksicht auf die Chronizität einer Ohreiterung. 4. Die sogenannte Influenzaotitis wird durch verschiedene Erreger induziert. Im Nachtrag wird noch ein Fall beschrieben, bei welchem die bakteriologische Untersuchung des Gehörgangsekretes Staphylokokken ergab, während in dem Sekret, das bei der Operation gewonnen wurde, durch den Tierversuch Mucosus nachgewiesen wurde. Es scheint also dem Verfasser die Sekretentnahme nach seiner Methode bessere Chancen zu bieten für die Eruierung der ursächlichen Infektionserreger.

Gatscher.

Generated on 2019-10-24 14:32 GMT / http://hdl.handle.net/2027/uc1.b3252762
Public Domain in the United States, Google-digitized / http://www.hathitrust.org/access_use#pd-us-google
Digitized by Google
Original from UNIVERSITY OF CALIFORNIA

III. Labyrinth und Hörnerv.

Über degenerative Labyrinthatrophie im Säuglingsalter. Von Dr. Shin-Izi-Ziba, Tokio. (Arch. f. Ohrhlk. 87.)

Beischreibung eines Labyrinthpräparates eines an Pädatrophie verstorbenen 9monatlichen Säuglings: An der axialen Rundung in der Scala vestibuli feines, netzförmig angeordnetes Bindegewebe; atrophisch degenerative Veränderungen am Cortischen Organ, am Ganglion spinale und den feinen Nervenverzweigungen der Schnecke. Rauch.

Über die Tätigkeit des menschlichen Hörorgans. Von Dr. O. Göbel, Generaloberarzt a. D., Hirschberg in Schlesien. (Arch. f. Ohrhlk. 87.)

Ein geistreiches Forschungswerk, das den Autor 10 Jahre beschäftigte. Es bringt uns völlig neue Vorstellungen über die Tätigkeit der Schnecke, wobei die Resonanztheorie zum großen Teile fallen gelassen wird. Göbel deckt das Verhältnis der Bewegungen von Deck- und Grundhaut auf (wobei er annimmt, daß die Lamina ossea mit der Crista relativ unbeweglich bleibt), untersucht die Schneckenzwischenwand, die Art der Erreguug durch einzelne Töne, die gleichzeitige Wahrnehmung verschiedener Töne und die Perzeption von Schlaggeräuschen. Rauch.

Beiträge zu den während des Verlaufes der Mittelohrsuppurationen auftretenden sekundären Labyrinthaffektionen. Von Chr. Heilskov. (Arch. f. Ohrhlk. 87.)

Klinik einer Reihe (21) Fälle verschiedener Typen, von denen bei 4 Fällen das Trauma (Radikaloperation) ätiologisch angeschuldigt wird, während die anderen sich im Anschluß an eine Mittelohreiterung entwickelten. Rauch.

Traumatische Erkrankungen des inneren Ohres. Von Dr. Oskar Mauthner. (Arch. f. Ohrhlk. 87.)

Beobachtung und klinisches Studium einer Reihe von Fällen, die epikritisch beleuchtet werden und sich zwanglos in die Manassesche Gruppierung subsumieren lassen. Rauch.

Zur Kenntnis des labyrinthären Spontannystagmus. Von Hofrat Dr. Erwin Jürgens. (Arch. f. Ohrhlk. 87.)

Verfasser untersucht an 21 radikal operierten Fällen die Frage, ob der vor der Operation bestehende Spontannystagmus ohne sonstige Labyrinthstörungen nach der Operation zurückgehe, und kommt zum Schlusse, daß sich dies nicht vorausbestimmen läßt; daß aber auch der Spontannystagmus keinerlei Befürchtungen einer konsekutiven serösen oder eitrigen Labyrinthitis erwarten läßt. Rauch.

Die Erkrankung des Nervus octavus bei Paralysis epidemica. Von Dr. Oskar Mauthner. (Arch. f. Ohrhlk. 87.)

Der Autor unterscheidet 3 Gruppen mit abstufendem Grad der Funktionsstörungen, die sich sämtlich den toxischen und infektiösen Formen der Neuritis nähern. Rauch.

Digitized by Google
Original from UNIVERSITY OF CALIFORNIA
Generated on 2019-10-24 14:32 GMT / http://hdl.handle.net/2027/uc1.b3252762
Public Domain in the United States, Google-digitized / http://www.hathitrust.org/access_use#pd-us-google

Der Nucleus paralemniscus inferior als akustischer Reflexkern und als Glied der zentralen Hörleitung (nebst einer Bemerkung über den Bechterewschen Kern und den Nucl. later. pontis). Von O. Kohnstamm. (Arch. f. Ohrhlk. 89.)

Im obigen Titel liegt der Tenor der Arbeit. Verfasser bestreitet auch den Einwand Fuses, der den Neuromen des Bechterewschen Kernes eine Richtung in das Kleinhirn zuweist, und bleibt mit Quensel bei der Annahme, daß diese in das dorsale Längsbündel übergehen. Rauch.

Kritisches zur Feststellung einseitiger Taubheit mit a_1. Von Dr. L. Haymann. (Arch. f. Ohrhlk. 89.)

Haymann weist auf die Unzulänglichkeit der Anwendung der a_1-Methode hin und bekennt, daß es bisher an einem zuverläßlichen Hilfsmittel gebricht, um ideal und praktisch eine einseitige Taubheit festzustellen.

Rauch.

Zur Lehre von der plötzlichen Ertaubung bei Scharlachotitis und Kenntnis der serösen Otitis interna. Von Paul Manasse. (Arch. f. Ohrhlk. 89.)

Publikation von 5 Fällen, deren histologische Untersuchungen zunächst eine Nekrose der Paukenhöhlenschleimhaut ergaben, hierauf herdweise lokalisierte Entzündung des Ligam. annul., multiple Durchlöcherung und Einschmelzung desselben, Labyrinthitis, degenerative Atrophie der Schnecke. Rauch.

Doppelseitige Taubheit im Verlaufe einer mit Salvarsan behandelten Syphilis in der Sekundärperiode. Von Lombard Bloch (Moulonguet). (Annales des maladies de l'oreille. 1913. Nr. 9.)

Die Pat. erhält vom 18. November bis zum 7. Dezembar wegen einer sekundären Lues drei intravenöse Injektionen von zusammen 1·10 Salvarsan. 1 Monat später wird Pat. zuerst auf dem linken, dann 8 Tage später auch auf dem rechten Ohr taub. Gleichzeitig Ohrensausen und Schwindel. Pat. erhält jetzt noch (21. und 28. Januar 1913) zwei Salvarsaninjektionen von zusammen 0·50. Im Lumbalpunktat keine Hypertension, doch ausgesprochene Lymphocytose und negative W. R. Am 3. Februar zeigt eine detaillierte Ohrenuntersuchung absolute Taubheit ohne das leiseste Gehörvermögen, mit erhaltener Vestibularreaktion. Im Verlaufe der Beobachtung entwickelt sich das vollständige Bild einer Meningitis syphilitica mit Abducensparalyse, Kernig usf. Am 14. März zeigt die chemische Untersuchung des erbrochenen Mageninhaltes noch eine ansehnliche Menge von Arsenik. Ende März zeigt das Lumbalpunktat einen positiven Wassermann und enthält eine große Menge von Lymphocyten. Unterdessen verschwinden die klinischen Zeichen der Meningitis, und da die Taubheit trotz Pilocarpin- und Hg-Behandlung unverändert fortbesteht, werden vom 24. April bis 5. Mai wieder im ganzen 1·80 Neosalvarsan injiziert. Hierauf abermals eine Pilocarpinserie. Der Zustand der Patientin ändert sich nicht. Ende Oktober hört Patientin einige Töne der kontinuierlichen Reihe. Die Autoren erwägen die Möglichkeit, ob das Neosalvarsan im Organismus eine höchst giftige Verbindung eingegangen ist, die auf den Nervus octavus schädigend eingewirkt hat. Lautmann.

Digitized by Google
Original from UNIVERSITY OF CALIFORNIA
Generated on 2019-10-24 14:32 GMT / http://hdl.handle.net/2027/uc1.b3252762
Public Domain in the United States, Google-digitized / http://www.hathitrust.org/access_use#pd-us-google

Ein interessanter Fall von komplizierter Labyrintheiterung mit Absceß im inneren Gehörgang. Aus der kgl. Poliklinik für Ohren-, Nasen- und Halskranke (Direktor: weil. Prof. Dr. Bürkner). Von Prof. Dr. W. Uffenorde (Göttingen). (Zschr. f. Ohrhlk. 69. H. 3 u. 4. S. 274–281.)

Ausführliche Krankengeschichte eines zur Labyrinthoperation gelangten Falles, welcher die von der herrschenden Anschauung abweichenden Ansichten des Verfassers stützen soll, daß auch in Fällen mit alter, ausgedehnter Labyrintheiterung die Schnecke relativ frei, also das Gehör mehr oder weniger erhalten bleiben kann, weshalb eventuell das Erhaltensein von Cochlearfunktion von der Labyrinthoperation nicht abhalten darf, da von dem allein im wesentlichen infizierten Vestibulum aus eine endokranielle Komplikation induziert werden kann. Der Fall ist überdies noch dadurch interessant, daß ein ausgedehnter, abgeschlossener Absceß im inneren Gehörgang — bis in die äußerste Felsenbeinspitze reichend — vorgefunden wurde, wie solche in umschriebener Form von Politzer und Manasse histologisch nachgewiesen wurden. Verfasser glaubt behaupten zu dürfen, daß dieser Absceß, der klinisch nicht zu diagnostizieren war, bei der Jansen-Neumannschen Methode der Labyrinthoperation unaufgedeckt geblieben wäre, weshalb er seine Forderung neuerdings betont, in allen Fällen von komplizierter Labyrintheiterung prinzipiell den Fundus des inneren Gehörganges zu eröffnen. Lawner.

Die Pathologie der angeborenen Taubstummheit. Von Alfred Denker (Halle an der Saale). Referat, erstattet auf dem Internationalen medizinischen Kongreß in London, August 1913. (Zschr. f. Ohrhlk. 69. H. 3 u. 4. S. 232–260.)

Verfasser bespricht vorerst die von verschiedenen Seiten aufgestellten Prinzipien der Einteilung der Taubstummheit und unterzieht die diesbezüglichen Vorschläge von Hammerschlag, Goerke und E. Urbantschitsch einer kritischen Sichtung, aus welcher zu ersehen ist, daß alle bisherigen Versuche, die vorhandenen Schwierigkeiten einer voll befriedigenden Einteilung der Taubstummheit zu beheben, erhebliche Mängel aufweisen. Dieser Umstand veranlaßt ihn, mit einigen von ihm selbst angegebenen Modifikationen an der alten Einteilung und Gruppierung nach den Siebenmannschen Vorschlägen festzuhalten. Er empfiehlt also folgende Einteilung:

I. Die angeborene oder kongenitale Taubstummheit *a)* durch intrauterin entzündliche Prozesse, *b)* infolge von Bildungsanomalien, also auf nicht entzündlicher Basis entstanden.

II. Die nach der Geburt erworbene oder postfötale Taubstummheit *a)* meningitischen, *b)* tympanalen, *c)* primär labyrinthären Ursprunges (Mumps, Trauma, Lues acquisita).

Hierauf wendet sich Verfasser der Besprechung der pathologischen Veränderungen zu, durch welche die Taubstummheit bedingt wird, und zitiert alle namhaften, in der Literatur publizierten Fälle mit deren histologischen Befunden. Lawner.

Generated on 2019-10-24 14:32 GMT / http://hdl.handle.net/2027/uc1.b3252762
Public Domain in the United States, Google-digitized / http://www.hathitrust.org/access_use#pd-us-google
Digitized by Google
Original from UNIVERSITY OF CALIFORNIA

Experimentell erzeugte professionelle Schwerhörigkeit. Aus der oto-laryngologischen Klinik (Prof. Siebenmann) Basel. Von Dr. H. Hoessli. (Zschr. f. Ohrhlk. 69. H. 3 u. 4. S. 224—231.)

Verfasser ergänzt in einem Nachtrag seine früheren experimentellen Studien über akustische Schädigung des Säugetierlabyrinths durch neue Tierversuche. Er beschreibt die Versuchsanordnung in der „Kesselschmiede", wo Hämmerchen von 60 *g* Gewicht aus einer Höhe von etwa 25—30 *cm* auf ein Röhrenstück aufschlugen; die Versuchstiere — Meerschweinchen — befanden sich mehrere Wochen in der Kesselschmiede und waren täglich 12 Stunden ununterbrochen dem Lärm ausgesetzt; die einen mit freien, die anderen mit verschlossenen Ohren; eine Gruppe in einer Kesselschmiede, in welcher sich ein Stück Filz von 2 *cm* Dicke am Boden befand. Aus den mikroskopischen Befunden geht beweiskräftig hervor, daß Unterbrechungen des schalleitenden Apparates schützend auf das Innenohr wirken, sei es, daß der Gehörgang gründlich verstopft wird, sei es, daß entzündliche respektive adhäsive Prozesse im Mittelohr vorliegen. Daß die Unterbrechung der Luftleitung durch Entambossung das innere Ohr vor akustischen Traumen bewahrt, haben schon v. Eicken-Siebenmann erwiesen. Verfasser glaubt, den Schluß ziehen zu müssen, daß auch für die in einem lärmenden gewerblichen Betriebe beschäftigten Menschen nur durch möglichste Ausschaltung der Mittelohrfunktion — also durch entsprechende Verstopfung der Ohren — ein genügender Schutz erreicht werden kann, nicht aber durch Abschwächung der Knochenleitung mittelst Filzunterlagen u. dgl. Lawner.

Über die Beziehungen des dorsalen Längsbündels zur labyrinthären Ophthalmostatik. Aus dem neurologischen Institut zu Frankfurt a. M. (Direktor: Professor Dr. L. Edinger). Von Dr. Shin-izi Ziba (aus Tokio). Mit 13 Figuren im Text. (Arch. f. Ohrhlk. 86. 1911. H. 3 u. 4.)

Mit Ophthalmostatik statt Photostatik ist das Phänomen gemeint, daß sich bei Kopfbewegung unter labyrinthärem Einfluß (Mach, Breuer etc.) die Bulbi nach der entgegengesetzten Seite drehen. Seit den Experimenten Ewalds ist die Lehre von diesem Labyrintheinfluß füglich zur allgemeinen Anerkennung gekommen. Die von neurologischer Seite aufgeworfene Frage, ob der Fasciculus longitudinalis dorsalis eine Hauptverbindung mit dem N. VIII darstellt, hat nun der Verfasser für das Detail der labyrinthären Ophthalmostatik studiert. Zu diesem Zwecke hat er Serienschnitte verschiedener Tiere (alle Wirbeltierklassen) durchmustert, und zwar wurde das dorsale Längsbündel untersucht in der Gegend des Kernes des N. IV, des Austrittes des N. III, des N. VI und des N. XII. Der Arbeit sind sehr instruktive Skizzen über diese morphologischen Befunde beigegeben. Die Arbeit ist sehr ausführlich gehalten. In der Schlußfolgerung konstatiert der Autor eine Beziehung zwischen Beweglichkeit der Tiere und Ausdehnung ihres Längsbündels, so daß also bei den Wirbeltieren mit Ausnahme der Säugetiere dieser Fasciculus als

Digitized by Google
Original from UNIVERSITY OF CALIFORNIA
Generated on 2019-10-24 14:32 GMT / http://hdl.handle.net/2027/uc1.b3252762
Public Domain in the United States, Google-digitized / http://www.hathitrust.org/access_use#pd-us-google

der einzige Reflexweg für die Veränderung des Augenmuskeltonus dazustehen scheint. Das schwache Längsbündel der Mammalia erklärt sich daraus, daß diese Tiere noch andere, über das Großhirn verlaufende Reflexwege für diesen Tonus besitzen, wie die Experimente von Sherrington, Topolanski und Bartels gezeigt haben. Gatscher.

Histologische und experimentelle Beiträge zur Pathologie der otogenen Labyrinthitis. Von Dr. Willy Schoetz (Magdeburg). Mit Taf. V—X. (Arch. f. Ohrhlk. 86. 1911. H. 3 u. 4.)

Angeregt durch die Versuche von Wittmaack hat der Verfasser an Meerschweinchen durch chemische Ätzung Labyrinthitis erzeugt, die Schläfebeine dann histologisch untersucht, um Vergleiche mit der menschlichen Pathologie anzustellen und Anhaltspunkte für therapeutische Maßnahmen zu gewinnen. Es wurden 25 Tiere meist beiderseitig operiert und histologisch die Labyrinthe nach der Methode der Jenenser Klinik untersucht. Außerdem wird über eine Anzahl von menschlichen Labyrinthitiden mit histologischem Befund berichtet. Es hat sich nach Wiedergabe der Befunde dem Autor hauptsächlich um die Feststellung der Einbruchspforte gehandelt, weshalb auch die Methode des Experiments variiert wurde. Die Tiere wurden vor der Tötung genau in klinischer Beziehung beobachtet. Auf die Details kann hier nicht eingegangen werden: sie müssen der Lektüre der Originalarbeit überlassen werden. Im II. Abschnitt wird die Frage nach der Stelle des Einbruches ins Labyrinth gemäß den Resultaten der Experimente beantwortet. Gatscher.

Labyrinthbefunde bei chronischen Mittelohreiterungen. Zweite Serie. Von Prof. A. Politzer in Wien. (Mit Tafel III—VI.) (Arch. f. Ohrhlk. 85. 1991. H. 3.)

Aus 18 Sektionsbefunden dieser Serie werden 10 mit positiven histologischen Veränderungen im Labyrinthe mitgeteilt. Diese sind entzündlicher Natur und liefern durch ihre Lokalisation einen neuen Beleg für die Auffassung, daß in der überwiegenden Zahl die Schnecke ergriffen ist. Von hier aus erfolgt dann die letale Meningitis. Allerdings konnte fast immer nur die Schnecke histologisch untersucht werden, da durch die vorangegangene Labyrinthoperation die anderen Labyrinthteile fehlten. Die konstatierten entzündlichen Veränderungen konnten in chronische und akute unterschieden werden. Nicht immer war anatomisch der Zusammenhang zwischen der Labyrinthitis und dem letalen Prozesse festzustellen. Besonders interessant vom anatomischen Standpunkt ist Fall 7, wo trotz der direkten Kommunikation des Eiterherdes im Labyrinthe mit dem inneren Gehörgange keine Fortpflanzung der Eiterung auf die Meningen erfolgte. Natürlich sind die Fälle auch vollständig klinisch beschrieben, so daß die pathologisch-anatomische Kontrolle ein scharfes Licht auf die Wege wirft, die bei dem operativen Eingreifen gegangen werden müssen. Politzer resümiert denn auch zum Schluß in diesem Sinne über die Indikation zur Labyrinthoperation und ihre Methode. Die beigegebenen Tafeln sind mustergültig.

Gatscher.

Digitized by Google
Original from UNIVERSITY OF CALIFORNIA
Generated on 2019-10-24 14:32 GMT / http://hdl.handle.net/2027/uc1.b3252762
Public Domain in the United States, Google-digitized / http://www.hathitrust.org/access_use#pd-us-google

Neuritiden des N. octavus. (Aus der Klinik für Ohren-, Hals- und Nasenkrankheiten des Herrn Prof. N. P. Simanowsky.) Von Privatdoz. M. Th. Zytowitsch. (Mit 12 Kurven.) (Arch. f. Ohrhlk. 85. 1911. H. 4.)

Der Verfasser teilt die Affektionen des Acusticus in primäre und sekundäre. Von den sekundären Neuritiden ist am meisten typisch die bei chronischer eitriger Otitis media, und zwar hervorgerufen durch Ernährungsstörungen des Labyrinthes. Anatomisch ist nach Politzer die unmittelbare Verbindung der Promontorialgefäße mit denen des Labyrinths nachgewiesen. Solche zirkulatorische Störungen kann man dann auch den sekundären Neuritiden bei anderen Affektionen (z. B. Otosklerose) zugrunde legen; ebenso verhalten sich ätiologisch Störungen der Blutzirkulation im Nasen-Rachenraum und in der Nase. Ebenso kommt den Binnenmuskeln des Ohres bei verschiedenen Affektionen des Mittelohrs sowohl in nutritiver als auch in der Sphäre ihrer Physiologie ein Einfluß auf das innere Ohr zu. Als primäre Neuritis ist diejenige zu bezeichnen, die sich infolge von toxischen Substanzen (dem Organismus zugeführte oder in ihm entstandene) entwickelt. Es werden nun Fälle von Carcinom, Tuberkulose angeführt. Der Ramus cochlearis wird häufiger als der Ramus vestibularis affiziert (Manasse). Sodann teilt der Verfasser die Ergebnisse von Untersuchungen über den Einfluß des Alkohols, des Nikotins, des Chinins etc. von sich und anderen Autoren mit. Auch eine Arbeit des japanischen Arztes Yoshii aus der Klinik Siebenmann über Neuritiden infolge von Geräuschen wird zitiert. Da aus dieser Arbeit hervorgeht, daß auch der Vestibularis in Mitleidenschaft gezogen wird, können wir uns die vestibulären Symptome erklären, die wir bei Personen mit Berufsschwerhörigkeit vorfinden. Zytowitsch bringt dann zum Schlusse noch 6 Krankengeschichten aus seiner eigenen Erfahrung, bei denen es sich um Neuritiden handelte und die eine ebenso interessante als genaue Analyse enthalten. Gatscher.

IV. Otochirurgie.

Beiträge zur Entstehung der otitischen Meningitis. Von Dr. Shin-Izi Ziba, Tokio. (Arch. f. Ohrhlk. 87.)

Verfasser publiziert 3 Fälle von Meningitis im Anschlusse an Otitis med. Im ersten Falle Infektion durch Vermittlung des Labyrinthes, beim zweiten durch Ulceration der zentralen Antrumwand (beide Fälle akut). Beim dritten Fall (chronisch) hatte ein Cholesteatom, ohne das Labyrinth zu berühren, den Por. acust. int. erreicht und dann eine Infektion der Meningen hervorgerufen. Rauch.

Operative Freilegung der Mittelohrräume vom Gehörgang aus. Von Dr. med. Seiji Kashiwabara, Formosa. (Arch. f. Ohrhlk. 87.)

Verfasser spricht dieser Methode das Wort. Nicht nur Hammer-Amboßextraktionen, sondern auch Steigbügelextraktion — Mastoidoperationen und Attico-Antrotomie. Rauch.

Digitized by Google
Original from UNIVERSITY OF CALIFORNIA
Generated on 2019-10-24 14:33 GMT / http://hdl.handle.net/2027/uc1.b3252762
Public Domain in the United States, Google-digitized / http://www.hathitrust.org/access_use#pd-us-google

Bericht über mein Verfahren der Thierschschen Transplantation im Anschluß an die Radikaloperation. Von Dr. Cullen F. Welty, San Francisco. (Arch. f. Ohrhlk. 87.)

Zu den seinerzeit veröffentlichten 18 Fällen von Thierschscher Transplantation am 4. Tag nach der Operation führt Verfasser weitere 12 Fälle an, wo er unmittelbar und im Anschluß an die Radikale mit noch günstigerem Erfolge transplantierte. Rauch.

Beitrag zur operativen Behandlung von Schädelbasisfrakturen. Von Dr. Arthur Jaehne, königl. sächs. Stabsarzt. (Arch. f. Ohrhlk. 87.)

Der Autor publiziert einen Fall von Antrotomie, die er an einem Individuum ausführte, das 5 Jahre vorher eine Schädelbasisfraktur erlitt mit konsekutiver psychischer Alteration und spricht der Voss'schen Indikationsstellung betreffs rechtzeitigen operativen Eingriffes bei Frakturen der Schädelbasis das Wort. Rauch.

Über Hirnherderkrankungen bei otitischer Sinusthrombose. Von Sigmund Heilbronn. (Arch. f. Ohrhlk. 89.)

Drei Fälle, bei denen im Anschluß an eine Thrombose ein retrograder Transport in die pialen oder cerebralen venösen Gefäße stattfand mit sekundären Herderkrankungen im Hirn. Rauch.

Soll bei Sinusphlebitis infolge akuter Otitis media purulenta die Vena jugularis unterbunden werden oder nicht? Von Bernhard Schneider. (Arch. f. Ohrhlk. 89.)

Der Autor hält mit Stenger in fast allen Fällen von Sinusphlebitis nach akuter Mittelohreiterung eine Jugularisunterbindung für „überflüssig und unnütz"; nur wünscht er keine ausgedehnten und unnötigen Manipulationen am Thrombus. Diese Ansicht kann von der Wiener Schule nicht geteilt werden. Rauch.

Operative Behandlung der chronischen Mittelohreiterung durch Freilegung der erkrankten Mittelohrräume vom äußeren Gehörgang aus. Von Dr. med. Carl Thies und Dr. med. Fritz Thies. (Arch. f. Ohrhlk. 89.)

Die Autoren berichten über 450 Operationen vom Gehörgang aus, darunter Fälle mit subduralen Abscessen und Labyrintherkrankungen mit großartigem Erfolge. Wir können diese Methode kaum als chirurgischen Fortschritt bezeichnen und halten dafür, daß eine Radikaloperation, soll sie diese Bezeichnung wirklich verdienen, nur in einer breiten übersichtlichen Freilegung von außen her bestehen kann. Rauch.

Weitere Beiträge zur Histologie und Pathologie der Meningitis und Sinusthrombose. Von Privatdoz. Dr. Hermann Streit. (Arch. f. Ohrhlk. 89.)

Verfasser untersucht die Frage, ob die ersten Stadien der Entzündung an der Durainnenfläche resp. den Leptomeningen stets durch direkte bakterielle resp. bakteriell-toxische Wirkung durch in die Dura selbst eingedrungene Bakterien erzeugt werden oder ob unter Umständen eine rein toxische Fernwirkung von Bakterienmassen, die sich außerhalb der Intraduralräume be-

Generated on 2019-10-24 14:33 GMT / http://hdl.handle.net/2027/uc1.b3252762
Public Domain in the United States, Google-digitized / http://www.hathitrust.org/access_use#pd-us-google
Digitized by Google
Original from UNIVERSITY OF CALIFORNIA

finden, zur Erklärung herangezogen werden kann und kommt zum Schlusse, daß fast stets ersteres der Fall ist. Betreffs der Sinusthrombosen kommt zur Bildung derselben außer der entzündlichen Veränderung resp. Infektion der Sinuswand noch unbedingt der Verlust des Endothels dazu. Rauch.

Zur Kenntnis der akuten otogenen Meningoencephalitis. Von G. Alexander. Wien. (Arch. f. Ohrhlk. 89.)

Publikation von 7 klinisch diagnostizierten und epikritisch beleuchteten Fällen geheilter otogener Meningoencephalitis. Fall 1 Übergangsform der Mening. serosa und purulenta; Fall 2, 3 u. 6 Meningitis serosa: Fall 4 u. 5 eitrige nicht infektiöse Form; Fall 7 Meningitis bei Labyrintheiterung. Rauch.

Eitrige Labyrinthitis und Kleinhirnabsceß. Labyrinthektomie und Eröffnung des Abscesses nach Durchschneidung des Sinus. Heilung. Von J. Bourguet. (Archives Internationales de laryngologie. 36. 1913. Nr. 2.)

Unter den vielen kasuistischen Mitteilungen über Labyrinthitis und Kleinhirnabsceß nimmt die vorliegende Arbeit Bourguets einen besonderen Platz ein, sowohl wegen der originellen Art, sich zum Kleinhirnabsceß einen Weg zu verschaffen mitten durch den durchgängigen Sinus lateralis nach vorhergehender doppelter Ligatur und auch deshalb, weil Bourguet noch einmal genau seine Technik beschreibt, über die eigentlich ziemlich Unklarheit besteht. Was den Fall anlangt, so handelte es sich um eine 54jährige Pat., die im Verlaufe einer vernachlässigten alten Otorrhöe folgende Symptome aufweist: Kopfschmerz, komplette Taubheit am erkrankten Ohr mit vollständiger Unerregbarkeit des Vestibularapparates, cerebelläre Ataxie, Nystagmus beiderseitig spontan, stärker nach der kranken Seite, Hypoglossusparalyse, Geschmacksstörung, Verlust des Cornealreflexes (Areflexie nach Oppenheim: Trigeminus), Adiadochokinesis, Abweichung im Zeigeversuch, Tendenz, zur kranken Seite zu fallen. Also ein rechter Schulfall! Nach Vollführung der Radikaloperation wird das Labyrinth nach Bourguet eröffnet. Hierauf wird die Diagnose durch Punktion des Kleinhirns erhärtet. Zur Eröffnung des Abscesses wird der absteigende Schenkel des Blutleiters an zwei Stellen unterbunden. Auf dem so geschaffenen Wege wird die Dura des Kleinhirns eingeschnitten, der Kleinhirnabsceß entleert und drainiert. Heilung. Was nun die Technik der „Labyrinthektomie" nach Bourguet anlangt, so vollführt Bourguet in der definitiven Modifikation die Operation folgendermaßen: Zunächst wird mit dem Meißel der horizontale Kanal geöffnet. Hierauf wird nur noch mit der elektrischen Fräse operiert. Diese wird etwas hinter der Öffnung des horizontalen Kanales angelegt, in eine Vertiefung, die man immer findet, wie Bourguet sagt, „hinteroberhalb und unterhalb des Vorsprunges des anderen halbzirkelförmigen Kanales". Diese Vertiefung wird nun nach innen mittelst der Fräse fortgeleitet, indem eine Art Halbbogen gegraben wird zwischen dem Vorsprung des halbzirkelförmigen Kanales und der Hinterwand des Felsenbeines. So öffnet man

Digitized by Google
Original from UNIVERSITY OF CALIFORNIA
Generated on 2019-10-24 14:33 GMT / http://hdl.handle.net/2027/uc1.b3252762
Public Domain in the United States, Google-digitized / http://www.hathitrust.org/access_use#pd-us-google

von hinten her den Vorderteil des Canalis externus und durch einen hinteren Schenkel sind wir mitten im Vorhof. An der Hinterwand des Felsenbeines öffnet die Fräse den hinteren Kanal und den gemeinsamen Schenkel mit dem oberen Kanal. Sobald der obere Teil des Canalis externus eröffnet ist, stößt man nach vorn auf den vorderen Teil des Canalis superior. Bourguet benutzt die Fräsen nach Starke in sechs verschiedenen Größen. Zum Schlusse stößt Bourguet das Promontorium ein. Bourguet sagt, daß seine Technik einfacher ist wie jede andere Methode. Wenn dies aus den zitierten Zeilen nicht hervorgehen sollte, so dürfte das am französischen Texte liegen, den wir stellenweise wörtlich übersetzt haben. Lautmann.

Zur Behandlung der Thrombose des Bulbus venae jugularis. Von Dr. A. Blumenthal (Berlin). (Zschr. f. Ohrhlk. 69. H. 1.)

Verf. bespricht zunächst kritisch die bisher geübten Methoden der operativen Behandlung des Bulbus venae jugularis: er hebt bei der Voss'schen Operationsmethode, die die großen Schwierigkeiten umgeht, welche alten, den Bulbus von außen angehenden Eingriffen anhaftet, als erheblichen Nachteil den Umstand hervor, daß bei der Aufsuchung des Bulbus in einen Trichter hineingemeißelt wird, was in bezug auf eine artefizielle Verletzung des Gefäßkanals nicht ungefährlich, rücksichtlich der Orientierung sehr schwierig und überdies für die Drainage recht ungünstig erscheint. Blumenthal reseziert die Schädelbasis so weit — nach vorausgegangener Resektion des Proc. mastoid. - bis sie mit dem tiefsten Teil des Sinus sigm. in gleicher Höhe liegt, wodurch der Bulbus leicht angegangen werden kann, ein ausgezeichneter Überblick gewonnen und eine leicht zu drainierende Wundhöhle geschaffen wird. Nähere Beschreibung der Operation. Falls im Bulbus Eiter oder eitrige Granulationen gefunden werden, ist auf jeden Fall am Halse die Vene wieder aufzusuchen behufs Anlegung einer Gegenöffnung. Blumenthal sucht prinzipiell die Vene hoch oben im oberen Halsdreieck auf. Enthält die Vene Blut, wird sie hier unterbunden, enthält sie Eiter oder Thrombusmassen, so erfolgt die Unterbindung tiefer unten, wo ein bluthaltiges Lumen gefunden wird. Vor allem wichtig ist die gute Drainierung des oberen Endes zwischen Freilegungsstelle und Foramen jugulare, die Verf. dadurch herbeiführt, daß er die Vene möglichst hoch hinaufspaltet und einen Gazestreifen hinaufschiebt. Die Hautwunde am Halse bleibt selbstverständlich für die Gaze offen und heilt sekundär. Die Methode leiste praktisch ebensoviel wie die breite Eröffnung nach Grunert, ohne die großen Schwierigkeiten derselben überwinden zu müssen.

Lawner.

***Heilung* einer Encephalitis bei Otitis media chron. nach Oppenheim ohne Operation.** Von Dr. F. Voss (Riga). (Zschr. f. Ohrhlk. 69. H. 3 u. 4. S. 270—272.)

Bei einem an linksseitiger, chronisch-eitriger Otitis media leidenden achtjährigen Knaben tritt nach leichtem Schwindel ein Temperaturanstieg bis gegen

Generated on 2019-10-24 14:32 GMT / http://hdl.handle.net/2027/uc1.b3252762
Public Domain in the United States, Google-digitized / http://www.hathitrust.org/access_use#pd-us-google
Digitized by Google
Original from UNIVERSITY OF CALIFORNIA

40° ein, Erbrechen, Bewußtlosigkeit, Nackenstarre, allgemeine Krämpfe und Facialisparese. Liquor cerebrospinalis klar, nicht unter erhöhtem Druck stehend, mit spärlichen zelligen Elementen, keine Mikroorganismen. Vom dritten Tage an allmählicher Temperaturabfall, vom fünften Tage an Rückkehr des Bewußtseins, Aphasie, die ziemlich rasch schwindet. Es ist der fünfte Fall von Encephalitis, den Verfasser zu beobachten Gelegenheit hatte: in diesem Falle konnte — da die Diagnose rechtzeitig gestellt worden ist — von einer Operation abgesehen werden. Lawner.

Pathologisch-anatomische Untersuchung der Pyramiden ossium temporalium eines an Ohrpyämie gestorbenen Patienten. Von Doz. M. Zytowitsch. Mit 6 Abbildungen. (Revue mens. des malad. de l'or., du lar. et du nez, Avril 1913. St. Pétersbourg.)

Auf Grund einer histologischen Untersuchung der Pyramiden eines an Ohrpyämie Gestorbenen kommt Zytowitsch zum Schluß, daß im Proc. mast. große Veränderungen latent vor sich gehen können und ferner, daß das Operieren mit dem Hammer leicht gefährlich werden kann — besonders in Fällen, wo auf Pyämie oder Labyrinthitis Verdacht besteht —, da dabei Eiter in die Hirnhäute gedrängt werden kann; weiter warnt Autor gegen allzu sorgfältiges Reinigen der hinteren Wand des Mittelohres, weil dann leicht der Facialis lädiert wird. N. Dmitrijew.

Die sterilen Meningitiden und meningitischen Zustände otitischen Ursprungs. Von R. Passot. (Annales des maladies de l'oreille. 1913. Nr. 11.)

Die Gesamtübersicht über diese praktisch so wichtige Frage bietet für den Otologen auch das besondere Interesse, daß die nichtotologische Literatur berücksichtigt ist. So wie die Lumbalpunktion von Quincke eingeführt war, haben sich an das Studium des Punktats namentlich die Neurologen gemacht. Diese erkannten, daß in einer ganzen Reihe von Erkrankungen das Lumbalpunktat Alterationen zeigte, bei denen man klinisch keine Meningitis vermutet hatte (Lues, Herpes zoster), andrerseits evidente klinische Symptome von Meningitis mit einem normalen Lumbalpunktat auftreten können. Von Widal und seinen Schülern wurde dann das cytologische Studium des Punktats ausgearbeitet, so daß unter den verschiedenen Reaktionen der Hüllen des Zentralnervensystems sich neue Unterschiede aufstellen ließen. Da manche Otochirurgen sich um diese Laboratoriumsforschung wenig kümmerten, so kamen bald mit den Fortschritten der Otochirurgie vielfache Nachrichten von Heilung der Meningitis auf chirurgischem Wege, während andere, auf dem alten klinischen Standpunkt der Unheilbarkeit der Meningitis festhaltend, mittelst des Lumbalpunktats nicht die Möglichkeit der Erkenntnis der Meningitis zugeben und nach dem letalen Verlauf allein die Richtigkeit der Diagnose der Meningitis stellen. Zwischen diesen beiden extremen Standpunkten sucht Passot die Vermittlung herbeizuführen, indem er den Nachweis erbringt, daß man zunächst

Generated on 2019-10-24 14:33 GMT / http://hdl.handle.net/2027/uc1.b3252762
Public Domain in the United States, Google-digitized / http://www.hathitrust.org/access_use#pd-us-google
Digitized by Google
Original from UNIVERSITY OF CALIFORNIA

mit Unrecht als seröse Meningitis Zustände bezeichnet, die mit der Meningitis nichts zu tun haben und nur als „états hypertensifs", das heißt als Überspannungszustände der Hirnhaut aufzufassen sind. Es handelt sich um einfache Ergüsse ohne Eiweiß und ohne geformte Bestandteile, wie man sie fast ausschließlich nur bei Kindern und jugendlichen Individuen findet, namentlich im Gefolge von leichter Otitis ohne jede Schädigung des Felsenbeines. Je nachdem es zum Erguß nur in den Ventrikeln oder außerhalb derselben kommt, ist die Symptomatologie verschieden. Bei dem einfachen Erguß in die Schädelhöhle kommt es rasch zur Stauungspapille und nach der Lumbalpunktion rasch zur Heilung; dies sind die zwei wichtigsten Charaktere. Komplizierter sind die Verhältnisse, wenn es sich um den Erguß in die Ventrikel handelt, schon deshalb, weil die endgültige Diagnose nur erst durch die Punktion der Seitenventrikel möglich ist. Von diesen Formen unterscheiden sich dann die echten, sterilen Formen der Meningitis. Aber wie schwer ist es, das Freisein des Punktats von Mikroben zu behaupten! Passot macht auf die zahlreichen Fehlerquellen aufmerksam, denen man in der bakteriologischen Diagnose begegnet und die man kennen muß. Im großen und ganzen bleibt es doch dabei, daß die Deckgläschenuntersuchung des frischen Punktats die sicherste Aufklärung gibt, nur muß man viele solcher Präparate machen. Ist das Resultat positiv, so muß sofort operiert werden, während man bei negativem Resultat des Deckgläschenpräparates ruhig 48 Stunden auf die Antwort der Kulturen warten darf. Bleibt das Punktat von zelligen Bestandteilen frei, so spricht Passot von seröser Meningitis. Sie ist dann der Ausdruck einer verhältnismäßig geringen Reizung der Hirnhaut, die gegen die Ohrläsion im allgemeinen zurücktritt. Die eitrigen, aseptischen Formen der Meningitis sind als mikrobenfrei kaum durch die cytologische Untersuchung zu erkennen. Vielfach wird behauptet, daß bei Gegenwart von Mikroben die Zellen ihre Färbekraft verlieren, der Zellkern namentlich leiden, die Konturen der Zellen verwischt sind. Nach Passot beweist diese Histolysis der Zellen durchaus nicht die Anwesenheit von Mikroben. Umgekehrt können die Polynuclearen ihre vollen tinktorischen Eigenschaften trotz Anwesenheit der Mikroben wahren, wenn es sich entweder um hypertoxische Formen handelt, wo die Zeit zur Cytolyse durch die Mikroben nicht ausreicht, oder im Gegenteil um abgeschwächte Mikroben, die nicht imstande sind, histolytische Wirkung auszuüben. Lautmann.

Die Behandlung der akuten Mastoiditis. — Die Trepanation des Warzenfortsatzes. Von G. Mahn. (Presse Médicale. 1913. Nr. 97.)

Wer die Trepanation des Warzenfortsatzes lernen will, kann sich getrost an diesen Aufsatz wenden, in dem jede Phase der Operation beschrieben wird und in dem der deutliche Text noch durch 29 Figuren unterstützt wird. Mahn widerrät die Naht nach der Operation. Höchstens läßt er sie gelten für einige seltene Fälle, die man auch nur im Verlaufe der Operation auslesen kann, bei

Generated on 2019-10-24 14:33 GMT / http://hdl.handle.net/2027/uc1.b3252762
Public Domain in the United States, Google-digitized / http://www.hathitrust.org/access_use#pd-us-google
Digitized by Google
Original from UNIVERSITY OF CALIFORNIA

denen man sicher ist, alles Krankhafte entfernt zu haben. Die lokale Anästhesie erwähnt er nicht, woraus man schließen kann, daß Mahn dieselbe nicht anwendet. Unter den Instrumenten führt er die Knochenzange von Lombard an und den Wundsperrer von Vacher, zwei in der Tat ausgezeichnete Instrumente, die ohne Assistenz zu operieren gestatten. Lautmann.

Über rezidivierende Mastoiditis. Aus der Ohren- und Halsklinik des Kommunalhospitals Kopenhagen (Direktor: Professor Dr. Holger-Mygind). Von Willaume Jantzen, Assistenzarzt der Klinik. (Arch. f. Ohrhlk. 86. 1911. H. 3 u. 4.)

Unter rezidivierender Mastoiditis versteht man eine akute ossöse Entzündung in einem Processus mast., an dem früher bei einer Resectio akute Osteitis konstatiert worden ist und wo in der Zwischenzeit anscheinend vollständige Heilung der Operationshöhle stattgefunden hat. Solche Fälle sind in der Literatur von verschiedenen Autoren beschrieben. Jantzen hat nun 21 Fälle aus obiger Station aus 6 Jahren gesammelt, denen 225 gewöhnliche Resektionen gegenüberstehen. In bezug auf das Alter sind die Rezidiven bei Erwachsenen äußerst selten. Die Rezidiven treten meist im ersten Jahr nach der ersten Operation auf. Bei Kindern ist sie häufig wegen der Weite der Tuba (Biehl), wodurch eine Infektion vom Nasenrachen leichter stattfindet. Andrerseits spielen Infektionskrankheiten überhaupt eine größere Rolle. Was die Regeneration anbelangt, kann man keine bestimmte Regel aufstellen. Erst treten Granulationen auf, die sich zu Bindegewebe umbilden, um dann zu verknöchern. Wie schnell dieser Prozeß vor sich geht, ist anscheinend individuell verschieden. Gatscher.

Labyrinthoperation wegen hochgradigsten Labyrinthschwindels. Von Dr. med. Matte, Ohrenarzt in Cöln. (Arch. f. Ohrhlk. 86. 1911. H. 3 u. 4.)

Verfasser hat entsprechend seinen in der Festschrift für Schwartze (Archiv f. Ohrhlk., Bd. 73) einen Pat., der durch ein Trauma eine Basisfraktur erlitten hatte, wegen der nachträglich aufgetretenen peinigenden Schwindelanfälle labyrinthoperiert. Matte führt diese auf Knochensplitter, andere mechanische Hindernisse, die noch erregbare Ampullenteile reizten, zurück. Zwei Jahre nach der Operation war Pat. noch frei von Anfällen. Nicht beeinflußt konnten die subjektiven Geräusche (Siedegeräusche) werden. Da sie nach der Erfahrung des Autors nach keiner Labyrinthoperation vollständig zur Ruhe gebracht werden, verlegt er ihre Entstehung in den Acusticusstamm als Folge von Degenerationen oder Neuritiden. Gatscher.

Die Prognose und Behandlung der otogenen Pyämie, Sinusphlebitis und Sinusthrombose. Von Prof. V. Uchermann, Kristiania. (Arch. f. Ohrhlk. 85. 1911. H. 3.)

Im Abschnitt Prognose werden die Formen der Naturheilung derartiger Prozesse den Resultaten der operativen Behandlung gegenübergestellt. Im weitaus größeren Kapitel Prophylaxe und Behandlung geht nun der Verfasser des näheren auf die Maßnahmen gegen diese Erkrankungen ein. Er

Digitized by Google
Original from UNIVERSITY OF CALIFORNIA
Generated on 2019-10-24 14:33 GMT / http://hdl.handle.net/2027/uc1.b3252762
Public Domain in the United States, Google-digitized / http://www.hathitrust.org/access_use#pd-us-google

redet der möglichst frühzeitigen Mastoidoperation das Wort, wenn bei akuter purulenter Otitis media trotz großer Perforation durch 8 Tage Fieber besteht; er plädiert für die Aufdeckung der Sinuswand in allen Fällen, wo anamnestisch oder objektiv ein auch nur geringes Zeichen einer Komplikation besteht, auch bei anscheinend gesundem Knochen. Dies zunächst prophylaktisch. Er geht dann zur Therapie über und weist zunächst an mehreren Fällen nach, daß eine Sinusphlebitis allein dieselben allgemeinen Symptome machen kann wie eine Thrombose; man muß daher diese beiden Begriffe wohl voneinander trennen. Demgemäß ist auch die Therapie verschieden einzurichten. Auch gegen die „orthodoxe" Lehre über die Thrombose wendet sich der Autor. Der schwache Punkt der Lehre: die Erklärung der sprungweisen Thrombenbildung mit oder gegen den Blutstrom durch Ansiedlung von Bakterien auf günstigen Stellen, führt ihn dazu zu formulieren, daß relative Stase des Blutes und Entzündung der Wände immer das Primäre sein müssen bei der Thrombenbildung. Es folgen dann symptomatologische und therapeutische Erörterungen, auf weitgehende Erfahrungen gestützt. Gatscher.

Zur Frage der Sinusthrombose nach Freilegung des gesunden Sinus. Aus der k. k. Univ.-Ohrenklinik in Wien (Vorst.: Prof. V. Urbantschitsch). Von Dr. Gustav Bondy, I. Assistent der Klinik. (Arch. f. Ohrhlk. 85. 1911. H. 3.)

Bondy polemisiert gegen die von Marum in demselben Hefte des Archives (Jahresbericht über die Tätigkeit etc.) bezüglich der Entstehung der Sinusthrombose ausgesprochenen Ansichten. Gerade die 2 Fälle, die Marum heranzieht, haben, wie Bondy strikte auseinandersetzt, keine Eignung, an eine Entstehung der Thrombose durch Sinusfreilegung denken zu lassen. Dagegen kann Bondy die in einem Falle Marums vorgenommene Sinuspunktion als ätiologisches Moment durch andere analoge Fälle sehr wahrscheinlich machen. Bondy führt überhaupt aus seiner eigenen und aus fremden Zusammenstellungen sehr beweiskräftige Fälle an, daß nur unter bestimmten Voraussetzungen, die sehr präzis formuliert werden, die Sinusfreilegung eine Thrombose nach sich zieht. Er betont deshalb am Schlusse auch ganz konsequent den theoretischen Charakter der Frage und warnt ausdrücklich davor, etwa aus Furcht vor einer möglicherweise entstehenden Thrombose auf die Freilegung des Sinus in zweifelhaften Fällen zu verzichten. Gatscher.

Notizen.

Deutsche otologische Gesellschaft. Die 23. Versammlung findet Donnerstag den 28. und Freitag den 29. Mai 1914 in Kiel statt.

Vorträge und Demonstrationen sind beim Schriftführer bis zum 1. April anzumelden. Der Anmeldung sind Auszüge aus den Vorträgen oder Schlußsätze beizufügen, welche gleichzeitig mit dem Sitzungsprogramm verschickt werden.

Digitized by Google
Original from UNIVERSITY OF CALIFORNIA
Generated on 2019-10-24 14:33 GMT / http://hdl.handle.net/2027/uc1.b3252762
Public Domain in the United States, Google-digitized / http://www.hathitrust.org/access_use#pd-us-google

Anmeldungen zur Aufnahme in die Gesellschaft sind ebenfalls an den Schriftführer zu richten. Die Neuaufzunehmenden müssen satzungsgemäß von 2 Mitgliedern der Gesellschaft vorgeschlagen werden. Rudolf Panse, Dresden-N., Hauptstraße 32 I, Schriftführer.

V. allgemeiner österreichischer Taubstummenlehrertag, 14. u. 15. April 1914.

Angemeldete Vorträge:

1. Fritz Biffl, Lehrer am k. k. Taubstummeninstitut in Wien: „Die Vor- und Fortbildung der Taubstummenlehrer in Österreich."

2. Adolf Freunthaller, Lehrer am k. k. Taubstummeninstitut in Wien: „Stellungnahme der Taubstummenlehrer zu den modernen Körpererziehungsfragen."

3. Josef Friedl, em. Lehrer des allg. österr. israelitischen Taubstummeninstituts in Wien: „Die Beschäftigung und Beaufsichtigung der Zöglinge in Internaten während der unterrichtsfreien Zeit."

4. Klemens Kühnel, Hauptlehrer an der n.-ö. Landes-Taubstummenanstalt in Wien: „Über Rhythmus und Schliff in der Sprache der Taubstummen."

5. Heinrich Rechberger, Lehrer an der Taubstummenbildungsanstalt in Linz: „Über den ersten Sprech- und Sprachunterricht der Taubstummen."

6. Wilhelm Wagner, Religionslehrer am Taubstummeninstitut in Lemberg: „Das Taubstummenbildungswesen in Galizien."

7. Franz Wissgott, Lehrer am mähr.-schles. Taubstummeninstitut in Brünn: „Der Wert des Schulgartens für die Taubstummenschule."

Conférences théoretiques et pratiques d'Électrologie, de Radiologie et de Radiumlogie. La société des médecins chefs des laboratoires de Radiologie et d'Électro-Radiothérapie des hôpitaux de Paris organisé deux fois par an, en Novembre et en Mai, une série de conférences théoriques et pratiques d'Électrologie, de Radiologie, de Radiumlogie, d'une durée d'un mois environ.

La deuxième série aura lieu à partir du Lundi 4 Mai à l'Amphithéâtre de l'Hôpital de la Pitié, 83, Boulevard de l'Hôpital (Chemin de fer Métropolitain, Station Saint-Marcel).

La Conférence inaugurale sera faite le 4 Mai, à 4 h. 30, sous la Présidence de: M. le Docteur Barth, Médecin des Hôpitaux, Membre du Conseil de Surveillance, par: M. le Professeur d'Arsonval, Membre de l'Institut, Membre de l'Académie de Médecine.

Inscription. Pour l'inscription, qui es graduite, s'adresser au Dr. Delherm, Hôpital de la Pitié, Boulevard de l'Hôpital, 83, Paris (XIIIe) ou au Dr. Aubourg, Hôpital Boucicaut, Rue de la Convention, 62, Paris (XVe).

Personalien.

Verliehen: Dr. Grünberg, Privatdozent für Oto-Laryngologie in Rostock, der Titel Professor.

Für den wissenschaftlichen Teil verantwortlicher Redakteur: **Dr. E. Urbantschitsch, Dr. H. Marschik.**
Herausgeber, Eigentümer und Verleger: **Urban & Schwarzenberg.**

Druck von Gottlieb Gistel & Cie., Wien, III., Münzgasse 6.

Generated on 2019-10-24 14:33 GMT / http://hdl.handle.net/2027/uc1.b3252762
Public Domain in the United States, Google-digitized / http://www.hathitrust.org/access_use#pd-us-google
Digitized by Google
Original from UNIVERSITY OF CALIFORNIA

MONATSSCHRIFT FÜR OHRENHEILKUNDE
UND
LARYNGO-RHINOLOGIE.

XLVIII. Jahrg. 1914. 3. Heft.

Nachdruck verboten.

Otologischer Teil.

Original-Artikel.

Über die Anatomie und Funktion des Nucleus Bechterew.

Vortrag, gehalten in der Österreichischen otologischen Gesellschaft in Wien am 23. Februar 1914.

Von Dr. **Rudolf Leidler**, Assistenten der Ohrenabteilung der Wiener allgemeinen Poliklinik. (Vorstand: Prof. Dr. G. Alexander.)

(Mit 4 Figuren.)

Im Jahre 1885 hat v. Bechterew[1]) als erster eine Gruppe von kleinen Ganglienzellen beschrieben, welche in der Seitenwand des IV. Ventrikels dorsal und hinter dem Deiterskern gelegen ist, und in welcher nach seiner Ansicht der größte Teil der Vestibularisfasern ihr Ende findet. Diese Zellgruppe wurde zwei Jahre später von Rauber[2]) in seinem Lehrbuche abgebildet und mit dem Namen „Bechterew"scher Kern oder Nucleus angularis" benannt. Gleichzeitig wurde dieser Kern von Flechsig[3]) anerkannt und als „Hauptkern des N. vestibularis" benannt.

Seit dieser Zeit wird diese Zellgruppe allgemein zu den Endkernen des N. vestibularis gerechnet. Trotzdem haben sich allmählich die Anschauungen über ihn wesentlich geändert und wir werden auch bald sehen, daß dies bei eingehender Beschäftigung mit dem N. vestibularis und seinen zentralen Verbindungen, insbesonders seinen Beziehungen zum Kleinhirn, notwendig erfolgen mußte. Schon Onufrowicz[4]), welcher bald nach v. Bechterew Studien über den Ursprung des N. acusticus beim Kaninchen anstellte, scheint das Endi-

[1]) v. Bechterew, Über die innere Abteilung des Strickkörpers und den VIII. Hirnnerven. Neurol. Zbl. 1885.

[2]) Hoffmann und Rauber, Lehrb. d. Anat. d. Menschen. 3. Aufl. S. 398.

[3]) Flechsig, Neurol. Zbl. 1886. H. 23.

[4]) Onufrowicz, Experimenteller Beitrag zur Kenntnis des Ursprungs des N. acusticus des Kaninchens. Arch. f. Psych. 16. 1885.

Digitized by Google
Original from UNIVERSITY OF CALIFORNIA
Generated on 2019-10-24 14:33 GMT / http://hdl.handle.net/2027/uc1.b3252762
Public Domain in the United States, Google-digitized / http://www.hathitrust.org/access_use#pd-us-google

gungsgebiet des Vestibularis an der Grenze des Kleinhirns etwas weiter zu fassen. Wenn er auch den von Bechterew beschriebenen Kern als Endkern anerkennt, so spricht er doch mehr allgemein von „der grauen Substanz des IV. Ventrikels ventral vom Bindearm", als teilweiser Endigungsstätte des Nerven. Lewandowsky[1]) wieder spricht von einem Kern, welcher etwa in der Gegend des Genu facialis und noch etwas weiter oral am Rande des Ventrikels gelegen ist und welcher nach seiner Ansicht als ein Teil des Nucleus dorsalis acustici (triangularis) aufzufassen wäre.

Und so hat fast jeder Autor, der sich eingehender mit dieser Gegend beschäftigte, seine mehr oder weniger verschiedene Auffassung vom sogenannten Bechterewschen Kern, ein Umstand, welcher die physiologische und klinische (resp. topisch diagnostische) Verwertbarkeit dieser Vestibularisendstätte erschwert, ja bisher beinahe unmöglich gemacht hat.

Worin liegt nun die Ursache dieser verschiedenen Auffassungen dieses Kerns von seiten der Autoren?

Unstreitig ist mit ein Grund dieser Verwirrung in der relativ kurzen und nicht absolut präzisen Beschreibung des Kerns von seiten seines Entdeckers selbst zu suchen, ein Mangel, welcher noch durch das Fehlen genauer Abbildungen erhöht wird. Immerhin ist die von Bechterew beschriebene Zellgruppe so konstant und bei genauer Kenntnis des in Betracht kommenden Gebietes so deutlich zu erkennen, daß dieser Umstand nicht zu schwer ins Gewicht fällt. — Viel wichtiger für die Beurteilung der Lage und Ausdehnung des „Hauptkerns des Vestibularis" ist die jeweilige Methode, nach welcher der betreffende Autor die Endigung des Nerven untersucht hat. So ist es insbesondere die Methode nach Marchi, welche uns ziemlich klare Verhältnisse, wenigstens in bezug auf markhaltige Fasern darbietet. Betrachten wir z. B. einen entsprechenden Schnitt aus der Medulla eines Kaninchens, welchem der Acusticus isoliert durchschnitten und dessen Gehirn nach der Methode von Marchi behandelt wurde. Wir bemerken da ganz deutlich, daß die dem Vestibularis angehörenden degenerierten Fasern, abgesehen von ihrer Ausbreitung im Gebiet des Deiterskerns und des Nucleus triangularis, nicht nur zu der von Bechterew beschriebenen, im Ventrikelwinkel gelegenen Zellgruppe ziehen, sondern sich in verschiedener Stärke auf einem bedeutend größeren Areale ausbreiten, wo eine Menge kleinerer und größerer Ganglienzellen, teils in Gruppen teils diffus angeordnet, zu erkennen sind. Dieses Areale werden wir im folgenden noch näher kennen lernen. Diese Tatsachen, welche man sehr schön bei einem von mir operierten und untersuchten Tiere[2]) studieren kann,

[1]) M. Lewandowsky, Untersuchungen über die Leitungsbahnen des Truncus cerebri. Jena 1904.

[2]) Demonstration der Präparate. Diese Präparate sowie die im weiteren Verlaufe des Vortrages zitierten Kaninchen sind der im Drucke befindlichen 2. Mitteilung

Digitized by Google
Original from UNIVERSITY OF CALIFORNIA
Generated on 2019-10-24 14:33 GMT / http://hdl.handle.net/2027/uc1.b3252762
Public Domain in the United States, Google-digitized / http://www.hathitrust.org/access_use#pd-us-google

zeigen ganz klar, daß wir nicht allein die von Bechterew beschriebenen Zellen als Hauptkern des Vestibularis ansehen können und sind wohl eine der Hauptursachen für die Verwirrung in der Auffassung vom Bechterewschen Kern. Andere Methoden wie Nissel, Golgi etc. haben zu ähnlichen Resultaten geführt. Endlich ist wohl auch die Wahl der Versuchstiere mitbestimmend für die Vorstellung des Bechterewschen Kerns. Zweifellos müssen die Forscher, die an verschiedenen Tieren experimentierten, resp. am Menschen Untersuchungen anstellen, zu etwas verschiedenen Resultaten kommen, da die in Betracht kommenden Ganglienzellen, wie wir noch weiter unten näher ausführen werden, bei den verschiedenen Tiergattungen nicht unwesentlich voneinander differieren.

So sehen wir denn, daß genügend Ursachen vorhanden sind, um unsere Frage zu verwirren, und müssen daher um so freudiger jede Arbeit begrüßen, welche die Klärung derselben um ein Stück vorwärts bringt.

Als ein wesentlicher Fortschritt in der Auffassung des Bechterew-Kerns, wenigstens in anatomischer Beziehung, ist die 1913 von Kaplan[1]) publizierte Arbeit: „Die spinale Acusticuswurzel und die in ihr eingelagerten Zellsysteme“ zu bezeichnen, welche in der uns interessierenden Frage einen von den anderen Forschern wesentlich verschiedenen Standpunkt einnimmt, welche aber, meiner Ansicht nach, vorläufig am besten den mit der Marchi- und anderen Methoden gewonnenen Kenntnissen von der Endigung des Vestibularis Rechnung trägt, weshalb ich mich mit ihr im folgenden etwas näher befassen will.

Kaplan schildert den von ihm Nucleus Bechterew (im weiteren Sinne) genannten Komplex von Zellmassen in folgender Weise: „In den Schnittebenen, wo die dorsal liegenden, großen Zellen des N. Deiters abzunehmen beginnen (bei einzelnen Tieren etwas caudaler, resp. oraler), treten hart am Lateralwinkel eventuell an der Lateralwand des Ventrikels in einer quergetroffenen, feinen, etwas lockeren Faserung kleine, meist gut tingierte Zellen auf. Laterodorsal ist dieses kleine Feld durch das nächstliegende Fastigiobulbärbündel *(fFB)* vom Areal der großen Zellen, resp. von den zwischen den Fastigiobulbärbündel eingelagerten Inseln grauer Substanz abgeschieden (Fig. 1). Auf oraleren Schnitten, wo das sich ventralwärts senkende Bracchium conjunctivum mehr und mehr das Feld der Substantia grisea praepos. Deitersi einengt, treten lateral, bald auch ventral, nachdem die spinalen Acusticuswurzelbündel von der Frontalebene verschwinden, d. h. auf dem Areal, das ventral von der spinalen Acusticuswurzel, lateral vom Corpus restiforme, dorsal vom Bracchium conjunctivum, dorsomedial von Lateralwinkel oder -wand des Ventrikels be-

---

meiner Arbeit: „Experimentelle Untersuchungen über das Endigungsgebiet des Nervus vestibularis“, Arb. a. d. Wr. neurol. Inst. 1914, entnommen.

[1]) Kaplan, Arb. a. d. neurol. Inst. in Wien (Hofr. Obersteiner). 20. 1913.

Digitized by Google
Original from UNIVERSITY OF CALIFORNIA
Generated on 2019-10-24 14:33 GMT / http://hdl.handle.net/2027/uc1.b3252762
Public Domain in the United States, Google-digitized / http://www.hathitrust.org/access_use#pd-us-google

grenzt wird, neue Zellgruppen auf. Diesen Zellgruppen sind folgende gemeinsame Charakteristika eigen:

1. Während diese Zellgruppen bei einigen Tierarten deutliche Unterschiede in der Zellstruktur aufweisen und leicht und scharf von einander ab-

Fig. 1. (25. Kaplan.)

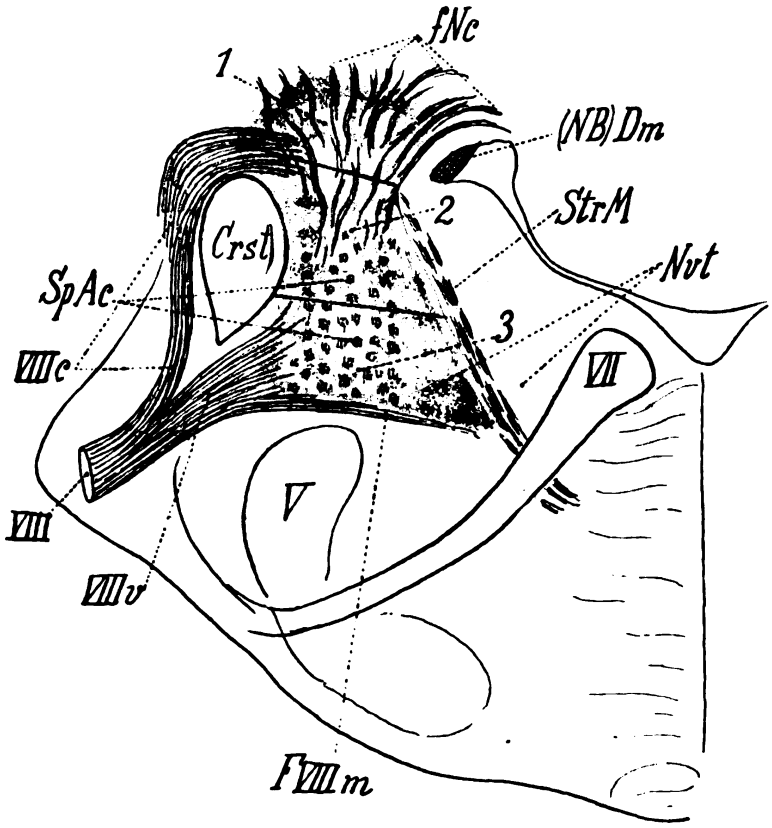

Halbschema (gilt für die meisten Tiere aus der Mitte der Säugetierreihe). Nucleus Deiters (dunkelgrau) auf eine Schnittebene projiziert. *1, 2, 3* = Abschnitte des Nucl. Deiters: *1* = Pars epimedullaris, *2* = Pars endomedullaris dorsalis, *3* = Pars endomedullaris ventralis, *Crst.* = Corpus restiforme. *FNc.* = Fibrae nucleocerebellares. *F. VIII. m.* = Fasciculus vestibularis medialis. *(N. B.) D. m.* = Nucl. Bechterew dorsoangularis (kaudalste Zellen). *Nvt.* = Nucl. vestibularis triangularis. *Sp. Ac.* = Spinale Acusticuswurzel (quergetroffen). *Str. M.* = Striae acust. Monakowi. *V.* = Nerv. trigeminus (spinale Wurzel). *VII.* = Nerv. facialis (austretender Schenkel). *VIII.* = Nerv. acusticus. *VII. c.* = Nerv. cochlearis. *VIII. v.* = Nerv. vestibularis.

zugrenzen sind (Carnivora), zeigen sie bei anderen Tierarten eine ausgeprägte Tendenz zur Homogenität der Struktur, zur Verwaschung ihrer Grenzen und sind von einander schwer oder gar nicht abzusondern (Elephas ind., Cetaceen, Marsupialia, Echidna etc.); sie stellen also gewissermaßen eine strukturell phylogenetische Einheit dar.

Digitized by Google
Original from UNIVERSITY OF CALIFORNIA
Generated on 2019-10-24 14:33 GMT / http://hdl.handle.net/2027/uc1.b3252762
Public Domain in the United States, Google-digitized / http://www.hathitrust.org/access_use#pd-us-google

2. Sie sind scharf abzugrenzen: *a)* caudal gegen den N. Deiters und seine graue Maße, *b)* ventral und oral gegen die motorischen und sensiblen Kerne des Quintus, *c)* dorsomedial und oral gegen die Zellen der cerebralen Quintuswurzel und gegen den Locus caeruleus.

Fig. 2. (26. Kaplan.)

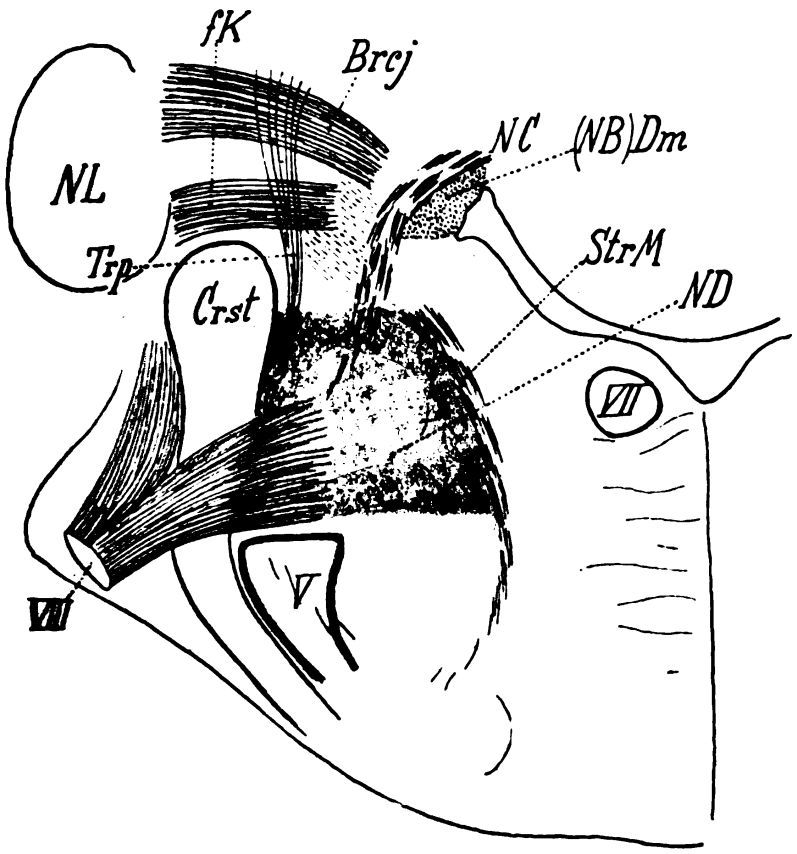

Schematischer Frontalschnitt. (Der Nucl. Deiters hat sich schon ein wenig gesenkt.) *Brcj.* = Brachium conjunctivum. *Crst.* = Corpus restiforme. *(N. B.) D. m.* = Nucl. Bechterew dorsoangularis. *N. C.* = Nucleocerebellare Bündel. *N. D.* (dunkelgrau) = Nucl. Deiters. *N. L.* = Nucl. lateralis cerebelli. *f. K.* = Kappenfaserung des Crst. *Str. M.* = Striae acusticae Monakowi. *Trp.* = Tractus retropeduncularis. *V.* = Nerv. trigeminus. *VII.* = Nerv. facialis (Knie). *VIII.* = Nerv. acusticus. Zwischen *Nc.* und *Trp.* ist die Substantia grisea praeposita Deitersi eingezeichnet.

3. Alle diese Zellgruppen werden angestrebt, resp. durchsetzt von den dorsal gerichteten Vestibularisfasern. Wie bekannt, gesellen sich zu den letzteren auf oraleren Schnitten gleichgerichtete Fasern anderen, trigeminalen Ursprungs.

In bezug auf diese drei Charakteristika stellen alle diese Zellgruppen einen gemeinsamen Zellkomplex dar."

Digitized by Google
Original from UNIVERSITY OF CALIFORNIA
Generated on 2019-10-24 14:33 GMT / http://hdl.handle.net/2027/uc1.b3252762
Public Domain in the United States, Google-digitized / http://www.hathitrust.org/access_use#pd-us-google

„Ich verstehe also unter N. Bechterew nicht nur die kleinzellige Ventrikelwinkelgruppe, die als N. Bechterew der Autoren, N. angularis Bechterew (Marburg) bekannt ist, sondern denjenigen, mehrere Zellgruppen, diese Ventrikelwinkelgruppe inbegriffen, umfassenden Komplex, der sich auf Sagittal-, wie auf dem Frontalschnitt scharf abgrenzen läßt", — und „zwischen dem N. Deiters,

Fig. 3. (27. Kaplan.)

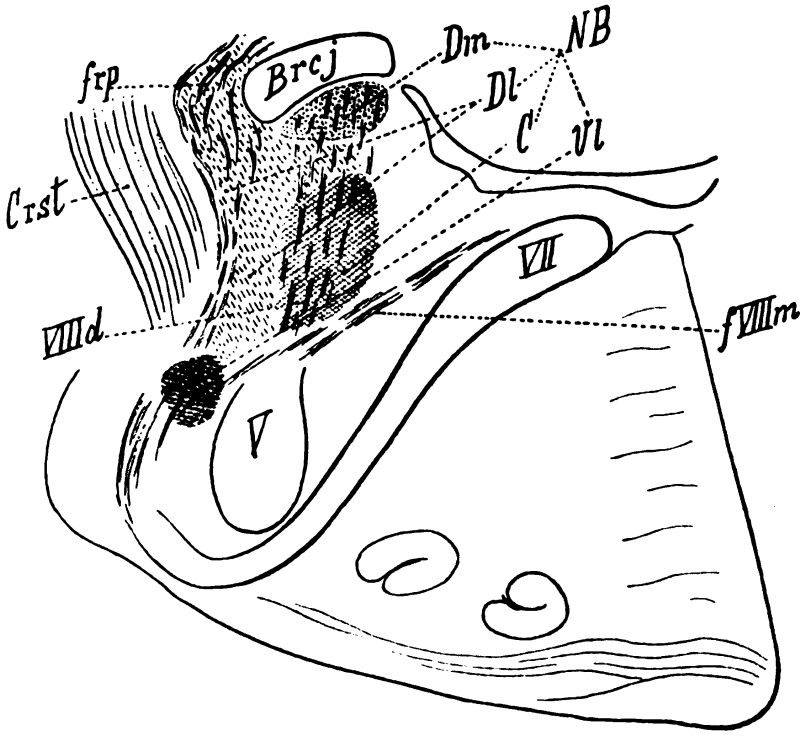

Schematischer Frontalschnitt, oraler als Fig. 2. Nucl. Bechterew (*N. B.*) und seine Gruppen: *D. m.* = dorsoangulare, *D. l.* = dorsolaterale. *C.* = zentrale (ventromediale), *V. l.* = ventrolaterale. *Brcj.* = Bracch. conjunct., *Crst.* = Corp. restif., *frp.* = *Trp* = Tractus retropeduncularis. *f. VIII. m.* = Fasc. vestib. med., *V.* = Trigeminus, *VII.* = Facialis, *VIII. d.* = Dorsalgerichtete Wurzel des Vestibularis.

dem Bracchium conjunctivum und den motorischen und sensiblen Kernen des Trigeminus interkaliert ist. Die Zellen des N. Bechterew sind durch ihre Größe, Anordnung und Faserung von den Zellen des N. Deiters und denen der Quintuskerne leicht abzusondern."

Innerhalb dieses Zellkomplexes unterscheidet Kaplan vier Gruppen des N. Bechterew: 1. die dorsoangulare, 2, die dorsolaterale, 3. die zentrale (ventromediale) und 4. die ventrolaterale Gruppe, wobei zu bemerken ist, daß

Generated on 2019-10-24 14:33 GMT / http://hdl.handle.net/2027/uc1.b3252762
Public Domain in the United States, Google-digitized / http://www.hathitrust.org/access_use#pd-us-google
Digitized by Google
Original from UNIVERSITY OF CALIFORNIA

anfangs (caudaler) nur die dorsaler liegenden Zellen zu sehen sind, während die ventralen erst oraler hinzutreten.

Die vom Autor beigegebenen halbschematischen Skizzen, welche in erschöpfender Weise die oben zusammenfassend geschilderten Verhältnisse erklären, habe ich mir abzubilden erlaubt.

Fig. 4. (28. Kaplan.)

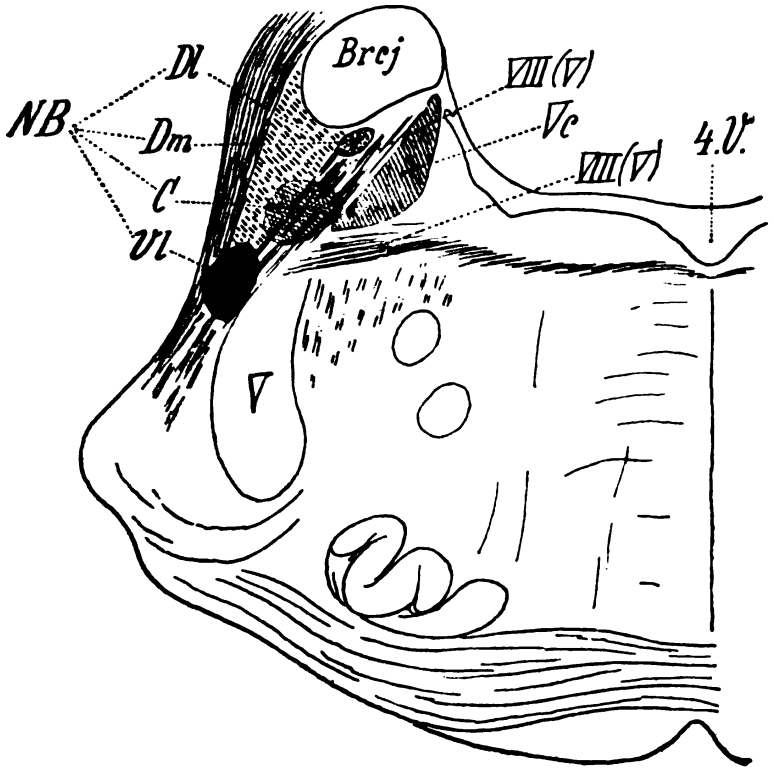

Schematischer Frontalschnitt, oraler als Fig. 3. Orales Ende des Nucl. Bechterew (*N. B.*): *D. m.* = dorsoangulare, *D. l.* = dorsolaterale, *C.* = zentrale (ventromediale), *V. l.* = ventrolaterale Gruppe. *V. c.* = Zellen der cerebralen *V.*-Wurzel und des Locus coeruleus. *VIII. (V)* = dorsalwärts und medialwärts gerichtete Fasern, die teils noch dem Vestibularis, teils schon dem Trigeminus angehören.

Aus dieser kurzen Zusammenfassung der eingehenden Untersuchungen Kaplans ersehen wir, wie kompliziert und ausgedehnt die Zellenmassen sind, zu welchen die aszendierenden Äste des Vestibularis ziehen. Diese Komplikation wird aber noch durch den Umstand wesentlich erhöht, daß die geschilderten Verhältnisse bei den verschiedenen Gruppen der Säugetierreihe, wenn auch nicht prinzipiell, so doch qualitativ, ziemlich verschieden sind. So sieht man häufig das Überwiegen der einen Gruppe des Bechterew-Kerns auf Kosten einer anderen oder das Überwiegen bald größerer, bald kleinerer Zellen inner-

Digitized by Google
Original from UNIVERSITY OF CALIFORNIA
Generated on 2019-10-24 14:33 GMT / http://hdl.handle.net/2027/uc1.b3252762
Public Domain in the United States, Google-digitized / http://www.hathitrust.org/access_use#pd-us-google

halb der einzelnen Gruppen etc. Dieser Wechsel im Aufbau ist aber kein unbedingt gesetzmäßiger, etwa so, daß es gelänge, eine Tabelle aufzustellen, die die Größenverhältnisse des Nucleus Bechterew in der Säugetierreihe veranschaulichen könnte. Eines jedoch steht fest — und darin deckt sich Kappers Ansicht mit der Fuses[1]), welcher ebenfalls eingehende Studien über diesen Kern angestellt hat —, daß der Bechterew-Kern beim Menschen und den menschenähnlichen Affen, z. B. Simia) seine höchste Ausbildung erreicht.

Diese wichtige Tatsache, welche wohl mit großer Wahrscheinlichkeit auf eine erhöhte funktionelle Bedeutung dieses Kerns beim Menschen hinweist, leitet uns zum zweiten Teil unserer Betrachtungen hinüber, nämlich zum Studium der

Funktion des Bechterew-Kerns.

Wie überall, wo uns die Funktion eines Gehirnbezirkes wenig oder gar nicht bekannt ist, trachten wir dieselbe vor allem mit Hilfe seiner bekannten anatomischen Beziehungen zu anderen, physiologisch besser bekannten Gebieten zu ergründen, um dann die gewonnenen Vorstellungen durch die Erfahrungen des Experiments und der Klinik zu beweisen oder richtigzustellen. Auf diesem Wege, d. i. von der Anatomie zur Physiologie, sind wir nun bei unserem Gebiete ganz besonders angewiesen. Durch seine Lage zwischen funktionell von ihm teilweise vollkommen verschiedenen Gebieten, von denen übrigens Teile in dasselbe hineinreichen, bietet dasselbe sowohl für das Experiment selbst als auch für die Deutung der erzielten Ergebnisse die größtmöglichen Schwierigkeiten.

Diese gehäuften Schwierigkeiten erklären die auffallende Tatsache, daß über die Funktion dieser nun schon seit 1885 bekannten Zellkomplexe eigentlich fast gar nichts bekannt ist. v. Bechterew selbst hat sich nirgends über dieselbe ausgesprochen und auch die meisten anderen Forscher, die sich nach ihm mit dem Kern beschäftigt haben, haben sich mit seiner anatomischen Beschreibung und der Feststellung seiner Verbindungen mit anderen Hirnteilen begnügt.

Der erste, welcher sich über die physiologische Bedeutung des Bechterew-Kernes Gedanken machte, ist wohl Kohnstamm. Basierend auf seiner Ansicht, daß der Bechterew-Kern auf dem Wege des hinteren Längsbündels die meisten Verbindungen mit den Augenmuskelkernen unter den Vestibularisendkernen besitzt — eine Ansicht, die, wie ich weiter unten zeigen werde, nicht zutrifft —, nimmt Kohnstamm an, daß dieser Kern den Hauptanteil der vestibulären Augeninnervation liefert, d. h. daß von ihm aus hauptsächlich

[1]) G. Fuse, Die innere Abteilung des Kleinhirnkernstieles (Meynert. JAK) und der Deiters'sche Kern. Arb. a. d. hirnanat. Inst. in Zürich. 1912. H. 6.

Digitized by Google
Original from UNIVERSITY OF CALIFORNIA
Generated on 2019-10-24 14:33 GMT / http://hdl.handle.net/2027/uc1.b3252762
Public Domain in the United States, Google-digitized / http://www.hathitrust.org/access_use#pd-us-google

der vestibuläre Nystagmus und die vestibulären Augendeviationen erzeugt werden.[1]) Zwei Jahre später[2]) warf derselbe Autor die Frage auf, ob nicht der von ihm beschriebene Nucleus trigemino-angularis, ein Kern, der sich wenigstens teilweise mit der zentralen (ventromedialen) Gruppe des Nucleus Bechterew nach Kaplan deckt, infolge seiner Beziehungen zum Quintus geeignet wäre, die Temperaturerregungen aufzunehmen, welche den kalorischen Nystagmus erzeugen; eine andere Funktion dieser Zellgruppe, welche sowohl dem Quintus als dem Vestibularis angehöre, läge darin, daß sie die von den Augenmuskeln ausgehenden, im Quintus geleiteten sensiblen Erregungen dem Vestibulargebiete übermittle.

Außer diesen wenigen Bemerkungen findet sich in der Literatur nichts Wesentliches über die Funktion des Bechterew-Kerns. Nur Marburg[3]) hat in seinem Vortrage „zur Lokalisation des Nystagmus" diese Frage kurz gestreift, indem er sich auf Grund seiner klinischen Erfahrungen gegen die oben zitierte Ansicht Kohnstamms, daß der Nucleus Bechterew es sei, welcher hauptsächlich zu den Augenmuskelkernen in Beziehung trete, wendet.

Ich habe nun im Verlaufe meiner seit Jahren betriebenen experimentellen Untersuchungen über das Endigungsgebiet des N. vestibularis Gelegenheit gehabt, auch dieser Frage näher zu treten und will im folgenden die auf unser Thema bezüglichen experimentellen Ergebnisse kurz mitteilen.[4])

Da das wichtigste und am leichtesten zu beobachtende Symptom der vestibuläre Augennystagmus, resp. die vestibulären Augendeviationen sind, war es selbstverständlich, daß ich vor allem diese Symptome wählte, um die Funktion des Bechterew-Kerns kennen zu lernen, um so mehr, als ja in der Literatur mit ziemlicher Konstanz eine ausgiebige direkte anatomische Verbindung des Kerns mit den Augenmuskeln auf dem Wege des hinteren Längsbündels angenommen wird. Ich habe deshalb neben der klinischen Beobachtung der Tiere nach der Operation mein besonderes Augenmerk auch auf die Anatomie des in Frage kommenden Gebietes gerichtet, wobei mir die Methode nach Marchi große Dienste geleistet hat.

Ich habe bei drei Kaninchen den Nucleus Bechterew lädiert und lasse im Folgenden einen kurzen Auszug aus den Protokollen über diese Tiere folgen:

Kaninchen 1 (Nr. 23 der Originalarbeit): Färbung mit Hämalaun-Eosin und nach Weigert.

---

[1]) Kohnstamm und Quenzel, Neurol. Zbl. 1908. S. 251.

[2]) Kohnstamm, Neurol. Zbl. 1910. Nr. 13. S. 710.

[3]) Marburg, Neurol. Zbl. 1912. H. 21.

[4]) Nähere Daten über die Experimente etc. müssen in der Originalarbeit, welche bereits im Drucke ist und in den „Arb. a. d. neurol. Inst. in Wien (Hofr. Obersteiner). 21. 1914" erscheinen wird, nachgesehen werden.

Digitized by Google
Original from UNIVERSITY OF CALIFORNIA
Generated on 2019-10-24 14:33 GMT / http://hdl.handle.net/2027/uc1.b3252762
Public Domain in the United States, Google-digitized / http://www.hathitrust.org/access_use#pd-us-google

Bei diesem Tiere wurden nach typischer Freilegung des IV. Ventrikels und des Wurms zwei Stiche ausgeführt. Der rechte Stich beginnt im Nucleus triangularis in der Höhe seiner größten Entwicklung, berührt in einer kurzen Strecke die medialsten Bündelquerschnitte der spinalen Acusticuswurzel in der Höhe des Tuberculum acusticum und reicht oralwärts, stets im Grau des Nucleus triangularis bleibend, nach Verschwinden des letzteren in den ventralen Teil des Bechterew-Kerns. Hier verbreitert er sich und quert den Kern fast vollkommen. In der Höhe des motorischen Trigeminuskerns rückt er in die ventrolateralen Partien des Nucleus Bechterew und endet daselbst in der Höhe des cerebralen Trigeminuskerns. Es handelte sich somit um eine Verletzung, welche durch den Nucleus triangularis in den Nucleus Bechterew ging, welchen sie in seinen ventralen Partien schwer lädierte.

Da diese Verletzung des Bechterew-Kerns zeitlich vor die andere linke Verletzung fällt, so daß ihre Wirkung genau beobachtet werden konnte, so will ich hier die Schilderung der letzteren als für unser Thema belanglos weglassen.

Die Verletzung der rechten Seite ergab keinerlei Reaktion von seiten der Augen resp. des Kopfes. Es zeigte sich weder ein Nystagmus noch eine Deviation der Augen resp. des Kopfes.

Kaninchen 2 (Nr. 25): Methode nach Marchi. Lebensdauer nach der Operation 9 Tage.

Nach typischer Freilegung des linken Flocculus wurde ein Einstich nach vorne unten in die Medulla gemacht. Die Verletzung hatte eine partielle Schädigung des N. vestibularis und eine fast vollständige Zerstörung (durch Malacie) des Bechterew-Kerns in allen seinen Teilen, des Flocculus, des Corpus restiforme und der ventralen Teile des Lateralkerns des Kleinhirns zur Folge. Der Deiters-Kern ist mit Ausnahme einiger oralster Zellen in allen seinen Teilen frei. Weiter oral werden auch der Trigeminus und der Bindearm vom Herde ergriffen.

Von Degenerationen finden sich außer der schweren Degeneration im Herd und seiner Umgebung und der sekundären Degeneration vom Flocculus noch folgende: Mittelstarke Degeneration der Vestibulariswurzelfasern und ihrer aszendierenden und deszendierenden Äste, die nucleocerebellaren Bahnen caudalwärts, der ganze motorische und ein Teil des sensiblen und cerebralen Trigeminus und Fibrae concomitantes nervi quinti: Das hintere Längsbündel ist beiderseits intakt.

In der Höhe des cerebralen Quintuskerns sieht man anfangs nur einzelne, später zahlreiche degenerierte, zarte Fasern aus dem Herd gegen die Mittellinie ziehen, wo sie lateral vom gleichseitigen hinteren Längsbündel nach vorne umbiegen. Sie ziehen dann

Generated on 2019-10-24 14:33 GMT / http://hdl.handle.net/2027/uc1.b3252762
Public Domain in the United States, Google-digitized / http://www.hathitrust.org/access_use#pd-us-google
Digitized by Google
Original from UNIVERSITY OF CALIFORNIA

allmählich gegen, teilweise selbst in das hintere Längsbündel rückend oralwärts. Es scheinen dies die aus dem Nucleus Bechterew zu den Augenmuskelkernen ziehenden Fasern zu sein.

Die Erscheinungen, die das Tier bot, waren die der inkompletten Zerstörung des linken Vestibularis. Unmittelbar nach dem Eingriff trat eine Art Reizung des linken Vestibularis ein: starke Deviation der Augen nach rechts unten und Nystagmus nach links. Am nächsten Tage finden wir jedoch die Zeichen der Lähmung des linken Vestibularis (komplette Deviation der Augen und des Kopfes nach links unten mit Nystagmus diagonalis nach rechts vorne unten und Rollung des Tieres nach links). Doch war die Lähmung keine komplette, denn alle vestibulären Reaktionen waren vorhanden und die Erscheinungen (auch die Deviation der Augen und des Kopfes) besserten sich allmählich. Interessant war auch bei diesem Tiere das Vorherrschen des rotatorischen Nystagmus nach vorne.

Die fast vollkommene Zerstörung des Bechterew-Kerns zeigte keinerlei das im übrigen klare Bild modifizierende Symptome.

Kaninchen 3 (Nr. 21): Methode nach Marchi. Lebensdauer nach der Operation 21 Tage.

Nach typischer Freilegung des rechten Flocculus wurde mit der Nadel nach vorne unten eingestochen. Der Stich geht durch den Flocculus und quert das ganze Gebiet von der Kuppe des Corpus restiforme etwas schräg von außen nach innen unten, wobei er einen Teil des großzelligen Deiters, einen großen Teil des Nucleus Bechterew und alle nucleocerebellaren Fasern durchtrennt. In seiner Umgebung befindet sich eine ziemlich starke Malacie. Der Stich geht dann, offenbar durch den Ventrikel, auf die andere Seite, wo er im Facialisknie in die Medulla eintritt. Daselbst zieht er teils medial neben, teils im Facialisstamm bis ins Corpus trapezoides, wobei er auf seinem Wege auch den motorischen Quintuskern trifft. Von den uns hier interessierenden Degenerationen seien nur die in oraleren Schnitten sichtbaren ventral vom Bindearm aus dem Bechterewkerngebiete der rechten Seite kommenden spärlichen degenerierten Fasern erwähnt, welche im Bogen gegen das rechte hintere Längsbündel ziehen, wo sie anfangs lateral liegen, um später in der Nähe der Augenmuskelkerne medialer zu rücken. Dieselbe Degeneration sieht man links, offenbar infolge Durchschneidung dieser Bahnen vom oralen Ende des Schnittes. Auch hier hat die schwere Verletzung des Bechterew-Kerns keine speziellen, mit den anderen Verletzungen nicht zu erklärenden Symptome gezeigt.

Resümieren wir kurz die Befunde bei diesen drei Tieren, so ergibt sich, daß 1. eine schwere Läsion des Bechterew-Kerns ohne Nebenverletzungen gar keine Symptome von seiten der Augen zeigte und 2. daß bei den zwei anderen Tieren die schwere Verletzung des

Digitized by Google
Original from UNIVERSITY OF CALIFORNIA
Generated on 2019-10-24 14:33 GMT / http://hdl.handle.net/2027/uc1.b3252762
Public Domain in the United States, Google-digitized / http://www.hathitrust.org/access_use#pd-us-google

Kerns die von den anderen Verletzungen herrührenden Symptome in keinerlei merklicher Weise beeinflußt hat.

Vergleichen wir nun mit diesem auffallenden Ergebnis unsere anatomischen Befunde über die Verbindungen des Nucleus Bechterew mit den Augenmuskeln:

Bei allen Tieren, bei denen die Verletzung der dorsalen Bogenfasern oral bis in die Gegend des motorischen Trigeminuskerns (also in die Höhe des Bechterew-Kerns) reicht, findet man konstant eine deutliche, ziemlich spärliche Degeneration in den dem hinteren Längsbündel lateral anliegenden Bündelquerschnitten derselben Seite, welche jedoch stets erst oraler vom dorsalen Schnittende erscheint und auf noch oraleren Schnitten langsam gegen die Mitte ins hintere Längsbündel rückt, wo sie manchmal mit einzelnen Schollen selbst bis in die medialen Bündel hineinreicht. Der Hauptteil bleibt jedoch stets lateral im und vom hinteren Längsbündel.

Ob diese Fasern nun aus dem N. Bechterew selbst oder vielleicht aus den oralsten Partien des Deiters-Kerns kommen, ist nicht mit Sicherheit zu entscheiden. Immerhin ist die Tatsache auffallend, daß sich diese Fasern degeneriert fanden, sowohl bei einem Tiere[1]), bei welchem der ganze N. Bechterew und nur ein ganz kleiner Teil des Deiters zerstört waren, als auch bei einem Tiere, bei dem die Malacie die spinale Augusticuswurzel und den Nucleus triangularis fast komplett, den N. Deiters nur etwas, den N. Bechterew aber gar nicht ergriffen hatte.

Hat man Gelegenheit, diese Fasern rückwärts zu verfolgen, so sieht man, daß sie aus den oralen Partien des Deiters, resp. aus dem Gebiete des N. Bechterew in sanftem Bogen medial und gleichzeitig oral ziehen, um dann, ungefähr in der Höhe des ausgebildeten Bracchium conjunctivum, sich lateral ans hintere Längsbündel anzulegen. Es scheinen somit diese Fasern gewiß nicht allein aus dem Bechterew-Kern, sondern teilweise auch aus den oralen Partien des großzelligen Deiters, vielleicht selbst von den oralsten Partien des ventrocaudalen Deiters zu kommen.

Berücksichtigt man nun an der Hand dieser Tatsachen die relativ geringe Anzahl aller dieser Fasern, so muß man wohl zur Ansicht kommen, das der N. Bechterew des Kaninchens wenn überhaupt (und das muß man wohl nach den Untersuchungen Kohnstamms und anderer annehmen), so gewiß nur sehr geringe Beziehungen zum hinteren Längsbündel (resp. den Augenmuskelkernen) hat.

Der von mir geschilderte, sanft bogenförmige Verlauf stimmt auch mit der Tatsache überein, daß van Schueren[2]) erst bei Verletzungen des hinteren

[1]) Vgl. die Originalarbeit.

[2]) van Schueren, Nevraxe. 13. 1912. H. 2. u. 3.

Digitized by Google
Original from UNIVERSITY OF CALIFORNIA
Generated on 2019-10-24 14:33 GMT / http://hdl.handle.net/2027/uc1.b3252762
Public Domain in the United States, Google-digitized / http://www.hathitrust.org/access_use#pd-us-google

Längsbündels in der Höhe der Brücke Chromolyse im N. Bechterew bekam, während Verletzung desselben proximal vom Facialisknie noch keine ergab. Derselbe Autor kommt auf Grund seiner Untersuchungen zu dem Resultate, daß der N. Bechterew (er versteht darunter wahrscheinlich den N. Bechterew dorsoangularis) nur aszendierende, vorwiegend homolaterale Fasern entsendet, welche besonders die lateralen Partien des hinteren Längsbündels einnehmen.

Eine wesentliche Unterstützung meiner Ansicht von den geringfügigen Verbindungen des N. Bechterew mit dem hinteren Längsbündel bilden die Untersuchungen Fuses. Auch dieser Autor kommt zu dem Schlusse, daß zwar Verbindungen vom N. Bechterew (angularis) zum hinteren Längsbündel derselben Seite existieren, daß dieselben aber, wenigsten bei den Nagern, nur durch spärliche Fasern repräsentiert sind. Eine Verbindung des Kerns von Lewandowsky mit dem hinteren Längsbündel ist nach seiner Ansicht nicht auszuschließen, „kann aber nur als winzig bezeichnet werden".

Alle diese unleugbaren Tatsachen, sowie auch der Umstand, daß die Verletzung, resp. Zerstörung des Bechterewkerns keinerlei Einfluß auf die Erregbarkeit des Vestibularis hat, berechtigt mich wohl zu dem Schlusse, daß der Bechterewkern keinen vestibulären Nystagmus erzeugt.

Es wäre nun trotzdem nicht ausgeschlossen, daß vom N. Bechterew einzelne Augenbewegungen ausgelöst werden, die seine, wenn auch geringen, anatomischen Beziehungen zu den Augenmuskeln erklären würden. Einen Hinweis darauf finden wir bei einem Tiere meiner Untersuchungsreihe, bei welchem eine kleine Verletzung lateral vom linken hinteren Längsbündel bestand, und zwar in einer Höhe, wo bereits die aus dem Bechterew-Kern kommenden, lateral neben dem hinteren Längsbündel ziehenden Fasern getroffen wurden. Dieses Tier zeigte unmittelbar nach der Verletzung eine Vertikaldeviation der Augen zur lädiersen Seite für einige Sekunden und eine auffallende Verstärkung der Reaktion für den rotatorischeu Nystagmus nach vorne und den vertikalen Nystagmus. Es wäre ja möglich, daß der N. Bechterew einzelne Rollungen der Augen im vertikalen und rotatorischen Sinne auszuführen imstande ist.

Wie dem auch immer sein mag, so steht es wohl fest, daß damit allein nicht die Funktion dieses relativ großen Zellkomplexes erschöpft sein kann.

Welches nun die hauptsächlichste Funktion des Bechterew-Kerns ist, kann derzeit nicht entschieden werden. Meiner Ansicht nach müssen wir das Studium des Bechterew-Kerns im Zusammenhang mit demjenigen der Kleinhirnkerne betreiben, um über seine eigentliche Funktion ins Klare zu kommen, denn viele anatomische und auch phylogenetische Momente sprechen dafür, daß dieser Zellkomplex zu diesen in engster Beziehung steht. So ist z. B. schon die anatomische Abgrenzung unseres Gebietes gegen den Nucleus fastigii, embolo-

Digitized by Google
Original from UNIVERSITY OF CALIFORNIA
Generated on 2019-10-24 14:33 GMT / http://hdl.handle.net/2027/uc1.b3252762
Public Domain in the United States, Google-digitized / http://www.hathitrust.org/access_use#pd-us-google

globus etc. des Kleinhirns nicht scharf durchzuführen, hauptsächlich auch deswegen, weil die genaue Anatomie der genannten Kleinhirnkerne noch nicht in voller Präzision vorliegt. Vielleicht bietet auch das wechselseitige Verhältnis des N. Deiters und des N. Bechterew einen Anhaltspunkt zur Erforschung der Funktion des letzteren. Mehreren Forschern (Fuse, Kaplan u. a.) ist es aufgefallen, daß die großen Zellen im Deiters beim Menschen nicht so zahlreich sind wie bei anderen Säugern, daß die kleinen Zellelemente dagegen wesentlich vermehrt erscheinen. Andrerseits scheint der N. Bechterew eine direkte orale und dorsoorale Fortsetzung der kleinzelligen grauen Substanz des N. Deiters zu sein, so daß die Möglichkeit einer physiologisch-anatomischen Wechselbeziehung zwischen beiden Kernen im Sinne einer gegenseitigen Kompensation nicht von der Hand zu weisen ist. Ferner besteht in der Säugetierreihe eine umgekehrte Proportion in der Ausbildungsrelation 1. im N. Bechterew selbst (zwischen seiner dorsoangularen und zentralen Gruppe) und 2. zwischen dem N. Deiters und der dorsoangularen Gruppe, und zwar in dem Sinne, daß bei den niederen Säugern die dorsoangulare Gruppe des N. Bechterew viel geringer entwickelt ist als bei den Affen und beim Menschen, die etwas größerzellige zentrale Gruppe des Bechterew-Kerns und der großzellige Deiters dagegen in der Reihe von den niederen Säugern zum Menschen aufwärts eine Rückbildung erfahren, die ihren höchsten Grad bei Simia und beim Menschen findet.

Auf Grund aller dieser auffallenden Wechselbeziehungen der Kerne von Deiters und Bechterew untereinander und beider zum Kleinhirne muß ich mich der Ansicht Kaplans anschließen, daß zwischen den Kleinhirnkernen und dem in dieser Arbeit besprochenen Gebiete in bezug auf die Zellgrößen- und Zellgruppenausbildung ein viel tieferer anatomischer sowie physiologischer Konnex bestehen muß, als es jetzt angenommen wird, und daß vorerst die anatomische und experimentelle Durcharbeitung der Kleinhirnkerne vorgenommen werden muß, bevor wir darangehen können, die Zellmassen des Bechterew-Kerns, sowohl in ihrem anatomischen Aufbau, als insbesondere in ihrer funktionellen Bedeutung zu verstehen.

Ein raschwirkendes Riechmittel gegen Ohrenschmerzen.

Vortrag, gehalten in der Österreichischen otologischen Gesellschaft im Februar 1914.

Von Regimentsarzt Dr. **Adolf Schwarz** im k. k. Landwehr-Infanterie-Regiment Nr. 37 in Gravosa (Dalmatien).

Der Liebenswürdigkeit und Gastfreundschaft des Herrn Hofrates Urbantschitsch habe ich die Ehre zu verdanken, Ihnen heute über ein schmerz-

Digitized by Google
Original from UNIVERSITY OF CALIFORNIA
Generated on 2019-10-24 14:33 GMT / http://hdl.handle.net/2027/uc1.b3252762
Public Domain in the United States, Google-digitized / http://www.hathitrust.org/access_use#pd-us-google

stillendes und sehr einfach anwendbares Mittel zu berichten, das in dem Spezialgebiete der Ohrenheilkunde oft Anwendungsgelegenheiten findet.

Da die Indrucklegung meiner allgemeinen und vorläufigen Mitteilung über das Mittel sich verspätet, will ich kurz deren Inhalt, so weit es mir nötig erscheint, anführen und im übrigen auf die demnächst erscheinende Publikation[1]) verweisen.

Wenn man einen Menschen, der infolge von Zahncaries Zahnschmerzen hat oder an von andersartigen Organerkrankungen in die Zähne irradiierten Zahnschmerzen leidet, zu einem Fläschchen mit einigen Kubikzentimetern Ol. Sinapis aethereum riechen läßt, hört der Zahnschmerz auf — meist für einige Stunden. Von dieser Tatsache und der Überlegung ausgehend, daß es sich beim Zahnschmerz um Trigeminusgebiet handelt, habe ich das Mittel bei den verschiedenen mir erreichbaren Ohrenschmerzen versucht und gefunden, daß es dabei tatsächlich in den meisten Fällen schmerzlösend wirkt.

Der Übersicht halber führe ich die Gruppen von Ohrenschmerzen an, bei denen die Anwendung des Mittels von positivem Erfolg begleitet war.

I. Gruppe: Bei den die Patienten oft sehr quälenden Schmerzen im Gefolge der akuten Mittelohrentzündung und des akuten Mittelohrkatarrhs, bei der Mastoiditis und den akut aufflackernden chronischen Otitiden. Bei den Paracentesen hatte ich oft den entschiedenen Eindruck, daß dieselben nach Ol. Sinapis weniger schmerzhaft als sonst verliefen.

II. Bei den Schmerzen infolge Entzündung des äußeren Ohres, der sogenannten Otitis externa (Furunkulose, Perichondritis spontan und postoperativ), den verschiedenen Ekzemformen des äußeren Gehörganges mit ihrem oft quälenden Jucken.

III. Bei den sogenannten irradiierten Ohrenschmerzen, den Otalgien kat' exochen.

IV. Hat es mir oft, wenn auch durchaus nicht immer, bei subjektiven Ohrgeräuschen und den sie begleitenden Kopfbeschwerden, sobald sie nicht durch die auf hereditärer Basis beruhenden Otosklerose hervorgerufen sind, bei der das Mittel stets zu versagen scheint, positiven Erfolg gezeigt.

V. Bei den Schmerzen, welche manchmal oft Jahre nach Ohrenoperationen auftreten, und bei Schmerzen, die gelegentlich des Verbandwechsels nach Ohrenoperationen entstehen, namentlich beim Herausziehen und wieder Einführen der Tampongazestreifen und beim Säubern der Wundhöhlen.

Für diese Gruppen mögen am Schlusse einige kurze Notizen der Versuchsfälle als Beleg folgen, so wie ich sie mir in aller Eile angelegt habe. Da mir fast ausschließlich nur ambulante Kranke zur Verfügung standen und ich anderweitig beschäftigt, nur relativ kurze Zeit im Tage den Versuchen

[1]) M. m. W., Nr. 8 ex 1914.

Digitized by Google
Original from UNIVERSITY OF CALIFORNIA
Generated on 2019-10-24 14:33 GMT / http://hdl.handle.net/2027/uc1.b3252762
Public Domain in the United States, Google-digitized / http://www.hathitrust.org/access_use#pd-us-google

widmen konnte, sind diese Notizen namentlich in bezug auf die Dauer der Wirkung oft ungenau — sah ich ja die meisten Kranken nur einmal —. Sie sind gewiß auch ihrer Zahl nach geringer, als ich mir wünschen würde. Trotzdem habe ich nicht eine längere und gründlichere persönliche Erfahrung über das Mittel abgewartet, und zwar aus dem Grunde, weil ich einerseits schon heute überzeugt bin, daß das Mittel in der Ohrenheilkunde schon nach diesen relativ geringen Erfahrungen angewendet zu werden verdient. andrerseits weil ich durch die Veröffentlichung erhoffe, daß die Indikationen des Mittels und die Grenzen seiner Leistungsfähigkeit durch Nachprüfung rascher und besser geklärt sein werden, als ich es als Nicht-Spezialist allein zu tun imstande wäre. Dabei erscheint es mir nach den bisherigen Erfahrungen auch, daß klinisches Material, sei es nun in Heilanstalten oder im Privathause, sich besser eigne, das Mittel zu erproben als ambulantes Material.

Die Gründe sind unter anderen die, daß ein Mensch mit starken Ohrenschmerzen sich schwer entschließt, in eine Ambulanz zu gehen, und lieber wartet, bis der Schmerz etwas abklingt (oft sind freilich die Ohrenschmerzen beim Liegen größer als beim Stehen), dann macht man über bestehende Schmerzen bei Kranken stets sicherere Beobachtungen, wenn man ihre Art etwas näher kennt.

I. Gruppe.

1. Anna J., 27 J., akute Otitis media, Ohrenschmerz, Trommelfell radiär injiziert, Konturen des Hammergriffs verschwunden, kurzer Fortsatz angedeutet, am hinteren oberen Quadranten diffuse Rötung und Vorwölbung. Auf Ol. Sinapis schwanden die Schmerzen, die Parazentese scheint schmerzlos zu sein. Patientin hält den Kopf ruhig und macht keine Abwehrbewegungen.

2. J. K., 48 J., Taglöhnerin. Otitis media acuta links. Seit 8 Tagen große stechende Schmerzen im Ohr. 10 Uhr vorm. Ol. Sinapis mit positivem (+) Erfolg. der bis 3 Uhr nachm., also fünf Stunden anhielt. Als der Schmerz um 3 Uhr wieder kam, war er geringer als zuvor.

3. R. K., 22 J., akute Otitis media links. Trommelfell narbig verändert, im hintern oberen Quadranten perforiert, serös schleimige Sekretion. Ol. Sinapis + Erfolg gegen die bestehenden Schmerzen.

4. H. W., Kontoristin. Seit 8 Tagen angeblich Influenza. Seit gestern starke Schmerzen in beiden Ohren. Beiderseits akute, noch nicht perforierte Otitis media. Auf Ol. Sinapis hört jeder Schmerz auf. Die Parazentese mit auffallend geringen Schmerzen verbunden.

5. F. E., akute Otitis media links bei seit 4 Jahren bestehenden chronischen Adhäsionen. 10 Uhr vorm. Ol. Sinapis + Erfolg gegen die bestehenden Schmerzen. Die Patientin bleibt bis 5 Uhr nachm. schmerzlos, also 7 Stunden.

6. A. J. Seit 8 Tagen Schmerzen im linken Ohr. Das Trommelfell etwas eingezogen und verdickt, sonst kein Befund. Ol. Sinapis + Erfolg.

Digitized by Google
Original from UNIVERSITY OF CALIFORNIA
Generated on 2019-10-24 14:33 GMT / http://hdl.handle.net/2027/uc1.b3252762
Public Domain in the United States, Google-digitized / http://www.hathitrust.org/access_use#pd-us-google

7. M. Sch., 18 J., Tischler. Seit 4 Tagen in einem chronisch entzündeten Ohr Schmerzen. Trommelfell perforiert, akut entzündlich verdickt, stark gerötet. 8 Uhr früh Ol. Sinapis + Erfolg, der bis $^3/_4$12 Uhr anhält, also $3^3/_4$ Stunden.

8. F. H., 44 J. Seit 14 Tagen linkseitiges Ohrenstechen nach Schnupfen. Linkes Trommelfell verdickt und gerötet. Ol. Sinapis + Erfolg.

9. J. K., 59 J. Seit 7 Wochen Schmerzen und Summen im rechten Ohr infolge chronischer Otitis media suppurat., die akut aufgeflackert ist. Ol. Sinapis + Erfolg.

10. St. A., 3 J. altes Kind, akute Otitis media. Parazentese nach Ol. Sinap. aeth. anscheinend schmerzlos, das Kind macht keine Abwehrbewegungen und gibt keinen Laut von sich.

11. A. P., 38 J. Seit 8 Jahren Ohrenfluß auf einem Ohr. Seit 3 Wochen starke Kopfschmerzen. Ol. Sinapis. Es wird angegeben, daß die Kopfschmerzen bedeutend besser wurde.

12. Name nicht notiert. Akute Exacerbation einer chronischen Otitis media. Trommelfell diffus gerötet, Perforation im vorderen unteren Quadranten. Ol. Sinapis + Erfolg gegen den bestehenden Schmerz.

13. Karl W. Wegen akuter Mastoiditis vor 5 Jahren operiert (antrotomiert), derzeit schmerzhafte akute Otitis an dem Ohr, deutlich Mastoiditis, Fluktuation in der alten Narbe, Ödem der Haut über dem Warzenfortsatze. Diagnose: Rezidiv-Mastoiditis. Ol. Sinapis + Erfolg, der bis zu der nach einer Stunde erfolgten Operation anhielt, bei welcher sich ungefähr ein Kaffeelöfel Eiter aus einer Antrumhöhle entleert.

14. L. E., 23 J., Näherin. Seit 14 Tagen akute Otitis media rechts, mit starken Schmerzen, heute nacht spontaner Durchbruch, im äußeren Gehörgang blutiges Sekret. 8 Uhr 30 vorm. Ol. Sinapis + Erfolg, der bis 12 Uhr mittags, also $3^1/_2$ Stunden anhält.

15. A. H., 23 J., seit heute nacht Ohrenstechen links. Akute Otitis media bullosa links. 9 Uhr Ol. Sinapis + Erfolg. Um 10 Uhr wieder Ohrenstechen, neuerdings Ol. Sinapis + Erfolg, der bis 2 Uhr nachm., also 4 Stunden andauert.

16. A. G., 23 J., Hilfsarbeiterin, seit 14 Tagen Otitis media acuta. Ol. Sinapis + Erfolg.

17. J. U., 54 J., Arbeiter. Schmerzen bei akuter Otitis media seit 6 Wochen. Vor 8 Tagen Parazentese des Trommelfells, die damals sehr weh getan hat. Ol. Sinapis + Erfolg. Neuerlich Paracentese, die nach Angabe des Mannes bedeutend schmerzfreier als die vorhergegangene ist.

18. H. M., 46 J., seit 9 Tagen akute Otitis media, deretwegen parazentesiert wurde; damals große Schmerzen beim Eingriff. Heute neuerliche Parazentese, die nach Ol. Sinapis, nachdem die spontanen Schmerzen wie gewöhnlich sistierten, schmerzfrei verlauft.

19. A. D., 21 J., Verkäuferin. Seit 3 Tagen akute Otitis media beiderseits. Bereits 3 Parazentesen. Seit gestern, wie sie sich ausdrückt, höllische Schmerzen. 8 Uhr 30 vorm. Ol. Sinapis + Erfolg, andauernd bis 2 Uhr 30 nachm., also 6 Stunden

II. Gruppe.

20. F. S., 50 J., Postamtsdiener. Seit 2 Jahren Jucken in beiden Ohren, manchmal so stark, daß er nachts aufwacht, jetzt starke Schwerzen, Trommelfell

Digitized by Google
Original from UNIVERSITY OF CALIFORNIA
Generated on 2019-10-24 14:33 GMT / http://hdl.handle.net/2027/uc1.b3252762
Public Domain in the United States, Google-digitized / http://www.hathitrust.org/access_use#pd-us-google

normal, trockenes schuppendes Ekzem in beiden äußeren Gehörgängen. Ol. Sinapis + Erfolg.

21. M. K., 20 J., Hilfsarbeiterin. Seit 8 Tagen starke Schmerzen im Ohr, inzisionsreife Furunkel der hinteren Wand. Ol. Sinapis, die Schmerzen hören sofort auf. Die Incision ist nicht schmerzfrei.

22. J. V., 13 J. Seit 2 Tagen Otitis externa mit heftigen Schmerzen, Ekzema crustosum des äußeren Gehörganges. Große Schmerzhaftigkeit des etwas geschwellten Tragus. 10 Uhr 40 vorm. Ol. Sinapis + Erfolg, der bis 12 Uhr mittags anhält.

23. H. S., 49 J. Seit 7 Wochen starke Ohrenschmerzen. Otitis externa, Furunkel der vorderen Wand, daneben Otitis media. 10 Uhr 30 vorm. + Erfolg nach Ol. Sinapis, der bis nächsten Tag 9 Uhr früh andauert.

24. L. W., 48 J., seit gestern starke Ohrenschmerzen links. Otitis externa. Ol. Sinapis + Erfolg.

25. J. P., 16 J., 4 Tage starke Ohrenschmerzen. Otitis externa der hinteren Gehörwand. Ol. Sinapis + Erfolg.

26. Patient, dessen Name nicht notiert erscheint, nach Radikaloperation akute Perichondritis mit starken Schmerzen. Ol. Sinapis + Erfolg.

27. F. St., 43 J., Arbeiterin. Seit 8 Tagen Ohrenschmerzen. Schwellung im Ohr, diffuse Infiltration aller Gehörgangswände. An der hinteren Wand am Eingang zum äußeren Gehörgang ein beginnender Furunkel. Die Gegend des Tragus ist derb infiltriert, die Haut stark gerötet. Beginnender Furunkel an der Innenseite des Tragus. Ol. Sinapis + Erfolg. Die Schmerzen hören auf. Die Inzision ist anscheinend mit wenig Schmerzen verbunden.

28. J. S., 29 J., Arbeiterin. Seit 3 Wochen Ohrenschmerzen, rechts Otitis externa mit Ekzema seborrhoicum. Ol. Sinapis + Erfolg.

III. Gruppe.

29. J. B., 17 J., seit 4 Tagen starke Schmerzen im rechten Ohr. Nach Ol. Sinapis + Erfolg. Ursache des Ohrenschmerzes unbekannt.

30. J. H., Frau. Seit 3 Tagen vom Zahn irradiierte Schmerzen. Ol. Sinapis + Erfolg.

31. F. J., 36 J., Mann. Seit 10 Tagen Ohrenstechen, Ohrenbefund negativ. Ol. Sinapis + Erfolg.

32. J. B., 44 J. Tabes dorsalis mit Paralysis progressiva. Seit 3 Jahren Stechen im Ohr und im Gaumen. Ol. Sinapis + Erfolg.

IV. Gruppe.

33. G. W., Dienstmädchen. Seit mehreren Jahren Ohrensausen und Ohrenläuten. Seit 8 Tagen starkes Sausen und Läuten. Trommelfellbefund normal. Nach Ol. Sinapis 6 Tage andauernde Besserung. Das Läuten ist ganz geschwunden, das Sausen um die Hälfte besser geworden.

34. J. W., 26 J., Schlosser. Seit 6 Wochen Sausen im linken Ohr. Trommelfell stark eingezogen, sonst normal. Nach Ol. Sinapis hört das Sausen für 1 Stunde auf.

35. J. H., Tischler. Seit 3 Monaten Ohrensausen. Trommelfell eingezogen, Kalkablagerungen in den vorderen Quadranten. Nach Ol. Sinapis hört das Ohrensausen auf. Dauer des Erfolges unbekannt.

Generated on 2019-10-24 14:33 GMT / http://hdl.handle.net/2027/uc1.b3252762
Public Domain in the United States, Google-digitized / http://www.hathitrust.org/access_use#pd-us-google
Digitized by Google
Original from UNIVERSITY OF CALIFORNIA

36. J. Z., Kesselschmied, beide Ohren verstopft und Kopfschmerzen. Ol. Sinapis + Erfolg. Diagnose: Laesio auris int.

37. A. St., Verkäuferin. Schwerhörigkeit auf beiden Ohren, seit 3 Monaten Kopfschmerz am Scheitel und rückwärts. $^1/_2$9 Uhr vorm. Ol. Sinapis mit dem Erfolge, daß sie keinen Schmerz, nur etwas Druckgefühl empfindet. Der Erfolg hielt bis 1 Uhr nachm., also $4^1/_2$ Stunden an.

38. K. Z., 40 J., Handelsmann. 3 Jahre Ohrensausen links. Objektiv große trockene Perforation. In der Jugend Ohrenfluß. Ol. Sinapis + Erfolg, dessen Dauer unbekannt.

39. R. W., 45 J., Private mit der Diagnose Laesio auris intern. Klagt über starkes Ohrensausen und Stechen im Kopfscheitel. 11 Uhr vorm. Ol. Sinapis. Hierauf große Erleichterung, die bis 1 Uhr 30 nachm. anhält.

V. Gruppe.

40. H. G., 25 J., Hilfsarbeiterin. Vor 2 Jahren Radikaloperation rechts. Seit 8 Tagen vom Ohr ausstrahlende Schmerzen in der Stirne und Schläfe rechts. Ol. Sinapis + Erfolg.

41. K. K., 18 J., Maschinenarbeiter. Radikaloperation am linken Ohr vor $4^1/_2$ Jahren. Seit 3 Tagen gegen den Nacken ausstrahlende Schmerzen. 10 Uhr 30 Ol. Sinapis + Erfolg. Von 11—11 Uhr 15 wieder Schmerzen, jedoch bedeutend geringere, seither bis zum Befragen am nächsten Vormittag schmerzfrei.

42. S. H., Frau. Seit 4 Tagen heftige Schmerzen im linken Ohr, das vor einigen Monaten radikal operiert wurde. Die Wunde ist nicht geschlossen. Otitis externa der vorderen Wand. 8 Uhr 30 vorm. Ol. Sinapis + Erfolg. Um 10 Uhr 30 fangen die Schmerzen wieder an, waren jedoch geringer als vor dem Ol. Sinapis und erreichten erst um 9 Uhr abends die frühere Intensität.

43. K. J., 21 J. Vor einigen Tagen Radikaloperation links. Schreit bei jedem Verbandwechsel. Nach Ol. Sinapis läßt er sich ruhig verbinden. Dasselbe wurde noch bei einem zweiten Patienten konstatiert, der Fall jedoch nicht genauer notiert.

44. H. Sch., 22 J., Frau. Vor 2 Jahren dreimal am linken Ohr operiert. Seit 14 Tagen starke Schmerzen im Ohr. Ol. Sinapis + Erfolg, im Ohr sieht man mächtige Borken.

Zum Schlusse glaube ich auch an dieser Stelle berichten zu sollen, wie ich zu Ol. Sinapis riechen ließ. In einem 20 *g* Medizinalfläschchen ließ ich ca. 5 *g* des Mittels geben und hielt das Fläschchen unter das der kranken Seite entsprechende Nasenloch des Kranken, dessen Mund und Augen ich vorher schließen ließ, und forderte ihn auf, nachdem ich noch vorher durch leichtes Zudrücken des anderen Nasenflügels das zweite Nasenloch verschlossen hatte, kurz aber kräftig zuzuriechen. Der Erfolg tritt, wenn er eintritt, sofort und nach einmaligem Zuriechen ein. Bleibt er aus, so kann man es noch einmal versuchen, öfters hintereinander habe ich es nie getan.

Digitized by Google
Original from UNIVERSITY OF CALIFORNIA
Generated on 2019-10-24 14:33 GMT / http://hdl.handle.net/2027/uc1.b3252762
Public Domain in the United States, Google-digitized / http://www.hathitrust.org/access_use#pd-us-google

Aus der Abteilung für Ohren-, Nasen- und Rachenkrankheiten (Vorstand: Prof. Dr. Výmola) der tschechischen Universitätspoliklinik in Prag.

Über Muskelgeräusche des Ohres.

Von Dr. **B. Dědek**, Assistent der Poliklinik.

In der letzten Zeit wurden diese auch in klinischer Hinsicht interessante Erscheinungen Gegenstand physiologischen Studiums. Das Bestreben, unsere Kenntnisse in dieser Richtung zu erweitern erscheint um so mehr begründet, als das Kapitel über Muskelgeräusche des Ohres bis jetzt eigentlich nur ein Chaos von verschiedenen, oft widerstrebenden Angaben ist, und es ist wirklich erstaunlich, wie wenig wir Sicheres und Unbestreitbares über dieselben wissen.

Durch einen interessanten Fall zum eingehenden Studium dieser verhältnismäßig seltenen Geräusche angeregt, habe ich den Versuch gemacht, auf Grund neuester physiologischer Ergebnisse und teilweise auch eigener Beobachtungen ein wo möglich klares Bild einzelner Geräusche festzustellen, und bemühte mich, ihren Ursprung und Charakter zu ergründen, um dadurch die richtige Diagnose beziehungsweise auch zweckmäßige Therapie zu ermöglichen.

Die Muskelgeräusche des Ohres gehören in die Reihe der sogenannten entotischen Geräusche, das heißt solcher mit objektiver Schallquelle, die jedoch nicht nur im Ohre selbst, wie man auf Grund nicht gerade passender Benennung schließen könnte, entstehen, sondern auch in der Umgebung, von wo sie in den Gehörappart übertragen werden. Dadurch unterscheiden sie sich von den sogenannten subjektiven Geräuschen, die keiner objektiven Quelle entstammen, sondern durch verschiedene auf den Hörnerven und die akustischen Zentren wirkende Einflüsse hervorgerufen werden.

Die Schallquelle der Muskelgeräusche ist eine Muskelkontraktion, die entweder willkürlich oder reflektorisch, tonisch oder klonisch sein kann. Dadurch wird jedoch nicht gesagt, daß alle diese Geräusche die eigentlichen Muskeltöne wären, sondern nur, daß die Muskelkontraktion in jedem Falle als primäre Ursache dieser Geräusche anzusehen ist, wenn auch der Schall der Muskelton selbst ist, oder infolge verschiedener mechanischer, durch die Muskelkontraktion bewirkter Bewegungen entsteht, seien es Trommelfellschwankungen oder Zerkleben der Tubenwände, oder die in den Cortischen Apparat übertragene Bewegung der labyrinthären Flüssigkeit.

Es ist selbstverständlich, das die Stärke des Schalles (abgesehen von verschiedenen anderen Einflüssen, z. B. Resonanz) von der Intensität der Kontraktion, eventuell auch von der Größe des Muskels abhängig ist. Manchmal sind diese Geräusche auch objektiv hörbar, selten auch auf bedeutende Entfernung, so daß sie unter Ohrgeräusche von der größten bekannten Intensität gerechnet werden können.

Digitized by Google
Original from UNIVERSITY OF CALIFORNIA
Generated on 2019-10-24 14:33 GMT / http://hdl.handle.net/2027/uc1.b3252762
Public Domain in the United States, Google-digitized / http://www.hathitrust.org/access_use#pd-us-google

Um diese Geräusche zweckmäßig zu teilen, müssen wir in erster Linie solche unterscheiden, die im Ohre selbst entstehen und die in der Umgebung des Ohres ihren Ursprung haben und in den Gehörapparat übertragen werden. In die erste Gruppe gehören Geräusche, die durch Kontraktion der Binnenmuskeln (M. tensor tympani und M. stapedius) entstehen. In die zweite Gruppe werden die sogenannten Tubengeräusche, die in der Tube selbst ihren Ursprung haben, gereiht, sowie auch die von der Tube unabhängigen, durch Kontraktion der Pharynxmuskulatur verursachten Geräusche, und schließlich auch diejenigen durch Kontraktion entlegener Muskel entstandenen und in das Ohr übertragenen.

I.

A. Die durch Kontraktion des Tensor tympani verursachten Geräusche.

Diese sind sehr lange unbekannt geblieben oder wurden sie falsch erklärt. Anfangs hatte man nämlich angenommen, daß die Tensorkontraktionen das bekannte knackende Geräusch entstehen lassen, das manche willkürlich hervorrufen können (1). Politzer (2) und gleichzeitig Luschka (3) haben jedoch experimentell nachgewiesen, daß dieses knackende Geräusch in der Tuba Eustachii durch Kontraktionen der Tubenmuskulatur entsteht. Dadurch wurde die Existenz der durch Tensorkontraktion hervorgerufenen Geräusche unwahrscheinlich, obgleich Luschka (3) theoretisch willkürliche Kontraktionen dieses Muskels zugab. Auch noch Valentin (4) hat in seiner ausführlichen Abhandlung über objektive, durch den Krampf des Tensor veli entstehende Ohrgeräusche den Tensor tympani aus der Reihe derjenigen Muskel ausgewiesen, deren Kontraktionen entotische Geräusche entstehen lassen; ebenso Váli (5) läßt, indem er sich auf gleiche Anschauung Blaus (6) beruft, die Möglichkeit nicht zu, daß dieser Muskel allein sich in so bedeutendem Maße zusammenziehen könnte, daß er ein Geräusch zustande bringen könnte.

Erst in der neueren Zeit wurde sichergestellt, daß durch Kontraktionen des Tensor tympani ein Geräusch zustande kommen kann.

Die Kontraktionen sind 1. willkürlich oder 2. reflektorisch.

1. Manche Leute haben die Fähigkeit, außer anderen Muskeln auch den Tensor tympani isoliert und willkürlich zusammenzuziehen, wodurch ein Geräusch entsteht.

Solche Fälle kommen verhältnismäßig selten vor. Mangold (7), dessen aus der letzten Zeit stammende Arbeiten über willkürliche Tensorkontraktionen maßgebend sind, fand in der Literatur nur 4 unbestreitbare Fälle [Luschka (8),

Generated on 2019-10-24 14:33 GMT / http://hdl.handle.net/2027/uc1.b3252762
Public Domain in the United States, Google-digitized / http://www.hathitrust.org/access_use#pd-us-google
Digitized by Google
Original from UNIVERSITY OF CALIFORNIA

Lucae (9), Politzer (10) und Schapringer (11)]. Er selbst hatte Gelegenheit, in kurzer Zeit etwa 6 solche Fälle zu beobachten. Es waren ausschließlich Intelligente (Mediziner und Dozenten theoretischer Institute) mit bedeutendem Beobachtungssinne, woraus Mangold den Schluß zieht, daß diese willkürlichen Tensorkontraktionen häufiger vorkommen, als bisher angenommen wurde, daß sie jedoch durch mangelhaftes Beobachtungsvermögen oft unbeachtet bleiben.

Durch seine Arbeit ist das erstemal eine genaue Charakteristik gegeben worden. Nach Mangold entsteht durch Tensorkontraktion ein eigentümliches, brummendes Geräusch, das man am besten mit entferntem Donnern vergleichen kann. Dieses kann auch objektiv durch Auskultation konstatiert werden. Während der Tensorkontraktion stellt sich eine Speichelsekretion, die wahrscheinlich durch mechanische Reizung der Chorda tympani hervorgerufen wird, und außerdem eine Verminderung des Gehörvermögens für Uhrticken und für Stimmgabeltöne, was wahrscheinlich dadurch bedingt ist, daß das Geräusch die Aufmerksamkeit zu viel in Anspruch nimmt. Otoskopisch werden Trommelfellbewegungen nach innen konstatiert, die, wie photomanometrisch ganz gut feststellbar ist, ziemlich große Exkursionen aufweisen und die durch das Valsavasche Experiment verstärkt werden können.

Dagegen wird die Existenz solcher nur durch Tensorkontraktionen hervorgerufenen, auch objektiv hörbaren Geräusche von Filehne (12) geleugnet. Filehne besaß nämlich selbst die Fähigkeit, den Tensor tympani willkürlich und isoliert zusammenzuziehen, wodurch ein subjektives Geräusch entstand, das jedoch objektiv weder auskultatorisch noch durch direktes Ohranlegen des Untersuchenden nachgewiesen werden konnte. Daraus schließt Filehne, daß die Tensorkontraktionen durch Trommelfellbewegungen nur ein subjektives Geräusch verursachen können, weil diese Bewegungen zu winzig sind, um auch objektiv gehört werden zu können, und erklärt Mangolds objektives Geräusch dadurch, daß es sich wahrscheinlich nicht um isolierte Tensorkontraktionen handelte, sondern daß gleichzeitig auch andere stärkere und mächtigere Muskeln in der Umgebung des Ohres in Aktion traten, die ein Muskelgeräusch verursachten, das einem entfernten Donnern ähnlich war. Mangold verharrte trotzdem in seiner späteren Arbeit (13) auf seinem ehemaligen Standpunkte und führt gegen Filehne unter anderen als das schlagendste Faktum an, daß es ihm gelang, auch bei reflektorischen Kontraktionen dieses Muskels dieselben objektiven Geräusche zu konstatieren, und daß es im Einvernehmen mit Filehnes Standpunkt sehr unwahrscheinlich erscheint, auch da gleichzeitige reflektorische Zusammenziehungen anderer Muskeln anzunehmen. Es ist also ersichtlich, daß diese Frage noch nicht als gelöst angesehen werden kann.

Über den Mechanismus des Entstehens dieser Geräusche bestehen auch verschiedene Meinungen: Gad (14) meint, daß sie durch Reiben der Ge-

Digitized by Google
Original from UNIVERSITY OF CALIFORNIA
Generated on 2019-10-24 14:33 GMT / http://hdl.handle.net/2027/uc1.b3252762
Public Domain in the United States, Google-digitized / http://www.hathitrust.org/access_use#pd-us-google

hörknöchelchen entstehen, und Funcke (15) erklärt sie sogar dadurch, daß sich die Gelenksfläche des Hammers und des Amboß voneinander entfernen, „wie z. B. beim Dehnen eines Fingers". Annehmbarer ist die Ansicht Kaisers (16) der das Tensorgeräusch für einen Muskelton selbst hält, sowie durch die Kontraktion des Herzmuskels der Herzton entsteht, wogegen Brieger (17) denkt, daß der Tensor tympani ein zu winziger Muskel sei, um ein so intensives Geräusch verursachen zu können. Übereinstimmend mit der älteren Anschauung Barths (18) halten Mangold (7) und Filehne (12) dieses Geräusch für einen Schall, der durch Trommelfellschwankungen zustande kommt.

2. Außer den willkürlichen Tensorkontraktionen sind noch reflektorische bekannt, die bei sehr intensiven oder hohen Tönen und Geräuschen beschrieben wurden (19).

In der letzten Zeit hatte Mangold und Eckstein (13) die Gelegenheit, einige Personen zu beobachten, bei denen es gelang, reflektorische Tensorkontraktionen hervorzurufen, die durch gleiche Geräusche, wie es bei willkürlichen der Fall ist, begleitet waren. Bei einer Gruppe der Beobachteten ließen sich diese Kontraktionen durch gewisse Töne (durch Stimmgabeln c^4 und f^4) provozieren. Bei der anderen dagegen stellte sich ein starker Tensorreflex auch bei verschiedensten Tönen und Geräuschen ein. Auch nur das Erwarten eines starken Schalleindruckes, der sich gar nicht eingestellt hatte, oder auch eine inadäquate Reizung kann einen Tensorreflex verursachen. In einigen Fällen konnten diese reflektorischen Zusammenziehungen ähnlich wie die willkürlichen photomanometrisch registriert werden, wobei konstatiert wurde, daß hier die Druckschwankungen im Gehörgange kleiner sind. Auch diese Kontraktionen sind, was die Intensität und die Dauer anbelangt, sehr mannigfaltig. Im ganzen kann gesagt werden, daß ihre Intensität verhältnismäßig mit der Intensität der Reizung wächst, und daß ihre Dauer jener der Reizung entspricht. Je stärker die Töne sind, je höher und unangenehmer, desto leichter läßt sich dieser Reflex hervorrufen, er kann jedoch auch willkürlich unterdrückt werden. Wahrscheinlich stellen sich bei diesen Kontraktionen im Gegenteil zu den willkürlichen auch gleichzeitige Kontraktionen des M. stapedius ein. Einen ausgiebigen Schutz gegen unangenehme Schalleindrücke gewähren jedoch diese reflektorischen Tensorkontraktionen nicht.

Durch anatomische Lage des Musculus tensor tympani und veli sowie auch durch ihre gemeinsame Innervation (N. trigeminus mittelst des Ganglion oticum) ist die Möglichkeit einer gleichzeitigen Kontraktion dieser beiden Muskeln gegeben. So demonstrierte Grossmann (20) im Jahre 1912 in der Berliner otologischen Gesellschaft einen Kranken, der eine willkürliche Kontraktion des Tensor tympani hervorzurufen vermochte, die durch gleichzeitige Kontraktion des Tensor veli begleitet wurde.

Digitized by Google
Original from UNIVERSITY OF CALIFORNIA
Generated on 2019-10-24 14:33 GMT / http://hdl.handle.net/2027/uc1.b3252762
Public Domain in the United States, Google-digitized / http://www.hathitrust.org/access_use#pd-us-google

B. Die durch Kontraktion des Musculus stapedius verursachten Geräusche.

Bisher hat man allgemein angenommen, daß jenes seltsame, subjektive Geräusch von charakteristischem, tiefen, brummenden Ton, das bei gewissen physiologischen und pathologischen Bedingungen bei Kontraktionen oder auch nur Innervationsversuchen einer gewissen Gruppe der mimischen Gesichtsmuskulatur (hauptsächlich des Musculus orbicularis palpebrarum) zustande kommt, durch eine isolierte Kontraktion des M. stapedius verursacht wird. Der Zusammenhang dieser Muskeln ist durch ihre gemeinsame Innervation (N. facialis) gegeben.

Lucae (21) hat als erster diese Erscheinung bei Kontraktionen des M. orbicularis beschrieben. Bei krampfhafter Zusammenziehung (Blepharospasmus) dieses Muskels beobachtete Gottstein (22) bei einer Patientin ein starkes, fast unerträgliches Geräusch, „als würde sie sich fortwährend im Walde befinden", das er durch gleichzeitigen Krampf des M. stapedius erklärte. Endlich sind diese subjektiven Geräusche bei Kranken mit Facialislähmung bekannt, die dadurch entstehen, wenn solche Kranke den Versuch machen, mit den gelähmten mimischen Gesichtsmuskeln eine Bewegung auszuführen, wobei der Willensimpuls, der im Begriffe ist, die gelähmten Muskeln zu innervieren, auf den Facialisast für M. stapedius übertragen wird, der ungelähmt geblieben ist [Hitzig (23), Bernhardt (24), V. Urbantschitsch (25)].

Die neueste im vorigen Jahre von Filehne (12) herausgegebene Arbeit über isolierte, willkürliche Kontraktionen des Steigbügelmuskels bestreitet jedoch diese bisherige Anschauung. Filehne selbst hat nämlich eine wirklich ungewöhnliche Fähigkeit, willkürlich und isoliert verschiedene Muskeln zusammenzuziehen, und zwar einseitig oder beiderseits, unter anderen auch den M. stapedius. Bei der Kontraktion dieses Muskels hört Filehne einen hohen Ton von metallischer Färbung, der in der viergestrichenen Oktave liegt und also mit dem Resonanztone der Paukenhöhle zusammenfällt. Dieser Ton stimmt durch seinen Charakter mit dem singenden Schalle überein, der von Fick (26) bei starken und jähen Kontraktionen der Kaumuskulatur beschrieben wurde, wenn die Kiefer fiixiert sind, und den er falsch als Kontraktion des Tensor tympani erklärte. Der tiefe, brummende Ton jedoch, den Lucae (21) und später andere als einen durch Zusammenziehung des M. stapedius entstandenen Schall beschrieben hatten, konnte von Filehne nur dann hervorgerufen werden, wenn er gleichzeitig mit dem M. orbicularis auch andere zusammenzog, hauptsächlich den M. attollens und die Mm. attrahentes auriculae. Dieser reine Muskelton, der aus naher Nachbarschaft ins Ohr übertragen wird und der selbst den durch Stapediuskontraktion hervorgerufenen Ton übertönt, hat mit der Kontraktion dieses Muskels nichts zu tun.

Digitized by Google
Original from UNIVERSITY OF CALIFORNIA
Generated on 2019-10-24 14:33 GMT / http://hdl.handle.net/2027/uc1.b3252762
Public Domain in the United States, Google-digitized / http://www.hathitrust.org/access_use#pd-us-google

Das Zustandekommen dieses Tones erklärt Filehne dadurch, daß die Schwankungen der Labyrinthflüssigkeit, welche durch die Bewegung des Steigbügels verursacht werden, auf den Cortischen Apparat übertragen werden, wo das Empfinden des Schalles entsteht.

Seine Beobachtungen konnte Filehne durch Angaben 2 anderer Personen bestätigen, die die gleiche Fähigkeit hatten, einzelne Muskeln zu bewegen.

II.

In diese Gruppe reihen wir erstens Tubengeräusche, die in der Tube entstehen, zweitens die durch Kontraktionen der Pharynxmuskulatur unabhängig von der Tube entstandene, und schließlich Geräusche, die als Muskeltöne durch Muskelkontraktionen in der Umgebung des Ohres hervorgerufen ins Ohr übertragen werden.

1. In der Tube entsteht das schon seit langem bekannte, physiologische Geräusch, das manche willkürlich beim Schlucken oder Gähnenversuche hervorrufen können. Dieses Tubengeräusch ist objektiv hörbar, manchmal sogar auf ziemlich weite Entfernung. Von anderen sondert sich dieses Geräuch durch seinen eigenartigen charakteristischen schnalzenden Schall, der durch Zerkleben der feuchten Tubenwände zustande kommt. Es wird als ein knackendes, knickendes oder kniespendes Geräusch aufgeführt.

Dieses Geräusch wurde schon im Jahre 1600 von Fabricius (27) beschrieben, der es auch selbst hervorzurufen vermochte und der es charakterisiert, „wie wenn ein Funke aus dem Feuer hervorspringt". Später wurde es des öfteren angeführt. Hyrtl (28) macht in seinem Handbuche eine Andeutung von ihm, und Johannes Müller (29) vergleicht es mit dem Schalle des elektrischen Funkens oder mit jenem, der entsteht, wenn wir einen klebrigen Finger auf das Papier andrücken und wieder loslassen.

Die Herkunft dieses Geräusches hat man lange Zeit nicht gekannt. Fabricius (17) hat angenommen, daß es durch Kontraktionen der drei (!) Muskeln des Hammers entsteht, welche das Reiben der Gehörknöchelchen hervorrufen. Hyrtl (28) bestritt es jedoch, daß die ganz winzigen Gelenksflächen der Gehörknöchelchen ein so intensives Geräusch hervorzurufen imstande wären. J. Müller (29) erklärte es irrtümlicherweise durch Kontraktionen des Tensor tympani. Erst Politzer (2) und gleichzeitig Luschka (3) haben experimentell nachgewiesen, daß es sich hier nicht um Bewegungen des Trommelfells handelt, sondern daß dieses Geräusch in der Tuba Eustachii entsteht, von wo es ins Labyrinth übertragen wird und subjektiv falsch auf das Trommelfell lokalisiert wird. Zum Entstehen dieses Geräusches ist immer eine Kontraktion der Tubenmuskulatur nötig, hauptsächlich jener des Tensor veli und dadurch die Bewegung des weichen Gaumens, wobei sich die vordere membranöse Tubenwand (von der zum Teile der M. tensor und Levator veli ausgehen) von der hinteren,

Digitized by Google
Original from UNIVERSITY OF CALIFORNIA
Generated on 2019-10-24 14:33 GMT / http://hdl.handle.net/2027/uc1.b3252762
Public Domain in the United States, Google-digitized / http://www.hathitrust.org/access_use#pd-us-google

knorpeligen Tubenpartie zerklebt wird. Dadurch zerkleben rasch die feuchten Tubenwände, das Lumen wird weiter, es gähnt und es entsteht ein charakteristisch knackendes Geräusch. Tröltsch (30) gelang es, durch Anziehen des Tensor veli an der Leiche eine ähnliche Tubenwändebewegung zu verursachen, die durch ein Geräusch desselben Charakters begleitet wurde. Duchenne du Boulogne und später auch Weber-Liel konnten dieses Geräusch, nachdem sie eine Elektrode in die Tube eingeführt hatten, durch den faradischen Strom hervorrufen.

Es handelt sich also um ein Geräusch tubaren Ursprungs, hervorgerufen durch willkürliche Kontraktionen der Tubenmuskulatur, das einen eigenartigen, charakteristisch schnalzenden Schall hat und objektiv hörbar ist.

2. In physiologischer und klinischer Hinsicht interessant ist der Krampf der Pharynxmuskulatur, der von einem objektiven Geräusch begleitet wird.

Aus der im Jahre 1904 von Valentin (4) herausgegebenen, umfassenden Statistik geht hervor, das dieser Krampf verhältnismäßig selten vorkommt. Valentin zählt nur 42 Fälle auf, die er in der Literatur gesammelt hat, und außerdem 2 von ihm selbst beobachtete Fälle. Seit dieser Zeit fand ich in der Literatur 7 Fälle, die ich zur Ergänzung der Statistik anführe, und schließlich einen Fall, den ich Gelegenheit hatte zu beobachten.

1. C. Friedmann: Zur Kasuistik der objektiven Ohrgeräusche. (Zschr. f. Ohrhlk. 46. S. 273; Intern. Zbl. f. Ohrhlk. 2. 1904. S. 428.)

Ein 11jähriges nervös veranlagtes Mädchen verspürt seit einigen Wochen ein eigentümliches Geräusch in beiden Ohren, das auch die Mutter ganz gut hören konnte. Dieses objektive Geräusch wiederholte sich 100—120mal in der Minute und war nicht synchronisch mit dem Pulse. Zeitweise verschwand es ohne Grund und war von gleichzeitigen Zuckungen des weichen Gaumens sowie der Unterkiefermuskulatur begleitet. Trommelfellschwankungen ließen sich nicht nachweisen.

2.—3. Wells Walter (Washington): Zwei Fälle von objektivem und subjektivem Ohrgeräusch infolge Kontraktion der Tubenmuskulatur. (Journ. of American Medical Association. 21. Januar 1905; Intern. Zbl. f. Ohrhlk. 3. 1905. S. 242.)

Im ersten Falle handelte es sich um einen 24jährigen Mann, der seit 2 Jahren in beiden Ohren ein starkes Ticken hört, das er mit Schnappen der Finger vergleicht. Das Geräusch wiederholte sich 60mal in der Minute und wurde stets von einer Auf- und Abwärtsbewegung des Larynx begleitet. Die Pharynxmuskulatur sowie die des weichen Gaumens befand sich im steten klonischen Krampfe, wobei man beobachten konnte, wie das Lumen des pharyngealen Tubenostiums enger wurde.

Der zweite Fall war eine junge Dame mit beiderseitigem subjektiven und objektiven Geräusch, welches durch Bewegungen der hinteren Gaumenbögen sowie bisweilen von einer Hebung des weichen Gaumens begleitet wurde, wobei sich auch das Ostium der Tube verengerte.

4. Grossmann (Arch. f. Ohrhlk. 80. 1908 S. 285.; Intern. Zbl. f. Ohrhlk. 7. 1909. S. 219.)

Digitized by Google
Original from UNIVERSITY OF CALIFORNIA
Generated on 2019-10-24 14:33 GMT / http://hdl.handle.net/2027/uc1.b3252762
Public Domain in the United States, Google-digitized / http://www.hathitrust.org/access_use#pd-us-google

Grossmann demonstrierte in der Berliner otologischen Gesellschaft eine 32jährige Patientin, welche ein deutlich objektiv hörbares, knipsendes Ohrgeräusch hatte, welches durch klonischen Krampf des Tensor veli palatini verursacht wurde, den man durch die vordere Rhinoskopie direkt beobachten konnte. Therapie: Katheterisation, Galvanisation und Massage des Tubenostiums.

5. S. Mac Cuen Smith (Philadelphia): Ein Fall von primärer Mastoiditis mit objektivem Ohrgeräusch. (St. Paul Medical Journ. April 1908; Intern. Zbl. f. Ohrhlk. 7. 1909. S. 94.)

Bei einem 17jährigen Mädchen, das an Mastoiditis litt, stellte sich ein objektives, beiderseitiges, dem Uhrticken ähnliches Geräusch, das auf die Entfernung von 12 Zoll hörbar und mit dem Pulse nicht gleichzeitig war. Auf dem pharyngealen Tubenostium war keine Bewegung zu konstatieren. Der Autor meint, daß es sich um einen Krampf der Tubenmuskulatur, wahrscheinlich der oberen Fasern des Constrictor pharyngis superior handelt.

6. G. D. Mac Auliffe: Intern. Zbl. f. Ohrhlk. 7. 1909. S. 164.

Auliffe führt einen Fall von objektivem Ohrgeräusche an, das nach akuter Mittelohrentzündung durch Tic des Tensor und Levator veli palatini verursacht wurde und verschiedenartiger Therapie widerstand. Beim Herabdrücken der Zunge und ebenso bei Anhalten des Atem verschwand das Geräusch.

7. Broechaert: Krampf des Velum palatinum verbunden mit einem objektiv hörbaren Geräusch. (Arch. f. Ohrhlk. 88. 1912. S. 63.)

Es handelte sich um einen 6jährigen Knaben, der mit Chorea behaftet war, bei welchem man rasche rhythmische Bewegungen (120mal in der Minute) des weichen Gaumens beobachten konnte; diese wurden durch ein objektives, auf Entfernung von 5 *m* hörbares Geräusch begleitet.

Der Fall, den ich zu beobachten Gelegenheit hatte, war ein 34jähriger Eisenbahnbediensteter, der im Juni 1908 einen Zusammenstoß mitmachte. Er erlitt keine Verletzung, trotzdem stellte sich aber nach 2 Monaten eine schwere Psychose ein, mit welcher er in der Irrenanstalt länger als ein Jahr behandelt wurde. Während seines Aufenthaltes in der Anstalt beobachtete der Kranke eines Tages einen eigentümlichen Schall im linken Ohre, über dessen Ursprung er keine Auskunft geben kann und den er charakterisiert „als wie wenn ihm jemand im Ohre ununterbrochen auf einer Saite klirren möchte". Dieses Geräusch persistiert seit dieser Zeit und ist vom Willen des Patienten unabhängig. In der Nacht stört es den Kranken nicht. Nach des Angabe des Weibes ist es jedoch hörbar, wenn auch weniger intensiv. Bei Tag war das Geräusch so stark, daß es der Kranke seiner Umgebung sogar auf Entfernung von einigen Metern demonstrieren konnte. Die Untersuchung im September 1912, zu welcher Zeit sich der Kranke noch in ziemlich starker nervöser Aufregung befand, ergab ein objektives Geräusch im linken Ohre, welches deutlich bis auf Entfernung von 5 *m* hörbar war. Es wiederholte sich bis 140mal in der Minute und war weder mit dem Pulse noch mit der Atemfrequenz synchronisch. Was seinen Charakter anbelangt, ließe es sich am besten mit dem Uhrticken oder mit dem Fingerschnalzen vergleichen. Otoskopischer Befund sowie Gehörvermögen normal. Trommelfellschwankungen ließen sich nicht mit Bestimmtheit nachweisen. Macht der Kranke den Mund auf, so sehen wir, wie sich der weiche Gaumen in be-

Digitized by Google
Original from UNIVERSITY OF CALIFORNIA
Generated on 2019-10-24 14:33 GMT / http://hdl.handle.net/2027/uc1.b3252762
Public Domain in the United States, Google-digitized / http://www.hathitrust.org/access_use#pd-us-google

deutenden Exkursionen auf und ab bewegt. Gleichzeitig können synchronische Zuckungen der vorderen Halsmuskeln und manchmal auch vereinzelte des mimischen Muskelkomplexes der linken Gesichtshälfte konstatiert werden, die deutlich einen ticartigen Charakter aufweisen. Diese Muskelbewegungen stimmen vollständig mit der Zahl der Geräusche überein. Verhindern wir die Gaumenbewegungen, z. B. wenn wir den Gaumen heben, oder stellt der Kranke das Atmen ein, oder führt er das Valsalvasche Experiment durch, verschwindet das Geräusch auf eine Zeit. Wird das Hindernis entfernt, stellt sich wieder eine intensive Bewegung des weichen Gaumens ein und gleichzeitig das Geräusch in noch größerer Intensität. Auch reflektorisch durch Herabdrücken der Zunge oder Reizung der Nasenschleimhaut läßt sich das Geräusch auf kurze Weile unterbrechen. Führen wir jedoch einen Katheter oder eine Bougie in die Tube ein, verändert sich das Geräusch weder in seinem Charakter noch in der Intensität. Anläßlich der wiederholten Untersuchungen des pharyngealen Tubenostiums mit dem Salpingoskop konnten manchmal nur unbedeutende Bewegungen des ganzen Ostiums in vertikaler Richtung festgestellt werden, wobei das Lumen weit offen war. Das Geräusch persistiert immer noch und seine Intensität hängt von dem Gemütszustande des Kranken ab, welcher während dieser Zeit weitere zwei Rückfälle seiner Psychose durchmachte, wodurch er wieder auf eine Zeit lang interniert war.

Diese interessanten Geräusche blieben, trotzdem sie oft Gegenstand wissenschaftlicher Abhandlungen waren, sehr lange, was ihren Ursprung betrifft, unaufgeklärt.

Anfangs wurde ihnen derselbe Mechanismus zugeschrieben, wie er bei Tubengeräuschen angenommen wurde. So beschrieb Boeck (31) im Falle eines Krampfes des Tensor veli einen gleichen postrhinoskopischen Befund mit Politzers (2) Angabe übereinstimmend. Spätere Beobachtungen bestätigen jedoch seinen Befund nicht. Schwartze (32), Burnett (33) und Homes (34) z. B. beobachteten zwar unbedeutende Bewegungen des pharyngealen Tubenostiums, niemals jedoch das Entfernen der vorderen Tubenwand von der hinteren. Salpingoskopisch konnte Valentin (4) die Wändebewegungen im Sinne Politzers (2) nicht konstatieren. Mit dieser Beobachtung stimmt auch unser salpingoskopischer Befund, wo trotz wiederholter Untersuchung sich außer unbedeutenden Muskelzuckungen keine Bewegungen des pharyngealen Tubenostiums nachweisen ließen. Ein Beweis dafür, daß diese Geräusche nicht in der Tube ihren Ursprung haben, ist, daß es nicht gelingt, durch Einführen von Kathetern und Bougien in die Tube in den meisten Fällen eine Änderung ihrer Intensität oder ihres Charakters herbeizuführen, höchstens, daß sich das Geräusch reflektorisch auf eine Weile unterbrechen läßt. In unserem Falle hatten diese Eingriffe keinen Einfluß auf das Geräusch, wenn auch die stärksten Katheter und Bougien eingeführt wurden. Es hat auch Valentin (4) die Anschauung verlassen, daß diese Geräusche tubaren Ursprungs sind, und erklärt sie durch den Krampf des Tensor veli als einen Schall, der durch die Be-

Digitized by Google
Original from UNIVERSITY OF CALIFORNIA
Generated on 2019-10-24 14:33 GMT / http://hdl.handle.net/2027/uc1.b3252762
Public Domain in the United States, Google-digitized / http://www.hathitrust.org/access_use#pd-us-google

wegung der eingeklemmten Sehne dieses Muskels entsteht. (M. tensor veli ist ein Musculus circumflexus, dessen Sehne sich um den Hamulus dreht.) Meine Ansicht ist, daß es sich um einen reinen Muskelton handelt, der durch einen Krampf hervorgerufen wird, an dem nicht nur der Tensor veli, sondern auch andere Pharynxmuskeln (M. levator veli und M. salpingopharyngeus) beteiligt sind. Mit dieser Anschauung im Einklang steht die Beobachtung, daß dieses Geräusch auch nach Ausschließen der Kontraktion des M. tensor veli weiterdauert, wie Avellis (35) nachgewiesen hat, der konstatieren konnte, daß nach Durchschneiden des M. tensor veli das Geräusch zwar auf 10 Stunden verschwand, aber später wieder dauernd zum Vorschein kam.

Diese krampfhaften Zusammenziehungen werden in der Mehrheit der Fälle von ticartigen Zuckungen der Gesichts-, und Halsmuskulatur derselben Seite, wie das Geräusch, begleitet.

Die Intensität dieser krampfhaften Kontraktionen und ihre Geschwindigkeit, mit der sie sich wiederholen, ist groß. Pergler (36) hat z. B. in einem Falle bis 240 Kontraktionen in der Minute gezählt. So kann man sich auch die große Stärke der hervorgerufenen Geräusche erklären, die manchmal auch ohne Otoskop ganz deutlich auf Entfernung von mehreren Metern hörbar sind. Brandeis (37) teilt einen Fall von linkseitigem, auf 9 *m* hörbarem Geräusch bei einer 17jährigen Hysterischen mit. In unserem Falle ließ sich das Geräusch auf eine Entfernung von über 5 *m* deutlich vernehmen. Das sind Fälle objektiver Geräusche von größter bekannter Intensität.

Das Geräusch hängt in den meisten Fällen vom Willen nicht ab. Es hört auf eine Weile auf, wenn die Bewegungen des weichen Gaumens unmöglich gemacht worden sind (durch Heben des Gaumens, oder durch das Valsalvasche Experiment), oder reflektorisch (durch Reizung der Nasenschleimhaut, Herabdrücken der Zunge usw.). Im Schlafe hört das Geräusch entweder gänzlich auf [Brieger (17), Brod (38)], oder es ist schwächer (wie in unserem Falle), oder schließlich es dauert in unverminderter Intensität weiter [Küpper (39), Avellis (35), Broechart].

Der Charakter dieses Geräusches, das entweder einseitig oder auch beiderseits auftreten kann, wird subjektiv verschiedenartig beschrieben. Objektiv kann es vielleicht am besten mit dem Uhrticken verglichen werden. Dieser Charakter ist jedoch nicht ständig und ändert sich im gewissen Maße mit der Intensitätsänderung der Muskelkontraktionen. Von den Tubengeräuschen unterscheidet es sich dadurch, daß ihm jene eigentümliche, schnalzende Eigenschaft fehlt, die gerade die tubaren Geräusche charakterisiert. Die Beobachtungen in dieser Richtung sind leider unvollkommen und wenig präzis, so daß z. B. für Geräusche beider Art die Benennung „knackendes, knipsendes usw. Geräusch" gebraucht wird, wodurch selbstverständlich die Unklarheit nur gesteigert wird.

Digitized by Google
Original from UNIVERSITY OF CALIFORNIA
Generated on 2019-10-24 14:33 GMT / http://hdl.handle.net/2027/uc1.b3252762
Public Domain in the United States, Google-digitized / http://www.hathitrust.org/access_use#pd-us-google

Gehen wir der Ätiologie dieses interessanten Krampfes nach, so können wir in allen Fällen feststellen, daß es sich immer um Nervöse handelt, sei es Neurasthenie, Chorea, Hysterie oder traumatische Neurose. Dieser Krampf, der, nach den Zuckungen der mimischen und der Halsmuskulatur, die ihn begleiten, schließend, einen ganz bestimmten ticartigen Charakter besitzt, ist also eigentlich ein Symptom der nervösen Grundkrankheit. Dieser enge Zusammenhang geht auch aus dem Einfluß hervor, den der Nervenstand des Kranken auf die Intensität der Muskelkontraktionen und des durch sie hervorgerufenen Geräusches ausübt: Verschlechtert sich nämlich der Zustand des Patienten, so tritt der Krampf und das Geräusch viel intentensiver hervor und umgekehrt.

M. tensor veli und tympani haben dieselbe Innervation (wie oben angeführt wurde) und können sich also gleichzeitig zusammenziehen.

Es wurde eine Reihe von Fällen beschrieben, wo der Krampf des Tensor veli von krampfhaften Kontraktionen des Tensor tympani begleitet wurde und die zu einer falschen Anschauung geführt haben über das Zustandekommen der durch Zusammenziehung des M. tensor tympani verursachten Geräusche [Schwartze (40), Leudet (41), Brandeis (42), Heflebower (43), Burnett (44) u. a.]. Interessant ist der von Brieger (17) beschriebene Fall: Es handelte sich um ein von Krampf des Tensor veli und gleichzeitiges nach den Trommelfellschwankungen erkennbares, Kontraktionen des Tensor tympani begleitendes Geräusch. Nach therapeutischem Durchschneiden der Sehne des Tensor tympani dauerte das objektive, von Bewegungen des weichen Gaumens begleitete Geräusch weiter, die Trommelfellschwankungen sind jedoch ausgeblieben. Nach Ausschließen des Tensor tympani blieben nur noch Kontraktionen des Tensor veli. 16 Tage nach der Operation traten wieder die Trommelfellschwankungen auf. Es stellte sich nämlich das Zusammenwachsen der Sehne des Tensor tympani ein und so wurden seine Kontraktionen möglich.

3. Schließlich gehören jene Geräusche hierher, die eigentliche Muskeltöne sind, hervorgerufen durch Kontraktionen einiger Muskeln aus der Umgebung des Ohres und übertragen in den Gehörapparat. Als Beispiel kann der M. attolens und die Mm. attrahentes auriculae angeführt werden, deren Kontraktionen im Ohre einen, wie Filehne (12) beobachtete, brummenden Ton hervorrufen.

Bis daher haben wir nur über Ohrgeräusche gesprochen, die durch Muskelkontraktionen entstehen; aber diese Kontraktionen können außer Geräuschen auch musikalische Töne hervorrufen.

Váli (5) beobachtete und beschrieb einen solchen Fall: Ein 40jähriger Mann hört seit etwa einem Monat im linken Ohre ununterbrochen einen eigentümlichen Ton, der auch objektiv auf Entfernung von 40 *cm* gut zu hören ist und entspricht durch seinen Charakter ganz präzis der Oktave des fünfge-

Digitized by Google
Original from UNIVERSITY OF CALIFORNIA
Generated on 2019-10-24 14:33 GMT / http://hdl.handle.net/2027/uc1.b3252762
Public Domain in the United States, Google-digitized / http://www.hathitrust.org/access_use#pd-us-google

strichenen c. Derselbe wird durch gleichzeitige Bewegungen der Gaumenbögen sowie der Uvula begleitet, ist vom Willen des Kranken unabhängig und dauert auch im Schlafe. Er ist zwar mit dem Pulse synchronisch, kann jedoch durch den Druck auf Carotis nicht geändert werden. Durch Herabdrücken der Zunge oder Heben des weichen Gaumens kann er in seiner Intensität herabgesetzt werden oder verschwindet gänzlich. Es handelt sich also um einen musikalischen Ton, der wahrscheinlich durch Kontraktion der Pharynxmuskulatur zustande gebracht wird.

Zum Schlusse meiner Arbeit will ich dem Herrn Prof. E. Babák, der mich auf die neueste physiologische Literatur aufmerksam machte, meinen besten Dank aussprechen.

Literatur zu I.: *A.* 1. Joh. Müller, Physiologie. 2. 1840. S. 439. — 2. Politzer. Über die willkürlichen Bewegungen des Trommelfells. Wien. Medizinalhalle. 1862. Nr. 18. — 3. Luschka, Anatomie. 1. 1862. S. 212. — 4. A. Valentin, Über den klonischen Krampf des Musculus tensor veli und die dadurch erzeugten, objektiv hörbaren Ohrgeräusche. Zschr. f. Ohrhlk. 46. 1904. S. 84. — 5. V. Váli, Über objektive Ohrtöne. Arch. f. Ohrhlk. 66. 1905. S. 113. — 6. Blau, B. kl. W. 1899. — 7. E. Mangold, Willkürliche Kontraktionen des Tensor tympani und die graphische Registrierung von Druckschwankungen im äußeren Gehörgang. Pflüg. Arch. 149. 1913. S. 539. Weitere Beobachtungen über willkürliche Kontraktionen des Tensor tympani. M. m. W. 1913. Nr. 19. S. 1027. — 8. Luschka, Arch. d. phys. Heilk. 1850. — 9. Lucae, Arch. f. Ohrhlk. 3. — 10. Politzer, Ibidem. 4. 1862. S. 19. — 11. Schapringer, Sitzungsber. d. Wiener Akad., mat.-naturwiss. Klasse. 62. 1870. Nr. 2. S. 571. — 12. Wilh. Filehne, Die Gehörsempfindung bei isolierter, willkürlicher Zusammenziehung des Steigbügelmuskels. Arch. f. Physiol. 1913, H. 1, 2. S. 100. — 13. E. Mangold u. A. Eckstein, Reflektorische Kontraktionen des Tensor tympani beim Menschen. Pflüg. Arch. 152. 1913. S. 589. — 14. Gad, Schwartzes Handb. 1. S. 341. — 15. Funcke, Lehrb. d. Physiol. 2. 13. S. 2. — 16. Kaiser, Verh. D. otol. Ges. 1895. — 17. Brieger, Klin. Beitr. z. Ohrhlk. 140. Wiesbaden 1896. — 18. Barth, Verh. D. otol. Ges. 1895. — 19. Ostmann, Lehrb. d. Ohrenhlk. 1909. — 20. Grossmann, zit. i. Intern. Zbl. f. Ohrhlk. 10. 1912. S. 337. — *B.* 21. Lucae, B. kl. W. 14. 1874 (Akkommodation und Akkommodationsstörungen des Ohres). — 22. Gottstein, Arch. f. Ohrhlk. 16. 1880. S. 61. — 23. Hitzig, B. kl. W. 1869. S. 2. — 24. Bernhardt, Ibidem. 1879. S. 221. — 25. Urbantschitsch, Lehrb. f. Ohrhlk. 1910. — 25. A. Fick, Joh. Müllers Arch. f. Anat., Physiol. usw. 1860. S. 526.

Literatur zu II.: 27. Fabricius at Aquapendente, De visu, de voce et de auditu. Padavii 1600. — 28. J. Hyrtl, Handb. d. topograph. Anat. 1. 1847. S. 282. — 29. Joh. Müller, Physiologie. 2. 1838. H. 2. S. 439. — 30. Tröltsch, Beitr. z. anat. u. physiol. Würdigung der Tuben u. Gaumenmuskeln. Arth. f. Ohrhlk. 1. S. 19. — 31. Boeck, Arch. f. Ohrhlk. 2. S. 203. — 32. Schwartze, ibidem. 6. S. 228. — 33. Burnett, Zschr. f. Ohrhlk. 9. S. 1. — 34. Homes, ibidem. 7. S. 295. — 35. G. Avellis, M. m. W. 1898. Nr. 17. — 36. Pergler, Zschr. f. Ohrhlk. 45. S. 192. — 37. R. C. Brandeis, ibidem. 12. 1883. S. 86. — 38. S. Brod, ibidem. 42. S. 304. — 39. Küpper, Arch. f. Ohrhlk. 3. 1873. S. 296. — 40. Schwartze, ibidem. 2.

Digitized by Google
Original from UNIVERSITY OF CALIFORNIA
Generated on 2019-10-24 14:33 GMT / http://hdl.handle.net/2027/uc1.b3252762
Public Domain in the United States, Google-digitized / http://www.hathitrust.org/access_use#pd-us-google

S. 4. — 41. Leudet, Gaz. méd. de Paris. 1869. Nr. 32—35. — 42. R. C. Brandeis, Zschr. f. Ohrhlk. 12. 1883. S. 251. — 43. R. C. Heflebower, New York. med. Journ. March. 1895; Zschr. f. Ohrhlk. 27, S. 149. — 44. Ch. B. Burnett, Mschr. f. Ohrhlk. 1875. Nr. 5.

Das Muskelphänomen.

Von Dr. **Albert Maurice**, Paris.

Bis jetzt besaßen wir kein Zeichen für die Diagnose des Intaktseins der Paukenmuskel; darum schlage ich ein einfaches, schnelles und sicheres Verfahren vor,

Es ist bekannt, daß jeder sich zusammenziehende Muskel einen Ton von sich gibt, dessen Tonalität eine tiefe ist und welcher von 35 bis zu 40 d. V. per Sekunde gehen kann; es ist sogar beinahe wahrscheinlich, daß der Ton, welcher vernommen wird, den ersten harmonischen Ton darstellt, da kleine Stimmgabeln, welche für 18 bis 20 Schwingungen gestimmt sind, vor dem sich zusammenziehenden Muskel sehr leicht vibrieren.

Das Muskelgeräusch kann man sehr einfach erkennen, wenn man die Orbiculares, die Schläfenmuskeln und die Masseteres zusammenzieht; man hört sofort ein leises Schnurren von tiefer Tonalität, welches in unserem Ohr oder in dessen unmittelbarer Nähe erzeugt zu sein scheint.

Wie kommt es vor, daß die Zusammenziehung des Kopfnickers, dieses mächtigen Muskels, dasselbe Geräusch nicht erzeugt? Bis jetzt hat niemand eine Erklärung dafür gegeben, und dennoch müßte dieser dicke Muskel, welcher auf dem Warzenfortsatz fixiert ist, einen ungleich stärkeren Ton als der dünne Orbicularis in seiner Nähe erzeugen.

Wenn wir die Innervation der Gesichts- und Ohrmuskeln betrachten. sehen wir, daß der Facialis den Orbicularis und den Stapesmuskel zugleich innerviert. Die motorische Wurzel des Trigeminus innerviert zugleich den Schläfenmuskel, die Masseteres. die Pterygoidei und den Hammermuskel.

Wenn wir einen Zusammenziehungsimpuls in einen von beiden obenerwähnten Nerven senden, erzeugen wir synergisch eine Zusammenziehung der Paukenhöhlenmuskeln; nur behaupte ich, daß das Geräusch, welches vernommen wird, weder von den Orbiculares, noch von den Massesteres, sondern von den intratympanalen Muskeln stammt.

Man kann sich leicht überzeugen, daß das Zusammenziehungsgeräusch der Orbiculares ein stärkeres als jenes der Masseteres ist, weil der Stapesmuskel ein lauteres Geräusch als der Hammermuskel erzeugt. Denn das rotatorische Geräusch des Stapesmuskels wird ganz in der Nähe des Labyrinthes produziert, und die Zusammenziehung verursacht ein Herabsinken des intra-

Generated on 2019-10-24 14:33 GMT / http://hdl.handle.net/2027/uc1.b3252762
Public Domain in the United States, Google-digitized / http://www.hathitrust.org/access_use#pd-us-google
Digitized by Google
Original from UNIVERSITY OF CALIFORNIA

labyrinthären Druckes; dadurch wird die Tonperzeption begünstigt. Aus dem gegenteiligen Grunde muß die Zusammenziehung des Masseteres und der Hammermuskeln ein weniger starkes Geräusch erzeugen. Jederman kann das Begründete unserer Behauptung beobachten.

Einige Menschen können die Zusammenziehung der intratympanalen Muskeln von jener der Gesichtsmuskeln dissoziieren; ich selbst kann es leicht tun. Nun, in diesem Falle ist das vernommene Geräusch ebenso stark, aber weniger kontinuierlich, wahrscheinlich weil es schwer fällt, die Zusammenziehung von Muskeln aufrecht zu halten, welche im allgemeinen der Kontrolle des Willens nicht unterworfen sind.

Wenn man diesen Versuch bei schwerhörigen Personen anstellt, beobachtet man, daß ein Unterschied in der Intensität beider Zusammenziehungen (Stapes und Hammer) meistens besteht: oft erscheint das Geräusch bloß im Stapesmuskel allein.

Einige Patienten, die mit unserem Apparat für die Wiedererziehung des Gehörs behandelt wurden, hören besser den Ton des Apparates, wenn sie die Orbiculares (Stapes) zusammenziehen.

Dieser Versuch ist nützlich nicht allein um die Parese oder Lähmung der Paukenhöhlenmuskeln zu erkennen, sondern auch um die subjektiven Geräusche zu diagnostizieren.

Die Zusammenziehung verändert die Intensität der Geräusche oder läßt sie in demselben Zustand:

1. Fall. **Die Geräusche sind verändert.** *A.* Zusammenziehung des Stapesmuskels. *a)* Die Geräusche werden durch die Zusammenziehung der Orbiculares und des Stapesmuskels, verstärkt = positives Gellésches Zeichen und subjektive anämische Geräusche. Denn der Steigbügel muß beweglich sein, um eine labyrinthäre Druckverminderung zu erzeugen; ist das Geräusch durch Hypotonie verursacht, so wird die Druckverminderung es verstärken. *b)* Verminderung der Geräusche durch Zusammenziehung der Orbiculares und des Stapesmuskels = positives Gellésches Zeichen und durch Kongestion verursachte subjektive Geräusche. — *B.* Zusammenziehung des Hammermuskels. α) Die Zusammenziehung der Masseteres und des Musculus mallei verstärkt die Geräusche = positives Gellé und kongestive Geräusche. β) Verminderung der Geräusche = positives Gellé und anämische Geräusche.

2. Fall. **Die Geräusche werden nicht verändert.** Wenn die Zusammenziehung die Geräusche nicht verändert, dann ist das Gellésche Zeichen negativ, oder die Ursache der Geräusche ist ganz unabhängig von dem intralabyrinthären Druck.

Man sieht also, daß das Muskelphänomen den unangenehmen Versuch mit Amylnitrit ersetzen kann, wenn der Stapes nicht ankylosiert ist.

Generated on 2019-10-24 14:33 GMT / http://hdl.handle.net/2027/uc1.b3252762
Public Domain in the United States, Google-digitized / http://www.hathitrust.org/access_use#pd-us-google
Digitized by Google
Original from UNIVERSITY OF CALIFORNIA

Zusammenfassung. 1. Das rotarische Muskelgeräusch, welches bei der Zusammenziehung der Orbiculares oder der Masseteres vernommen wird, ist durch die synergische Zusammenziehung der Paukenmuskeln verursacht.

2. Die Perzeption dieses Geräusches erlaubt uns den Kontraktilitätszustand der Paukenmuskeln zu bestimmen = positives Muskelphänomen.

3. Wenn die Zusammenziehung der Orbiculares ein Geräusch erzeugt = positiver Steigbügel; Zusammenziehung der Masseteres = positiver Hammer.

4. Die Übung der Zusammenziehung der Orbiculares und des Musc. Stapedii wird den Schwerhörigen nützlich sein; damit können sie den hörenden Muskel zu einer neuen Tätigkeit erwecken.

5. Die Übung der Zusammenziehung der Masseteres und des Musc. mallei ist bei denselben Patienten wenig wichtig; denn für sie kommt es vielmehr darauf an, besser zu hören, als sich vor zu lauten Geräuschen zu schützen. Immerhin kann diese Übung in den Fällen von schmerzhaftem Gehör von Nutzen sein.

6. Wenn beide, das Gellé und das Muskelphänomen positiv sind, kann man die anämische oder kongestive Natur der subjektiven Geräusche erkennen.

7. Wenn die Zusammenziehung der Paukenmuskeln die subjektiven Geräusche verändert, so kann man auf das Fehlen der Stapesankylose schließen.

8. Das Muskelphänomen kann also in gewissen Fällen einen vierfachen Zweck erfüllen: *a)* Es gibt uns Aufklärung über den Zustand der Paukenmuskeln; *b)* es kann den Gellé-Versuch ersetzen; *c)* es vertritt auch den Versuch mit Amylnitrit; *d)* es erlaubt uns, eine Kontrolle über die Wiedererziehung der Paukenmuskeln auszuüben.

Über Heredität bei Ohrenkrankheiten.

Von Dr. **R. Spira**, Krakau.

Nach einem für die otologische Sektion des XVII. internationalen medizinischen Kongresses in London bestimmten Vortrag.

Es hat sich mir im Laufe der Zeit die Beobachtung aufgedrängt, daß auffallend häufig Ohrenkrankheiten bei Kindern vorkommen, deren Eltern gleichfalls ohrenkrank waren oder eine Ohrenkrankheit überstanden hatten, ferner daß in manchen Familien verschiedene Affektionen des Gehörorganes häufiger vorkommen als in anderen, und ich hatte den Eindruck, daß dieser Angelegenheit im allgemeinen nicht die gebührende Aufmerksamkeit geschenkt werde. Abgesehen von jenen Ohrenkrankheiten, die angeboren und κατ' ἐξοχήν hereditär sind, deren Heredität allgemein anerkannt und vielfach Gegenstand gründlicher wissenschaftlicher Erörterungen gewesen ist, wie progressive, nervöse Schwerhörigkeit, Otosklerose und Taubstummheit, muß auch oft bei anderen

Digitized by Google
Original from UNIVERSITY OF CALIFORNIA
Generated on 2019-10-24 14:33 GMT / http://hdl.handle.net/2027/uc1.b3252762
Public Domain in the United States, Google-digitized / http://www.hathitrust.org/access_use#pd-us-google

Ohrenkrankheiten ein Einfluß der Heredität auf ihre Entstehung zugestanden werden.

Über die Häufigkeit hereditärer Ohrenkrankheiten finden wir in der Literatur verschiedene Angaben und statistische Zusammenstellungen. Doch betreffen diese meist nur die Erblichkeit bestimmter Ohrenkrankheiten, z. B. des mittleren oder des inneren Ohres, während hier von der ererbten Anlage zur Erkrankung des Gehörorganes überhaupt die Rede sein soll.

Dies gehäufte Vorkommen von Ohrenkrankheiten in gewissen Familien läßt sich auf verschiedene Ursachen zurückführen. In den meisten Fällen beruht dies darauf, daß die den Krankheiten zugrunde liegende Ursache erblich oder den Mitgliedern einer Familie gemeinsam ist. Hierher gehören vor allem die auf konstitutioneller Grundlage entstehenden Ohrenkrankheiten, wie Erkrankungen der Tube und des Mittelohres auf Basis chronischer katarrhalischer und hypertropischer Prozesse der oberen Luftwege, Nasen-Rachenkatarrhen, Mandelhypertrophien u. dgl. Es ist bekannt, daß diese Prozesse meist auf skrofulösen, lymphatischen, rachitischen, tuberkulösen, syphilitischen u. dgl. Dyskrasien beruhen, hereditär sind und sich von Eltern auf Kinder übertragen und Geschwistern derselben Familie gemeinsam zu sein pflegen und die häufigsten Ursachen von Ohrenkrankheiten darstellen. Aber auch andere Ohrenkrankheiten, denen scheinbar verschiedene Ursachen zugrunde liegen, werden oft gehäuft in gewissen Familien angetroffen. Dabei können die Krankheiten selbst bei Eltern und Kindern verschieden sein. Allerdings handelt es sich in den meisten Fällen um dieselbe Krankheit oder um eine Affektion desselben Organteils, z. B. des mittleren oder des inneren Ohres in beiden Generationen. Nicht selten kann man auch bei Eltern und Kindern die Neigung zur Zeruminalanhäufung oder zur Otitis externa gemeinsam finden.

Es kommen jedoch auffallend häufig anch Fälle vor von Erkrankungen des Ohres bei Kindern, deren Eltern an ganz anderen Erkrankungen dieses Organes und sogar anderer Organteile gelitten haben. Die Erkrankung der Eltern mag das innere, die der Kinder das mittlere oder das äußere Ohr betreffen und umgekehrt. Man kann beobachten, daß im Verlaufe einer akuten allgemeinen Infektionskrankheit, z. B. nach Scharlach, solche Kinder leichter an einer Komplikation des Ohres erkranken, deren Eltern gleichfalls, wenn auch an einer ganz anderen Ohrenkrankheit gelitten hatten als andere Kinder, deren Eltern immer ohrengesund gewesen waren.

Mit einem Worte, es ist nicht die Krankheit, sondern das erkrankte Organ, welches den verschiedenen Mitgliedern gewisser Familien gemeinsam ist, so daß eine gewisse Prädisposition nicht zu der oder jener Ohrenkrankheit, sondern zu Erkrankungen des Gehörorganes überhaupt angenommen werden muß. Diese örtliche Anlage ist in der Weise zu verstehen, daß so

Digitized by Google
Original from UNIVERSITY OF CALIFORNIA
Generated on 2019-10-24 14:33 GMT / http://hdl.handle.net/2027/uc1.b3252762
Public Domain in the United States, Google-digitized / http://www.hathitrust.org/access_use#pd-us-google

Belastete bei einer geringfügigen Gelegenheitsursache leichter eine Ohrenkrankheit akquirieren, als andere nicht Belastete.

Was mag der Grund einer solchen ererbten Anlage zu Ohrenkrankheiten überhaupt sein?

Die Ursache einer solchen gesteigerten Disposition zu Erkrankungen des Gehörorganes seitens Kinder, deren Eltern gleichfalls am Ohre gelitten hatten, kann, abgesehen von den oben erwähnten hereditären konstitutionellen Zuständen nur in einer ererbten lokalen, verminderten, organischen oder funktionellen Widerstandsfähigkeit gelegen sein. Die verminderte Widerstandsfähigkeit des Gehörorganes ist es, die vererbt wird und die dieses Organ für äußere und innere Schädlichkeiten empfindlich macht. Diese, manchen Familien gemeinsame, vererbte, geringe lokale Widerstandsfähigkeit kann die Ursache haben in einer besonderen lokalen erblichen morphologischen Abweichung des anatomischen Baues oder in lokalen trophischen Störungen oder auch ist auf einer allgemeinen weniger bekannten diathetischen, rheumatisch-gichtischen, neuropathischen oder trophoneurotischen Anlage, vielleicht auch auf eine gemeinsame lokale zirkulatorische Abnormität zurückzuführen.

Schon Tröltsch hat die Vererbung gewisser Anomalien im anatomischen Bau des Schädels, z. B. geringere Geräumigkeit der Paukenhöhle oder Enge der Ohrtrompete, des Schlundkopfes oder der Fensternischen als wahrscheinliche Ursache für die Vererbung von Ohrenkrankheiten angenommen. In ähnlicher Weise hält Wendt außerdem geringen Abstand des Paukendaches von Hammerkopf und Amboßkörper von großer Bedeutung. Geringe Entwicklung der Paukenhöhlenräume muß abnorme Verbindungen erleichtern resp. Naturheilung erschweren. Nach Zaufel spielt der Neigungswinkel vom Rahmen des runden Fensters zum Boden der Paukenhöhle eine wichtige Rolle. Nach Moos ist es wahrscheinlich, daß das Vorhandensein zahlreicher, die Stapesschenkel mit den Nischenwänden verbindender Bänder und Fäden die Entstehung adhäsiver Prozesse im Pelvis ovalis bei Katarrhen und Entzündungen begünstige. Weber-Liel macht auf eine erbliche schwache Entwicklung der Muskulatur der linken Körperhälfte aufmerksam, die vermöge einer größeren Schwäche des Musculus tensor veli zu Ohrenkrankheiten Anlaß gibt.

Eitelberg hält es für einleuchtend, daß bei vorhandener Disposition zum Schnupfen das Gehörorgan von Menschen mit schmaler Nase gefährdeter sein muß, da schon eine relativ geringe Schwellung der Nasenschleimhaut einen Verschluß oder mindestens eine hochgradige Verengerung der Tubenostien zu Folge haben muß.

Eitelberg hat an 262 Individuen, die in verschiedenem Verwandtschaftsverhältnis zu einander standen, seine Beobachtungen zusammengestellt. Darunter fand sich eine Familie, in welcher Vater und Sohn an chronischem Mittelohrkatarrh, eine Tochter an Zerumenpröpfen, 2 andere Töchter an einer beider-

Digitized by Google
Original from UNIVERSITY OF CALIFORNIA
Generated on 2019-10-24 14:33 GMT / http://hdl.handle.net/2027/uc1.b3252762
Public Domain in the United States, Google-digitized / http://www.hathitrust.org/access_use#pd-us-google

seitigen Asusticusaffektion litten. In Familien, wo die Kinder an einer eitrigen Mittelohrentzündung, die Eltern an Otitis ext. diffusa erkrankten, kann man sich ein Kausalverhältnis in der Weise vorstellen, daß die Entzündung bei den Eltern die Paukenhöhlengrenze noch respektiert, bei dem jungen Nachwuchs jedoch dieselbe kühn überschritten hat. Unter den 262 Fällen fanden sich 36 Individuen, in denen die Ohrenkrankheit bei Geschwistern oder bei Eltern und Kindern scheinbar jeder gemeinsamen Grundlage entbehrten. So leidet z. B. die Schwester an einer akuten eitrigen Mittelohrentzündung und der Bruder an Accumulatio ceruminis. Ein ähnliches Bewandtnis hat es mit den übrigen 34 Fällen. Ähnliche Verhältnisse sind mir sehr oft zur Beobachtung gekommen und auf Grund meiner diesbezüglichen Erfahrungen muß ich mich der Ansicht Eitelbergs anschließen, daß nicht ausschließlich den kongruenten, sondern auch den scheinbar entfernteren Erkrankungsformen des Gehörorgans der Stempel der Heredität aufgeprägt sein kann.

Zur Erklärung solcher verschiedener, bei verschiedenen Mitgliedern einer und derselben Familie verschieden lokalisierten Erkrankungen des Gehörorgans muß eine Intoxikation latenter und erblicher Natur, die erbliche Übertragung eines trophotoxische Veränderungen erzeugenden Giftes, lokale familiäre zirkulatorische Abweichungen oder auch eine gewisse lokale nervöse Labilität herangezogen werden. Mit einem Worte, es handelt sich um Individuen, welche mit einem von der Geburt mitgebrachten minderwertigen Gehörorgan, welches äußeren Schädlichkeiten gegenüber ein „locus minoris resistentiae“ darstellt, ausgestattet sind. In manchen Fällen mag die Ursache vielleicht in einer ursprünglichen, auf erbliche Einflüsse zurückzuführenden Schädigung in den das Ohr versorgendem Sympathicusganglien gelegen sein.

Es muß jedoch zugegeben werden, daß in manchen Fällen die Erblichkeit nur eine scheinbare ist, indem dieselben zufälligen äußeren Ursachen (Umgebung, Berufs-, Wohnungs-, klimatische Verhältnisse, Infektionskrankheiten, wie Scharlach, Influenza u. dgl.) den gemeinsamen Anlaß zu Erkrankungen desselben Organes bei mehreren Familienmitgliedern abgeben können.

Welches auch die Ursache der vererbten Disposition zu differenten Ohrenkrankheiten sein mag, so bildet die auf langjährige Beobachtung gestützte Tatsache einer solchen Vererbbarkeit ein wichtiges Memento für den behandelnden Arzt, der darin eine Mahnung sehen muß, die nicht übersehen oder geringgeschätzt werden darf. In solchen hereditär belasteten Familien soll, wie Eitelberg richtig hervorhebt, mit verdoppelter Vorsicht über das Gehörorgan der Kinder gewacht werden, damit nicht ein „zu spät“ nachmals auch unser Gewissen belaste. Wir müssen den Eltern solcher Kinder die Notwendigkeit einer aufmerksamen Beobachtung und eventuell einer rechtzeitigen und sorgfältigen Behandlung etwaiger Ohrenaffektionen ihrer Kinder nahelegen und ihnen die wegen der Belastung doppelt drohenden Folgen einer Vernach-

Digitized by Google
Original from UNIVERSITY OF CALIFORNIA
Generated on 2019-10-24 14:34 GMT / http://hdl.handle.net/2027/uc1.b3252762
Public Domain in the United States, Google-digitized / http://www.hathitrust.org/access_use#pd-us-google

lässigung vor Augen führen. Und dies um so mehr, als solche Ohrenleiden mit Rücksicht auf die vererbte geringe Widerstandsfähigkeit gewöhnlich einen weniger günstigen Verlauf nehmen und der Behandlung weniger zugängig sind, als analoge auf nicht hereditärer Basis beruhende Erkrankungen.

Jean M. G. Itard.

Von Dr. med. **Hermann Schröder** in Düsseldorf.

In seinem Würzburger Vortrage: „Die Vorschläge der Mediziner zur Reform des Taubstummenbildungswesens“ [1]) sagte Krafft (Königsberg) einleitend:

„Wenn auf dem gesamten pädagogischen Arbeitsgebiete die ärztliche Mitwirkung hinsichtlich der äußeren Gestaltung des Erziehungswesens einen immer breiteren Boden gewinnt, so ist diese aus dem kulturellen Fortschritt resultierende Erscheinung eine Errungenschaft, die dem Taubstummenbildungswesen in seinem ganzen Entwicklungsgange stets ihr besonderes Gepräge gegeben hat. Vertreter der medizinischen Wissenschaft, die in ihren Bemühungen für die rettende Anteilnahme an den Gehörlosen an der Schranke der organischen Zerstörung des Ohres nicht Halt machten und den Weg der heilpädagogischen Arbeit in bahnrechendem Streben betraten, zählen wir zu unseren verdienstvollen Vorkämpfern der methodischen Ausgestaltung unseres Fachwesens. Allerdings hat sich dieser Annäherungs- und Verständigungsprozeß nicht ohne Schwierigkeiten und Irrnisse vollzogen, und die Kämpfe um die Abgrenzung des medizinischen und pädagogischen Einflusses auf die Taubstummenbildung sind so alt wie diese selbst.“

Einer der ersten und hervorragendsten Ärzte, die als solche „verdienstvolle Vorkämpfer“ der methodischen Ausgestaltung des Taubstummenbildungswesens genannt zu werden verdienen, ist Itard (1775—1838).

Wie dieser Arzt wurde, ist eine kleine Geschichte für sich, die ich hier nicht unterdrücken möchte, da sie auf die kulturellen Zustände jener Epoche Licht wirft. Itard war bei Ausbruch der französischen Revolution Lehrling in einem Bankhaus in Marseille und hatte nie ein medizinisches Buch geöffnet und niemals, nicht einmal aus Neugier oder aus Zufall, ein Krankenhaus betreten. Als er nun zum Militär ausgehoben werden sollte, gab er sich als Mediziner aus, wohl in der Hoffnung, freizukommen, da in Friedenszeiten die Mediziner in Frankreich damals nicht zum Dienst herangezogen wurden. Doch die Zeitläufte waren gegen Itard, er wurde eingezogen und sofort als „Chir-

---

[1]) Gehalten 1912 auf der Versammlung der deutschen Taubstummenlehrer.

Digitized by Google
Original from UNIVERSITY OF CALIFORNIA
Generated on 2019-10-24 14:34 GMT / http://hdl.handle.net/2027/uc1.b3252762
Public Domain in the United States, Google-digitized / http://www.hathitrust.org/access_use#pd-us-google

urg" an das Militärlazarett in Soliers kommandiert. Der junge Itard wußte sich den veränderten Umständen anzupassen und warf sich mit solchem Feuereifer und solchem Erfolg auf die neue Tätigkeit, daß er im Jahre 1796 eine Stelle als „chirurgien de seconde classe" am Val de Grâce in Paris bekam.

Im Jahre 1799, also in einem Alter von 24 Jahren, wurde Itard Arzt an der Pariser Taubstummenanstalt de l'Epées, ein Beruf, dem er bis zu seinem Tode am 5. Juli 1838 treu geblieben ist. Sein erster eigener Schüler war ein französischer Kaspar Hauser, der sogenannte „Wilde von Aveyron", um den er sich in vieljähriger, schwerer Arbeit bemühte, wenn auch mit geringem Erfolg, da diesem Knaben die Bildungsfähigkeit eines Kaspar Hauser fehlte und er sich als dauernd idiot erwies. Die reichen Erfahrungen aus diesem Unterricht kamen aber Itard bei seiner weiteren Tätigkeit als Taubstummenbildner zugute und seine Publikationen[1]) darüber machten Itard in Paris so berühmt, daß er schon in jungen Jahren eine große und einträgliche Privatpraxis bekam. Auch die hieraus fließenden Einnahmen hat er, wie wir noch sehen werden, der Taubstummensache zugute kommen lassen, dem sein Hauptinteresse dauernd zugewandt blieb. Seine langjährigen Erfahrungen hat er 1821 in dem Werke: „Traité des maladies de l'oreille et de l'auditivon" niedergelegt. Eine erweiterte französische Ausgabe erschien 1842 auf Kosten der Akademie in Paris, eine deutsche Ausgabe als vierter Band der chirurgischen Handbibliothek 1822 in Weimar. Durch dieses Werk hob Itard die bis dahin rückständige Ohrenheilkunde zum „Range einer achtungswerten, wissenschaftlichen Spezialität empor, welcher fortan nur die Unkenntnis ihre Anerkennung versagen konnte" (W. Meyer). Neumann nennt dieses Werk Itards 1822 das „unstreitig erste, welches die Literatur dieses Zweiges der Heilkunde aufzuweisen hat". Daß es gleichzeitig den Namen seines Verfassers mit Ruhm bedeckte, erscheint nur natürlich; denn kein vorhergehendes „war auch nur annähernd so umfangreich, so gründlich, so lehrreich und so anregend gewesen". Itards Krankenbilder, sagt W. Meyer, sind durch feine, sichere, lichtvolle Zeichnung hervorragend und noch heute für den gebildeten Otologen belehrend. In dem „Traité", auf dessen Inhalt ich hier naturgemäß nicht näher eingehen kann, sind auch die Instrumente angegeben und abgebildet, welche Itard erfunden hat (Akumeter, Stirnband zum Befestigen des Katheters, Tubenbougie). Für Stotterer stammt noch eine Zungengabel von Itard; einen Ohrenspiegel scheint er erst nach 1821 erfunden zu haben. Nebenbei bemerkt, war es Itard, der neben Deleau die von Cooper inaugurierte Durchboh-

[1]) Die Titel lauten: *a)* De l'éducation d'un homme sauvage ou des premiers développements physiques et moraux du jeune sauvage de l'Aveyron. Paris 1801. *b)* Rapports sur les nouveaux développements et l'état actuel du sauvage de l'Aveyron. Paris 1807.

Digitized by Google
Original from UNIVERSITY OF CALIFORNIA
Generated on 2019-10-24 14:34 GMT / http://hdl.handle.net/2027/uc1.b3252762
Public Domain in the United States, Google-digitized / http://www.hathitrust.org/access_use#pd-us-google

rung des Trommelfells bei Taubstummen aufnahm. Er ist aber aus eigener Erfahrung von diesem Eingriff wieder abgekommen und betont 1827 ausdrücklich die Winzigkeit der danach beobachteten Erfolge. Das „Traité“ erwähnt schon Itards schallverstärkende Apparate. Der zugehörige Abschnitt „Über Taubgeborene und früh Taubgewordene“ läßt uns wiederum erkennen, wie Itard gerade dieser Klasse von Ohrleidenden sein vorwiegendes Interesse zugewandt hat. Die Taubstummen hat damals keiner besser gekannt als er, keiner hat ihre Sitten, ihre Charaktereigenschaften, ihre Gewohnheiten und Leidenschaften besser geschildert und keiner den Einfluß ihres Leidens auf die Entwicklung ihrer Intelligenz besser zu würdigen gewußt. Daß er im „Traité“ zugleich eine erschöpfende Geschichte der Taubstummheit bringt, ist ein weiterer Vorzug dieses Werkes. Es ist wohl verzeihlich, wenn wir auf diesen Lieblingsgegenstand Itards hier etwas eingehender zu sprechen kommen. Es war ihm nicht entgangen, daß nur bei einem kleinen Teil der Taubstummen völlige Taubheit vorliege. Die meisten hörten noch, die einen nur die lautesten Geräusche (Donner, Kanonen), die anderen weniger starke Geräusche, ungefähr zwei Fünftel aber hörten die menschliche Stimme![1]) Die geringen vorhandenen Hörreste reichten für ein Erfassen der Sprache im täglichen Leben nicht aus, und so war Stummheit die natürliche Folge. Das geringe, noch vorhandene Gehör wollte nun Itard, nach Analogie des Heilverfahrens bei gelähmten Gliedern, durch Übung bessern, ein Verfahren, welches er die „physiologische Erziehung“ (éducation physiologique) des Ohres nannte. Der Gedanke, so geistvoll und so wissenschaftlich begründet er auch schien, hat sich bekanntlich als Illusion erwiesen. Wir dürfen aber annehmen, daß die Fehlschläge auf diesem Gebiete Itard zu einem Freunde der Lautsprachmethode gemacht haben, der er denn ja auch schließlich zum Siege an der Pariser Anstalt verholfen hat. Itards Verdienst um die Lautsprachmethode, welche wir Deutschen mit Stolz als eine Errungenschaft auf unserem heimatlichen Boden hochhalten, müssen wir um so höher schätzen, als die damaligen Verhältnisse der Pariser Anstalt eher allen Anlaß boten, dieses wie ein Fremdkörper in ihrem Organismus — der mit seiner Gebärden- und Schriftmethode eine

[1]) Itard unterscheidet genauer 5 Klassen von Taubstummen:
a) solche, welche die menschliche Rede hören, wenn man ihnen in der Nähe langsam und scharf artikuliert vorspricht;
b) solche, welche einzelne Laute, insonderheit die Konsonanten, noch zu unterscheiden vermögen,
c) solche, welche die Wörter nicht vollständig, sondern nur die in ihnen vorkommenden Vokale (und von diesen auch nur die tiefen) zu unterscheiden vermögen,
d) solche, welche nur einen starken Schall empfinden,
e) vollkommen Taube.

Digitized by Google
Original from UNIVERSITY OF CALIFORNIA
Generated on 2019-10-24 14:34 GMT / http://hdl.handle.net/2027/uc1.b3252762
Public Domain in the United States, Google-digitized / http://www.hathitrust.org/access_use#pd-us-google

Berechtigung zur Benutzung der Hörreste folgerichtig ablehnen mußte — sich entwickelnde System im Keim zu vernichten. Dreißig Jahre lang, fährt Krafft fort, verfolgte Itard mit einer nicht niederzudrückenden Energie sein Ziel, und der ununterbrochene Kampf führte im Jahre 1828 in der von ihm durchgesetzten Einrichtung einer Artikulationsklasse, die nach dem Prinzip der Anwendung von Hörresten unter der grundsätzlichen Anwendung der Lautsprache unterrichtet werden sollte, zum Sieg. Die nähere Beschäftigung mit der Arbeit Itards führt zu der Überzeugung, daß er in seiner von ihm ausgehenden Richtung der gesamten nachfolgenden Ausgestaltung seiner Ideen für dauernde Zeiten das Gepräge gegeben hat.

Geschichtlich mag hier festgestellt werden, daß die Sprechmethode schon dem Gründer der Pariser Anstalt, de l'Epée, keineswegs unbekannt war. Er hat auch die grundlegenden Arbeiten von Bonet (Arte para enseñar hablar los Mudos) und von Amman[1]) (Surdus loquens etc. und Dissertatio de loquela Surdorum et Mutorum) gekannt, ja selbst, im Jahre 1784 schon, eine Arbeit geschrieben: L'ars d'enseigner à parler aux sourds et muets de naissance. Aber diese Methode wurde im großen und ganzen von ihm und seinem Nachfolger Siccard doch energisch abgelehnt. Die Weise, wie de l'Epée unterrichtete, habe ich in meiner Arbeit „Von Abbé de l'Epée bis Bezold“[2]) näher geschildert. Über den Unterricht bei seinem Nachfolger Siccard haben wir eine lebendige Schilderung von einem deutschen Augenzeugen, dem Düsseldorfer Professor Benzenberg, der unter dem 9. Juli 1804 darüber aus Paris schreibt:

„In einem großen Zimmer waren ungefähr 50 Fremde und 20 Taubstumme versammelt. Zuerst erklärte Siccard den Fremden die Methode, wie er durch bloße Zeichensprache den Taubstummen nicht allein die Begriffe von physischen Dingen, sondern auch von metaphysischen und moralischen beigebracht habe, und zeigte dann den Erfolg an den Taubstummen, unter denen ein junger Mensch von 25 Jahren, namens Massieu, die meiste Übung hatte und auch fast allein alle Versuche machte.[3]) Bei dem Unterricht

[1]) Der auch Arzt war.

[2]) Zschr. f. Ohrhlk. Februar 1913, H. 3/4.

[3]) Massieu war schon seit 1786 Schüler Siccards. Beim Beginn des Unterrichtes (noch in Bordeaux) war er 14 Jahre alt, muß demnach 1804 schon 32 Jahre alt gewesen sein. Über die allgemeinen Erfolge Siccards läßt dieser eine Schüler demnach kaum ein Urteil zu. Vergleiche auch das Werk von Dr. F. Neumann, Die Taubstummenanstalt zu Paris im Jahre 1822; eine historisch-pädagogische Skizze als Beitrag zur Kenntnis und Würdigung der französischen Methoden des Taubstummenunterrichtes, nebst Geschichte und Literatur des Taubstummenunterrichtes in Spanien und Frankreich. Königsberg 1827 bei A. W. Unzer, VI, 186 S. 8°. Von diesem Werk ist, nebenbei bemerkt, in der Berliner Universitäts-

Digitized by Google
Original from UNIVERSITY OF CALIFORNIA
Generated on 2019-10-24 14:34 GMT / http://hdl.handle.net/2027/uc1.b3252762
Public Domain in the United States, Google-digitized / http://www.hathitrust.org/access_use#pd-us-google

liegt ein philosophisches Studium der Sprache zugrunde, wodurch die Bezeichnung der einzelnen Begriffe unter allgemeinen Bezeichnungen geordnet werden. Verwandte Begriffe drücken die Taubstummen auf folgende Weise aus und machen mit einer großen Leichtigkeit und Schnelligkeit die Zeichen, die diesen Begriffen entsprechen. Zum Beispiel:

voir = voir,
voir, voir = regarder.
voir, voir, voir = fixer,
voir, voir, voir, voir = examiner.

(Das viermalige voir von allen vier Seiten um eine Sache drückte den Begriff des examiner sehr gut aus.)

Ein weiteres Beispiel bei den Affekten:

vouloir = vouloir.
vouloir, vouloir = desirer,
vouloir, vouloir, vouloir = aimer,
vouloir, vouloir, vouloir, vouloir = bruler."

Massieu führt diese Begriffe pantomimisch vor und diktiert so einem anderen Taubstummen auch einen Zeitungsabschnitt. Benzenberg hat jedoch die Schwäche des Gebärdenunterrichtes schon treffend gekennzeichnet, indem er ausführt: Überhaupt sind diese Pantomimen nur für ein Land wie Frankreich, dessen Bewohner erstens eine so große Beweglichkeit in ihren Fibern haben, und die zweitens in ihren Gebärden und in ihrem Ausdruck unter sich so gleich sind, daß man immer ohne Bedenken einen für den anderen nehmen kann. Eine Linie von 100 wohlerzogenen Franzosen wird, wenn sie zur Pantomime des aimer kommandiert werden, alle ebenso in dieselbe Körperhaltung fallen wie eine Linie preußischer Infanterie, wenn der Major ruft: Kopf rechts!

---

bibliothek nur ein einziges Exemplar vorhanden. Eine Bemerkung daraus über die Anstellung von Ärzten an Taubstummenanstalten möge hier noch Platz finden. Sie geht dahin, „wie sehr überall die Anstellung geschickter (Ohren-) Ärzte bei Taubstummenanstalten nicht allein für die Wissenschaft, sondern auch für die sorgfältigere ärztliche Behandlung der Taubstummen zu wünschen ist!" „Ob jemals dieser Zweig der Heilkunst eine gleiche Höhe mit den anderen Teilen der Arzneiwissenschaft erreichen wird, steht freilich dahin; doch so viel ist gewiß, daß durch eine aufmerksamere Untersuchung der Gehörwerkzeuge und durch ein wirksameres, auf Theorie und vielfältige Erfahrung gegründetes Heilverfahren den Taubstummeninstituten mancher Kandidat erspart werden könnte." Hier finden wir in Königsberg — Neumann war Direktor der dortigen Anstalt — schon dasselbe liebevolle Verständnis für die Aufgaben des Arztes in der Taubstummenbildung, wie es dort heute wiederum von dem derzeitigen Direktor in Wort und Schrift zum Ausdruck gebracht wird.

Digitized by Google
Original from UNIVERSITY OF CALIFORNIA
Generated on 2019-10-24 14:34 GMT / http://hdl.handle.net/2027/uc1.b3252762
Public Domain in the United States, Google-digitized / http://www.hathitrust.org/access_use#pd-us-google

Ohne diese Gleichheit in den darstellenden Zeichen[1]) ist keine Pantomime möglich, weil sie nicht verstanden wird, sobald jeder seine eigene (sc. Gebärden-) Sprache spricht. In Deutschland, wo selbst beim Kegelschieben der eine der Kugel mit dem linken Fuß nachhilft, indes der andere dieses mit dem rechten oder gar mit einer schiefen Biegung des Rückgrates tut, da sollte eine Truppe einmal Pantomimen geben! Niemand würde sie verstehen, weil erstlich einmal jeder Schauspieler sein eigenes (sc. Gebärden-) Alphabet hat und zweitens jeder Zuschauer auch."

Diese Vorliebe für die Gebärde in Frankreich mußte Itard seinen Kampf um Einführung der Sprechmethode wesentlich erschweren. Wir möchten jedoch nicht verschweigen, daß auch 1804 schon im Sprechen unterrichtet wurde. Benzenberg schreibt hierüber:

„Auch werden die Taubstummen hier im Sprechen unterrichtet; doch gab Siccard heuer keine Probe davon. Dieser Unterricht geschieht dadurch, daß den Taubstummen an Modellen von Holz oder Pappe gezeigt wird, wie sie Mund und Zunge bewegen müssen, um einen bestimmten Laut hervorzubringen. Da sie aber diesen Laut selbst nicht hören und also auch nicht wissen, ob sie ihn recht aussprechen, so muß der Lehrer ihnen mit den Fingern die Sprachfehler im Munde verbessern. Dieser Unterricht ist sehr beschwerlich, und sie bringen es doch im Sprechen nie zu der Vollkommenheit, die ihre Zeichensprache hat, welche sie beständig im Leben gebrauchen."

Siccard gab keine Probe vom Sprechen und er hat sich auch erst viele Jahre später zu der Auffassung bekannt, daß Taubstumme „nur dadurch der menschlichen Gesellschaft wiedergegeben würden, daß sie sich mündlich äußern und Gesprochenes vom Munde ablesen können."[2]) Unter diesen Umständen ist es wohl anzunehmen, daß es 1804 Itard war, der die von Benzenberg geschilderten Sprechversuche betrieben hat. Daß er sein ganzes Leben lang für die Einführung dieser Methode gekämpft hat, haben wir oben schon erwähnt. Siccard, der ihn vielleicht in diesem Kampfe schließlich unterstützt hätte, starb schon 1822. Aber selbst nach Itards eigenem Tode — 5. Juli 1838 — war sein Lebenswerk noch in Gefahr, vernichtet zu werden, da sein Nachfolger seine Anschauungen vollkommen ablehnte. Nur dem energischen Eingreifen von Valade-Gabel, dem Direktor des Taubstummeninstituts in Bordeaux, ist es nach Krafft zu verdanken, daß die Pariser Anstalt den Prinzipien Itards treu bleiben mußte. Dieser hatte übrigens sein Interesse für die

---

[1]) Von dem Franzosen sagt auch Scheffler 1908, wie einst Benzenberg 1804, daß gerade er vor anderen Völkern „ganz Gebärde" sei. Er spricht auch gestikulierend und ist im Besitz einer konventionell verfeinerten, sozusagen nationalen Gebärdensprache ..." (Scheffler, „Paris", S. 209—210.)

[2]) Meine Arbeit a. a. O. S. 323.

Digitized by Google
Original from UNIVERSITY OF CALIFORNIA
Generated on 2019-10-24 14:34 GMT / http://hdl.handle.net/2027/uc1.b3252762
Public Domain in the United States, Google-digitized / http://www.hathitrust.org/access_use#pd-us-google

Taubstummen noch über den Tod hinaus bewiesen. Er setzte testamentarisch ein Kapital von 160.000 Francs fest, aus dessen Zinsen unter anderem eine Fortbildungsklasse für entlassene Schüler gegründet werden sollte. Über die Grundzüge dieses Unterrichtes hatte er nach seiner 40jährigen Erfahrung ebenfalls genaue Aufzeichnungen und Anweisungen hinterlassen. Es erscheint bemerkenswert, daß auch die Männer, welche in der weiteren Zukunft für die Itardschen Ideen eintraten, Ärzte waren (Ordinaire, Blanchet). Eine Ausnahme bildet, wie erwähnt, nur Menière, der unmittelbare Nachfolger Itards, dessen Streit mit Blanchet bekanntlich viele Sitzungen der medizinischen Akademie veranlaßte (Karth).

Wie allmählich ein Umschwung aber in Frankreich eintrat, beweist die Tatsache, daß dort erst ein Rundschreiben des Ministers vom 3. September 1884 die Lautsprechmethode als die allein gültige Methode erklärte. Und auf dem Internationalen Taubstummenlehrerkongreß in Paris 1900 wurde die Überlegenheit des Wortes über die Zeichen endgültig anerkannt, da „das Wort den Taubstummen der Gesellschaft wiedergibt und ihm auch eine vollkommene Kenntnis der Sprache vermittelt".

Itards Lebenswerk in bezug auf die Ohrenheilkunde haben wir schon gewürdigt. Was die Taubstummenbildung, speziell die Sprechmethode, anlangt, so steht der von Itard herausgearbeitete Kern noch heute als Grundlage der diesbezüglichen fachmännischen Anschauungen fest. Zunächst folgte allerdings wie so oft ein Rückschlag, der die ganze Frage der Hörübungen für Jahrzehnte hindurch vollständig verschwinden und die so vielversprechende, aufblühende Verbindung fachpädagogischen und spezialärztlichen Zusammenwirkens sich in aller Stille lösen ließ.[2]) Die in den mittleren Teil des vorigen Jahrhunderts fallende Verallgemeinerung des Taubstummenunterrichts, die Verpflanzung desselben in die kleinstädtische und dörfliche Entlegenheit, bedeutete schon aus rein lokalen Gründen eine Lockerung der Beziehungen zwischen heilpädagogischer und medizinischer Praxis, ja, sogar in den meisten Fällen eine vollständige Unterbindung der Beeinflussung des Taubstummenbildungswesens durch einschlägige wissenschaftliche Arbeit des medizinischen Forschers. Erst der neuere und außerordentliche Aufschwung, den die Ohrenheilkunde zu Ende des verflossenen Jahrhunderts genommen hat, ließ das Bestreben hervortreten, die Fäden des früheren Zusammen-

---

[1]) Unter einem Bilde von ihm finde ich die Inschrift:

„Ce portrait représente un sage
Dont le talent modeste et precieux
Sut donner au geste un langage,
Et prêter une oreille aux yeux."

[2]) Ich zitiere hier wieder Krafft.

Digitized by Google
Original from UNIVERSITY OF CALIFORNIA
Generated on 2019-10-24 14:34 GMT / http://hdl.handle.net/2027/uc1.b3252762
Public Domain in the United States, Google-digitized / http://www.hathitrust.org/access_use#pd-us-google

hanges zwischen ohrenärztlicher und heilpädagogischer Praxis wieder aufzunehmen.

Mit der Geschichte des ersten Zusammengehens beider Disziplinen wie mit der Geschichte der Ohrenheilkunde überhaupt wird der Name Itard auf immer verbunden bleiben!

Vereinsberichte.

Österreichische Otologische Gesellschaft.

Sitzung vom 22. Februar 1914.

Vorsitzender: Politzer.
Schriftführer: E. Urbantschitsch.

I. Rauch: 2 Fälle von ausgeheilter Schädelbasisfraktur.

Der erste Fall betrifft eine Patientin, die vier Wochen vor der ersten ohrenärztlichen Untersuchung ein Trauma erlitt und bei der eine bereits geschlossene Trommelfelruptur, ein herabgesetztes Hörvermögen und eine Unterempfindlichkeit des betreffenden Vestibularapparates nachweisbar ist. Das Röntgenbild weist zwei Fissuren an der Schläfenschuppe auf.

Der zweite Fall betrifft einen Patienten, der 7 Jahre vorher im Anschluß an eine Totalaufmeißelung eine Labyrinthitis durchmachte und dessen Labyrinth daher sowohl in seinem cochlearen als auch vestibularen Anteil vollständig ausgeschaltet ist. Hier machte der Sitz der frischen Blutung und der Röntgenbefund die Diagnose wahrscheinlich. (Erscheint ausführlich in dieser Monatsschrift.)

Diskussion:

Bárány fragt, ob auch der Zeigeversuch geprüft wurde.

Rauch: Nein.

Bárány: Es könnte vielleicht nachgeholt werden. Bei derartigen traumatischen Fällen besteht die Möglichkeit einer Blutung an der Basis namentlich im Kleinhirnbrückenwinkel. Dabei tritt Schwindel und auch Vorbeizeigen auf. Ich habe eine Anzahl solcher Fälle gesehen.

Alexander: Ich haben folgenden Fall beobachtet. Eine Frau fiel nach hinten von einer Leiter herunter, war ein bis zwei Minuten bewußtlos, erwachte dann, wurde ins Bett gebracht und hatte heftigste Schwindelanfälle. Das Hörvermögen war vollständig normal und blieb normal bis auf geringes Sausen. Hier war das linke Labyrinth krank und die Frau hatte zwei Wochen lang links Vorbeizeigen. Sonstige Symptome (Hirndruck oder von seiten der Hirnnerven) bestanden nicht. Die Heilung war merkwürdig, der Schwindel verlor sich allmählich, nur hie und da besteht Schwindelgefühl. Auffallend ist das vollkommen normal gebliebene Hörvermögen.

Bárány: Bei solchen Fällen mit Nystagmus muß man natürlich darauf achten, daß keine Verwechslung des labyrinthär bedingten Vorbeizeigens mit dem cerebellaren erfolgt. Im ersteren Falle steht es in Beziehung zur Richtung des Nystagmus und betrifft beide Hände. Was die Dauer betrifft, so habe ich wiederholt komplettes Schwinden des Symptomes nach einigen Wochen gesehen.

Digitized by Google
Original from UNIVERSITY OF CALIFORNIA
Generated on 2019-10-24 14:34 GMT / http://hdl.handle.net/2027/uc1.b3252762
Public Domain in the United States, Google-digitized / http://www.hathitrust.org/access_use#pd-us-google

so in einem Falle von Schußverletzung, in anderen Fällen kann es aber Monate oder Jahre dauern.

Politzer: In unseren Fällen ging die Fraktur gewöhnlich durch die Pyramide hindurch, in einem Falle (Sturz auf den Hinterkopf) ging der Sprung durch beide Pyramiden, es erfolgte Zerstörung der Schnecke, der Patient ging an Meningitis zugrunde. Der zweite Fall betraf einen Mann, dem ein Schaff auf den Schädel fiel. Der Sprung hatte hier ebenfalls beide Pyramiden betroffen, es erfolgte Blutung und Entzündung im Labyrinth und auch Exitus an Meningitis. Selten sind die Fälle, wo die Fraktur bis zum Trommelfell reicht und der Sprung dem Labyrinth und den Facialis ausgewichen ist. In meinen Fällen war der Facialis gelähmt.

Rauch: Die Fissur liegt in der mittleren Schädelgrube und nicht in der hinteren.

II. Ernst Urbantschitsch: **Fistelsymptom bei kompletter Unerregbarkeit des Labyrinths für sämtliche andere Reize in einem Fall von Taubstummheit infolge Meningitis.**

Der jetzt 13jährige Knabe Josef H. erkrankte am 15. Mai 1907 an epidemischer Genickstarre. 2 Tage später soll er rechterseits vollständig ertaubt sein, während sich linkerseits hochgradige Schwerhörigkeit einstellte. Da infolge des Gehörs eine Fortsetzung des Unterrichtes in der Volksschule, die das Kind damals besucht hatte, nicht mehr möglich war, mußte er nach seiner Genesung Taubstummenunterricht genießen und ist gegenwärtig Zögling der n.-ö. Landes-Taubstummenanstalt in Wien.

Anfang Juli 1913 erkrankte Patient an akuter eitriger Mittelohrentzündung rechterseits, die trotz Behandlung (Hydrogen. hyperox., Alkohol etc.) nicht zum Stillstand kam, weshalb ich Patienten zwecks Operation auf die Ohrenstation des k. k. Kaiser Franz Josef-Spitales aufnahm, woselbst ich folgenden Befund erhob: Trommelfell rechts zum großen Teil zerstört, Paukenschleimhaut stark gerötet und gewulstet, außerordentlich starke schleimig-eitrige Sekretion, Warzenfortsatz äußerlich normal, seine Spitze leicht druckempfindlich.

Linkes Trommelfell normal. Funktionsprüfung: Rechts komplett taub, links Wortgehör a. c. Kalorische Reaktion beiderseits negativ, keine Drehreaktion, Zeigeversuch negativ (weder nach Rechts- noch nach Linksdrehung Ablenkung des Armes). Rechts sehr deutliches Fistelsymptom, bei Aspiration nach rechts (besonders schön zu sehen, wenn man zuerst Kompression und unmittelbar danach Aspiration ausübt); hierbei keinerlei Schwindelgefühl. Aufmeißlung des Warzenfortsatzes (9. Januar 1914): Knochen pneumatisch; die Zellen mit Eiter und Granulationen erfüllt. Sehr breite Eröffnung des Antrum, bis der horizontale Bogengang deutlich zu übersehen ist; dieser zeigt insofern eine auffallende anatomische Veränderung, als er nicht gleichmäßig abgerundet erscheint, sondern ungefähr in der Mitte seiner Wölbung eine horizontal verlaufende, fast rechtwinklige Abknickung zeigt. Eine Bogengangsfistel konnte ausgeschlossen werden. Verlauf günstig, stets Wohlbefinden und normale Temperaturen. Wegen auffallend geringer Granulationsbildung bei relativ starker Sekretion aus der Warzenfortsatzwunde Fönbehandlung (Durchströmung heißer Luft durch die Operationshöhle, per Sitzung 5 Minuten). Nach einer weiteren Woche komplette Heilung und Entlassung aus der Behandlung. Fistelsymptom auch nach der Ausheilung stets gleich prompt auslösbar. Wie das Fistelsymptom in diesem Falle zustande kommen kann, erscheint jedenfalls nicht leicht erklärlich. Im allgemeinen gilt das Fistelsymptom als mechanisch

Generated on 2019-10-24 14:34 GMT / http://hdl.handle.net/2027/uc1.b3252762
Public Domain in the United States, Google-digitized / http://www.hathitrust.org/access_use#pd-us-google
Digitized by Google
Original from UNIVERSITY OF CALIFORNIA

gröbste Reaktion, indem man annimmt, daß unter Umständen die kalorische und galvanische Reaktion schon verloren gegangen sein kann und doch die durch Kompression, bzw. Aspiration ausgelöste, grob-mechanische Veränderung im Bogengangsapparat (vielleicht Verschiebung geronnener Endolymphe, die durch Kälte- und elektrische Reize nicht mehr beeinflußt wird) noch auszulösen ist. So konnte ich in dieser Gesellschaft (Novembersitzung 1910; s. Mschr. f. Ohrhlk. 44. H. 12) einen Fall von akuter Labyrinthnekrose vorstellen, in dem noch ein äußerst lebhaftes Fistelsymptom und sogar noch Spuren einer kalorischen Reaktion bestanden. In einem solchen Fall läßt sich vorstellen, daß zwar der Knochen sequestriert ist, immerhin aber noch das häutige Labyrinth in seinem Zusammenhang noch besteht, so daß ein sehr energischer Reiz noch eine Reaktion auslösen kann.

In dem vorliegenden Fall sind jedoch keinerlei ähnliche Verhältnisse anzunehmen. Die Zerstörung des Nervs ist sicher meningitischen Ursprungs, zumal die Unerregbarkeit der Vestibularapparate beiderseits gleich ist, also als zentral aufzufassen ist und schon vor vielen Jahren erfolgt, so daß wohl nicht die Annahme berechtigt erscheint, daß noch eine, wenn auch geronnene Endolymphe durch mechanisch herbeigeführte Verschiebung eine Reizung von noch funktionierenden Nervenendigungen herbeiführen könnte, zumal alle andern Nervenreizungen des Labyrinths negativ ausfallen.

Vielleicht kann einmal die Beobachtung analoger Fälle Aufschluß über das Wesen dieser Erscheinung bringen.

Diskussion:

Alexander: Der Fall ist nach dem Operationsbefunde ein interessantes Novum. Im allgemeinen ist ja das Fistelsymptom an die Erregbarkeit des Labyrinthes geknüpft und wenn dieses nicht mehr erregbar ist und es sich nicht um einen Fall von Lues handelt, könnte man das Symptom nur daraus erklären, daß der mechanische Reiz direkt die reizbaren Nerven trifft. So habe ich einen Fall mit ausgedehnter Knochenzerstörung durch Caries gesehen. Da konnte man annehmen, daß auf dem Wege der Druckweiterleitung der Vestibularis noch mechanisch reizbar war und dadurch kann Nystagmus zustande kommen. Für diesen Fall (Urbantschitsch) würde man ja, wenn nicht der gegenteilige Operationsbefund vorläge, das Gleiche annehmen wollen. Der demonstrierte Fall zeigt uns eine merkwürdige und bisher nicht beobachtete Tatsache.

Urbantschitsch: Die vollständige Ausheilung des Falles in 3 Wochen ist schon ein Beweis, daß keine entzündliche Labyrinthkomplikation vorliegt.

III. O. Beck (Wien): **Cochlearaffektion rechts, isolierter Funktionsausfall des linken, horizontalen Bogenganges.**

Aus der Anamnese der 18jährigen Pat. geht hervor, daß sie seit einem Jahre eine Abnahme des Gehörs rechts bemerkt. Seit $^1/_2$ Jahre stellt sich zeitweise ganz kurz dauernder Schwindel ein. Die Gegenstände drehen sich für einige Sekunden nach rechts. Einen Einfluß der Kopfstellung auf diese Schwindelattacken kann Pat. nicht sicher angeben, doch glaubt sie beobachtet zu haben, daß beim Waschen des Fußbodens oder beim Aufheben von Gegenständen vom Fußboden, also bei raschem Bücken die Schwindelanfälle öfter auftreten als bei aufrechter Haltung des Kopfes.

Ohrbefund: Trommelfelle beiderseits normal. Weber → links, Rinne beiderseits +, rechts starke Verkürzung der Kopfknochenleitung, Verkürzung

Digitized by Google
Original from UNIVERSITY OF CALIFORNIA
Generated on 2019-10-24 14:34 GMT / http://hdl.handle.net/2027/uc1.b3252762
Public Domain in the United States, Google-digitized / http://www.hathitrust.org/access_use#pd-us-google

der Luftleitung, Einschränkung der oberen Tongrenze. Gehör (mit Lärmapparat geprüft): Konv.-Spr. $^1/_2$ *m* Flüstersprache 0. Links: normale Verhältnisse. Es besteht geringer rotat.-horiz. Nystagmus nach links, der bei längerem Verbleiben der Augen in den linken Lidwinkel an Stärke deutlich zunimmt. Ein spontaner Nystagmus II. Grades konnte nie beobachtet werden. Kein spontanes Vorbeizeigen.

Drehstuhl: 10mal rechts mit aufrechtem Kopfe 5"—7" kein Schwindel, zeigt typisch, 10mal links mit aufrechtem Kopfe 24" mäßiger Schwindel, zeigt typisch. 10mal rechts Kopf vorgeneigt 14". 10mal links Kopf vorgeneigt 16".

10mal rechts Kopf zur linken Schulter geneigt
10mal „ „ „ rechten „ „
10mal links „ „ linken „ „
10mal „ „ „ rechten „ „
} 11"—13".

Kalorisch rechts (Kopf aufrecht): kaltes und warmes Wasser: Nystagmus typisch, Zeigeversuch typisch. Das linke Labyrinth (Kopf aufrecht) ist kalorisch deutlich weniger erregbar (3fache Spülzeit). Neigt man den Kopf auf die rechte Schulter und spritzt das linke Ohr mit kaltem Wasser aus, so ist kein Nystagmus auszulösen, ebenso bei Spülung mit 48° Wasser.

Es ist also bei dieser Pat. der linke horizontale Bogengang weder kalorisch noch auf Drehreize ansprechbar, während die übrigen Bogengänge normal reagieren. Die Ursache dieses Verhaltens ist nicht festzustellen, der Wassermann ist negativ. Auch weiß Pat. keinen Grund für den vor $^1/_2$ Jahre einsetzenden Schwindel anzugeben.

Bei einem Falle von schwerer Lues habe ich ein analoges Verhalten schon einmal gesehen. Immerhin ist ein solcher Labyrinthbefund auf Lues sehr suspekt und die weitere Beobachtung der Pat. wird ergeben, ob es sich nicht doch um Syphilis handelt.

IV. O. Beck (Wien): **Otosklerose bei Lues.**

Der 27jährige Patient, den ich mir Ihnen vorzustellen erlaube, steht seit 10 Monaten fast ununterbrochen in meiner Beobachtung. Nach einem anstrengenden militärischen Marsch im Jahre 1908 bemerkte der Patient das erste Mal in seinem Leben ein einige Stunden anhaltendes Ohrensausen, das in der Folgezeit einige Male wiederkehrte. Auf genaues Befragen erklärt der Kranke ganz dezidiert, niemals schlecht gehört zu haben. Im November 1912 hat er Lues akquiriert und hernach durch $2^1/_2$ Monate eine Injektionskur mitgemacht. April 1913 sekundäre Erscheinungen, weshalb ihm Ehrlich injiziert wurde. Einige Stunden später verspürte der Patient äußerst heftiges Sausen in beiden Ohren und kam den nächsten Tag zu mir auf die Klinik mit der Angabe, er sei beiderseits taub.

Ohrbefund: Trommelfelle beiderseits leicht katarrhalisch verändert. Weber rechts, Rinne beiderseits negativ. Knochenleitung etwas verlängert. Bei Anstellung des Gelléschen Versuches kein Unterschied bei Luftkompression. Gehör rechts: Konv.-Spr. $^1/_4$ *m* Flüst.-Spr. 0. Gehör links: Konv.-Spr. $^3/_4$ *m*, Flüst.-Spr. a. c.

Nach Katheterismus keine Hörverbesserung, dagegen deutliche Besserung des Gehörs mit Hörschlauch. Vestibularapparat: 10mal rechts 26" typischer Nystagmus, kalorische Reaktion. 10mal links 24" typischer Nystagmus, normal. Nach der ganzen Anamnese resp. nach dem plötzlichen Auftreten der Schwerhörigkeit nach Salvarsan hatte ich eine Nervenaffektion erwartet, fand aber die Zeichen eines Schalleitungshindernisses. Dabei war es aber sehr auffallend,

Generated on 2019-10-24 14:34 GMT / http://hdl.handle.net/2027/uc1.b3252762
Public Domain in the United States, Google-digitized / http://www.hathitrust.org/access_use#pd-us-google
Digitized by Google
Original from UNIVERSITY OF CALIFORNIA

daß die geringen katarrhalischen Veränderungen am Trommelfelle nicht mit dieser hochgradigen Schwerhörigkeit in Einklang zu bringen waren. Deshalb war mir dieser Fall auf Otosklerose sehr suspekt. Mit geringen Unterbrechungen kam der Patient weiter zur Behandlung. Außerdem wurden zwei energische Hg-Kuren durchgeführt. Das Gehör besserte sich zwar in den nächsten Monaten, es besteht aber noch immer besonders rechts, bedeutende Schwerhörigkeit. Eine deutliche Hörverbesserung war nach Katheterismus nie zu beobachten, der Stimmgabelbefund sprach konstant für ein Schallleitungshindernis.

Befund vom 20. Februar. Weber → rechts, Rinne beiderseits negativ, Knochenleitung beiderseits verlängert. Beide Trommelfelle leicht katarrhalisch verändert. Gehör rechts: Konv.-Spr. 1/4 *m*, Flüst.-Spr. 0. Gehör links: Konv.-Spr. 3 *m*, Flüst.-Spr. 1/2 *m*. Vestibularapparate normal. Keine Hörverbesserung nach Katheterismus.

Auf Grund dieser Befunde glaube ich den Fall folgendermaßen deuten zu sollen: Das schon 4 Jahre vor der Infektion mit Lues aufgetretene Ohrensausen könnte mit der jetzigen Erkrankung in Zusammenhang gebracht werden, wenn man eine Otosklerose annimmt. Diese Otosklerose wäre latent gewesen und hat sich nur durch das Sausen gezeigt. Durch den durch die Lues resp. durch die Lues plus Salvarsan gesetzten Reiz wurden die Erscheinungen manifest resp. es bestand schon früher eine Otosklerose und der Patient hatte eine geringe Schwerhörigkeit nicht bemerkt und erst später trat eine Verschlechterung ein. Denn die auf ein hochgradiges Schallleitungshindernis hinweisenden Symptome könnten auf diese Art erklärlich werden.

Ich möchte noch erwähnen, daß ich drei analoge Fälle beobachtet habe — zwei davon wurden nicht mit Salvarsan behandelt —, wo im Verlaufe der Syphilis zugleich mit dem Auftreten des Exanthems hochgradige Schwerhörigkeit einsetzte, die bei normalem Trommelfellbefund den Typus des Schallleitungshindernisses zeigte und bei denen ein einfacher Mittelohrkatarrh auszuschließen war.

Diskussion.

Bárány: Wenn jemand eine Otosklerose auf dem linken Ohre hat und ein Laesio aur. inter. dext. bekommt, so wird auch dort der Befund einer Otosklerose zu erheben sein. Wenn die Knochenleitung links verlängert ist, muß auch auf der anderen Seite eine Verlängerung konstatierbar sein. Ich glaube nicht, daß die Otosklerose durch die Lues verschlechtet wurde, sondern daß zu ihr eine Laesio aur. intern. hinzugekommen ist, bei verlängerter Knochenleitung auf dem anderen Ohre.

Alexander: Die Anamnese ist keine solche, die man gerade für eine Otosklerose verwenden könnte. Es wäre dann willkürlich das gerade als Otosklerose zu bezeichnen, nachdem keine anamnestischen Daten dafür sprechen, daß es sich um eine Art degenerativer, vor der Lues latent bestandener Erkrankung handelt. Auch im Befunde finden sich Zeichen, die gegen Otosklerose sprechen. Das Trommelfell ist retrahiert, zeigt weiße Streifen, ist glanzlos und hat meines Erachtens einen geringen gelblichen Schimmer, ich möchte fast sagen, es ist durchfeuchtet. Ich glaube, daß hier ein Symptomenkomplex vorliegt, den man mitunter bei Lues findet, und zwar häufig bei alter oder nicht behandelter Lues. Es ist eine Lues des Ohres, die unter dem Bilde des exsudativen Mittelohrkatarrhes auftritt und mit Laesio int. sich kompliziert. Ich glaube nicht, daß Pat. eine verlängerte Kopfknochenleitung hat. Ich würde von einer ex-

Digitized by Google
Original from UNIVERSITY OF CALIFORNIA
Generated on 2019-10-24 14:34 GMT / http://hdl.handle.net/2027/uc1.b3252762
Public Domain in the United States, Google-digitized / http://www.hathitrust.org/access_use#pd-us-google

sudativen Panotitis luetica sprechen. Es ist ein Exsudativprozeß, der das Mittelohr, Labyrinth und vor allem den Nerven ergreift und eigentlich nicht ungünstig verläuft: Das Ohr wird nicht normal, aber besser. Man könnte ja die Parazentese machen. Ich habe gestern einen solchen Fall so behandelt und eine große Quantität Exsudat entleert — mit bedeutender Besserung der Hörschärfe.

Beck (Schlußwort): Herrn Bárány muß ich erwidern, daß es doch sehr unwahrscheinlich ist, daß ein Mensch nur auf einer Seite eine Otosklerose hat und daß dann dieser Mensch durch die Syphilis auf dem anderen Ohre eine Laesio aur. internae akquiriert.

Herrn Alexander kann ich gegen seine Annahme der von ihm geprägten Panotitis serosa nichts entgegnen, da es sich ja um ein Novum handelt. Auf alle Fälle werde ich parazentesieren, um zu sehen, ob sich Sekret entleert und das Gehör sich bessert.

Nachtrag bei der Korrektur: Bei der Parazentese wurde kein Sekret aus dem Mittelohre entleert.

V. Ruttin: **Vitriol-, Schwefelsäureverätzung, Atresie des Gehörgangs und akute Otitis. Plastische Operation. Heilung.**

Ich habe Ihnen in der vorigen Sitzung einen Mann gezeigt, der bei einem Pogrom mit Vitriol überschüttet wurde und eine komplette Atresie des Gehörgangs davontrug. Ich habe Ihnen damals die Methode, die ich mir zur Behebung der Atresie konstruierte beschrieben und Ihnen das perfekte Resultat gezeigt.

Der heutige Fall ist noch interessanter, da auch eine akute Otitis bestand und trotzdem die angegebene Plastik, wie Sie sehen, ein ideales Resultat ergeben hat. Selbstverständlich ist die Nachbehandlung eine langwierige und sorgfältige gewesen. Ich operierte ihn im August 1913 und kann ihn erst jetzt als ganz geheilt vorstellen.

VI. Ruttin: **Diffuse Labyrinthentzündung im Anschluß an akute Otitis.**

Ich habe in meiner letzten Arbeit in der Monatsschrift f. Ohrenheilkunde dieses Thema ausführlich behandelt. Ich zeige Ihnen heute wieder einen derartigen Fall.

M. D., 27 Jahre alt. Sie war angeblich stets gesund. Am 14. Februar 1914 bekam sie im Anschluß an einen heftigen Schnupfen morgens Stechen im rechten Ohre. In der Nacht vom 14. auf den 15. bekam sie Schwindel. Am 15. Erbrechen; Schwindel und Erbrechen hielten auch den ganzen 16. an. Am 16. Februar abends wurde sie an die Klinik gewiesen. Ich untersuchte sie sofort und fand rechts ein gerötetes, wenig vorgewölbtes Trommelfell und geringes, rein seröses Exsudat. Die Pat. hatte dritten Grad rotatorischen Nystagmus nach links. Taubheit und kalorische Unerregbarkeit (heiße Spülung!) rechts. Erbrechen, Schwindel, Linkslage, typisches Vorbeizeigen mit beiden oberen Extremitäten entsprechend der langsamen Komponente des Nystagmus.

Nach diesem Befunde war es wohl kein Zweifel, daß es sich um eine diffuse Labyrinthitis handle. Das Exsudat aus der Trommelhöhle blieb noch bis zum dritten Tage serös und wurde dann erst eitrig. Die Patientin ist noch taub und unerregbar.

Entsprechend der Schlußfolgerung, zu der ich in meiner Arbeit gekommen war: „je früher im Verlauf einer genuinen akuten Otitis eine Labyrinthitis eintritt, desto eher ist sie serös und desto weniger gefährlich ist sie; je später die Labyrinthitis eintritt, desto wahrscheinlicher ist sie eitrig und desto ge-

Generated on 2019-10-24 14:34 GMT / http://hdl.handle.net/2027/uc1.b3252762
Public Domain in the United States, Google-digitized / http://www.hathitrust.org/access_use#pd-us-google
Digitized by Google
Original from UNIVERSITY OF CALIFORNIA

fährlicher ist sie", hielt ich die Labyrinthitis eher für eine seröse, da sie im allerersten Stadium der Otitis bei noch serösem Exsudat in der Trommelhöhle aufgetreten war, und verhielt mich exspektativ. Die Symptome sind abgeklungen, es besteht Nystagmus kaum mehr zweiten Grades.

VII. Ruttin: **Chronische Mittelohreiterung, diffuse eitrige Labyrinthitis, Sinusthrombose. Operation. Heilung.**

M. S., 21 Jahre. Wurde am 30. Januar durch Kollegen Sász aus dem Ambulatorium des Prof. Neumann uns überwiesen. Patient hatte mit 9 Jahren Masern. Seit 2 Jahren Ohrenfluß links. Seit 14 Tagen stärkere Schmerzen, seit 3 Tagen Kopfschmerzen, Erbrechen, Fieber und Schüttelfrost.

Status praesens am 30. Januar 1914. Rechtes Ohr normal. Linkes Ohr fötides, graugrünes Sekret aus dem Ohre. Polyp den Gehörgang ausfüllend. Warzenfortsatz an der Spitze, am hinteren Rand und in der Antrumgegend druckempfindlich. Leichtes Ödem im Gesicht. Jugularis frei. Taub für Sprache und Stimmgabeln, Rinne ∞ —, Schwabach verkürzt, Weber nach rechts. Kein spontaner Nystagmus. Kalorische Reaktion negativ. Kein Fistelsymptom. Kein spontanes Vorbeizeigen. Etwas Druckempfindlichkeit der Nackenwirbelsäule, keine Nackensteifigkeit, aktive und passive Kopfbewegungen gut. Dermographie +, keine Sensibilitätsstörungen. Alle Reflexe auslösbar. Kein Klonus. Kein Babinsky. Pupillen gleich weit, gut reagierend. Puls 120. Temperatur 37·0—40·7. Im Harn Albumen.

Operation 31. Januar 1914 (Ruttin): Aufmeißelung des sklerotischen Warzenfortsatzes. Aus dem Sinus kommt pulsierend graugelbe Jauche. Unterbindung der gut gefüllten Ven. jugularis und Facialis communis. Durchschneidung zwischen den Ligaturen. Radikaloperation. Im Antrum und in der Trommelhöhle Cholesteatom. Weitere Freilegung des Sinus bis nahe an das Torkular einerseits und bis nahe an den Bulbus andrerseits. Nach rückwärts ist eine deutliche Demarkationslinie an dem grauverfärbten Sinus gegen das Gesunde zu sehen. Auch gegen den Bulbus wird gesunde Sinuswand erreicht. Im ganzen liegt der Sinus jetzt auf etwa 6 *cm* Länge frei. Labyrinthoperation. Der Bogengang ist sehr undeutlich, der Facialiswulst bis in ziemliche Tiefe erkrankt. Wegen des ohnehin so großen Knochendefektes wird getrachtet, ohne die Dura der hinteren Schädelgrube freizulegen, von rückwärts in das Labyrinth einzudringen. Dies gelingt auch. Abtragung des Promontoriums, ovales Fenster war leer, im Labyrinth Granulationen. Incision in den Sinus, Schlitzung des Sinus seiner ganzen Länge nach. Entfernung von grauroten adhärenten Thromben. Blutung von oben und unten. Tampon. Plastik.

Im Eiter und im Sinusblut: Pneumokokken und Pseudodiphtherie. 1. Februar. Abfall der Temperatur auf 36·9. Sie fieberte noch bis 12. Februar mit höchsten Steigerungen von 38·7. Seit 15. Februar entfiebert. Ich nehme diesen Fall zum Anlaß, um zu erwähnen, daß das Zusammentreffen von Labyrintherkrankung und Sinusthrombose kein so seltenes ist. In diesem Falle ist wohl die Labyrinthitis die ältere Erkrankung, auffallend häufig sind aber die Fälle, wo erst nach der Jugularisunterbindung das Fistelsymptom auslösbar wurde. Es scheint sich in den mit Ligatur der Jugularis behandelten Fällen, bei denen erst später die Labyrintherkrankung manifest wird, um eine rasche, durch die Stase bedingte Knocheneinschmelzung (ähnlich wie bei der Bierschen Stauung) zu handeln.

Digitized by Google
Original from UNIVERSITY OF CALIFORNIA
Generated on 2019-10-24 14:34 GMT / http://hdl.handle.net/2027/uc1.b3252762
Public Domain in the United States, Google-digitized / http://www.hathitrust.org/access_use#pd-us-google

Diskussion.

Alexander: Ich möchte nur sagen, daß die seröse Labyrinthitis als klinisch-diagnostischer Begriff die Rückkehr des Gehörs als wichtigstes Merkmal hat. Es fragt sich, ob das überhaupt eine Labyrinthitis ist; es ist ja möglich, daß Patient im Laufe einer Influenza eine Otitis media und eine Neuritis des Oktavus durchgemacht hat.

Ruttin: Wir haben ja für einen solchen Fall ein sicheres differentialdiagnostisches Mittel, das ist der Nystagmus. Der labyrinthäre Nystagmus ist stets rotatorisch und zeigt einen typischen Ablauf. Bei einer Neuritis dagegen ist zumindest eine horizontale Komponente vorhanden und auch der typische Ablauf der Erscheinungen fehlt. Ich habe besonders betont, daß es sich hier in diesen Fällen um das praktische Vorgehen handelt und daß wir, je früher im Verlauf der Otitis die Labyrinthitis einsetzt, um so eher eine seröse Labyrinthitis erwarten dürfen. Wenn die Funktion zurückkehrt, dann ist ja die Diagnose natürlich leicht und niemals zweifelhaft, was man zu tun hat. Schwierigkeiten für unser Handeln bereiten eben solche Fälle wie der vorgestellte. Das war auch der Grund, warum ich in meiner oben zitierten Arbeit den erwähnten Satz aufgestellt habe.

Bondy: In dem Falle, den ich in der vorigen Sitzung vorgestellt habe (Gravidität + Sinusthrombose), ist seit heute ein Fistelsymptom nachweisbar. Allerdings glaube ich, in diesem Falle in erster Linie die Gravidität für das Fortschreiten des Prozesses verantwortlich machen zu können. Patientin wird morgen zur Einleitung der Frühgeburt auf die geburtshilfliche Klinik transferiert werden.

VIII. G. Bondy: **Fall von atypischem Fistelsymptom.**

Der 18jährige Bursche leidet seit 8 Jahren an einer chronischen Eiterung und zeigt seit 3 Wochen Labyrinthsymptome. Interessant ist, daß sowohl bei Kompression als bei Aspiration ein zur kranken Seite gerichteter rotatorischer Nystagmus auftritt. Der aspiratorische ist stärker.

IX. V. Urbantschitsch demonstriert einen Fall von **Epithelialcarcinom der Ohrmuschel,** der auf Radiumbehandlung in Heilung begriffen ist.

X. Fremel: **Facialislähmung zehn Tage post operationem.**

Die 24jährige Patientin litt seit 18 Jahren an einer linksseitigen Ohreiterung und wurde am 9. Januar radikal operiert. Am nächsten Tage zeigte sie das Bild einer serösen Labyrinthitis, Nystagmus I. Grades zur gesunden Seite, das Gehör fast erloschen, Schwindel ohne Erbrechen. Während die Symptome der Labyrinthitis in den nächsten 6 Tagen zurückgingen, trat am zehnten Tage eine linksseitige Facialislähmung mit besonderer Beteiligung des Mund- und Augenastes auf, welche jetzt nach vier Wochen durch Galvanisation und Faradisation vollständig verschwunden ist. Es handelte sich in diesem Falle offenbar um eine Schädigung des Nerven auf derselben Basis wie die des Labyrinths, also um eine seröse Durchtränkung des Nerven in seinem Kanale. Analoge Fälle wurden von Dr. E. Urbantschitsch (1909) und von Dr. Ruttin vorgestellt, in diesem Falle aber scheint mir das lange Zeitintervall zwischen Operation und Auftreten der Lähmung bemerkenswert.

XI. Reg.-Arzt Dr. A. Schwarz macht eine vorläufige Mitteilung über **Oleum Sinapis bei irradiierenden Schmerzen** (erscheint ausführlich in dieser Nummer, s. pag. 334).

XII. Leidler: **„Zur Funktion des Bechterew-Kernes."** (Erscheint ausführlich in dieser Nummer, s. pag. 321.)

Generated on 2019-10-24 14:34 GMT / http://hdl.handle.net/2027/uc1.b3252762
Public Domain in the United States, Google-digitized / http://www.hathitrust.org/access_use#pd-us-google
Digitized by Google
Original from UNIVERSITY OF CALIFORNIA

Sitzung vom 30. März 1914.

Vorsitzender: Politzer.
Schriftführer: E. Urbantschitsch.

A. Administrative Sitzung.

Alt beantragt, daß die Österreichische Otologische Gesellschaft sich mit der ophthalmologischen und laryngo-rhinologischen in einer gemeinsamen Eingabe an das Eisenbahnministerium wenden möge, daß dasselbe Spezialisten für Ohrenerkrankungen anstellen möge.

Frey bemerkt, daß die Überfüllung der Ambulanzen durch Angestellte der Eisenbahnen, Polizeiwache, Feuerwehr etc. einen großen Übelstand darstelle und daß die zu gründende Vereinigung der Spezialärzte die Regelung dieser Frage als eine der wichtigsten Punkte in Aussicht genommen habe.

Alexander beantragt die Wahl eines Komitees, das ein Memorandum in dieser Sache ausarbeiten und der Gesellschaft vorlegen solle.

Politzer schlägt vor, in dieses Komitee Alt, Frey, Alexander, Bondy und Mayer zu wählen. (Angenommen.)

B. Wissenschaftliche Sitzung.

I. Bondy: **Totalaufmeißelung mit Erhaltung des Trommelfells und der Gehörknöchelchen.**

Bondy demonstriert einen Fall, den er nach seiner Methode der konservativen Radikaloperation operiert hat. Heilung nach 6 Wochen. Das Gehör für Flüstersprache ist von 40 *cm* auf 8 *m* gestiegen.

II. Bondy: **Zur Vakzinebehandlung der otitischen Pyämie.**

Der 14jährige Pat. wurde am 10. II. wegen Sinusthrombose und Pyämie operiert (Sinusausräumung und Jugularisunterbindung). Der Thrombus reichte gegen den Bulbus ziemlich weit, doch erwies sich das obere Ende der Jugularis als bluthältig. 3 Tage später wurde wegen Fortdauer des Fiebers der Versuch gemacht, den Bulbus von der Jugularis her mit $H_2 O_2$ durchzuspülen. Trotz nur geringen hierbei angewendeten Druckes trat plötzlich Stillstand von Puls und Atmung ein, aus der Jugularis entleerte sich nach sofortiger Entfernung des Katheters reichlich schaumiges Blut. Es kann sich, da offenbar der bei der Operation freie Sinus petros. infer. noch nicht verschlossen war, wohl nur um eine Luft- respektive Sauerstoffembolie auf diesem etwas ungewöhnlichen Wege gehandelt haben. Nach einigen Minuten künstlicher Atmung kehrten Puls und Atmung wieder, doch blieb Pat. noch durch Stunden in einem schlafähnlichen Zustande. Da die Temperatur konstant pyämischen Charakter behielt, ließ ich im Laboratorium Urban & Hellmann aus den aus dem Blute gezüchteten Bakterien (Streptococc. pyogenes) nach dem Wrightschen Verfahren eine Vakzine herstellen, die in 1 cm^3 20 Millionen Bakterien enthielt. Ich begann mit einem Teilstrich (= 2 Millionen), 3 Tage später gab ich die zweite Injektion (2 Teilstriche, worauf innerhalb von 3 Tagen vollständige Entfieberung folgte. Pat. erhielt in Intervallen von 3 Tagen noch weitere 4 Injektionen (bis zu 6 Teilstrichen steigend) und blieb dauernd afebril. Ich kann natürlich nicht behaupten, daß die Entfieberung sicher die Folge dieser Vakzinebehandlung war, immerhin trat die Entfieberung so auffallend rasch nach der Behandlung ein, daß ein Zusammenhang doch wahrscheinlich erscheint. In einem zweiten, vor etwa zwei Jahren in derselben Art behandelten Falle fand sich ein ganz gleichartiger Verlauf.

Digitized by Google
Original from UNIVERSITY OF CALIFORNIA
Generated on 2019-10-24 14:34 GMT / http://hdl.handle.net/2027/uc1.b3252762
Public Domain in the United States, Google-digitized / http://www.hathitrust.org/access_use#pd-us-google

III. Bondy: **Sinusthrombose und Gravidität.**

Bondy demonstriert abermals die in der Januarsitzung vorgestellte Patientin, um den Einfluß der Gravidität auf die Ohreiterung zu zeigen. Pat. wurde am 9. II. zur ambulanten Behandlung entlassen. Sehr üppige Granulationsbildung in der Wundhöhle. Am 23. II. klagt Pat. beim Verbandwechsel über Schwindel, die Untersuchung ergibt ein sehr ausgeprägtes Fistelsymptom. Am 24. II. wird sie zur Einleitung der Frühgeburt auf die Gebärklinik aufgenommen, 1. III. Entbindung (3350 *g* schweres Kind), am 9. III. bereits ist das Fistelsymptom nicht mehr auslösbar, die Schwindelanfälle verschwunden. Zugleich zeigt sich eine auffällige Rückbildung der Granulationen und Verminderung der Sekretion.

Der Fall zeigt, daß die im Januar geäußerte Ansicht des Vortragenden, die nach der Radikaloperation bei der Pat. aufgetretene Sinusthrombose sei mit der Gravidität in Zusammenhang zu bringen, durch die späteren Vorgänge bestätigt wurde. Der ungünstige Einfluß, den die Gravidität auf den Eiterungsprozeß nahm, hörte fast momentan nach der Entbindung auf.

Diskussion.

Gomperz: Ich möchte erwähnen, daß ich im vorigen Jahre einen Fall „konservativ" operiert habe. Es war eine Pat. mit doppelter Perforation des Trommelfells und vollständig erhaltenen Gehörknöchelchen. Das zweite Ohr war taub. Ich habe die konservative Radikaloperation gemacht und die Pat. hört, wenn ich ihr die beiden gebliebenen Perforationsöffnungen mit Wattekügelchen verschließe, auf 12 *m* nicht akzentuierte Flüstersprache. Man kann also mit dieser konservativen Radikaloperation den Patienten sehr gute Dienste leisten.

Szász: Neumann wendet die konservative Radikaloperationsmethode auf seiner Abteilung sehr häufig an, auch in Fällen, wo die Artikulation zwischen Stapes und Amboß aufgehoben ist, um bessere Heilungsresultate zu erzielen. In letzterer Zeit benutzt Neumann dabei den von Leland in Boston angegebenen plastischen Periostlappen, der nach dem üblichen Hautschnitt frei präpariert und nach Beendigung der Knochenoperation in die Höhle hineingeschlagen wird. Durch die bald beginnende Granulationsbildung wird dieselbe rasch ausgefüllt. Ein auf diese Weise operierter Pat. konnte aus äußeren Gründen in der heutigen Sitzung nicht vorgestellt werden.

Neumann: Ich freue mich, daß Bondy erst operiert und dann Vakzine angewandt hat. Ich habe das gerade umgekehrt gemacht. Ich möchte nur sagen, daß man, ob man sich auch als Anhänger oder Gegner manifestieren will. nach der Operation die Vakzine anwenden soll und nicht vorher.

IV. Ernst Urbantschitsch: **Bilaterales Fistelsymptom bei Unerregbarkeit des Labyrinths für kalorische und Drehreize sowie kompletter einseitiger Taubheit.**

Der 35jährige Pat. Josef S. behauptet, bis vor 5 Jahren stets ohrgesund gewesen zu sein. Von sonstigen Krankheiten wäre nur eine vor längerer Zeit durchgemachte Keratitis zu erwähnen; die damals durchgeführte Wassermannreaktion soll negativ gewesen sein.

Im Jahre 1909 trat rechterseits Ohrensausen auf, das in großer Intensität und ohne Unterbrechung anhielt. Seit einem halben Jahr besteht es auch links, aber nur zeitweise und bedeutend schwächer. In den letzten 2 Monaten tritt öfters für einige Minuten ein stechender Schmerz im rechten Ohr auf. Den ersten Schwindelanfall hatte Pat. vor $1^1/_2$ Jahren gelegentlich des Schneu-

Digitized by Google
Original from UNIVERSITY OF CALIFORNIA
Generated on 2019-10-24 14:34 GMT / http://hdl.handle.net/2027/uc1.b3252762
Public Domain in the United States, Google-digitized / http://www.hathitrust.org/access_use#pd-us-google

zens, den zweiten Schwindelanfall vor einem Jahr, den dritten anfangs März 1914, auch die beiden letzten Male durch Schneuzen hervorgerufen. Vom 19. I. bis 7. III. 1814 bestand ein serös-eitriger Ausfluß aus dem linken Ohr, vom 9. bis 16. III. ein solcher aus dem rechten Ohr; beide Ohren sind derzeit vollständig trocken und es ist weder rechts noch links eine Trommelfellperforation zu sehen.

Die Untersuchung des Labyrinths ergibt folgenden Befund: *a)* Cochlearapparat: Rechts komplette Taubheit, links wird laute Konversationssprache ad concham, akzentuierte Flüstersprache überhaupt nicht gehört. *b)* Vestibularapparat: Kalorische Reaktion beiderseits erloschen (Prüfung mit je 3 *l* 19°igen Wassers). Weder nach Rechts- noch nach Linksdrehung Drehreaktion. Dementsprechend fällt der Zeigeversuch (Bárány) negativ aus, das heißt, nach Drehung stets vollständig richtiges Zeigen. Fistelsymptom beiderseits positiv, links deutlich stärker als rechts, bei Aspiration gegen das untersuchte, bei Kompression gegen das andere Ohr; das Fistelsymptom ist rechts stärker bei Kompression, links stärker bei Aspiration. Bei Endstellung des Auges nach rechts wie nach links besteht etwas spontaner rotatorischer Nystagmus. Galvanische Reaktion lebhaft: bei 5 MA. rechts starker, links mäßig starker Nystagmus.

Die im Kaiser Franz Josef-Spital vorgenommene Röntgenuntersuchung (Dr. Selka) ergab eine vollständige Sklerosierung beider Warzenfortsätze. Der neuerdings vorgenommene Wassermann war wieder negativ. Es ist trotzdem mit größter Wahrscheinlichkeit anzunehmen, daß es sich hier um einen Fall von Lues, und zwar hereditärer, handelt.

Der Fall ist fast vollständig analog dem in der Februarsitzung hier vorgestellten Fall, nur daß in letzterem sicher keine Lues, sondern epidemische Cerebrospinalmeningitis die Ursache der Erkrankung war.

Der vorliegende Fall erinnert an die von Hennebert angegebenen Fälle, nur daß hier das Fistelsymptom ein beiderseitiges ist.

Diskussion.

Bárány: Dieser Fall hat das Symptom, daß man bei Druck zwischen Proc. mast. und Unterkiefer Nystagmus bekommt, und zwar umgekehrt wie bei Druck auf den Gehörgang. Ich habe das bei Lues dreimal gesehen. Einen Fall habe ich hier unter der falschen Diagnose „Schädeltrauma" vorgestellt, es war aber eine Lues. Einen zweiten, ganz gleichen Fall habe ich in Brüssel gesehen; es war eine hereditäre Lues mit kompletter Taubheit und kolossalem Fistelsymptom bei Druck auf den Gehörgang und dem umgekehrten Nystagmus bei Druck zwischen Kiefer und Proc. mast., welcher Fall von Hennebert vorgestellt wurde.

Szász: Bezüglich des demonstrierten Falles erlaube ich mir die Mitteilung, daß ich vor einem Monat auf der Abteilung Neumann Gelegenheit hatte, den vorgestellten Pat., der uns mit der Diagnose „hereditäre Lues" zugesandt wurde, zu untersuchen. Wir fanden damals eine typische Erregbarkeit des linken Vestibularapparates für kalorische und Drehreize. Diese ist heute nach der Mitteilung des Herrn Dr. Urbantschitsch nicht mehr vorhanden. Dieses Erlöschen der Reaktion in dem vorgestellten Falle zeigt, wie rasch unter Umständen diese Reaktion schwinden kann.

V. Urbantschitsch: Ich möchte bemerken, daß man einen Nystagmus auch von der Carotis aus auslösen kann. Ich habe eine ganze Reihe von Fällen

Digitized by Google
Original from UNIVERSITY OF CALIFORNIA
Generated on 2019-10-24 14:34 GMT / http://hdl.handle.net/2027/uc1.b3252762
Public Domain in the United States, Google-digitized / http://www.hathitrust.org/access_use#pd-us-google

beobachtet, in denen ich bei der Massage den Nystagmus auslösen konnte. Er war nicht so typisch wie in Becks Fall. Es handelt sich jedenfalls um einen reflektorischen Vorgang.

Ruttin: Ich möchte erinnern, daß einer von uns hier einen Fall vorgestellt hat, bei dem bei Druck auf ein sehr großes Emissar im Warzenfortsatz auch Nystagmus auszulösen war. Das Emissar ließ sich auch röntgenologisch nachweisen.

Beck: Vor einigen Tagen rief mich die Ambulanzwärterin zu einem Fall, der an der seitlichen Halsgegend Vibrationsmassage erhielt. Es handelte sich um einen chronischen Mittelohrkatarrh. Wenn man bei diesem Pat. mit dem Vibrator entlang des Sternocleidomastoideus von oben nach unten massierte, so trat ein sehr intensiver Nystagmus auf. Die Labyrinthe des Pat. zeigten keine Besonderheiten, und ein Fistelsymptom war weder bei Kompression noch bei Aspiration auszulösen.

V. Urbantschitsch: Ich glaube, daß Brückner beim Einführen des Katheters Nystagmus auftreten gesehen hat.

V. T. Szász: **Zur Ohrpinzette nach Mayer.**

Meine Herren! Ich möchte Sie bitten, meine Worte als eine verspätete Diskussionsbemerkung zur am 25. I. 1914 stattgefundenen Demonstration des Herrn O. Mayer aufzufassen, welche einige Behauptungen enthält, die mir zur Zeit der Demonstration entgangen sind und von denen ich erst jetzt durch das diesmal mit großer Verspätung in Druck erschienene offizielle Sitzungsprotokoll Kenntnis habe.

Herr O. Mayer behauptet anläßlich der Demonstration einer von ihm konstruierten Ohrenzange unter anderem auch folgendes: „.... Es hat auch H. Neumann das von Brünings erdachte Prinzip der geteilten Branche auf die Politzersche Pinzette übertragen. Diese Kombination hat sich als nicht zweckmäßig erwiesen, denn diese Pinzette ist, auch wenn man sie durch einen weiteren Trichter tiefer ins Ohr einführt, in der Tiefe nicht zu öffnen, außerdem federt sie und verspreizt sich ebenfalls beim festen Zufassen."

Diese Mängel besitzt die Ohrenpinzette von Neumann sicherlich nicht, wovon ich mich im Laufe der Zeit zur Genüge zu überzeugen die Gelegenheit hatte. Und nun möchte ich mir noch eine Bemerkung erlauben. Besäße die Pinzette von Neumann die erwähnten Mängel, so könnte man dasselbe dem Mayerschen Instrument mit demselben Recht nachsagen, da beide Instrumente auf demselben Prinzip basieren, das in dem von Heath angegebenen Instrument zum Ausdruck kommt und von welchem Neumann auch nicht verheimlichte, daß es ihm bei der Konstruktion seiner Pinzette als Vorbild diente.

Um zu dem gesprochenen Text mit den nötigen Illustrationen zu dienen, erlaube ich mir, die erwähnten Instrumente (Neumannsche Pinzette, Heathsche Zange, Mayersche Zange) nochmals zu demonstrieren. (Demonstration.) Ich glaube, dieselben sagen mehr als viele Worte.

VI. Ruttin: **Zur Frage der Bulbusoperation.**

A. D., 26 Jahre alt, aufgenommen am 2. III. 1914. Vor 6 Wochen erkrankte Pat. an rechtsseitiger akuter Otitis. Der nach 5 Wochen zugezogene Ohrenarzt fand leichtes Ödem über dem Proc. mast., Senkung der hinteren oberen Gehörgangswand, keine Sekretion aus dem Ohr. Beim Ansaugen ließ sich aus einer zitzenförmigen Perforation im hinteren oberen Quadranten ein Tröpfchen Eiter zum Vorschein bringen. Kein Fieber. Spontane Schmerzen, besonders nachts. Der Kollege konnte erst am 25. II. die Operation vornehmen.

Digitized by Google
Original from UNIVERSITY OF CALIFORNIA
Generated on 2019-10-24 14:34 GMT / http://hdl.handle.net/2027/uc1.b3252762
Public Domain in the United States, Google-digitized / http://www.hathitrust.org/access_use#pd-us-google

Bei derselben zeigten sich die Weichteile über dem Proc. mast. bis tief unter die Spitze stark infiltriert, unter dem Periost Eiter, in der Mitte der Corticalis eine Fistel. Durch die Aufmeißelung kam er sofort in eine große, mit Eiter gefüllte Höhle. Bei der Sondierung derselben bekam er eine außerordentlich heftige Sinusblutung, weshalb er tamponieren und die Operation abbrechen mußte. 4 Tage lang befand sich Pat. wohl. Am fünften Tage nachmittags 39·6. Am Tage darauf wurde Pat. auf die Klinik gebracht und ich entschloß mich nach diesen Antezedentien zur sofortigen Operation, um so mehr, als die Temperatur 39° betrug.

2. III. Nach Abschiebung der Wundränder sah ich, daß der Warzenfortsatz von hinten unten eröffnet war. Auf dem sehr stark vorgelagerten Sinus lag ein Tampon. Die Sinusrinne bildet die hintere Antrumwand. Entfernung des Tampons, profuse Blutung. Abermalige Tamponade, jedoch so, daß ich weiter operieren konnte. Ich eröffnete die periantralen Zellen, das Antrum und unterhalb des Tegmens gelegene Zellen. Alle waren mit flüssigem Eiter erfüllt. Um die verletzte Stelle am Sinus zu Gesicht zu bekommen, suchte ich denselben von zwei Seiten abzudämmen, und zwar so, daß ich einen Tampon in der Bulbusgegend, einen zweiten in einem eigens dazu geschaffenen Knochenfenster über dem oberen Knie anlegte. Es gelang aber auch so nicht vollständig abzudämmen, weil der Sinus ganz besonders groß und reichlich mit Blut gefüllt war. Ich unterband nun die Jugularis. Diese war daumendick, prall mit Blut gefüllt. In dieselbe mündeten zwei sehr starke Thyreoidalvenen und die sehr starke Facialis ein. Doppelte Ligatur der Jugularis und der Facialis. Durchschneidung zwischen den Ligaturen.

4. III. Abfall des Fiebers. Verbandwechsel. Lüftung des Tampons, Blutung, Tamponade.

6. III. Temp. 39·3. Lüftung des Tampons, Blutung, Tamponade.

Bis zum 16. III. Fieber zwischen 38·2 und 40·6. Einmal (12. III.) Schüttelfrost. Täglicher Verband. Stets Blutung von oben und unten. Erst am 16. III. ist der Sinus thrombosiert. An diesem Tage kein Fieber.

17. III. Temp. 39·9. Schüttelfrost. Entfernung rotbrauner Thromben aus dem Bulbus. Beim Versuch, das obere Ende der Jugularis zu eröffnen, geht die Ligatur herunter, weshalb dieses Ende nicht auffindbar ist.

19. III. Bulbusoperation: Verbindung des oberen und unteren Schnittes, Aufsuchung des oberen Jugularisendes. Diese ist wegen des derben Schwartengewebes, das keine Details erkennen läßt, technisch sehr schwierig. Der Accessorius kreuzt vor der Vene, wird im Schwartengewebe aufgesucht und freipräpariert. Wirbelfortsätze stark vorspringend. Durch diese Verhältnisse ist eine reguläre Bulbusoperation mit Wegnahme der Spange unmöglich. Es wird daher der Sinus nach Resektion der Spitze des Proc. mast. so weit als möglich gegen den Bulbus verfolgt und von unten her die Vene oberhalb des Accessorius bis an den Bulbus gespalten. Es gelingt tadellos, mit dem Löffel von oben und unten her den Bulbus, der vereiterte Thromben enthält, auszuräumen. Mit dem Katheter in den Bulbus eingespritzte Kochsalzlösung kommt aus dem Sinus in springbrunnenartigem, kräftigem Strahl heraus, ebenso gelingt die Durchspülung von oben her leicht.

Am selben Tag ging die Temperatur zur Norm herab und blieb dauernd normal. Einige Tage wurde der Bulbus noch durchgespült, am 28. III. wurde die Durchspülung weggelassen.

Digitized by Google
Original from UNIVERSITY OF CALIFORNIA
Generated on 2019-10-24 14:34 GMT / http://hdl.handle.net/2027/uc1.b3252762
Public Domain in the United States, Google-digitized / http://www.hathitrust.org/access_use#pd-us-google

Der Fall ist besonders bemerkenswert, weil er in selten schöner Weise den Einfluß der Bulbusoperation auf die Septikopyämie zeigt. Da der Mann keine Metastasen, keine andersartige Erkrankung hatte, der einzige Eiterherd im Bulbus lag und nach Beseitigung desselben die Temperatur sofort zur Norm abfiel, um dauernd normal zu bleiben, muß man wohl annehmen, daß nur diese Eiterung im Bulbus das Krankheitsbild verursachte, um so mehr, da ja schon die Jugularis unterbunden war.

Erwähnen möchte ich noch, daß der Pat. am 3. III. von meinem Bruder ophthalmoskopisch untersucht und rechts eine ziemlich hochgradig entwickelte, links eine beginnende Stauungspapille, jedoch ohne Hämorrhagien, konstatiert wurde. Am 28. III. typische Stauungspapille beiderseits, links mit reichlichen Hämorrhagien.

Die bakteriologische Untersuchung, die Kollege Fischer in sehr sorgfältiger Weise ausgeführt hat, ergab folgenden Befund: Im Eiter aus der Operationshöhle Staphylococcus albus; 2 Tage post operationem im Blute aus einer Armvene Staphylococcus albus; im Blute am 14. III. Staphylococcus albus.

VII. E. Ruttin: **Rapid verlaufende Streptokokkenmeningitis bei vier Tage alter, akuter Meningitis.**

K. Sch., 6 Jahre alt, aufgenommen am 24. II. 1914. Seit 4 Tagen Ohrenstechen und Fieber, seit gestern starke Kopfschmerzen, Erbrechen, leichte Benommenheit. Bei der Aufnahme rechts Druckempfindlichkeit an der Spitze und am hinteren Rande des Proc. mast. Trommelfell vorgewölbt, gerötet, keine Perforation. Linkes Ohr normal. Funktionsprüfung ohne Besonderheiten. Labyrinthreaktionen prompt. Kein spontaner Nystagmus. Temp. 40·1, P. 150. Nackensteifigkeit. Kernig positiv. Sämtliche Reflexe gesteigert. Hyperästhesie der unteren Extremitäten.

Mittags Parazentese. Nachmittags Lumbalpunktion. Punktat trübe. Mastoidoperation: Reichlich eitrige Zellen. Sinus und Dura beider Schädelgruben werden freigelegt, zeigen keine Besonderheit.

Während mittags das linke Ohr noch normal war, bestand abends schon eine akute Otitis desselben. Die Parazentese ergibt eitriges Exsudat. Exitus am 28. II. Obduktion: Ausgedehnte fibrinös-eitrige Meningitis beiderseits.

Die bakteriologische Untersuchung, die ebenfalls vom Kollegen Fischer mit großer Sorgfalt ausgeführt wurde, ergab im Parazenteseneiter Pyocyaneus und Streptococcus pyogenes, im Eiter aus dem Proc. mast. Streptococcus rein, im Lumbalpunktat Streptococcus rein, Blut aus der Armvene steril. Der Fall ist bemerkenswert, weil hier eine akute Otitis noch vor dem Durchbruch zur Meningitis geführt hat. Wie rapid der ganze Prozeß war, geht schon daraus hervor, daß auch auf der anderen Seite innerhalb weniger Stunden eitriges Exsudat aufgetreten ist. Es läßt sich allerdings nicht entscheiden, ob die beiderseitige ausgedehnte Meningitis nur vom ersterkrankten rechten Ohr ausgegangen ist oder auch das linke Ohr seinen Teil dazu beigetragen hat. Wir sind noch immer nicht genügend darüber orientiert, unter welchen Umständen die Otitis so rapid zur Meningitis führt. Es ist jedenfalls auf dem Wege der Lymph- oder Blutbahn die Infektion erfolgt, da das Labyrinth frei war.

Diskussion.

Politzer bemerkt, daß solche Meningitiden bei Otitis media ohne Kommunikation am Tegmen schon mehrfach beschrieben wurden. Sie kommen ge-

Generated on 2019-10-24 14:34 GMT / http://hdl.handle.net/2027/uc1.b3252762
Public Domain in the United States, Google-digitized / http://www.hathitrust.org/access_use#pd-us-google
Digitized by Google
Original from UNIVERSITY OF CALIFORNIA

wiß auf dem Wege der Lymphbahnen des Mittelohres zustande. Bei Kindern sind eben die Suturen noch nicht so fest geschlossen. Die Gefäßverbindungen sind noch nicht so vollständig verödet wie später.

Leidler: Ich möchte über einen Fall, der in gewisser Beziehung dem Falle Ruttins ähnelt und den ich vor wenigen Wochen operiert habe, berichten. Ein zirka 4—5jähriges Kind war mit den Symptomen einer Meningitis in die Kinderabteilung gebracht worden. Temperatur über 40. Bewußtlosigkeit. Nackensteifigkeit. Positiver Kernig. Aufschreien. Der Pädiater machte die Wahrscheinlichkeitsdiagnose einer tuberkulösen Meningitis. Das vorher vollkommen gesund gewesene Kind zeigte diesen Zustand seit 3 Tagen. Ich wurde ersucht, das Ohr zu untersuchen, und fand eine relativ leichte Otitis: Das Trommelfell ist gerötet, in der Hammergegend etwas geschwollen, kurzer Fortsatz sichtbar, am Proc. mast. nichts Pathologisches nachzuweisen. Trotzdem eröffnete ich den Warzenfortsatz, nachdem ich vorher die Lumbalpunktion gemacht hatte, bei der vollkommen klare, aber unter hohem Druck stehende Flüssigkeit sich entleerte. Im Proc. mast. und im Antrum fanden sich eitererfüllte Zellen. Sinus und Dura der mittleren Schädelgrube legte ich frei und spaltete letztere nur, um mein Gewissen zu beruhigen. Nach der Spaltung der Dura zeigte sich ein kolossales Hirnödem, das Hirn trat vor. Der Sinus war normal. Der Verlauf war nun sehr interessant. Das Kind war in den nächsten 7—8 Tagen bewußtlos und zeigte das Bild einer schweren Meningitis mit hohem Fieber (39—40°). Die Lumbalpunktion am zweiten Tage post operationem ergab ein deutlich, wenn auch leicht getrübtes Punktat ohne Bakterien. Die Prognose war natürlich infaust. Plötzlich begann das Fieber zurückzugehen, das Kind erlangte das Bewußtsein wieder und von da ab ging die Besserung sehr rasch vorwärts, am 12. Tage post operationem war das Kind vollkommen bei Bewußtsein. Der Prolaps des Gehirns ging nach 3 Wochen vollständig zurück und seither blieb das Kind gesund. Es bestand also vielleicht eine rapid verlaufene Infektion der Meningen, wahrscheinlich aber eine seröse Meningitis mit gutem Ausgang. Bakterien waren ja nicht zu finden gewesen. Ich möchte aber nochmals darauf hinweisen, daß man in jedem Falle von Meningitis, auch wenn der Kinderarzt eine tuberkulöse Meningitis annimmt, das Ohr eröffnen soll.

Beck: Ich möchte nur kurz darauf hinweisen, daß in der letzten Zeit ein Fall von Boenninghaus publiziert wurde, der mit Leidlers Fall ziemliche Ähnlichkeit zeigt. Boenninghaus hat das Krankheitsbild als Meningitis serosa ventricularis aufgefaßt. Pat. hatte meningitische Symptome und es wurde wegen Verdacht auf Schläfelappenabsceß Dura und Hirn inzidiert. Nach einigen Tagen stellte sich aus der Inzisionsstelle reichlich Liquor ein und danach erfolgte Heilung.

Ruttin: Der Unterschied zwischen Leidlers und meinem Falle liegt darin, daß hier Streptokokken im Punktat waren. Ich habe selbst 2 Fälle von geheilter Meningitis mit eitrigem Lumbalpunktat vorgestellt, wo keine Bakterien vorhanden waren. Selbstverständlich machen wir schon sehr lange und prinzipiell den Proc. mast. auf, wenn auch die Kinderärzte die Fälle mit der Diagnose tuberkulöse Meningitis hereinschicken, wofern wir nicht absolut überzeugt sind, daß eine tuberkulöse Meningitis besteht.

VIII. Ruttin: **Tropfenspülspritze für den Attik.**

Unter Umständen ist es in der konservativen Behandlung der Attikeiterungen von großem Wert, eine ätzende Flüssigkeit in den Attik hineinzu-

Digitized by Google
Original from UNIVERSITY OF CALIFORNIA
Generated on 2019-10-24 14:34 GMT / http://hdl.handle.net/2027/uc1.b3252762
Public Domain in the United States, Google-digitized / http://www.hathitrust.org/access_use#pd-us-google

bringen. Während uns für unsere gewöhnlichen Flüssigkeiten (Hydrogen, Alkohol etc.) die Freysche Spritze sehr gute Dienste leistet, können wir natürlich ätzende Flüssigkeiten damit nicht injizieren, weil wir solche nur tropfenweise in den Attik bringen dürfen. Ich habe nun eine Spritze konstruiert, welche dieser Forderung gerecht wird. Die Spritze faßt 1 cm^3. Der Kolben wird mittelst Feder- und Zangentrieb durch einfachen Druck auf den Knopf so bewegt, daß der Druck auf den Knopf $^1/_{20}$ cm^3, also einen Tropfen, unter großer Kraft aus der Spritze herausbefördert. Das Nachlassen des Knopfes läßt einen weiteren Tropfen austreten. (Demonstration des Instrumentes und Betätigung desselben.)

IX. Ruttin: **Handstück zur Vibrationsmassage.**

Bei der Vibrationsmassage muß man sich davor hüten, die Haare des Pat. mit dem rotierenden Handstück in Verbindung zu bringen. Wir haben dies bisher immer dadurch vermieden, daß wir das Handstück mit einem Tuch umwanden. Es hat dies mannigfache Nachteile und erfüllt nicht immer seinen Zweck. Das Handstück, das ich Ihnen zeige, ist so eingerichtet, daß die Rotation mittelst eines Exzenters in das Innere verlegt ist. Man kann daher ganz ruhig bei den längsten Haaren das Handstück ohne weiteren Schutz anwenden und läuft nicht die geringste Gefahr, die Haare herauszureißen. Es hat außerdem noch den Vorteil, daß man es auswechseln, auskochen und auch den Konkussor ansetzen kann. Ferner ist es billiger als das bisher gebräuchliche Instrument.

X. Gomperz berichtet über das **Ergebnis der Aktion der österreichischen Otologischen Gesellschaft in der Schul-Ohrenarztfrage.** (Erscheint ausführlich in dieser Monatsschrift.)

XI. O. Beck: **Ausgedehnte tuberkulöse Sequestrierung des Felsenbeines. Operation. Heilung.**

Ich erlaube mir, das 19 Monate alte Kind deshalb zu demonstrieren, weil es sich in diesem Falle um eine ganz außergewöhnlich große Sequestrierung handelt, die den ganzen Warzenfortsatz, einen großen Teil der Schuppe und die Pyramide fast bis zur Spitze hin umfaßt. Das Kind hatte im November 1913 Masern durchgemacht und bekam im Anschluß daran beiderseits Ohrfluß. Das linke Ohr fließt seither ununterbrochen, das rechte fließt seit einigen Monaten nicht mehr. Vor 14 Tagen trat plötzlich eine komplette linksseitige Facialislähmung auf. Als das Kind auf die Klinik gebracht wurde, war es in einem sehr schlechten Zustande und hatte eine Temperatur von 38·1. Es bestand am linken Ohr deutliche Druckempfindlichkeit hinter der Ohrmuschel, leichtes Ödem der den Warzenfortsatz bedeckenden Haut; das Ödem erstreckte sich einen Querfinger über den Ansatz der Ohrmuschel, nach vorn gegen den lateralen Lidrandwinkel zu. Aus dem äußeren Gehörgang floß dünnflüssiger, grünlicher Eiter in ziemlicher Menge. In der Tiefe des Gehörganges konnten reichliche, matsche, leicht blutende Granulationen gesehen werden. Soweit eine Prüfung des Cochlearapparates möglich war, mußte Taubheit angenommen werden. Bei kalter und warmer Spülung zeigte sich das Labyrinth unerregbar. Es bestand spontaner Nystagmus ersten Grades nach rechts. Facialislähmung in allen 3 Ästen. Hirnnerven frei. Bei Anstellung des Kernig etwas Schmerzen.

Operation in ruhiger Inhalationsnarkose: Dr. Beck (13. II.); Hautschnitt parallel der Insertion der Ohrmuschel bis einen Querfinger unter die Spitze des Warzenfortsatzes in den Sternocleidomastoideus. Die Haut sieht

Digitized by Google
Original from UNIVERSITY OF CALIFORNIA
Generated on 2019-10-24 14:34 GMT / http://hdl.handle.net/2027/uc1.b3252762
Public Domain in the United States, Google-digitized / http://www.hathitrust.org/access_use#pd-us-google

stark infiltriert, äußerst matsch aus, so daß die Klammern nur schwer halten. Das Periost ist zum Teil nekrotisch. Nach dessen Abschiebung zeigte sich, daß kein konfigurierter Warzenfortsatz vorhanden ist, sondern eine Menge größerer und kleinerer spongiöser, mit käsigen Massen durchsetzter Knochensequester. Schon bei leichtem Druck auf diese Sequester quellen ziemlich fötide Eitermassen hervor. Nach Abschiebung des Periosts bis weit nach hinten und oben sieht man, daß die Sequestration bis über die Linea temporalis reicht und die Caries in der Squama undeutlich demarkiert ist. Nach rückwärts dasselbe Bild bis zum Os occipitale. Nach vorsichtiger Entfernung dieser cariösen Knochenstücke und Abschiebung der hinteren Gehörgangswand zeigt sich, daß die ganze hintere und untere knöcherne Gehörgangswand eingeschmolzen und durch matsches, leicht blutendes Granulationsgewebe substituiert ist. Der Boden der Paukenhöhle fehlt ganz und der mit Granulationen bedeckte Bulbus wird sichtbar. Der Facialis liegt im Rest des Fallopischen Kanales frei und ist mit Granulationen bedeckt. An Stelle des Bogenganges und der Cochlea findet sich eine mit käsigen Massen erfüllte, von verfärbten Knochenstücken begrenzte, in den Labyrinthkern führende Fistel. Nach vorn ist der Knochen bis zum karotischen Kanal erweicht, nach dessen vorsichtiger Entfernung sieht man deutlich die Carotis pulsieren. Die Dura der mittleren Schädelgrube wird durch Wegnahme des käsig erweichten Knochens bis weit in den vorderen Teil der mittleren Schädelgrube freigelegt — der Musculus temporalis wird mit Haken abgezogen —, und durch Wegnahme eines großen Teiles der Squama wird der temporale Anteil der Dura auf fast Zweikronenstückgröße freigelegt. Die Dura selbst ist mit speckig-weißen Granulationen belegt. Durch Wegnahme der ganzen Pyramidenkante und des größten Teiles der hinteren Fläche der Pyramide wird die hintere Schädelgrube in breitem Umfang freigelegt. Ebenso liegt der Sinus vom Bulbus bis oberhalb seines Knies frei, seine Wand ist verfärbt und mit Granulationen bedeckt. Panse-Plastik. Verband. Am zweiten, dritten und vierten Tage nach der Operation steigt die Temperatur bis 38·7, hernach Entfieberung. Täglich Verbandwechsel.

Heute ist die retroauriculäre Wunde bis auf den unteren Wundwinkel geschlossen. Die Sekretion ist mäßig und das Kind befindet sich in einem verhältnismäßig guten Allgemeinzustand. In dem während der Operation entnommenen Eiter finden sich im Grampräparat reichlich grampositive und gramnegative Kokken. Alle Färbungen auf Tuberkulose ergaben ein negatives Resultat. Das mit diesem Eiter injizierte Meerschweinchen ging, obwohl keine Antiforminbehandlung des Eiters vorgenommen wurde, nicht an Sepsis ein und die histologischen Präparate des Tieres zeigten auf Tuberkulose typische Veränderungen. Ebenso waren in den Granulationen, die aus dem Warzenfortsatz entnommen wurden, deutliche Verkäsungen zu sehen.

Es handelt sich wohl um ein sehr schwächliches Kind, dessen ganzer Habitus auf Tuberkulose verdächtig ist, und auch während der Operation hatte man den Eindruck, daß es sich um eine tuberkulöse Caries handle. Trotzdem ist aber von interner Seite in den Lungen nichts für Tuberkulose Verdächtiges nachzuweisen. Das Röntgenbild, das vor der Operation aufgenommen wurde, zeigte ganz deutlich die ausgedehnte Sequestration.

XII. O. Beck: **Demonstration des Gehirns eines Falles von *Ponstumor*.**

Meine Herren! In der Sitzung vom 25. I. 1914 habe ich einen Pat. vorgestellt, bei dem eine Kombination einer nuklearen und supranuklearen Blick-

Digitized by Google
Original from UNIVERSITY OF CALIFORNIA
Generated on 2019-10-24 14:34 GMT / http://hdl.handle.net/2027/uc1.b3252762
Public Domain in the United States, Google-digitized / http://www.hathitrust.org/access_use#pd-us-google

lähmung nach rechts bestand und bei dem ein intrapontiner Tumor angenommen wurde. Hatte man nämlich durch heiße Spülung links einen korischen Nystagmus nach links erzeugt, item eine langsame Deviation nach rechts, so ging das rechte Auge ganz wenig weiter gegen den äußeren Lidwinkel zu, als es dies spontan konnte. Kernlähmung des Abducens. Das linke Auge, das spontan nur bis zur Mitte der Lidspalte gehen konnte, ging dagegen bis ganz in den inneren Lidwinkel: supranukleare Lähmung des Oculomotorius. Außerdem bestand rechts eine Facialislähmung in allen 3 Ästen. Dafür, daß diese durch keinen extracerebralen Prozeß bedingt sein konnte, sprach die erhaltene Funktion des Cochlearis und Vestibularis derselben Seite.

Ich habe den Pat. weiter in Beobachtung behalten und konnte immer den gleichen Befund erheben. Vor 14 Tagen verlor er plötzlich das Bewußtsein, wurde tief somnolent und starb nach 2 Tagen. Die Obduktion zeigte, daß die Basis des Hirns frei war. Die rechte Seite des Pons war von einem Tumor erfüllt. Welcher Art der Tumor ist, wird die histologische Untersuchung des Falles zeigen. Demonstration des Tumors.

XIII. O. Beck: **Lymphangiom der rechten Schädelhälfte,** das durch Druck das Os parietale, die Squama temporalis, den lateralen Anteil der Pyramide und den lateralen Teil der Orbita zerstört hat. Demonstration der Röntgenbilder. (Erscheint als Originalarbeit.)

XIV. K. Theimer: **Mastisol.**

Ich erlaube mir, heute kurz über eine neue Vorbereitungsmethode bei den Ohroperationen, wie selbe an der Ohrenabteilung meines Chefs, des Herrn Dozenten Frey, geübt wird, zu berichten. Es ist eine heute genügend bekannte Tatsache, daß das Reinigen des rasierten Kopfteiles mit Seife und Bürste, mit Äther und Benzin eine vollkommene Asepsis nicht erreicht. Deswegen wurde die Jodtinkturdesinfektion begrüßt, die aber nach den Erfahrungen an unserer Abteilung gewisse Übelstände bei Ohroperationen mit sich bringt. Die Asepsis des Operationsterrains ist dabei entschieden eine sicherere, aber viele Kopfhäute vertragen die Jodtinktur nicht, die Haut wird gereizt, die genähte oder verklammerte Haut schwillt an, es entstehen oft Ekzeme. Nun kommt bei diesen vorbereitenden Methoden noch dazu, daß bei irgendwelchen Bewegungen des Kopfes während der Operation, sei es infolge von Lageveränderungen, sei es infolge von Narkosezufällen, die den Kopf einhüllenden Tücher sich verschieben, die Haare jenseits der rasierten Stelle, besonders bei Frauen, vorfallen und die Wunde verunreinigen. Das die Haare zurückhaltende Pflaster ist nicht aseptisch, außerdem macht die Entfernung trotz Äther- oder Benzinbenützung immer unangenehme Sensationen.

Um diesen Unannehmlichkeiten auszuweichen, haben wir in der letzten Zeit das Mastisol verwendet. Dasselbe ist von W. v. Oettingen 1906 in die große Chirurgie eingeführt worden. Es beruht auf dem Prinzip, durch eine reine, aseptische Mastixlösung die auf der Hautfläche befindlichen Bakterien dadurch unschädlich zu machen, daß die Bakterien fest an die Haut „geleimt, arretiert“ und durch die Verharzung vollkommen unbeweglich gemacht werden. Anfangs benutzte v. Oettingen eine einfache Mastix-Chloroformlösung mit etwas Leinölzusatz. Da sie zu sehr reizte, wurde eine andere Lösung in Anwendung gebracht, in der Chloroform durch Benzol, das Leinöl durch einen Ester ersetzt wurde. Die Lösung nannte v. Oettingen Mastisol. Sie ist reizlos, verflüchtigt sich rasch, gibt keinen Rückstand von Pulver und besitzt eine außerordentliche Klebekraft.

Generated on 2019-10-24 14:34 GMT / http://hdl.handle.net/2027/uc1.b3252762
Public Domain in the United States, Google-digitized / http://www.hathitrust.org/access_use#pd-us-google
Digitized by Google
Original from UNIVERSITY OF CALIFORNIA

Hanasiewicz hat auch bakteriologische Versuche mit der Mastixlösung gemacht und befriedigende Resultate erhalten (Wundbehandlung mit Mastisol, Wiener med. Wochenschr., 1913, Nr. 35). Weitere Berichte sind in der Münchener medizinischen Wochenschrift (Börner, 1911, Nr. 43; Thomschke, 1911, Nr. 13; Voos, 1911, Nr. 13 etc.) veröffentlicht.

Wir verwenden das Mastisol in der Weise, daß der rasierte Hautteil und die Umgebung kurz mit Benzin oder Äther abgerieben wird, worauf die ganze Fläche und die angrenzenden Haarpartien mit Mastisol bestrichen werden. Dadurch ergibt sich der Vorteil, daß die Haare ebenfalls festkleben und sich während der Operation nicht verschieben, was besonders bei Frauenhaaren sehr angenehm ist. Abgesehen davon, daß man bei Frauen nicht mehr Haare wegschneiden muß, als unbedingt notwendig ist.

Die Resultate, die wir mit der Mastisolbehandlung erzielten, sind sehr befriedigend. Wir hatten bisher nie eine Wundinfektion zu verzeichnen und erreichten beim Hautschnitt immer prima intentio. Diese befriedigenden Resultate veranlassen uns, diejenigen Herren, die sich etwa mit dem Mastisol noch nicht bekanntgemacht haben, selbst auch zu Versuchen damit anzuregen.

Bücherbesprechungen.

Über Brüche des knöchernen Trommelfellrandes. Ein Beitrag zur Unfall-Lehre, von Prof. Dr. Heinrich Walb, Geheimer Medizinalrat, Direktor der Universitäts-Poliklinik für Ohren-, Hals- und Nasenkranke in Bonn. Mit 18 Figuren auf vier Tafeln. Bonn 1914. A. Marcus & E. Webers Verlag, Dr. jur. Albert Ahn. (Preis broschiert Mk. 3.—, gebunden Mk. 4.—.)

Auf Grund seiner vieljährigen Beobachtungen und unter Benützung eines Materiales von über 100 Fällen legt Verfasser dar, daß eine strengere Differenzierung zwischen Schädelbasisfraktur und Brüchen des knöchernen Trommelfellrandes notwendig erscheint. Nicht jede stärkere posttraumatische Blutung aus dem Ohr ist schon der Beweis einer Basisfraktur, da solche auch durch den Margobruch zustande kommen kann. Letzterer hat seinen Lieblingssitz hinten oben, horizontal verlaufend, und zwar stets an gleicher Stelle. Bei der Facialislähmung ist festzustellen, ob selbe zentral oder peripher ist. 22 charakteristische Krankengeschichten erläutern die interessanten Ausführungen des Verfassers, der zu folgenden Schlußsätzen kommt:

1. Bei den Verletzungen des Kopfes durch Fall, Schlag oder Stoß wird häufig eine stärkere Blutung aus dem Ohr beobachtet. Die häufigste Quelle derselben sind isolierte Brüche des Margo tympanicus, die gewöhnlich mit einem Riß des Trommelfelles verbunden sind.

2. Eine Schädelbasisfraktur kann nur durch Ausfallserscheinungen respektive Reizzuständz diagnostiziert werden, welche der Bruch und seine Begleiterscheinungen selbst auslösen.

3. Die peripheren Felsenbeinbrüche sind sehr häufig mit Labyrinthverletzungen vergesellschaftet. Letztere bedingen und erklären die oft lange Zeit nach der Verletzung noch fortdauernden Beschwerden, insbesondere Schwerhörigkeit, Kopfschmerzen und Schwindel.

Digitized by Google
Original from UNIVERSITY OF CALIFORNIA
Generated on 2019-10-24 14:34 GMT / http://hdl.handle.net/2027/uc1.b3252762
Public Domain in the United States, Google-digitized / http://www.hathitrust.org/access_use#pd-us-google

4. Die Brüche des Margo tympanicus mit oder ohne Trommelfellruptur heilen meistens glatt aus. Dieselben bedingen für sich nach der Heilung keine oder geringe Beschwerden; insbesondere ist das Hörvermögen in Fällen, wo das Labyrinth gesund geblieben ist, oft wenig oder gar nicht gestört. Dagegen kann besonders in der ersten Zeit Ohrensausen durch dieselben veranlaßt werden, und zwar reflektorisch durch Reizung der in der Trommelfellnarbe eingeheilten Nervenenden.

5. Die traumatischen Trommelfellverletzungen heilen in der größten Mehrzahl der Fälle, ohne bleibende Perforation zu hinterlassen, auch dann, wenn die Verletzung von einer Mittelohreiterung begleitet ist. Wird daher im Trommelfell eine größere, rundliche Perforation gefunden, bei fortdauernder Eiterung und besonders wenn sich derselbe Befund an beiden Trommelfellen ergibt, so ist der Verdacht gerechtfertigt, daß das Leiden zu Unrecht auf einen Unfall zurückgeführt wird, vielmehr schon vor dem Unfall bestanden hat.

6. Reine Trommelfellrupturen, die keinen Zusammenhang mit Margofrakturen haben, kommen durch indirekte Gewalt äußerst selten zustande; sie finden sich in den Fällen leichter, wo das Trommelfell verdünnt respektive erschlafft war.

Die durchwegs schematischen Illustrationen fördern sehr das Verständnis. Jedenfalls ist die vorliegende Monographie eine wertvolle Bereicherung der otiatrischen Literatur. E. Urbantschitsch.

Atti della Clinica oto-rino-laringoiatrica della Reale Università di Roma. Diretta dal Prof. Gh. Ferreri, Anno X—1912. (Besprochen von Dr. Spira, Krakau.)

Der 10. Jahrgang der bekannten italienischen Jahresberichte ist nun erschienen und reiht sich an Reichtum des Inhaltes und an Gediegenheit der Leistungen würdig seinen Vorgängern an. Diese Jahrbücher haben sich schon lange das Bürgerrecht in der internationalen Literatur unseres Faches erworben und jeder Jahrgang liefert ein neues Blatt in dem Lorbeerkranz der italienischen wissenschaftlichen Fachliteratur. Theoretische Studien, klinische Beobachtungen, anatomisch-pathologische Untersuchung, historische Exkursionen und experimentelle Forschungen werden in abwechslungsreicher Reihenfolge von einer auserlesenen Schar wissenschaftlicher Mitarbeiter geboten. Der Leiter der Jahrbücher, Prof. Ferreri, kann mit Genugtuung und edlem Selbstbewußtsein auf diese seine 10jährige Tätigkeit zurückblicken, durch welche er seinem Vaterlande unsterbliche Dienste geleistet, die Fachkollegen aller Nationen zu Dank verpflichtet hat. Diesen unermüdlichen und ausdauernden Arbeiten der italienischen Kollegen, Ferreri voran, ist es auch zu verdanken, daß unser Spezialfach in Italien sich jene Stellung unter den medizinischen Wissenschaften und eine solche Würdigung und Anerkennung bei den Behörden errungen hat, wie es ihm seiner wissenschaftlichen und praktischen Leistungen wegen gebührt.

In der Vorrede zum letzten Jahrgang hebt auch Ferreri die großartigen Fortschritte dieser Disziplin hervor, seitdem es den Bemühungen De Rossis gelungen ist, derselben eine ihrer würdige Stätte in der großartigen Poliklinik Humbert I. in Rom zu erwirken. Erzogen in der Schule dieses Meisters und durchdrungen von dessen Begeisterung, hat der würdige Nachfolger desselben Gh. Ferreri es sich zur Aufgabe gemacht, nicht nur das Erworbene zu erhalten, sondern auch das Prestige der Spezialität möglichst zu heben. Unter-

Digitized by Google
Original from UNIVERSITY OF CALIFORNIA
Generated on 2019-10-24 14:34 GMT / http://hdl.handle.net/2027/uc1.b3252762
Public Domain in the United States, Google-digitized / http://www.hathitrust.org/access_use#pd-us-google

stützt von der Munifizenz des Unterrichtsministers und der medizinischen Fakultät, ist es Ferreri gelungen, das Institut auf jene Stufe der Vollkommenheit zu heben, auf der es jetzt seine musterhafte Tätigkeit entfaltet. Referent hat Gelegenheit gehabt, sich durch persönliche Anschauung von der großartigen und bewunderungswürdigen Einrichtung und der vielseitigen Leistungsfähigkeit dieses Institutes zu überzeugen, welches in jeder Beziehung den besten anderer Universitäten an die Seite gestellt zu werden verdient, und dessen nähere Beschreibung in der erwähnten Vorrede gegeben ist. Diese freigebige Ausstattung der Anstalt, die Reichlichkeit des klinischen Materials, die aus allen Gegenden Italiens immer mehr zuströmenden Mitarbeiter, ermöglichten es dem Leiter Prof. Ferreri, nicht bloß eine fruchtbare wissenschaftliche Tätigkeit zu entwickeln, sondern auch die Individualität der Schule immer mehr zu kräftigen und zu behaupten, indem er sich bestrebte, sie von anderen wissenschaftlichen Instituten (histologische, chemische, Röntgen) unabhängig zu machen und die Chirurgie der betreffenden Körpergegenden ausschließlich für diese Disziplin in Anspruch zu nehmen. Daß dieses Bestreben in großem Maßstabe gelungen ist, geht aus den in den jährlichen Rechenschaftsberichten der Klinik zusammengestellten Statistiken, aus der zunehmenden Zahl zuströmender Hilfesuchenden und aus dem Umstande hervor, daß viele öffentliche Institute und Behörden (Taubstummenanstalten, Eisenbahnsanitätsdienst, technische Sanitätsämter, Versicherungsinstitute, Telephon-, Telegraphenämter, Aviationsschulen usw.) sich immer öfter an diese Schule um Auskunft, Rat und Beteiligung wenden. Mit Recht erhebt daher Ferreri in seiner Vorrede nochmals nachdrücklichst Protest gegen das unglückselige Gesetz, welches im Zeitalter der Demokratie und des Fortschrittes die Freiheit des Studiums einschränken und die Ketten einer Ergänzungsschule für eine Disziplin wieder schmieden will, welche im individuellen, ebenso wie im allgemeinen und im wissenschaftlichen Interesse sich als ein unentbehrlicher integrierender Bestandteil der medizinischen Bildung erwiesen hat.

Der vorliegende 10. Jahrgang enthält folgende Aufsätze, die noch weiterhin besprochen werden sollen. 1. Ferreri: Vorrede. 2. Bilancioni: Die biologische und die soziale Bedeutung der Sinnesorganne. 3. Ferreri: Der Augenhintergrund in den intrakraniellen otitischen Komplikationen. 4. De Carli: Eine Varietät eines naso-pharyngealen Tumors. 5. De Carli: Die Drainage der Dura in den otitischen Meningitiden. 6. Montesano: Granulosis rubra nasi Jadassohnii (Falsche Acne rosacea der Kindheit von Andry?). 7. Mancioli: Der Versuch eines oto-rhino-laryngologischen Dienstes in den Kommunalschulen Roms. 8. Tortur: Klinisch-histologischer Beitrag zum Studium der Dermoidzysten der Ohrmuschel. 9. Ferreri: Therapie und Prognose der malignen Tumoren der Nasenhöhlen und des Hypopharynx. 10. Ricci: Über einen Fall von Epitheliom der Ohrmuschel. 11. Cipollone und Bilancioni: Über die Genesis und die Bedeutung der Riesenzellen. 12. Fiori-Ratti: Beitrag zum Studium der absoluten hysterischen Taubheit durch moralische Ansteckung. 13. Bilancioni: Ozaena und Tuberkulose. 14. Turtur: Die Mastoitiden bei Albuminurikern. 15. Torrini: Einfluß des Halssympathikus auf das innere Ohr. 16. Pieri: Über die Behandlung von Larynxwunden. 17. Paparozzi: Die Siebbeinentzündungen und ihre extra- und intrakraniellen Komplikationen. 18. Panconcelli-Calzia: Ein Fall von spontaner Diplophonie. 19. Bilancioni und Cipollone: Über den Begriff und die Histogenese der Endotheliome. 20. Vitto-Massei: Die Affektionen des Ohres bei Adenoidismus. 21. Fiori-Ratti: Fibroendotheliom der Zunge. 22. Bilancioni: Klinischer Rechen-

Digitized by Google
Original from UNIVERSITY OF CALIFORNIA
Generated on 2019-10-24 14:34 GMT / http://hdl.handle.net/2027/uc1.b3252762
Public Domain in the United States, Google-digitized / http://www.hathitrust.org/access_use#pd-us-google

schaftsbericht für das akademische Jahr 1911—1912. 23. Vitto-Massei: Italienische Bibliographie der Spezialität für das Jahr 1912. 24. Dezenniales Autorenregister 1902—1912. 25. Dezenniales Sachregister 1902—1912.

Spira-Krakau.

Referate.

I. Allgemeines.

Über Dauerresultate der Gehörübungen. Von Raoult. (Archives Internationales de laryngologie. 36. 1913. Nr. 1 u. 2.)

Solange über die Methode, das Gehör mittelst der verschiedenen elektrophonoiden Methoden zu bessern, nicht endgültig die Akten geschlossen sind, ist es angezeigt, die diesbezüglichen Veröffentlichungen so ausführlich als möglich zu besprechen. Die alte Kritik, daß die verschiedenen Otomasseure ganz ungenügend ihre Fälle untersuchen, soll nicht wiederholt werden. Die Frage ist vorläufig, ob die Methode nützt und ob das erzielte Resultat anhält. Auf diese letzte Frage gibt Raoult eine entschieden bejahende Antwort, wenn er auch zugibt, daß von Zeit zu Zeit neue Übungen nötig werden können. In einem Falle Raoults hat sich die Gehörverbesserung bei einem taubstummen Kinde von 10 Jahren noch in folgenden Verhältnissen erhalten. Das $10^1/_2$ Jahre alte taubstumme Kind wurde mit $4^1/_2$ Jahren adenotomiert. Als es mit $9^1/_2$ Jahren in die Behandlung Raoults kam, hörte es absolut nichts am rechten Ohr und nur die laut geschrieenen Worte am linken Ohr. Nach 50 Sitzungen hörte das Kind laute Konversationssprache in 10 *cm* Entfernung auf dem linken Ohr. Das Kind reagierte auf Anruf und erlernte die Sprache mit größerer Leichtigkeit. Raoult hat seine besten Resultate in den Fällen erzielt, in denen die elektrophonoide Methode nach einer vorhergehenden rhinologischen Therapie der verschiedenen Affektionen eingeleitet worden ist. Daneben weist er aber auch folgende Fälle auf: Ein 32jähriger Kollege wurde wegen Taubheit als 10jähriger Knabe adenotomiert. Die Taubheit wich, um mit dem 26. Jahre wieder zu beginnen. Patient konnte, als er in Behandlung von Raoult trat, nicht mehr mit dem linken Ohr auskultieren und schwierig nur mit dem rechten. Die Uhr hörte er knapp am Ohr, Flüstersprache links bei 17 *cm*, Konversationssprache bei 77 *cm*. Rechts waren die entsprechenden Maße 2 *m* 25 *cm* und 6 *m* 25 *cm*. Patient ließ sich nur unregelmäßig behandeln und doch war 2 Monate später sein Gehör derart gebessert, daß er wieder auskultieren konnte. Die Maße waren für das rechte Ohr 7 *m* 50 *cm* und 10 *m* 10 *cm*, für das linke Ohr 2 *m* 20 *cm* und 6 *m* 60 *cm*. Auch die Zeruminalsekretion, die seit Jahren ausgeblieben war, stellte sich wieder ein. Noch interessanter sind die Fälle, die vergebens von anderen Otologen behandelt worden sind und die bei Zünd-Bourguet eine auffallende Besserung des Gehörvermögens erfahren haben. Unter diesen Patienten befinden sich solche, wie z. B. der Patient, dem Ler-

Digitized by Google
Original from UNIVERSITY OF CALIFORNIA
Generated on 2019-10-24 14:34 GMT / http://hdl.handle.net/2027/uc1.b3252762
Public Domain in the United States, Google-digitized / http://www.hathitrust.org/access_use#pd-us-google

moyez geraten hat, von jeder Behandlung abzusehen, oder wie der Patient Lombards, der, selber ein Telephoningenieur, nur mit den bekannten telephonischen Hörapparaten sich verständigen konnte und durch die elektrophonoide Behandlung ein annähernd normales Gehör wiedererlangte. Ähnliche günstige Fälle hat Raoult auch in der Praxis von Helsmoortel zusammengestellt. Bei allen diesen Patienten blieb das erzielte Resultat bewahrt, wenn sich die Patienten nur von Zeit zu Zeit einer neuen, kürzeren Behandlung unterwarfen. Wie gesagt, es ist besser, die verschiedenen Arbeiten, die über die günstigen Resultate der Heilung der Taubheit mittelst eines der verschiedenen elektrischen Massageapparate (Elektrophon, Kinesiphon etc.) berichten, zu analysieren, als „vorläufig" darüber mit Stillschweigen hinwegzugehen. Das Wahre ist manchmal nicht wahrscheinlich. Lautmann.

Über die lokale Anwendung des Arsenobenzols in der Behandlung der Spirochätosen. (Les applications locales d'arsenobenzol etc.) (Monde Médical, 1914, Nr. 504.)

Es liegt in der Natur des Menschen, daß er erst vom Komplizierten zum Einfachen gelangt. Anfangs wurde die Angina Vincenti zuerst durch Ehrlich, dann durch Rumpel, Gieber etc. mittelst Injektionen, sei es in die Blutbahn, sei es in die Muskulatur behandelt. Erst nach diesen Versuchen kam Achard als erster auf die Idee, das Arsenobenzol lokal zur Anwendung zu bringen. Schon der erste Versuch bei einem sehr schweren Fall von Vincentscher Angina mit völliger Zerstörung der Uvula fiel günstig aus. Gleich nach Veröffentlichung dieses Falles (Bull. et Mém. de la Soc. méd. des hôp., 1911, S. 504) folgten Berichte über andere ebenso günstig behandelte Fälle mit bloß lokaler Anwendung des Arsenobenzols. Erst später kamen dann ebenso günstige Berichte aus dem Auslande, so namentlich der Fall Citrons, der nach einer intravenösen Einverleibung des Arsenobenzols keine besondere Besserung zeigte und erst nach lokaler Anwendung ausheilte. Ebenso wie die Vincentsche Angina wurden dann eine Reihe von anderen mehr oder weniger unklaren Stomatitiden mit lokaler Anwendung des Arsenobenzols geheilt, wenngleich für diese Fälle (Stomatitis mercurialis, gangraenosa etc.) immer noch der intravenöse Weg bevorzugt wird. Es sind namentlich die Zahnärzte (Zilz, Chompret), die nach Zahnextraktionen Gelegenheit gehabt haben, schwere Komplikationen der Mundhöhle mit Arsenobenzol zu behandeln. Auch die Pyorrhea alveolaris scheint nach Fleischmann (Province dentaire, 15. Juni 1913) durch Pinselungen mit 10%iger Aufschwemmung in Glycerin geheilt werden zu können. Erwähnt mag auch werden, daß Bodin ein verjauchtes Krebsgeschwür der Zunge und Spielmann und Boulanger ein phagedänisches Geschwür der Oberlippe und der Nase mit lokaler Anwendung des Arsenobenzols behandelt haben. Die lokale Anwendung des Arsenobenzols kann in vielen zweifelhaften Fällen zur Klärung der Diagnose beitragen, hat aber na-

Digitized by Google
Original from UNIVERSITY OF CALIFORNIA
Generated on 2019-10-24 14:34 GMT / http://hdl.handle.net/2027/uc1.b3252762
Public Domain in the United States, Google-digitized / http://www.hathitrust.org/access_use#pd-us-google

mentlich den Vorteil vor jeder anderen Behandlung, daß ihre Wirkung sehr rasch eintritt, schon nach Stunden, im Falle daß eine Besserung erzielt wird. Ferner und namentlich daß sie von schädlichen Folgen so gut wie frei ist. Man kann das Pulver entweder rein aufstreuen oder in wässeriger Lösung oder in Glycerinaufschwemmung. Man kann nach Achard ganz beherzt in schweren Fällen, wenn namentlich die Dysphagie sehr ausgeprägt ist, das Pulver reichlich auf die geschwürigen Wunden aufstreuen. Auch kann man das Pulver 2- und 3mal im Tage applizieren. Wichtig ist, daß man mit der Behandlung nicht aufhört, bis alle Spirochäten verschwunden sind, auch nach scheinbarer Heilung der Geschwüre. Lautmann.

Einiges über Urotropin und sein Verhalten im Liquor cerebrospinalis. Aus der Universitätsklinik für Ohren-, Nasen- und Kehlkopfkrankheiten, Halle a. d. S. (Prof. Dr. A. Denker). Von Dr. Alfred Zimmermann. (Zschr. f. Ohrhlk. 69. H. 3 u. 4. S. 185—209.)

Verfasser erörtert an der Hand einiger experimenteller Untersuchungen die Frage nach dem Wesen der Urotropinwirkung im Liquor cerebrospinalis und bespricht zuerst die Bereitungsweise und die Eigenschaften des Urotropins, den qualitativen und die Möglichkeit des quantitativen Nachweises dieses Mittels, erwähnt die Untersuchungsergebnisse Nikolaiers, der 1895 dieses Hexamethylentetramin zur Behandlung der Harnwege in die Therapie eingeführt und mit dem Namen Urotropin belegt hatte. Crowe hat 1908 und 1909 als der erste auf die Eigentümlichkeit hingewiesen, die das Urotropin vor allen anderen organischen Substanzen auszeichnet, indem es bei interner Einführung regelmäßig im Lumbalpunktat erscheine, demselben gegenüber Bakterien entwicklungshemmende Eigenschaften verleihe und, prophylaktisch angewendet, bei Hunden experimentell erzeugte Meningitis zu coupieren imstande sei. Diese Ergebnisse wurden durch günstige klinische Erfolge bestätigt und ergänzt. Für die Frage nach dem Wesen der Urotropinwirkung im Liquor sind die Nikolaierschen Ergebnisse von grundlegender Bedeutung, die sich dahin zusammenfassen lassen, daß wohl nicht dem Urotropin selbst, jedoch dessen Tochterprodukt — dem Formaldehyd — eine antiseptische Wirkung zukomme, das im Harn aus dem überaus labilen Urotropin schon bei 37° in Anwesenheit von Harnsäure und harnsauren Salzen leicht abgespalten wird. Für den Liquor liegen nun ähnliche Verhältnisse vor; auch in diesem wird das Urotropin — besonders bei erhöhter Temperatur — in NH_3 und CH_2O zerlegt, und diese Spaltung wird, wie die Reagenzglasversuche des Verfassers zeigen, durch die Anwesenheit von Milchsäure besonders beschleunigt; da nach Kopetzky im meningitischen Liquor Milchsäure regelmäßig auftritt, so darf die Formaldehydabspaltung gerade dort erwartet werden, wo sie am dringendsten benötigt wird, nämlich gerade bei meningitischem Liquor. Dem Verfasser ist es auch gelungen, Urotropin im Kammerwasser von Kaninchen nachzuweisen, die vorher

Digitized by Google
Original from UNIVERSITY OF CALIFORNIA
Generated on 2019-10-24 14:34 GMT / http://hdl.handle.net/2027/uc1.b3252762
Public Domain in the United States, Google-digitized / http://www.hathitrust.org/access_use#pd-us-google

dieses Medikament erhalten haben, und es wäre daher möglich, daß das Urotropin auch in der Ophthalmochirurgie als segensreiches Mittel Verwendung finden könnte; die diesbezüglichen experimentellen Versuche sind bereits eingeleitet, jedoch noch nicht zum Abschluß gebracht. Lawner.

II. Äußeres Ohr und Mittelohr.

Über die Verschiedenheit der Prognosestellung bei der mesotympanalen und epitympanalen Mittelohrentzündung. Aus der Universitätsklinik für Ohren-, Nasen- und Kehlkopfkranke (Prof. Kümmel) Heidelberg. Von Hans Cohnstadt. (Zschr. f. Ohrhlk. 69. H. 3 u. 4. S. 210—223.)

Bei einem Material von 630 Fällen von akuter Mittelohreiterung dokumentierten sich 61 = 9·6% als epitympanale Formen, von welchen 19 = 31·1% zur Antrotomie führten, während von den 569 mesotympanalen Fällen nur 17 = 2·9% antrotomiert werden mußten und 552 = 97·1% glatt ausheilten. Für die Prognose der akuten Mittelohreiterungen ist neben der Disposition des Kranken, der Art und Virulenz der Entzündungserreger und der anatomischen Beschaffenheit des Warzenfortsatzes vor allem das objektive Trommelfellbild in Erwägung zu ziehen. Die umschriebene Vorwölbung im hinteren oberen Quadranten — das Charakteristikon der epitympanalen Form — gibt eine bedeutend ungünstigere Prognose, was die Heilung ohne Antrotomie anlangt: bei der mesotympanalen, akuten Otitis media dagegen, wo das ganze Trommelfell — besonders aber der untere Teil — vom Krankheitsbeginn an das Bild der Entzündung aufweist, ist die Prognose viel günstiger, ausgenommen jene Fälle, bei welchen die Schmerzen am Warzenfortsatz trotz eitrigen Ausflusses aus dem Ohr längere Zeit bestehen bleiben und das Krankheitsbild vollends beherrschen; diese Formen sind als primär mastoidale, ätiologisch hämatogen entstandene aufzufassen. Aber nicht nur für die Prognose ist der genaue otoskopische Befund von größter Wichtigkeit, sondern auch für die Behandlungsart, denn Patienten mit mesotympanalen Krankheitsformen können füglich ohne Bedenken ambulatorisch behandelt werden, mit Ausnahme jener primären mastoidalen Fälle; bei epitympanaler Erkrankung muß jedoch die Spitalsaufnahme empfohlen werden, weil mit der Möglichkeit einer Antrotomie zu rechnen ist. Lawner.

Der Schwabachsche Versuch. (Aus der Universitäts-Ohrenklinik Freiburg i. Br. [Direktor: Prof. Dr. E. Bloch].) Von Dr. Georg Tiefenthal, I. Assistent. (Arch. f. Ohrhlk. 86. 1911. H. 1 u. 2.)

Im allgemeinen Teil gibt der Verfasser einen (stellenweise auch kritischen) Überblick über die Theorien, die für Schallzuleitung zum Labyrinth aufgestellt wurden. Zum Schlusse wird der Standpunkt der Klinik Bloch in dieser Frage präzisiert. Es ist der Standpunkt von Politzer, Lucae, Bezold. Im klinischen Teil handelt der erste Absatz von den verschiedenen Prüfungsmethoden; Tiefenthal hat bei seinen Versuchen die Gabel nach v. Kittlitz benutzt. Im zweiten und dritten Abschnitt wird die klinische Verwertbar-

Digitized by Google
Original from UNIVERSITY OF CALIFORNIA
Generated on 2019-10-24 14:34 GMT / http://hdl.handle.net/2027/uc1.b3252762
Public Domain in the United States, Google-digitized / http://www.hathitrust.org/access_use#pd-us-google

keit diskutiert und werden die Untersuchungsresultate verschiedener Autoren besprochen. Es folgen dann im speziellen klinischen Teile mit beigefügten Tabellen der Reihe nach die Untersuchungen des Verfassers bei Stapesankylose, bei nervösen Schwerhörigkeiten, bei zentralen Schwerhörigkeiten und bei einseitig kompletter Taubheit und normalhörendem anderen Ohr. Natürlich nur Untersuchungen über den „Schwabach". In die Gruppe mit nervöser Schwerhörigkeit sind die Fälle von Morbus Menière einbezogen, ebenso die von Lues des Labyrinths. Die Resultate decken sich mit denen auf diesem Gebiete allgemein bekannten. Sehr interessant gearbeitet ist das Kapitel über den Schwabach bei einseitiger kompletter Taubheit und normalem anderen Ohr. Die Arbeit ist eine vorzügliche Zusammenstellung und deshalb sehr lesenswert.

Gatscher.

II. Über die Wirkung der Bierschen Stauungshyperämie bei nicht eitrigen Ohrerkrankungen. (Ein Beitrag zur Pathogenese der subjektiven Hörempfindungen.) (Aus der Ohrenabteilung der allgemeinen Poliklinik in Wien [Vorstand: Prof. Dr. G. Alexander].) Von Dr. Konrad Stein, Assistenten der Abteilung. (Arch. f. Ohrhlk. 86. 1911. H. 1 u. 2.)

Da die aktive Hyperämie schon seit langer Zeit in der Otiatrie in Form von Massage etc. bei Erkrankungen des mittleren und Ohres einen guten Kredit genießt, so suchte Stein auch die passive Hyperämie bei nicht eitrigen Affektionen in Anwendung zu bringen. Er konnte aber nur einen bescheidenen Nutzen und auch nur als Ergänzung anderer Maßnahmen feststellen (bei akuten und chronischen Katarrhen). Wohl hatte sich die venöse Stase anderen Forschern, so Bier, Neu, Galli, bei Kephalalgie, bei psychischen Erkrankungen, Epilepsie, Arteriosklerose bewährt. Auffallend war ihr Nutzen bei Ohrgeräuschen, den nun Stein weiter studiert hat. Er untersuchte der Reihe nach Patienten mit vermindertem, normalem und schließlich auch sogar erhöhtem Blutdruck. Die Fälle sind nach 2 Gesichtspunkten gruppiert: 1. nach dem otologischen Befund, 2. nach dem Ergebnis der Blutdruckmessung. Am günstigsten reagierten in bezug auf den ersten Punkt die Fälle mit normalem Ohrbefund und jene mit Erkrankungen des inneren Ohres: am geringsten war die Reaktion bei den vorgeschrittenen Mittelohrkatarrhen (mit Beteiligung der Cruris interna) und solche von Otosklerose. Ad Punkt 2 ist die auffällige Tatsache zu registrieren, daß bei gleichzeitiger Blutdruckerhöhung die Ohrgeräusche die größte, bei normalem Blutdruck die geringste Abschwächung erfuhren. Bei Anämischen ist der günstige Effekt in dieser Beziehung durch Stase eine in der Literatur schon lange bekannte Tatsache und erklärt sich zwanglos. Die Verminderung der Ohrgeräusche bei erhöhtem Blutdruck ist nun das Hauptthema der Arbeit. Nach Experimenten und klinischen Beobachtungen ist nun anzunehmen, daß die Ohrgeräusche auf pulsatorische Schwankungen der Cerebrospinalflüssigkeit zurückgeführt werden können. Sind nun letztere durch erhöhten Blutdruck bedingt, so ergibt sich die Möglichkeit, die Ohrge-

Generated on 2019-10-24 14:34 GMT / http://hdl.handle.net/2027/uc1.b3252762
Public Domain in the United States, Google-digitized / http://www.hathitrust.org/access_use#pd-us-google
Digitized by Google
Original from UNIVERSITY OF CALIFORNIA

räusche durch Stase günstig zu beeinflussen, respektive man kann umgekehrt auf diesem günstigen Ergebnis auf den Entstehungsmodus der Geräusche zurückschließen. Es folgt dann eine breite Darstellung aus der Literatur über die vom Ohre perzipierten Gefäßgeräusche, sowohl die in den Ohrgefäßen entstehenden, als den in den Gefäßen der Nachbarschaft, oder solchen, die auf allgemeine Zirkulationsstörungen zurückgehen. Nach seiner Erfahrung kann nun der Entstehungsort (bei erhöhtem Blutdruck), sagt Stein, durch die angewendete Stase bestimmt werden. Das Anlegen der Stauungsbinde ist also bei subjektiven Hörempfindungen für den Otiater und Internisten von praktischem Wert. Die Annahme, daß verstärkte Liquorbewegungen unter gewissen Umständen subjektive Geräusche, Schwindel, Kopfschmerz erzeugen, führte Babinsky, Lombard und Caboche, Bárány etc. dazu, in der Lumbalpunktion eine wirksame Therapie zu suchen; vielfach mit günstigem Erfolg. Zum Schlusse erfolgt eine präzise Formulierung der Ergebnisse, wie sie oben auseinandergesetzt wurden. Gatscher.

Ein neuer, saugender und massierender pneumatischer Ohrtrichter. Von Dölger (Frankfurt a. M.). (M. m. W. 61. Nr. 2.)

Der Ohrtrichter — in 3 verschiedenen Größen abschraubbar aus Metall — setzt sich fort in einen gebogenen Glastubus, dessen obere konvexe Fläche schräg abgeplattet ist, so daß ein deutliches vergrößertes Trommelfellbild erscheint. Dieser Glastubus ist durch einen Schlauch mit einer Metallpumpe verbunden, deren Druck- und Saugkraft sich regulieren läßt. Der Apparat ist zu verwenden zur Diagnose von Verwachsungen, Narben, Atrophien, Perforationen, therapeutisch zum Ansaugen von Eiter aus dem Mittelohr, zur Trommelfellmassage bei subjektiven Ohrgeräuschen und Schwindel. Zur Selbstbehandlung durch Handbetrieb sehr geeignet, läßt er sich andrerseits leicht mittelst Elektromotor an die Breitungsche Luftpumpe anschließen. Zu beziehen durch die Veifa-Werke. Reinhard.

Einige neue Behandlungsmethoden bei Hörstörungen. Von Passow (Berlin). (Referiert nach dem Sitzungsbericht des Vereins für innere Medizin und Kinderheilkunde zu Berlin vom 16. II. 1914.) (M. m. W. 61. Nr. 8.)

Passow bespricht die Versuche, mit Diathermie und Radium Schwerhörigkeit und Ohrensausen zu beseitigen. Den hierüber erschienenen Arbeiten spricht er keinen wissenschaftlichen Wert zu, da sie die einzelnen Formen und Ursachen der Gehörkrankheiten nicht genügend berücksichtigen, sondern das Mittel unterschiedslos anzuwenden empfehlen. Er hat 100 von ihm mit Diathermie behandelte Fälle nachuntersucht, keine Besserungen konstatiert oder nur solche, die sich auch mit der bisher üblichen Therapie bessern ließen. Bei Schwerhörigkeit nervöser Natur oder Otosklerose hat die Diathermie ganz versagt. Nur bei subjektiven Beschwerden — Ohrensausen — wurden mit hoch-

Generated on 2019-10-24 14:34 GMT / http://hdl.handle.net/2027/uc1.b3252762
Public Domain in the United States, Google-digitized / http://www.hathitrust.org/access_use#pd-us-google
Digitized by Google
Original from UNIVERSITY OF CALIFORNIA

gespannten Wechselströmen und auch mit Radium Besserungen erzielt. Er fordert fortgesetzte genaue Beobachtung der einzelnen Formen der Ohrkrankheiten. Reinhard.

III. Labyrinth und Hörnerv.

Beitrag zur Pathologie der professionellen Schwerhörigkeit. Aus dem pathologisch-anatomischen Institut des Allgemeinen Krankenhauses Hamburg-Eppendorf (Prof. Dr. E. Fraenkel) und der oto-laryngologischen Universitätsklinik zu Jena (Prof. Dr. Wittmaack). Von Dr. J. Zange, Assistent der Klinik. Mit Tafel IV. (Arch. f. Ohrhlk. 86. 1911. H. 3 u. 4.)

Die bisherigen Publikationen stellen die klinische Tatsache fest, daß gewisse Berufsarten (Schlosser, Kesselschmiede etc.) zur Schwerhörigkeit infolge von Erkrankung des schallempfindenden Apparates führen. Die wenigen pathologisch-anatomischen Befunde (6 Fälle von Habermann, 1 Fall von Brühl) sind zu wenig beweisend, da sie einerseits Kombinationen mit anderen, für das Ohr bedeutungsvollen Erkrankungen aufweisen, andrerseits das Material von Leuten stammte, die schon längst aus ihrem schädigenden Beruf ausgetreten waren. Endlich ist das Verhalten des Vestibularapparates gegenüber dem des Cochlearis nicht genügend hervorgehoben. Zange berichtet nun über einen 29jährigen Kesselschmied, der durch Darmtuberkulose und Pneumonie ad exitum kam. Klinisch bestand eine rein nervöse Schwerhörigkeit ohne vestibuläre Erscheinungen. Die anatomische Untersuchung ergibt Atrophie im ganzen peripheren Neuron des N. cochlearis, am ausgesprochensten im Cortischen Organ, das ganz fehlt. Die zuführenden Nervenfasern und das Ganglion spirale sind von der Atrophie weniger betroffen, vorwiegend in der Basalwindung. Auf die Angabe weiterer Details müssen wir verzichten. Aus dem Befund am Cortischen Organ kann man hier den Sitz des Anfanges der Veränderungen suchen, wie schon Habermann vermutet hat und wie dann die klinischen und experimentellen Untersuchungen Wittmaacks ergeben haben. Gleichzeitig wird aber in dem Falle von Zange der Vestibularapparat in Übereinstimmung mit den Resultaten Wittmaacks frei angetroffen. Er ähnelt also als reine Cochlearisdegeneration auch denjenigen von toxischer Degeneration des Cochlearis und den Fällen von Manasse mit gewöhnlicher chronischer, progressiver labyrinthärer Schwerhörigkeit. Da er sonst keine histologischen Veränderungen (durch Arteriosklerose, Lymphocyteninfiltrate) aufweist, gewinnt er für die Frage der professionellen Schwerhörigkeit anatomisch sehr an Bedeutung. Gatscher.

I. Über die Zirkulationsverhältnisse im Schädelinneren bei venöser Stauung und ihre Beziehungen zu den Ohrgeräuschen. (Aus dem Institute für allgemeine und experimentelle Pathologie der Wiener Universität [Vorstand: Hofrat R. Paltauf].) Von Dr. Konrad Stein. (Mit 11 Kurven.) (Arch. f. Ohrhlk. 1911. 86. H. 1 u. 2.)

Stein wurde zur Vornahme seiner Versuche veranlaßt durch die Beobachtung, daß bei manchen Ohrenkranken durch Anlegen einer Bierschen Stau-

Digitized by Google
Original from UNIVERSITY OF CALIFORNIA
Generated on 2019-10-24 14:34 GMT / http://hdl.handle.net/2027/uc1.b3252762
Public Domain in the United States, Google-digitized / http://www.hathitrust.org/access_use#pd-us-google

ungsbinde subjektive Hörempfindungen vermindert wurden. Er berichtet einleitend über Beobachtungen und Experimente von Bier, Neu und Hermann, Galli, die ergeben, daß mit der Steigerung der venösen Hyperämie eine Spannungsvermehrung im Schädel entsteht. Die Versuche Steins hatten die Aufgabe, die Einwirkung der Stauungshyperämie auf den allgemeinen arteriellen Blutdruck, auf den in den Hirngefäßen, auf den Liquordruck, auf die Ausflußmenge aus den Hirnvenen zu studieren. Die Experimente wurden an Hunden und Kaninchen ausgeführt; es wird der Verlauf und die Methode genau angeführt. Wir begnügen uns, im folgenden die Ergebnisse mitzuteilen, und zwar diejenigen, welche eine klinische Anwendung finden können. Es gelingt durch die Stauung, die pulsatorischen Schwankungen des Liquor cerebrospinalis abzuschwächen. Die Druckschwankungen des Liquors, die auf arterieller Basis stehen, können als die Ursache der subjektiven Ohrgeräusche aufgefaßt werden. Damit stimmt die klinische Beobachtung, die eingangs erwähnt wurde, überein.

Gatscher.

Beitrag zur Klinik der Tonperzeptionsanomalien. (Aus der k. k. Universitätsklinik für Ohren-, Nasen- und Kehlkopfkrankheiten in Graz [Prof. Dr. J. Habermann].) Von Dr. Wather Stupka. (Ztschr. f. Ohrhlk. 70. H. 1 u. 2. S. 1—11.)

Verfasser berichtet über einen Fall von Störung des musikalischen Gehörs, die bei einem Berufsmusiker und Kompositeur mit einer progressiv zunehmenden Schwerhörigkeit aufgetreten ist und darin besteht, daß Pat. im Bereich der 3-gestrichenen Oktave falsch, und zwar lauter Dissonanzen hört, während er bei Vermeidung der bewußten Zone (c^3—c^4) ein vollständig richtiges, reines Tonempfinden zeigt. Mit Rücksicht auf die nervöse Schwerhörigkeit höheren Grades, die Miosis, Anisokorie, Pupillenlichtstarre und den Ausfall des „Romberg“ wird an Tabes dorsalis gedacht; Wassermann positiv. In der Literatur fand Stupka nur 4 Fälle von Störungen des musikalischen Gehörs, die Lues in der Anamnese haben.

Lawner.

Zur Kenntnis der Influenzataubheit. (Aus dem Laboratorium der Züricher otolaryngologischen Poliklinik.) Von Privatdozent Dr. F. R. Nager (Zürich). (Ztschr. f. Ohrhlk. 70. H. 1 u. 2. S. 102—121.)

Verfasser bringt die ausführliche Krankengeschichte, den pathologisch-anatomischen und den histologischen Befund eines Falles von Ertaubung nach Influenza, letzterer ist um so interessanter, als eine histologische darartige Unsuchung bisher noch fehlte. Es handelte sich um eine Influenzameningitis bei einem 5jährigen Kinde, dessen durch Punktion gewonnene Cerebrospinalflüssigkeit stets und in steigender Menge Influenzabacillen enthielt. Die Taubheit müsse als Folge der durch die spezifische Meningitis entstandenen Otitis interna angesehen werden, wobei Verfasser durchaus nicht in Abrede stellen will, daß nach Influenza auch spezifische Neuritiden vorkommen, wofür ja die gleichzeitige neuritische Erkrankung auch anderer Nerven spreche. Im beob-

Digitized by Google
Original from UNIVERSITY OF CALIFORNIA
Generated on 2019-10-24 14:34 GMT / http://hdl.handle.net/2027/uc1.b3252762
Public Domain in the United States, Google-digitized / http://www.hathitrust.org/access_use#pd-us-google

achteten Falle kam es in den späteren Stadien infolge Durchbruches der Eiterung des inneren Ohres ins Mittelohr zu einer Otitis media. In histologischer Hinsicht zeigen die beobachteten Veränderungen der Felsenbeine große Ähnlichkeiten mit den Befunden, wie sie bei frischen Fällen von Ertaubung nach epidemischer Meningitis gefunden werden und wie sie von Siebenmann eingehend geschildert worden sind. Nach den vorliegenden Bildern gewinnt die Annahme einer fötalen Entzündung als Ursache angeborener Taubstummheit eine weitere Bestätigung. Lawner.

Zur Ätiologie der Erkrankungen des inneren Ohres bei Parotitis epidemica. (Aus der städt. Ohrenklinik Frankfurt a. M.) Von Prof. Dr. O. Voss. (Nach einem auf der 85. Versammlung deutscher Naturforscher und Ärzte [Wien 1913] gehaltenen Vortrag.) (Ztschr. f. Ohrhlk. 70. H. 1 u. 2. S. 58—71.)

Durch Vergleich selbstbeobachteter Fälle untereinander sowohl als auch mit den entsprechenden Beobachtungen aus der Literatur fiel Voss die vollkommene Übereinstimmung im Krankheitshild und -verlauf der parotitischen und luetischen Affektionen des inneren Ohres auf und er begann nach weiteren Momenten zu forschen, welche seine Annahme stützen sollten, daß es sich in beiden Krankheitsgruppen um genetisch gleichartige Prozesse handle. Er fand vor allem, daß bei Mumps Lähmungen anderer Hirnnerven durchaus nicht selten sind und daß die Häufigkeitsskala in der Miterkrankung merkwürdigerweise die gleiche wie bei Lues ist, also Facialis, Opticus, Augenmuskelnerven, Trigeminus. Noch mehr als durch diesen Umstand wird der Gedanke an eine cerebrale Komplikation (meningitischer Prozeß) durch jene in der Literatur verzeichneten nicht unbeträchtlichen Fälle von Mumps erweckt, die lediglich mit cerebralen Allgemeinerscheinungen oder mit Herderscheinungen einhergehen. Tatsächlich gelang es Voss auch, in einem Mumpsfalle durch Untersuchung der Lumbalflüssigkeit den Zusammenhang der Affektion des inneren Ohres mit meningealen Veränderungen zu erweisen, wie sie für die luetischen gleichartigen Hörstörungen so gut wie ausschließlich in Frage kommen. Damit ist ein neuer Weg gewiesen, der zur Klärung der noch dunklen Punkte dieses Gegenstandes zu betreten ist und der — wie Voss hofft — auch möglicherweise dazu führen könnte, den noch immer vergeblich gesuchten oder wenigstens noch nicht einwandfrei festgestellten Erreger der Parotitis epidemica zu entdecken. Lawner.

IV. Otochirurgie.

Indikationen zur Trepanation des Processus mastoideus bei akuten Entzündungen des Mittelohres. (Aus der Klinik für Ohren-, Hals- und Nasenkrankheiten des Herrn Prof. N. P. Simanowsky.) Von Privatdozent M. Th. Zytowitsch. (Arch. f. Ohrhlk. 86. 1911. H. 1 u. 2.)

Über dem Studium der Komplikationen und ihrer Bekämpfung, meint der Verfasser, haben die Otologen auf die Bedeutung der akuten Mastoiditis,

Generated on 2019-10-24 14:34 GMT / http://hdl.handle.net/2027/uc1.b3252762
Public Domain in the United States, Google-digitized / http://www.hathitrust.org/access_use#pd-us-google
Digitized by Google
Original from UNIVERSITY OF CALIFORNIA

der Quelle aller weiteren schweren Veränderungen vergessen. Die akute Mastoiditis erheischt also unsere größte Aufmerksamkeit und weitgehendste chirurgische radikale Intervention. Nachdem er sich über Symptomatologie, Entstehung, Verlauf, Ausgang etc. der Mastoiditis durch eigene und fremde Beobachtungen gründlich auseinandergesetzt hat, kritisiert er die in den otologischen und chirurgischen Lehrbüchern aufgestellten Lehrsätze über die Indikationen für Eröffnung des Proc. mast. und nennt sie unbefriedigend. Weit mehr Vertrauen hat er zu der Analyse von Mygind (Arch. f. Ohrhlk., 74, S. 93), der in 3 Hauptpunkten (sichere, weniger sichere und bestätigende) und durch ihre Unterteilung eine lange Tabelle aufstellt. Zytowitsch selbst klassifiziert dann Indikationen zur sofortigen Eröffnung (die Komplikationen), Indikationen zur Eröffnung bei bestehender Otorrhöe oder, wenn diese soeben sistiert hat, Indikationen ohne Perforation des Trommelfelles. Die Arbeit erweist sich als eine gediegene Zusammenstellung des Stoffes. Gatscher.

Über das Vorkommen von „Kompressionsthrombosen" an Hirnblutleitern. Aus der Abteilung für Ohren-, Nasen- und Halskranke am Allerheiligen-Hospital zu Breslau (Prof. Dr. Brieger). Von Dr. L. Haymann, früher Sekundär-Assistenzarzt der Abteilung, jetzt Assistent an der Universitäts-Ohrenklinik in München. (Arch. f. Ohrhlk. 86. 1911. H. 3 u. 4.)

Trotz der vielen Differenzen im klinischen und anatomischen Bilde kann man anatomisch eigentlich nur obturierende und parietale Thromben annehmen. Eine Sonderstellung haben nach Kramm und Passow in jeder Beziehung die durch Kompression entstehenden Thromben. Verfasser hat nun diese Theorie von Kramm experimentell geprüft und berichtet in der Arbeit hauptsächlich über diese Versuche. Vor Kramm haben schon andere Autoren (Jansen, Brieger etc.) Namen und Begriff dieser Thrombose aufgestellt. Nach ihm die gleiche Deutung, wie es E. Urbantschitsch, Bondy und Ruttin in ähnlichen Fällen gewonnen. Der Standpunkt von Kramm und von Passow in dieser Frage kann als bekannt hier angenommen werden. Ebenso die Ansichten der anderen Verfasser. Die diesbezüglichen Fälle sind ja in der Literatur niedergeschrieben. Haymann kommt zunächst nach Prüfung der fremden Fälle zu dem Schluß, daß die Sinusveränderungen nicht zwingend für die Aufstellung einer Sondergruppe von Thrombose, durch Kompression erzeugt, sprechen. Für ihn besteht zuerst die Vorfrage, ob die Sinuse überhaupt durch Drucksteigerungen im Schädel so leicht kompressibel sind. Da müssen wieder die Druck- und Zirkulationsverhältnisse im Schädel (Hirnvenen, Sinus) gewürdigt werden, wie das Kocher getan hat. Weiters werden Beobachtungen von Cushing, Grashey, Ziegler etc. angeführt. Von besonderer Bedeutung ist dann weiter die Druckwirkung extraduraler Abscesse. Es folgt eine Analyse der Kramm-Passowschen Fälle. Sodann berichtet der Autor über seine Experimente. Wir wollen die Methoden und Ergebnisse der einzelnen Versuche über-

Digitized by Google
Original from UNIVERSITY OF CALIFORNIA
Generated on 2019-10-24 14:34 GMT / http://hdl.handle.net/2027/uc1.b3252762
Public Domain in the United States, Google-digitized / http://www.hathitrust.org/access_use#pd-us-google

gehen und im Auszug das Schlußresümé Haymanns notieren: Kompression vermag im Versuch das Lumen eines Sinus zu verengen, nur ganz selten aufzuheben. Extraduralabscesse vermögen kaum jemals einen Druck von der Stärke wie im Versuch zu erzeugen. Zur Thrombose kommt es durch Druck allein nie; auch die Thromben bei der „Kompressionsthrombose" setzen Entzündungsvorgänge an der Außenfläche des Sinus voraus. Es fehlt daher die ätiologische Grundlage für eine solche Sonderform, weshalb dieser Begriff, bevor er nicht sicherer gestützt ist, besser aufgegeben werden möge.

Gatscher.

Zur Diagnose und Therapie des Hirnabscesses. (Aus der Privatklinik des Herrn Prof. Dr. Gerber, Königsberg i. Pr.) Von Assistenzarzt Dr. med. Henke. (Mit 1 Tafel.) (Arch. f. Ohrhlk. 86. 1911. H. 1 u. 2.)

Henke publiziert zwei sehr bemerkenswerte Fälle von Hirnabsceß. Die Krankengeschichten sind überaus instruktiv und mit schönen Epikrisen versehen. Der erste Fall betrifft einen 20jährigen Patienten mit jahrelanger rechtseitiger Otitis media (Cholesteatom). Es bestanden einseitiger Kopfschmerz, häufiges Erbrechen, kurz vor der Operation Druckpuls. Leichte psychische Symptome (Gedächtnisschwäche). Deutlicher, spontaner, grobschlägiger, rotatorischer Nystagmus zur erkrankten Seite. Das Labyrinth beiderseits funktionierend (Gehör, kalorische Reaktion). Die Symptome führten zur Diagnose Kleinhirnabsceß. Bei der Radikaloperation wurde ein großer Temporo-occipitallappenabsceß (7 *cm* Durchmesser, über 120 cm^3 Eiter) aufgedeckt. In der Nachbehandlung öfter Retentionserscheinungen in Form von Nystagmus, Kopfschmerz, Druckpuls. Zur Verhinderung neuerlicher Eiterretention verwendete Verfasser mit Erfolg bei der Exploration der Absceßhöhle das Bronchoskop. Heilung mit Verbesserung des Gehörs von 2 *m* auf 6 *m* Flüstersprache. Der zweite Fall betrifft eine 42jährige Pat. mit Kleinhirnabsceß. In der Anamnese chronische Otitis media dextra, seit einiger Zeit Schwindel und Kopfschmerz anfallsweise. Radikaloperation. Zirka 6 Wochen später treten Erscheinungen rechtseitiger Labyrinthitis auf. Daneben ist ein neurologischer Befund außer anderen Symptomen Adiadokinesis der rechten oberen Extremität notiert. Bei der nun folgenden Labyrinthoperation wird die Dura an der Stelle der Apertura aquaeductus vestibuli in ganz kleinem Umfang verändert gefunden, in einer Länge von $1^1/_2$ *cm* gespalten und dadurch dickflüssiger Eiter entleert. 3 Tage nachher geht Pat., deren Befinden sich wesentlich gebessert hatte, plötzlich unter dem Bilde einer primären Atemlähmung zugrunde. Bei der Autopsie finden sich erweiterte Ventrikel, ein zweiter Absceß in der rechten Kleinhirnhemisphäre. Diese erscheint zum Teil in den Wirbelkanal hineingepreßt und komprimiert dadurch seitlich die Oblongata. Über dem Absceß eine circumscripte Meningitis. Verfasser spricht ausführlich über die Bedeutung der Nachbehandlung bei Hirnabsceßoperationen und zitiert dabei die wichtigste

Digitized by Google
Original from UNIVERSITY OF CALIFORNIA
Generated on 2019-10-24 14:34 GMT / http://hdl.handle.net/2027/uc1.b3252762
Public Domain in the United States, Google-digitized / http://www.hathitrust.org/access_use#pd-us-google

neuere Literatur. Für die Diagnose wichtig erscheinen ihm unter anderem die psychischen Symptome (sie waren ganz analog auch im zweiten Fall). Für die Diagnose des Kleinhirnabscesses rät er besonders, nach der Adiadokinese zu fahnden. Den nach der kranken Seite gerichteten nicht labyrinthären Nystagmus hält er nicht für absolut charakteristisch für den Kleinhirnabsceß. Der Exitus durch Atemlähmung infolge von Hirndruck veranlaßt ihn, der Lumbal- und Ventrikelpunktion nach der Hirnoperation das Wort zu reden.

Gatscher.

Otogene Pyämie und Adams-Stokessche Krankheit. Von Dr. Alfred Hirsch. (Arch. f. Ohrhlk. 86. 1911. H. 1 u. 2.)

Bei einem 31jährigen Pat. traten nach Mastoidoperation die Erscheinungen einer Sinusthrombose auf. Sie indizierten zunächst die Sinusoperation. und da die pyämischen Erscheinungen fortbestanden, weiterhin die Jugularisunterbindung. Während der Nachbehandlung traten dann Symptome von Bradykardie und Dissoziation der Vorhofs- und Kammerpulsationen auf. Verfasser schildert aus der Literatur die Pathogenese dieses Phänomens und glaubt es in seinem Fall auf einen Septumabscoß (natürlich des Herzens) zurückführen zu können. Bei otogener Pyämie sei es vor ihm noch nicht beschrieben worden. Er hebt es noch deshalb besonders hervor, weil es eventuell als Symptom einer intrakraniellen, hirndrucksteigernden Erkrankung hätte aufgefaßt werden können, obwohl sonst nichts auf eine derartige Erkrankung im Krankheitsbilde hingewiesen hatte. Dieser Symptomenkomplex hatte in diesem Fall ausgeprägt durch 5 Tage bestanden. Von da an wurde der Puls allmählich frequenter; eine erhöhte Frequenz blieb noch lange Zeit bestehen. Vom Tag der ersten Operation bis zur vollständigen Heilung — eine kurze akute, tubare Reinfektion mit schleimiger Sekretion mitinbegriffen — verliefen ungefähr 5 Monate.

Gatscher.

Über Schädelbasisfrakturen mit Beteiligung des Warzenfortsatzes und deren Behandlung. Von Karl Kirchner (Würzburg). (M. m. W. 61. Nr. 10.)

Kirchner nimmt Stellung zu der Frage, ob bei Schädelbasisfrakturen mit Beteiligung des Warzenfortsatzes die konservative oder operative Behandlung am Platze ist, und entscheidet sich auf Grund seiner Erfahrungen für letztere, die von Neumann, Ruttin und Voss besonders gefordert wird. Er berichtet über 2 einschlägige Fälle, die durch Eröffnung des Antrum und Freilegung des Sinus transversus geheilt wurden. Bei beiden Kranken bestätigte sich die Annahme, daß durch die Fraktur des Proc. mast. eine Ruptur des Sinus transversus erzeugt wird, die zu Blutungen in die benachbarten Knochenzellräume führte. Durch das Hineinwandern von Eitererregern von der Tuba Eustachii oder einer Ruptur des Trommelfells aus auf diesen günstigen Nährboden kam es zu einer Mastoiditis.

Reinhard.

Digitized by Google
Original from UNIVERSITY OF CALIFORNIA
Generated on 2019-10-24 14:34 GMT / http://hdl.handle.net/2027/uc1.b3252762
Public Domain in the United States, Google-digitized / http://www.hathitrust.org/access_use#pd-us-google

Ein Beitrag zur Kenntnis der Meningitis serosa ventricularis acuta. Von Prof. Dr. Georg Boenninghaus (Breslau). (Zschr. f. Ohrhlk. 70. H. 1 u. 2. S. 23 bis 27.)

Eine 22jährige Pat., welche in früherer Zeit eine Mittelohrentzündung und vor 6 Wochen ein Rezidiv derselben überstanden, erkrankte plötzlich unter Symptomen, die die Annahme eines rechtseitigen Schläfenlappenabscesses im terminalen Stadium wahrscheinlich machten. Bei der Operation zeigte sich die weit freigelegte Dura lebhaft injiziert, pulslos, das Gehirn ebenfalls pulslos, blaß und trocken. Punktionen und tiefe Einschnitte in das Gehirn brachten keinen Eiter zum Vorschein. Nach 4 Tagen Rückkehr des Bewußtseins, am 5. Tage ziemlich plötzlich ein außerordentlich reichlicher, rein wässeriger Abfluß aus der Wunde, der allmählich in den nächsten Tagen verschwindet. Rekonvaleszenz ohne Störung. Genesung. Die spontane Lösung des Ventrikelverschlusses, charakterisiert durch die Entleerung einer großen Menge von Liquor cerebrospin. unter Rückkehr der Hirnpulsation und des Bewußtseins, war durch die große Trepanationsöffnung und die Bildung des Hirnprolapses ermöglicht. Auf eine solche Möglichkeit der Lösung eines Ventrikelverschlusses hat Boenninghaus in seiner Monographie bereits hingewiesen. Lawner.

Blutung aus einem Zweige der Arteria meningea media bei Paukenhöhlentuberkulose. (Aus der königl. Universitäts-Ohrenklinik in Würzburg [Prof. Dr. W. Kirchner].) Von Dr. Karl Kirchner. (Ztschr. f. Ohrhlk. 70. H. 1 u. 2. S. 85—101.)

Bei einem hochgradig tuberkulösen Manne waren seit dem angeblichen Beginn seines Ohrenleidens sechsmal mehr oder weniger starke Blutungen aus dem rechten Ohre aufgetreten; sie erfolgten in kontinuierlichem Strome und die helle Farbe des Blutes ließ auf eine arterielle Blutung schließen. Die Sektion ergab, daß das Tegmen tympani vollständig kariös und mit eitrig zerfallenen Massen angefüllt war; die Dura wurde an dieser Stelle von einer erbsengroßen Granulation überragt, in welcher Verzweigungen der Art. mening. media eingeschlossen waren. Bezüglich der Therapie bei Ohrblutungen soll in solchen Fällen die Carotis communis unterbunden werden, weil sich die Blutungen infolge Ausbildung des Kollateralkreislaufes nach einiger Zeit wiederholen (Urbantschitsch): andere empfehlen überdies die Totalaufmeißelung des Warzenfortsatzes behufs direkter Tamponade. Der beschriebene Fall ist insoferne von Interesse, als Ohrblutungen aus der Art. mening. med. überhaupt sehr selten sind und von den wenigen in der Literatur beschriebenen derartigen Fällen die überwiegende Mehrzahl auf traumatische Ursachen zurückzuführen ist. Lawner.

Zur Therapie schlechtheilender Mastoidwunden im Kindesalter. Von Dr. A. Blumenthal (Berlin). (Ztschr. f. Ohrhlk. H. 1 u. 2. S. 77—84.)

Verfasser lenkt die Aufmerksamkeit auf jene Fälle, wo nach einfacher Aufmeißelung bei Kindern trotz aller technischen Maßnahmen die Wundhei-

Generated on 2019-10-24 14:34 GMT / http://hdl.handle.net/2027/uc1.b3252762
Public Domain in the United States, Google-digitized / http://www.hathitrust.org/access_use#pd-us-google
Digitized by Google
Original from UNIVERSITY OF CALIFORNIA

lung einen schlechten Verlauf nimmt und im besten Falle eine trockene, persistierende Fistel am Warzenfortsatz erreicht wird. Als Grund dieser Erscheinung nimmt er bei vielen dieser Kinder die exsudative Diathese an. Das Prinziff dieser Anomalie besteht in der Neigung des Gewebes zur serösen Exsudation, die sich in erster Linie an Haut und Schleimhäuten geltend macht, daher die Ekzembildung in der Umgebung der Wunde und die wiederkehrenden Katarrhe der Nase, der Rachenmandel und der Eustachischen Röhre, die oft zur Entstehung der Otitis media Veranlassung geben; eine weitere Folge ist, daß das Granulationsgewebe, durch welches übermäßig viel seröse Flüssigkeit hindurchtritt, die Neigung zur gesunden Zellproduktion verliert und die Wundheilung per granulationem unmöglich macht. In allen diesen Fällen ist eine spezifische Ernährungstherapie von größter Wichtigkeit und muß mit eiserner Strenge durchgeführt werden. Die bei solchen Kindern nicht selten auftretende Temperatursteigerung — meistens in Form pyämischen Fiebers — führt Blumenthal auf den Umstand zurück, daß bei der exsudativen Diathese nicht nur eine gesteigerte Exsudation, sondern vermutlich auch eine erhöhte Resorption stattfinde. Lawner.

Ein Fall von labyrinthogener Cerebrospinalmeningitis mit eigenartigem Verlauf durch Influenzabacillen. (Aus der königl. Poliklinik f. Ohren-, Nasen- und Halskrankheiten in Göttingen [weil. Geheimrat Bürkner].) Von Dr. Schröder (Göttingen). (Ztschr. f. Ohrhlk. 70. H. 1 u. 2. S. 27—31.)

Verfasser beschreibt einen Fall, in welchem eine akute Influenzainfektion eine chronische Mittelohreiterung zum Aufflackern gebracht und auf die Meningen propagierte. Trotz der eitrigen Entzündung des Gehirnes und des Rückenmarkes waren außer Kernig, Blasen- und Mastdarmlähmung keine Symptome für eine Meningitis vorhanden. Als 2 Tage später cerebrale Zeichen auftraten, wurde sofort das Labyrinth angegangen. Nach einigen Stunden Exitus. Die Sektion zeigte die Meningen an der Basis und die des Rückenmarks mit grünlichem, stark eingedicktem Eiter durchsetzt. Im Lumbalpunktat — nach der einwandfreien Untersuchung des hygienischen Instituts — massenhaft Influenzabacillen. Lawner.

Die konservative oder inkomplette Radikaloperation des Ohres (Attico-antrotomie). (Aus der Klinik und Poliklinik für Hals-, Nasen- und Ohrenleiden an der Kölner Akademie f. prakt. Medizin [Prof. Dr. Preysing].) Von Dr. Ferdinand Froning. (Ztschr. f. Ohrhlk. 70. H. 1 u. 2. S. 121—133.)

Verfasser erörtert zunächst die Indikationsstellung zu der konservativen Radikaloperation und schildert hierauf die Technik, wie sie an der Preysingschen Klinik angewandt wird. Er betont die Wichtigkeit einer exakten Untersuchung der Funktion der Gehörknöchelchen behufs Wahl der beiden Methoden der Radikaloperation, doch dürfe andrerseits das funktionelle Resultat nicht als das allein ausschlaggebende Moment gelten. Als Kontraindikationen

Generated on 2019-10-24 14:34 GMT / http://hdl.handle.net/2027/uc1.b3252762
Public Domain in the United States, Google-digitized / http://www.hathitrust.org/access_use#pd-us-google
Digitized by Google
Original from UNIVERSITY OF CALIFORNIA

der konservativen Methode sind intrakranielle Komplikationen, Labyrinthbeteiligung und schwere polypöse Erkrankungen der gesamten Paukenschleimhaut und des Attiks allgemein anerkannt, bezüglich des Cholesteatoms sind die Ansichten der Autoren noch strittig. Die an der Preysingschen Klinik geübte Methode unterscheidet sich von der anderer Autoren dadurch, daß der Gehörgangsschlauch gleich im Anfang abgelöst, an die vordere Wand fixiert und die Aufmeißelung im Epitympanon begonnen wird, wobei zum Schutze des Trommelfells und der Gehörknöchelchen ein kleiner Gazestreifen dient: die laterale Attikwand wird vollständig und die hintere Gehörgangswand wie bei der typischen Radikaloperation ganz entfernt, also das Trommelfell ohne Randstütze erhalten. Es folgen nun 8 Krankengeschichten, aus welchen 2 besondere Erfolge der konservativen Methode resultieren: 1. Erhaltung respektive Besserung des Hörvermögens, 2. eine wesentliche Abkürzung der Nachbehandlungsdauer. Lawner.

Notizen.

Vom 3.—8. August findet in **Jena** der **XII. Fortbildungskursus für Spezialärzte** statt. Stundenzahl 35. Maximale Teilnehmerzahl 15. Assistenten deutscher Kliniken honorarfrei. Nähere Auskunft durch Prof. Brünings, Jena.

Generated on 2019-10-24 14:35 GMT / http://hdl.handle.net/2027/uc1.b3252762
Public Domain in the United States, Google-digitized / http://www.hathitrust.org/access_use#pd-us-google
Digitized by Google
Original from UNIVERSITY OF CALIFORNIA

Laryngo-Rhinologischer Teil.

Original-Artikel.

Die Pathologie der verschiedenen akuten Entzündungen des Kehlkopfes und Halses einschließlich des akuten Ödems, der Phlegmone und des Erysipels des Pharynx und Larynx, der Angina Ludovici, aber ausschließlich der Diphtherie.

Von **Philipp R. W. de Santi,** F. R. C. S., Chefchirurg der Hals-, Nasen- und Ohrenklinik des Westminster Hospitals, London.[1])

(Übersetzt von Dr. med. Fritz Schlemmer, Wien.)

Unter diesem Titel ist eine Anzahl von akut-septischen Entzündungsformen des Pharynx, Larynx und des Zellgewebes des Halses (Angina Ludovici) mitinbegriffen, welche bis in die jüngste Zeit sowohl pathologisch, wie auch klinisch für verschiedene Erkrankungen gehalten wurden: ja selbst bis zum heutigen Tage besteht hierin Unklarheit und die meisten Lehrbücher erklären noch das entzündliche Ödem, die Phlegmone, die Gangrän und das Erysipel etc. . . des Pharynx und Larynx als verschiedene Erkrankungen.

Im April 1895 hielt Sir F. Semon einen Vortrag in der Royal Medico-Chirurgical Society of London „Über die wahrscheinliche pathologische Identität der verschiedenen septischen Entzündungsformen des Schlundes und Halses, bisher beschrieben als akutes Ödem des Larynx, Laryngitis oedematosa, Erysipel des Pharynx und Larynx, Phlegmone des Pharynx und Larynx und Angina Ludovici" und erweiterte unsere Erkenntnis hauptsächlich auf Grund klinischer Beobachtung, daß diese verschiedenen Formen von akut-septischer Entzündung des Kehlkopfes und Halses für verschieden schwere Grade von Virulenz ein und desselben pathologischen Prozesses gehalten werden sollten, dessen primärer Sitz und nachfolgende Entwicklung aller Wahrscheinlichkeit nach von zufälligen Läsionen des Oberflächenepithels abhängig sei, durch welche der die Folgezustände verursachende pathogene Keim seine Eintrittspforte findet.

Im Februar 1903 hielt ich als Folge zu Sir F. Semons Mitteilung in derselben Gesellschaft einen Vortrag über „Vier Fälle von akut-septischer Entzündung des Kehlkopfes mit bakteriologischer Untersuchung eines jeden Falles" und erbrachte klinische und bakteriologische Beweise, die Sir F. Semons

[1]) Nach einem auf der laryngologischen Sektion des XVII. intern. med. Kongresses in London gehaltenen Vortrage, August 1913.

Digitized by Google
Original from UNIVERSITY OF CALIFORNIA
Generated on 2019-10-24 14:35 GMT / http://hdl.handle.net/2027/uc1.b3252762
Public Domain in the United States, Google-digitized / http://www.hathitrust.org/access_use#pd-us-google

Schlüsse bestätigen. Seit meinem Vortrage hatte ich nun Gelegenheit, einige weitere Fälle zu beobachten, welche ich nun einzeln in größtmöglichster Kürze mitteilen will, da sich die heutige Tagesordnung mit diesem Thema beschäftigt.

Fall 1. Erysipel des Pharynx.

48jähriger Mann. Tiefgelegener Halsabszeß rechterseits am Nacken, von einer Bezoldschen Perforation des Warzenfortsatzes herrührend. Abszeßeröffnung am Halse und Radikaloperation des Warzenfortsatzes. Etwa 3 Wochen später — mitten in der Rekonvaleszenz — Temperaturanstieg auf 39·2 mit Auftreten eines Hauterysipels an der linken Wange. Dieses breitete sich über die ganze linke Hals- und Gesichtsseite aus, überschritt die Mittellinie und befiel die gleichen Partien der rechten Seite. Außerdem bestand ein fleckenhaftes Exanthem über dem ganzen Rücken, das sich bis in die Lendengegend ausbreitete.

Es wurde über Wundsein des Halses geklagt und man sah eine hellrote Schwellung des hinteren Gaumenbogens, des weichen Gaumens und der Uvula. Die Kulturen aus dem Halse zeigten hauptsächlich Streptococcus pyogenes und vereinzelte Staphylokokken: Injektion von 10 cm^3 eines polyvalenten Antistreptokokkenserums in die Bauchdecken und Wiederholung der gleichen Dosis am nächsten und übernächsten Tag. Die Wirkung trat sofort ein und kurz nach der letzten Injektion war jegliche Röte verschwunden und der Hals normal.

Fall 2. Akute ödematöse Tonsillitis und Pharyngitis.

32jähriger Mann. Seit 3 Tagen mit Kopfschmerzen, Schüttelfrost, Üblichkeit erkrankt und seit den letzten 24 Stunden rasch zunehmende Schmerzen und Trockenheit des Halses. Patient sieht krank aus. Flüsternde Stimme, Temperatur 40·2, stark beschleunigter Puls 120. Vergrößerte und weiche Drüsen beiderseits am Halse. Spuren von Albumen im Harn.

Hals: Intensive Rötung und ödematöse Schwellung der rechten Tonsille; der weiche Gaumen und die Uvula ist dunkelrot, glänzend und der hintere Gaumenbogen geschwollen. Geringes Ödem der Epiglottis. Die Strichkultur von der Tonsille und Pharynx zeigte Steptococcus pyogenes in zahllosen Ketten. Der Patient verweigerte die Überführung ins Spital, weshalb die weitere Krankengeschichte unbekannt blieb.

Fall 3. Akute gangränöse Entzündung des Halses.

21jähriger Mann. Wundschmerz im Halse und Schlingbeschwerden. Verlust der Stimme und Kopfschmerzen von 2tägiger Dauer mit rapider Verschlimmerung. Vorher absolute Gesundheit. Temperatur 38·2. Puls sehr frequent, weich. Uvula sehr geschwollen, ihre obere Hälfte äußerst gerötet, während die untere ganz schwarz und gangränös aussieht. Der weiche Gaumen rot und ödematös, etwas geringer die Tonsillen. Epiglottis zeigt mäßige Schwellung. Ausgebreitetes Ödem der linken aryepiglottischen Falte. Bei der Aufnahme konnte der Patient überhaupt nicht schlucken. Strichkulturen von der Uvula und Pharynx zeigte Streptococcus pyogenes und einige Staphylokokken. Keine Diphtheriebazillen. Augenblickliche Injektion von 20 cm^3 Antistreptokokkenserum in die rechte Lendengegend und vorsichtige Applikation reiner Karbolsäure auf die gangränöse Uvula. 5 Stunden später konnte der Patient schlucken. Nach 3 Tagen befand sich der Patient in rasch fortschreitender Besserung und trat von da an ununterbrochene Genesung ein. Es wurde nur diese

Generated on 2019-10-24 14:35 GMT / http://hdl.handle.net/2027/uc1.b3252762
Public Domain in the United States, Google-digitized / http://www.hathitrust.org/access_use#pd-us-google
Digitized by Google
Original from UNIVERSITY OF CALIFORNIA

einzige Dosis von Serum injiziert und dennoch war die nachfolgende Besserung eine ganz ausgesprochene.

Fall 4. Akute Pharyngitis durch den Streptococcus pyogenes verursacht mit nachfolgender Pyämie, Entzündung der tiefen Drüsen und Perikarditis.

21jähriger Mann. Die Erkrankung begann am 16. Oktober mit Halsschmerzen und Nackenschwellung. Verschlimmerung des Zustandes und Übergabe an das Spital am 24. Oktober. Teilweise Bewußtlosigkeit und Status moribundus bei der Einlieferung. Temperatur 38·6. Puls 120 von kaum fühlbarer Spannung. Schwerer präkordialer Schmerz.

Zunge geschwollen und braun. Der hintere linke Gaumenbogen sehr heftig geschwollen, dunkelbraun, mit etwas klebrigem Schleim bedeckt. Der Mund wird nur schwer geöffnet. Sehr beträchtliche Rötung und Schwellung der linken Halsseite. Die Auskultation ergibt ein lautes perikardiales Reibgeräusch. Die Nackenschwellung wurde inzidiert, aber es kam nur eine geringe Menge jauchigen Sekretes zum Vorschein. Der Halsschleim und das Sekret von der Halswunde zeigte sowohl im Deckglaspräparat, wie auch in der Kultur hauptsächlich Streptococcus pyogenes. Ebenso wurden Hefebazillen, sowie Staphylococcus albus und einige Bazillen bei der Kultur des Halsschleims gefunden.

Um $^1/_2$10 Uhr abends Injektion von 10 cm^3 eines Antistreptokokkenserums; am folgenden Tage 6 Uhr früh und $^1/_2$5 Uhr nachmittags, sowie am übernächsten Tage eine weitere 4. Dosis. Obgleich keinerlei Hoffnung bestand, den Patienten über die Nacht am Leben zu erhalten, fing er doch sofort an, sich zu erholen und erlangte wieder eine ausgezeichnete Gesundheit.

Fall 5. Akute eitrige Entzündung des Larynx.

47jähriger Privatpatient mit vorhergehender ausgezeichneter Gesundheit erkrankte plötzlich unter Schüttelfrost, schwerem Unbehagen und äußersten Schmerzen im Halse. Temperatur 39·1. Puls 110, drähtern. Innerhalb der ersten 24 Stunden der Erkrankung treten Atem- und Schlingbeschwerden auf. Als ich den Patienten 48 Stunden nach dem Krankheitsbeginn sah, fand ich ihn schwer krank mit Dyspnoe, während er unter konstantem Husten eine Menge dicken Schleimes und Eiters heraufbrachte. Temperatur 39·3, Cyanose, sehr frequenter, weicher Puls, ängstlicher Blick. Leichte Röte im Pharynx. Der Larynx zeigte ein ausgesprochenes, akutes Ödem der Aryknorpel, der Interarytenoid- und aryepiglottischen Falten und der ganze Larynx war mehr weniger in Eiter gebadet. Keine Empfindlichkeit des Larynx von außen her. Augenblickliche Injektion von 20 cm^3 eines polyvalenten Antistreptokokkenserums; außerdem wurden Vorbereitungen für eine sofortige Tracheotomie getroffen. Während einer kurzen Zeit zeigte sich ein deutlicher Wechsel zum Besseren. Temperatur 38·1. Der schleimig-eitrige Auswurf war im Schwinden und die Atmung ging leichter. Der Patient erholte sich sehr rasch. Der Eiter aus dem Larynx zeigte in der Kultur bloß Streptococcus longus.

Fall 6. Akute ödematöse septische Laryngitis bei einem 12jährigen Knaben.

Digitized by Google
Original from UNIVERSITY OF CALIFORNIA
Generated on 2019-10-24 14:35 GMT / http://hdl.handle.net/2027/uc1.b3252762
Public Domain in the United States, Google-digitized / http://www.hathitrust.org/access_use#pd-us-google

Patient war Zögling einer großen Privatschule, woselbst 7 Wochen vorher eine Diphtherieerkrankung stattgehabt hatte. Die Erkrankung begann mit Kopfschmerzen, Müdigkeit, Erbrechen und geringem Halsschmerz bei einer Temperatur von 38·6. Der Patient wurde isoliert und zeigten die Abstrichpräparate von Hals und Nase keine Diphtheriebazillen; hingegen waren Staphylokokken und Streptokokken gefunden worden. Nach 24 Stunden war der Patient um vieles schlechter und wurden die Halsschmerzen vorzüglich in den Kehlkopf lokalisiert. Ich sah den Patienten am Abend und konnte sehr behindertes Atmen und Einsinken der Brust feststellen; außerdem wurde schleimig-eitriges Sekret ausgehustet.

Pharynx frei. Ausgesprochenes Ödem und Rötung der Epiglottis sowie der Larynxhinterwand. Die geschwollenen Partien waren von Eiter bedeckt. Keine membranösen Auflagerungen irgendwo sichtbar. Temperatur 39·2. Ängstliches Aussehen. Profuser Schweißausbruch, Puls sehr frequent, weich. Sofortige Injektion von 10 cm^3 eines polyvalenten Antistreptokokkenserums intraglutäal, eine zweite Injektion 12 Stunden später. Ausgezeichnete Erholung.

Fall 7. Akute septische Tonsillitis und Pharyngitis.

32jähriger Privatpatient. Die Erkrankung begann als eine beiderseitige gewöhnliche peritonsillare Phlegmone. Nach drei Tagen heftiger Anfall schweren Krankheitsgefühles mit Verschlimmerung des Allgemeinzustandes. Ich sah den Patienten als Consiliarius und fand eine sehr schwere, nekrotisierende Entzündung der linken Tonsille und eine ödematöse Schwellung des hinteren Gaumenbogens sowie der anderen Tonsille. Temperatur 38·6. Schlingen äußerst schmerzhaft. Ängstlicher Blick. Spuren von Albumen im Urin. Gewöhnliche Heilmittel hatten keinen Erfolg. Ich riet sofortige Injektion von Antistreptokokkenserum, welcher eine autogene Vaccination folgen sollte. Der Patient lehnte aber diese Behandlungsart ab. Er wurde daher mit hohen Dosen von Eisenchlorid behandelt und war seine Genesung eine protrahierte. Endlich wurde er ganz gesund. Die Kulturen vom Eiter der linken Tonsille zeigten Streptococcus longus beinahe in Reinkultur.

Fall 8. Akute septische Entzündung des Pharynx, der Tonsillen und der Mundschleimhaut mit Beteiligung des submaxillaren Zellgewebes.

Der Patient war Koch und ein Trinker. Als ich ihn sah, hatte er eine deutliche Schwellung und ein Ödem des Pharynx, der Tonsillen und der Mundschleimhaut der rechten Seite. Es bestand ein Periostalabszeß eines rechten oberen Molarzahnes. Beiderseits war am Halse die Submaxillargegend geschwollen, hart und empfindlich, sowie der Mundboden ödematös und vorgewölbt.

Starke Schwellung der Unter- und Oberlippe. Temperatur 38·6. Der Patient wurde ins Spital gebracht, der Zahn extrahiert und 20 cm^3 eines polyvalenten Antistreptokokkenserums injiziert. Von den Kulturen aus dem Halse wurde ein autogenes Vaccine hergestellt; es handelte sich um eine Mischinfektion. Der Patient reagierte innerhalb einiger Stunden und stellte sich völlige Gesundung nach ganz kurzer Zeit ein. Die Schwellung der Submaxillargegend schwand sofort nach der Serumgabe und machte die Incision unnötig. In diesem Falle hatte ich, falls es nötig werden sollte, vor, Acid. citric. intern zu geben, wie dies von Sir A. Wright empfohlen wurde.

Generated on 2019-10-24 14:35 GMT / http://hdl.handle.net/2027/uc1.b3252762
Public Domain in the United States, Google-digitized / http://www.hathitrust.org/access_use#pd-us-google
Digitized by Google
Original from UNIVERSITY OF CALIFORNIA

Nun weisen meiner Ansicht nach bei allen meinen Fällen die Krankengeschichten, die klinischen Symptome, der Krankheitsverlauf und vor allem die bakteriologischen Befunde endgültig auf deren pathologische Identität hin und rechtfertigen die Ansicht, jeden einzelnen derselben bloß für einen verschieden schweren Grad von Virulenz eines und desselben pathologischen Prozesses zu halten. Seit dem Vortrage Semons im Jahre 1895 sind große Studien auf bakteriologischem Gebiete gemacht worden und man hat daher hauptsächlich von einem bakteriologischen Gesichtspunkte aus diese akut-septischen Entzündungen zu besprechen.

Jetzt ist es allgemein bekannt, daß diese Infektionen durch Invasion einer Gruppe pathogener Keime verursacht werden, und es war bei allen Fällen meiner Beobachtung die Familie des Streptococcus pyogenes die beinahe wichtigste und am häufigsten vorkommende. Andere Keime können und sind gefunden worden, vor allem der Staphylococcus aureus, albus und citreus, Pneumococcus, Bacterium coli communis und Mikrococcus tenuis; es würde, sowie sich irgendeiner dieser Mikroorganismen in genügender Anzahl vermehren sollte, eine akut-septische Entzündung verursacht werden, welche man von einer Streptokokkenentzündung nur durch eine bakteriologische Untersuchung unterscheiden könnte.

Es gibt jedoch keinen spezifischen Krankheitserreger für irgendeine dieser verschiedenen Entzündungsformen; vielmehr sind nicht selten mehrere Mikroorganismen beteiligt. Hingegen kann derselbe Erreger, vor allem der Streptococcus pyogenes, unter verschiedenen Umständen, verschieden lokalisierte, ausgebreitete Erscheinungen machen: einmal eine lokale Entzündung, ein andermal ein Erysipel, dann wieder einen Abszeß, eine Phlegmone oder eine allgemeine Septikämie (Marmoreks Versuche).

Dies hat sich auch in der Serie meiner Fälle überall dort durch Beispiele erhärten lassen, wo der Streptokokkus als Erreger vorherrschte, und wurden einige Fälle auch als solche bezeichnet. Akute Phlegmone, dann wieder Eiterung, Erysipel und Gangrän. Früher wurden der Staphylococcus pyogenes und der Streptococcus erysipelatis als zwei verschiedene Arten erklärt, aber jetzt wird dem allgemein beigestimmt, daß diese beiden Erreger identisch sind und daß es zum Erysipel kommt, wenn der Staphylococcus pyogenes von einem bestimmten Grad von Virulenz Zutritt zu den Lymphspalten der Haut gewinnt. Diese verschiedenartigen Wirkungsweisen sind dann zum Teil den verschiedenen Virulenzgraden und der Anzahl der den Krankheitsanfall bedingenden Mikroorganismen zuzuschreiben, zum Teil aber dem Infektionssitz und der Art und Weise des Eintrittes derselben in den Körper, ferner der individuellen Widerstandskraft und endlich den wirklichen Unterschieden, die zwischen den einzelnen Streptokokkusarten tatsächlich existieren.

Poyuton glaubt an eine weitere Möglichkeit, nämlich an die den Mikroorganismen innewohnende Tendenz, spezifische Gifte zu erzeugen — eine spe-

Digitized by Google
Original from UNIVERSITY OF CALIFORNIA
Generated on 2019-10-24 14:35 GMT / http://hdl.handle.net/2027/uc1.b3252762
Public Domain in the United States, Google-digitized / http://www.hathitrust.org/access_use#pd-us-google

zifische Toxizität, mit der man bei allen Untersuchungen über die Einheit der Streptokokkenfamilie zu rechnen hat.

Es ist etwas ganz gewöhnliches, daß man Staphylokokken und auch Streptokokken oft aus den Sekreten des Mundes bei ganz normalen Zuständen züchten kann. Ebenso wurde der Fraenkelsche Pneumokokkus und der Friedländersche Pneumobacillus in Mund- und Nasenhöhle gefunden. Es läßt sich somit der Eintritt dieser Krankheitserreger in die tieferen Gewebsschichten leicht verstehen, wenn eine Verletzung des Oberflächenepithels zustande kommt. Der Einwurf, der hervorhebt, daß gerade die verschiedenartige Lokalisation dieser Fälle gegen deren Identität spricht, ist falsch. Die verschiedene Lokalisation dieser septischen Entzündungen hängt von der Widerstandskraft der Teile ab, die von zufälligen Läsionen des Oberflächenepithels betroffen werden, oder es hat ein bereits vorher bestandener katarrhalischer Zustand jene Partie für eine Infektion empfänglicher gemacht.

Sowie Semon betonte, daß Diphtherie Diphtherie bleibt, ob sie zuerst nun den Hals, die Nase, die Conjunctiva oder die Uvula befällt, so ist es dasselbe mit diesen akut-septischen Entzündungen des Halses.

Nach meiner Erfahrung sollte die Angina Ludovici auch in diese Klasse von Fällen einbezogen werden. Sie ist eine Abart der submaxillaren Phlegmone, eine akut-eitrige, manchmal gangränöse, periglanduläre Entzündung der Gegend der submaxillaren Lymphdrüsen, und die Infektion kommt in der Regel durch eine Läsion der Mund-Wangenschleimhaut zustande oder wird durch einen cariösen Zahn oder vielleicht durch eine entzündete Tonsille verursacht.

Es geschieht dies am allerhäufigsten zwischen dem 20.—30. Lebensjahre. Die Erkrankung tritt stets sehr plötzlich auf und ist ihr Verlauf ein stürmischer; die Schwellung ist zuerst sehr hart und derb, schiebt die Zunge nach aufwärts und verursacht eine Vorwölbung des submentalen Gewebes. Sie ist eine besonders gefährliche Abart und erheischt sehr rasche chirurgische Maßnahmen neben der anderen Behandlung. Ich möchte hier von der internen Verwendung der Essigsäure Erwähnung tun.

In einem von Sir A. Wright beobachteten Falle von Angina Ludovici, bei welchem früher bereits mehrere Inzisionen gemacht wurden, war der Patient nach 24 Stunden kollabiert und im Delirium: Keine der klaffenden Incisionswunden zeigte irgendwelche Feuchtigkeit. Strichpräparate zeigten in abundanter Menge Streptokokken. Das nahe dem Ellbogen aus einer Vene entnommene Blut koagulierte augenblicklich.

Wright verschrieb 60 Tropfen Essigsäure alle 3 Stunden. 6 Stunden später begann von den Wunden Lymphe durchzusickern, weshalb mit der Säuremedikation abgebrochen wurde. Die Besserung war eine so rapide, daß keine Vaccine verwendet wurde und eine völlige Heilung zustande kam. Ein zweiter, ähnlicher Fall wurde ebenfalls bekannt.

Generated on 2019-10-24 14:35 GMT / http://hdl.handle.net/2027/uc1.b3252762
Public Domain in the United States, Google-digitized / http://www.hathitrust.org/access_use#pd-us-google
Digitized by Google
Original from UNIVERSITY OF CALIFORNIA

Die Essigsäure erniedrigt die Koagulationsfähigkeit des Blutes, so daß also der Lymphstrom, der eine große Menge antibakterieller und antitryptischer Körper enthält, nunmehr wieder freien Zufluß zu den infizierten Partien hat und die Krankheitserreger zerstört, bevor sie noch Eiter bilden können.

Vom klinischen Standpunkte sind in diesen Fällen von akut-septischen Infektionen des Halses folgende Punkte erwähnenswert: daß die Patienten gewöhnlich Erwachsene, vorwiegend männlichen Geschlechtes sind, die sich in der Blüte ihrer Jahre, in ausgezeichnetster vorheriger Gesundheit, meistens in den höheren sozialen Stellungen befinden.

Von meinen Fällen waren aber 5 Spitalspatienten, während sich die 3 privaten in sehr guten sozialen Stellungen befanden.

Von allergrößter Wichtigkeit ist ferner das frühzeitige Erkennen der Natur des Falles und hinsichtlich der Therapie die Entscheidung, ob die lokale oder konstitutionelle Behandlung die am meisten nötige ist.

So sind, wie Dundas Grant hervorgehoben hat, Halsschmerzen, allgemeines Krankheitsgefühl, eine auf einen peritonsillaren Abszeß hindeutende Stimme mit erhaltener Fähigkeit, den Mund zu öffnen, und ein mehr weniger normaler Befund im Halse Symptome von sehr schwerwiegender Bedeutung.

Schließlich hat die Frage der Serum- und Vaccinationstherapie eine bedeutende Tragweite in der Pathologie dieser Erkrankungen.

Ich habe im Jahre 1903 der sofortigen intramuskulären Injektion von 10—20 cm^3 eines Antistreptokokkenserums besonders warm das Wort geredet und hervorgehoben, daß es allen meinen Fällen unter dieser Behandlung ganz ausgezeichnet ergangen ist. Bei meinen späteren Fällen hatte ich bei der gleichen Behandlungsart dieselben guten Resultate, da dieselben offenbar hauptsächlich durch eine Streptokokkeninfektion verursacht waren. In den letzten Jahren ist zwar die Vaccinetherapie in die Mode gekommen und es besteht die Absicht, bei derartigen Fällen ein autogenes Vaccine oder wie in der allerjüngsten Zeit sogar ein empfindlich gemachtes Vaccine zu verwenden.

Nur bei einem meiner Fälle habe ich ein autogenes Vaccine benützt, vor dessen Gebrauch ich ein Antistreptokokkenvaccine verwendet habe.

Diese Streptokokkeninfektionen sind primär lokal, manche bleiben fortwährend umschrieben, während andere Ursachen für septische oder pyämische Zustände abgeben.

Ball betont in seiner Vorlesung über „Akute, durch den Streptokokkus hervorgerufene infektiöse Prozesse“ (Lancet. 1. 1912) folgende Punkte mit Rücksicht auf die Serum- und Vaccinetherapie:

1. Das Blut sollte stets untersucht werden: In allen Fällen von wahrscheinlicher Streptokokkeninfektion kommen eine gewisse Anzahl von Bakterien tatsächlich in den Blutstrom, wiewohl deren Gegenwart durch die

Generated on 2019-10-24 14:35 GMT / http://hdl.handle.net/2027/uc1.b3252762
Public Domain in the United States, Google-digitized / http://www.hathitrust.org/access_use#pd-us-google
Digitized by Google
Original from UNIVERSITY OF CALIFORNIA

herkömmlichen Methoden nicht gezeigt werden kann; manchmal gewinnen sie die Oberhand und können sehr leicht im Blute nachgewiesen werden.

Ein aus dem Blute gezüchteter Streptokokkus ist aller Wahrscheinlichkeit nach virulenter, als der aus einem scharf umschriebenen Herd gewonnene und daher auch bei der Herstellung der Vaccine von größerem Werte. Da es zahlreiche Streptokokkentypen gibt, ist ein autogenes Vaccine wertvoller als ein vorrätiges.

2. Die Serumtherapie hat den Zweck, die von den Bakterien produzierten Gifte zu neutralisieren und in den menschlichen Geweben eine größere Menge von Antikörpern aufzuspeichern, als sie selbst welche besitzen, und ist meistens von Nutzen in den Frühstadien einer Infektion.

3. Die Serumtherapie soll die menschlichen Gewebe anspornen, für sie selbst Antikörper zu erzeugen.

4. Der gute Einfluß der Vaccine auf die Temperatur wird bei günstigen Fällen durch die Rückkehr derselben zur Norm gezeigt, bei weniger günstigen durch die Krisis innerhalb 24—48 Stunden nach einer einzigen Injektion, bei andern wieder erst nach der 2. oder 3. Einspritzung.

5. Bei Übernahme der Behandlung eines mit Streptokokken infizierten Patienten soll

a) die klinische Diagnose bis ins kleinste Detail sowohl hinsichtlich der lokalen wie allgemeinen Symptome gesichert, und die Meinung des Bakteriologen in allen Fällen eingeholt werden.

b) Die Verletzung, wenn nötig nach chirurgischen Regeln behandelt und hernach erst die Notwendigkeit der Anwendung künstlicher Stimulationsmethoden zur Steigerung der Widerstandskraft besprochen werden.

c) Ein Serum so früh als nur möglich gegeben und dabei ein Typus benützt werden, der dem autogenen Vaccine besonders nahe kommt. Nach der Anwendung von Serum oder in Verbindung mit diesem (sensibilisiertes Vaccine) injiziere man so bald als nur möglich ein autogenes Vaccine.

d) Bezüglich der Dosis gibt es keine absolute Regel. Kommt der Fall sehr früh in die Beobachtung, ist der Allgemeinzustand ein zufriedenstellender und der Infektionsherd ein umschriebener, mag man eine relativ große Dosis von Vaccine geben. Sonst ist eine kleine Dosis als Erstlingsinjektion indiziert. Wenn aber die geringere Menge keinen Erfolg zeitigt, steige man allmählich an, bis diejenige Höhe erzielt ist, welche zur Erzeugung des erwünschten Resultates nötig erscheint. Sollten schädliche Folgen eintreten, müßte wieder zu geringeren Mengen zurückgegangen werden, oder es ist in diesem Falle die Vaccinationstherapie kontraindiziert.

Generated on 2019-10-24 14:35 GMT / http://hdl.handle.net/2027/uc1.b3252762
Public Domain in the United States, Google-digitized / http://www.hathitrust.org/access_use#pd-us-google
Digitized by Google
Original from UNIVERSITY OF CALIFORNIA

Die therapeutische Wirkung des Bacterium coli commune bei Kehlkopftuberkulose.

Von Dr. **Elemér v. Tövölgyi**, ordin. Kehlkopfarzt im Budapester Dispensaire.

(Fortsetzung und Schluß.)

Aber nur dort, wo ich die Colieinpinselungen jeden zweiten Tag, also zu oft vollführte. Später habe ich es erlernt, daß eine wiederholte Einpinselung sogar anfänglich nicht innerhalb einer oder zwei Wochen ratsam ist. Es ist immer der Zeitpunkt abzuwarten, bis der Besserungsprozeß zum Stillstand kommt. Von der dritten, vierten Pinselung an darf man in den Fällen, in welchen sich die Kehlkopftuberkulose nicht mehr bessern will oder von neuem sich zu verschlechtern beginnt, zwischen 10 Tagen bis 3 Wochen keine neuerliche Behandlung anstellen. Ob während dieses Zeitraumes nicht eine Ulsaninpinselung zu empfehlen ist, darüber stehen mir noch nicht eingehende Erfahrungen zur Verfügung, soviel kann ich aber sagen, daß es besser ist, in der Zwischenzeit gar keine Einpinselungen vorzunehmen, als mit Milchsäure, Menthol, Phenolum-Natriosulforicinicum oder mit ähnlichen Mitteln Versuche anzustellen. Dies würde die vom Coli geschaffene Besserung zunichte machen.

Am wirksamsten erweist sich immer das frisch gezüchtete Coli, und zwar dessen eher dicht sich bildende, viel Indol entwickelnde Form. Die einige Tage alten Kulturen sind schon sehr abgeschwächt. Eine Wirkung haben zwar auch diese, jedoch viel schwächer und sie kann dementsprechend auch öfters Verwendung finden. Die zweittäglich vorgenommenen Impfungen der frischen Colikulturen sind 8, 10 Tage verhältnismäßig noch genügend stark, schwächen aber von dieser Zeit an rapid ab. Die Wirkung der Indol nicht bildenden und auch keine selbständige Bewegung ausführenden Coliarten ist ebenfalls eine geringere. Ich muß es gestehen, daß in der Wirkung — in Anbetracht der außerordentlichen Variationen der Coliarten — ebenfalls auffallende Änderungen eintreten. Oft zeitigt die eine oder andere Zucht die eklatanteste Wirkung, andersmal dauert es auch 2 Wochen, bis mir wieder eine Kultur zu Händen kommt, die ebenfalls eine derart große Wirkung zeigt. Man muß auch sehr darauf achten, daß man immer mit reinen Kulturen arbeitet, auf diesen Umstand haben sowohl ich, als Kollege Assistent Tibor Kern von der I. Inneren Klinik, welcher die Züchtungen durchgeführt hat und dem ich auch an dieser Stelle meinen wärmsten Dank ausspreche, sehr sorgfältig geachtet.

In den Fällen, in welchen der sehr virulente Coli nicht die erhoffte Besserung brachte oder das Leiden eventuell noch eine Verschlechterung erfuhr, ist es ratsam, eine mehrere Tage alte Kultur anzuwenden. In dieser Beziehung hat man es auch mit dem Coli nicht anders, als mit allen anderen Medikamenten, auf die die verschiedenen Individuen verschieden reagieren.

Digitized by Google
Original from UNIVERSITY OF CALIFORNIA
Generated on 2019-10-24 14:36 GMT / http://hdl.handle.net/2027/uc1.b3252762
Public Domain in the United States, Google-digitized / http://www.hathitrust.org/access_use#pd-us-google

Prof. H. Krause, den ich stolz als meinen Meister bekenne und welcher mit regem Interesse meine Versuche verfolgte, hat mir letzthin geraten, neben der Colibehandlung auch Arsen den Kranken innerlich zu verabreichen. In den Tagen habe ich auch mit dieser Modifikation die Versuche angestellt. über diese kann ich jedoch wegen der Kürze der Zeit selbstverständlich noch nicht berichten.

Die schönsten Erfolge habe ich bei den tuberkulösen Affektionen des Schlundes gefunden und die hier gefundenen großen Besserungen habe ich auch Herrn Prof. August Székely, dem Direktor des Pasteur-Institutes, vorgelegt, derselbe hat auch mehrmals den Fall von Gesichtslupus kontrolliert, bei welchem jede Einpinselung nach einigen Tagen eine eklatante Besserung bewirkte. Das Gesicht trägt zwar noch immer Lupusveränderungen, jedoch in viel schwächerem Grade als früher, nur in Gestalt von roten Flecken, aber auch diese sehen ihrer baldigen Heilung entgegen. Leider vermag der überaus arme Patient nicht so oft aus der Umgebung hereinzukommen, als dies für die Behandlung wünschenswert wäre, es verstreicht oftmals ein halbes Jahr zwischen zwei Pinselungen.

Derzeit steht er 2 Jahre unter meiner Behandlung und während sich die an anderen Stellen seines Körpers zeigenden vielen tuberkulösen Knoten alle verschlechtern (der eine Arm mußte auch amputiert werden), ist der Gesichtslupus der einzige, welcher geheilte Stellen zeigt, während derselbe sich zufolge der früheren Röntgen-, Finsen- und anderen Therapien fortwährend verschlechtert hatte. Ich weiß gut, daß aus diesem einen Falle keine Folgerung gezogen werden kann, jedoch in Anbetracht der auffallenden Besserungen, die ich in den Fällen von Kehlkopf- und der Pharynxtuberkulose erreicht habe — trotz der Schwere der Fälle kann ich auch über Heilungen berichten, — wäre es wünschenswert , daß die mittelst Colipinselungen gemachten Heilversuche ebenfalls in je breiteren Kreisen angestellt werden. Meinen Resultaten gegenüber bin ich absolut nicht eingenommen und habe daher eher weniger als mehr gesagt, die nachfolgenden exakten Forscher sollen es entscheiden, wie weit ich im Rechte war.

Beschuldigungen, welche gewöhnlich die Bahnbrecher neuer Heilmethoden treffen, daß auch in den Fällen von Kehlkopftuberkulose oft ohne jeden Eingriff nicht nur Besserungen, sondern auch Heilungen eintreten können, solche Beschuldigungen können mich nicht treffen, wenn ich über mehr als 80 solche Fälle berichten kann, in welchen ich Bacterium coli Monate hindurch anwenden konnte und bei welchen ich während einiger Tage oder Wochen eine derartige wesentliche und rasche Besserung erzielte, wie sie von selbst nie so rasch einzutreten pflegt. Und abgesehen hievon waren die meisten mit Coli behandelten Patienten in einem Stadium ihrer Krankheit, in welchem die

Digitized by Google
Original from UNIVERSITY OF CALIFORNIA
Generated on 2019-10-24 14:35 GMT / http://hdl.handle.net/2027/uc1.b3252762
Public Domain in the United States, Google-digitized / http://www.hathitrust.org/access_use#pd-us-google

spontane Heilung eine derart seltene ist, daß dieser Fall gar nicht in Betracht kommen kann.

Schließlich will ich noch bemerken, daß ich die Colibouillonkultur bei den Pinselungen angewendet habe und daß diese letztere Operation genügend energisch den kranken Teilen des Kehlkopfes mitgeteilt werden muß. Ich habe auch die Milchkultur des Coli versucht, diese aber nicht so vorteilhaft befunden, als die Bouillonkultur.

Es folgen nun die Krankengeschichten meiner Versuchsreihe.

Mit Coli behandelte Fälle von Kehlkopftuberkulose.

I. 1911. 17. I. Zs. M., 22jährige Kranke. Diagnose: Infiltr. apic. l. utr., Pharyngitis ulc., Perichondr. arytaen. et epigl., Infiltr. chord. l. utr., Ulcerat. chord. spur. diffusa l. utr., Dysph. + + +.

Die Hälfte des Pharynx und der Kehlkopf mit grünlich-schmutzigem, graulichem Belag besetzt.

7. I. Mit 3tägigem, $^1/_2$ Stunde bei 60° C erhitztem Bacterium coli commune ausgeführte Pharynx- und Kehlkopfeinpinselung.

24. I. Besserung auffallend. Im Pharynx starke Reaktion. Absonderung weder im Pharynx, noch im Kehlkopf.

31. I. St. id.: Lebende Coli in Pharynx und Kehlkopf.

4. II. Die Schwellung des Pharynx vermindert, Infiltration verkleinert, Ulceration rein, perichondritische Schwellung des Kehlkopfes vermindert.

21. II. Patientin sagt mit Freude, daß seit 2 Wochen die Dysphagie vollkommen aufgehört hat. Pharynx ist rein, allgemeines Befinden sehr gut. Ulceration kleiner, gesund aussehende Granulationen, Kehlkopf heilt langsam, jedoch ununterbrochen.

1. VI. Gegenwärtiger Zustand: Im Kehlkopf Ulceration überhaupt nicht sichtbar. Pharynx: Infiltration ein Viertel der alten. Ulceration in der Mitte der Infiltration, nur linsengroß. Während der Behandlung hat sie 4 *kg* zugenommen. Ihr Appetit ist ein guter, das Schlucken ein freies.

20. VI. Ihre Stimme wird immer reiner. Patientin hat sich auf 7 Wochen aufs Land begeben.

12. VIII. Allgemeines Aussehen gut. 1 *kg* zugenommen. Von neuem gewachsene Infiltration. Auch Ulcera sind infiltriert. Zustand des Kehlkopfes Status idem. Die Lungeninfiltration hat sich gesteigert. Auf die neuerliche Colibehandlung tritt, wenn auch nicht so rasch als früher, von neuem eine Besserung ein. Der infiltrierte Teil der Ulcera hat sich abgeschieden, die dort entstandene Wunde ist vernarbt. Die Schwellung des Kehlkopfes hat ganz aufgehört. Geschwürswunden sind nicht zu sehen. Die Schleimhaut des Kehlkopfes sieht zusammengeschrumpft aus und ist sehr rein.

Am 27. XII. ist die Patientin weggeblieben.

Am 2. VII. 1912 ist sie von neuem erschienen. Ihr Aussehen ist ein gutes. Lungen in gleichem Zustande. Kehlkopf Status idem. Auf der Pharynxwand eine

Digitized by Google
Original from UNIVERSITY OF CALIFORNIA
Generated on 2019-10-24 14:35 GMT / http://hdl.handle.net/2027/uc1.b3252762
Public Domain in the United States, Google-digitized / http://www.hathitrust.org/access_use#pd-us-google

erbsengroße Infiltration. Allgemeines Befinden gut. Keine Dysphagie. Patientin hat nach einigen Monaten geheiratet![1])

II. 1911. 28. II. F. E., 26jährige Patientin. Seit 3 Monaten heiser. Diagnose: Cat. ap. l. utr., Infiltr. chord. l. utr., Ulc. chord. spur. l. sin., Gaffky III.

Der geschwollene, geschwürige Teil der Taschenbänder hat die vordere Hälfte der Stimmbänder ganz bedeckt. Während der Behandlung hat die Infiltration des rechtseitigen Stimmbandes gänzlich aufgehört. Die linkseitige Taschenbänderulceration ist geheilt und auch die Schwellung der Taschenbänder ist so zurückgegangen, daß auch die vordere Hälfte der Stimmbänder sichtbar wurde, und nun hat es sich gezeigt, daß die Ulceration auch auf sie übergegangen ist. Diese letztere Ulceration wollte nicht heilen.

Am 24. V. hat sich die Patientin entfernt.

Am 4. VII. ist sie von neuem erschienen. Der Zustand hat sich verschlechtert. Stimmbänder zeigen um das Geschwür Granulationen. Auf den Taschenbändern von neuem beginnende oberflächliche Ulceration. Patientin hat sich wegen dringenden Angelegenheiten noch an demselben Tage entfernt.

III. 1912. 4. IX. B., 55jähriger Patient. Diagnose: Inf. ap. l. utr., Perich. epigl. et arytaen. l. utr. maj. gr., Chord. ulcer. pr. l. sin., Dysphagie + + +.

Bis 18. XI. außerordentliche Besserung. Dysphagie ganz verschwunden. Vom 18. XI. an verschlechtert sich aber der Zustand rapid und tritt nach einigen Wochen Exitus ein.

IV. 1912. 9. IX. Cz. G., 45jähriger Patient. Diagnose: Inf. ap. l. utr., Perich. arytaen. l. utr., Ulc. chord. l. utr., Gaffky VIII.

Viel Absonderung. Keine Dysphagie.

2. VI. Ulceration.

V. 1912. 14. X. B. H., 45jährige Patientin. Diagnose: Cat. ap. utr. maj gr., Ulc. chord. l. utr., Gaffky II, III.

Oberflächliche Ulcerationen haben in Kürze ganz aufgehört. Geheilt entlassen.

VI. 1912. 16. X. B. K., 24jährige Patientin. Dekrepidität. Diagnose: Phth. pulm., Ulc. chord. ver. et spur. l. utr., Gaffky VIII, Perich. aryt. l. utr., Dysphagie + + +, Aphonie.

Zu Beginn der Behandlung Dysphagie aufgehört. Patientin spricht laut. Kehlkopf ganz gereinigt, die Schwellung auf die Hälfte herabgesetzt. Fortwährend hohe Fieber. Dyspnoe.

13. XI. Dysphagie zurückgekehrt, nach einigen Tagen Exitus.

VII. 1912. 18. X. Par., 25jähriger Patient. Diagnose: Inf. apic. l. utr., Perich. arytaen. maj. gr., Ulc. chord. l. utr., Gaffky V, Tbc. miliaris lar. Dekrepidität. Dysphagie + + +.

Sehr viel Absonderung. Dysphagie + + + ! Schlucken sozusagen unmöglich. Am 21. X. Dysphagie 0. Kehlkopf sehr rein.

Bis 22. XI. Dysphagie 0. Der Pat. befindet sich sehr wohl. Von dieser Zeit an Dysphagie zurückgekehrt — rasch verschlechtert.

---

[1]) 1913. 10. IX. Die Patientin hat mich wegen Lungenentzündung rufen lassen. Pharynx und Kehlkopf ganz geheilt!

Digitized by Google
Original from UNIVERSITY OF CALIFORNIA
Generated on 2019-10-24 14:35 GMT / http://hdl.handle.net/2027/uc1.b3252762
Public Domain in the United States, Google-digitized / http://www.hathitrust.org/access_use#pd-us-google

Am 22. I. 1913 Exitus.

VIII. 1913. 4. XI. Hell., 29jährige Patientin. Diagnose: Inf. ap. l. utr., Perich. arytaen. l. d., Ulc. chord. l. d., Erosio et granul. int. aryt., Gaffky V. Dysphagie + +.

Bis 30. X. Dysphagie gänzlich aufgehört. Patientin ist von neuem in Arbeit getreten.

IX. 1912. 9. XII. S., 31jährige Patientin. Diagnose: Inf. apic. pr. l. d., Perichondritis arytaen. et cricoid., Ulc. chord. pr. l. d., Stenosis lar. Dysphagie + +.

Dieselbe kann zufolge schweren Atmens nur sitzend schlafen.

1913. 5. II. Bisher hat sich ihr Zustand fortwährend verbessert; das Atmen erfolgt viel leichter, sie schläft schon liegend. Dysphagie 0. Die Stimme ist sozusagen ganz klar.

Am 14. II. ein kleiner Rückfall, sodann von neuem eine wesentliche Besserung, worauf sie von neuem in Arbeit treten kann.

X. 1913. 3. I. V. J., 28jähriger Patient. Diagnose: Cat. ap. l. utr., Inf. chord. spur. l. d., Ulc. chord. l. sin., Gaffky III. Dysphagie 0.

Am 2. VI. 1913 Stimmbänder getreues Bild von Chorditis, sonst nihil. Behandlung eingestellt.

XI. 1913. 7. III. Fl. N., 45jähriger Patient. Diagnose: Inf. apic. l. utr., Perich. diffus. lar. maj. gr., Gaffky IV. Dysphagie + + +.

Am 14. III. 1913 Schwellung sehr abgefallen. Die ulzerierten Stimmbänder wurden sichtbar. Dysphagie 0. Patient ausgeblieben.

XII. 1913. 17. III. J. J., 23jähriger Patient. Diagnose: Cat. ap. l. d., Infiltr. chord. spur. l. sin., Ulc. chord. spur. l. sin. et ulc. chord. ver. l. d., Gaffky V.

Die linke Stimmbänder- und Taschenbänderinfiltration hat aufgehört. Linkseitiger Taschenbänderulcus ebenfalls geheilt. Rechtseitiges Stimmbänderulcus insgesamt halblinsenförmig. An den übrigen Stellen des Ulcus Granulation. Steht unter Behandluug.

XIII. 1913. 21. IV. Cz. M., 21jährige Patientin. Diagnose: Infiltr. ap. l. utr., Perichond. arytaen., Granul. chord. l. sin., Ulc. chord. l. d., Infiltr. chord. l. utr. Gaffky III.

21. V. Perichondritis aufgehört. Stimmbänder nicht geändert. Am 4. VI. plötzliche Verschlechterung. Dysphagie + + +. Probe mit Ulsanin. Nach den ersten 3 Behandlungen schlechter, sodann plötzlich besser. Dysphagie wesentlich verringert. Rechtseitiges Ulcus rein, besteht aber auch noch am 29. VI. unverändert. Perichondritis von neuem auf der rechten Seite aufgetreten. Steht unter Behandlung.

XIV. 1913. 7. III. P. G., 35jähriger Patient. Diagnose: Infiltr. apic. l. utr., Ulc. chord. l. utr., Arytaenoiditis, Gaffky IV. Wesentlich gebessert.

XV. 1913. 7. III. Pr. J., 32jährige Patientin. Diagnose: Inf. ap. pr. l. sin., Ulc. chord. l. sin., Gaffky III, IV. Wesentlich gebessert.

XVI. 1913. 17. III. Pa. Gy., 52jähriger Patient. Diagnose: Inf. apic. l. sin., Perich. diff. lar. maj. gr., Ulcer. epigl. Dysphagie + + +. Gaffky V.

Während der Behandlung sehr große Besserung. Ulceration geheilt. Dysphagie aufgehört. Perichondritis hat sich auf ein Viertel zurückgebildet.

XVII. 1913. 21. II. Za. So., 35jähriger Patient. Diagnose: Inf. ap., Ulc. chord. l. d. Geheilt entlassen.

Digitized by Google
Original from UNIVERSITY OF CALIFORNIA
Generated on 2019-10-24 14:35 GMT / http://hdl.handle.net/2027/uc1.b3252762
Public Domain in the United States, Google-digitized / http://www.hathitrust.org/access_use#pd-us-google

XVIII. 1910. 21. X. St. S., 45jähriger Patient. Diagnose: Gaffky V, Inf. ap. l. utr., Perich. arytaen. et epigl. maj. gr., Ulcer. chord. l. utr. Dysphagie + +.

Anfangs große Besserung, später Verschlimmerung und Exitus.

XIX. 1911. 16. V. P. D., 24jähriger Patient. Diagnose: Gaffky X, Inf. ap. pr. lat. sin., Perich. lar. diffusa, Tbc. miliaris diff. lar. Dysphagie + + +.

Anfangs große Besserung, Dysphagie verschwunden, später Verschlimmerung. Exitus.

XX. 1912. 4. IX. K. A., 35jährige Patientin. Diagnose: Gaffky II, III. Inf. ap. lat. utr., Ulcer. chord. lat. utr., Ulcer. interarytaen. Dysphagie + +.

Anfangs Dysphagie verschwunden, später zurückgekehrt.

Am 10. I. 1913 ist Patientin weggeblieben.

XXI. 1912. 4. X. B. E., 18jährige Patientin. Diagnose: Gaffky III, Tbc. pulm., Granul. inf. arytaen.

Besserung, am 15. X. abgereist.

XXII. 1912. 30. IX. G. K., 23jähriger Patient. Diagnose: Gaffky III, Cat. ap. l. utr. maj. gr.. Infiltr. chord. l. utr., Erosion. int. arytaen.

Anfangs große Besserung, später Stagnation.

XXIII. 1912. 14. IX. K., 38jährige Patientin. Diagnose: Gaffky III, Cat. ap. l. utr., Ulcer. chord. l. sin., Granul. int. arytaen. Dysphagie +.

Anfangs große Besserung, Dysphagie verschwunden, später Stagnation.

XXIV. 1912. 11. X. O., 40jährige Patientin. Diagnose: Gaffky IV. Inf. ap. l. utr., Perich. arytaen. l. d., Infiltr. chord. vocal. pr. l. d. Dysphagie +.

Große Besserung. Dysphagie verschwunden, dann Patientin weggeblieben.

XXV. 1912. 16. X. O. S., 28jähriger Patient. Diagnose: Gaffky V, Inf. ap. l. utr. maj. gr., Perich. lar. diff., Infiltr. chord. spur. l. utr. Dysphagie ++.

Große Besserung. Dysphagie anfangs verschwunden, später zurückgekehrt. Exitus.

XXVI. 1912. 18. X. G. J., 30jähriger Patient. Diagnose: Gaffky V, Inf. ap. l. utr., Perich. arytaen. l. sin., Ulc. chord. l. sin. Aphonie. Dysphagie + + +.

Ohne Erfolg mit 25- und 50%igem Tuberkulin bepinselt, weggeblieben.

XXVII. 1912. 18. X. Sz. S., 46jähriger Patient. Diagnose: Gaffky II, III, Cat. ap. l. utr. maj. gr., Ulcer. arytaen. l. sin. et ulcer. chord. l. sin. Dysphagie + +.

Anfangs große Besserung, später Verschlimmerung. Dysphagie zurückgekehrt. Weggeblieben.

XXVIII. 1912. 21. X. Visn., 33jähriger Patient. Diagnose: Gaffky IV. Phth. pulm., Dekrepidität, Ulcer. chord. ver. et spur. l. utr., Inf. chord. spur l. utr., Perich. arytaen. Dysphagie + + +.

Anfangs große Besserung. Dysphagie verschwunden. Später Verschlimmerung und Exitus.

XXIX. 1912. 17. VI. Pos., 40jährige Patientin. Diagnose: Gaffky V, Inf. apic. l. utr., Perich. arytaen. l. sin., Ulc. chord. lat. sin. Dysphagie + +.

Sehr große Besserung. Wegen Sommerferien weggeblieben.

XXX. 1912. 15. VI. Kr. M.. 19jährige Patientin. Diagnose: Gaffky III. Inf. ap. l. d., Infiltr. chord. l. utr.

Nach einer Woche viel gebessert. Wegen Sommerferien weggeblieben.

Generated on 2019-10-24 14:35 GMT / http://hdl.handle.net/2027/uc1.b3252762
Public Domain in the United States, Google-digitized / http://www.hathitrust.org/access_use#pd-us-google
Digitized by Google
Original from UNIVERSITY OF CALIFORNIA

XXXI. 1912. 15. VI. H. L., 25jähriger Patient. Diagnose: Gaffky X. Tbc. pulm., Perich. arytaen. l. utr., Inf. chord. spur. l. d. Dysphagie + + +. Kleine Besserung.

XXXII. 1912. 15. VI. Sr. S., 31jährige Patientin. Diagnose: Gaffky IV. Tbc. pulm., Infiltr. chord. l. d., Perich. arytaen. l. utr.

Große Besserung. Später in Arbeit getreten.

XXXIII. 1912. 19. VI. K. M., 22jährige Patientin. Diagnose: Gaffky IV. Cat. ap. pr. l. d., Inf. chord. spur. l. utr., Ulc. chord. l. d., Eros. int. arytaen. Dysphagie + +.

Fortwährende Besserung. Am 8. XII. 1912 weggeblieben.

XXXIV. 1912. 15. VI. V. L., 26jährige Patientin. Diagnose: Gaffky V. Phth. pulm., Tbc. miliar. diff. lar.

Nach einer Woche mit Besserung wegen Sommerferien weggeblieben.

XXXV. 1912. 19. VI. T. J., 19jährige Patientin. Diagnose: Gaffky III. Inf. ap. l. utr., Ulcer. chord. l. utr., Erosion. int. arytaen.

Nach zweimaliger Behandlung schöne Besserung. Wegen Sommerferien weggeblieben.

XXXVI. 1912. 30. X. L. J., 27jähriger Patient. Diagnose: Gaffky I, II. Cat. ap. l. utr., Chord. ulc. l. utr., Infiltr. chord. spur. et arytaen. l. utr. Dysph. + +.

8. I. 1913. Große Besserung. In Arbeit getreten.

XXXVII. 1913. 4. XI. W. T., 31jährige Patientin. Diagnose: Gaffky III, Infiltr. ap. l. utr., Perich. arytaen. diff., Infiltr. chord. spur. Dysphagie + + +.

Dysphagie anfangs verschwunden, später zurückgekehrt. Keine Besserung.

XXXIX. 1912. 4. XI. K. B., 35jährige Patientin. Diagnose: Gaffky II, Cat. ap. l. utr., Ulc. chord. l. utr.

Zustand nach halbjähriger Behandlung unverändert.

XL. 1913. 4. XII. J. S., 40jährige Patientin. Diagnose: Gaffky IV, Inf. ap. l. utr., Perich. aryt. l. utr., Ulc. chord. l. d. Dysphagie + + +.

Große Besserung. Dysphagie verschwunden. Am 23. XII. weggeblieben.

XLI. 1912. 8. XII. Sz. S., 30jährige Patientin. Diagnose: Gaffky III. Cat. ap. l. utr., Ulc. chord. l. sin. Dysphagie +.

29. XII. Dysphagie verschwunden. Besserung. Weggeblieben.

XLII. 1912. 8. XII. O. J., 21jähriger Patient. Diagnose: Gaffky V, Phth. pulm., Perich. aryt. pr. l. d., Ulc. chord. l. utr., Ulcer. arytaen. l. sin. Dysphagie + +.

Kleine Besserung. Dysphagie verschwunden. Lungentuberkulose verschlimmert sich sehr rasch, nach einigen Wochen Exitus.

XLIII. 1912. 23. XII. B. K., 24jähriger Patient. Diagnose: Gaffky II, Inf. ap. l. sin., Perich. arytaen. l. sin., Ulcer. chord. l. utr. Dysphagie + +.

26. II. 1913. Dysphagie seit 6 Wochen verschwunden. Stimme klar. Perichondritische Schwellung sehr abgenommen.

XLIV. 1912. 29. XII. A. A., 35jährige Patientin. Diagnose: Gaffky IV, Inf. ap. maj. gr., Ulcer. chord. l. sin., Perich. arytaen. l. sin.

Große Besserung.

XLV. 1913. 5. I. G. J., 24jähriger Patient. Diagnose: Gaffky IV, Inf. ap. pr. l. sin., Ulc. chord. l. sin., Infiltr. chord. spur. l. sin.

Digitized by Google
Original from UNIVERSITY OF CALIFORNIA
Generated on 2019-10-24 14:35 GMT / http://hdl.handle.net/2027/uc1.b3252762
Public Domain in the United States, Google-digitized / http://www.hathitrust.org/access_use#pd-us-google

26. II. Infiltration verschwunden. Stimme besser. Ulceration nicht gebessert.

XLVI. 1913. 13. I. F. G., 27jähriger Patient. Diagnose: Gaffky III, Inf. ap. pr. l. d., Ulcer. chord. l. utr.

19. V. Geheilt entlassen.

XLVII. 1913. 13. I. G. M., 19jährige Patientin. Diagnose: Gaffky VI, Phth. pulm., Ulc. chord. diff., Perich. arytaen. et epigl. Dysphagie + + + +.

Kleine Besserung, nach einigen Wochen Exitus.

XLVIII. 1913. 22. I. G. J., 20jährige Patientin. Diagnose: Gaffky II, Inf. ap. l. sin., Ulcer. int. aryt. Dysphagie +.

26. IV. Arytaen. min. gr. Geheilt entlassen.

XLIX. 1913. 7. IV. B. J., 40jährige Patientin. Diagnose: Gaffky III, Cat. ap. l. utr., Ulcer. chord. l. d. Dysphagie +.

18. VI. Dysphagie verschwunden. Einfache Chorditis.

L. 1913. 28. II. F. Gy., 31jähriger Patient. Diagnose: Gaffky III. Cat. ap. l. utr., Ulc. chord. l. sin., Perich. arytaen. l. utr.

Mit alten Colikulturen behandelt. Bis 8. VII. keine Änderung.

LI. 1913. 9. I. F. Gy., 42jährige Patientin. Diagnose: Gaffky V, Inf. ap. l. sin., Infiltr. chord. l. utr., Ulc. chord. l. sin. Dysphagie + +.

Anfangs Dysphagie verschwunden, später zurückgekehrt. Größere Besserung.

LII. 1913. 19. V. Gy. J., 42jährige Patientin. Diagnose: Gaffky IV, Inf. ap. l. utr., Infiltr. chord. l. d., Ulcer. chord. sp. l. sin. Dysphagie +.

16. VI. Große Besserung. Dysphagie verschwunden.

LIII. 1913. 20. II. H. V., 33jähriger Patient. Diagnose: Gaffky II, Cat. ap. pr. l. d., Perich. arytaen., Infiltr. chord. l. utr.

18. III. Geheilt entlassen.

LIV. 1913. 3. III. K. J., 45jähriger Patient. Diagnose: Gaffky II, Cat. ap. l. utr., Ulcer. chord. l. utr., Granul. int. aryt.

8. VII. Geheilt entlassen.

LV. 1913. 7. V. Kw. G., 19jährige Patientin. Diagnose: Gaffky —, Cat. ap. l. d. (?), Chorditis l. utr., Pachychon. chord. l. utr.

Keine Änderung.

LVI. 1913. 5. III. K. J., 32jährige Patientin. Diagnose: Gaffky II, Cat. ap. l. utr., Ulcer. chord. l. d.

26. IV. Geheilt entlassen.

LVII. 1913. 26. III. K. M., 48jährige Patientin. Diagnose: Gaffky II, III, Inf. apic., Perich. arytaen. l. utr., Infiltr. chord. voc. l. utr., Ulcer. chord. l. utr., Dekrepidität. Dysphagie 0.

Bis 16. IV. Behandlung mit Ulsanin ohne Erfolg. Vom 16. IV. bis 9. VII. Behandlung mit Coli. Unwesentliche Besserung.

LVIII. 1913. 2. IV. Kalt. A., 46jähriger Patient. Diagnose: Gaffky III, Phth. pulm., Perichondr. arytaen. l. utr. maj. gr., Infiltr. et ulcer. chord. diff. l. utr.

Große Besserung. Steht unter Behandlung.

LIX. 1913. 5. V. El. M., 20jährige Patientin. Diagnose: Gaffky IV, Inf. ap. pr. l. sin., Perich. arytaen. l. sin., Inf. chord. l. sin. Dysphagie +.

Sehr große Besserung. Dysphagie verschwunden. Steht unter Behandlung.

Generated on 2019-10-24 14:35 GMT / http://hdl.handle.net/2027/uc1.b3252762
Public Domain in the United States, Google-digitized / http://www.hathitrust.org/access_use#pd-us-google
Digitized by Google
Original from UNIVERSITY OF CALIFORNIA

LX. 1913. 4. V. H. B., 24jährige Patientin. Diagnose: Gaffky V, Phth. pulm., Ulc. chord. l. utr., Perich. arytaen. Dysphagie +. Dekrepidität.

Große Besserung. Steht unter Behandlung.

LXI. 1913. 31. III. L. J., 32jährige Patientin. Diagnose: Gaffky II, Cat. ap. l. utr., Perich. cricoid. ant.

Steht unter Behandlung.

LXII. 1913. 10. II. M. J., 28jähriger Patient. Diagnose: Gaffky III, Tbc. pulm., Ulcer. arytaen. l. sin., Ulc. chord. l. sin., Perich. arytaen. l. sin., Infiltr. chord. l. sin. Dysphagie —.

Große Besserung. Steht unter Behandlung.

LXIII. 1913. 14. V. M. L., 42jährige Patientin. Diagnose: Gaffky III, Inf. apic., Perich. arytaen. l. utr., Granul. int. aryt. Dysphagie + +.

Dysphagie verschwunden. Steht unter Behandlung.

LXIV. 1913. 14. III. N. J., 50jährige Patientin. Diagnose: Gaffky IV, Inf. ap. l. utr., Ulc. chord. l. sin., Arytaenoiditis l. utr. Dysphagie +.

16. VI. Sine ulcer. arytaen. min gr.

LXV. 1913. 11. IV. N. B., 20jährige Patientin. Diagnose: Gaffky III, Inf. ap. l. utr., Ulc. chord. l. utr. Dysphagie +.

Nach einem Monat Dysphagie verschwunden. Ulcerationen sehr verkleinert. Stimme klarer.

LXVI. 1913. 23. IV. P. S., 46jähriger Patient. Diagnose: Gaffky VIII, Phth. pulm., Perich. arytaen. et epigl., Ulc. chord. et int. arytaen. Dysphagie + + + +. Dekrepidität.

Bis 2. VI. nach Coli- und Ulsaninbehandlung kein Erfolg. Weggeblieben.

LXVII. 1913. 22. V. R. D., 26jähriger Patient. Diagnose: Gaffky II, Cat. ap. lat. utr., Ulcer. chord. l. d., Perich. aryt. l. sin., Perich. epigl. Dysphagie + + +.

20. VI. Dysphagie 0. Perichondritis auf die Hälfte zurückgegangen. Ulceration sehr verkleinert. Steht unter Behandlung.

LXVIII. 1913. 14. IV. Re. J., 29jähriger Patient. Diagnose: Gaffky III, Inf. ap. l. utr., Ulcer. et infiltr. chord. l. d., Perich. arytaen. min. gr.

27. V. Geheilt entlassen.

LXIX. 1913. 21. IV. R. H., 40jährige Patientin. Diagnose: Gaffky 0, Cat. ap. (?), Ulcer. chord. l. utr.

2. VII. Geheilt.

LXX. 1913. 26. V. Re. A., 31jährige Patientin. Diagnose: Gaffky IV, Inf. ap., Granul. int. arytaen.

9. VII. Die Granulationen haben sich ein wenig verkleinert. Steht unter Behandlung.

LXXI. 1913. 26. V. Ró. I., 33jähriger Patient. Diagnose: Gaffky IV. Inf. ap. l. utr., Ulc. chord. l. sin., Infiltr. chord. spur. l. sin., Perich. arytaen. l. sin. Dysphagie + +.

8. VII. Dysphagie 0. Ulceration kaum sichtbar. Stimme klarer. Steht unter Behandlung.

LXXII. 1913. 9. V. Ksz. Gj., 29jähriger Patient. Diagnose: Gaffky III, Cat. ap. l. utr., Ulc. chord. l. sin., Infiltr. chord. l. d., Perich. arytaen. l. utr. Dysphag. + +.

Generated on 2019-10-24 14:35 GMT / http://hdl.handle.net/2027/uc1.b3252762
Public Domain in the United States, Google-digitized / http://www.hathitrust.org/access_use#pd-us-google
Digitized by Google
Original from UNIVERSITY OF CALIFORNIA

23. VI. Dysphagie 0. Perichondritis verschwunden. Ulceration unverändert. Wegen familiärer Verhältnisse abgereist.

LXXIII. 1913. 2. VI. Szeb. Ter., 33jährige Patientin. Diagnose: Gaffky II, Cat. ap. l. utr., Perich. cricoid., Ulc. chord. l. sin.

8. VII. Perichondritis verschwunden. Ulceration verkleinert. Steht unter Behandlung.

LXXIV. 1913. 27. V. Ter. Ká., 35jähriger Patient. Diagnose: Gaffky VI, Infiltr. ap. pr. l. sin., Ulc. chord. l. sin., Inf. chord. l. sin., Perich. arytaen. l. sin. Dysphagie + +.

30. VI. Infiltration viel kleiner. Ulceration unverändert. Steht unter Behandlung. Große Besserung.

LXXV. 1913. 12. II. T. T., 40jährige Patientin. Diagnose: Gaffky V, Inf. ap. l. utr., Infiltr. et ulcer. chord. spur. l. sin., Perich. arytaen. l. utr. Dysphagie + +.

LXXVI. 1913. 5. V. T. J., 42jährige Patientin. Diagnose: Gaffky IV, Inf. ap. pr. l. d., Ulc. chord. l. d., Perich. diff. lar.

18. VI. Große Besserung. Steht unter Behandlung.

LXXVII. 1913. 3. III. Z. A., 32jähriger Patient. Diagnose: Gaffky III, Inf. ap. l. utr., Perich. arytaen. et epigl. maj. gr. Dysphagie + + +.

19. III. Dysphagie +. Perichondritis sehr gebessert. Wegen Lungenleiden ins Spital gegangen.

LXXVIII. 1913. 4. IV. Z. M., 32jähriger Patient. Diagnose: Gaffky III, Cat. ap. l. utr., Perich. cricoid.

14. V. Perichondritische Schwellung unverändert. Stimme klarer.

LXXIX. 1913. 11. VII. K. F., 16jähriger Patient. Diagnose: Gaffky VI, Phth. pulm., Ulcer. chord. l. utr., Perich. arytaen. maj. gr., Dekrepidität.

18. VI. Perichondritische Schwellung sehr gebessert. Wegen Sommerferien weggeblieben.

LXXX. 1913. 4. VI. M. S., 39jährige Patientin. Diagnose: Gaffky IV, Inf. ap. pr. l. sin., Chord. subacuta, Erosion. int. aryt., Perich. aryt. min. gr.

30. VI. Perichondritis verschwunden. Steht unter Behandlung.

LXXXI. 1913. 2. VII. Sz. H., 41jähriger Patient. Diagnose: Gaffky V, Inf. ap. pr. l. d., Inf. chord. spur., Ulcer. chord. l. utr. Dysphagie + +.

8. VII. Dysphagie 0. Ulceration verkleinert. Infiltration verschwunden. Steht unter Behandlung.

Zur Behandlung der akuten Stirnhöhlenentzündungen.[1])

Von Dr. **K. M. Menzel**, Spezialarzt des Verbandes der Genossenschaftskrankenkassen Wiens.

Wenn man in den modernen Lehrbüchern der Rhinologie (Chiari, Hajek, Zarniko u. a.) das Kapitel über die Behandlung der akuten Stirnhöhlen-

[1]) Nach einem in der Sitzung der Wiener laryngologischen Gesellschaft vom 7. Januar 1914 gehaltenen Vortrage mit Demonstration eines Falles (Nr. 27).

Digitized by Google
Original from UNIVERSITY OF CALIFORNIA
Generated on 2019-10-24 14:35 GMT / http://hdl.handle.net/2027/uc1.b3252762
Public Domain in the United States, Google-digitized / http://www.hathitrust.org/access_use#pd-us-google

eiterungen liest, so findet man darin allgemein unter der Voraussetzung, daß die Kokainisierung des mittleren Nasenganges, sowie die Scarification der mittleren Muschel nicht zum Ziele führt, empfohlen, die Stirnhöhle zu sondieren und auszuspülen. — Da dies aber nur in einer relativ geringen Zahl von Fällen ohne weiteres möglich ist, so soll als die nächste Maßnahme die Resektion des vorderen Endes der mittleren Muschel, und zwar neuerdings die hohe Resektion derselben vorgenommen werden.

Die letztere Maßnahme hat, abgesehen von unleugbaren Vorzügen, die namentlich in der Freilegung des Hiatus semilunaris bestehen und damit der Herstellung eines freien Sekretabflusses, doch auch gewisse Nachteile. Es ist zweifellos, daß die Entfernung eines mehr oder weniger großen Stückes von normaler Schleimhaut und normalem Knochen für die Schleimproduktionsverhältnisse der Nase nicht ganz gleichgültig ist. Ferner dauert es oft mehrere Wochen, ja Monate, ehe die Krustenbildung im mittleren Nasengange nach dem in Rede stehenden Eingriffe scheinbar normalen Verhältnissen gewichen ist.

Außerdem scheint mir noch ein anderes Moment hierbei in Betracht zu kommen: Es ist eine bekannte, nicht selten zu beobachtende Tatsache, daß die akuten Stirnhöhlenentzündungen nach Resektion des vorderen Endes der mittleren Muschel rezidivieren und daß sich im mittleren Nasengange polypöse Hypertrophien bzw. Polypen entwickeln. Ich habe den Eindruck, daß in einer gewissen Anzahl von Fällen an den Rezidivierungen die Entfernung des vorderen Endes der mittleren Muschel schuld ist. Es liegt die Annahme nahe, daß das vordere Ende der Muschel einen Schutz abgibt für die im Hiatus semilunaris liegenden Nebenhöhlenausmündungen, so daß nach Entfernung dieses schützenden Anteiles der mittleren Muschel, des Operculum, die Infektion der betreffenden Nebenhöhlen leichter erfolgen kann.

Wir sehen ja auch bei anderen Nebenhöhlen, wie der Keilbeinhöhle und der Kieferhöhle, wenn ihre Ostien auf operativem Wege erweitert, bzw. neue Kommunikationen mit der Nasenhöhle angelegt werden, daß ein akuter Schnupfen genügt, um die längst abgeklungenen Entzündungen wieder anzufachen, so daß der Eindruck erweckt wird, als ob sich die Entzündung einfach per continuitatem aus der Nase durch die freiliegende Kommunikationsöffnung auf die betreffende Nebenhöhle fortsetzt. Schließlich sei noch in Parenthese hinzugefügt, daß die Resektion des vorderen Endes der mittleren Muschel einen wenn auch nicht schweren, so doch ziemlich schmerzhaften und manchmal recht blutigen Eingriff darstellt.

Da also, wie ich im Vorstehenden auseinandergesetzt habe, dieser Eingriff auch Nachteile in seinem Gefolge hat, so werden wir uns in jedem Falle, in welchem die Resektion des vorderen Endes der mittleren Muschel in Betracht kommt, die Frage vorlegen müssen, ob der Eingriff nicht zu umgehen ist. — Wenn wir eine Methode zur Verfügung hätten, durch welche es gelingt,

Digitized by Google
Original from UNIVERSITY OF CALIFORNIA
Generated on 2019-10-24 14:35 GMT / http://hdl.handle.net/2027/uc1.b3252762
Public Domain in the United States, Google-digitized / http://www.hathitrust.org/access_use#pd-us-google

den Weg für den Eiterabfluß sowie für die Sondierung der Stirnhöhle freizumachen, ohne das vordere Ende der mittleren Muschel opfern zu müssen, so würden wir allen notwendigen Anforderungen Genüge geleistet haben. Eine solche Maßnahme stellt die von mir seit etwa 3 Jahren geübte blutige Dislokation des vorderen Endes der mittleren Muschel dar.

Der Eingriff wird in folgender Weise ausgeführt: Nach Kokainisierung und Epirenanisierung des vorderen Endes der mittleren Muschel, namentlich der Gegend ihrer Insertionslinie, wird mittelst des von mir modifizierten und seinerzeit in der laryngologischen Gesellschaft gezeigten Westcoatschen Muschelmeißels ein etwa 2—3 *cm* langer Einschnitt entlang dem oberen Rande der mittleren Muschel, ihrer Insertionslinie entsprechend, gemacht und dann mit der Flächenseite des gleichen Instrumentes das zum Teil abgetrennte Stück der mittleren Muschel nach abwärts bis in die Höhe der unteren Muschel gedrückt, eine Aktion, die sich ohne sonderliche Mühe und Schwierigkeit in jedem Falle durchführen läßt. In der Regel gleitet die mittlere Muschel im Verlauf der nächsten Stunden wieder in die Gegend des mittleren Nasenganges zurück, jedoch so, daß der Ductus nasofrontalis für den Sekretabfluß freibleibt und daß es ebenso wie nach Resektion der mittleren Muschel in den meisten, um nicht zu sagen in allen Fällen leicht möglich ist, die Stirnhöhle zu sondieren und auszuspülen, und zwar nicht nur unmittelbar nach dem Eingriffe, sondern auch an den folgenden Tagen. Im weiteren Verlaufe legt sich die Muschel wieder an ihre ursprüngliche Stelle, jedoch nicht mehr so innig, daß nicht für den Sekretabfluß weit mehr Raum bleibt, als ursprünglich vorhanden war, so daß es auch noch nach Wochen und Monaten gelingt, die Stirnhöhle zu sondieren und auszuspülen. — Aus diesem Grunde läßt sich die beschriebene Methode auch in jenen Fällen anwenden, in denen gewisse Störungen, wie Kopfschmerzen, Tränenträufeln usw. mit Recht daraus abgeleitet werden, daß das vordere Ende der mittleren Muschel der lateralen Nasenwand zu innig anliegt und deshalb gegen dieselbe einen Druck ausübt, ohne daß eine Eiterung in den Nebenhöhlen vorhanden wäre.

Der Eingriff ist außerordentlich leicht ausführbar und entschieden weniger schmerzhaft und weniger blutig als die Resektion des vorderen Endes der mittleren Muschel.

Ich habe die beschriebene Methode in mehr als 30 Fällen angewendet, mit durchwegs gutem Resultat; Schädigungen irgend welcher Art habe ich nie beobachtet. Es war nahezu immer nach der blutigen Dislokation der Muschel möglich, die Stirnhöhle auszuspülen, und in der Regel war die betreffende Stirnhöhleneiterung nach durchschnittlich 5 Tagen geheilt.

Rezidive habe ich in keinem der bisher behandelten Fälle wahrgenommen. Die an einzelnen Fällen nach 1—2 Jahren vorgenommene Reinspektion ergab normale Verhältnisse in der Gegend des mittleren Nasenganges, namentlich

Digitized by Google
Original from UNIVERSITY OF CALIFORNIA
Generated on 2019-10-24 14:35 GMT / http://hdl.handle.net/2027/uc1.b3252762
Public Domain in the United States, Google-digitized / http://www.hathitrust.org/access_use#pd-us-google

Fehlen von Polypen oder Hypertrophien. Die Patienten hatten keinerlei Rezidiven ihrer Stirnhöhleneiterungen in der Zwischenzeit durchgemacht. Auch in mehreren Fällen von Kopfschmerzen ohne den Befund einer Nebenhöhlenaffektion habe ich die blutige Dislokation der sehr stark der lateralen Nasenwand oder dem Septum anliegenden mittleren Muschel ausgeführt, von der Voraussetzung ausgehend, daß darin die Ursache des Kopfschmerzes zu suchen sei, und habe oft ein promptes Aufhören des Kopfschmerzes beobachtet.

Die Methode hat natürlich, wie jede andere Operationsmethode, ihre Anzeigen und Gegenanzeigen. Zunächst würde ich sie nicht empfehlen für komplizierte, bereits manifeste Symptome aufweisende Stirnhöhleneiterungen, in denen ja eine eventuell noch anwendbare endonasale Behandlung so radikal als nur möglich sein soll. Es darf ferner die betreffende Seite in der Gegend des mittleren Nasenganges nicht allzu eng sein, so daß die Muschel nach der Dislokation noch Platz genug hat, um nach innen gegen das Septum zu auszuweichen. Im anderen Falle wäre eine Sondierung oder Ausspülung schwer oder ganz unmöglich. Man wird demnach z. B. bei Deviationen des oberen Septumteiles das stark anliegende vordere Ende der mittleren Muschel auf der engeren Seite nicht ohneweiters dislozieren können, sondern entweder resezieren oder die Deviation korrigieren, um den mittleren Nasengang freizubekommen und eventuell erst dann dislozieren. Andrerseits ist die blutige Dislokation entschieden angezeigt in weiten, eher zur Atrophie neigenden Nasen, wo Raum genug für die Dislokation vorhanden ist und man auch nicht gern ein Stück normaler Schleimhaut und Knochen opfert. In solchen Fällen leistet die beschriebene Methode alles, was man von einer zweckentsprechenden Behandlung zu verlangen das Recht hat: einerseits die Herstellung freien Eiterabflusses, die Möglichkeit der Sondierung und Ausspülung der Stirnhöhle — andrerseits wird die mittlere Muschel geschont und die Ausführungsgänge der Nebenhöhlen des mittleren Nasenganges werden ihres natürlichen Schutzes nicht beraubt.

Es könnte eingewendet werden, daß wir ja in der Rhinoscopia media von Killian eine Methode haben, die sogar noch weniger eingreifend ist als die von mir angewendete und mit der es auch möglich ist, die Stirnhöhle zu sondieren bzw. auszuspülen. Aber die Killiansche Rhinoskopie unterscheidet sich von der blutigen Dislokation doch dadurch, daß bei ersterer einerseits die Zugänglichkeit der Stirnhöhle eine weit weniger gute ist und daß andrerseits das Sekret während der Behandlungsintervalle keinen freien Abfluß hat, wie dies bei der Dislokation der Fall ist. Es scheinen mir sogar die Gebilde des mittleren Nasenganges infolge reaktiver, durch den Eingriff verursachter Schwellung nach der Rhinoscopia media noch mehr an Zugänglichkeit einzubüßen, so daß also letztere Methode allein gewiß nicht ausreicht zur Behandlung der akuten Stirnhöhleneiterung. Übrigens wurde sie meines Wissens bisher auch noch nicht zu diesem Zwecke empfohlen oder angewendet.

Digitized by Google
Original from UNIVERSITY OF CALIFORNIA
Generated on 2019-10-24 14:35 GMT / http://hdl.handle.net/2027/uc1.b3252762
Public Domain in the United States, Google-digitized / http://www.hathitrust.org/access_use#pd-us-google

Nunmehr lasse ich die Krankengeschichten eines großen Teiles der von mir nach der beschriebenen Methode behandelten Fälle folgen.

1. L. L. Kopfschmerzen seit 8 Tagen links. Deviatio septi nach links, Punktion positiv. Danach noch Eiter im mittleren Nasengang.

Dislokation 24. II. 1911. Stirnhöhlenausspülung unmöglich, trotzdem lassen die Schmerzen in den nächsten Tagen wesentlich nach, obwohl nur die Kieferhöhle ausgespült wird. 4. III. schmerzfrei, kein Eiter im mittleren Nasengang, Punktion negativ.

2. A. St. Typische periodische Kopfschmerzen und Druckempfindlichkeit der Stirnplatte rechts seit 3 Monaten. Punktion positiv, danach noch Eiter im mittleren Nasengang.

Dislokation 27. II. 1911. 28. II. Stirnhöhlenausspülung positiv, 1. III. Stirnhöhlenausspülung positiv, Schmerzen haben vollkommen aufgehört. Mittlere Muschel hat sich wieder an ihren ursprünglichen Platz begeben, bleibt allerdings leicht beweglich. 2. III. Stirnhöhle negativ.

Reinspektion V. 1913: mittlerer Nasengang normal, hatte keine Rezidive.

3. W. M. Seit 8 Tagen rechts Stirnkopfschmerzen, Eiter im mittleren Nasengang rechts. Punktion negativ.

Dislokation 27. II. 1911. Stirnhöhle positiv. 28. II. Stirnhöhle positiv, Schmerzen weit geringer. 1. III. Kopfschmerz nahezu gut, Stirnhöhlenausspülung negativ; 3. III. mittlerer Nasengang kein Eiter, keine Schmerzen mehr.

4. H. H., 35 Jahre alt. Seit 5 Tagen links Stirnkopfschmerzen von typischer Periodizität; abnormes Sekret im mittleren Nasengang links. Punktion negativ.

Dislokation 8. III. 1911, Stirnhöhle negativ. 11. III. noch typische Schmerzen. Stirnhöhlenausspülung leicht möglich und negativ. 13. III. schmerzfrei; kein Sekret im mittleren Nasengang.

5. J. F. Kopfschmerzen seit 14 Tagen. Eiter im mittleren Nasengang links. Punktion negativ.

Dislokation 20. III. 1911, Stirnhöhle positiv. 21. III. viel besser, Stirnhöhle positiv, 22. III. keine Schmerzen mehr, Stirnhöhle negativ. 23. III. Stirnhöhlenausspülung ergibt keinen Eiter mehr.

Reinspektion 14. VI. 1912; mittlerer Nasengang zeigt normale Verhältnisse; keine Rezidive.

6. M. F. Stirnkopfschmerzen rechts seit 3 Tagen. Punktion positiv; danach noch Eiter im mittleren Nasengang.

Dislokation 23. III. 1911, Stirnhöhle positiv. In den nächsten Tagen Stirnhöhle wiederholt ausgespült. 26. III. Stirnhöhle negativ. 28. III. Stirnhöhle negativ; schmerzfrei. Entlassen.

7. J. N. Seit 14 Tagen links Stirnkopfschmerzen. Punktion positiv. Danach noch Eiter.

Dislokation 24. III. 1911, Stirnhöhle positiv, 25. III. 1911 keine Schmerzen mehr, Stirnhöhle negativ.

Reinspektion 10. XII. 1911; normale Verhältnisse im mittleren Nasengang links. Stirnhöhlensondierung noch möglich.

Generated on 2019-10-24 14:35 GMT / http://hdl.handle.net/2027/uc1.b3252762
Public Domain in the United States, Google-digitized / http://www.hathitrust.org/access_use#pd-us-google
Digitized by Google
Original from UNIVERSITY OF CALIFORNIA

8. W. S. Seit 8 Tagen Stirnkopfschmerzen. Punktion positiv, danach noch Eiter, mittlere Muschel kaum sichtbar wegen Deviatio septa.

Dislokation 25. III. 1911. Ausspülung der Stirnhöhle möglich und positiv. 27. III. Stirnhöhle negativ und schmerzfrei.

9. E. J. Seit 14 Tagen Kopfschmerzen beiderseits, Tag und Nacht, sehr heftig. Nirgends Eiter.

Dislokation links 28. III. 1911.

Dislokation rechts 30. III. Stirnhöhlen negativ. In den nächsten Tagen lassen die Kopfschmerzen beträchtlich nach. 6. IV. schmerzfrei. 24. IV. schmerzfrei. 3. VIII. Patient hat keine Kopfschmerzen mehr gehabt.

10. L. F. Kopfschmerzen rechts seit 1 Jahre; seit 14 Tagen starker Eiter im mittleren Nasengang rechts, Punktion positiv, danach noch Eiter.

Dislokation 4. IV. 1911, Stirnhöhlenausspülung unmöglich. 6. IV. Kopfschmerzen haben aufgehört; 21. IV.: Patientin hat keine Kopfschmerzen mehr gehabt.

11. A. H. Kopfschmerzen links seit mehreren Wochen. Seit 8 Tagen sehr stark von typischer Beschränkung. Linke Stirne und Zähne schmerzhaft. Eiter im mittleren Nasengang. Punktion positiv, danach noch Eiter.

Dislokation 20. IV. 1911, Stirnhöhle positiv, 24. IV. erledigt. Stirnhöhlenausspülung negativ.

Reinspektion nach ca. 1 Jahr. Im mittleren Nasengang normale Verhältnisse. Keine Rezidive.

12. J. S. Links Stirnhöhlenkopfschmerzen seit 3 Wochen. Kieferhöhle positiv. Danach noch Eiter im mittleren Nasengange.

Dislokation 3. V. 1911. Stirnhöhle positiv. 6. V. Stirnhöhlenausspülung negativ, vollkommen schmerzfrei. 12. V. Stirnhöhle negativ. Patient befindet sich wohl; kein Eiter im mittleren Nasengang links.

13. K. W. Seit 4 Monaten Stirnkopfschmerzen links, besonders stark seit 3 Tagen. Eiter im mittleren Nasengang links, Punktion negativ.

Dislokation 4. XI. 1911, Stirnhöhle positiv. 6. IX. erledigt. Stirnhöhlenausspülung negativ, schmerzlos; 14. IX. mittlerer Nasengang normal, schmerzlos.

14. K. H. Seit vielen Tagen typische Kopfschmerzen linke Stirne. Deviatio septi links, Eiter im mittleren Nasengang links, Punktion negativ.

Dislokation 8. XI. 1911, Stirnhöhle positiv. 11. XI. Stirnhöhle negativ, schmerzfrei. 20. XI. Stirnhöhle negativ, kein Eiter im mittleren Nasengang, schmerzfrei.

15. M. K. Seit 8 Tagen starke Stirnkopfschmerzen. Dicker Eiter in großer Menge im mittleren Nasengange rechts. Punktion negativ.

Dislokation 20. I. 1912. Stirnhöhlenausspülung stark positiv. 21. I. Patientin schmerzlos. Bis zum 25. I. wiederholt die Stirnhöhle ausgespült, kein Eiter. Arbeitsfähig.

Reinspektion III. 1913. Gegend des mittleren Nasenganges weist völlig normale Verhältnisse auf. Sondierung der Stirnhöhle möglich.

16. E. B. Seit 3 Tagen starke Stirnkopfschmerzen rechts. Schleimiges Sekret im mittleren Nasengang rechts. Punktion negativ.

Dislokation 20. I. 1912. Keine Ausspülung der Stirnhöhle. 22. I. Schmerzen viel geringer, 25. I. nahezu kein Kopfschmerz mehr. 27. I. vollständig schmerzlos und sekretfrei. 30. I. schmerz- und sekretfrei.

Generated on 2019-10-24 14:35 GMT / http://hdl.handle.net/2027/uc1.b3252762
Public Domain in the United States, Google-digitized / http://www.hathitrust.org/access_use#pd-us-google
Digitized by Google
Original from UNIVERSITY OF CALIFORNIA

17. F. D. Seit 8 Tagen starke, ganz typische Stirnkopfschmerzen links. Eiter im mittleren Nasengang links. Punktion positiv, danach noch Eiter im mittleren Nasengang.

Dislokation am 22. I. 1912. Stirnhöhlenausspülung stark positiv. 23. I. Stirnhöhlenausspülung negativ, keine Schmerzen mehr. 30. I. Stirnhöhle negativ, kein Eiter im mittleren Nasengang links, schmerzfrei.

Reinspektion 17. III. 1913: Vollständig normale Verhältnisse im mittleren Nasengang links. Rezidive.

18. K. R. Seit 14 Tagen rechts Stirnkopfschmerzen. Eiter im mittleren Nasengang rechts, Punktion positiv, danach noch Eiter im mittleren Nasengang rechts.

Dislokation 15. II. 1912. Stirnhöhlenausspülung stark positiv. 17. II. Stirnhöhlenausspülung positiv, Schmerzen geringer. 19. II. Stirnhöhle fast negativ, keine Schmerzen mehr. 22. II. Stirnhöhle negativ, schmerzfrei. 3. XII. 1912 vollständig normale Verhältnisse im mittleren Nasengang rechts. Stirnhöhlensondierung möglich.

19. T. J. Kopfschmerzen seit 3 Wochen linke Stirne. Eiter im mittleren Nasengange links. Punktion positiv. Danach noch Eiter im mittleren Nasengange.

Dislokation 15. II. 1912. Stirnhöhle positiv. 17. II. Schmerzen haben stark nachgelassen. Stirnhöhle positiv. 20. II. Stirnhöhle negativ, keine Schmerzen mehr. 10. III. mittlerer Nasengang eiterfrei, scheinbar normal. Stirnhöhle negativ.

20. S. F. Seit 8 Tagen Stirnkopfschmerzen rechts. Eiter im mittleren Nasengange rechts. Punktion negativ.

Dislokation 16. II. 1912. Stirnhöhle positiv, nach dreimaliger Ausspülung der Stirnhöhle geheilt. 10. III. völlig normaler Zustand. Sondierung und Ausspülung von Siebbein und Stirnhöhle negativ, leicht ausführbar.

21. O. M. Seit 14 Tagen rechts Kopfschmerzen. Eiter im mittleren Nasengange rechts. Punktion negativ.

Dislokation 14. II. 1912. Stirnhöhle positiv. 16. II. Stirnhöhle schwach positiv, Schmerzen weit geringer. 19. II. Stirnhöhlenausspülung negativ, kein Eiter mehr im mittleren Nasengange, schmerzfrei.

22. W. G. Kopfschmerzen in der linken Stirne seit 8 Tagen. Eiter im mittleren Nasengang links, Punktion negativ.

Dislokation 11. IV. 1912, Stirnhöhlensondierung unmöglich. 13. IV. Patient ist schmerzfrei, 20. IV. kein Eiter im mittleren Nasengang, schmerzfrei.

23. J. E. Seit 14 Tagen Kopfschmerzen rechts, Eiter im mittleren Nasengang rechts, Punktion stinkt, danach noch Eiter im mittleren Nasengang.

Dislokation 13. IV. 1912. Sondierung der Stirnhöhle danach möglich. Nach 4maliger Ausspülung der Stirnhöhle hören die Schmerzen und die Sekretion auf.

24. A. Z. Seit 4 Tagen starke Stirnkopfschmerzen links, Eiter im mittleren Nasengang links, Punktion positiv, danach noch Eiter.

Dislokation 24. VI. 1912. Stirnhöhle positiv und leicht sondierbar. 26. VI. Stirnhöhlenausspülung negativ, keine Schmerzen mehr.

Reinspektion 2. II. 1913: normale Verhältnisse im mittleren Nasengang links.

25. A. H. Seit 3 Wochen rechts Stirnkopfschmerzen, Punktion negativ.

Dislokation der mittleren Muschel am 5. XII. 1912. Stirnhöhlenausspülung positiv. Nach 5 Tagen geheilt.

Digitized by Google
Original from UNIVERSITY OF CALIFORNIA
Generated on 2019-10-24 14:35 GMT / http://hdl.handle.net/2027/uc1.b3252762
Public Domain in the United States, Google-digitized / http://www.hathitrust.org/access_use#pd-us-google

26. E. H. Seit 5 Tagen Stirnkopfschmerzen beiderseits. Eiter im mittleren Nasengang links. Punktion schwach positiv, danach noch Eiter.

Dislokation 3. XI. 1913, nächsten Tag weit geringere Schmerzen, Stirnhöhlenausspülung positiv. 5. XI. Stirnhöhle positiv, 7. XI. fast negativ; 10. XI. Stirnhöhlenausspülung negativ. 3. XII. Stirnhöhle negativ, keine Schmerzen.

27. E. B. Kopfschmerzen seit 8 Tagen rechte Stirne. Vorne nirgends Eiter zu sehen, nur bei Rhinoscopia posterior im rechten mittleren Nasengang deutlichen Eiter. Punktion rechts positiv.

Dislokation 12. XI. 1913 der vorderen mittleren Muschel rechts trotz relativ enger Nasenhöhle in der Gegend der mittleren Muschel wegen Deviatio septi im oberen Teile. Stirnhöhlenausspülung fördert eine Unmasse, vielleicht 2 Eßlöffel dicken, rahmigen Eiter zutage. 14. XI. Stirnhöhle positiv. 16. XI. positiv, 19. XI. positiv. 22. XI. fast negativ. 29. XI. negativ. 7. I. 1914 normale Verhältnisse im mittleren Nasengang rechts, mittlere Muschel steht weit ab von der lateralen Nasenwand. Sondierung der Stirnhöhle leicht möglich. Kein Eiter, keine Schmerzen.

28. K. W. Kopfschmerzen seit 8 Tagen rechts, Eiter im mittleren Nasengang rechts, Punktion negativ.

Dislokation 16. XII. 1913. Stirnhöhlenausspülung unmöglich wegen großer Enge des mittleren Nasenganges. Trotzdem sind die Schmerzen am 18. XII. geschwunden. Es ist noch Eiter im mittleren Nasengang vorhanden. In diesem Falle mußte schließlich noch die vordere mittlere Muschel rechts reseziert werden, weil die Eiterung nach 8 Tagen noch bestand. Danach wurde die Stirnhöhlenausspülung möglich.

29. W. N. Über 6 Monate Kopfschmerzen beiderseits in der Stirngegend, besonders links. Beiderseits negativer Befund.

Dislokation 4. XII. 1913. 6. XII. Patient hat nahezu keine Schmerzen mehr. 10. XII. keine Schmerzen. 4. I. 1914 schmerzfrei.

30. Sch. F. Kopfschmerzen seit 10 Tagen links, schleimig-eitriges Sekret im mittleren Nasengang links. Punktion links negativ.

18. I. 1914 Dislokation des vorderen Endes der mittleren Muschel links. Stirnhöhlenausspülung links ergibt ein negatives Resultat. Es hat sich also um eine Affektion der vorderen Siebbeinzellen gehandelt. 19. I. keine Kopfschmerzen mehr. 23. I. schmerzfrei. Kein Sekret mehr im mittleren Nasengange links. 25. 1. Stat. idem. 27. I. völlig normale Verhältnisse im mittleren Nasengang links, völlig schmerzfrei.

Wenn man alle diese Krankengeschichten Revue passieren läßt, so findet man zunächst, daß allen Fällen ein Moment gemeinsam ist, nämlich das Aufhören des Kopfschmerzes nach Vornahme der Dislokation. Wir sehen, wie in den Fällen Nr. 9 und 29, in denen keine abnorme Sekretion aus den Nebenhöhlen vorlag, sondern aller Wahrscheinlichkeit nach die Kopfschmerzen durch den Druck der mittleren Muschel auf die laterale Nasenwand oder das Septum ausgelöst wurden, die Beschwerden nach der Dislokation schwanden. In den Fällen Nr. 4, 16 und 30, bei denen nur schleimige Sekretion aus dem mittleren Nasengang bestanden hatte, vermochte die bloße Dislokation nicht nur die Kopfschmerzen, sondern in der kürzesten Zeit auch die abnorme Sekretion zu beseitigen. Es verschlägt hierbei nichts, daß die Fälle Nr. 4 und 30 Affektionen

Generated on 2019-10-24 14:35 GMT / http://hdl.handle.net/2027/uc1.b3252762
Public Domain in the United States, Google-digitized / http://www.hathitrust.org/access_use#pd-us-google
Digitized by Google
Original from UNIVERSITY OF CALIFORNIA

der vorderen Siebbeinzellen darstellen, es bewirkte eben in diesen Fällen die Dislokation eine Erleichterung des Sekretabflusses und dadurch auch ein Schwinden der übrigen Krankheitssymptome. Aus den Krankengeschichten Nr. 8 und 27 geht hervor, daß bei nicht besonders hochgradiger Verengerung der Nase in der Gegend der mittleren Muschel der in Rede stehende Eingriff doch noch zum Ziele führt und die Ausspülung der kranken Stirnhöhle zuläßt. In den Fällen Nr. 7, 15 und 22 war die Stirnhöhlensondierung und Ausspülung nach der Dislokation bei sonst günstigen lokalen Verhältnissen nicht ausführbar, wie dies ja auch manchmal nach der vollständigen Resektion der mittleren Muschel der Fall ist. Trotz des Wiedererscheinens von Eiter im mittleren Nasengang nach der Ausspülung der Kieferhöhle, also trotz der hohen Wahrscheinlichkeit des Vorhandenseins einer Stirnhöhlenentzündung hörten kurz nach der Dislokation sowohl die Kopfschmerzen als auch die eitrige Sekretion auf. Interessant ist der Verlauf des Falles Nr. 28, in welchem es sich um eine ausgesprochene Stirnhöhleneiterung bei hoher Deviation handelte und die Dislokation der mittleren Muschel wohl genügte, um die Kopfschmerzen, nicht aber auch die eitrige Sekretion zu beseitigen. Letztere sistierte erst nach Resektion des vorderen Endes der mittleren Muschel und mehrmaliger Ausspülung der Stirnhöhle.

Zum Schlusse möchte ich noch betonen, daß sich die Methode, wie gleichfalls aus einzelnen Krankengeschichten hervorgeht, nicht nur bei akuten Stirnhöhleneiterungen, sondern auch bei akuten unkomplizierten Entzündungen der vorderen Siebbeinzellen mit Erfolg anwenden läßt.

Aus der k. k. Universitätsklinik für Kehlkopf- und Nasenkrankheiten in Wien (Vorstand: Hofrat Prof. Dr. O. Chiari).

Die Noviformgaze in der Rhinologie.

Von Dr. **Karl Kofler**, Assistenten der Klinik.

Von einem Wundantiseptikum, welches in Form von Gaze zur Tamponade der Nase und ihrer Nebenhöhlen brauchbare Verwendung finden soll, müssen wir verlangen können, daß es folgenden Hauptforderungen gerecht wird, erstens muß es genügend antiseptisch wirken, zweitens darf es weder lokal noch regionär reizen, drittens keine allgemein toxischen Nebenwirkungen entfalten und viertens bei selbst tagelangem Liegenbleiben in der Nase nicht der Fäulnis anheimfallen; wenn es gleichzeitig geruch- und geschmacklos ist, eventuell auch styptisch wirkt, so sind das jedenfalls sehr erwünschte Zugaben von nicht zu unterschätzender Bedeutung. An obiger Klinik wurde seit vielen Jahren fast ausschließlich Jodoformgaze verwendet, der zur Erzielung einer styptischen Wirkung etwas Tannin beigemengt ist; wir waren mit dieser Gaze so ziemlich

Digitized by Google
Original from UNIVERSITY OF CALIFORNIA
Generated on 2019-10-24 14:35 GMT / http://hdl.handle.net/2027/uc1.b3252762
Public Domain in the United States, Google-digitized / http://www.hathitrust.org/access_use#pd-us-google

zufrieden, hauptsächlich deshalb, weil sich dieselbe selbst nach tagelangem Verweilen in der Nase nicht zersetzte; doch haften, ganz abgesehen von der nachgewiesenermaßen sehr geringen antiseptischen Wirkung, der Jodoformgaze bekanntlich so unangenehme Mängel an, daß wir schon daran dachten, dieselbe durch ein Ersatzmittel des Jodoforms oder ein anderes Antiseptikum überhaupt zu ersetzen. Von diesen Mängeln des Jodoforms erwähne ich nur die ziemlich häufigen Ekzeme der Oberlippe und Naseneingänge, den schlechten Geruch, der sowohl dem Patienten als der Umgebung lästig fällt, die zu starke Reizwirkung auf die Nasenschleimhaut, die Reizung der Pharynxschleimhaut durch das aus der Nase hinunterfließende jodoformhaltige Sekret, der ekelhafte Geschmack dieses Sekretes und schließlich als größten Nachteil die nicht zu selten vorkommende Idiosynkrasie mit ihren mehr minder ausgesprochenen Symptomen; daß es infolge Applikation von Jodoform oder Verschlucken von jodoformhaltigem Sekret zu Larynxödem kommen kann, hat Chiari in einem Falle von Insufflation dieses Mittels in den Larynx beobachtet. Es ist aus dem Gesagten begreiflich, daß bei der großen Zahl von Nasenoperationen, die jährlich an der Klinik ausgeführt werden, der Wunsch nach einem anderen besseren Mittel zur Nasentamponade immer lauter wurde. Es hat daher der frühere Assistent der obigen Klinik, F. Hanszel, schon vor Jahren den Versuch unternommen, verschiedene Gazesorten auf ihre Güte und Verwendbarkeit zur Nasentamponade zu prüfen, Versuche, die aber nur das traurige Resultat ergaben, daß alle diese Gazesorten sich verhältnismäßig rasch zersetzten und dann einen äußerst üblen Geruch verbreiteten, so daß wir seit vielen Jahren wieder ausschließlich mit Jodoformtanningaze arbeiteten und von vornherein mit einem gewissen Mißtrauen jeder neuen in den Handel gebrachten Gaze begegneten.

Ich glaube nun mit großer Genugtuung die Tatsache begrüßen zu können, daß es der chemischen Fabrik v. Heyden in Radebeul bei Dresden gelungen ist, in die Therapie eine neue Gaze, die sog. Noviformgaze, einzuführen, welche unseren rhinologischen Anforderungen voll entspricht. Ich habe mit dieser Gaze nunmehr fast ein ganzes Jahr lang gearbeitet und bin mit den Resultaten ganz außerordentlich zufrieden; das Urteil mehrerer Kollegen der Klinik ist gleichlautend. Nicht nur, daß sie den oben angeführten Forderungen ganz entspricht, wirkt sie außerdem stark sekretionsbeschränkend und adstringierend infolge ihres Wismutgehaltes, ist sterilisierbar, geruch- und geschmacklos, sogar desodorierend, und wird von den Patienten in jeder Beziehung besser vertragen als Jodoformgaze. Noviform kann man als eine Verbesserung des Xeroforms bezeichnen und ist eine chemische Verbindung von Wismut und Tetrabrombrenzkatechin. In der Praxis habe ich das Noviform immer nur in Form von 10% Gaze zu Tamponaden der Nase verwendet und habe dabei folgende Beobachtungen machen können: in einigen Fällen ließ ich die Tamponade 8 Tage liegen, ohne daß die Gaze den geringsten Fäulnisgeruch bekam, sie wirkte

Digitized by Google
Original from UNIVERSITY OF CALIFORNIA
Generated on 2019-10-24 14:35 GMT / http://hdl.handle.net/2027/uc1.b3252762
Public Domain in the United States, Google-digitized / http://www.hathitrust.org/access_use#pd-us-google

stärker antiseptisch als Jodoformgaze, ließ sich immer viel leichter herausnehmen als diese, weil sie mit der Wunde und der Schleimhaut nicht so verklebt war, sie war beim Herausnehmen jedesmal mit schönem, reinem, glasigem Schleim überzogen und entfaltete eine gute styptische Wirkung bei blutenden Wunden; eine schleimhautschädigende oder sonstige unangenehme Nebenwirkung konnte ich niemals beobachten.

Aus der Klinik für Kehlkopf- und Nasenkrankheiten in Wien
(Vorstand: Hofrat Prof. Chiari).

Neue Instrumente.

Von Priv.-Doz. Dr. **Hermann Marschik**.

(Mit 2 Figuren.)

1. Anämisierungs- und Anästhesierungs-Spray für die oberen Luftwege.

Wenn auch die Einreibung mittelst Watteträgers oder Pinsels als die ideale Applikation des Cocains auf die Schleimhaut bezeichnet werden muß, so ist doch die Anwendung des Sprays für den Patienten ungleich angenehmer, und es ist daher der Spray ein unentbehrliches Applikationsmittel für Medikamente, besonders aber des Cocains, in der Privatpraxis aller Spezialisten. Gegen den Spray spricht, daß viel mehr Cocain verbraucht wird als bei der Einreibungsmethode und daher neben der Verteuerung des Betriebes vor allem die Gefahr besteht, daß der Patient absolut genommen mehr Cocain bekommt, weil die Anästhesie später eintritt und oft nicht wirksam genug ist. Auch die Intoxikationsgefahr ist bei der Anwendung des Sprays größer als beim Pinseln; denn das in die Nase oder in den Rachen fast ohne Reiz auf die Schleimhaut gelangende Cocain fließt entweder, ohne daß der Patient es merkt, in die tieferen Rachenteile und in den Oesophagus oder es löst nur eine leichte Schluckbewegung aus, wodurch jedenfalls oft bedenkliche Mengen von Cocain plötzlich in den Magen gelangen, von dort sofort resorbiert werden und nun recht bedrohliche Vergiftungserscheinungen hervorrufen können. Beim Einpinseln hingegen bietet gerade der hierdurch erzeugte Würgreiz die beste Garantie gegen das Hinabfließen des Cocains in den Oesophagus. Aber auch in den Luftwegen ist die Resorptionsgefahr des Cocains beim Spray größer als beim Einpinseln, wenn das fein verteilte Medikament in die tieferen Luftwege aspiriert wird, anstatt an Ort und Stelle auf der Bronchialschleimhaut zu wirken. Aus diesem Grunde wird an unserer Klinik auch bei der Bronchoskopie der Spray nur am Anfang derselben zur Anästhesie der tieferen Trachealpartien und der Eingänge der Hauptbronchien verwendet. Ist dann später

Digitized by Google
Original from UNIVERSITY OF CALIFORNIA
Generated on 2019-10-24 14:35 GMT / http://hdl.handle.net/2027/uc1.b3252762
Public Domain in the United States, Google-digitized / http://www.hathitrust.org/access_use#pd-us-google

eine weitere Cocainisierung notwendig, so greifen wir lieber wieder zum Watteträger, der bei vorsichtigem Gebrauch auch auf der zarten Bronchialschleimhaut keine Verletzungen zu setzen braucht. Bei der Oesophagoskopie ist der Spray ganz und gar entbehrlich. Eine weitere Gefahr des Sprays liegt darin, daß auch bei der einzelnen Applikation unwillkürlich zuviel Cocain verbraucht wird, während bei der Einreibung der Menge des Cocains schon durch die Kapazität des Watteträgers eine Grenze gesetzt ist.

Nun hat aber die Chirurgie in dem Adrenalin ein Medikament in die Hand bekommen, dessen unschätzbare Eigenschaften überhaupt erst die Entwicklung der Lokalanästhesie, wie sie derzeit besteht, möglich gemacht hat, dessen Entdeckern sie zu ewigem Dank verpflichtet ist. Wir wissen heute, daß das Adrenalin (sowie alle seine Ersatzprodukte) vermöge seiner kolossalen gefäßadstringierenden Wirkung den gesamten Säftestrom der damit behandelten Körperstelle bedeutend verlangsamt. Mit Cocain zugleich angewendet, verhindert es also nicht nur die toxische Resorption in dem gesamten Kreislauf, sondern es gestattet auch dem Cocain dadurch, daß es länger an Ort und Stelle liegen bleibt, eine längere und intensivere Wirkung, gerade dort, wo man seine Wirkung haben will. Die Lokalanästhesie mit Cocain-Adrenalin dauert daher länger als reine Cocainanästhesie und ist auch weniger giftig. Diese beiden Vorteile sind wohl genügend, um jeden Operateur zu veranlassen, fortan das Cocain nur mehr in Verbindung mit Adrenalin anzuwenden. Die kombinierte Anwendung ist auch deshalb wirksamer, weil das Adrenalin an und für sich durch seine gefäßverengernde und -anämisierende Wirkung schon eine gewisse Lokalanästhesie erzeugt. Während man nun früher sich dabei meistens mit einem Zusatz von wenigen Tropfen Adrenalin begnügte, ist man in neuerer Zeit bei der Einreibungsmethode zu immer stärkeren Lösungen fortgeschritten. Um die Untersuchung der Wirkung der verschiedenen Anästhetika auf die Schleimhäute der oberen Luftwege hat sich besonders Ephraim verdient gemacht. Ephraim ist nun auf Grund seiner zahlreichen Versuche zu einer Mischung gelangt, die sich ihm als die vorteilhafteste bewährt hat und die auch durch meine Bemühungen sich auf der Klinik meines Chefs eingebürgert hat. Diese Mischung enthält nämlich 1 Teil Cocain von der gebräuchlichen Konzentration (10—20%) und die befremdend große Menge von 3 Teilen Adrenalin in der Stammlösung von 1 : 1000. Bei Applikation dieser Mischung auf die Rachen- und Kehlkopfschleimhaut, zum Beispiel bei einer endolaryngealen Operation oder einer direkten Untersuchung, kommt es zu einer derartigen Anämie der Schleimhaut, wie sie früher bei einfacher Cocainanwendung nie gesehen worden war.

Mit Rücksicht auf das vorhin Gesagte begreift man nun auch, daß die Anästhesie nicht nur intensiver ist und viel rascher eintritt — zur kompletten Anästhesie des Larynx und Pharynx behufs direkter Untersuchung genügen

Digitized by Google
Original from UNIVERSITY OF CALIFORNIA
Generated on 2019-10-24 14:35 GMT / http://hdl.handle.net/2027/uc1.b3252762
Public Domain in the United States, Google-digitized / http://www.hathitrust.org/access_use#pd-us-google

meistens 2—3 Pinselungen, manchmal sogar eine einzige —, sondern daß sie auch länger anhält und weniger giftig ist; davon konnten wir uns bei unseren zahlreichen und oft langdauernden Broncho- und Oesophagoskopien überzeugen. Namentlich was die Vergiftungserscheinungen nach Cocainanwendung anbelangt, so ist ein ganz auffallender Unterschied gegen früher zu konstatieren. Wenn auch an der Klinik ein Cocaintodesfall bisher nicht beobachtet worden ist, so waren bisher doch Intoxikationen leichteren Grades mit Herzklopfen, frequenterem Puls, Weite der Pupillen, Blässe, die manchmal zwangen, den Patienten für eine Nacht aufzunehmen, nichts Ungewöhnliches. All dies ist seit Einführung der hochadrenalisierten Cocainlösung eine Seltenheit geworden. Ja, es ist vergleichsweise geradezu auffallend, wie wenig Beeinträchtigung des Allgemeinbefindens die Patienten jetzt auch nach langdauernden broncho- und oesophagoskopischen Untersuchungen zeigen: selbst alte Leute, Patienten mit Vitien, Myodegeneratio, Arteriosklerose, wo man sich früher eine Bronchoskopie sehr überlegt hätte, ertragen diesen Eingriff überraschend gut.

Das Adrenalin hat aber auch ermöglicht, Ersatzprodukte des Cocains in die Lokalanästhesie einzuführen, die sich früher nie einzubürgern vermochten. Es hat vor allem bewirkt, daß das Novocain in der hypodermatischen und Leitungsanästhesie das Cocain vollständig verdrängt hat, so daß Braun in seinem Lehrbuch der Lokalanästhesie mit Recht sagen konnte: „Das Cocain ist für die Injektionsanästhesie obsolet geworden.“ In der externen Anwendung bei der Einreibung auf die Schleimhaut hat sich bis jetzt das Cocain allen Ersatzmitteln gegenüber als souverän erwiesen. Keines von diesen, welche alle den Vorteil der Ungiftigkeit an sich hätten, vermag eine vollkommene und langdauernde Anästhesie hervorzurufen, wie wir sie bei allen Operationen und Eingriffen am Kehlkopf benötigen. Erst der Zusatz von hochwertigem Adrenalin brachte es mit sich, daß das Alypin, ein ungiftiges Surrogat, auch extern angewendet dem Cocain an Wirkung fast gleichkommt und dieses daher auch hier mehr und mehr verdrängt wird.

Das hier beschriebene Instrument trachtet alle diese neueren Fortschritte und Erfahrungen zu benutzen. Kein Operateur mehr wird heute Cocain ohne Adrenalinzusatz anwenden. Der einzige Fall, wo die adstringierende Wirkung unerwünscht ist, scheint mir die Abtragung eines hinteren Endes bei Rhinitis vasomotoria zu sein, wo das Adrenalin die Schwellkörper so stark zum Schrumpfen bringt, daß das hintere Ende nicht mehr mit der Schlinge gefaßt werden kann. Doch hat auch das Cocain abschwellende Wirkung und müßte daher durch Alypin ersetzt werden; dies hat aber wieder den Nachteil, daß dann auch die vordere Partie der unteren Muschel nicht abschwillt und der Einblick nach hinten verwehrt ist. Eher würde sich hier empfehlen, eine Novocaininjektion in das hintere Ende zu machen. Durch den Adrenalinzusatz ist aber auch dem Spray seine Gefährlichkeit bedeutend herabgemindert; es emp-

Digitized by Google
Original from UNIVERSITY OF CALIFORNIA
Generated on 2019-10-24 14:35 GMT / http://hdl.handle.net/2027/uc1.b3252762
Public Domain in the United States, Google-digitized / http://www.hathitrust.org/access_use#pd-us-google

fiehlt sich jedenfalls, den Patienten auf das Gefährliche des Verschluckens von Cocain besonders aufmerksam zu machen. Daß aber mit dem Sprayverfahren bei Benutzung der Ephraimschen Mischung auch für endolaryngeale Eingriffe eine ausreichende Anästhesie erzielbar ist, ohne Intoxikationsgefahr, beweist ein in letzter Zeit von mir beobachteter Fall: Es handelte sich um einen sehr ängstlichen, ärztlicher Behandlung gänzlich ungewohnten Patienten, bei dem ich eine länger dauernde Dilatationsbehandlung einer in der Kindheit nach Intubation erworbenen Trachealstenose durchzuführen hatte. Die erste Untersuchung (direkte Tracheoskopie), bei der ich, wie gewöhnlich, mit dem Pinsel cocainisierte, gestaltete sich zu einem wahren Kampf mit dem Patienten und seiner Nervosität und es wäre an eine Wiederholung dieser Eingriffe gar nicht zu denken gewesen, wenn ich nicht fernerhin bei den einzelnen Katheterisierungen der Trachea ausschließlich den Spray angewendet hätte. Was der Patient besonders fürchtete, der angeblich, seit er sich erinnern konnte, nie im Leben erbrochen hatte, war der beim Pinseln unvermeidliche Würgreiz, vor dem er eine wahre Todesangst hatte. Ich konnte nun tatsächlich zu dem weiteren Katheterismus jedesmal mit Hilfe des Sprays in kurzer Zeit eine vollkommene und andauernde Anästhesie des Rachens, Kehlkopfes und der Trachea ohne Würgreiz und ohne irgendwelche üble Cocainnachwirkungen, natürlich unter Benutzung der Ephraimschen Mischung, erzielen. Nun haftet der Cocain-Adrenalinmischung der Übelstand an, daß das Adrenalin bei der Mischung mit anderen Chemikalien sich bald zersetzt; auch das Cocain bleibt in der Mischung nicht so lange unzersetzt als in reiner Lösung. Es ist also an eine Aufbewahrung der Mischung, die immer ad hoc erst bereitet werden muß, nicht zu denken. Die Anwendung des Sprays gestaltet sich auch deshalb ziemlich kostspielig (Fig. 1).

Das von mir angegebene Instrument begegnet auch diesem Nachteil. In eine durch einen Bleifuß stabil gemachte Metallfassung sind zwei Glasröhrchen zur getrennten Aufnahme der beiden Flüssigkeiten eingefügt; die Röhrchen sind graduiert und durch verschiedene Färbung (blau für Cocain, braun für Adrenalin) vor dem Verwechseln geschützt. Durch die Lücke in der Metallfassung kann jederzeit der Stand der Flüssigkeiten abgelesen werden und auch der einzelne Verbrauch von Cocain und Adrenalin kontrolliert werden. Diese Trennung der Flüssigkeiten gestattet also ein längeres Aufbewahren und vollkommene Ausnützung der Medikamente. Um die Sache nicht zu sehr zu komplizieren und zu verteuern, habe ich mich entschlossen, die beiden Röhrchen doch von gleichem Kaliber herstellen zu lassen; es wird dadurch nur nötig, das Adrenalingefäß öfter zu füllen. In diese beiden Röhrchen tauchen nun die Zuführungsröhrchen des eigentlichen Sprays. Dieser besteht aus der Windkammer für die durch das Gebläse zugeführte Druckluft und den beiden Saugröhrchen, welche in die Flüssigkeiten eintauchen und das Cocain und

Digitized by Google
Original from UNIVERSITY OF CALIFORNIA
Generated on 2019-10-24 14:35 GMT / http://hdl.handle.net/2027/uc1.b3252762
Public Domain in the United States, Google-digitized / http://www.hathitrust.org/access_use#pd-us-google

Adrenalin getrennt in den Ansatz für den Kehlkopf oder für die Nase führen, woselbst es erst zur Mischung der beiden kommt. Der Apparat wird mittelst zweier bequemer Klappschrauben luftdicht auf die Metallfassung und die beiden Röhrchen aufgepreßt. Die Flüssigkeitszuführung zu dem Ansatz ist nun derart geregelt, daß bei Betätigung des Sprays aus dem braunen (Adrenalin-) Gläschen in der Zeiteinheit immer ungefähr dreimal soviel Flüssigkeit ausgepreßt wird wie aus dem blauen (Cocain-) Gläschen. Der Spray gestattet

Fig. 1.

also längere Aufbewahrung der getrennten Flüssigkeiten und Anwendung der beiden Medikamente in der Ephraimschen Proportion. Wie alle neueren Sprayapparate besitzt er aber auch eine mit dem Daumen zu betätigende Sperrvorrichtung und ist daher mit einer Hand zu bedienen. Alle Teile des Apparates sind leicht und rasch auseinander zu nehmen und daher auch leicht zu reinigen und zu sterilisieren. Er wird von der Firma H. Reiner in Wien, IX., Van Swietengasse 10, angefertigt.

2. Verbessertes Tonsillenkompressorium.

Das altbewährte Kompressorium nach Mikulicz hat trotz verschiedener neuerer Methoden und Instrumente zur Blutstillung seinen Platz mit Recht

Generated on 2019-10-24 14:35 GMT / http://hdl.handle.net/2027/uc1.b3252762
Public Domain in the United States, Google-digitized / http://www.hathitrust.org/access_use#pd-us-google
Digitized by Google
Original from UNIVERSITY OF CALIFORNIA

behauptet. Wie ich in der Wiener Laryngo-rhinologischen Gesellschaft des öfteren betonen konnte, ist die Kompression nicht nur die älteste, sondern auch oft die einzig sichere Methode der Blutstillung und sie ist genau so „chirurgisch" zu nennen wie Ligatur oder Umstechung des blutenden Gefäßes. Was aber gerade die tonsillären Blutungen anbelangt, so ist sie sehr häufig die einzig anwendbare, sei es, daß die Blutung zu profus ist, der Patient unruhig oder vielleicht schon anämisch ist und die Zeit drängt, sei es, daß es aus mehreren Gefäßen oder „parenchymatös" blutet; und was das „chirurgische" Fassen des Gefäßes mit nachfolgender Ligatur anbelangt, so ist, wie ich auch tatsächlich einmal beobachten konnte, nach 8 Tagen Ablösung der durch die Ligatur gesetzten Nekrose und damit neuerliche Blutung zu erwarten. Das Fassen ist sehr häufig ganz unmöglich, weil das Gewebe zu zerreißlich ist oder weil das blutende Lumen in einem Hämatom schon verschwunden ist. Die Tamponade dagegen trifft die blutende Stelle unter allen Umständen, setzt keinen Fremdkörper im infizierten Gewebe, der später wieder Arrosionen erzeugen kann, und tamponiert alle Stellen, die bluten könnten. Die Erfahrungen unserer Klinik zeigen auch, daß man in den weitaus meisten Fällen nach mehrfachen vergeblichen Versuchen mit Ätzung, Fassung oder Umstechung zum Kompressorium seine Zuflucht nehmen mußte, welches noch nie versagt hat, wo es angewendet wurde. Nur haften ihm einige kleine Mängel an, die mich zur Konstruktion des hier beschriebenen Instrumentes veranlaßt haben. Der Nachteil der lästigen Schwere der aus dem Mund herausstehenden Griffe wurde schon von Stoerk durch die abnehmbaren Griffe behoben. Aber immer noch erscheint das Instrument in gewissem Grade zu plump und ist vor allem für Kinder kaum anwendbar. Weiters hat sich der nierenförmige Ansatz, der sich beim Schluß des Instrumentes an den Unterkiefer anpreßt, als nicht vorteilhaft erwiesen; er erzeugt an dem empfindlichen Periost des Unterkiefers trotz seiner Polsterung bald unerträglichen Schmerz, manchmal auch geradezu Decubitus. Der Ansatz für die tonsillären Wunden, auf den ein Stück Gaze aufmontiert werden soll, ist schwer sterilisierbar, ebenso wie der lederüberzogene Unterkieferansatz. Montiert stellt er einen recht plumpen Körper dar, der ebenso weit in das Racheninnere als in die Tonsillennische hineinragt. Endlich ist seine kreisrunde Form nicht der in vertikalem Durchmesser mehr längsovalen Form der Tonsillennische angepaßt. Alle diese Übelstände habe ich bei meinem Instrument zu beheben gesucht (Fig. 2).

Es ist zunächst vollständig aus Metall und daher in allen seinen Teilen mit Sicherheit zu sterilisieren; es ist weiters bedeutend graziler als das Mikuliczsche Instrument und besteht anstatt der zwei langen, sich kreuzenden Branchen des Mikuliczschen aus zwei kurzen, taster-zirkelartigen, die durch eine leicht auswechselbare Feder gespreizt, durch eine Zahnstange in geschlossener Stellung festgehalten werden. Das Instrument ist demnach genau

Digitized by Google
Original from UNIVERSITY OF CALIFORNIA
Generated on 2019-10-24 14:35 GMT / http://hdl.handle.net/2027/uc1.b3252762
Public Domain in the United States, Google-digitized / http://www.hathitrust.org/access_use#pd-us-google

so wie das Mikuliczsche mit einer Hand zu betätigen. Durch dieses Prinzip ist der aus dem Mund herausragende Teil des Instruments auf das Mindestmaß beschränkt, was insbesondere für unruhige Patienten, Kinder zumal, von Bedeutung ist. Bei den beiden Ansätzen für außen und innen sind nun folgende Änderungen durchgeführt: Der äußere Ansatz zunächst besteht anstatt des nierenförmigen für den Unterkiefer aus einer großen Platte, die sich an die Parotisgegend anpreßt. Diese Platte ist durch eine einfache Schraubenvorrichtung rasch und bequem mit einer Polsterung aus Gaze zu versehen. Der innere Ansatz für die Tonsille ist von der Form der Nische und komprimiert daher die ganze Gegend gleichmäßig. Für die Nachblutung ist das gewiß von Bedeutung, da gerade die Blutungen aus dem schlecht sichtbaren unteren Pol die tückischsten sind, die lange nicht bemerkt werden und bei denen auch der Patient das Blut meist nicht ausspuckt, sondern schluckt, bis endlich Erbrechen einer großen Blutmenge das Warnungssignal abgibt. Die Montierung dieses Ansatzes mit Gaze geschieht in der Weise, daß ein an der anderen Seite durch einen Schieber fixierter feiner Metallring über die Gaze geschoben wird und sie so allseitig auf der Olive für die Tonsille festhält. Das Instrument ist vor allem auch für die Sludersche Operation bei Kindern bestimmt, wo es sehr häufig zu einer gegenüber der gewöhnlichen Tonsillotomie immerhin bedeutenden unmittelbaren operativen Blutung kommt. Es soll, während der Operateur mit der zweiten Tonsille beschäftigt ist, die lästige Blutung der ersten ausschalten. Ein zweites Exemplar kann eventuell dasselbe bei der zweiten Tonsille leisten. Das Instrument ist derart grazil gebaut, daß ganz leicht beide Instrumente im Munde des Patienten, ohne ihn besonders zu belästigen, Platz haben. Es ist bei Karl Reiner & L. Lieberknecht, Wien, IX., Mariannengasse 17, zu haben.

Fig. 2.

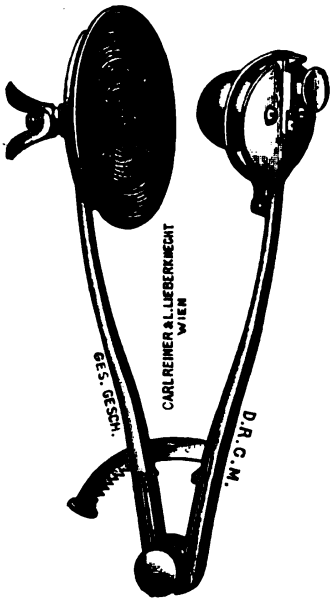

Vereinsberichte.

Wiener Laryngo-rhinologische Gesellschaft.

Sitzung vom 7. Januar 1914.

(Offizielles Protokoll.)

Vorsitzender: Dr. Läufer.
Schriftführer: Dr. Kofler.

Hofrat Prof. Dr. O. Chiari hält in warmen Worten einen Nachruf für den verstorbenen Universitätsprofessor Dr. Anton Juffinger in Innsbruck. Die Versammlung erhebt sich von den Sitzen.

Digitized by Google
Original from UNIVERSITY OF CALIFORNIA
Generated on 2019-10-24 14:35 GMT / http://hdl.handle.net/2027/uc1.b3252762
Public Domain in the United States, Google-digitized / http://www.hathitrust.org/access_use#pd-us-google

I. Doz. Dr. Emil Glas demonstriert:

1. einen Pat. mit **miliarer Tuberkulose des Pharynx,** der in den Lungen einen alten Prozeß aufweist, während das Innere des Larynx keinerlei Veränderungen zeigt. Die rechte Tonsille, der rechte vordere Gaumenbogen sowie die rechte Velumhälfte zeigen oberflächliche, mit unterminiertem Rande versehene Ulcerationen, während eine Anzahl versprengter, im anämischen Gebiete vorhandener gelber, miliarer Knötchen auf die Spezifizität des Prozesses hinweist. Auch die Zungenbasis ist rechterseits in diesen Prozeß einbezogen. Die relative Seltenheit eines solchen Befundes, zumal bei intaktem Larynx, rechtfertigt die Demonstration des Falles.

2. Weiters demonstriert Glas eine Anzahl von **Conchae bullosae,** die durch ihre besondere Größe und Schönheit ausgezeichnet sind und aus verschiedenen Indikationen entfernt worden sind. Starke Kopfschmerzen, neuralgische Beschwerden und migränartige Cephalalgien waren die Veranlassung zu diesen therapeutischen Eingriffen, welche in den entsprechenden Fällen einen guten Erfolg aufzuweisen hatten. Der Umstand, daß diese Muschelzellen auf das Tuberculum septi einen starken Druck ausüben, erklärt das Auftreten solcher Beschwerden sowie das Verschwinden derselben nach Resektion dieser Enden.

II. Priv.-Doz. Dr. Fein: 1. Ein 34jähriger Mann, der den seltenen Befund eines **Lichen ruber planus** der Mundhöhlenschleimhaut zeigt. Die Natur des Leidens kann durch das gleichzeitige Bestehen der Affektion an der Haut verifiziert werden.

2. Eine Reihe von Fällen von Sattelnasen, teils an Kranken, teils in Bildern, an welchen die Defekte durch **Paraffininjektionen** behoben und damit vorzügliche kosmetische Erfolge erzielt wurden. Fein beschreibt die Methode, zu welcher er, nachdem er alle seit Jahren angegebenen Methoden erprobt hat, nunmehr gelangt ist und die er jetzt seit 7 Jahren als ausschließliche Methode anwendet. Er führt die Einspritzungen mit dem Instrumente von Mahu aus und erörtert alle Maßnahmen, deren Einhaltung einerseits ein ausgezeichnetes kosmetisches Resultat gewährleistet, andrerseits die Gefahrsmomente auf ein in Wirklichkeit nicht in Betracht kommendes Minimum reduziert. Auch die Indikationen der Paraffinmethode gegenüber den chirurgischen Implantationsverfahren werden besprochen. (Wird in der Wiener med. Wochenschrift ausführlich erscheinen.)

Diskussion.

Doz. Dr. Glas bedient sich zur Erzeugung von Paraffindepots in das Septum bei Ozaena der Onodischen Spritze, zu welcher er sich eine entsprechende Kanüle machen ließ, die es gestattet, daß das Paraffin in breiterer Form in die subperichondrale Tasche (Weleminsky) eingeführt wird. Glas betont, daß für diese Zwecke diese „Schraubenspritze" besser verwendbar ist als die „Pistolenspritze", da bei letzterer leichter eine Zerreißung der dünnen Schleimhaut zustande kommen kann als bei ersterer, bei der die Regulierung leichter vorgenommen werden kann. Für die Außenparaffinbehandlung ist jedenfalls die Mahusche geeigneter.

Dr. Weil: Ich habe mir seinerzeit ein Gemisch von Hartparaffin und weißem Vaselin vom Schmelzpunkte 42—43° C hergestellt und verwende es noch immer; ich spritze es mit der Eckstein'schen Spritze warm und flüssig ein, modelliere es mit den Fingern am Nasenrücken und lasse sofort durch

Digitized by Google
Original from UNIVERSITY OF CALIFORNIA
Generated on 2019-10-24 14:35 GMT / http://hdl.handle.net/2027/uc1.b3252762
Public Domain in the United States, Google-digitized / http://www.hathitrust.org/access_use#pd-us-google

einen Assistenten aus einer bereit gehaltenen Tube Äthylchlorid aufspritzen. (Der verstorbene Prof. Dr. Escherich hat dieses seinerzeit von mir in der Gesellschaft der Ärzte mitgeteilte Verfahren zum Erstarrenmachen des Paraffins auch für die Prothesen bei angeborenen Hernien kleiner Kinder akzeptiert.) Die Gefahr der Erweichung besteht nur in der allerersten Zeit, da die Durchwachsung des Paraffins mit Bindegewebe sehr bald beginnt. Wenn man nicht weit genug unterhalb des Sattels einsticht, kommt man leicht mit der Masse anstatt in die Tiefe der Grube an ihren oberen Rand und ich mußte in 2 Fällen solche von anderer Seite angelegte Prothesen partiell resezieren. Das mikroskopische Präparat derselben ist sehr interessant; man kann es am besten mit einem Lymphangiom ohne Endothel vergleichen.

Dr. F. Neumann demonstriert eine Paraffinspritze, die an der Klinik Chiari in Gebrauch ist, und knüpft einige Bemerkungen über die Handhabung derselben daran; er verwendet nur Paraffin von 45° Schmelzpunkt in den gebräuchlichen sterilen Glastuben.

Dr. Kofler: Die von Neumann soeben demonstrierte Paraffinspritze wurde seinerzeit nach meinen Angaben von K. Reiner & Lieberknecht angefertigt. Sie steht allerdings an Güte der von Brünings und der von Mahu angegebenen in gewisser Beziehung etwas nach, nämlich bei Verwendung von Paraffin von höherem Schmelzpunkt (52—55°), arbeitet aber bei Gebrauch von Paraffin von niedrigerem Schmelzpunkte (45°) gleich gut. Ich habe früher viel mit Paraffin von höherem Schmelzpunkte gearbeitet und häufig die unliebsame Beobachtung machen müssen, daß dasselbe gerade dort, wo ein Schraubengegewinde sich befindet, infolge des hohen Druckes entweicht. Da nun meine dreiteilige Spritze zwei Gewinde besitzt, die zweiteilige von Brünings und Mahu aber nur eines, so ist natürlich der Vorteil der zwei letztgenannten Spritzen einleuchtend. Die technisch unangenehmen Erfahrungen mit Paraffin von höherem Schmelzpunkte haben mich veranlaßt, wiederum nur Paraffin vom Schmelzpunkte 45° zu verwenden, wenn auch bei letzterem etwas mehr Vorsicht wegen Gefahr der Verschleppung geboten ist als bei ersterem.

Dr. Marschik erwähnt einen Fall, bei dem nach Paraffininjektion in die untere Muschel bei Ozaena eine Embolie aufgetreten ist. (Referat nicht eingelangt.)

Prof. Dr. Chiari: Ich möchte erwähnen, daß damals die Paraffininjektion in die untere Nasenmuschel gemacht wurde, die natürlich so vaskularisiert ist, daß eine derartige Komplikation leichter erklärlich wird.

Doz. Dr. Glas: Referat nicht eingelangt.

Prof. Dr. Roth: Referat nicht eingelangt.

Dr. Weil: Referat nicht eingelangt.

Dr. Friedrich Hanszel macht in kosmetischer Hinsicht auf jene Fälle besonders aufmerksam, bei welchen die Haut an der Stelle des projektierten Paraffindepots stark vaskularisiert ist — was häufig nach Traumen der Fall ist. In diesen Fällen kommt es sowohl bei Anwendung von Weichparaffin als auch von hartem nicht selten zu starken dauernden Venektasien mit lebhafter glänzender Röte der Depotstelle, was in kosmetischer Beziehung gewiß nicht gleichgültig ist. Man soll also sehr vorsichtig vorgehen und es hat sich bei solchen Venektasien die spätere elektrolytische Behandlung bewährt, die in solchen Fällen jedenfalls sehr zu empfehlen ist.

Dr. Menzel glaubt, daß es gar nicht so sehr auf den Schmelzpunkt des Paraffins sowie auf das Instrument ankommt, welches zur Herstellung einer tadellosen Paraffinprothese benutzt wird. Er hat ausgezeichnete Resultate er-

Generated on 2019-10-24 14:36 GMT / http://hdl.handle.net/2027/uc1.b3252762
Public Domain in the United States, Google-digitized / http://www.hathitrust.org/access_use#pd-us-google
Digitized by Google
Original from UNIVERSITY OF CALIFORNIA

zielt mit einer von Moskowicz angegebenen Emulsion von einem Teil Vaselin auf vier Teile Ol. olivar. Es wird zunächst mit einer gebogenen Nadel unter die Haut des Nasenrückens eingestochen, dann aspiriert man mittelst einer gewöhnlichen Pravazschen Spritze, um zu sehen, ob die Nadel nicht in einer Vene sich befindet. In diesem Falle würde Blut aspiriert werden. Dann injiziert man ebenfalls mit einer einfachen Pravazschen Spritze soviel von der oben angegebenen Emulsion, bis der Sattel ausgeglichen ist. Die Injektion muß allerdings in einigen Wochen wiederholt werden, weil sich das Ol. olivar. resorbiert und dann neuerdings ein wenn auch geringerer Sattel auftritt. Ich habe nach dieser Methode sehr schöne kosmetische Dauerresultate von 3 bis 4 Jahren und kann sie auf das beste empfehlen. Bei Anwendung derselben ist namentlich ein Plus an Paraffin nahezu ausgeschlossen, weil sich ja immer ein Teil der Injektionsmasse resorbiert und der fehlende immer wieder nachinjiziert werden kann.

Doz. Dr. Fein: Auf die Bemerkungen der Vorredner, die die Verwendung der Paraffinmethode bei Ozaena besprachen, will ich nicht näher eingehen, da ich einleitend hervorgehoben habe, daß ich nur von der Behandlung der Sattelnase sprechen will. Nur kann ich Dr. Marschik gegenüber nicht unterlassen, davor zu warnen, die Anwendungsweisen der Paraffininjektionen in verschiedenen Körperregionen in einen Topf zu werfen. Bei der Injektion des Paraffins unter die Muschelschleimhaut ist allerdings die Emboliegefahr eine größere und es kann leicht die relativ gefahrlose Anwendung der subcutanen Injektionen bei Sattelnasen in bezug auf ihre Gefährlichkeit durch diese Nebeneinanderstellung kompromittiert werden. Dem Doz. Dr. Glas gegenüber möchte ich erwähnen, daß sich die Mahusche Spritze auch sehr gut für die Einpressungen des Paraffins durch einen Schleimhautschlitz am Septum eignet. Die Anfrage des Prof. Dr. Roth hat Dr. Weil bereits beantwortet. Es findet eben eine intensive Durchwachsung der Paraffinmasse mit Bindegewebe statt, welcher Umstand die Dauer der anfangs erzielten Resultate sichert. Ich kann noch hinzufügen, daß das Paraffindepot auch bei erhöhter Körpertemperatur seine Form nicht verändert, wie ich das an einer Pat., die über 40° fieberte, beobachtet habe. Dr. Hanszel hat Bedenken wegen der Rötung stark vaskularisierter Hautstellen ausgesprochen. In solchen Fällen, in denen die Nasenhaut von Haus aus rote Stellen zeigt, würde ich die Pat. vorher darauf aufmerksam machen, daß diese Rötungen nicht schwinden werden, vielleicht auch die Behandlung ablehnen. Das Auftreten neuer hyperämischer Zonen an der Haut kann aber, wie ich auseinandergesetzt habe, durch peinlichste Anwendung aller Kautelen vermieden werden. Endlich sind von einigen Rednern andere Methoden der Paraffinbehandlung besprochen worden. Ich zweifle nicht daran, daß auch mit anderen Methoden ähnliche vorzügliche Resultate zu erzielen sind. Es war mir nur darum zu tun, hier die relativ einfachste Methode, die keinen komplizierten Apparat erfordert und nach meiner Ansicht alle anderen Methoden an Einfachheit der Technik übertrifft und dabei die Gefahren am relativ sichersten ausschaltet, zu schildern. Selbstredend bietet auch hier nur die peinlichste Einhaltung aller Vorsichtsmaßregeln die Gewähr für das gute Gelingen des Eingriffes.

III. Dr. Marschik demonstriert:

1. Einen 42jährigen Mann mit **halbseitiger Resektion des Larynx und Pharynx wegen Carcinom des rechten Recessus piriformis.** Die Operation wurde vom Vortragenden am 13. XII. 1913 in Lokalanästhesie nach

Digitized by Google
Original from UNIVERSITY OF CALIFORNIA
Generated on 2019-10-24 14:36 GMT / http://hdl.handle.net/2027/uc1.b3252762
Public Domain in the United States, Google-digitized / http://www.hathitrust.org/access_use#pd-us-google

Gluck ausgeführt. Pat. befindet sich derzeit noch im ersten Akt dieser Operation, das heißt es ist jetzt ein Pharyngo-laryngo-tracheostoma gebildet, mit primärer Deckung der durch die Resektion entstandenen Wundfläche durch den Türflügellappen der bedeckenden Halshaut. Bis auf eine kleine Dehiszenz am vorderen Schildknorpelrand und am Rande des Pharyngostoma ist alles verheilt. Pat. soll demnächst dem zweiten Akt, i. e. plastische Deckung des Laryngostoma durch Hautlappen, unterzogen werden. Natürlich wurden auch die Lymphdrüsen aller drei Ketten, Submaxillar-, Jugular- und tiefe Cervikaldrüsen, auf beiden Seiten radikal exstirpiert. Da nach Gluck die peinlichste Intakthaltung des vorderen Resektionsrandes für eine klaglose Heilung Bedingung ist, wurden die Drüsen der gesunden Seite nicht mittelst desselben Türflügellappens, sondern des typischen Kocherschen Schnittes ausgeräumt.

2. Einen 59jährigen Mann mit **Carcinom der linken Tonsille,** der durch **Radium** wesentlich gebessert worden ist. Vor der bereits mehr als 1000 *mg*-Stunden betragenden Bestrahlung hat ein ausgebreiteter zerfallener Tumor bestanden, der heute zum größten Teil verschwunden beziehungsweise in eine zarte, sternförmige Narbe umgewandelt ist. Die Bestrahlung wurde auch einige Male im Kreuzfeuer ausgeführt, i. e. von vorn und gleichzeitig vom Epipharynx aus. Die Lymphdrüsen der erkrankten Seite wurden natürlich in typischer Weise radikal ausgeräumt.

3. Einen 37jährigen Mann mit **Carcinom der Schädelbasis (Keilbein),** der vor 8 Tagen vom Vortragenden unter **Lokalanästhesie radikal operiert** worden ist. Der Pat. war vom Kollegen Menzel an die Klinik gesendet worden, der ihn einige Zeit vorher mit geringem Erfolg mit Radium bestrahlt und dann der chirurgischen Abteilung überwiesen hatte. Der Pat. hatte schon längere Zeit vorher an Apathie, Abmagerung, Appetitlosigkeit und Schlaflosigkeit, neben zeitweisen heftigen Kopfschmerzen gelitten. Auch eine rechtzeitige Ophthalmoplegie war entstanden, die aber durch die Radiumbestrahlung Dr. Menzels und der Klinik Chiari noch ante operationem zum Schwinden gebracht werden konnte. Die Operation geschah mittelst Aufklappung der Nase und partieller Resektion des Oberkiefers nach Moure, welche Methode für die inneren Nasentumoren heute fast allgemein akzeptiert ist. Die Anästhesie gestaltete sich typisch nach den im Braunschen Lehrbuch der Lokalanästhesie angegebenen Methoden der Trigeminusausschaltung und hat tatsächlich in befriedigender Weise die Operation an der Schädelbasis ermöglicht. Es zeigte sich das Carcinom sehr viel ausgebreiteter, als man geahnt hatte; die ganze vordere Keilbeinhälfte, rechte Choane, hintere Septumhälfte und Lamina cribrosa war von dem Tumor substituiert. Nach der Operation resultierte ein Defekt der Schädelbasis im Bereiche der Lamina cribrosa und des Planum sphenoidale sowie ein solcher des Keilbeinkörpers in der Pons-Medullagegend, der jetzt noch zu sehen ist. Pat. hat die Operation gut überstanden und konstatiert bereits eine wesentliche subjektive Besserung, die Kopfschmerzen sind sehr gering, auch die Schlaflosigkeit beginnt sich zu bessern. Die eventuell noch zurückgebliebenen Reste des Carcinoms sollen später durch Radiumbestrahlung beseitigt werden.

4. Einen 63jährigen Mann mit **Carcinom des Zungengrundes und Lymphdrüsenmetastasen,** der durch **Exstirpation der Lymphdrüsen** und **Radiumbestrahlung des Primärtumors** wesentlich gebessert wurde. Bei der Drüsenexstirpation hatte sich gezeigt, daß die Metastasen der Submaxillargegend unmittelbar in den Tumor übergingen. Es wurde nun nach Re-

Digitized by Google
Original from UNIVERSITY OF CALIFORNIA
Generated on 2019-10-24 14:36 GMT / http://hdl.handle.net/2027/uc1.b3252762
Public Domain in the United States, Google-digitized / http://www.hathitrust.org/access_use#pd-us-google

sektion der linken Zungenbeinhälfte, des Lingualis und Hypoglossus und der A. lingualis der Haupttumor freigelegt und von ihm noch ein Stück reseziert. Durch die dadurch entstandene Lücke der seitlichen Rachenmundhöhlenwand wird jetzt Radium eingelegt. Bereits ist eine erhebliche Abflachung des Tumors zu konstatieren.

IV. Dr. Kofler: 1. Ich erlaube mir, eine neue Operationsmethode für Operationen an der lateralen Nasenwand zu demonstrieren, welche ich „perseptale" nenne, perseptale deshalb, weil nach Anlegung einer temporären Öffnung und Einführung des Nasenspekulums von der anderen Seite durch diese Öffnung die laterale Nasenwand und ihre Gebilde in einem viel stumpferen Winkel, d. h. viel gerader gesehen werden können als dies vom Introitus derselben Seite aus möglich ist. Es gelingt daher nach dieser Methode viel leichter, die Kieferhöhle vom unteren Nasengange aus zu eröffnen und eine endonasale Eröffnung des Tränensackes vorzunehmen, es können besonders diese beiden Operationen viel präziser ausgeführt werden, als dies ehedem wegen Operierens in schiefer Ansicht von derselben Seite aus möglich war. Bei Patienten, welche gleichzeitig an Deviatio septi und Kieferhöhleneiterung oder an beiderseitiger Kieferhöhleneiterung leiden, ist es ein leichtes, beide Operationen in einer Sitzung durchzuführen, wovon ich mich jüngst an zwei nach meiner Methode operierten Patienten überzeugt habe. Ich brauche wohl nicht zu erwähnen, daß in hartnäckigen, wiederholt schon operierten Fällen von vorderer Siebbeineiterung diese Methode aus obigen Gründen vielleicht die Möglichkeit bietet, den Krankheitsherd zu sehen, der früher vom Introitus derselben Seite aus rein mechanischen Gründen nicht zu sehen war (ich konnte bei einem der operierten Patienten sehr schön in den Hiatus semilunaris sehen). Die Operation setzt natürlich die vollkommene Beherrschung der Technik der Killianschen submukösen Septumresektion voraus. Die Lappenbildung ist verschieden, je nachdem, ob man im unteren Nasengange oder aber oberhalb der unteren Muschel operieren will. Ich habe diese Operationen mehrmals an der Leiche geübt und bis jetzt dreimal am Lebenden ausgeführt (zwei Eröffnungen der Kieferhöhle vom unteren Nasengange und eine endonasale Eröffnung des Tränensackes, welch letztere Operation wegen leichter Hämophilie unterbrochen werden mußte) und bin mit dem Resultate sehr zufrieden. Die nicht korrespondierenden Lappen werden aneinandergelegt und der primäre Schnitt mit Katgut vernäht. (Wird ausführlich publiziert.)

2. Gestatte mir, hier: *a)* eine von mir angegebene **scharfe Epiglottiszange** zu demonstrieren, welche sich deshalb sehr gut bewährt, weil erstens das schneidende Ende nicht wie bisher in der Achse des absteigenden Schenkels des Instrumentenhalses liegt, sondern gegen diesen Schenkel in einem Winkel abgebogen ist, zweitens das schneidende Ende nach allen Richtungen drehbar ist. Die Zange wurde von C. Reiner und Lieberknecht nach meinen Angaben angefertigt.

b) Erlaube mir ferner, eine **Verbesserung des Clarschen Reflektors** zu zeigen, die darin besteht, daß durch Mattschleifen des Lämpchens ein ganz homogenes Licht erzeugt wird, während früher die Kohlen- oder Metallfäden des Lämpchens störende Ungleichmäßigkeiten im Lichte zur Folge hatten, indem dunklere Stellen mit lichteren abwechselten; außerdem ist durch eine einfache Bewegung am Hebel das Licht auszuschalten.

V. Dr. Frühwald: Gestatten Sie mir, meine Herren, daß ich Ihnen einen Pat. vorstelle, bei dem mein Chef Hofrat Chiari wegen eines Sarkoms des Nasenrachenraumes die Radiumbehandlung eingeleitet hat.

Digitized by Google
Original from UNIVERSITY OF CALIFORNIA
Generated on 2019-10-24 14:36 GMT / http://hdl.handle.net/2027/uc1.b3252762
Public Domain in the United States, Google-digitized / http://www.hathitrust.org/access_use#pd-us-google

Der Pat., ein 21jähriger Student aus Moskau, wurde wegen dieses Tumors im März und Mai vorigen Jahres in Moskau und nach weiteren zwei Monaten in Berlin operiert, das letztemal mit Spaltung des Velums. Da aber alle Operationen erfolglos waren und der Tumor rasch rezidivierte, so wandte sich der Herr nach Wien.

Bei der Rhinoscopia posterior zeigte es sich, daß beide Choanen von hinten verlegt waren und daß nur rechts etwas Luft durch die Nase dringen konnte. In der linken Nasenhöhle sah man Wucherungen, die von hinten her bis ungefähr in die Mitte reichten. Der Mund konnte nur wenig geöffnet werden und der Pat. klagte über konstante Schmerzen in den oberen Zähnen. Schlaf unruhig und starkes Trockenheitsgefühl im Rachen.

Ich habe dem Pat. bis jetzt in 19 Sitzungen Radiumträger durch die Nase in den Epipharynx eingeführt und schon nach der fünften Applikation bemerkte der Pat., daß er den Mund bedeutend besser öffnen konnte, und während er früher absolut nicht durch die Nase atmen konnte, so war dieses jetzt möglich und besserte sich auch weiters zusehends.

Derzeit sieht man mit Hilfe der Rhinoscopia posterior, daß die rechte Choane vollständig frei ist, ebenso der Tubeneingang dieser Seite und das Septum, während auf der linken Seite der obere Teil der Choane von dem Tumor noch verdeckt ist, die untere Hälfte ist aber ebenfalls bereits frei. Der Pat. wurde bisher mit 910 *mg* Stunden Radium behandelt.

Ich werde diese Behandlung fortsetzen und hoffe Ihnen, meine Herren, den Pat. in späterer Zeit geheilt vorstellen zu können.

VI. Dr. Menzel hält seinen Vortrag: **„Zur Behandlung der akuten Stirnhöhlenentzündungen."**

Dr. Menzel setzt zunächst auseinander, daß der bei der Behandlung von akuten Stirnhöhlenaffektionen allgemein geübten Resektion des vorderen Endes der mittleren Muschel trotz ihrer unleugbaren Vorzüge auch mancherlei Nachteile anhaften.

Letztere bestehen in dem Wegfall eines mehr oder weniger großen Stückes von normaler Schleimhaut und normalem Knochen, ferner in der oft langen Heilungsdauer, während welcher Zeit Krustenbildung stattfindet; dann ist der Eingriff, wenn auch kein schwerer, so doch ein sehr schmerzhafter und oft blutiger. Schließlich ist Dr. Menzel der Ansicht, daß die vielfach nach akuten Stirnhöhleneiterungen auftretenden Rezidiven manchmal hervorgerufen sind durch den Mangel des die Ausmündungsstellen der Nebenhöhlen schützenden vorderen Endes der mittleren Muschel, des Operkulum. Dafür spricht der Umstand, daß man auch bei der Anlegung einer künstlichen Öffnung zwischen Nase und Kieferhöhle im unteren Nasengange, bzw. bei der Erweiterung des Ostiums der Keilbeinhöhle wahrnehmen kann, daß ein akuter Schnupfen imstande ist, die längst abgeklungenen Nebenhöhlenentzündungen wieder zum Aufflackern zu bringen.

Aus allen diesen Gründen schlägt Vortr. an Stelle der Resektion des vorderen Endes der mittleren Muschel die „blutige Dislokation" derselben vor. Die Operation wird von ihm in der Weise ausgeführt, daß mittelst des von Dr. Menzel in einer Sitzung der laryngologischen Gesellschaft demonstrierten Westcoatschen Muschelmeißels entlang der Insertion der mittleren Muschel ein etwa 2—3 *cm* langer Einschnitt gemacht und dann das abgetrennte Stück mittelst der flachen Seite desselben Instrumentes nach abwärts bis in die Höhe der unteren Muschel gedrückt wird. Die Muschel gleitet im weiteren Verlaufe

Generated on 2019-10-24 14:36 GMT / http://hdl.handle.net/2027/uc1.b3252762
Public Domain in the United States, Google-digitized / http://www.hathitrust.org/access_use#pd-us-google
Digitized by Google
Original from UNIVERSITY OF CALIFORNIA

allerdings wieder nach aufwärts in die Gegend ihres ursprünglichen Sitzes, aber sie legt sich nicht mehr so innig an, derart, daß der Zugang zur Stirnhöhle trotz Vorhandenseins des vorderen Endes der mittleren Muschel freibleibt und die Sondierung sowie die Ausspülung der Stirnhöhle möglich ist. Dr. Menzel hat nach dieser Methode mehr als 30 Fälle von akuten Stirnhöhlenentzündungen behandelt und hat einerseits nie Rezidiven beobachtet (bei Reinspektion einer großen Anzahl von Fällen nach 1—2 Jahren), anderseits auch nie die Bildung von Polypen und Hypertrophien im mittleren Nasengange gesehen.

Die blutige Dislokation des vorderen Endes der mittleren Muschel kann allerdings hauptsächlich bei in der Gegend des mittleren Nasenganges genügend weiten Nasen gemacht werden, wo die Muschel Raum genug zum Ausweichen gegen das Septum zu hat. Dagegen ist die blutige Dislokation kontraindiziert bei Nasen, welche in der Gegend der mittleren Muschel eng sind. Das angegebene Verfahren hat Vortr. auch angewendet in Fällen von Kopfschmerzen ohne den Befund von Nebenhöhleneiterungen, in denen die Beschwerden abgeleitet werden von einem zu starken Druck der mittleren Muschel gegen das Septum oder die laterale Nasenwand. Dr. Menzel hat in einer Reihe von derartigen Fällen mittels der blutigen Dislokation der mittleren Muschel prompte und gute Resultate erzielt.

Zur Illustration des Gesagten stellt Dr. Menzel einen jungen Mann vor, bei dem er vor acht Wochen die Dislokation des vorderen Endes der mittleren Muschel ausgeführt hat. Der Pat. hatte, als er zum Vortrag kam, das war am 12. XI. v. J., bereits acht Tage lang heftige rechtseitige Stirnkopfschmerzen. Die Rhinoscopia anterior zeigte eine leichte Verengerung der Nase in der Gegend des mittleren Nasenganges, hervorgerufen durch eine mäßige Deviation des Septums in seinem oberen Anteile, ferner eine starke Anlagerung des vorderen Endes der mittleren Muschel, derart, daß vom mittleren Nasengange nichts sichtbar war. Von Eiter konnte keine Spur wahrgenommen werden. Die Rhinoscopia posterior ließ jedoch deutlich Eiter im hinteren Anteile des rechten mittleren Nasenganges erkennen. Da die Punktion der Kieferhöhle ein negatives Resultat ergeben hatte, nahm Dr. Menzel sofort die blutige Dislokation der mittleren Muschel vor und spülte danach die Stirnhöhle aus, wobei sich eine ganz enorme Menge von dickem, rahmigem Eiter entleerte. Am 14. XI., am 16. XI. und am 19. XI. spülte er die Stirnhöhle wieder mit dem gleichen positiven Resultate aus. Die jedoch am 22. XI. und 29. XI. vorgenommene Spülung förderte bereits völlig klares, eiterfreies Spülwasser zutage. Wenn man den Pat. jetzt untersucht, so findet man das vordere Ende der mittleren Muschel rechts ziemlich weit abstehend von der lateralen Nasenwand, daher den mittleren Nasengang ziemlich weit, so daß eine Sondierung, eventuell auch eine Ausspülung der Stirnhöhle noch immer nach nunmehr zwei Monaten sehr wohl ausführbar ist. Im übrigen zeigen die Konstituentien des mittleren Nasenganges völlig normales Aussehen. Der Fall zeigt, daß sich die Methode auch in schwereren Fällen selbst bei mäßiger Verengerung der Gegend des mittleren Nasenganges mit Erfolg anwenden läßt.

Diskussion:

Doz. Dr. Fein: Der Vortr. hat die Behauptung aufgestellt, das diejenigen Fälle von Stirnhöhlenempyemen, bei denen zum Zwecke besseren Abflusses des Sekretes das vordere Ende der mittleren Muschel abgetragen wurde, leichter

Digitized by Google
Original from UNIVERSITY OF CALIFORNIA
Generated on 2019-10-24 14:36 GMT / http://hdl.handle.net/2027/uc1.b3252762
Public Domain in the United States, Google-digitized / http://www.hathitrust.org/access_use#pd-us-google

zu Rezidiven neigen als die Fälle, bei denen dieser Eingriff nicht ausgeführt wurde. Ich möchte dieser Behauptung aus zwei Gründen widersprechen. Erstens steht sie vollkommen im Gegensatz zu meinen eigenen Beobachtungen. Ich kann mich gar nicht erinnern, einen Fall von Rezidive eines akuten Stirnhöhlenempyems gesehen zu haben, an dem ich das vordere Ende der mittleren Muschel abgetragen hatte. Dagegen habe ich wiederholt rezidivierende Fälle beobachtet, bei denen aus irgendeinem Grund diese kleine Operation nicht ausgeführt worden war.

Zweitens steht die Behauptung Menzels auch im Widerspruch mit der gangbaren Lehre, die dahin geht, daß diejenigen Nebenhöhlen, deren Abflußöffnung frei liegt, weniger zur Eiterung neigen als diejenigen, deren natürliche Öffnung durch Schleimhautwülste, Muschelenden, Polypen und dgl. verlegt sind. Dies ist ja auch der Grund, daß wir das vorliegende Muschelende bei Empyemen abtragen. Mit diesen Feststellungen entfällt, wie ich glaube, eine der wesentlichsten Stützen für die Indikation zur Ausführung der Dislokation der Muschel, wie sie Menzel vorschlägt.

Ich habe aber auch noch andere Bedenken. Der Schnitt mit dem Westcoatschen Instrument oder mit der Schere an der Insertion der Muschel muß jedenfalls auch den Knochen betreffen. Denn, wenn nur die Schleimhaut durchtrennt wird, hat es gar keinen Effekt. Wenn aber der Knochen eingeschnitten wird, dann hängt das vordere Muschelende lose in die Nasenhöhle hinein, wird wegen mangelhafter Ernährung nekrotisch und muß endlich früher oder später, nachdem es ähnliche Erscheinungen verursacht hat, wie wir sie eben oft bei unvollkommen ausgeführten Conchotomien sehen, entfernt werden. Es ist übrigens dieser Einschnitt zur Ausführung der Dislokation der einzige neue Teil des Vorschlages. Denn die Infraktion und Abhebung des vorderen Endes der mittleren Muschel ist zu diagnostischen und therapeutischen Zwecken seit langem empfohlen und geübt worden. Diese Infraktion wird in einfacher Weise mit dem verlängerten Nasenspekulum nach Killian ausgeführt.

Diskussion:

Prof. Dr. Chiari erwähnt, daß Killian einen analogen Eingriff, nämlich die Lüftung, für die untere Muschel zuerst angegeben hat.

Dr. Menzel (Schlußwort): Prof. Dr. Fein gegenüber muß ich darauf hinweisen, daß freie Zugänglichkeit zu den Nebenhöhlen dieselben keineswegs vor Entzündung schützt, wie er behauptet — eine Erfahrungstatsache, die, wie ich in meinem Vortrage ausgeführt habe, an Keilbeinhöhlen, deren Ostium auf operativem Wege erweitert wurde, sowie an Kieferhöhlen, welche durch eine im unteren Nasengange angelegte Öffnung mit der Nasenhöhle breit kommunizieren, gezeigt werden kann. Man sieht in diesen Fällen oft, daß die Nebenhöhlenentzündung mit akuten Schnupfenanfällen rezidiviert. Ebensowenig begünstigt eine weniger freie Zugänglichkeit der Ostien eine Erkrankung der betreffenden Nebenhöhlen. Daß akute Stirnhöhlenentzündungen rezidivieren, ist notorisch und gehört keineswegs zu den Seltenheiten und eine Rezidivfreiheit in mehr als 30 nach einer Methode behandelten Fällen scheint mir immerhin die Annahme zu stützen, daß die Behandlungsmethode ein wenig mit Schuld an diesem Resultate trägt. Die Befürchtung des Prof. Fein, daß durch die blutige Dislokation eine Nekrose der mittleren Muschel eintreten könne, kann ich nicht teilen, weil ich in einer großen Anzahl von Fällen gegenteilige Erfahrungen sammeln konnte. Die Killiansche Rhinoscopia media kann keines-

Digitized by Google
Original from UNIVERSITY OF CALIFORNIA
Generated on 2019-10-24 14:36 GMT / http://hdl.handle.net/2027/uc1.b3252762
Public Domain in the United States, Google-digitized / http://www.hathitrust.org/access_use#pd-us-google

wegs als Konkurrenzverfahren zu meiner blutigen Dislokation angesehen werden, weil es mittelst der ersteren doch nur gelingt, momentan die Gebilde des mittleren Nasenganges zu besichtigen, nicht aber wie durch die blutige Dislokation einen dauernd freien Ausfluß mit Sondierungs- und Spülungsmöglichkeit herbeizuführen. Ferner habe ja auch ich betont, daß die Resektion der mittleren Muschel gewiß keinen schweren Eingriff darstellt. Sicher ist jedoch, daß die blutige Dislokation einen geringfügigeren Eingriff darstellt, und ich kann nicht einsehen, weshalb ich in jedem Falle den schwereren Eingriff ausführen soll, wenn auch der weniger schwere zum Ziele führt.

Dänische oto-laryngologische Gesellschaft.

89. Sitzung vom 5. November 1913.

Vorsitzender: Jörgen Möller.
Schriftführer: Blegvad.

I. H. Mygind: **Pneumocele supraclavicularis.**

Eine 82jährige Frau wurde wegen rechtseitigen Hals- und Gesichtsneuralgien in die Nervenabteilung des Kommunehospitals aufgenommen; man entdeckte hier, daß in der rechten Fossa supraclavicularis ab und zu eine Schwellung auftrat: als dieselbe vorwiegend nach den Mahlzeiten erschien, wurde ein Oesophagusdivertikel vermutet und Pat. in die Halsklinik verlegt. Bei der Oesophagoskopie konnte jedoch kein Divertikel nachgewiesen werden, sondern nur eine schlaffe und geräumige Speiseröhre, auch besteht zwischen der Schwellung und der Speiseröhre anscheinend keine Verbindung und, nach genauerer Observation, auch keine Relation zu den Mahlzeiten; häufig tritt die Schwellung zum Beispiel über Nacht auf. Das Erscheinen der Schwellung ist gewöhnlich mit ausstrahlenden Neuralgien verbunden. Pat. ist übrigens gesund und es besteht vor allem kein Husten.

In der Regio supraclavicularis sieht man beiderseits eine ganz leichte Ausfüllung, bei der Palpation aber fühlt man nur eine unbedeutende Drüsenschwellung; nimmt man jetzt mit den Schultern passive Bewegungen nach vorn und hinten vor, indem man dieselben gleichzeitig nach unten preßt, pumpt man sozusagen in der rechten Fossa supraclavicularis eine Schwellung hervor, die ohne scharfe Grenzen ist, nach vorn nicht ganz den Rand der Clavicula erreicht, nach hinten dagegen den Cucullaris, während zwischen dem Tumor und dem M. sternocleido 2 Finger eingelegt werden können; die Oberfläche ist glatt, die Konsistenz weich wie ein Luftkissen; Luftknistern wird nicht gefühlt. Die Perkussion ist gedämpft tympanitisch, die Auskultation ergibt vesikuläre Respiration; bei Hustenstößen sieht man eine leichte Vergrößerung des Tumors; er verschwindet durch Kompression ganz allmählich, nicht plötzlich wie bei der Reposition einer Hernie.

Es handelt sich ja hier unzweifelhaft um eine intermittierende, von der rechten Lungenspitze ausgehende Pneumocele. Während die traumatisch entstandenen Pneumocelen nicht so ganz selten sind, findet man in der Literatur nur über sehr wenige Fälle von spontanem Pneumocele berichtet.

II. H. Mygind: **Zwei Fälle von sekundärer Naht nach Aufmeißelung des Warzenfortsatzes.**

1. Ein 6jähriges Mädchen mit besonders großer Narbe, und zwar aus folgendem Grunde: Sie wurde wegen einer akuten Osteitis des Warzenfort-

Digitized by Google
Original from UNIVERSITY OF CALIFORNIA
Generated on 2019-10-24 14:36 GMT / http://hdl.handle.net/2027/uc1.b3252762
Public Domain in the United States, Google-digitized / http://www.hathitrust.org/access_use#pd-us-google

satzes operiert, und 14 Tage später wurde nach der von Mygind angegebenen Methode sekundäre Naht ausgeführt; als nach 3 Tagen die Klammern entfernt wurden, sah die Wunde reaktionslos aus, die Wundlippen aber wurden auseinander gesprengt und es entstand eine oberflächliche Eiterung mit Unterminierung der Ränder; bemerkenswert war jedoch dabei, daß das bei der sekundären Naht in der Wundhöhle gebildete Gerinnsel während der subcutanen Eiterung tapfer Stand hielt; 14 Tage nach der sekundären Naht war alles durch Granulationsbildung geheilt. Dieser Fall zeigt, wie hochgradig widerstandsfähig das in der Knochenhöhle gebildete Gerinnsel einer benachbarten Eiterung gegenüber ist.

2. 49jährige Frau, bei der die ganze Spitze des Warzenfortsatzes entfernt werden mußte und wo sowohl Dura als Sinus entblößt wurden; 11 Tage später wurde die sekundäre Naht angelegt und die Wunde heilte anstandslos mit schöner Narbe und sehr geringfügiger Einziehung. Einen schöneren und schnelleren Heilungsverlauf nach einer Operation wegen einer ausgedehnten Knocheneiterung kann man sich nur schwerlich denken.

III. H. Mygind: **Bakterienfreie Lumbalflüssigkeit bei letal verlaufender diffuser eitriger Leptomeningitis.**

Mygind hat in einer früheren Sitzung schon zwei ähnliche Fälle mitgeteilt, wozu noch ein Fall von Blegvad kommt; der vorliegende Fall ist somit der vierte aus der Ohrenklinik des Kommunehospitals.

Es handelt sich um einen 18jährigen jungen Mann mit einer chronischen rechtseitigen cholesteatomatösen Mittelohreiterung, bei dem meningeale Symptome entstanden waren; als die entleerte Lumbalflüssigkeit vorwiegend Lymphocyten enthielt und nur leicht milchig war, obschon die meningealen Erscheinungen wenigstens 5 Tage gedauert hatten, wurde eine tuberkulöse Meningitis angenommen und keine Operation vorgenommen; als jedoch in der 2 Tage später entleerten Lumbalflüssigkeit vorwiegend polynukleare Zellen gefunden wurden, wurde sofort Totalaufmeißelung und Kraniotomie gemacht; die Dura wurde in großer Ausdehnung entblößt, als ihr Aussehen aber ganz natürlich und keine Zeichen eines Hirnabscesses vorlagen, wurde der Subduralraum nicht geöffnet. Der Pat. lebte noch 4 Tage und es wurde in dieser Zeit wiederum zweimal Lumbalpunktion vorgenommen; das erstemal wurden vorwiegend Leukocyten gefunden, das zweitemal zahlreiche Lympho- und Leukocyten, die letzteren jedoch am ehesten vorwiegend; Mikroben wurden keine gefunden. Sonderbarerweise war die Flüssigkeit bei der letzten Punktion nur ganz leicht getrübt, und das Befinden des Pat. war so viel besser, daß man schon an eine Heilung glaubte, als er plötzlich kollabierte und der Exitus unter universellen Krämpfen eintrat. Bei der Sektion wurde eine ausgedehnte eitrige Meningitis gefunden, ferner ein großer Temporallappenabceß, der in die Ventrikeln hinein perforiert hatte; im Subarachnoidealraum wurden coliähnliche Bakterien gefunden.

Ein solcher Fall macht einen zweifeln, ob auch wirklich die gewöhnlichen Untersuchungsmethoden genügend zuverlässig sind, um Bakterien in der entleerten Lumbalflüssigkeit nachzuweisen.

Diskussion.

E. Schmiegelow hegte etwas Bedenken in bezug auf die Berechtigung dazu, den vorliegenden Fall als Beweis anzusprechen, daß man bei einer letal verlaufenden Meningitis bakterienfreie Lumbalflüssigkeit finden kann. So viel

Generated on 2019-10-24 14:36 GMT / http://hdl.handle.net/2027/uc1.b3252762
Public Domain in the United States, Google-digitized / http://www.hathitrust.org/access_use#pd-us-google
Digitized by Google
Original from UNIVERSITY OF CALIFORNIA

Schmiegelow die erwähnte Krankengeschichte verstanden hat, lag nämlich ein Fall von Hirnabsceß vor, der als die eigentliche Ursache zum Tode des Pat. angesehen werden mußte. Übrigens hielt Schmiegelow es auch für sehr wichtig, daß man die entleerte Spinalflüssigkeit einer genauen bakteriologischen Untersuchung unterziehe. Bei einem vor kurzem operierten Pat. mit labyrinthogener Meningitis hatte Schmiegelow zum Beispiel den Bacillus mucosus gefunden, der bekanntlich besonders virulent ist, und der Pat. ist denn auch trotz frühzeitiger ausgiebiger Operation gestorben.

Jörgen Möller: Es ist ja schon wahrscheinlich, daß die direkte Todesursache der Hirnabsceß war; die Hauptsache bleibt aber, daß eine ganz unzweifelhafte diffuse Leptomeningitis vorhanden war und wohl auch einige Zeit vorhanden gewesen ist, ohne daß bei den gewöhnlichen Methoden Bakterien in der Lumbalflüssigkeit nachgewiesen werden konnten.

IV. Wilh. Waller: **Fall zur Diagnose.**

V. P. Tetens Hald: **Drei Fälle von Fremdkörpern in den oberen Luftwegen.**

Unter anderen Fällen von Fremdkörpern in den Luftwegen sind während des letzten Jahres in der Klinik des Kommunehospitals 3 Kinder mit Nadeln in den Respirationsorganen behandelt worden.

1. Nadel im Kehlkopf. Ein 10jähriges Mädchen hatte am Abend vor der Aufnahme Brot gegessen und dann plötzlich über Stechen im Halse geklagt; am Tag der Aufnahme hatte sie einen Erstickungsanfall gehabt, ferner Fieber und Schluckbeschwerden und hatte ein bißchen Blut ausgeworfen. Der Kopf wurde steif gehalten, nach rechts gedreht und ein bißchen gegen die linke Schulter geneigt; bei Versuchen, den Kopf zu drehen, hatte sie Schmerzen im Halse. An der vorderen Seite des Halses sah man bei dem oberen Rand des Schildknorpels eine spitze Hervorragung der Haut und man fühlte einen festen Körper. Bei der indirekten Laryngoskopie geringe Rötung des Aditus; im Cavum laryngis eine schräg von links hinten nach rechts vorn verlaufende Nadel direkt über die Stimmlippen und mit dem vorderen Ende durch die Epiglottis verschwindend und dem hinteren Ende in der Schleimhaut über dem linken Aryknorpel. Auf dem Röntgenbild sah man, daß die Nadel sich tatsächlich in die hintere Schlundwand hineingebohrt hatte; die Wand war hier etwas verdickt wie bei einem beginnenden Retropharyngealabsceß. Die Nadel wurde durch einen kleinen Hautschnitt leicht entfernt. Nach ein paar Tagen wurde das Kind als geheilt entlassen.

2. Nadel im linken Bronchus. Ein 5jähriges Mädchen hatte am Tag vor der Aufnahme eine Nadel verschluckt; sie hatte anfangs Schmerzen, fühlte sich aber später wieder wohl, konnte essen und hatte keinen Husten. Bei der Röntgenaufnahme sah man eine Nadel im linken Bronchus, den Kopf nach oben, die Spitze etwas unterhalb der Bifurkation. Es wurde in Narkose Tracheotomie gemacht und dann Bronchoscopia inferior. Die Schleimhaut in dem linken Hauptbronchus geschwollen; ab und zu sah man einen kleinen schwarzen Strich vor der Mündung des Tubus passieren, der Kopf der Nadel lag aber so weit nach links, daß man ihn nicht sehen konnte. Es wurde vergebens versucht, mittelst der Patersonschen Zange die Nadel zu degagieren, weshalb denn die Nadel durch einen kräftigen Zug aus der Schleimhaut hinausgerissen wurde, als sie aber quer gefaßt war, konnte man sie nicht in den Tubus hineinziehen, weshalb sie mit diesem zusammen aus der Hautwunde

Digitized by Google
Original from UNIVERSITY OF CALIFORNIA
Generated on 2019-10-24 14:36 GMT / http://hdl.handle.net/2027/uc1.b3252762
Public Domain in the United States, Google-digitized / http://www.hathitrust.org/access_use#pd-us-google

hinausgezogen wurde. Nach ein paar Tagen ungestörter Rekonvaleszenz wurde die Trachealwunde vernäht und das Kind entlassen.

Am vorteilhaftesten ist es bei solchen Fremdkörpern bei Kindern sofort Tracheotomie und Bronchoscopia inferior vorzunehmen; erstens liegen nämlich in der Literatur Fälle von Larynxstenose nach Bronchoscopia superior vor, die später eine Tracheotomie notwendig machten; zweitens passiert es manchmal, daß der einmal gefaßte Fremdkörper wieder aus der Zange gestreift wird und in den Bronchus zurückfällt, vielleicht gar in den der anderen Seite; drittens bietet es ganz erhebliche Schwierigkeiten, durch die bei der Bronchoscopia superior nötige längere Röhre zu arbeiten. Nicht einmal die Erfahrungen, die ich im dritten Falle gemacht, haben mich in dieser Anschauung zum Schwanken gebracht.

3. Nadel in der Trachea. Ein 10jähriger Knabe hatte am Tage vor der Aufnahme eine Nadel verschluckt, danach vorübergehender starker Husten, später Wohlbefinden. Die Röntgenaufnahme ergab eine Nadel in der Trachea, der Kopf abwärts in der Nähe der Bifurkation. Als der Junge unruhig war, wurde er narkotisiert. Bei der Laryngoscopia directa meinte man die Nadel, in Schleim verhüllt, in der Tiefe der Trachea zu sehen, als die Einführung des tracheoskopischen Tubus aber Schwierigkeiten bereitete, wurde Tracheotomia inferior gemacht, wobei etwas Husten auftrat. Bei der darauffolgenden Tracheobronchoscopia inferior directa war aber keine Nadel sichtbar, dagegen sah man an der Hinterwand der Trachea eine kleine Solutio continui. Man dachte sich jetzt die Möglichkeit, daß die Nadel tatsächlich in der Speiseröhre lag und von da aus die Trachealwand perforiert hatte, sich aber bei den Hustenstößen wiederum zurückgezogen hatte. Bei der Oesophagoskopie mit einer mittellangen Röhre sah man auch ganz richtig die Nadel in der Speiseröhre, hinter dem Kehlkopf liegen; die lange Röhre wurde jetzt mit einer kürzeren vertauscht, die Nadel war aber dann nicht mehr zu finden. Auf einem wenige Stunden später aufgenommenen Röntgenbild war die Nadel auch nicht mehr zu sehen und 4 Tage später fand man sie in der Stuhlentleerung. Wie aus der vorzüglichen Profilaufnahme ersichtlich, die jedoch bei der Operation nicht bei der Hand war, hat die ganze Nadel ganz unzweifelhaft in der Trachea gelegen; sie mag aber bei den Hustenstößen gelockert worden sein, in den Schlund hinaufgeschleudert und von da in den oberen Teil der Speiseröhre hinabgeglitten und später weiter hinab in den Magen. Falls man die Tracheoscopia superior forciert hätte, hätte man vielleicht diese langdauernde, nervenerregende und täuschende Jagd nach der tückischen Nadel vermieden, trotzdem tut man aber wohl, bei Kindern die Tracheobronchoscopia inferior als Methodus electus zu betrachten.

Diskussion.

Schmiegelow hält die obere Tracheobronchoskopie für die beste in allen Fällen von Fremdkörpern in der Trachea oder in den Bronchien außer bei kleinen Kindern, wo leicht sekundäre Stenosen auftreten. Schmiegelow ist in keinem seiner Fälle genötigt gewesen, sekundäre Tracheotomie zu machen. Bei der oberen Tracheoskopie passiert es einem nicht so leicht, daß der Fremdkörper entschlüpft.

Hald macht darauf aufmerksam, daß man bei der unteren Bronchoskopie nicht nur eine kürzere, sondern auch eine weitere Röhre zur Verwendung bringen kann.

Generated on 2019-10-24 14:36 GMT / http://hdl.handle.net/2027/uc1.b3252762
Public Domain in the United States, Google-digitized / http://www.hathitrust.org/access_use#pd-us-google
Digitized by Google
Original from UNIVERSITY OF CALIFORNIA

VI. Jörgen Möller: Tödlich verlaufender Fall von Oesophagusperforation bei der Oesophagoskopie.

Ein 2jähriger Knabe hatte 4 Tage vor der Aufnahme vermeintlich etwas verschluckt, Art des Fremdkörpers jedoch unbekannt; der Schluckakt seitdem etwas behindert, doch erst am Tage der Aufnahme in so hohem Grade, daß er nur mehr Flüssiges schlucken konnte. Bei der Röntgendurchleuchtung fand man im Jugulum einen Fremdkörper von der Form und Größe eines Zweiörestückes. 2 Tage später wurde in Narkose Oesophagoskopie vorgenommen; der Tubus wurde ohne Mandrin eingeführt unter ständiger Leitung des Auges; die Passage hinter dem Kehlkopf etwas schwierig, sonst ging die Untersuchung ziemlich leicht vonstatten und der Tubus wurde 25 *cm* lang hineingeführt, also bis zum Ventrikel: ein Fremdkörper war jedoch nicht zu sehen, auch fühlte man nirgends die Berührung eines metallenen Körpers mit dem Tubus; die Schleimhaut nach oben etwas gerötet und geschwollen, nach unten natürlich. Trotz dieses negativen Befundes zeigte eine Röntgenaufnahme am folgenden Tage den Fremdkörper genau an demselben Platze; es wurde deshalb aufs neue Oesophagoskopie gemacht und der Tubus in der Länge hineingeführt, die dem Röntgenbild entsprach, 10 *cm* von der Zahnreihe; es war jedoch fortwährend unmöglich, den Fremdkörper zu entdecken, auch konnte man ihn mit der Sonde nicht fühlen: die Schleimhaut war stark gerötet und geschwollen, erodiert, und es war trotz reichlicher Verwendung von Adrenalin sehr schwierig, sich zu orientieren; gegen Ende der Untersuchung erschien plötzlich eine emphysematöse Schwellung der Wand. Das Kind befand sich den Tag über ziemlich wohl, Temperatur abends 38·4; am folgenden Morgen derselbe Zustand bis gegen 11 Uhr, als die Temperatur bis zu 40·4 anstieg. Es wurde jetzt Oesophagotomia externa gemacht, wodurch der Fremdkörper ohne Schwierigkeiten entfernt wurde. $^1/_2$ Stunde nach der Operation trat Exitus ein.

Bei der Sektion fand man eine ausgedehnte Mediastinitis, von einer Perforation der Oesophaguswand ausgehend; an den seitlichen Wänden ein paar Impressionen, dem Sitz des Fremdkörpers entsprechend, oberhalb dieser Stelle führt ein falscher Weg vom rechten vorderen Teil der Wand in das Mediastinum hinaus. Die Perforation ist augenscheinlich durch den ösophagoskopischen Tubus selbst hervorgebracht worden; er mag also bei der zweiten Oesophagoskopie die dünne, schon vorher etwas erodierte Speiseröhrenwand perforiert haben, und es kann demnach nicht wundernehmen, daß man bei dieser Untersuchung die Münze nicht fand. Dagegen ist der Vorgang bei der ersten Untersuchung nicht ganz klar; der Tubus passierte hier tatsächlich die Speiseröhre in seiner ganzen Länge, und, obschon es etwas schwierig sein konnte, die Kante einer vertikal gestellten Münze zu erkennen, hätte man doch glauben sollen, daß man die Berührung durch den metallenen Tubus hätte fühlen können. Der Vorgang mag vielleicht der gewesen sein, daß der Tubus etwas von der geschwollenen Speiseröhrenwand mit hinabgezogen und es über die Kante der Münze gestülpt hat; hierdurch ist gleichzeitig die Schleimhaut noch mehr erodiert und kontundiert worden, so daß sie dem Druck des Tubus bei der zweiten Untersuchung nicht hat widerstehen können. Jedenfalls lehrt uns dieser Fall, wie äußerst vorsichtig man bei der Oesophagoskopie bei kleinen Kindern vorgehen muß. Handelt es sich, wie in dem vorliegenden Falle, um einen großen, hochsitzenden Fremdkörper, mag es zweifelhaft erscheinen, ob man überhaupt die Oesophagoskopie versuchen soll, statt sofort die Oesophagotomie zu machen, die sich gewöhnlich sehr leicht und ohne nennenswerte

Generated on 2019-10-24 14:36 GMT / http://hdl.handle.net/2027/uc1.b3252762
Public Domain in the United States, Google-digitized / http://www.hathitrust.org/access_use#pd-us-google
Digitized by Google
Original from UNIVERSITY OF CALIFORNIA

Gefahr ausführen läßt. Zieht man jedoch die Oesophagoskopie vor und gibt diese aus irgendeinem Grunde ein negatives Resultat, während die Röntgenuntersuchung noch immer das Vorhandensein des Fremdkörpers nachweist, muß man sich unbedingt einer erneuten ösophagoskopischen Untersuchung enthalten, falls überhaupt die Möglichkeit vorliegt, den Fremdkörper durch eine Oesophagotomie zu entfernen. Während die Tracheobronchoskopie selbst bei kleinen Kindern einen relativ ungefährlichen Eingriff bildet, ist die Oesophagoskopie bei kleinen Kindern schwierig und keineswegs ungefährlich.

VII. N. Rh. Blegvad: **Chronische Ohreiterung, Labyrintheiterung, Leptomeningitis, Cerebellaraffektion (?). Operation. Heilung.**

21jähriges Dienstmädchen, seit der Kindheit rechtseitige Ohreiterung, niemals behandelt; 2 Tage vor der Aufnahme Schwindel mit Rotationsgefühl, gleichzeitig Ohrensausen und Erbrechen. Bei der Aufnahme Temperatur 38·8, Puls 80. Pat. sieht blaß, aber nicht besonders übel aus, ist klar, keine „slow cerebration". Im rechten Ohr polypöse Granulationen. Starker horizontaler und rotatorischer Nystagmus gegen die linke Seite bei jeder Augenstellung; bei Spülung des rechten Ohres mit warmem Wasser keine Änderung in dem bestehenden Nystagmus. Totale Taubheit rechts. Leichte, aber deutliche Nackensteifigkeit, deutlicher Kernig. Lumbalflüssigkeit flockig getrübt; die spätere Untersuchung ergab polynukleäre Formen, keine Mikroben. Es wurde Totalaufmeißelung gemacht; Antrum und Paukenhöhle mit Cholesteatom und Granulationen gefüllt; Stapes nicht vorhanden, das ovale Fenster mit Granulationen gefüllt. Es wurde Labyrinthausräumung nach Jansen-Neumann gemacht. Der Zustand nach der Operation etwas besser; die Lumbalflüssigkeit 2 Tage später flockig, sonst klar, zeigt unzweifelhafte lymphocytäre Formel. Nach einer Woche Verschlimmerung des Zustandes, zunehmender Sopor und Kopfweh, slow cerebration, Kernig stark ausgesprochen. Bei der Untersuchung nach Bárány spontane Deviation nach außen in der rechten (homolateralen) Schulter, nicht in anderen Gelenken; bei kalorischem Nystagmus nach rechts Deviation nach außen in der rechten Schulter, normale Reaktion in den übrigen Gelenken. Man stellt deshalb die Diagnose auf ein Leiden (Abceß?) in der rechten Kleinhirnhälfte und macht, 8 Tage nach der ersten Operation, eine Kraniotomie mit Inzision des Kleinhirns, jedoch mit negativem Resultat. Nach der Operation wurde der Zustand besser; anfangs bestand zwar noch einige Temperaturerhöhung, die Hirnerscheinungen aber verschwanden und 5 Wochen nach der ersten Operation konnte sie aufstehen. Die Lumbalflüssigkeit war 3 Tage nach der zweiten Operation milchig getrübt, mit mononukleärer Formel, nach 8 Tagen aber mit vorwiegend polynukleären Leukocyten. Nach der zweiten Operation entwickelte sich ein pflaumengroßer Kleinhirnprolaps, der später mit Thierschschen Lappen bekleidet wurde. Es besteht fortwährend im rechten Schultergelenk Deviation nach außen, die durch das Hervorrufen von experimentellem Nystagmus nach rechts nicht beeinflußt wird.

Die Diagnose der chronischen Mittelohreiterung mit konsekutiver, eitriger Labyrinthitis steht in diesem Falle fest, ebenso sicher ist, daß Patientin eine eitrige Meningitis hatte, von welcher Art aber? Die Lumbalflüssigkeit zeigte wiederholt mononukleäre Formen, bei der ersten und der letzten Punktion aber polynukleäre, Mikroben wurden niemals nachgewiesen; der Verlauf macht es wahrscheinlich, daß es sich um eine durch die gewöhnlichen eitererregenden Bakterien hervorgerufene otogene Meningitis gehandelt hat; es beweist der

Generated on 2019-10-24 14:36 GMT / http://hdl.handle.net/2027/uc1.b3252762
Public Domain in the United States, Google-digitized / http://www.hathitrust.org/access_use#pd-us-google
Digitized by Google
Original from UNIVERSITY OF CALIFORNIA

Fall aber dann, daß man aus der mononukleären Form nicht unbedingt auf eine tuberkulöse Meningitis schließen darf. Was die vermutete Cerebellaraffektion betrifft, deutete die Untersuchung nach Bárány auf das Vorhandensein einer solchen im Lobus med. inf. der rechten Kleinhirnhemisphäre; obschon kein Abscеß bei der Operation gefunden wurde und die Pat. genas, ist es doch möglich, daß sie noch immer einen Kleinhirnabscеß trägt, der dann später vielleicht eine diffuse Encephalitis und eitrige Leptomeningitis geben wird.

VIII. N. Rh. Blegvad: **Demonstration einer Ohrspritze.**

Es handelt sich um einen kleinen Kautschukballon, aber von besserem (russischem) Gummi und mit einer längeren Spitze als die gewöhnlichen.

IX. Ebbe Bergh: **Demonstration eines Instrumentes zur Entfernung von Fremdkörpern aus der Nase.**

Das Instrument hat denselben grazilen Bau wie die Haken von Hajek und paßt in den für diese konstruierten Griff; das Instrument hindert somit den Einblick nicht und kann in jeder beliebigen Stellung angebracht werden; sein vorderes Ende ist gebogen und etwas abgeplattet, auf der konkaven Seite gerifft.

Jörgen Möller.

Rhino-laryngologische Sektion des königl. ungarischen Ärztevereines in Budapest.

(Bericht erstattet von Dr. **J. Safranek**, Budapest.)

I. Sitzung am 28. Januar 1913.

Vorsitzender: A. Onodi.
Schriftführer: A. Lipscher.

A. Administrative Sitzung.

Vorsitzender meldet, daß Hofrat Prof. Chiari in Wien seinen 60. Geburtstag feiert. Die Sektion beschließt, Prof. Chiari telegraphisch zu begrüßen.

Vorsitzender meldet ferner, daß die Änderung der Geschäftsordnung der Sektion, wonach eine Neuwahl des Bureaus — den Sekretär ausgenommen — innerhalb 2 Jahren nicht statthaft ist, genehmigt wurde und in der heutigen Geschäftssitzung die neuen Satzungen zur Geltung kommen.

B. Wissenschaftliche Sitzung.

1. Z. v. Lénárt: **Fall von Hemilaryngektomie wegen Carcinom.**

Beim 54jährigen Pat. saß der höckerige Tumor auf dem linken Taschenband, erstreckte sich auf die Epiglottis bis zur Mittellinie, linke Larynxhälfte fixiert, Halsdrüsen nicht infiltriert. Mikroskopischer Befund: Plattenepithelkrebs. Operation in Lokalanästhesie: Untere Tracheotomie, nachher Laryngofission, Umgrenzung des Tumors mit dem Paquelin, Entfernung des erkrankten Teiles samt der Epiglottis. Glatter Wundverlauf, Dekanülement nach 4 Wochen: Pat. atmet frei und spricht mit deutlicher Stimme, denn an Stelle der linken Stimmlippe bildete sich ein Narbenstrang, welcher zwar unbeweglich ist, jedoch die Stimmlippe gut ersetzt; daher die relativ gute Stimme.

2. B. Freystadtl: **Kehlkopfsymptome bei Fällen von akuter Bulbärparalyse.**

Digitized by Google
Original from UNIVERSITY OF CALIFORNIA
Generated on 2019-10-24 14:36 GMT / http://hdl.handle.net/2027/uc1.b3252762
Public Domain in the United States, Google-digitized / http://www.hathitrust.org/access_use#pd-us-google

Vortragender beobachtete 2 Fälle von akuter Bulbärparalyse. Im ersten Falle bestand eine Parese der Adduktoren der Stimmlippe und auch die Funktion des Abduktors hat gelitten. Im zweiten Falle waren nur die Adduktoren paretisch, die Funktion des Posticus blieb intakt. In beiden Fällen begann die Parese der Stimmlippenmuskeln gleichzeitig mit der Allgemeinerkrankung und besserte sich parallel mit den Symptomen der akuten Bulbärparalyse. Die Kehlkopfmuskellähmungen standen in beiden Fällen nicht in Übereinstimmung mit den Lähmungen, welche wir bei organischen Erkrankungen des Recurrens gewöhnlich beobachten. Während bei letzteren die Adduktoren erst nach vollständiger Lähmung des Posticus in Mitleidenschaft gezogen werden, bestand hier neben nur herabgesetzter beziehungsweise intakter Funktion des Posticus eine wesentliche Parese der Adduktoren. Diese Adduktorparesen sind bei akuter Bulbärparalyse höchstwahrscheinlich supranukleären Ursprunges, können daher nicht als Beweis gegen das Semonsche Gesetz verwertet werden.

In der nachfolgenden Geschäftssitzung wurde der Bericht des Sekretärs und des Schatzmeisters verlesen und zur Kenntnis genommen; nachher erfolgte die Wahl des Bureaus; gewählt wurden: Vorsitzender: A. v. Irsay, zweiter Vorsitzender: L. Polyák, Sekretär: A. Lipscher, Schriftführer: L. Laub, Schatzmeister: D. v. Navratil, Bibliothekar: A. Lengyel.

II. Sitzung am 11. März 1913.

Vorsitzender: A. v. Irsay.
Schriftführer: A. Lipscher.

1. Z. Donogány: **Die Behandlung der akuten Tonsillitis.** (Ref. in dieser Zeitschrift.)

2. D. v. Navratil: **Fall eines nach Killian operierten Stirnhöhlenempyems.**

Es bestand rechterseits ein chronisches Empyem, bei welchem der schmale, schwer sondierbare Ductus zeitweise sich verschloß, und dies verursachte in der Stirnhöhle Stagnation des Eiters, welcher allmählich die untere knöcherne Wand des Sinus destruierte, ohne daß der Eiter nach außen durchgebrochen wäre. Der Prozeß imponierte anfänglich für eine vereiterte Mucokele, doch bei der Operation ergab sich, daß es sich um ein chronisches Empyem der Stirnhöhle handle, in deren sehr schmalem Ductus die Schleimhaut ventilartig verschlossen war. Das kosmetische Resultat ist sehr befriedigend, und dies führt Navratil auf den Umstand zurück, daß eine möglichst breite Spange gebildet wurde. Die Operation wurde in Lokalanästhesie ausgeführt. Da es sich um eine Frau handelte, machte Navratil den Killianschen Bogenschnitt; bei einem Manne mit stark entwickelter Augenbraue würde Navratil statt des Killianschen Hautschnittes den Schnitt in Form eines Säbelhiebes anlegen.

3. D. v. Navratil: **Künstliche Kehlkopfbildung wegen totaler Nekrose der Cartilago thyreoidea.**

Die demonstrierte Pat. beging vor 2 Jahren einen Selbstmordversuch und schnitt sich den Hals mittelst Rasiermesser durch; infolge einer langdauernden Eiterung starb die Cartilago thyreoidea ab, es entstand eine hochgradige Larynxstenose, wegen welcher tracheotomiert werden mußte. Vor zwei Monaten erschien die Pat. abermals, um womöglich ihre Sprache zurückzuerhalten. Bei der vorgenommenen Laryngofissur stellte sich heraus, daß die

Digitized by Google
Original from UNIVERSITY OF CALIFORNIA
Generated on 2019-10-24 14:36 GMT / http://hdl.handle.net/2027/uc1.b3252762
Public Domain in the United States, Google-digitized / http://www.hathitrust.org/access_use#pd-us-google

Cartilago thyreoidea infolge Kolliquationsnekrose vollkommen zugrunde ging und daß mit einer Knorpel- oder Knochenplastik nichts zu erreichen wäre, da ein Stützpunkt fehlt. Mittelst mit Mikuliczscher Lapissalbe imprägnierten Tampons gelang die Bildung einer Rinne für die Wolffsche Kanüle und es wurde die Öffnung der Tracheotomie höher angelegt. Merkwürdigerweise ist die Sprache der Pat. ohne dem Sprechteil der Kanüle besser und will Navratil diese Tatsache bei Anwendung der Wolffschen Kanüle schon mehrmals beobachtet haben.

4. L. Polyák: **Mittelst intranasaler Dacryocystostomie operierte Fälle.**

Das Vorgehen Polyáks besteht darin, daß er bei nicht gespaltenem Tränenkanal den nicht sondierten Ductus nasolacrimalis im mittleren Nasengang nach seinem Verfahren öffnet und von hier aus mit seinen Knochenstanzen und anderen Instrumenten bis zum Tränensack dringt, dessen nasale Wand entfernt und selben in breite Kommunikation mit der Nasenhöhle bringt. Der demonstrierte erste Fall bezieht sich auf eine 37jährige Frau, die seit 20 Jahren an Eiterung des Tränensackes litt, welche durch Sondierung nicht gebessert werden konnte. Operation am 15. II; danach bestand noch 2 Tage Tränentröpfeln, seitdem hörte es gänzlich auf, es entleert sich kein Eiter auf Druck. Der zweite Fall betrifft einen 17jährigen Patienten, bei welchem links vor 3 Wochen vom Ophthalmologen eine Saccusexstirpation vorgenommen wurde, rechts hat Polyák vor 2 Tagen intranasal die Operation vorgenommen; sofortiges Aufhören der Epiphora. Das endgültige Resultat dürfte nach 1 bis 2 Jahren zu beurteilen sein.

Diskussion.

Irene Markbreiter (a. G.) stellt die Frage, ob nicht am Lebenden eine Operation ausführbar wäre, welche ihr an der Leiche gelungen. Sie durchstach durch den Tränenkanal mit einer sehr schlanken, spitzigen Lanzette die innere Wand des Saccus und das Os lacrimale und nahm mit einer Stanze von der Nase aus ein kleines Stück vom Os lacrimale weg, um auf diesem Weg den Abfluß der Tränen herzustellen.

K. v. Lang: Die Operation ist nicht einfach, die Orientierung nicht leicht; die untere Mündung des Ductus nasolacrimalis ist nicht leicht zu finden, da deren Lage sehr variabel ist; in manchen Fällen ist die Durchbrechung des Knochens schwierig. Das Vorgehen Polyáks bedarf noch Korrekturen, verspricht aber sehr viel.

M. Paunz begrüßt mit Freuden das Verfahren Polyáks, welches berufen ist, die bisherigen Methoden — die Exstirpation von außen und die Totische Operation — in vielen Fällen zu ersetzen; namentlich bei Frauen, um eine sichtbare Narbe zu vermeiden. Zur endgültigen Beurteilung des Resultats ist eine längere Zeit notwendig.

L. Polyák: Beim Durchbrechen von außen können Siebbeinzellen leicht verletzt werden, während dies beim endonasalen Vorgehen leichter zu vermeiden ist: die Eröffnung der Siebbeinzellen schadet zwar nicht, doch wird die Orientierung schwieriger. Eine ausführliche Publikation wird Polyák nach längerer Zeit und mit einer größeren Serie der Fälle veröffentlichen.

5. E. Kellermann: **Syphilis der Highmorshöhle, einen malignen Tumor vortäuschend.**

Digitized by Google
Original from UNIVERSITY OF CALIFORNIA
Generated on 2019-10-24 14:36 GMT / http://hdl.handle.net/2027/uc1.b3252762
Public Domain in the United States, Google-digitized / http://www.hathitrust.org/access_use#pd-us-google

Die rechte Nasenhälfte der 46jährigen Pat. ist seit einem Jahr verstopft und zeigt einen übelriechenden Ausfluß. Die rechte Nasenhälfte ist mit gangränösen, stinkenden Geschwulstmassen ausgefüllt. Ausräumung: die laterale Nasenwand zeigt nekrotischen Zerfall; die Tumormassen scheinen aus dem Antrum hervorzugehen. Histologische Untersuchung quoad Tumor negativ: Wassermann schwach positiv. Nach antiluetischer Kur geringe Besserung. Neuerliche Ausräumung vor 4 Wochen. Aus der Highmorshöhle entleeren sich mit Spülung reichliche eitrige Massen.

6. E. Kellermann: **Seltener Fall von Larynxlues.**

Die 36jährige Pat. wurde im Sommer des vorigen Jahres wegen Larynxstenose anderwärts tracheotomiert. Nach einem halben Jahre meldet sich die Pat. im St. Johannis-Spital; die linke Kehlkopfhälfte zeigte sich — die Stimmlippe und den Aryknorpel mitinbegriffen — als ein großer, glatter Tumor, welcher die Stimmritze fast ganz verschloß. Die Diagnose schwankte zwischen Neoplasma und Lues, doch die dreikreuzig positive Wassermannsche Reaktion und die nachher angewendete antiluetische Behandlung entschied für Lues. Nach vierwöchentlicher Behandlung hustete die Pat. durch die Kanüle das vorgezeigte spitzige, poröse Knochenstückchen aus, seitdem ist die Stimme klarer, doch das Larynxlumen noch immer sehr eng, zur Atmung nicht genügend breit, die Stimmlippen bewegen sich kaum. Es ist nicht ausgeschlossen, daß noch die Entleerung weiterer Sequester zu erwarten ist.

7. E. Kellermann: **Fall von Atresia nasopharyngis.**

Die 50jährige Frau leidet seit 10 Jahren an Nasenverstopfung; vor 6 Jahren wurden im Nasenrachen befindliche narbige Verwachsungen teils auf blutigem Wege, zum größeren Teil jedoch stumpf gelöst; die Ursache der Narbenbildung konnte nicht ermittelt werden, die Untersuchung der ausgeschnittenen Gewebsteilchen auf Sklerom fiel negativ aus. Seit einem Jahr hat sich die Nase wieder verstopft. Befund bei der vorderen Rhinoskopie negativ, die Luft streift kaum durch die Nase durch; der weiche Gaumen ist stark hinaufgezogen, die Uvula fehlt. Im Nasenrachenraum ist in der Höhe der Rosenmüllerschen Gruben eine sehr harte, ringförmige Vernarbung, daneben kleinere, membranöse Verwachsungen. Die Verengerung wurde vor 4 Tagen mit dem Finger stumpf und ziemlich schwer erweitert; seitdem ist die Nasenatmung gut.

8. L. Laub: **Durch Operation geheilter Fall eines retrobulbären Abscesses rhinogenen Ursprungs.**

Oto-laryngologischer Verein in Kristiania.

Sitzung vom 17. Oktober 1912.

Wetterstad demonstrierte 2 Pat. mit **Aktinomykosis.**

Bei dem einen, einem 9jährigen Knaben, fand sich bei der Aufnahme am 11. IX. 1912 Eiter im rechten Ohrgang, an der vordersten Wand ein erbsengroßer Granulationszapfen. Auf der rechten Wange sind 2 Abscesse von der Größe einer spanischen Nuß. Drückt man auf diese, so fließt gelber Eiter aus dem Ohrgang bei der erwähnten Granulation. Im Eiter werden Aktinomykosiskörner nachgewiesen. Nach Auskratzung und Behandlung mit Jodkalium Heilung.

Generated on 2019-10-24 14:36 GMT / http://hdl.handle.net/2027/uc1.b3252762
Public Domain in the United States, Google-digitized / http://www.hathitrust.org/access_use#pd-us-google
Digitized by Google
Original from UNIVERSITY OF CALIFORNIA

Der andere Pat., ein 54 Jahre alter Landmann, verspürte Mitte April 1912 Schmerzen beim Schlucken im Hals auf der rechten Seite sowie etwas Atemnot. Nach 3 Wochen ging das Geschwür im Hals auf und die Beschwerden hörten auf. Gleichzeitig bemerkte Pat. eine Beule an der Außenseite des Halses unter dem rechten Angulus. Diese Beule ist seitdem stets gewachsen. Bei der Aufnahme am 8. VIII. 1912 fand sich zwischen dem rechten Angulus maxillaris und dem Sternum ein rotes, holzartiges, an einigen Stellen etwas vorgewölbtes und hier weiches Infiltrat. Im Rachen sieht man ungefähr an der Zungenbasis auf der rechten Seite ein rotes Infiltrat, das die Epiglottis nach links dreht. Die weichen Partien wurden inzidiert und ausgekratzt, auch hier wurde Aktinomykosis nachgewiesen. Nach Behandlung mit Jodkalium in zunehmenden Dosen sieht man jetzt nur ein kleines, walnußgroßes Infiltrat ganz unten am Sternocleidomastoideus. Hier ist noch ein kleiner. purulenter Focus vorhanden, worin sich keine Aktinomykosiskörner nachweisen lassen. Fortgesetzte Behandlung mit Jodkalium.

Ein dritter Fall, ein erwachsenes Mädchen, kam wegen derselben Krankheit in der Zeit von April bis Juli 1912 in der Abteilung zur Behandlung. Das Leiden hatte hier mit einer Schwellung der rechten Wange angefangen und die Kranke war wegen eines möglichen Tumors von bösartiger Beschaffenheit aufgenommen worden.

Alle Patienten waren vom Lande, alle hatten cariöse Zähne. Bei mikroskopischer Untersuchung der letzteren in einem Falle wurde nichts abnormes gefunden.

Uchermann demonstrierte eine 35jährige Frau, die am 29. IX. 1912 in die Abteilung mit einem **Absceß in der vorderen mittleren Halsregion** aufgenommen wurde.

Der Absceß erstreckte sich vom Os hyoideum bis zum Sternum und kommunizierte ganz hinten auf der Zunge in der Mittellinie mit der Mundhöhle, aus der Eiter ausgespuckt wurde. Der Absceß soll 10 Tage früher gerade über dem Pomum Adami mit Schüttelfrost und Fieber angefangen haben. Er verbreitete sich von dort aufwärts und abwärts. Gleichzeitig traten Schluckbeschwerden auf, keine Atembeschwerden. Vor 2 Tagen ging das Geschwür nach dem Munde zu auf. Hier fand sich bei der Aufnahme die Partie an der Zungenwurzel bedeutend gerötet und geschwollen und Eiter kam in der Mittellinie ebendaselbst (Foramen coecum) zum Vorschein. Durch Spaltung über der Cartilago thyreoidea wurde zirka $^1/_4$ Liter Eiter entleert. Die Kranke wurde am 4. X. entlassen. Der ungewöhnliche Verlauf des Abscesses scheint auf einen Ausgangspunkt um den Processus pyramidalis und Gl. thyreoidea herum zu deuten mit weiterem Durchbruch nach der Mundhöhle längs oder durch einen vielleicht teilweise offenen Ductus thyreoglossis. Es gelang nicht, eine Sonde einzuführen. Bei der Laryngoskopie ist jetzt keine Öffnung zu sehen. Der Hals ist äußerlich normal, keine Geschwulst der Gl. thyreoidea.

Uchermann demonstrierte ferner ein 18jähriges Mädchen mit einem **krachmandelgroßen Fibrom**, vom Boden des **rechten Ventriculus Morgagni und der Oberfläche des rechten Stimmbandes** ausgehend.

Versuche zur Entfernung vermittelst einer Zange mißlangen. Der Fall ist jetzt unter Behandlung mit Galvanokaustik. 16. X.: Mit gutem Resultat. Der Tumor ist verschwunden, die Stimme ist gut.

Fleischer zeigte ein **Röntgenbild** einer **Oesophagusstriktur** bei einer **62jährigen Frau**. Die Striktur sitzt ungefähr in gleicher Höhe mit der

Digitized by Google
Original from UNIVERSITY OF CALIFORNIA
Generated on 2019-10-24 14:36 GMT / http://hdl.handle.net/2027/uc1.b3252762
Public Domain in the United States, Google-digitized / http://www.hathitrust.org/access_use#pd-us-google

Bifurkation, oberhalb derselben ist die Speiseröhre stark erweitert, unterhalb eng. Bougie Nr. 12 passiert und zeigt trotz vorsichtigen Einführens Spuren von Blut. Direkte Oesophagoskopie wurde aus Rücksicht auf den Zustand der Kranken nicht vorgenommen, aber Cancer dürfte unzweifelhaft sein (Wassermann ÷, keine luetische Anamnese). Auch auf der Platte sieht man Andeutung zu Geschwulstmassen.

Uchermann demonstrierte zwei 10jährige Knaben, bei denen bei der Aufnahme mehr oder weniger deutliche Zeichen von **Labyrinthismus** vorhanden waren, bei dem einen in Verbindung mit einer akuten, bei dem anderen mit einer chronischen Otitis media suppurativa. Der akute Fall hatte vor drei Wochen als eine Otitis med. supp. (nach Angina) angefangen, die nach Verlauf einer Woche mit Parazentese verschwand. 10 Tage später, 4 Tage vor der Aufnahme, wurde Pat. so schwindlig, daß er zu Bett gehen mußte; er hat seitdem gelegen und täglich 1—2mal erbrochen. Erneute Parazentese ergab keinen Eiter. Kein Fieber. Bei der Aufnahme hört der Kranke Flüstern auf dem rechten Ohr 3 *m*, das linke Ohr ist normal. Rinne ÷ 10, Schwab. + 10. Die hintere Hälfte des Trommelfells ist etwas injiziert, keine Perforation. Puls 88, Temp. 37·6. Es ist rotatorischer und horizontaler Nystagmus nach rechts vorhanden. Der Pat. ist schwindlig, kann nicht allein gehen oder stehen (Romberg +), fällt in die Richtung des kurzen Ausschlages. Kalorische Probe gibt normale Reaktion. Im übrigen nichts abnormes. Bei Pilokarpinbehandlung und Ruhe im Bett verschwanden Nystagmus und Schwindel im Laufe von 8 Tagen. Nach weiterer achttägiger Pilokarpinbehandlung Entlassung. Pat. hört alsdann Flüstern 5 *m*, Rinne + 25, Schwab. + 5.

Im zweiten Falle war bei der Aufnahme am 9. X. 1912 am linken Ohr eine Otitis med. purul. von zweijähriger Dauer vorhanden. Pat. hört Flüstern $^1/_2$ *m*, Rinne ÷ 20, Schwab. ÷ 20. Eine erbsengroße Perforation aufwärts und rückwärts. Auch auf der rechten Seite ist das Gehör herabgesetzt (5 *m*), keine Perforation + 25, Schwab. + 7. Der Kranke wurde wegen einiger Empfindlichkeit über dem linken Proc. mast. ins Hospital gebracht. Es ist lebhafter horizontaler Nystagmus links vorhanden, rechts weniger ausgesprochen. Kein Schwindel, Romberg ÷. Bei kalorischer Probe (27gradiges Wasser) auf der rechten Seite sah man nach 70 cm^3 Wasser Nystagmus nach der entgegengesetzten Seite, nicht nach derselben Seite. Bei der Probe auf der linken (der kranken) Seite Ausschlag nach 60 cm^3 nach der entgegengesetzten Seite, nicht nach derselben Seite. Eine Woche später (17. X.) ist das Ohr trocken. Der Nystagmus ist etwas weniger, am stärksten nach rechts. Pat. erhält Pilokarpin. Bei der Entlassung am 1. XI. ist immer noch Nystagmus nach rechts vorhanden, möglicherweise etwas weniger ausgesprochen als früher. Im übrigen ist Pat. wohl. Das Gehör ist auf 6 *m* Flüstern auf beiden Seiten gestiegen. Der Fall ist interessant durch den vollständigen Mangel an Schwindel und Bewegungsstörung trotz des ausgeprägten Nystagmus. Wahrscheinlich ist dieser alten Datums.

Schließlich wird ein Fall erwähnt von subakuter **Otitis med. suppur. sinistr.** von zweimonatlicher Dauer bei einem 23jährigen, anscheinend starken Arbeiter, der am 5. VIII. 1912 wegen Schwindel und Erbrechen in den letzten 4 Tagen aufgenommen wurde. Starke Kopfschmerzen mit Remissionen. Normale Temperatur. Das Gehör ergab sich auf dem genannten Ohr auf 20 *cm* herabgesetzt, Rinne ÷ 20, Schwab. ÷ 10. Im Ohrgang etwas graugelber Eiter. Eine stecknadelkopfgroße Perforation im Trommelfell nach vorn. Proc. mast.

Generated on 2019-10-24 14:36 GMT / http://hdl.handle.net/2027/uc1.b3252762
Public Domain in the United States, Google-digitized / http://www.hathitrust.org/access_use#pd-us-google
Digitized by Google
Original from UNIVERSITY OF CALIFORNIA

normal. Puls 112, Temp. 37·2. Es ist rhythmischer Nystagmus nach rechts bei rechtseitigem Blick vorhanden. Romberg ÷. Am Tage darauf ist Pat. besser. Schwindelgefühl hat er nur, wenn er sich im Bett bewegt. Nystagmus schwach nach beiden Seiten. Kein Erbrechen. Pilokarpin 0·01 täglich. 6 Tage später eine Erbrechung. Seit einer Woche kein Stuhlgang. 4 Tage später findet sich die Hörweite unverändert, aber Schwab. + 15, statt wie früher ÷. Starke Kopfschmerzen, die die Untersuchung erschweren. Schwindel und Nystagmus haben abgenommen, das Mittelohr ist beinahe trocken. Kein Erbrechen. 8 Tage später klagt der Kranke darüber, daß er schlecht sieht. Temperatur und Puls die ganze Zeit normal, in den letzten paar Tagen abends Erbrechungen. Bei ophthalmoskopischer Untersuchung wird doppelseitige, bedeutende Stasepapille konstatiert. Sep. Pilokarpin, Jodkalium. Am 26. VIII. wurde partielle Resektion vorgenommen. Im Antrum mastoideum etwas Eiter, sonst nichts, Dura und Sinus sind normal. Am 31. VIII. ist notiert: Die Wundhöhle ist rein. Pat. sieht jetzt fast nichts. Kein Nystagmus. Nicht besonders schwindlig. Schmerzen über dem Scheitel und Hinterkopf. 2. IX. Abducensparese auf der rechten (der gesunden) Seite. 3. IX. Temp. 38—37·5. Es wurde totale Resektion vorgenommen. Im Recessus Granulationen. Beim Öffnen der Dura über dem Tegm. tympani strömt klare Flüssigkeit aus, bei weiterer Spaltung dringt Gehirnmasse hervor. Bei Punktion derselben (Péan) nichts. Wassermann ÷. Nach der Operation befindet sich Pat. ziemlich wohl, kein Erbrechen, kein Kopfschmerz, normale Temperatur, aber total blind. Der Prolapsus nimmt etwas zu. Am 11. IX. wird sicherheitshalber die hintere Hirngrube auf etwaigen Tumor (Cyste) auf der linken Seite untersucht. Es findet sich nichts. Die Wunde wird zugenäht. Am 13. IX. tritt Parese des linken Levator palpebrae sup. auf. Am 17. IX. zeigt sich das linke Auge unbeweglich, nach außen oben gerollt. Im übrigen ist der Zustand unverändert. Am 24. IX. hat der Prolapsus die Größe einer Walnuß, es sieht aus, als wenn er abfallen will. Harn und Stuhl gehen ins Bett. Zunehmende Abstumpfung. Am 27. IX. Temperatur am Abend 38·2. Der Puls ist unregelmäßig, schwer fühlbar, 68. 28. IX. Pat. ist bläulich und kühl an Händen und Unterarmen bis zum Ellbogen, ebenso im Gesicht, was er übrigens, wenn auch weniger ausgesprochen, seit seiner Ankunft war. Der Puls ist langsam, fast unfühlbar. 29. IX. Mors.

Bei der Obduktion ergab sich frische Miliartuberkulose in den Lungen, der Milz und den Nieren. Im Gehirn etwas Blutüberfüllung, nirgendswo Eiterbelag, zerstreute miliare, ganz frische Tuberkeln in den Hirnhäuten, kein gallertiger Belag, keine „tuberkulöse Meningitis". In der Gehirnmasse selbst zahlreiche zerstreute solitäre Tuberkeln sowohl im großen als auch im kleinen Gehirn von Erbsen- bis Bohnengröße, einzelne größere im Vermis. Eine vereinzelte erbsengroße im Pons, gerade unter dem Aquaeductus Sylvii.

Mehrere erbsengroße in den Zentralganglien, speziell vorn im Thalamus opticus. Außerdem Glandulae lymphaticae hili pulmonum caseosae. Ulcera ventriculi intestinarum tuberc. Im Ohr selbst läßt sich keine Tuberkulose nachweisen.

Sitzung vom 28. April 1913.

Uchermann demonstrierte einen 19jährigen Arbeiter, der am 3. IV. wegen eines retronasalen **Fibroms** operiert war, das von der Vorderfläche des Corpus os. sphenoidei ausging. Dasselbe füllte im übrigen den hintersten Teil

Digitized by Google
Original from UNIVERSITY OF CALIFORNIA
Generated on 2019-10-24 14:36 GMT / http://hdl.handle.net/2027/uc1.b3252762
Public Domain in the United States, Google-digitized / http://www.hathitrust.org/access_use#pd-us-google

der rechten Nasenhöhle aus sowie die rechte Sphenoidalhöhle, deren äußere knöcherne Seitenwand verschwunden war, so daß der Sinus cavernosus auf dieser Seite freigelegt war. Der konvexe untere Rand der Geschwulst ragte wie eine mandelgroße Exkreszenz in den Fornix hinein. In den daranstoßenden Ethmoidalzellen polypöses Gewebe und ödematöse Schleimhaut. Die Geschwulst war sehr blutreich (mikroskopische Diagnose: Hämangiofibrom), Operation à la Denker.

Dies ist der siebente Fall von Fibroma sphenoidale, der in der Abteilung im Laufe der letzten beiden Jahre vorgekommen ist, alle auf nasomaxillarem Wege operiert und mit glücklichem Ausfall. Der Pat. war wegen Epistaxis aufgenommen worden; die Verdichtung der rechten Nasenhälfte war seit 5 Monaten beobachtet worden.

Uchermann demonstrierte einen **gewöhnlichen Teppichstift aus Eisen,** der am 30. I. 1913 **aus dem linken Bronchus eines 6jährigen Mädchens** entfernt wurde. Am 15. I. sollte infolge der Anamnese ein 5jähriger Bruder einen „Pflaumenstein" der Schwester in den Mund gesteckt haben, die darauf vom Arzt mit Brechmitteln ohne Erfolg behandelt wurde. Bei der Röntgenuntersuchung erwies sich der Pflaumenstein als ein Teppichstift, mit der Spitze nach oben und dem Kopf nach rechts, in gleicher Höhe mit dem fünften Brustwirbel und auf dem Oesophagus lokalisiert. Da bei der Oesophagoskopie (2mal) kein Fremdkörper in der Speiseröhre gefunden werden konnte, wurde die Kranke am 17. I. zu erneuter Röntgenoskopie gesandt und wurde der Fremdkörper dann auf dem rechten Bronchus lokalisiert. Nach vergeblicher Bronchoscopia sup. (der Kehlkopf ungewöhnlich eng, das Rohr zu dick) wurde am 20. I. Tracheotomia sup. und am 22. I. Bronchoscopia inf. bei lokaler Anästhesie vorgenommen. Man sieht den Fremdkörper im rechten Bronchus und er wird mit Patersons kleiner Zange erfaßt; aber indem er durch die Trachealöffnung geführt werden soll, gleitet der Griff aus, der Fremdkörper verschwindet und läßt sich nicht wiederfinden. Dasselbe geschieht merkwürdigerweise bei der nächsten Untersuchung am 24. I. Es wurde dasselbe Instrument benutzt. Der Fremdkörper lag wiederum im rechten Bronchus, befand sich aber bei nachfolgender Röntgenuntersuchung im linken. Hieraus wurde er also am 30. I. mit einer breiteren Guisezschen Zange entfernt. Inzwischen war nach Läsion der Schleimhaut durch eine größere Zange Emphysem über Hals, Brust und Arme entstanden, das erhöhte Temperatur verursachte, das aber nach einigen Tagen wieder zurückging. Das Kind wurde am 12. II. als geheilt entlassen. Die Krankengeschichte zeigt die Notwendigkeit, bei Röntgenuntersuchungen wegen Fremdkörper im Brustkasten stets die Untersuchung in wenigstens zwei Ebenen vorzunehmen, um einer falschen Projektion zu entgehen.

Heidenreich sprach über eine **Methode, um Nachblutung bei Entfernung von hypertrophischen hinteren Enden der Conchae inferiores zu verhindern.**

Es wird eine tiefe, galvanokaustische Furche aufwärts und abwärts gemacht, lateral von dem zu entfernenden Teil; danach langsame Abschnürung mit kalter Schlinge und zuletzt Galvanokaustik auf die ganze Wundfläche.

Diskussion.

Uchermann: Nachdem ich das hintere Ende mit der Schlinge entfernt habe (nach einigen Minuten Zusammenschnürens), ätze ich gern sofort mit Chromsäure, bisweilen auch mit Galvanokaustik.

Generated on 2019-10-24 14:36 GMT / http://hdl.handle.net/2027/uc1.b3252762
Public Domain in the United States, Google-digitized / http://www.hathitrust.org/access_use#pd-us-google
Digitized by Google
Original from UNIVERSITY OF CALIFORNIA

Heidenreich sprach über **Stimmenanomalien infolge abnormen Verlaufs des Stimmwechsels und deren Behandlung.**

Diese Stimmenanomalien sind funktionell, ohne nachweisliche Veränderungen in Larynx und Trachea und kommen besonders bei Männern in jedem Alter nach dem Pubertätsalter vor („persistierende Fistelstimme"). Bei zu hoher Stimme (Eunuchen-, Fistel-, Falsett- oder Kastratstimme) und „Überschnappen der Stimme" (d. h. ein momentan unfreiwilliges Überspringen von dem normalen Brustregister zur Falsettstimme) ließ Bresgen den Pat. laut, langsam und deutlich lesen und drückte gleichzeitig mit dem Daumen den Kehlkopf des Pat. in gleiche Höhe mit dem Adamsapfel in der Richtung von vorn nach hinten, Schech mit der Spitze des Zeigefingers in die Incisura thyreoidea superior den Kehlkopf des Pat. abwärts, indem das Kinn gegen das Sternum gesenkt wird. Durch diesen Druck werden die Mm. crico-thyreoidei und die Stimmbänder erschlafft, die Stimme wird tief und das Entstehen der Fistelstimme (das von zu starker Kontraktion der Mm. crico-thyreoidei und den Stimmbändern herrührt) wird unmöglich gemacht. In der Regel glückt es in der ersten Séance, im Laufe von 5 Minuten durch diese einfache Manipulation dem oft unglücklichen und deprimierten Fistelstimmepatienten eine andauernd normale Stimme zu verschaffen. (Pat. von 18—50 Jahren.)

Bei zu tiefer Stimme („Strohbaß"), die übrigens sehr selten vorkommt, drückte Bresgen mit dem Zeigefinger und Daumen beide Cartilago thyreoidea-Platten zusammen, Schech mit dem Daumen vom untersten Rand der Cartilago thyreoidea aus den Kehlkopf aufwärts, indem der Pat. den Hals streckte und das Kinn hob. Die Stimme wird alsdann höher, indem der Mm. crico-thyreoidei und die Stimmbänder dadurch gespannt werden.

Diskussion.

Uchermann: Ich habe gelegentlich genannten Handgriff angewandt, doch nur zu einer Einleitung für methodische Gesangs- und Sprechübungen in tiefer Tonlage. Ich kann mir auch schwerlich eine andauernde Wirkung denken, ohne daß solche Übungen folgen, speziell in veralteten Fällen.

Bücherbesprechungen.

Der normale und kranke Kehlkopf des Lebenden im Röntgenbild. Von Dr. A. Thost (Hamburg-Eppendorf). Ergänzungsband 31 der Fortschritte auf dem Gebiete der Röntgenstrahlen. (Archiv und Atlas der normalen und pathologischen Anatomie in Röntgenbildern.) 8 Tafeln, 50 Textseiten. Hamburg, Lukas Gräfe und Sillem, 1913.

Daß der Kehlkopf bei Queraufnahme des Halses sich hin und wieder, namentlich bei stärkerer Verknöcherung oder Verkalkung auf der Röntgenplatte deutlich abbildet, ja daß man häufig den Ventriculus Morgagni als hellere Stelle differenzieren kann, war längst bekannt. Wahrhaft überraschend aber sind die Fortschritte, die Thosts Atlas der Röntgenographie des Kehlkopfes erkennen läßt und die uns dartun, daß der Laryngologe von heute der Röntgenographie des Kehlkopfes so wenig entraten kann als der Röntgenaufnahme der Nase und der Nebenhöhlen. Thost hat als erster systematisch größere Serien von lebenden Kehlköpfen röntgenographisch aufgenommen, während vor ihm nur

Digitized by Google
Original from UNIVERSITY OF CALIFORNIA
Generated on 2019-10-24 14:36 GMT / http://hdl.handle.net/2027/uc1.b3252762
Public Domain in the United States, Google-digitized / http://www.hathitrust.org/access_use#pd-us-google

einzelne Bilder demonstriert worden sind und größere Serien nur an Leichenkehlköpfen gemacht wurden (Scheier, B. Fränkel). Diese systematische Untersuchung von Serien von Kehlköpfen ergab die wichtige Erfahrung, daß die Verknöcherung durchaus nicht, wie man früher annahm, eine Alterserscheinung ist, sondern von ganz andern Ursachen und Umständen abhängt (Muskelzug bei Sängern etc.), daß schon 15jährige Individuen Verknöcherung zeigen. Eine weitere, höchst wichtige Erfahrung verdanken wir den Untersuchungen Thosts, daß der Kehlkopf Tuberkulöser nicht, wie früher angenommen wurde, frühzeitige Verknöcherung, sondern Verkalkung zeigt, ein Zeichen der langdauernden Anämie und Ernährungsstörung. Diese Verkalkung charakterisiert sich im Röntgenbild durch eine eigentümlich matte Tönung, im Gegensatz hierzu zeichnen sich die Röntgenbilder von syphilitischen Kehlköpfen durch besonders scharfe Konturen und deutliche, scharfe Verknöcherungsfiguren aus. Was das Karzinom anbelangt, so fand Thost hier als charakteristisch neben der durch den Tumor bedingten Anschwellung und Verplumpung der Kehlkopffigur das Nebeneinandervorkommen von Absumptionen am Knorpel neben frischer Verknöcherung, was immer eine körnig zerfressene Figur gibt. Das Bild eines ursprünglich als Karzinom diagnostizierten Falles ermöglichte die Differentialdiagnose und ließ Karzinom ausschließen; es handelte sich wahrscheinlich um Gicht, was die zahlreichen Verkalkungsvorgänge im Kehlkopf und an der Wirbelsäule erklären würde. So zeigen uns die Thostschen Bilder, die auf 8 Tafeln auch in der Reproduktion eine Fülle von überraschenden Einzelheiten erkennen lassen, daß das Röntgenverfahren heute für die Differentialdiagnose tiefer Kehlkopferkrankungen unentbehrlich ist. Es gestattet uns vor allem die Darstellung und Untersuchung der tieferen, weder mit dem Spiegel, noch auch mit den direkten Methoden erreichbaren Partien. Zum Schlusse kommen einige Aufnahmen von der Halswirbelsäule, die zeigen, daß auch hier das Röntgenverfahren manchmal zur Erkennung der Ursache unerklärlicher Halsbeschwerden verhilft, wenn es sich z. B. um vorspringende Wirbelkörperkanten handelt oder dgl. Als Anhang läßt der Verfasser noch einige interessante Berichte über die allerdings noch im Versuchsstadium stehende Behandlung der Kehlkopferkrankungen mit Röntgenstrahlen folgen. Was von besonderer Bedeutung wäre, die Tuberkulose des Larynx scheint auf die allerdings nicht sehr hohen Dosen des Verfassers nicht zu reagieren; nur einen einzigen Fall von Perichondritis externa mit Fistelbildung hat Thost durch Röntgenbestrahlung zur Ausheilung gebracht.

Marschik.

Referate.

I. Allgemeines.

Notizen aus der Praxis. Von Dr. Ed. Richter (Plauen i. V.). (Arch. f. Laryng. 24. H. 1.)

1. Bericht über ein „perforierendes vertebrales oder profundes Pharynxulcus“ bei einem 2jährigen Kinde. Unter Behandlung mit Protargolemulsion Heilung. Ätiologie unbekannt. 2. Fremdkörper (Steinkugel), eingepreßt in die linke Choane, bei einem 3jährigen Kinde. 3. Hydrops der rechten Stirnhöhle bei einem 74jährigen Manne mit starker Verdrängung des rechten Bulbus

Digitized by Google
Original from UNIVERSITY OF CALIFORNIA
Generated on 2019-10-24 14:36 GMT / http://hdl.handle.net/2027/uc1.b3252762
Public Domain in the United States, Google-digitized / http://www.hathitrust.org/access_use#pd-us-google

oculi. Durch Operation, die Verwachsungen des rechten Ductus naso-frontalis aufdeckte, Beseitigung des Exophthalmus und Wiederherstellung der Sehschärfe. 4. Zange für Halsabscesse. Sie dient zur Erweiterung der Inzisionswunde bei peritonsillären Abscessen. 5. Neue Instrumente zur Behandlung der Kieferhöhle: *a)* Schere zum Einstich in die laterale Nasenwand, *b)* Haken zur Erweiterung der Eröffnung, *c)* Kanüle zur Durchspülung durch die Öffnung. Die Instrumente sind bei Walb (Heidelberg) angefertigt.

R. Hoffmann (Dresden).

Über die Anastomose des N. laryngeus inferior mit dem Ramus descendens hypoglossi mittelst Nervennaht. Vorläufige Mitteilung. Von Dr. Desider v. Navratil (Budapest). (Arch. f. Laryng. 23. H. 3.)

Verfasser hat an 4 Hunden den zentralen Hypoglossusstumpf mit dem peripheren Laryngeusstumpf durch Nervennaht vereinigt. Die Nähte wurden nach Foramitti durch eine Hülle von Kalbsader geschützt. In einem Falle wurde nach dem Tode eines der Versuchshunde der mikroskopische Befund erhoben. Eine Vereinigung beider Nervenenden war tatsächlich vorhanden. Es ist zu erwarten, daß nach längerer oder kürzerer Zeit der Eingriff zur Bewegung der wahren Stimmbänder führt. R. Hoffmann (Dresden).

Des analgetiques et des leur emplois en chirurgie oto-rhino-laryngologique. Par Le Mée, assistent du service d'oto-rhino-laryngologique de l'hospital Liennec. (Annales etc. 1912. 10. Lieferung.)

Novocain. Zunächst berichtet der Autor über die bekannten chemischen und physikalischen Eigenschaften des Novocains, bespricht weiters die Wirkungsweise dieses Mittels auf das periphere Nervensystem und an der Hand einer großen Reihe von Arbeiten auf das Gefäß- und Respirationssystem. Zur Analgesie des Nasen- und Rachenraumes bevorzugt Autor 20%iges Novocain, für den Larynx 15%ige Lösungen. Zur Lokalanästhesie im Larynx benutzt Autor Injektionen von 4 cm^3 einer 1%igen Novocainlösung im Niveau der beiden N. laryng. sup. und erzielt als Maximum, wie mehrere Krankengeschichten zeigen, eine Analgesie von 6 Tagen Dauer. Dabei macht der Autor die Beobachtung, daß die Analgesie bei Carcinomfällen viel länger anhält als bei Tuberkulose des Larynx.

Derselbe Autor machte auch Versuche mit dem von Kutais 1878 dargestellten Salz, bestehend aus Chinin, Harnsäure und Salzsäure, und konnte nie eine vollständige Analgesie erzielen. Der äußerst bittere Geschmack und die Reizwirkung auf Schleimhäute machen das Mittel nicht beliebt.

Weiters wird das Anästhesin und Subcutin in den chemischen Eigenschaften und Anwendungsweisen besprochen, zwei Anästhetica, die sich nach Angabe mehrer Autoren gut bewährten.

Das Orthoform findet in Form von Salben und Pulvern Anwendung, eignet sich aber nicht für chirurgische Eingriffe.

Digitized by Google
Original from UNIVERSITY OF CALIFORNIA
Generated on 2019-10-24 14:36 GMT / http://hdl.handle.net/2027/uc1.b3252762
Public Domain in the United States, Google-digitized / http://www.hathitrust.org/access_use#pd-us-google

Das Chloreton wendete Verfasser postoperativ an, wenn die Wirkung des Cocains abgeflaut war, und sah damit gute Erfolge. Mit Orthoform als Pulver gemischt, bewährt es sich bei tuberkulösen Ulcera.

Die Anwendung des Gajakol erfährt durch seine kaustische Wirkung eine Einschränkung. Wässerige Lösungen des Gajacyl, eines Calciumsalzes des Gajakol, werden in der kleinen Chirurgie angewendet.

Das Acoin kommt dem Cocain gleich und wirkt noch länger, doch die kaustischen Eigenschaften und die Schmerzhaftigkeit der Injektion verbieten die Anwendung konzentrierterer Lösungen.

Das Holocain wird in der Oto-Rhino-Laryngologie nirgends angewendet.

Ferner bespricht der Autor noch ganz kurz das Analgesin, das Quabain, das Formanilid Neumann, das Nervocitin, Nirvanin und Nalicin.

Eine breite Besprechung erfährt das Adrenalin, seine chemischen und physikalischen Eigenschaften werden auf Grund einer großen Literaturzusammenstellung gründlichst erläutert. Die zahlreichen Rezeptformeln aller bekannten Anästhetica in verschiedener Anwendungsweise ergänzen die Arbeit des Autors zu einem großen Nachschlagewerk, in dem sich leicht auch der praktische Arzt die nötigen Informationen holen kann. Fröschels.

Parästhesie des Kehlkopfes und des Rachens. Von Botey. (Gaceta médica catalana. 30. Juni 1913.)

Botey führt zwei neue Symptome an, die in keiner anderen Krankheit angetroffen werden: Das Symptom des Cocains und dasjenige der Larynxkompression. Die Cocainpinselungen sowie der Druck auf die vordere Fläche des Halses steigern den Schmerz bei solchen Patienten. Sollte das Cocain eine Erleichterung der Symptome veranlassen, so ist man sicher, daß man es mit einem entzündlichen Prozeß zu tun hat. Menier.

Über Injektionen von metallischem Quecksilber zur Behandlung der Hals- und Nasensyphilis. Von Dr. Ed. Richter (Plauen i. V.). (Arch. f. Laryng. 23. H. 3.)

Aus den Versuchen des Verfassers geht hervor, daß 3—4 Spritzen à 0·2 metallischen Quecksilbers, ins glutäale Fett- oder Muskelgewebe appliziert, schmerzlos aufgenommen werden und zur Heilung luetischer Halsaffektionen genügen. R. Hoffmann (Dresden).

Die praktische Verwendung der Lokalanästhesie im Krankenhaus. Von D. Eberle. (Arch. f. klin. Chir. 99. 1912. S. 1020.)

Von den zahlreichen, im Stadtkrankenhause zu Offenbach a. M. in Lokalanästhesie nach Braun ausgeführten Operationen, über welche Eberle berichtet, seien folgende hervorgehoben: Versorgung einer durch Gasexplosion entstandenen schweren Augen- und Nasenverletzung durch Naht (und Enucleatio bulbi). 3 Fälle von Operation des Empyema antri Highmori durch Eröffnung vom Munde aus in der Fossa canina unter Herstellung einer breiten Ver-

Generated on 2019-10-24 14:36 GMT / http://hdl.handle.net/2027/uc1.b3252762
Public Domain in the United States, Google-digitized / http://www.hathitrust.org/access_use#pd-us-google
Digitized by Google
Original from UNIVERSITY OF CALIFORNIA

bindung mit der Nasenhöhle, 5 Zungenoperationen (darunter ein Carcinom), eine Ausschälung einer Sublingualcyste, 4 Hasenschartenoperationen, 2 Gaumenplastiken, 2 partielle Oberkieferresektionen, 19mal Exzision von tuberkulösen Lymphomen, 26 Strumektomien und eine Laryngektomie bei einem 72jährigen, sehr dekrepiden Manne wegen Ca. laryngis bei chronischer Bronchitis und Emphysema pulmonum; die Operation verlief vollkommen schmerzlos; auch der Schleimhautreflex war erloschen; Blutung minimal. Auf Grund durchwegs guter Erfolge empfiehlt Verf. wärmstens die Lokalanästhesie mit Novocain-Suprarenin in Verbindung mit der modernen Technik.

H. H. Schmid (Prag).

Der akute Schnupfen und die akute Adenoiditis beim Säugling und im ersten Kindesalter. Von Lautmann. (Annales des Maladies de l'oreille etc. 1913. Nr. 3.)

Im allgemeinen glaubt man, daß die gehäuften Schnupfenattacken beim Säugling eine Folge von adenoiden Wucherungen sind, wobei man der Meinung ist, daß die kongenitalen Adenoiden etwas sehr häufiges wären. Tatsächlich besteht das umgekehrte Verhältnis, und entwickeln sich die Adenoides erst infolge der gehäuften Schnupfenattacken. Ursache dieser Rezidive von Rhinitis sind neben Erkältung schlechte Luftverhältnisse im Wohnzimmer und neben einer gewissen ererbten Disposition, auch ein Fehler in der Ernährungsweise dieser jungen Pat., auf die im allgemeinen in der Praxis wenig geachtet wird. Während eines Anfalles von Rhinitis ist in erster Linie für Wegbarmachung der Luftpassage zu sorgen, was am besten erreicht wird durch eine 1%ige Cocain- und Adrenalinsalbe. Außerdem muß die Sekretion entfernt werden, der entzündliche Zustand der Schleimhaut bekämpft werden und eventuell auch eine antiseptische Aktion ausgeübt werden. Hierzu eignen sich am besten medikamentöse Injektionen in jede Nasenhöhle, am bequemsten mit der Spritze von Marfan ausgeführt, die ein verkleinertes Modell der gewöhnlichen Tripperspritze mit olivenförmigem Nasenansatz darstellt. Als Injektionsflüssigkeit, die den oben genannten Anforderungen gerecht wird und die zarte Nasenschleimhaut nicht reizt und nach Verschlucken, außer Schwarzfärbung der Stühle, keinen Nachteil aufweist, hat sich dem Autor folgende Lösung bewährt: Collargoli 10—20 *g*, Protargoli 10—30 *g*, Aqu. dest. 20 *g*, von den man wiederholt in die Nasenhöhle des Kindes injizieren kann. Es ist nur rätlich, die Lösung gegen das Cavum und nicht gegen die Ethmoidalgegend zu senden, was durch entsprechende Lagerung des Kopfes des Kindes und Aufsetzen der Spritze erreicht wird. Intern hat sich die gleichzeitige Verabfolgung von Aspirin bewährt, auch wenn die Kinder fieberfrei sind. Gewöhnlich werden beide obgenannten lokalen Mittel hintereinander angewendet. Auch das Menthol in Salbenform kann nützlich verwendet werden, jedoch muß man bei Pat. unter zwei Jahren vorsichtig sein. Eine operative Entfernung der Adenoiden hat sich als immer seltener in diesem Alter gezeigt bei Befolgung der ausgeführten Be-

Digitized by Google
Original from UNIVERSITY OF CALIFORNIA
Generated on 2019-10-24 14:36 GMT / http://hdl.handle.net/2027/uc1.b3252762
Public Domain in the United States, Google-digitized / http://www.hathitrust.org/access_use#pd-us-google

handlungsweise. Selbstverständlich werden viele dieser Pat. später im 4. bis 6. Lebensjahre operiert werden müssen, aber die Operation wird dann mit besseren Chancen eines definitiven Resultates ausgeführt werden.

Lautmann.

II. Nase und Nebenhöhlen, Hypophyse.

Zur Untersuchung der Keilbeinhöhlen mittelst Röntgenstrahlen. Von Dr. Max Scheier (Berlin). (Arch. f. Laryng. 23. H. 3.)

Über die von Pfeiffer (Arch. f. Laryng. 23) beschriebene röntgenographische Darstellung der Keilbeinhöhlen ist von Scheier schon 1908 in den Beiträgen von Passow und Schäfer berichtet worden. Er sah indes bei keinem seiner Fälle so deutliche Schattendifferenzen zwischen beiden Seiten, daß er den Befund auf dem Skiagramm für die Diagnose eines Empyems verwerten konnte. Wohl aber gibt das Negativ genaue Auskunft über die Existenz, über die Gestalt und Größe der Keilbeinhöhle, über die Breite von vorn nach hinten, über die Lage des Septums. R. Hoffmann (Dresden).

Nasendestruktionen infolge Erkrankungen des Septums mit besonderer Berücksichtigung der Hämatome und der Abscesse. Von Dr. G. Trautmann (München). (Arch. f. Laryng. 23. H. 3.)

Abgesehen von den Destruktionsprozessen, die sich als Ausdruck einer allgemeinen Erkrankung am Septum nasale abspielen, können solche hervorgerufen werden durch:

I. Propagierte Septumerkrankungen. Durch Zahncaries oder Zahncyste (Killian) können seröse Perichondritiden des Septums entstehen. Im Falle von Antié führte eine Septumfistel in die chronisch erkrankte Keilbeinhöhle. Auch von Adenoiden oder chronischen Nasopharynxkatarrhen werden Nasenscheidewandeiterungen induziert. Im Falle W. J. C. Merrys wird der gegenseitige Druck der geschwollenen, chronisch entzündeten, sich berührenden Schleimhautflächen bei Muschelhypertrophie als Ursache der zur Perforation führenden Nekrose des knöchernen Septums angesprochen.

II. Posttraumatischen Septumabceß. Die zur Hämatombildung führenden Traumen bewirken meist kein Einreißen der Septumschleimhaut, daher auch keine Blutung. Auch die Fraktur des knöchernen Nasengerüstes und der knorpeligen Nasenscheidewand wird meist vermißt. Der häufigste Ausgang des Hämatoms besteht in Abceßbildung. Dieser kann sich in ganzer Ausdehnung des Knorpel- oder Knochenseptums horizontal und vertikal ausbreiten und so an allen möglichen Stellen destruierend wirken, meist führt er zur Perforation. Die beiderseits in der Nase zu beobachtenden Geschwülste kommunizieren deshalb häufig miteinander. Die Ursache der Perforation ist nach Fischenich und Jurasz Nekrose durch Druck der Extravasate. Pollak sieht eine Knorpeldegeneration als das primäre, das Trauma nur als auslösen-

Digitized by Google
Original from UNIVERSITY OF CALIFORNIA
Generated on 2019-10-24 14:36 GMT / http://hdl.handle.net/2027/uc1.b3252762
Public Domain in the United States, Google-digitized / http://www.hathitrust.org/access_use#pd-us-google

des Moment der Hämatom- und Absceßbildung an. Die Frühzeitigkeit, mit der die Nekrose zu beobachten ist — schon nach einigen Stunden — und die Seltenheit des Hämatoms und Abscesses — im Gegensatz zu dem bei Kindern so häufigen Trauma — sprechen für Pollaks Auffassung. Die an der Knorpel-Knochen- oder Knorpel-Hautgrenze gelegenen Löcher führen zur Einsenkung. Ihr kann eine frühzeitige Entleerung des Ergusses durch keilförmige Exzision eines Stückes der Septumschleimhaut begegnen.

III. Akute Infektionskrankheiten. 1. Typhus. In einem Teil der Fälle ist die bestehende Trockenheit der Schleimhaut die Ursache zu mechanischen Insulten durch den bohrenden Finger. Sie führen zu Perforationen. In anderen Fällen entstehen Septumabscesse und Perforationen durch direkte Einwirkung des Krankheitsvirus. 2. Scarlatina. Die Rachenerkrankung kann von den Choanen aus auf die Nasenhöhlen übergreifen und hier lokale Eiterung, Gangrän, auch allgemeine Sepsis hervorrufen. 3. Variola. Ein Fall von Septumabsceß ist von Wroblewsky berichtet. 4. Diphtherie. Geschwürige Prozesse können zur Nekrose des Knorpels und Knochens der Scheidewände führen. 5. Erysipel. Es sind Hämatome, Perichondritis serosa und Abscesse beobachtet. 6. Influenza. Der hämorrhagischen Tendenz der Krankheit entsprechen die beobachteten Hämatome des Septums. In späteren Stadien wandeln sie sich zu Abscessen um.

IV. „Idiopathische" Erkrankungen am Septum nasi. 1. Spontane Hämatome. Sie werden von Danziger und Hecht nicht anerkannt, sondern der Influenza zugeschrieben. Ferner ist dem Trauma eine ähnliche Rolle zuzuweisen wie bei der Entstehung der Othämatome. 2. Spontane, seröse Perichondritis. Auch diese Erkrankung ist nicht sichergestellt. Nach v. Bergmann stellt in den allermeisten Fällen eine Perichondritis des Septums, auch die seröse, eine Äußerung der gummösen Periode der Syphilis dar. Als idiopathisch ist ein Fall von Fischenich beschrieben, indes ist an vorangegangenes Erysipel zu denken. Pollak vertritt die Ansicht, daß es sich in seinem Falle um eine primäre Erkrankung der Cartilago quadrangularis handelt. 3. Akute Abscesse der Nasenscheidewand. Verfasser faßt sie als akute, lokale Infektionskrankheiten auf. Er gibt eine Zusammenstellung von 30 Fällen, darunter drei eigenen. Von letzteren war einer mit linkseitiger Keilbein- und Kieferhöhleneiterung kombiniert. 24 Fälle der Zusammenstellung wurden operiert, 10 davon hinterließen eine Einsenkung des Nasenrückens. Sie hat ihren charakteristischen Sitz an der Grenze des Knochens und des Knorpels der äußeren Nase, im Gegensatz zu Ozaena und Syphilis. Die Nasenflügel werden in die Höhe gezogen und verbreitert. Die beste Operationsmethode ist die keilförmige Exzision; sie ist doppelseitig nur dann vorzunehmen, wenn die Absceßhöhlen nicht kommunizieren.

R. Hoffmann (Dresden).

Digitized by Google
Original from UNIVERSITY OF CALIFORNIA
Generated on 2019-10-24 14:36 GMT / http://hdl.handle.net/2027/uc1.b3252762
Public Domain in the United States, Google-digitized / http://www.hathitrust.org/access_use#pd-us-google

Eine Fensterresektion des Ductus naso-lacrimalis in Fällen von Stenose. Von Dr. J. M. West (Baltimore). (Arch. f. Laryng. 24. H. 1.)

Verfasser eröffnet den Ductus naso-lacrimalis intranasal oberhalb der unteren Muschel, diese unberührt lassend. Er hat unter 7 Fällen 5 Heilungen und 2 Besserungen erreicht. R. Hoffmann (Dresden).

Über die Methoden der operativen Behandlung von Hypophysistumoren auf endonasalem Wege. Von Dr. Oskar Hirsch (Wien). (Arch. f. Laryng. 24. H. 1.)

Bericht über 4 Fälle.

Verfasser schildert die von den Chirurgen geübten Verfahren zur Entfernung von Hypophysistumoren, insbesondere das von Schloffer. Die hiermit verbundene Aufklappung der Nase und Ausräumung des Naseninnern bedingen allgemeine Narkose, verursachen starke Blutung und gefährden hierdurch das Leben des Pat. Auch hinterlassen sie Entstellung des Gesichtes. Diesen Gefahren begegnet Hirsch durch endonasales Verfahren in Lokalanästhesie. Die Gefahr der Meningitis ist beiden Methoden gemeinsam, doch sind die vier von Hirsch operierten Fälle frei davon geblieben. Die erste seiner endonasalen, im ersten Falle geübten Methode bestand in breiter Eröffnung einer Keilbeinhöhle, Aufmeißelung des Hypophysenwulstes und Schlitzung der Dura. Die spätere, in 3 Fällen ausgeführte Operation dehnt die Killiansche submuköse Fensterresektion des Nasenseptums auch auf die hinteren Abschnitte des Vomers und der Lamina perpendicularis oss. ethm., auf das Rostrum sphenoidale sowie auf die vordere Wand beider Keilbeinhöhlen und des Septum sphenoidale aus, so daß der Hypophysenwulst freiliegt. Aufmeißelung desselben und Schlitzung der Dura folgen wiederum. Die am Tumor selbst vorgenommene Operation bestand 1mal in Einstich und Entfernung cystischer Flüssigkeit, 2mal nur in Anlegung einer Duralücke und 1mal in Entfernung eines kirschgroßen Teiles des Tumors durch den scharfen Löffel. Die zuvor drohende Gefahr der Erblindung wurde in allen Fällen abgewendet.

R. Hoffmann (Dresden).

Zur submukösen Resektion der Nasenscheidewand. Von Dr. L. Klemptner (Seattle, Wash.). (Arch. f. Laryng. 23. H. 3.)

Verfasser vermeidet dauernde Perforationen der Nasenscheidewand durch Anlegung eines in verschiedene Ebenen fallenden Schleimhautschnittes auf jeder Seite. R. Hoffmann (Dresden).

Eine neue röntgenographische Darstellungsmethode der Keilbeinhöhlen. Von Dr. Willy Pfeiffer (Frankfurt a. M.). (Arch. f. Laryng. 23. H. 3.)

Verfasser gibt eine Beschreibung der Röntgenographie der Keilbeinhöhlen im vertikalen Durchmesser. Die X-Strahlen passieren hierbei den Schädel in der Richtung Scheitelhöhe—Regio submentalis oder umgekehrt. Die Keilbeinhöhlen können so nebeneinander dargestellt werden.

R. Hoffmann (Dresden).

Generated on 2019-10-24 14:36 GMT / http://hdl.handle.net/2027/uc1.b3252762
Public Domain in the United States, Google-digitized / http://www.hathitrust.org/access_use#pd-us-google
Digitized by Google
Original from UNIVERSITY OF CALIFORNIA

Nachtrag zu meiner Arbeit über einen Fall von traumatischer Anosmie. Von Dr. Oswald Levinstein (Berlin). (Arch. f. Laryng. 23. H. 3.)

Hinweis auf die von Scheier (B. kl. W. 1893. Nr. 17) veröffentlichten einschlägigen Fälle. R. Hoffmann (Dresden).

Ein Fall von beiderseitiger Choanalatresie beim Neugeborenen. Aus der Universitätsklinik für Ohren-, Nasen- und Kehlkopfkrankheiten in Heidelberg (Prof. Dr. Kümmel). Von Dr. A. Göz. (Zschr. f. Ohrhlk. 68. H. 1.)

Den wenigen in der Literatur verzeichneten Fällen von Atresie beider Choanen bei sonst normal gebildeten Neugeborenen fügt Verfasser einen selbst beobachteten Fall hinzu. $3^1/_2$monatliches Kind, stark dyspnoisch, inspiratorische Einziehung am Jugulum und Epigastrium. Das Trinken schien keine wesentlichen Schwierigkeiten zu machen. In beiden Nasenhälften massenhaft Schleim. Eine eingeführte Nasensonde stieß beiderseits in einer Tiefe von 3 bis $3^1/_2$ *cm* auf einen festen Widerstand. Nach Cocainadrenalisierung konnte auf der einen Seite die verschließende Membran von vorn gesehen werden. Mund-Rachen normal, Trommelfelle beiderseits leicht retrahiert. Operation mit Trephine, wobei sich feststellen ließ, daß es sich um einen dünnwandigen, knöchernen Verschluß handelte. Dilatation mit dünnen Zelluloidbougies. Da der Versuch, das regelmäßige Bougieren zu unterlassen, Atembeschwerden nach sich zieht, muß die Bougierung vorläufig beibehalten werden. Lawner.

Über Osteomyelitis des Oberkiefers und ihre Beziehung zum Kieferhöhlenempyem. Aus der Ohren- und Kehlkopfklinik der Universität Rostock (Professor Körner). Von Dr. Lessing. (Zschr. f. Ohrhlk. 68. H. 1.)

Krankengeschichten von 2 Fällen von Osteomyelitis bei Kindern, welche die Ansicht Brown Kellys bestätigen, daß bei dieser Erkrankung, die in 60% der Fälle Neugeborene betrifft, die Kieferhöhle überhaupt nicht beteiligt oder nur als sekundäre Erscheinung aufzufassen ist. Verfasser betont, daß man, wenn Kinder unter Symptomen eines Kieferhöhlenempyems erkranken, stets an eine Oberkieferosteomyelitis denken müsse, ebenso bei Erwachsenen bei Symptomen einer Periostitis am Alveolarfortsatz, sobald die Erscheinungen nicht bald nach Extraktion des schuldigen Zahnes zurückgehen. Die Heilung ist durch gründliche Entfernung von Sequestern oder sequestrierten Zahnkeimen bei Kindern und gründliche Ausräumung bis ins Gesunde zu erzielen. Lawner.

Neue Behandlung der Ozaena. Von Oller Rabasa. (Revista espanola de laringologia. März-April 1913.)

Verfasser wendet den Sauerstoff an, der unter Druck mit Hilfe eigens konstruierter Kanülen auf die Schleimhaut projiziert wird. Der Sauerstoff wirkt als Antisepticum und zugleich als Reinigungsmittel, da er die Borken von der Schleimhaut ablöst. Dazu ist die Schleimhaut durch das Gas wie neu belebt. Es ist eine Art Massage, die alle Vorteile jener Behandlungsweise besitzt. Menier.

Digitized by Google
Original from UNIVERSITY OF CALIFORNIA
Generated on 2019-10-24 14:36 GMT / http://hdl.handle.net/2027/uc1.b3252762
Public Domain in the United States, Google-digitized / http://www.hathitrust.org/access_use#pd-us-google

Kieferhöhlenerkrankung dentalen Ursprunges. Von Campos Igual. (Policlinica, Valencia. Juli 1913.)

In diesem Artikel gibt Verfasser Winke für den Praktiker, um diese Krankheit zu erkennen und nötigenfalls zu behandeln. Menier.

Über das Vorkommen von Zähnen in der Nasenhöhle. Von Dr. Max Scheier (Berlin). (Arch. f. Laryng. 23. H. 3.)

Der im rechten unteren Nasengang eines 40jährigen Mannes gefundene Zahn wies die Krone eines Schneidezahnes auf, dessen laterale Fläche nach vorn gerichtet war. Seine Wurzel befand sich im knöchernen harten Gaumen. Verfasser bespricht sodann einige Schädelpräparate, welche verirrte Zähne aufweisen. R. Hoffmann (Dresden).

Das Ansaugen der Nasenflügel und seine operative Beseitigung. Von Doktor M. Halle (Charlottenburg). (Arch. f. Laryng. 23. H. 3.)

Verfasser hebt unter den Ursachen der Ansaugung die zu starke Krümmung der Cartilago alaris in der Richtung von oben nach unten hervor und beschreibt einige kleine operative Eingriffe zur Beseitigung dieser und anderer Anomalien des Naseneinganges. R. Hoffmann (Dresden).

Zur Geschichte der radikalen Kieferhöhlenoperationen. Von Prof. Dr. Gerber (Königsberg i. Pr.). (Arch. f. Laryng. 23. H. 1.)

Verfasser führt den Nachweis, daß er die unter dem Namen Luc-Caldwell bekannte Operation unabhängig von Luc und schon lange vor der Publikation Lucs angewandt habe, so daß er bei einer Aufstellung der Methoden vor Luc, zum mindesten aber neben ihm genannt werden müsse.

R. Hoffmann (Dresden).

Intranasale Operationen am Tränenapparat. (Intranasal operations upon the lacrymal apparatus.) Von S. Yankauer (New-York). (Journ. A. M. A. 20. Juli 1913.)

Verf. beschreibt in ausführlicher Weise seine Methode der intranasalen Eröffnung des Tränenkanals. Der Grundgedanke ist die Abhebung der Schleimhaut von der lateralen Nasenwand in ähnlicher Weise wie bei der submukösen Septumresektion, die breite Eröffnung der nasalen Wand des Ductus nasolacrymalis und die Vernähung des Schleimhautlappens. In 9 berichteten Fällen erzielte Verf. durch diese Methode Aufhören der Eiterung, in allen (bis auf einen) Verschwinden der Epiphora. Otto Glogau.

Die Einpflanzung eines Knorpelstückes in das submukös resezierte Septum zur Verhütung von Perforationen. (Transplantation of a piece of cartilage into the septum to prevent perforation after submucous resection.) Von R. H. Brown. (Laryngoscope. 20. 2. Dezember 1912.)

Bei stark verkrümmten Septen, besonders beim Vorhandensein großer Spinae, ist die Schleimhaut oft derart verdünnt, daß eine Perforation unvermeidlich ist. Durch Einpflanzung einer dünnen Schichte vom entfernten Knorpel und durch Fixation desselben (entsprechende Packung) wird die Perforation verhindert. Der Knorpel wird stets absorbiert. Otto Glogau.

Digitized by Google
Original from UNIVERSITY OF CALIFORNIA
Generated on 2019-10-24 14:36 GMT / http://hdl.handle.net/2027/uc1.b3252762
Public Domain in the United States, Google-digitized / http://www.hathitrust.org/access_use#pd-us-google

Ein Fall von traumatischer Anosmie. Von Dr. Oswald Levinstein (Berlin). (Arch. f. Laryng. 23. H. 3.)

Verfasser schildert die möglichen Lokalisationen der zu Anosmie führenden Traumen. In einem Falle seiner Beobachtung handelte es sich mit Wahrscheinlichkeit um eine Anosmia traumatica intercrania, die topographisch nicht näher zu bestimmen war. R. Hoffmann (Dresden).

Ein neues Verfahren zur Verkleinerung geschwollener Muscheln. (A new Procedure of Turgescent Turbinates.) Von Francis B. Kellogg (Los Angelos). (Journ. Ophth. O. L. 18. Nr. 111. November 1912.)

Das weiche Gewebe wird mittelst Nasensäge bis in den Knochen hinein durchtrennt. Die Blutung wird durch Tamponade verhindert, die nach 24 Stunden gewechselt und nach 48 Stunden entfernt wird. Otto Glogau.

Nasenverstopfung und die Möglichkeit ihrer Behebung durch submuköse Resektion der Nasenscheidewand. (Nasal Obstruction and the Value of the submucous Resection of the nasal septum for its Relief.) Von James F. Mc. Cav (Watertown). (Journ. Ophth. O. L. 18. Nr. 111. November 1912.)

Verf. meint, daß Nasenverstopfung mit all ihren Begleiterscheinungen in 75% der Fälle durch Deflexionen oder Deviationen des Septums bedingt wird. Deshalb soll auch das Septum zuerst operiert und weiche Obstruktionen (adenoide Wucherungen, Polypen, vergrößerte Muscheln erst später behoben werden. Die submuköse Resektion bringt das Schwellgewebe zur Norm zurück und drainiert die Nebenhöhlen. Otto Glogau.

Die Deviation des Septums; ihr Einfluß auf den Allgemeinzustand und ihre chirurgische Behandlung. (Deviated nasal septum; its influence on the general health; surgical treatment.) Von Alexander C. Magruder. (Kentucky Med. Journ. 21. Nr. 6. 15. März 1913.)

Folgende Zustände werden durch das Vorhandensein einer Septumdeviation bedingt: allgemeine Unterernährung infolge mangelhafter Sauerstoffzufuhr, Erkrankung der Nebenhöhlen unter häufiger Mitbeteiligung des Auges, zufolge mangelhafter Drainage, chronische Rhinitis, Pharyngitis, Laryngitis, Tracheitis und Bronchitis, zufolge der Mundatmung, Indigestion zufolge der Verschluckung von Schleim und Bakterien, chronischer Mittelohrkatarrh, Asthma und Heufieber. Durch submuköse Resektion des deviierten Septums werden diese Zustände geheilt oder zumindest bedeutend gebessert; selbst Tuberkulose kann dadurch geheilt werden. Otto Glogau.

Ein nützliches Verfahren bei der submukösen Septumresektion. (A useful Proceede in Submucous Resection of the Nasal Septum.) Von F. C. Smith (New-York). (Journ. A. M. A. 20. Juli 1913.)

Verf. macht die primäre Inzision mit der Kauterisationselektrode und schreibt diesem Verfahren folgende Vorteile zu: größere Antisepsis, Blutlosigkeit, Auffransung der Ränder der Schleimhaut und des Periosteums, somit leichtere Ablösbarkeit. Otto Glogau.

Digitized by Google
Original from UNIVERSITY OF CALIFORNIA
Generated on 2019-10-24 14:36 GMT / http://hdl.handle.net/2027/uc1.b3252762
Public Domain in the United States, Google-digitized / http://www.hathitrust.org/access_use#pd-us-google

Die Augensymptome der Nebenhöhlenerkrankung. (Visual symptoms of accessory sinus disease.) Von Percy Friedenberg (New-York). (Ophthalmology. 9. Nr. 2. Januar 1913.)

Nach der Ansicht des Verf. kommt es in den meisten Fällen dem Ophthalmologen zu, die auf Sinuserkrankungen hinweisenden funktionellen oder organischen Augenstörungen zu bestimmen, während der Rhinologe durch Untersuchung und explorative Eröffnung der Nebenhöhlen die Ausdehnung, den Charakter und die Schwerheit der Sinuserkrankung festzustellen hat. Der Ophthalmologe soll aber jederzeit in der Lage sein, einen chirurgischen Eingriff vornehmen zu können, der die okulären und orbitalen Symptome beheben soll, während der Rhinologe andrerseits alle ophthalmologischen Untersuchungsweisen zur Feststellung der okulären Symptome der Nebenhöhlenerkrankung beherrschen soll. Die Augensymptome entstehen durch Nervenreiz (Reflex), durch direkte Wirkung toxischer Substanzen, durch mechanischen Druck oder durch Hyperämie infolge Gefäßveränderungen. Das wichtigste Augensymptom ist die Vergrößerung des blinden Fleckes; es kommt besonders bei Erkrankung der hinteren Siebbeinzellen vor. Otto Glogau.

Über das Vorkommen von Diphtheriebazillen im Nasen- und Rachensekret ernährungsgestörter Säuglinge. Von Conradi-Cöln. (M. m. W. 60. Nr. 10.)

Bei 10 unterernährten Säuglingen konnte Conradi wiederholt im Nasen- und Rachensekret echte Diphtheriebacillen nachweisen, ohne daß eines derselben jemals Symptome einer klinisch manifesten Diphtherie zeigte. Conradi bezeichnet sie als harmlose Schmarotzer, die aber volle Beachtung verdienen, da sie leicht klinische Erscheinungen hervorrufen und so zu einer En- bzw. Epidemie führen können. Er betont ausdrücklich, daß man nicht von einer Nasendiphtherie sprechen könne, weil eben das charakteristische Krankheitsbild fehle, wie es von Heubner geschildert sei. Erschwerte Nasenatmung, Ausfluß jauchigriechender Flüssigkeit, Nasenöffnungen und Oberlippe exkoriierend. Auf diesen Wundflächen erscheinen dann unter Umständen noch membranöse Beläge, während die dünne Sekretion allmählich in eine mehr dickeitrige übergeht.

Reinhard.

Über einen Symptomenkomplex nasalen Ursprunges, als Ausdruck von Lungentuberkulose. Von Dr. E. Fabri. (Archivio italiano di laringologia. 23. H. 1.)

Bei 11 Fällen von latenter Tuberkulose trat frühzeitig vor dem Ausbruch der tuberkulösen Erscheinungen eine akute Rhinitis auf, die sich durch Schwellung und Hyperämie der unteren Muschel kundgab.

Rimini (Triest).

Die Behandlung der Rhinitis vasomotoria mittelst Einspritzung von Alkohol-Cocain. Von Lien. (Revue hebdomad. de laryngologie. 1913. Nr. 4.)

Einfache Methoden lohnt es sich immer zu empfehlen, namentlich wenn es sich um Behandlung solcher langwierigen Zustände handelt wie die Rhinitis vasomotoria, die als Heuschnupfen, Hydrorrhoea nervosa etc. eine wahre crux

Digitized by Google
Original from UNIVERSITY OF CALIFORNIA
Generated on 2019-10-24 14:36 GMT / http://hdl.handle.net/2027/uc1.b3252762
Public Domain in the United States, Google-digitized / http://www.hathitrust.org/access_use#pd-us-google

für Rhinologen ist. Lien empfiehlt, in den vorderen Pol der (wahrscheinlich unteren) Muschel 1 *g* eines Gemisches von 1% Cocain und 80% Alkohol einzuspritzen. Es genügen 2—3 Einspritzungen, um eine Besserung bis Heilung zu erzielen. Prof. Gaudier, der die Methode bei 18 Pat. versucht hat, erklärt sich sehr befriedigt von ihr. Es gelang ihm bei einigen Pat. schon mit einer einzigen Einspritzung, die vor der Heuschnupfenperiode gemacht worden ist, Pat. über die mißliche Periode hinüber zu bringen. Nachteile hat die Methode keine. Wenn vier Einspritzungen in wöchentlichem Zwischenraum keine Besserung herbeiführen, setzt Lien die Einspritzungen nicht fort. Lautmann.

Ein Stein in der Kieferhöhle. (Stone in the antrum of Highmore.) Von N. B. Carson (St. Louis). (Interstate Med. Journ. 20. Nr. 3. März 1913.)

Bei 67jährigem Mann findet sich ein großer Tumor des Antrum vor, der mit bedeutender Schwellung der entsprechenden Gesichtshälfte und des Auges verbunden ist. Die Radikaloperation besteht in Entfernung des ganzen Oberkiefers und des Auges. Die steinartige Masse hat einen Durchmesser von 7 *cm* und erweist sich bei mikroskopischer Untersuchung als Pflasterepithelkrebs.

Otto Glogau.

Der gegenwärtige Stand der Chirurgie der Hypophyse. Von Lenormant. (Presse Médicale. 1913. Nr. 30.)

In Frankreich hat sich bisher die operative Behandlung der Erkrankungen der Hypophyse nicht recht einbürgern können. Es wurde bisher von Lecene ein Fall operiert, der tödlich endete. Lenormant hat, wie es scheint, keine praktische Erfahrung über den Gegenstand, doch gibt er in vorliegender Arbeit eine allgemeine Übersicht über die Frage, die, wenn sie auch die belgischen und italienischen Arbeiten nicht berücksichtigt, doch immerhin als erschöpfend betrachtet werden kann. Rhinologen, die namentlich die Arbeiten der Wiener Schule verfolgen, können neues aus dem Aufsatze nicht erfahren, doch dürfte sie der Eindruck interessieren, den Lenormant von den bisherigen Bemühungen der Chirurgen auf diesem Felde gewonnen hat. Zunächst findet Lenormant, daß die Operation bisher noch eine große Mortalität aufweist, die nach einer Arbeit von Toupet (1911) auf 29 Operationen 11 Todesfälle aufweist. Diese Statistik hat sich, wie bekannt, in der letzten Zeit mit dem Fortschritt der Technik geändert. Was die therapeutischen Resultate anlangt, so glaubt Lenormant, daß sie nur insofern günstig sind, als die Hirndrucksymptome verschwunden sind. Im großen und ganzen wirkt die Operation hauptsächlich dekompressiv. Wenig konstant und wenig evident erscheint ihm die Wirkung der Operation auf die echt hypophysischen Symptome. Bedenkt man, daß nach den Angaben der Autoren der adiposo-genitale Symptomenkomplex auf eine Hypofunktion der Hypophyse zu setzen ist, so ist auch nicht ersichtlich, wie die Operation eine wohltuende Aktion ausüben kann. Ebenso kann Lenormant nur schwer zugeben, daß die akromegalischen Symptome

Digitized by Google
Original from UNIVERSITY OF CALIFORNIA
Generated on 2019-10-24 14:36 GMT / http://hdl.handle.net/2027/uc1.b3252762
Public Domain in the United States, Google-digitized / http://www.hathitrust.org/access_use#pd-us-google

durch die Operation verschwinden können, höchstens könnte man durch die Operation erwarten, daß die Akromegalie aufgehalten wird. Wenn Resultate erzielt wurden, so dürften dieselben auch nicht als Dauerresultate betrachtet werden, wenn man wie Chiari z. B. sich mit der Herausbeförderung von kirschgroßen Partikelchen des Tumors begnügt. Doch muß Lenormant zugeben, daß einige günstige Resultate sich über Jahre hinaus gehalten haben, wenngleich bekanntlich wiederum in anderen Fällen der Tod ganz plötzlich nach anfänglicher Besserung eingetreten ist. Als erwähnbaren Nachteil der Operation muß Lenormant die Entstellung des Gesichtes und, namentlich nach den intranasalen Methoden, die Ozaena betrachten. Als Resümee seines Eindruckes erscheint Lenormant die chirurgische Behandlung der Hypophyse als nicht vielversprechend, trotzdem sein hauptsächlicher Gewährsmann, Toupét, gerade entgegengesetzter Meinung ist. Die Chirurgie der Hypophyse wird wahrscheinlich den Platz räumen müssen, so wie Cushing glaubt, vor anderen therapeutischen Prozeduren, namentlich vor der Radiotherapie und der Organotherapie. Lautmann.

III. Nasenrachenraum, Pharynx und Mundhöhle.

Anästhesierung von der Nase aus zum Zwecke zahnärztlicher Funktionen an den oberen Schneidezähnen usw. Von Dr. Ed. Richter (Plauen). (Arch. f. Laryngologie. 24. H. 1.)

Durch fest auf den Nasenboden gepreßte Wattebäusche, die teils mit 10%iger Cocainlösung, teils mit 1%iger Suprareninlösung durchtränkt sind, ist Analgesierung der oberen Schneidezähne zu erreichen.

R. Hoffmann (Dresden).

Einiges über Tonsillitis und ihre Beziehungen zu anderen Erkrankungen. Von Dr. Hans Bachhammer (München). (Arch. f. Laryng. 23. H. 3.)

Bericht und tabellarische Übersicht über die seit 1907 am Münchener pathologischen Institut obduzierten einschlägigen Fälle. Den verhältnismäßig breitesten Raum beansprucht im untersuchten Material die Komplikation von tonsillärer Angina mit Septicopyämie. Die Ursachen dieser Komplikation sind besonders solche Anginen, die auf die Nachbarschaft übergreifen, jedoch auch mitunter verhältnismäßig unbedeutende, zum Teil chronische Mandelentzündungen. Dispositionelle und örtliche Verhältnisse spielen beim Zustandekommen der Komplikation eine Rolle, z. B. Schwangerschaft und Geburt, Traumen bei Osteomyelitis nach Angina. In einigen Fällen, bei jüngeren Personen, mußte bestehende chronische Nierenentzündung auf chronische Tonsillitis zurückgeführt werden. R. Hoffmann (Dresden).

Mein neuer Gaumenhaken. Von Prof. Dr. Kubo (Fukuoka, Japan). (Arch. f. Laryngologie. 23. H. 3.)

Das Instrument besteht aus einem Haken aus Aluminium und einer flügelartigen, S-förmigen Stützstange mit zwei Stützplatten, die seitlich von

Digitized by Google
Original from UNIVERSITY OF CALIFORNIA
Generated on 2019-10-24 14:36 GMT / http://hdl.handle.net/2027/uc1.b3252762
Public Domain in the United States, Google-digitized / http://www.hathitrust.org/access_use#pd-us-google

den Nasenflügeln zu liegen kommen und gleichzeitig die Rhinoscopia anterior gestatten. R. Hoffmann (Dresden).

Über die Verteilung der Drüsen und des adenoiden Gewebes im Bereich des menschlichen Schlundes. Von Dr. Oswald Lewinstein (Berlin). (Arch. f. Laryng. 24. H. 1.)

Die Schleimhaut des Schlundes weist — von Gaumen- und Zungentonsillen abgesehen — normalerweise nur eine geringe Zahl von Rundzellen auf. Die Gegenden, in denen sie zahlreicher gefunden werden, sind dieselben, in denen auch Drüsen reichlicher vorkommen, wie die oberen Partien des oralen Teiles des Velums, die Seitenstränge, die Schlundseite der Gaumenbögen u. a. Prädilektionsstellen für die Rundzellen sind die Schleimhauttaschen und die Drüsenausführungsgänge. Hier nehmen sie unter pathologischen Verhältnissen an Zahl beträchtlich zu. R. Hoffmann (Dresden).

Tonsillektomie. Von Dr. N. Rh. Blegvaad (Kopenhagen). (Arch. f. Laryng. 24. H. 1.)

Bleevad geht von dem Grundsatz aus, daß die Tonsillektomie in allen Fällen chronischer Mandelerkrankung (gewöhnlich einer Tonsillitis lacunaris chron.) auszuführen ist. Er empfiehlt zum Hervorziehen der Mandeln eine besondere Zange und im übrigen die Ausführung der Operation mit der kalten Schlinge. R. Hoffmann (Dresden).

Über die Angina der Seitenstränge (Pharyngitis lateralis acuta simplex und fossularis). Von Dr. Oswald Levinstein (Berlin). (Arch. f. Laryng. 23. H. 3.)

Der akut entzündete Seitenstrang zeigt in der oberhalb der Drüsen gelegenen Schicht lockeren Bindegewebes eine Infiltration mit Lymphocyten, denen — zum Unterschied von der chronischen Seitenstrangschwellung — eine nicht geringe Zahl von polynukleären Leukocyten beigemengt ist. Die aktive Hyperämie ist stärker, die Durchsetzung des Oberflächen- resp Fossulaepithels mit Leukocyten eine mächtigere als bei der chronischen Entzündung. Makroskopisch zeigt sich stärkere Rötung, mitunter ragen weiße Pfröpfe aus den Orificiis fossularum heraus. Die Pharyngitis lateralis acuta ist als Angina des in eine Tonsille umgewandelten Seitenstranges anzusehen.

R. Hoffmann (Dresden).

Pharynxödem bei Herzkranken. Von Horcasitas. (Revista ibero-americana de Ciencias médicas. März 1913.)

Das Pharynxödem kann bei Herzkranken vorkommen, besonders in den Herzleiden, welche das linke Orificium angegriffen haben. Die Prognose ist immer eine schwere; das Ödem kann weiter unten progredieren und die Stimmritze ganz verschließen. Verfasser berichtet über einen solchen Fall. Wenn das Herzleiden ein geringes ist, kann man die Prognose günstiger gestalten; es handelt sich dann um Pharyxödeme ex frigore, welche bei Herzkranken vorkommen und welche zu der Grundkrankheit nur entfernte Beziehungen haben.

Menier.

Digitized by Google
Original from UNIVERSITY OF CALIFORNIA
Generated on 2019-10-24 14:36 GMT / http://hdl.handle.net/2027/uc1.b3252762
Public Domain in the United States, Google-digitized / http://www.hathitrust.org/access_use#pd-us-google

Über Pemphigus acutus. Von Dr. Neufeld (Posen). (Arch. f. Laryng. 23. H. 3.)

Die 18jährige Kranke kam nach vorangegangener Mandelentzündung mit Zeichen septischer Entzündung im Munde in die Behandlung des Verfassers. Nachdem der Prozeß trotz allen Bemühungen einige Wochen fortbestanden hatte, entwickelte sich unter Temperatursteigerungen ein typischer, ausgedehnter Pemphigus foliaceus der Haut. Unter marastischen Erscheinungen erfolgte der Exitus letalis. R. Hoffmann (Dresden).

Die Behebung der Nasenverstopfung durch Orthodontie. Ein Aufruf zur frühzeitigen Erkennung und Behebung falscher Kieferentwicklung. (The Relief of Nasal Obstruction by Orthodontia. A Plan for Early Recognition and Correction of Faulty Maxillary Development.) Von W. H. Haskin (New-York). (Laryngoscope. November 1912.)

Verf. berichtet 6 Fälle, die gleichzeitig Nasenverstopfung infolge Septumdeviation, Muschelvergrößerung und adenoider Wucherungen mit unregelmäßigem Zahnwuchs und steilem Gaumenbogen aufwiesen. Orthodontische Behandlung mittelst spezieller Apparate trennte die Gaumennaht und regulierte den Zahnwuchs, wobei die Nasenverstopfung gleichzeitig folgendermaßen beeinflußt wurde: bei sämtlichen Pat. verschwand die Mundatmung und der Allgemeinzustand wurde bedeutend gebessert. Bei fünf wurde das Septum ganz gerade. Keiner der Pat. leidet mehr an Erkältung, der sie vor der orthodontischen Behandlung so häufig unterworfen waren. Bemerkenswert ist, daß bei 5 Fällen vorher die adenoiden Wucherungen entfernt worden waren, ohne die Mundatmung zum Verschwinden gebracht zu haben. Verf. spricht einer frühzeitigen Entfernung der adenoiden Wucherungen das Wort, da sonst der Oberkiefer und das Gesicht derart in ihrer Entwicklung beeinflußt würden, daß später selbst nach Entfernung der Wucherungen Mundatmung als organische „Gewohnheit" verbleibt. Verschwindet nach der Operation die Mundatmung nicht, dann soll der Pat. sofort dem Orthodentisten übermittelt werden, um durch Öffnen der Gaumennaht und Strecken der Zähne das Nasenlumen zu vergrößern. Otto Glogau.

Über die Histogenese der Mandeln und der adenoiden Wucherungen. Von Ed. Retterer. (Bulletin d'oto-rhino-laryngologie. 16. 1913. Nr. 2.)

Was Retterer hier vorträgt und mit einigen Abbildungen histologischer Präparate belegt, vertritt er schon seit zwei Dezennien in verschiedenen Publikationen. Grund zu einer neuen Veröffentlichung gibt ihm eine von Bilancioni publizierte Arbeit (La struttura delle Vegetazioni adenoidi), in der die Theorie Retterers als unhaltbar zurückgewiesen wird und die bekannten Hypothesen Stöhrs über die Auswanderung der Leukocyten aus den Follikeln vertreten werden. Retterer hat diese Hypothesen wiederholt als vollständig unbewiesen, als Täuschung erklärt und auf die vielen Widersprüche aufmerksam gemacht, die zwischen den Anhängern der Stöhrschen Ansichten herrschen. Woher stammen diese Leukocyten? Wer hat jemals deren Austritt von einem Lymph-

Digitized by Google
Original from UNIVERSITY OF CALIFORNIA
Generated on 2019-10-24 14:36 GMT / http://hdl.handle.net/2027/uc1.b3252762
Public Domain in the United States, Google-digitized / http://www.hathitrust.org/access_use#pd-us-google

gefäß oder Blutgefäß konstatiert? Um welche Art von Leukocyten handelt es sich, die wieder aus dem Follikel austreten? Nach Retterer verhalten sich die Dinge anders. Nach ihm ist der geschlossene Lymphfollikel anfangs nur ein Haufen von Epithelialzellen. Von der Peripherie beginnt das Cytoplasma einzuschmelzen, wodurch sich eine netzförmige Zwischensubstanz abscheidet. Je weiter der Entzündungsprozeß vor sich geht, desto deutlicher bildet sich die Anhäufung von rundlichen Zellen aus, die dann die bekannten Lymphfollikel darstellen. Die Lymphocyten sind mit anderen Worten alte Elemente, Überreste der Epithelialzellen. Wer die Vorlesungen des ehemaligen Wiener Pathologen Stricker in Erinnerung hat, dürfte die Ausführungen Retterers nicht als etwas völlig Unbekanntes finden. Lautmann.

Ein Fall von multiplen Fibrosarkomen des Oro-Pharynx. Von Okouneff. (Archives Internationales de laryngologie. 35. Nr. 1.)

Ausgehend von einem persönlichen Fall macht Okouneff auf die Seltenheit der Fibrosarkome im Vergleich zu den übrigen Tumoren des Pharynx und auch den Fibrosarkomen des Nasopharynx aufmerksam. Die Fibrosarkome des Mundpharynx sind sehr gefäßreich, was ihnen eine besondere Farbe gibt und Ursache von Blutungen ist. Je nach ihrem Sitze können sie entweder lange symptomenlos bleiben oder frühzeitig den Pat. durch Husten, Kitzeln etc. reizen. Im Gegensatz zu den echten Sarkomen entwickeln sie sich selten an der Mandel, sondern gehen von der seitlichen Bedeckung des Pharynx aus. Was den operierten Fall des Autors anlangt, so betraf er einen Pat. von 72 Jahren, bei dem der erste Tumor kirschengroß hinter dem oberen Rand des hinteren Gaumenbogens inseriert war. Daneben bestanden zahlreiche Venektasien bis zu Stecknadelkopfgröße. Nach Exstirpation des Tumors entstanden einige Monate später Rezidiven, und zwar zuerst in Form von 2 Knoten auf den beiden rechten Gaumenbögen, und später auf der linken Seite, oberhalb der Mandel von der Hinterfläche des linken Gaumenbogens ausgehend. Die histologische Untersuchung wies ein Fibrosarkom nach. Pat. starb an interkurrenter Pneumonie nach Exstirpation des dritten Rezidivs. Lautmann.

IV. Larynx.

Klinische Beiträge zur Pathologie des Kehlkopfkrebses. Von Professor Doktor E. Schmiegelow (Kopenhagen). (Arch. f. Laryng. 23. H. 3.)

Verfasser verfügt aus eigener Beobachtung über 48 Fälle primären Kehlkopfkrebses. Die Hauptmethode der Therapie ist die Thyreotomie mit Exzision der Neubildung, neuerdings ohne Tamponade des Kehlkopfes, mit primärer Naht der Larynxwunde ausgeführt. Mit Thyreotomie wurden 20 Fälle behandelt. Hiervon starben 4 im Anschluß an die Operation an Hämorrhagie (hiervon ein noch mit Tamponade behandelter Fall), 6 bekamen Rezidive, 10 wurden geheilt. Von 4 mit partieller Resektion des Larynxskeletts behandelten

Digitized by Google
Original from UNIVERSITY OF CALIFORNIA
Generated on 2019-10-24 14:36 GMT / http://hdl.handle.net/2027/uc1.b3252762
Public Domain in the United States, Google-digitized / http://www.hathitrust.org/access_use#pd-us-google

Fällen konnte keiner geheilt werden; sie starben an Rezidiven. Die totale Resektion des Kehlkopfes wurde 5mal vorgenommen: 1 Pat. ist seit 12 Jahren rezidivfrei, 2 starben an Rezidiven, 2 an Pneumonie post operationem. Verfasser faßt seine Erfahrungen wie folgt zusammen: Der Kehlkopfkrebs ist ein relativ gutartiges Leiden, wenn es frühzeitig erkannt und einer operativen Behandlung unterzogen wird. Die laryngoskopische Untersuchung in Verbindung mit der mikroskopischen der exzidierten Geschwulst sind die wichtigsten diagnostischen Hilfsmittel. Ein Kehlkopfkrebs kann in seinem Anfang durch die Thyreotomie mit einem Resultat entfernt werden, das sowohl in funktioneller als in vitaler Hinsicht als besonders günstig bezeichnet werden muß.

R. Hoffmann (Dresden).

Über Knochenneubildung in der Schleimhaut des Kehlkopfes und der Luftröhre. Von Prof. Dr. R. Dreyfuss (Straßburg i. E.). (Arch. f. Laryng. 23. H. 3.)

Aus den vom Verfasser aus 3 Fällen erhobenen Befunden ist zu folgern, daß es — außer den syphilitischen und skleromatösen — zwei Arten von multiplen Osteombildungen der Kehlkopf- und Luftröhrenschleimhaut gibt. Die eine Art entsteht in der subepithelialen elastischen Bindegewebsschicht direkt durch Verknöcherung des Bindegewebes, die andere geht vom Perichondrium der Trachealschleimhaut aus. R. Hoffmann (Dresden).

Beitrag zur Frage der linkseitigen Recurrenslähmung infolge von Mitralstenose. Von Dr. Georg Cohn (Königsberg i. Pr.). (Arch. f. Laryng. 24. H. 1.)

In dem vom Verfasser geschilderten, noch lebenden Fall liegt die Möglichkeit des seltenen Zusammenhanges zwischen Herzaffektion und Recurrensparese vor, den Ortner 1897 durch 2 Obduktionsbefunde sichergestellt hat.

R. Hoffmann (Dresden).

Über den Stridor congenitus laryngis. Von Hernandez. (Revista española de laringologia. Nr. 7. Januar-Februar 1913.)

Nach dem Verfasser soll man 2 Arten von Stridor unterscheiden: die eine, idiopathische, in welcher die Mißbildungen des Kehlkopfeintrittes nur eine begleitende Rolle spielen, und eine Art, welche ein Symptom von Larynxveränderungen darstellt. In allen Fällen von Stridor muß der Kehlkopf sorgfältig untersucht werden. Der idiopathische Stridor hat vielleicht seine Ursache in einer Inkoordination der Luftwege, welche ihrerseits ihren Grund in einer mangelhaften Entwicklung der Zentren des Kehlkopfes in der Hirnrinde oder in der Medulla oblongata findet. Der idiopathische Stridor verschwindet von selbst, wenn diese Entwicklung sich vollstreckt hat. Menier.

Über einen Fall von spontanem Auswurf eines voluminösen Kehlkopfpolypen. Von Dr. Luccardi Merli (Turin). (Archivio italiano di otologia etc. 24. H. 3.)

Von einer 42jährigen Pat. wurde durch einen heftigen Hustenstoß während eines Suffokationsanfalles aus dem Kehlkopf ein ziemlich voluminöser Polyp ausgeworfen. Rimini (Triest).

Digitized by Google
Original from UNIVERSITY OF CALIFORNIA
Generated on 2019-10-24 14:36 GMT / http://hdl.handle.net/2027/uc1.b3252762
Public Domain in the United States, Google-digitized / http://www.hathitrust.org/access_use#pd-us-google

Über die einseitige Erkrankung des Stimmbandes. Von P. Heymann. (Archives Internationales de laryngologie. 35. Nr. 1.)

Bekanntlich haben Rosenberg und später Heymann zuerst Fälle von Monochorditis beschrieben, die weder auf Krebs, noch auf Lues, noch auf Tuberkulose zurückzuführen waren und die unter einer gewöhnlichen adstringierenden und antiphlogistischen Behandlung zur Ausheilung gekommen sind. Daran muß man in der Praxis denken, um nicht übereilt allzu schwere prognostische Schlüsse zu ziehen, die durch den Gang der Ereignisse dementiert werden können. Gewiß ist eine strenge Beobachtung des Pat. nötig, gewiß ist die große Mehrzahl der Monochorditiden tuberkulöser Natur, aber die Tatsache der einfachen, katarrhalischen Monochorditis steht fest. Auf eine genauere Beschreibung läßt sich Heymann nicht ein. Lautmann.

Behandlung der Dysphagie in der Kehlkopftuberkulose mittelst Einspritzung von Alkohol. Von F. Bertram y Castillo. (Archives Internationales de laryngologie. 35. Nr. 1.)

Die Zahl der Publikationen, die aber die günstigen Resultate mit der Alkoholeinspritzung in den oberen Kehlkopfnerv berichten, sind so groß, daß man glauben dürfte, hierin endlich eine gute Behandlung gegen dieses qualvollste aller Leiden, die die Kehlkopftuberkulösen treffen können, gefunden zu haben. Was die stille, nicht veröffentlichte Erfahrung vieler Einzelner bisher war, daß die anempfohlene Hoffmannsche Technik diese günstigen Resultate nur selten zu erreichen gestattet, das hat der Autor nicht nur selber erfahren, sondern auch veröffentlicht. Nichtsdestoweniger war er von der Wirksamkeit der Behandlung so überzeugt, daß er trotz übler eigener Erfahrungen die Alkoholisation der oberen Kehlkopfnerven neuerdings wieder aufnahm, als ihm die Technik von P. Boncour bekannt wurde. Diese gestattete ihm in 6 Fällen so glänzende Erfolge zu erzielen, daß der Autor jetzt ebenfalls die Methode auf das wärmste empfiehlt. Für diejenigen der Leser, denen die Technik von Boncour nicht bekannt sein sollte, mag dieselbe hier resümiert werden. Zunächst wird das Operationsfeld, so weit es geht, mit Novocainsuprarenin anästhetisch gemacht. Hierauf wird mit einer 4 *cm* langen Nadel in der Mittellinie mitten zwischen oberem Schildknorpelrand und Zungenbein eingestochen, und zwar die Haut, der Hautmuskel und, wenn vorhanden, der Boyersche Schleimbeutel durchstochen, bis die Nadel aufgehalten wird durch den Widerstand, dem sie an der Membrana thyreohyoidea begegnet. Nun wird die Richtung der Nadel geändert und zwar horizontal nach hinten außen, parallel zum oberen Schildknorpelrand und ungefähr $^1/_2$ *cm* von ihm entfernt. Ist man so $2^1/_2$ *cm* vorgedrungen, so verspürt der Pat. den charakteristischen Schmerz im Ohr. Jetzt kann die Alkoholimpfung vor sich gehen. Von dem einen Einstich aus werden, ohne die Nadel zurückzuziehen, beide Nerven injiziert. Lautmann.

Digitized by Google
Original from UNIVERSITY OF CALIFORNIA
Generated on 2019-10-24 14:36 GMT / http://hdl.handle.net/2027/uc1.b3252762
Public Domain in the United States, Google-digitized / http://www.hathitrust.org/access_use#pd-us-google

V. Trachea, Bronchien, Oesophagus.

Fremdkörper in der Trachea. Von Luis Sune y Medan. (Revista de Ciencias médicas de Barcelona. Februar 1913.)

Ein Kind von 7 Monaten hatte Stücke von einer Eierschale aspiriert, es wurde tracheotomiert. Der Fremdkörper wurde später mit Hilfe der Brüningsschen Röhre extrahiert. Menier.

Zwei Fälle von Fremdkörpern im Oesophagus. Von Martinez. (La Prensa médica. 15. Mai 1913.)

Im ersten Falle handelte es sich um eine Münze (Centavo), die 3 Jahre im Oesophagus eingekeilt geblieben war. Die Entfernung gelang mit dem Graefeschen Haken. Im anderen Falle war es eine metallene Pfeife, die mit Hilfe des Kirmissonschen Korbes extrahiert wurde. Menier.

Narbige Stenose der Speiseröhre. Von Pelfort. (Revista de los Hospitales. Januar 1913.)

Bei einem 6jährigen Mädchen, welches 3 Jahre zuvor Essigsäure verschluckt hatte, traten sehr bedeutende Schluckbeschwerden auf. Mit dem Killianschen Oesophagoskop konnte man ein narbiges Band sprengen, welches 15 *cm* vor der Zahnreihe saß; dieses einmalige Einführen genügte, um eine Heilung herbeizuführen, die schon seit mehr als 6 Monaten besteht.

Menier.

Zelluloidpuppe, welche mehr als 2 Monate im linken Bronchus blieb. Von Baltar Cortes. (Revista española de laringologia. Januar-Februar 1913.)

Beschreibung eines Falles. Der Fremdkörper wurde mit Hilfe der Brüningsschen Röhre entfernt. Menier.

Ein einfaches Verfahren der tracheo-bronchialen Injektion zur Asthmabehandlung. Von Grünwald (München). (M. m. W. 60. Nr. 25.)

Verf. benutzt an Stelle des umständlichen Apparates von Novotny und Ephraim die Kehlkopfspritze zur endobronchialen Einspritzung. Bei empfindlichen Personen geht eine Bespülung des Kehlkopfes und des Rachens mit 20%iger Alypinlösung voraus. Tritt ein Stimmritzenverschluß oder Husten ein, so wartet man und benützt das nachfolgende Inspirium, um kräftig in die Tiefe zu spritzen. Zugleich läßt man unter Zurückziehen der Instrumente tief atmen und den Husten unterdrücken. Zur Einspritzung verwendet Grünwald zirka 1 cm^3 der mit destilliertem Wasser auf $^1/_{10}$‰ verdünnten vorrätigen Suprareninlösung, eventuell bei Reizzuständen zu gleichen Teilen mit: Novocain 0·3, Natr. chlor. 0·08, Aqu. dest. ad 10·0. Auf lange hinaus wirksam war das Verfahren dort, wo Schwellungen im Bronchialbaum bestehen, unwirksam, wo es sich um reflektorische Atemstörungen (von der Nase aus) handelt.

Reinhard.

Die Extraktion der Lungenfremdkörper beim Kinde. Von Sehrt (Freiburg i. B.). (M. m. W. 60. Nr. 27.)

Sehrt extrahierte bei einem 6jährigen Knaben aus dem Luftwege, etwas über dem Abgang des rechten Unterlappenbronchus, unter Benützung des

Generated on 2019-10-24 14:36 GMT / http://hdl.handle.net/2027/uc1.b3252762
Public Domain in the United States, Google-digitized / http://www.hathitrust.org/access_use#pd-us-google
Digitized by Google
Original from UNIVERSITY OF CALIFORNIA

Brüningsschen Elektroskops und der Pfeifferschen Nagelzange ein metallenes Zungenpfeifenstück von 6·5 *mm* im Durchmesser und 12 *mm* Länge, und zwar durch die untere Bronchoskopie. Nach dem Vorschlag von Killian, Hinsberg und Kümmel empfiehlt er bei Kindern diese Methode, d. h. die primäre Tracheotomie mit nachfolgender unterer Bronchoskopie, besonders bei denen auch nur der leiseste Verdacht auf Status thymolymphaticus oder Schilddrüsenabnormitäten besteht, weil es hierbei leicht während der Untersuchung plötzlich zu Todesfällen kommt infolge abnormer Schwellung im subglottischen Raum und der Trachealschleimhaut (Kropftod). Hier ist die obere Bronchoskopie gefährlich. Reinhard.

VI. Hals und Schilddrüse.

Echinokokkencysten der Schilddrüse. Von Landivar. (Revista de la Sociedad médica argentina. April 1913.)

In Anlehnung an zwei eigene Fälle gibt Verfasser eine Kasuistik der bis jetzt bekannten Fälle. Die Punktion soll verlassen werden; die einzige Operation, die anzuwenden ist, ist die Enukleation, die der Schilddrüsenexstirpation vollkommen gleicht. Menier.

Über Halslymphdrüsentuberkulose in ihrer Beziehung zu den Tonsillen und zur Lunge. Von Trautmann (München). (M. m. W. 60. Nr. 16.)

Bei Halslymphdrüsentuberkulose ist es wichtig, die Tonsillen genau zu untersuchen, da diese die Eingangspforte für die Tuberkelbacillen sind. Es gilt, nicht nur die erkrankten Drüsen zu entfernen, sondern unter Umständen auch die Tonsillen als primären Herd. Zu vergessen ist hierbei nicht, daß dieselben häufig intakt zu sein scheinen, und doch sind sie tuberkulös. Während so von den Tonsillen aus eine Infektion der Halslymphdrüsen vorkommt, ist eine Übertragung der Tuberkulose von diesen letzteren aus auf die Lunge auf dem Lymphwege unmöglich, weil es einen solchen nicht gibt. Denkbar ist nur, daß von tuberkulösen Halslymphdrüsen, also auch von den Tonsillen aus, durch das Venensystem zur Lunge eine Infektion erfolgt, doch ist das höchst selten.

Reinhard.

VII. Stimme und Sprache.

Über Phonasthenie. Von Stabsarzt Dr. Zumsteeg (Berlin). (Arch. f. Laryng. 24. H. 1.)

Verfasser unterscheidet mit Gutzmann bei den auf fehlerhafter Anwendung der Stimmittel zurückzuführenden Stimmerkrankungen die beiden Hauptgruppen der Entwicklungsstörungen der Stimme und der Berufsstörungen der Stimme. Die systematische Diagnostik erfordert nach Aufnahme einer exakten Anamnese sowie allgemeiner körperlicher Untersuchung die Prüfung der Atmungs-, Stimm- und Artikulationsfunktion. Verfasser schildert die Einzelheiten derselben und der sich auf sie gründenden physiologischen Übungstherapie und bringt einschlägige Krankengeschichten.

R. Hoffmann (Dresden).

Generated on 2019-10-24 14:36 GMT / http://hdl.handle.net/2027/uc1.b3252762
Public Domain in the United States, Google-digitized / http://www.hathitrust.org/access_use#pd-us-google
Digitized by Google
Original from UNIVERSITY OF CALIFORNIA

Über die Genauigkeit des Nachsingens von Tönen bei Berufssängern. Von Dr. R. Sokolowsky in Königsberg i. Pr. (Passow u. Schäfer, Beitr. etc. 5. H. 3.)

Die Untersuchungen erstrecken sich auf 1. das Nachsingen eines gegebenen Tones bei gleichzeitigem Erklingen des gegebenen (Orgelpfeifen-) Tones, 2. das Nachsingen eines gegebenen Tones nach Verklingen desselben und 3. das Singen von Intervallen zu einem gegebenen (gleichzeitig erklingenden) Ton. Eine außerordentlich große Genauigkeit wurde bei der ersten Versuchsreihe gefunden (mittlerer Fehler 0·443%), die schlechtesten Resultate (bis zu 3·282% bei der Quinte) ergab das Intervallsingen. Verf. macht hierfür in Übereinstimmung mit Helmholtz die temperierte Stimmung der Klaviere verantwortlich, an denen die Sänger ihre Studien machen. Das Detonieren erscheint erheblich häufiger als das Distonieren (33 : 10). Bondy.

Notizen.

Verein deutscher Laryngologen. 21. Versammlung zu Kiel am Freitag den 29. und Sonnabend den 30. Mai 1914. Tagesordnung:

Freitag den 29. Mai. ½3 Uhr: Vorstandssitzung in Holsts Hotel „Schloßgarten"; 4—6 Uhr im Studentenhaus Seeburg, Düsternbrook 2. 1. Eröffnung, 2. Geschäftssitzung, 3. Demonstrationen; 7½ Uhr: Festessen mit Damen im Restaurant Seebadeanstalt, Düsternbrook 112, zusammen mit der Deutschen Otologischen Gesellschaft. Gedeck 6 Mk. ohne Wein. Es wird gebeten, die Teilnahme zum Festessen tunlichst bald anzumelden.

Sonnabend den 30. Mai. 9—1 Uhr: Wissenschaftliche Verhandlungen in der Seeburg; 1—2 Uhr: Frühstück in Holsts Hotel Schloßgarten; 2—5 Uhr: Fortsetzung der wissenschaftlichen Verhandlungen; ½6 Uhr: Dampferfahrt nach Eckernförde, Abfahrt Seeburgbrücke am Studentenhaus, Abendessen in Borby.

Tagesordnung der Geschäftssitzung: 1. Vereinsangelegenheiten, 2. Kassabericht, 3. Schreiben des Vereines zum Austausch anatomischer Präparate, 4. IV. Internationaler Laryngologenkongreß in Hamburg 1915 (Wahl des Vorsitzenden), 5. XVIII. internationaler medizinischer Kongreß München 1917 (Wahl eines Komitees), 6. Satzungsänderungen (§§ 3 und 6), 7. Bestimmung von Ort und Zeit der nächsten Tagung, 8. Wahl des Vorsitzenden für 1915 und seiner Stellvertreter.

Angemeldete Vorträge:

1. Katzenstein (Berlin): Demonstrationen von Instrumenten: *a)* Apparat zur Durchleuchtung des Kehlkopfes und der Luftröhre; *b)* Apparate für starke Erwärmung des Halses; *c)* Kompressorium des Kehlkopfes in seiner jetzigen Form. 2. Vortrag über eine neue Methode der Massage des Halses, besonders bei Stimmleiden.
2. Gerber (Königsberg i. Pr.): Studien zur Histologie des Schleimhautlupus.
3. Polyak (Budapest): 1. Neuere Technik, Indikation und Resultate der intranasalen Dacryocystostomie. 2. Der intranasale Operationsweg zur Eröffnung gewisser Orbitalabscesse und zur Resektion des Nervus ethmoidalis.
4. Chiari (Wien): Zur Technik der Oesophagoskopie.
5. Marschik (Wien): 1. Zur Technik der Radikaloperation der Stirnhöhle und der Kieferhöhle. 2. Erfahrungen der Radiumbehandlung von Erkrankungen der oberen Luft- und Speisewege. 3. Über Gastroskopie und Gastrophotographie.

Digitized by Google
Original from UNIVERSITY OF CALIFORNIA
Generated on 2019-10-24 14:36 GMT / http://hdl.handle.net/2027/uc1.b3252762
Public Domain in the United States, Google-digitized / http://www.hathitrust.org/access_use#pd-us-google

6. Kofler (Wien): 1. Perseptale Operationen an der lateralen Nasenwand, einschließlich der Operationen an den Tränenwegen. 2. Die Vakzinationstherapie der Ozaena.
7. Neumann (Wien): Zur Kenntnis der Kehlkopfverletzungen.
8. Spiess (Frankfurt a. M.): Chemotherapie der Kehlkopftuberkulose.
9. Safranek (Budapest): Ergebnisse der Vakzinationstherapie bei Ozaena.
10. Freystadt (Budapest): Röntgenaufnahmen der Keilbeinhöhle vom Epipharynx aus.
11. A. Réthi (Budapest): 1. Methode zur intranasalen Eröffnung der Stirnhöhle. 2. Methode zur indirekten Untersuchung und Operationen des Larynx. 3. Zur Dysphagietherapie.
12. Marx (Heidelberg): Untersuchungen zur Bakteriologie der Nase.
13. Kümmel (Heidelberg): Seltene Komplikation bei galvanokaustischer Behandlung einer Kehlkopftuberkulose.
14. Walliczek (Breslau): Erfahrungen mit Friedmanns Tuberkulin bei Larynxtuberkulose.
15. Thost (Hamburg): Die Behandlung nichtoperabler Carcinome.
16. Halle (Berlin): 1. Physiologische und kosmetische Korrekturen der Nasenform in der Hand des Rhinologen. 2. Die intranasalen Operationen bei eitrigen Erkrankungen der Nebenhöhlen. (Mitteilung neuer Versuche beziehungsweise Methoden.) Beide Vorträge mit Diapositiven.
17. v. Eicken (Gießen): 1. Zur Kosmetik nach Stirnhöhlenoperationen. 2. Zur Technik der Septumoperation. 3. Ein Fremdkörper der Speiseröhre mit tödlichem Ausgang.
18. Brüggemann (Gießen): 1. Seltene Befunde bei Kieferhöhlenempyemen. 2. Verbesserte Bolzenkanüle. 3. Zur Technik der Spülung von Nebenhöhlen.
19. Flatau (Berlin): Plethorische Stimmstörungen und ihre physiotherapeutische Heilung.
20. Friedrich (Kiel): Über maligne Tumoren der Nasennebenhöhlen.
21. Menzel (Wien): Über durch gewisse Staubarten hervorgerufene Berufserkrankungen der oberen Luftwege.
22. C. Hirsch (Stuttgart): Aneurysma der Carotis interna.
23. Brieger (Breslau): Die Prognose der chronischen Stirnhöhleneiterung.
24. Krampitz (Breslau): Die Indikation für die Mesothoriumanwendung in den oberen Luftwegen und deren bisherige Ergebnisse.
25. Winckler (Bremen): Über Tonsillenoperationen im Kindesalter.
26. Denker (Halle a. d. S.): 1. Zur Therapie der malignen Tumoren der Luft- und Speisewege. 2. Kurze Bemerkung über Pituitrin als blutstillendes Mittel.
27. Manasse (Straßburg i. E.): Beitrag zur Lehre von den primären malignen Geschwülsten des Gaumens.
28. West (Berlin): Über die intranasale Behandlung der Dacryostenose.
29. Richter (Leipzig): Zur Operationstechnik großer Zahncysten im Oberkiefer.
30. Preysing (Köln): Klinische Erfahrungen mit der Radiumtherapie. (Mit Demonstration.)
31. Fein (Wien): Über eine seltene Kehlkopfgeschwulst.
32. Valentin (Bern): Kasuistische Mitteilungen in Oesophagoskopie und Bronchoskopie.
33. Kahler (Freiburg i. Br.): Klinische Erfahrungen mit der Mesothoriumtherapie der malignen Tumoren der oberen Luftwege.
34. Amersbach (Freiburg i. Br.): Zur Frage der partiellen Hyperostosen des Oberkiefers.
35. Steiner (Prag): Beitrag zur Pathologie der Rachenmandel.
36. W. Albrecht (Berlin): Gegendruckautoskopie mit Seitenstützen. (Demonstration.)
37. Pick (Prag): 1. Über die Prognose des Skleroms. 2. Demonstration zur Kenntnis der Trachealstenosen.
38. Klestadt (Breslau): Zur Frage der Recurrensdurchschneidung bei beiderseitiger Posticuslähmung.

Generated on 2019-10-24 14:36 GMT / http://hdl.handle.net/2027/uc1.b3252762
Public Domain in the United States, Google-digitized / http://www.hathitrust.org/access_use#pd-us-google
Digitized by Google
Original from UNIVERSITY OF CALIFORNIA

39. Albanus (Hamburg): Über Grenzfälle des Lupus der Nasenschleimhaut.
40. Beck (Heidelberg): Über Tuberkulose des Oesophagus.
41. Polatschek (Budapest).
42. Gutzmann (Berlin).
43. Siebenmann (Basel).
44. Brünings (Jena).
45. Hajek (Wien): Vom Grenzgebiete zwischen Auge und Nase.

Die Manuskripte der wissenschaftlichen Mitteilungen sind noch während der Versammlung dem Schriftführer zu übergeben. Verspätet eingehende Manuskripte können nicht mehr aufgenommen werden. Der Anmeldung der wissenschaftlichen Mitteilungen ist zugleich eine kurze Inhaltsangabe für die medizinische Presse beizufügen.

Wegen Demonstrationen mit dem Projektionsapparat (welcher Art, mikroskopische Bilder?) und wegen Mikroskopen wolle man sich an Herrn Dr. Ganter, Ohren-, Hals- und Nasenpoliklinik Kiel, wenden.

Die Deutsche Otologische Gesellschaft ladet die Mitglieder zu ihrer am Donnerstag den 28. und Freitag den 29. Mai 1914 stattfindenden Tagung ein. Ebenso sind die Mitglieder der Deutschen Otologischen Gesellschaft freundlichst zu unserer Tagung eingeladen.

Damen, die Führung durch die Stadt wünschen, sind gebeten, ihre Adresse an Frau Generaloberarzt Dr. Wang, Kiel, Holtenauerstraße 105, zu senden.

Die Herren des Ortsausschusses sind an schwarz-weiß-roten Rosetten erkenntlich.

Spiess, Vorsitzender. Winckler, Kassenführer. Kahler, Schriftführer.
Für das Lokalkomitee: Friedrich.

Hotels mit vereinbarten Preisen für die Kongreßteilnehmer: Am Bahnhof: Hansahotel, Hotel Continental, Mädickes Hotel, Hotel Germania (letztere drei Sophienblatt); Zimmer mit Frühstück von 4 Mk. — Innere Stadt: Nahe dem Sitzungslokal Holsts Hotel, Schloßgarten; Zimmer ohne Frühstück 3—6 Mk. — Düsternbrook: Logierhaus Seebadeanstalt, Zimmer von 5 Mk. aufwärts; Hotel Bellevue, Zimmer ohne Frühstück von 3 Mk. aufwärts. Vorbestellung dringend empfohlen!

Personalien.

Habilitiert: Die Privatdozenten Dr. Oskar Hirsch und Dr. Hermann Marschik (Wien) für Rhino-Laryngologie. — Dr. Umberto Torrini für Oto-Rhino-Laryngologie in Florenz.

Gewählt: Prof. Burger, Amsterdam, zum korrespondierenden Mitgliede der Dänischen otolaryngologischen Gesellschaft.

Gestorben: D. W. K. Simpson, Professor der Laryngologie am Columbia Medical Department der Universität Buffalo

Für den wissenschaftlichen Teil verantwortlicher Redakteur: Dr. E. Urbantschitsch, Dr. H. Marschik.
Herausgeber, Eigentümer und Verleger: Urban & Schwarzenberg.

Druck von Gottlieb Gistel & Cie., Wien, III., Münzgasse 6.

Digitized by Google
Original from UNIVERSITY OF CALIFORNIA
Generated on 2019-10-24 14:36 GMT / http://hdl.handle.net/2027/uc1.b3252762
Public Domain in the United States, Google-digitized / http://www.hathitrust.org/access_use#pd-us-google

MONATSSCHRIFT FÜR OHRENHEILKUNDE
UND
LARYNGO-RHINOLOGIE.

XLVIII. Jahrg. 1914. 4. Heft.

Nachdruck verboten.

Laryngo-Rhinologischer Teil.

Original-Artikel.

Über einen Fall von chronisch-entzündlicher Geschwulst im Nasenrachen.[1])

Von Prof. Dr. **Johann Fein** in Wien.

(Mit 1 Figur.)

Die Reichhaltigkeit der im Epipharynx vorkommenden Geschwülste ist, wenn wir von den Vergrößerungen der Rachenmandel und den in den Nasenrachen hineinragenden Nasenpolypen absehen, keine große. Selten werden die Nasenrachenfibrome beobachtet, welche von der Schädelbasis oder vom Choanalrande ausgehen; selten sehen wir Sarkome im Epipharynx. Ganz vereinzelt kommen Fälle von Carcinomen, Teratomen, Exostosen, Enchondromen, Papillomen oder Lipomen zur Beobachtung.

Der Fall, der in den folgenden Zeilen geschildert werden soll, kann in keine der oben genannten Krankheitsformen eingereiht werden. Er dürfte die Pathologie des Nasenrachens um einen, allerdings wahrscheinlich selten vorkommenden Krankheitsprozeß bereichern und vielleicht in Zukunft für zweifelhafte Diagnosen in einschlägigen Fällen einige Anhaltspunkte bieten.

Am 19. X. 1909 wurde mir eine 43jährige Dame, H. G., von ihrem Hausarzte zur Untersuchung überwiesen. Seit einigen Monaten sei bei ihr die linke Nasenseite nicht mehr gut durchgängig und der Zustand hätte sich allmählich verschlimmert.

Die Anamnese ist im übrigen ganz belanglos. An der äußerlich ganz gesund aussehenden, schlanken Frau fand ich bei der Rhinoscopia posterior im Nasenrachen besonders linkerseits eine Masse, welche fast ganz das Aussehen von adenoiden Vegetationen zeigte. Der Tumor drängt das Velum etwas nach abwärts, ist anscheinend nur mit dem Rachendach und der linken seitlichen Rachenwand verwachsen und fühlt sich etwas derber an als adenoide Wuche-

[1]) Nach einem bei der 85. Versammlung Deutscher Naturforscher und Ärzte in Wien im Jahre 1913 gehaltenen Vortrage.

Digitized by Google
Original from UNIVERSITY OF CALIFORNIA
Generated on 2019-10-24 14:36 GMT / http://hdl.handle.net/2027/uc1.b3252762
Public Domain in the United States, Google-digitized / http://www.hathitrust.org/access_use#pd-us-google

rungen. Die Oberfläche ist kleinhöckerig und zeigt die Farbe des umliegenden Gewebes.

Nasenbefund normal.

Das Gehörorgan ist intakt. Im vorderen Halsdreieck leichte, nicht schmerzhafte Drüsenschwellungen.

Der Hausarzt vermutete, daß es sich um ein Sarkom handle. Ich konnte mich mit Rücksicht auf das Aussehen der Geschwulst dieser Ansicht nicht anschließen, konnte aber auch keine andere Diagnose stellen; in jedem Falle machte die Geschwulst selbst den Eindruck der Benignität. Ich empfahl beobachtendes Verhalten für einige Zeit und die Verabreichung eines Arsenpräparates. Die Excision eines Stückchens der Geschwulst behufs mikroskopischer Untersuchung wurde nicht zugegeben.

Erst nach einem Jahre — im September 1910 — sah ich die Kranke, welche in der Zwischenzeit einer Arsenikkur unterzogen worden war, wieder. Befund im Nasenrachen fast unverändert. Der Tumor ist vielleicht etwas gewachsen. Die Umgebung, wie im Vorjahre, nicht affiziert. Drüsenschwellung unverändert. Guter Ernährungszustand. Blutbefund normal. Abtragung eines Probestückchens. Der histologische Befund eines Pathologen spricht sich nicht bestimmt aus: „Anscheinend eine Neubildung sarkomatöser Natur, die nach der Konstitution des Gewebes wahrscheinlich nicht rasch wächst."

Ein zweiter histologischer Befund eines anderen Teiles des Probestückchens, der von einem anderen Untersucher beschrieben wurde, lautete folgendermaßen:

„Die Hauptmasse des subepithelialen Gewebes bilden Elemente chronisch-entzündlicher Herkunft ohne ausgesprochene Spezifität. In dieser Gewebsmasse finden sich gelegentlich Zellkomplexe, welche durch die Gruppierung ihrer Zellen, etwas größeren Protoplasmareichtum und Kernfärbintensität, wie auch durch vereinzelte Mehrkernigkeit dieser Zellen auffallen. Eine präzise Diagnose scheint mir der vorliegende Befund nicht zu gestatten."

Mit Rücksicht auf diese unsicheren Ergebnisse der histologischen Untersuchung nahm ich, weil einerseits aus der Untersuchung von größeren Stücken, die aus der Tiefe der Geschwulst stammten, unzweifelhafte Resultate zu erwarten waren, und weil andrerseits die Nase frei gemacht werden sollte, im Oktober unter Lokalanästhesie die Excision einiger großer Stücke durch die Nase und durch den Mund vor. Da jedoch hierdurch die Durchgängigkeit der Nase noch immer nicht ganz hergestellt war, führte ich am 15. XI. 1910 in allgemeiner Narkose bei hängendem Kopf und unter Zurückziehung des weichen Gaumens mit einem Gaumenhaken die Entfernung der ganzen Geschwulst mit schneidender Zange und mit scharfer Curette aus.

Der Heilungsverlauf war ein ausgezeichneter, da die Kranke in wenigen Tagen das Bett verlassen und wieder gut die Nahrung zu sich nehmen konnte. Auch die Durchgängigkeit der Nase war wieder vollständig hergestellt.

Generated on 2019-10-24 14:36 GMT / http://hdl.handle.net/2027/uc1.b3252762
Public Domain in the United States, Google-digitized / http://www.hathitrust.org/access_use#pd-us-google
Digitized by Google
Original from UNIVERSITY OF CALIFORNIA

Für die Diagnose und Prognose des Falles stellten sich nun aber neue Schwierigkeiten ein.

Ich hatte mir die Stellung der Prognose der Umgebung der Kranken gegenüber bis zur Aufklärung durch die mikroskopische Untersuchung des ganzen Tumors vorbehalten. Zu unserer Überraschung war das Ergebnis derselben wieder ganz unsicher. Drei Pathologen erklärten sich außerstande, den Befund einwandfrei zu deuten, und nur einer unter ihnen, dessen Urteil als besonders maßgebend gelten mußte, trat entschieden vor. Seine Beschreibung lautete:

„Das unter der Diagnose „Tumor der Rachenwand" übersandte Gewebsstück zeigt zum größten Teil ein Granulationsgewebe mit Plasmazellen und eosinophilen Zellen ohne charakteristische Formationen (Tuberkel), in dem noch Reste von Lymphfollikel zu erkennen sind, auch Zellanhäufungen in Lymphwegen. Am Grunde, entsprechend der Abtragungsstelle, finden sich ganz umschrieben größere, unregelmäßig geformte Zellen mit großen, sich stark färbenden Kernen; das Gebiet ist zu klein, als daß man daraus eine bestimmte Diagnose auf ein andringendes Neoplasma (Sarkom) stellen könnte; es wäre auch möglich, daß es sich um ein Lymphgranuloma handelt, für dessen Diagnose klinisch eine Affektion der regionären Lymphdrüsen von großer Bedeutung wäre."

Es wurden die Symptome des Falles auch mündlich mit ihm durchgesprochen und er erklärte, trotzdem sich gar kein klinischer Anhaltspunkt für Lymphogranulomatose bot, da weder umfängliche Drüsenschwellungen noch eine Milzaffektion bestand, kein Fieber und keine Entkräftung vorhanden war, dennoch, daß diese sicher zum Tode führende Krankheit als wahrscheinlichste Diagnose angenommen werden müsse. Er warnte auch im Falle des Auftretens einer Rezidive vor einem neuerlichen chirurgischen Eingreifen, da ein solches in der Regel deletär wirke.

Es mußte daher die Umgebung der Kranken auf diese ungünstigen Aussichten aufmerksam gemacht und mit der ernsten Prognose bekannt gemacht werden.

Glücklicherweise hat sich aber die traurige Voraussetzung nicht bewahrheitet.

Der weitere Verlauf war vielmehr ein glänzender; es vergingen Wochen und Monate, ohne daß die befürchtete Rezidive aufgetreten wäre. Die Durchgängigkeit der Nase blieb dauernd hergestellt. Die Kranke nahm an Körpergewicht allmählich zu und befand sich außerordentlich wohl. Ich habe die Kranke 3 Jahre nach der letzten Operation wieder gesehen und sie in blühender Gesundheit angetroffen.

Es hat sich demnach nach diesem Verlauf herausgestellt, daß nicht nur die Annahme eines Falles von Lymphogranulomatose ausgeschlossen

Digitized by Google
Original from UNIVERSITY OF CALIFORNIA
Generated on 2019-10-24 14:36 GMT / http://hdl.handle.net/2027/uc1.b3252762
Public Domain in the United States, Google-digitized / http://www.hathitrust.org/access_use#pd-us-google

werden mußte, sondern daß es sich tatsächlich um eine gutartige Geschwulst gehandelt haben müsse.

Mit Rücksicht auf den Widerspruch zwischen dem klinischen Verlaufe und der pathologisch-anatomischen Diagnose habe ich nun nachträglich die Präparate (siehe Fig. 1) Herrn Prof. Dr. Karl Sternberg zur Begutachtung vorgelegt. Er hatte die Güte, sie durchzusehen und folgendermaßen zu beschreiben:

„Das untersuchte Präparat zeigt den Befund eines zellreichen Granulationsgewebes, das von vielen weiten Blutgefäßen durchzogen wird. Die in dieses

Fig. 1.

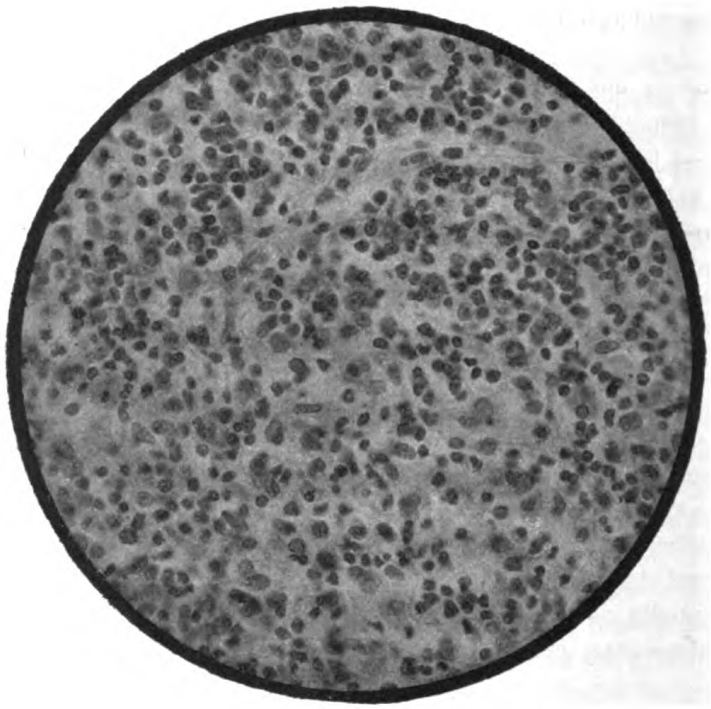

Gewebe eingelagerten Zellen sind zum kleinsten Teil polymorphkernige Leukocyten, meist sind es Lymphocyten und besonders Plasmazellen. Stellenweise, im allgemeinen mehr an der Peripherie des Stückchens, sieht man zwischen diesen Elementen in größerer Zahl große Zellen mit einem großen, runden oder ovalen, oft auch unregelmäßig geformten, blaß färbbaren Kern mit lockerem Chrematingerüst (vgl. Figur). Mehrkernige Zellen der gleichen Art sind nicht zu finden. An einzelnen Stellen ist das Gewebe ödematös, teilweise auch an der Oberfläche nekrotisch. An einem anderen Stückchen, an welchem noch Oberflächenepithel erhalten ist, sieht man, daß das Granulationsgewebe

Digitized by Google
Original from UNIVERSITY OF CALIFORNIA
Generated on 2019-10-24 14:37 GMT / http://hdl.handle.net/2027/uc1.b3252762
Public Domain in the United States, Google-digitized / http://www.hathitrust.org/access_use#pd-us-google

die ganze Breite der Schleimhaut einnimmt und bis unmittelbar an das Epithel heranreicht."

Entsprechend dem klinischen Verlauf und dem histologischen Befunde können wir demnach jetzt den Tumor als eine Geschwulst von chronisch-entzündlichem Charakter, aus Granulationsgewebe ohne spezifische Zeichen bestehend, ansprechen.

Wie haben wir uns die Entstehung dieser Geschwulst zu erklären?

Im Verlaufe einer chronischen Entzündung kommt es bekanntlich zur Bildung von sogenanntem Granulationsgewebe. Die Bildung dieses Granulationsgewebes mit Riesenzellen wird in der Regel auch bei der Einheilung zufällig in den Körper gelangter Fremdkörper beobachtet, konnte aber auch auf experimentellem Wege durch künstliche Einpflanzung kleinster Fremdkörper (Schwammstückchen, Lykopodiumsporen u. dgl.) in das Gewebe hervorgerufen werden.

Wenn es nun ausnahmsweise durch die lange Dauer des Reizes oder durch irgendwelche andere Umstände zu einer exzessiven Gewebsneubildung kommt, das heißt wenn die Masse der neugebildeten unverhältnismäßig groß wird im Vergleiche zu der ursprünglich gereizten Gewebspartie, dann bildet sie an der Stelle, von welcher der Reiz ausgeht, eine Geschwulst, die in ihrer Zusammensetzung den Elementen des Granulationsgewebes entspricht. Die Geschwulst kann mehr flächenhaft ausgedehnt sein, sie kann aber auch einen wirklichen abgegrenzten Tumor vorstellen, der nun als Granulom bezeichnet werden kann.

Ein Beispiel einer solchen entzündlichen Geschwulst stellt die Epulis vor. Die Veranlassung zur Bildung der Epulis soll, wie angenommen wird, auch ein Fremdkörperreiz vorstellen, was aus dem konstanten Befund der charakteristischen Riesenzellen hervorzugehen scheint.

Als weiteres Beispiel für die chronisch-entzündlichen Geschwülste kann das Chalazion genannt werden. Hier handelt es sich nach den Untersuchungen von de Vincenti[1]), Fuchs[2]) u. a. um den Reiz, den infolge Erkrankung der Follikel der Meibomschen Drüse die Talgklümpchen auf ihre Umgebung ausüben: dieser Reiz führt — wie ein Fremdkörper — zur chronischen Entzündung des Bindegewebes, zur kleinzelligen Infiltration und zur Bildung von Riesenzellen.

Derartige Tumoren finden sich aber auch an anderen Körperstellen vor. Es ist bemerkenswert, daß sie die Eigenschaft besitzen, zu diagnostischen Täuschungen Veranlassung zu geben. Es hat sich wiederholt ereignet, daß diese Geschwülste für bösartige Neubildungen gehalten wurden und daß erst die

[1]) Della struttura e generei del Chalazion. Napoli 1875.

[2]) Gräfes Arch. 24. S. 121.

Digitized by Google
Original from UNIVERSITY OF CALIFORNIA
Generated on 2019-10-24 14:36 GMT / http://hdl.handle.net/2027/uc1.b3252762
Public Domain in the United States, Google-digitized / http://www.hathitrust.org/access_use#pd-us-google

histologische Untersuchung den Irrtum aufdeckte. Auch haben häufig rätselhafte Heilungen anscheinend maligner Neubildungen ihre natürliche Erklärung gefunden.

Hierher kann der Fall von Lorenz[1]) gezählt werden, in welchem bei einem 4jährigen Kinde eine anscheinend maligne Geschwulst an der Kopfhaut exstirpiert wurde, die sich als eine von Pflanzenfasern verursachte Granulationsgeschwulst entpuppte. Spitzer[2]) berichtet über eine 62jährige Frau, an welcher wegen einer für bösartig gehaltenen Geschwulst am Fußrücken eine Amputation vorgenommen werden sollte. Der Tumor wurde jedoch entfernt und stellte ein Granulom vor, in dessen Zentrum sich Raupenhaare vorfanden. Brauchli[3]), Richter[4]) haben ähnliche Fälle beobachtet.

Hierher gehören auch die den Chirurgen seit langer Zeit bekannten entzündlichen Netztumoren, bei denen es sich jedoch erst in letzter Zeit (Schnitzler[5]) herausgestellt hat, daß sie plastische Netzentzündungen vorstellen, die im Anschlusse an vorausgegangene Bauchoperationen auftreten und den angelegten Ligaturen ihre Entstehung verdanken.

Auch bei den chronisch-entzündlichen Bauchdeckentumoren nach Hernienoperationen (Schloffer[6]) handelt es sich um analoge Verhältnisse.

Ebenso hat Wagner[7]) den Fall einer Frau beschrieben, bei der eine Bauchdeckengeschwulst, die für ein Sarkom gehalten wurde, exstirpiert worden war. Die nachträgliche Untersuchung hat aber ergeben, daß es sich um eine chronisch-entzündliche Geschwulst gehandelt hatte, die um eine aus dem Darm durchgebrochene Fischgräte entstanden war.

Auch innerhalb des Darmbereiches finden sich entzündliche Tumoren. Das Wesen derselben besteht darin, daß sich an bestimmten Stellen des Darmtraktus flächenhafte oder tumorartige Bildungen entwickeln, die klinisch die Symptome von Geschwülsten darbieten. Als veranlassendes Moment wurde von Virchow u. a. Kotstauung angenommen.

Erst neuere Forschungen [Jordan[8]), Röpke[9]), Haim[10]) u. a.] weisen auf kleinste Fremdkörper, auch Gallen- oder Kotsteine, als Ursache hin.

---

[1]) M. m. W. 1899. S. 612.
[2]) W. kl. W. 1897. Nr. 26.
[3]) Zitiert nach Schloffer (s. u.).
[4]) W. kl. W. 1907. S. 880.
[5]) Wien. kl. Rdsch. 1900. Nr. 1, 2 u. 3.
[6]) Arch. f. klin. Chir. 88. 1909.
[7]) M. m. W. 1902. Nr. 46.
[8]) Arch. f. Chir. 1903.
[9]) Arch. f. Chir. 1910.
[10]) Zschr. f. Chir. 1912.

Digitized by Google
Original from UNIVERSITY OF CALIFORNIA
Generated on 2019-10-24 14:37 GMT / http://hdl.handle.net/2027/uc1.b3252762
Public Domain in the United States, Google-digitized / http://www.hathitrust.org/access_use#pd-us-google

Solche entzündliche Tumoren kommen sowohl in der Appendixgegend als auch an anderen Darmabschnitten vor und haben oft zu Verwechslungen mit malignen Geschwülsten Anlaß gegeben.

Im Bereich des Respirationstraktus kommen die sogenannten infektiösen Granulome (Tuberkulose, Syphilis, Rotz, Lepra, Sklerom) nicht selten vor.

Wir finden aber auch manchmal granulomartige Bildungen in der Umgebung von länger zurückgehaltenen Fremdkörpern im Rachen, im Kehlkopf, in der Luftröhre und in den Bronchien. Diese Wundgranulome haben selten die Form von Tumoren und geben eben deswegen selten die Ursache für diagnostische Irrtümer ab. Doch sind auch solche Fälle bekannt.

Auch in der Nase bildet sich um länger verweilende Fremdkörper und um Rhinolithen Granulationsgewebe. Wirkliche entzündliche Tumoren beobachten wir aber in der Form der sogenannten „blutenden Septumpolypen" an der Nasenscheidewand. Es handelt sich auch hier, wenn wir von den in histologischer Hinsicht ganz differenten Fällen (Fibrom, Sarkom usw.) absehen, um typische Wundgranulome, die von kleinen Verletzungen der Schleimhaut ihren Ausgang genommen haben.

Lermoyez[1]) hat interessante Geschwülste in der Nase, die sich um zurückgebliebene Fasern des früher so beliebten Blutstillungsmittels, des Pengawar Jambi, gebildet hatten und deren Natur erst nach der Exstirpation und der mikroskopischen Untersuchung als Fremdkörpergranulome erkannt wurden, beobachtet und beschrieben.

Eine Gegend, welche als Sitz derartiger entzündlicher Geschwülste anscheinend noch nicht bekannt ist, ist der Nasenrachen, an dessen Wand wir unseren Tumor, den wir nun der Reihe der genannten Beispiele anschließen können, vorgefunden haben.

An der Natur des Tumors läßt sich nunmehr nach dem Ergebnis der histologischen Untersuchung und nach dem durch einige Jahre beobachteten Verlaufe nicht zweifeln.

Die Annahme eines spezifischen Granuloms erscheint ja ebenfalls ausgeschlossen, da die Merkmale solcher Granulationsgeschwülste (Tuberkulose, Lues, Sklerom usw.) fehlen.

Wir haben uns demnach nur noch zu fragen, auf welche Art die entzündliche Geschwulst im Nasenrachen entstanden sein mochte.

Da wir nun gesehen haben, daß alle Geschwülste ähnlichen Charakters an den anderen Körperstellen die gemeinsame Eigenschaft zeigen, daß der Reiz kleiner Fremdkörper zu ihrer Entstehung Anlaß gegeben hat und auch dort, wo die Fremdkörper nicht gefunden werden, das Vorhandensein derselben als sicher angenommen werden kann, so können wir wohl auch in

[1]) Annal. d. mal. d. l'oreille. 1904. April.

Digitized by Google
Original from UNIVERSITY OF CALIFORNIA
Generated on 2019-10-24 14:37 GMT / http://hdl.handle.net/2027/uc1.b3252762
Public Domain in the United States, Google-digitized / http://www.hathitrust.org/access_use#pd-us-google

unserem Falle an diesen pathogenetischen Faktor denken. Wenn wir auch keinen Fremdkörper aufgefunden haben — wir haben begreiflicherweise bei der Operation auch nicht nach einem solchen gesucht —, so kann es doch nicht als unwahrscheinlich erscheinen, daß in der Schleimhaut des Nasenrachens eine Borste, eine feine Gräte oder dergleichen bei irgend einer Gelegenheit stecken geblieben ist und nun den Anlaß zur Granulationsbildung abgegeben hat. Allerdings kann nicht in Abrede gestellt werden, daß auch andere chronisch wirkende Reize unbekannter Natur, zum Beispiel wiederholte leichte Verletzungen, die Ursache für die Entstehung der Granulationsgeschwulst abgegeben haben konnten.

In jedem Falle scheint die mitgeteilte Beobachtung für den Rhinologen insofern von Bedeutung zu sein, als er in einem ähnlichen, anscheinend unklaren Fall seine Aufmerksamkeit nach der angegebenen Richtung lenken und dadurch die Diagnosenstellung wird erleichtern können.

Vereinsberichte.

Münchener Laryngo-otologische Gesellschaft.

66. Sitzung vom 12. Februar 1912.

Vorsitzender: Prof. Dr. Neumayer.
Schriftführer: Dr. Nadoleczny.

Trautmann: **Über ein Endotheliom der Nasenscheidewand.** (Erschienen in der Münchener med. Wochenschrift, 1912, Nr. 25.)

Den bis jetzt in der Literatur niedergelegten 4 Fällen reiht der Vortragende einen fünften Fall eigener Beobachtung an. Es handelte sich um eine 66jährige, im übrigen gesunde Frau mit einem sattelförmigen, mandelgroßen, roten, glatten, elastischen Tumor am Nasenseptum rechts, der nach endonasaler Excision von pathologisch-anatomischer Seite (Dr. Hueck) als Endotheliom diagnostiziert wurde. (Keine regionären Drüsenschwellungen.) Auf dies hin wurde der Patientin die Radikaloperation vorgeschlagen, um so mehr, als nach einiger Zeit im Umkreis der Operationsnarbe Exkrescenzen sich bildeten, die man als Tumorrezidiv ansprechen durfte. Es wurde in Äthernarkose die Aufklappung der Nase vorgenommen (Kocherscher Paramedianschnitt), der Processus nasalis des Oberkiefers abgetragen und das rechte Nasenbein umgelegt, so daß die ganze rechte Nasenhöhle bis zum Keilbeinkörper gut übersichtlich war. Da die untere und mittlere Muschel makroskopisch suspekt erschienen, wurden diese in toto reseziert und nachher die Resektion des ganzen Nasenseptums unter Stehenlassen eines peripheren ringförmigen Randes angeschlossen. Naht. Ausgezeichneter kosmetischer Erfolg.

Die nachherige pathologisch-anatomische Untersuchung der excidierten Gewebe (Septum und Muscheln) ergab, daß die Operation bis im Gesunden stattgefunden hatte (Prof. Schmincke).

Eine nach $^3/_4$ Jahr erfolgte Revision zeigte keinerlei Rezidiv.

Generated on 2019-10-24 14:37 GMT / http://hdl.handle.net/2027/uc1.b3252762
Public Domain in the United States, Google-digitized / http://www.hathitrust.org/access_use#pd-us-google
Digitized by Google
Original from UNIVERSITY OF CALIFORNIA

Die Stellung des Endothelioms in der Pathologie ist noch keine bestimmte und die Ansichten über die Malignität gehen noch auseinander. Meistens betrachtet man das Endotheliom als eine bösartige Geschwulst mit geringer Neigung zu Metastasen. Die Erfahrung lehrt aber, daß Endotheliome an anderer Lokalisation sich wie Carcinome verhalten, wenn es auch Fälle gibt, die sich durch benignen chronischen Verlauf, oft auf Jahrzehnte hinaus, auszeichnen. Da man aber das zukünftige Verhalten des Endothelioms nie vorher bestimmen kann, so ist in jedem Falle die radikale Beseitigung des Tumors und seiner Umgebung am Platze.

Diskussion.

H. Neumayer: Ein Fall von wiederholt histologisch untersuchtem Endotheliom der Mund- und Nasenhöhle, den ich zu beobachten Gelegenheit hatte, dürfte durch die lange Dauer und die Art des Verlaufes dieser Erkrankung von Interesse sein. Es handelt sich um eine Frau von 58 Jahren, bei der vor bereits 22 Jahren die ersten Anfänge einer Geschwulst auf der rechten Seite des harten Gaumens auftraten. Im Laufe der Zeit breitete sich die Neubildung immer weiter über den harten Gaumen aus und griff auch auf den Alveolarfortsatz und auf den weichen Gaumen über. Die Beschwerden waren jahrelang sehr gering, nur zeitweise stellten sich Schmerzen ein, wenn im Bereiche der Geschwulst Zerfall auftrat, der aber regelmäßig selbst bei größerer Flächen- und Tiefenentwicklung wieder zur Heilung gelangte. In den letzten Jahren machte sich eine zunehmende Behinderung der Nasenatmung und des Schluckaktes bemerkbar. Pat. zeigt zurzeit guten Ernährungszustand, keine Kachexie. Der harte Gaumen ist von einem fast die ganze Wölbung ausfüllenden, großhöckerigen, sehr derben Tumor eingenommen, der an einer Stelle einen kleinen, oberflächlichen Substanzverlust aufweist. Auf der rechten Seite geht die Geschwulst auf die Innenfläche des Alveolarfortsatzes über und auch auf den weichen Gaumen, der infolge der Infiltration fast ganz unbeweglich ist. Der rechte untere Nasengang ist in seinem hinteren Teile von Tumormassen erfüllt. Drüsenmetastasen sind nicht nachweisbar. Pat., die wiederholt vorgeschlagene operative Behandlung ablehnte, gebrauchte mehrfach Arsenikkuren, die insoferne von Erfolg gewesen zu sein scheinen, daß das Wachstum der Geschwulst zeitweise stillstand. Eine Behandlung mit Injektionen von Thorium x, die in den letzten Wochen ausgeführt wurden, brachte vorübergehend eine Abnahme des Tumors, die jedoch nicht konstant blieb. Weitere Injektionen waren ohne Erfolg.

67. Sitzung vom 11. März 1912.

Vorsitzender: Prof. Dr. Neumayer.
Schriftführer: Dr. Herzog.

1. Levinger: I. Demonstrationen.

a) **Tertiäre Lues der Nase. Fistel am Boden der rechten Keilbeinhöhle,** durch die eine Sonde zum Rachen gelangt.

Während 11jähriger Behandlung der Pat. bestand: Vor 11 Jahren Perforation des harten Gaumens (nach Extraktion eines Sequesters durch Plastik geschlossen). Im weiteren Verlauf r. Siebbeineiterung mit Perforation der Lamina papyracea, die sich kenntlich machte durch Lidemphysem beim Schneuzen. (Durch spezifische und lokale Behandlung geheilt.) Später r. Keilbeinhöhleneite-

Digitized by Google
Original from UNIVERSITY OF CALIFORNIA
Generated on 2019-10-24 14:37 GMT / http://hdl.handle.net/2027/uc1.b3252762
Public Domain in the United States, Google-digitized / http://www.hathitrust.org/access_use#pd-us-google

rung, die zunächst auf spezifische Behandlung heilte, dann aber bei Rezidiv erst auf allgemeine und lokale Behandlung (breite Aufmeißelung der vorderen Wand) schwand.

Zurzeit wieder Kopfschmerzen, die auch intravenöser Salvarsaninjektion nicht weichen. Wassermann +. Vor einigen Wochen wurde, da aus einer am Keilbeinhöhlenboden rechts entdeckten Fistel Eiter kommt, um einen allenfallsigen Sequester zu finden, die breite Abmeißelung des Keilbeinhöhlenbodens an dieser Stelle versucht, die jedoch wegen der Dicke des Knochens nur unvollständig gelang. Ein Sequester wurde nicht gefunden.

b) **Doppelseitige Stirnhöhleneiterung mit Perforation des Septum frontale, nach Killian operiert.** Linkseitige Siebbein- und Keilbeinhöhleneiterung durch endonasale Behandlung geheilt.

Während der Nachbehandlung bestand begründeter Verdacht mit Osteomyelitis des Septum narium, deshalb 1910 Fensterresektion des hinteren Teiles des Septum narium samt Schleimhaut und des Septum sphenoidale wie zur Hypophysenoperation. (Diagnose Osteomyelitis mikroskopisch nicht bestätigt.) Auf den Fall wird weiter nicht eingegangen, er wird nur wegen des nachfolgenden Vortrags demonstriert.

II. **Zur Operation der Hypophysentumoren und zur Freilegung des Sinus cavernosus.** (Erschienen in der Zeitschrift für Ohrenheilkunde, Bd. 67.)

Die submuköse Septumresektion als vorbereitender Akt zur endonasalen Hypophysenoperation macht die Operation zu langwierig, schwierig, für den Pat. anstrengend und erschwert die Orientierung. Sie bietet gegenüber der rasch ausführbaren Resektion samt Schleimhaut keine Vorteile, da die Blutung auch hierbei nicht stört (s. vorgestellten Fall 2) und die Infektionsgefahr auch bei submuköser Resektion nicht gemindert wird. (Isolierung des Operationsgebiets von der Nasenhöhle wird auch durch submuköses Vorgehen nicht erreicht.) Die einfache Fensterresektion ist daher für endonasale Hypophysenoperationen vorzuziehen.

Fig. 1.

Alle Operationsverfahren, die die Hypophysenregion durch die Keilbeinhöhle hindurch in Angriff nehmen, sind hinsichtlich des Enderfolges gleichwertig, da sie alle nur mediale Eröffnung gestatten wegen der Gefahr der Verletzung des Sinus cavernosus und der Carotis interna.

So lange die Möglichkeit der Diagnose nicht auch so exakt gegeben ist, daß Größe, Wachstumsrichtung und Gutartigkeit oder Bösartigkeit des Tumors mit Sicherheit vor der Operation erkannt werden können, ist wohl die einfache endonasale, mediale Eröffnung der Sella für die meisten Fälle von Hypophysentumor geraten.

Zu erwägen ist aber, ob nicht für wahrscheinlich auch extrasellar liegende Tumoren (Sellaeingang im Röntgenbild > als 2 *cm*) und für Nachoperationen bei Adenomen, wenn ein Auge blind oder fast blind ist, ein an der

Digitized by Google
Original from UNIVERSITY OF CALIFORNIA
Generated on 2019-10-24 14:37 GMT / http://hdl.handle.net/2027/uc1.b3252762
Public Domain in the United States, Google-digitized / http://www.hathitrust.org/access_use#pd-us-google

Leiche ausgeprobtes Verfahren mit Opferung des betreffenden Auges vorzuziehen ist.

Nach endonasaler oder paranasaler, medialer Eröffnung der Sella ist es möglich, nach Opferung des Auges ohne Nebenverletzung die ganze Sella und die benachbarte Carotis- und Sinus cavernosus-Gegend breit freizulegen. (Demonstration eines Präparates, an dem die Operation gemacht ist.)

Auch bei infektiöser Thrombose des Sinus cavernosus ist nur mit Opferung des einen Auges eine exakte Freilegung des Krankheitsherdes möglich. Die Opferung des Auges ist berechtigt, da eine infektiöse Sinus cavernosus-Thrombose wohl tast immer letal ist und in den zwei bisher geheilten nicht otitischen Fällen doch Erblindung eingetreten war.

Projektionsbilder von Horizontal- und Sagittalschnitten durch die Keilbeinhöhlen-Hypophysen-Sinus cavernosus-Region demonstrieren die Topographie dieser Gegend und zeigen, daß die Carotis interna im Bereich der Hypophyse der Keilbeinhöhle überall dicht anliegt, also besonders die Gefahr droht, die Carotis zu verletzen, wenn breite Freilegung des Gebietes versucht werden soll.

2. Dollmann: Demonstration einer 47jährigen Pat. mit **doppelseitiger erworbener Gehörgangsatresie,** die im Anschluß an eine Erkrankung der Gehörgänge vor ungefähr 20 Jahren entstanden ist. Die Atresiemembranen sind leicht beweglich und liegen am Übergang vom knöchernen zum knorpeligen Gehörgang. Hörvermögen einerseits für Konversationssprache zirka 6 *m*, andrerseits zirka 2 *m*.

XVII. Internationaler medizinischer Kongreß in London, August 1913.

XV. Sektion, Rhino-Laryngologie.

Berichterstattung: Priv.-Doz. Dr. Marschik (Wien).

Die Vertreter und Freunde der Rhino-Laryngologie können mit Befriedigung und Vergnügen auf den Verlauf nicht nur des Riesenkongresses, sondern insbesondere seiner XV. Sektion zurückblicken. Die sprichwörtliche Gastlichkeit der Engländer bereitete den fremden Gästen einen Empfang von einer Herzlichkeit und Wärme, die uns alle zu unvergeßlichem Dank verpflichten und die sehr wohl die Begeisterung erklärten, die bei den einzelnen Tischreden jedesmal zum Ausbruch kamen, wenn diese Gastlichkeit gefeiert wurde. An das erste Repräsentantendiner im Hotel Cecil von echt englischer Feierlichkeit und Vornehmheit, an das Massenmeeting der Zehntausend bei der Kongreßeröffnung in der grandiosen Albert hall, an die Prachtentfaltung des Empfanges in der Guild hall, an den herrlichen Abendempfang bei dem greisen Lord Strathcona im Zoologischen Garten, an den Nachmittagtee im Park zu Windsor mit seinem im feinen Duft der Ferne verschwimmenden Grenzen unter echt englischem Himmel, werden alle Zeit ihres Lebens denken, die das mitgemacht haben. Aber auch die rhino-laryngologische Sektion war von ihrem Komitee derart reich ausgestaltet worden, daß man sie einen Kongreß im Kongreß nennen konnte. Sowohl die einzelnen Mitglieder als auch ihre Gesamtheit wurden von dem unermüdlichen Komitee derart mit Empfängen und

Digitized by Google
Original from UNIVERSITY OF CALIFORNIA
Generated on 2019-10-24 14:37 GMT / http://hdl.handle.net/2027/uc1.b3252762
Public Domain in the United States, Google-digitized / http://www.hathitrust.org/access_use#pd-us-google

Festlichkeiten überhäuft, daß sie tatsächlich über das Problem nachzusinnen hatten, wie es möglich sei, ein Programm von zwei Wochen innerhalb von acht Tagen zu erledigen. Am 7. August waren sämtliche Mitglieder beim Präsidenten der Sektion Sir St. Clair Thomson zu Gaste, dem polyglotten Gentleman, den fast jedes Mitglied in seiner Muttersprache vernehmen konnte. Tags darauf fand ein gemeinsamer Empfang der beiden Sektionen XV und XVI (Ohrenheilkunde) im Palm Court im Central Hotel statt, gegeben von den Präsidenten der rhino- und otologischen Sektion der königlichen medizinischen Gesellschaft, Mr. Herbert Tilley und Dr. Dundas Grant, bei dem die Gäste den Gelehrten Dr. Dundas Grand auch als feinfühligen Orchesterdirigenten bewundern konnten. Jeder der Herren des Komitees, vor allem der allverehrte St. Clair Thomson, seine Vizepräsidenten Ball, Bon, Grant, Paterson, Tilley, Logan Turner, Watson Williams, Wishart, Woods sowie seine Sekretäre Douglas Harmer, Brown-Kelly und Dan Mc Kenzie vereinigten an einem der freien Abende eine Anzahl von Mitgliedern in seiner eigenen Häuslichkeit. Den würdigen und begeisternden Abschluß bildete das gemeinsame Diner der beiden Sektionen im Cecil Hotel, das durch den Besuch des Kongreßpräsidenten Sir Thomas Barlow ausgezeichnet wurde und bei dem auch dem überaus rührigen und umsichtigen Damenkomitee die gebührende Ehrung und Danksagung zuteil wurde. Eine Szene von apartem Reiz war es, als von einer Gallery Loge des Festsaales herab die energische und elegante Mrs. Grant eine mit stürmischer Begeisterung aufgenommene schwungvolle Rede vom Stapel ließ.

Was nun die wissenschaftlichen Sitzungen der Sektion für Rhino-Laryngologie anbelangt, so zeugte die Verteilung des Stoffes an Referaten, Diskussionen und Vorträgen auf zehn Halbtagssitzungen nicht nur für die emsige Arbeit des vorbereitenden Komitees, sondern gleichwie die mehrere Hundert zählende Mitgliederzahl auch für die Ausbreitung, die diese Wissenschaft in neuerer Zeit gewonnen hat und die eine gemeinsame Tagung mit der Otologie im Rahmen eines allgemeinen Kongresses nicht mehr zuläßt. Im Vordergrund standen die von dem vorbereitenden Komitee in genialer Weise ausgewählten Themata der Generaldiskussionen, deren jedes volle Aktualität besitzt. Von den zahlreichen (32) Vorträgen, von denen weitaus nicht alle in der abgemessenen Zeit des Kongresses gehalten werden konnten, erweckten einige, wie Moure, Nebenhöhlenoperationen, Harris, Radiumbehandlung der Larynxpapillome, Trotter und Wagget, Hypopharynxcarcinom, Hirsch, Hypophysentumor, Polyak, intranasale Tränensackoperation, Küttner und De Santi, akute Infektionen, Harmer und Turner, Vaccintherapie, Tóvölgyi, Bakteriotherapie der Kehlkopftuberkulose u. a. besonderes Interesse. Zum Vortrag Hirschs ergriff der berühmte amerikanische Hirnchirurg Cushing, von der Versammlung lebhaft begrüßt, das Wort und berichtete über seine Erfahrungen über Hypophysentumoren. Den Zusammenhang der Erkrankungen der oberen Luftwege mit denen des Ohres bekundeten zwei Generaldiskussionen in gemeinsamer Abteilungssitzung, und zwar über Salvarsanbehandlung, sowie lokale Behandlung bei akuten Infektionskrankheiten. Die Sektionssitzungen wurden eröffnet mit einer ebenso herzlichen als launig gehaltenen, ein Meisterstück der Rhetorik darstellenden Rede Sir St. Clair Thomsons, worin er des Vorgängers des Kongresses im Jahre 1881 gedachte, einer Zeit, wo die Rhinologie als Wissenschaft kaum bekannt war und die Laryngologie noch froh sein mußte, in der internen Medizin als Subsektion unterzukommen. Er

Generated on 2019-10-24 14:37 GMT / http://hdl.handle.net/2027/uc1.b3252762
Public Domain in the United States, Google-digitized / http://www.hathitrust.org/access_use#pd-us-google
Digitized by Google
Original from UNIVERSITY OF CALIFORNIA

gedachte des damaligen Komitees, von dem alle drei Sekretäre noch leben, sowie der damals zur Verhandlung gelangten Themata und Vorträge. Die Nasenchirurgie, heute eine so hochentwickelte Disziplin, ging damals ganz leer aus, das Cocain war noch unbekannt, die Galvanokaustik begann gerade sich das ihr zukommende Feld zu erobern, die Elektrizität als Beleuchtungskraft war noch nahezu unbrauchbar.

Er beleuchtete die enormen Fortschritte unserer Wissenschaft in der letzten Zeit und teilte die Geschichte der Laryngologie in drei Epochen ein (nach Lermoyez): Die erste von der Erfindung des Kehlkopfspiegels 1854 bis zur Entdeckung des Cocains, die zweite bis zur Vervollkommnung der endoskopischen Untersuchungsmethoden durch Killian und die dritte von da ab, der nach all dem Vorausgegangenen eine ungeahnte Zukunft zu prophezeien sei.

Einen herzlichen Willkommensgruß bot Sir Thomson dann in allen vier Weltsprachen des Kongresses und eröffnete die wissenschaftlichen Sitzungen. Auf eine Petition mehrerer Vereine hin betreffend die Abschaffung der Vivisektion wird einstimmig eine Resolution angenommen, welche die **Vivisektion für rein wissenschaftliche Zwecke befürwortet.**

Präsident Sir St. Clair Thomson verliest eine Einladung Dr. H. v. Schrötters an alle Laryngologen und spezialistischen Vereinigungen, sich an der weiteren Erforschung des Skleroms mit Beiträgen an den Einladenden zu beteiligen.

Verhandlungsbericht.

7. August, vormittags.

1. Generaldiskussion.

Neuere Fortschritte der endoskopischen Methoden zur Untersuchung der Trachea, der Bronchien, des Oesophagus und des Magens.

G. Killian (Berlin) hält, von der Versammlung lebhaft begrüßt, sein **Referat** über **Die direkten Methoden in den Jahren 1911 und 1912,** i. e. vom Zeitpunkt, bis zu welchem das Referat Kahlers am III. internationalen laryngo-rhinologischen Kongreß in Berlin reichte. Es sind seither nahezu an 500 Arbeiten erschienen, ein Beweis, wie allgemein sich die direkte Methode eingebürgert hat, so daß ein Überblick über die internationalen Arbeiten auf diesem Gebiete immer schwieriger wird.

Die direkten Methoden haben eine Erweiterung erfahren durch ihre Anwendung auf den Nasenrachenraum mittelst der Instrumentarien respektive Methoden von Gyergyai und Yankauer. Die direkte Laryngoskopie wird sicher in der Praxis oft verwendet, nur scheint man es nicht der Mühe wert zu halten, darüber besonders zu berichten. Bezüglich der Narkose bei kleinen Kindern kann sich Killian mit der Jacksonschen Methode, überhaupt ohne jede Anästhesie zu operieren, nicht befreunden, erwähnt den Jacksonschen und aus der neueren Zeit den Neumannschen Spatel zur direkten Laryngoskopie mit Nebenröhrchen, um das Narkoticum einzublasen; weiters erwähnt Killian die konische Gestaltung des Spatels von Hartmann, Yankauer und Hill. Was die Stellung des Pat. anbelangt, so bevorzugt Killian in neuerer Zeit die Untersuchung in Seitenlage, die auch von Mosher und Jackson empfohlen worden ist. Es folgt Genaueres über die Anwendung der einzelnen Methoden.

Digitized by Google
Original from UNIVERSITY OF CALIFORNIA
Generated on 2019-10-24 14:37 GMT / http://hdl.handle.net/2027/uc1.b3252762
Public Domain in the United States, Google-digitized / http://www.hathitrust.org/access_use#pd-us-google

1. Direkte Laryngoskopie bei angeborenem Stridor, womit man sich jetzt wieder mehr befaßt, da man mittelst der direkten Methode den Anfall beobachten kann. Weiters bespricht Killian

2. die Schwebelaryngoskopie; sie hat sich besonders bei der Behandlung der Papillome bei Kindern und bei Kehlkopftuberkulose bewährt.

3. Bei der Tracheoskopie erwähnt Killian eine Arbeit über Trachealfrakturen, von denen ein Fall mittelst der direkten Methode vollständig aufgeklärt werden konnte; ferner Untersuchungsergebnisse von Kümmell bei bronchialen Verletzungen. Von den akuten Zuständen sind besonders die subglottischen Fremdkörperschwellungen bei Kindern zu erwähnen, die leicht mit subglottischer Diphtherie verwechselt werden können. Oppikofer hat solche subglottische und tracheale Membranbildungen bei Scharlach beobachtet. Es dürften Narbenstenosen der Trachea und des Oesophagus nach Scharlach nicht gar so selten sein. Von den chronischen Zuständen erwähnt Killian die Arbeiten Ephraims über chronische Bronchitis und Asthma; ferner die Arbeiten über Syphilis der Luftröhre, die auch schon bei kleinen Kindern beobachtet werden kann. Die syphilitischen Ulcerationen können bis in den Oesophagus durchbrechen. Die häufigere Anwendung der Tracheo-, Broncho- und Oesophagoskopie führte zu einem genaueren Studium der Einwirkung der mediastinalen Lymphdrüsen bei Tuberkulose, aber auch bei Anthrakose auf die Luftwege. Neu sind die Ergebnisse, welche die Einwirkung der anthrakotischen Drüsen zeigen, die bisher mit der direkten Methode nicht untersucht worden sind (Mann, Gerber u. a.). Daß die Fremdkörperstatistik durch eine ganze Reihe von Beobachtungen mannigfaltigster Art erweitert worden ist, ist natürlich, und zwar 65 Fälle mittelst oberer und unterer Tracheoskopie.

4. Bronchoskopie. Hier erwähnt Killian wieder seine Spezialröhren für kleine Kinder zur Vermeidung subglottischer Schwellungen, wobei Killian das System der Verlängerung wieder aufgegeben hat, ferner diverse andere, in neuerer Zeit angegebene Hilfsinstrumente. Bemerkenswert sind die Mitteilungen über Vorhofkompression des linken Bronchus (Kahler, 11 Fälle). An Fremdkörpern konnte Killian 128 mittelst oberer Bronchoskopie behandelte Fälle zusammenstellen, von denen 107 zu gutem Ende kamen. Unter den Todesfällen waren allein 5 Bohnenaspirationen (bei Bohnenaspirationen von Kindern sollte nur die untere Methode angewendet werden), die meisten anderen sind durch präbronchoskopische Komplikationen zu erklären. Besonderes Interesse verdienen die Rachentonsillenstücke, welche bei der Adenoidenoperation in Narkose aspiriert worden waren (Guisez). Mittelst unterer Bronchoskopie sind in den letzten zwei Jahren 61 Fälle veröffentlicht, darunter 11 Todesfälle bei Kindern. Es ist begreiflich, daß hier die Todesfälle häufiger sind, da naturgemäß eine Reihe von schwierigeren Fällen stets der unteren Methode zufallen werden.

Killian schließt diesen Absatz mit dem Ausblick auf eine innige Zusammenarbeit von Laryngologen und Chirurgen bei der Lungenchirurgie, da auf dem Gebiete der meist von den Bronchien ausgehenden Lungentumoren noch sehr viel von der Bronchoskopie zu erwarten sei.

5. Oesophagoskopie. Killian erwähnt zunächst die großen zusammenfassenden Statistiken von Guisez (930 Untersuchungen), Gottstein (1100 Fälle), ferner wieder die in letzter Zeit neu eingeführten Instrumente und Verbesserungen, namentlich die Instrumente zur Erweiterung des Oesophagus bei Extraktion von Fremdkörpern, um ein Aufreißen der Wand zu verhüten (Brü-

Digitized by Google
Original from UNIVERSITY OF CALIFORNIA
Generated on 2019-10-24 14:37 GMT / http://hdl.handle.net/2027/uc1.b3252762
Public Domain in the United States, Google-digitized / http://www.hathitrust.org/access_use#pd-us-google

nings, Glücksmann, Killian, Hill, Tapia, Aach u. a.). Auch die Oesophagoskopie hat noch große Aufgaben und ein weites Feld der Forschung, da vieles noch nicht direkt untersucht worden ist, was bis jetzt nur die pathologische Anatomie und die Klinik beschrieben. Carcinom der Speiseröhre ist sehr häufig. Guisez beobachtete unter 930 Untersuchungen 650 Carcinome. In die Therapie des Oesophaguscarcinoms ist durch das Radium und Mesothorium neues Leben gekommen (Hill, Guisez). Verätzungsstrikturen sind auch bei kleinen Kindern sehr häufig (bei Guisez 21 Fälle mit Alter von 2—4 Jahren). Vor der inneren Oesophagotomie warnt Killian, da hin und wieder doch der Tod eintritt. An Fremdkörpern wurde wieder eine unübersehbare Menge mittelst Oesophagoskopie entfernt. Killian berechnet die Zahl in den letzten zwei Jahren auf 287 und hebt die geringe Anzahl der Todesfälle gerade in dieser letzten Zeit hervor. Der älteste Pat. war 92 Jahre, die jüngsten Kinder 4 und 13 Tage alt. Recht zahlreich sind die Fälle von Verletzungen bei der Untersuchung, von denen sehr viele an Mediastinitis zugrunde gingen, meist wenn nicht nur die Schleimhaut, sondern auch die Muskelschichte durchbohrt wurde. Tapia hat mit einem speziell konstruierten Kaustikbrenner eine im Oesophagus steckende Gebißplatte zerlegt. Die Oesophagotomie wurde gemacht, wenn die Oesophagoskopie vergeblich war. Dies hängt aber sicherlich auch von der Technik des Operateurs in der direkten Untersuchungsmethode ab.

6. Gastroskopie. Hier ist die Zahl der Mitteilungen noch eine sehr beschränkte. Killian erwähnt verschiedene bis jetzt konstruierte Instrumente: das von Sussmann, das nicht ganz ungefährlich sein soll, von Elsner und Hill: die beiden letzteren scheinen ihm die brauchbarsten.

Chevalier Jackson als Korreferent erhielt von der Versammlung einen gleich herzlichen Empfang wie sein Vorredner. Er spricht über die Verbreitung, welche die direkten Untersuchungsmethoden speziell in Amerika genommen haben, und behandelt zunächst die Frage: Wer soll die direkten Untersuchungsmethoden ausüben? Jackson kommt auf Grund seiner Enquete bei 380 Laryngologen Amerikas, darunter 35 Spezialisten, die auch Bronchound Oesophagoskopie betrieben, zum Ergebnis, daß eine erfolgreiche Tätigkeit in diesen Methoden nur möglich ist bei Vorhandensein nicht nur eines geschickten und vorsichtigen Operateurs, sondern auch einer „trained organization", dem konsequenten und organischen Zusammenarbeiten des Operateurs und eines geschulten Assistenzpersonales, und nur auf dieses führt Jackson seine Erfolge in den direkten Methoden zurück. Er hat 171 Fälle von Fremdkörpern in der Trachea und in den Bronchien, operiert von verschiedenen amerikanischen Ärzten, gesammelt in den letzten 2 Jahren, mit 9 Todesfällen (5·3%). Dem gegenüber steht seine eigene Statistik mit 182 Fremdkörperfällen oberer Tracheo-Bronchoskopie und 3 Todesfällen (1·7%), 177mal wurde der Fremdkörper nicht gefunden. In dieser Zeit hatte er einen einzigen Fall mit unterer Bronchoskopie. Mittelst Oesophagoskopie wurden von den Operateuren 193 Fälle von Fremdkörpern der Speiseröhre behandelt, darunter in 155 der Fremdkörper extrahiert, und 12 Todesfälle beobachtet. Seine eigene Statistik umfaßt 206 Fälle von Oesophagoskopie mit 498 erfolgreichen Extraktionen und 4 Todesfällen. Sehr gering ist die Mortalität bei Gastroskopie; unter 110 Fällen verschiedener Operateure kein einziger Todesfall. Jackson selbst hat unter 238 Fällen nur einen Todesfall. Im allgemeinen scheint die Mortalität der Gastroskopie mit 1% bemessen zu sein.

Digitized by Google
Original from UNIVERSITY OF CALIFORNIA
Generated on 2019-10-24 14:37 GMT / http://hdl.handle.net/2027/uc1.b3252762
Public Domain in the United States, Google-digitized / http://www.hathitrust.org/access_use#pd-us-google

Eine besondere Bedeutung spricht Jackson der Röntgenographie zu und erwähnt einen interessanten Fall von Iglauer, wo die durch den Fremdkörper verlegte Längsseite, wahrscheinlich durch ventilklappenartige Aufblähung der Lunge, einen erhöhten Luftgehalt zeigte. Ein anderer ähnlicher instruktiver Fall zeigte mit Wismutbrei ein Oesophagusdivertikel; die Oesophagoskopie klärte aber auf, daß es sich um eine enorme Erweiterung des Oesophagus durch einen Cardiospasmus handelte und der divertikelartige Schatten dadurch erzeugt war, daß der größte Teil des Oesophagus mit Speiseresten ausgefüllt war und der Wismutbrei daher nur den obersten Teil ausfüllen konnte.

Bei Besprechung des Instrumentariums streift Jackson kurz die verschiedenen Systeme der Amerikaner und spricht zunächst die Ansicht aus, daß es weniger auf ein bestimmtes System als auf die Geschicklichkeit des Operateurs und auf die Übung und Erfahrung ankomme. Demgemäß ist auch immer in der Hand des einzelnen Operateurs das Instrument das beste, mit dem er am meisten gearbeitet hat. Bei den verschiedenen neueren Verbesserungen zeigt sich die Tendenz, die namentlich bei der Oesophagoskopie lästige Unterbrechung der Untersuchung durch die wiederholten Einführungen der Speichelpumpe durch derartige Rohre, die am Instrument selbst befestigt sind und mit Motoren oder der Wasserleitung in Verbindung stehen, auszuschalten. Sehr wichtig ist die Vorbereitung des Pat. zu jeder direkten Untersuchung gleichwie zu jeder anderen größeren Operation. Hierzu gehört bei allen Oesophagusstenosen die vorbereitende Aufnahme großer Wassermengen, um durch das Regurgitieren eventuelle, oberhalb der Stenose angesammelte Speisemassen schon vor der Untersuchung herauszubefördern, was diese natürlich sehr verkürzt. In gleicher Weise stellt Jackson die Forderung peinlicher Asepsis auf, vor allem auch möglichste Vermeidung der Berührung aller in die tieferen Luftwege eingeführten Instrumente mit dem infektiösen Mundinhalt. Als Stellung bevorzugt Jackson beim Erwachsenen nur zu diagnostischen Zwecken die sitzende Stellung, sonst aber namentlich für Fremdkörper die liegende Stellung, schon deshalb, um nicht im Sitzen ein Tiefergleiten des Fremdkörpers befürchten zu müssen: wenig hat sich die von Killian empfohlene Seitenlage in Amerika einzubürgern vermocht.

Einiges Aufsehen erregten die Ausführungen Jacksons über seine Methode der Anästhesie; vor allem, daß er bei Kindern unter 6 Jahren überhaupt keine Anästhesie, weder Lokal- noch General-, anwendet, zumal wenn es sich um Fremdkörper handelt; desgleichen hält er auch bei Erwachsenen zur Oesophagoskopie jede Anästhesie für unnötig, schon weil der Oesophagus selbst ganz unempfindlich sei. Wenn irgend eine Anästhesie angewendet werden soll, genügt Lokalanästhesie des Hypopharynx. Ausgenommen von dieser Regel sind nur Fälle von sehr großen oder sehr scharfen Fremdkörpern, wo durch reflektorische Spasmen eventuell Verletzung der Oesophaguswand bei der Extraktion droht.

Weiters redet Jackson warm das Wort der direkten Laryngoskopie, die namentlich für die therapeutischen Eingriffe (Tuberkulose) einen großen Fortschritt bedeutet. Unter den Indikationen für Bronchoskopie ist besonders die letzte bemerkenswert: Wenn Zweifel bestehen, ob eine Bronchoskopie gemacht werden soll oder nicht, so soll sie gemacht werden. Bezüglich der subglottischen Schwellungen tritt auch Jackson im Einklang mit seinem Korreferenten für die Elimination der schweren Instrumente und der zu großen

Digitized by Google
Original from UNIVERSITY OF CALIFORNIA
Generated on 2019-10-24 14:37 GMT / http://hdl.handle.net/2027/uc1.b3252762
Public Domain in the United States, Google-digitized / http://www.hathitrust.org/access_use#pd-us-google

Röhren und für die Verwendung möglichst dünner und leichter Röhren ein. Er befürwortet die Bronchoskopie zur Entleerung des Bronchialsekretes, welches, wenn in größerer Menge angesammelt, von den Kindern besonders schlecht expektoriert werden kann und sich bei gewissen Fremdkörpern besonders reichlich bildet. Dagegen hat hier die Tracheotomie weniger Wert; überhaupt ist Jackson ein großer Gegner der Tracheotomie, die er nur in jenen Fällen angewendet wissen will, wo eine perorale Erleichterung der Luftwege ausgeschlossen ist. Daher ist er auch ein absoluter Gegner der unteren Bronchoskopie und führt zur Stütze seines Standpunktes seine Statistik von 706 Bronchoskopien aus allen möglichen Ursachen an, wo er nicht einmal zur Tracheotomie greifen mußte. Der einzige Fall von unterer Bronchoskopie aus seiner Praxis datiert aus den Anfängen der Bronchoskopie. Jackson führt vor allem gegen die untere Bronchoskopie an, daß der durch die Trachealfistel eingeführte Tubus viel weniger beweglich und dirigierfähig ist, da er durch den Kopf des Pat. gehindert ist.

In einem Fall gelang es Jackson, mittelst Pleuroskopie (Einführung eines Tubus in eine kleine Lücke in der Thoraxwand) eine Schrotkugel aus dem Pleuraraum eines Kindes zu entfernen. Der Fall heilte ohne jede Komplikation und Jackson empfiehlt daher in ähnlichen Fällen diese Methode, anstatt durch breite Eröffnung den Fall schwieriger und der Infektion günstiger zu gestalten.

Bezüglich der Oesophagoskopie steht Jackson auf dem Standpunkt, daß sie kontraindiziert ist bei allen schweren Stenosen, wo bereits Flüssigkeitshunger eingetreten ist; da ist sofort eine Gastrostomie anzulegen. Fremdkörper sind, wie schon erwähnt, unter möglichster Vermeidung von Anästhesie oder höchstens mit etwas Äther zu entfernen, und zwar unter allen Umständen ist die Oesophagoskopie mindestens zuerst zu versuchen, bevor man an die Oesophagotomia externa herangeht, welche schon wegen ihrer hohen Mortalität keinen Vergleich mit der endoskopischen Operation aushält und überhaupt bei Fremdkörpern sehr selten in Betracht kommt.

Eine besondere Besprechung erfährt in Jacksons Referat auch der Cardiospasmus. Jackson kommt auf Grund eigener und anderer Untersuchungen zur Theorie, daß der Name Cardiospasmus lieber gestrichen werden sollte, da eine anatomische Sphinkterbildung an der Cardia nicht existiere, es handle sich entweder um Hiatus-Spasmus, der vom Zwerchfell ausgeht, oder um einen Spasmus der ganzen abdominalen Partie des Oesophagus. Der eigentliche Spasmus am Eingang zum Magen ist ganz außerordentlich selten, und nur für diesen Fall sollte der Name Cardiospasmus reserviert bleiben. Bei der Behandlung dieser Zustände spielt die allgemeine neurologische Therapie eine wichtige Rolle, da sie ja auch meist allgemeinen neuropathischen Zuständen ihre Entstehung verdanken, wenn auch häufig lokale, unmittelbar veranlassende Veränderungen gefunden werden, so Hyperacidität des Magens, Verdrängung des Oesophagus durch den linken Vorhof oder durch die erweiterte Aorta.

Beim Oesophaguscarcinom spricht Jackson natürlich auch der Probeexcision das Wort. Bei zweifelhaften Fällen, wo kein großer Tumor vorhanden ist, soll man sich hüten, auch die Muskelschichte mitzunehmen. Einen diagnostischen Anhaltspunkt gewährt auch die respiratorische Asymmetrie der Oesophaguswand. Die Gastrostomie soll nur gemacht werden, wenn die Unmöglichkeit der oralen Nahrungsaufnahme feststeht; sonst ist die natürliche Ernährung, auch wenn sie nur flüssig möglich ist, immer der künstlichen vorzu-

Digitized by Google
Original from UNIVERSITY OF CALIFORNIA
Generated on 2019-10-24 14:37 GMT / http://hdl.handle.net/2027/uc1.b3252762
Public Domain in the United States, Google-digitized / http://www.hathitrust.org/access_use#pd-us-google

ziehen. Bei mäßiger Stenose leisten Oesophagus-Dauertuben gute Dienste, durch die der Patient sich monatelang auf natürlichem Wege ernähren kann; sie brauchen nur hin und wieder behufs Reinigung ausgewechselt zu werden und haben sich als ungefährlich erwiesen.

Gastroskopie. Jackson bevorzugt das offene System, wie es auch bei Janeways Gastroskop der Fall ist, im Gegensatz zu Mikulicz, Elsner u. a. Hills, Foramittis u. a. Instrumente stellen die Verbindung beider Systeme dar. Die Gastroskopie wird sich mehr einbürgern, wenn es dazukommt, daß Internisten und Chirurgen den Endoskopikern die Fälle in einem Zustand schicken, wo die Gastroskopie noch nicht zu gefährlich ist. Aber sie wird immer in den Händen der Endoskopiker bleiben wegen der Schwierigkeiten der Einführung und der Notwendigkeit der Beherrschung der Oesophagoskopie. Erwähnenswert ist der Kunstgriff Janeways behufs Mobilisierung des unteren Endes des Gastroskops, welcher darin besteht, daß der Patient die Beine im Knie und Hüftgelenk beugt, wodurch die vordere Bauchwand entspannt wird.

Diskussion.

O. Chiari (Wien), gleich herzlich wie die beiden Referenten begrüßt, berichtet über die Erfahrungen seiner Klinik und verzeichnet zunächst 182 oesophago-, 3 tracheo- und 23 bronchoskopische Fremdkörperfälle, die in den letzten Jahren seit der Publikation Kahlers 1909 an seiner Klinik beobachtet wurden. 13 dieser Fremdkörperfälle saßen in schon früher bestandenen Strikturen des Oesophagus. Die Extraktion gelang in allen Fällen; zwei Todesfälle infolge von Mediastinitis nach Verletzung und Infektion der Oesophaguswand durch den Fremdkörper. Einmal trat während einer Bronchoskopie der Tod ein infolge von Pankreasapoplexie. Bei kleinen Kindern mußte einige Male die Tracheotomie ausgeführt werden. Von Tumoren der Trachea und der Bronchien sind 8 Fälle klinisch genau beobachtet. Es bestehen auch schon einige Beobachtungen über Radiumbehandlung von Bronchialtumoren. Ein Fall von Adenocarcinom der Schilddrüse ist bemerkenswert, bei welchem nach der Radikaloperation des primären Tumors eine Lymphdrüsenmetastase in den rechten Bronchus durchgebrochen war und schließlich den Exitus verschuldete. Über Schwebelaryngoskopie hat er sehr günstige Erfahrungen.

R. Lewisohn (New-York) bespricht sein Oesophagoskop mit winkeliger Einführung. Die Vorteile des Instrumentes sind: Die Einführung ist bei gewöhnlicher Kopfhaltung möglich und das Instrument gelangt tatsächlich axial in den Oesophagus.

Wolff Freudenthal (New-York) wendet sehr eifrig die Schwebelaryngoskopie an und hat damit schon sehr ausgedehnte Eingriffe an tuberkulösen Kehlköpfen gemacht, auch Teile von Aryknorpeln entfernt und tiefe Larynxabscesse gespalten; demonstriert einen von ihm konstruierten Epiglottisausbreiter zur Schwebelaryngoskopie.

Kubo (Fukuoka, Japan) spricht über die Erfahrungen mit den endoskopischen Methoden in Japan, nennt 150 oesophagoskopische Fremdkörperfälle, davon 127 aus eigener Erfahrung, demonstriert eine Anzahl von Abbildungen, welche diese Beobachtungen betreffen; ferner hat er 28 Fälle von Fremdkörpern in den Luftwegen, davon 20 Fälle aus seiner Klinik. Auch er versuchte mit Erfolg Dauerbougies zur natürlichen Ernährung bei Oesophaguscarcinom. Bei asthmaähnlichen Beschwerden der Kinder werden meist tracheo-

Generated on 2019-10-24 14:37 GMT / http://hdl.handle.net/2027/uc1.b3252762
Public Domain in the United States, Google-digitized / http://www.hathitrust.org/access_use#pd-us-google
Digitized by Google
Original from UNIVERSITY OF CALIFORNIA

bronchiale Drüsen gefunden. Interessant sind seine Erfahrungen über die Kokke-Krankheit (Beri-Beri), welche unter anderem auch vorzugsweise den Kehlkopf besonders bei Säuglingen ergreift und Recurrenslähmung, Ödem der Aryknorpel oder Anästhesie der Kehlkopfschleimhaut erzeugt.

Braden Kyle (Philadelphia) spricht über die Stellung des Pat. und die Anästhesie bei den direkten Methoden; gibt der Lokalanästhesie, soviel wie möglich anzuwenden, den Vorzug. Bei Fremdkörpern ist womöglich am hängenden Kopf zu operieren; berichtet einen Fall von Einkeilung einer großen Gebißplatte in dem Oesophagus eines 72jährigen Mannes vor 18 Jahren. Es gelang, durch vorsichtiges Manipulieren den Fremdkörper ohne Verletzung und Komplikation herauszubefördern.

London (New-York) demonstriert sein Gastroskop, welches aus einem gewöhnlichen Oesophagoskopierohr und einem erst nach Passage der Cardia eingeführten optischen System besteht.

Mouret (Montpellier) spricht über die Stellung zur direkten Untersuchung, die sich ihm als die beste bewährt hat: Der Pat. sitzt rittlings auf dem Sessel, gegen die Rückenlehne zugewendet, hält sich daran mit beiden Händen fest und streckt den Kopf über die Lehne maximal nach vorne. Wichtig ist, daß der Pat. den Kopf nicht zurückbiegt — man muß dies sogar auf jede Weise zu verhüten trachten —, sondern den Kopf nur mehr und mehr nach vorne streckt. Er kommt so gewissermaßen dem Tubus entgegen, fädelt sich förmlich auf ihm auf, ist daher auch nicht so ängstlich, und die Stellung ist lange nicht so unangenehm und gezwungen wie die gewöhnliche. Demonstriert einige Photographien der einzelnen Phasen. Für die Untersuchung im Liegen weist Mouret in gleicher Weise die Vorteile seiner Methode nach. Der Pat. liegt auf der Seite, der Rumpf ist im Hüftgelenk stark nach vorn gebeugt und der Kopf möglichst gestreckt, aber nicht nach hinten gebeugt.

W. Hill (London) zeigt einen Satz seiner Instrumente für die direkte Untersuchung von Rachen, Larynx, Bronchien, Hypopharynx und Magen, insbesondere seine geschlitzten Spatel zur Einführung der Bronchus- und Oesophagusrohre und der Trachealkatheter für die endotracheale Narkose. Für diese letztere hat er den Trachealkatheter mit einem Schirm aus dünnem Gummi versehen, der sich in die Ventrikel hineinlegt und so die Luftwege luftdicht abschließt, so daß nicht ein Tropfen Blut oder Sekret hinabgelangen kann. Bezüglich der Methode Ch. Jacksons, bei kleinen Kindern keinerlei Anästheticum zu verwenden, kann er seine Verwunderung nicht verhehlen (wie auch ein Teil des übrigen Auditoriums) und bezweifelt, daß der Kehlkopfhusten und Glottisspasmus ohne Cocain beseitigt werden könne. Auch Hill demonstriert eine nach vorn geneigte Stellung zur direkten Untersuchung, die er mit Mosher zugleich ausgearbeitet hat.

Marschik (Wien) berichtet über gute eigene Erfolge an der Klinik Chiari mit zwei Mittelstellungen: 1. halb sitzend, halb liegend bei ängstlichen und älteren fetten Leuten; 2. bei Ansammlung von Schleim, der nicht mehr schnell genug aspiriert werden kann, Übergang von der gewöhnlichen sitzenden Stellung allmählich in eine der Mouretschen ähnliche, bis der Oberkörper horizontal ist bei rückgebeugtem Kopf, so daß jetzt der Schleim und Speichel beim Mund herausfließen kann. Die Gastroskopie wird mit dem Instrument des Wiener Chirurgen Foramitti, welches ähnlich dem Londonschen Instrument ist, seit dem Jahre 1910 an der Klinik geübt. Marschik spricht weiter über Membranbildung in den Luftwegen und betont, daß endo-

Digitized by Google
Original from UNIVERSITY OF CALIFORNIA
Generated on 2019-10-24 14:37 GMT / http://hdl.handle.net/2027/uc1.b3252762
Public Domain in the United States, Google-digitized / http://www.hathitrust.org/access_use#pd-us-google

tracheales oder bronchiales Sekret und Membranen leicht postmortal verschwinden können.

H. Tilley (London) zeigt eine große grüne Erbse, die er tags zuvor bei einem 64jährigen Mann mittelst oberer Bronchoskopie aus dem rechten Bronchus entfernt hatte. Die Entfernung bewerkstelligte er durch Einführung eines mit einem dicken, nassen Wollpfropfen an der Spitze einer Sonde in den Bronchus, mit dem er durch eine rasche, kurze Rückbewegung den Fremdkörper in den Tubus saugte.

Bezüglich der Anästhesie redet er der allgemeinen Anästhesie das Wort, die bei ängstlichen Frauen und Kindern kaum zu umgehen ist. Er versteht daher nicht, wie man sich dieses so wertvollen Unterstützungsmittels einer ruhigen und ungestörten Operation begeben könne.

Harris P. Mosher (Boston) zeigt einen offenen Spatel zur direkten Laryngoskopie und andere endoskopische Instrumente. Er hat ferner bei Oesophaguscarcinomen gute Erfolge mit wiederholtem Curettement gesehen, welches den Pat. auf lange Zeit hinaus die natürliche Ernährung garantierte und dadurch sicher auch das Leben verlängerte.

Logan Turner (Edinburgh) hat sehr günstige Ergebnisse mit Schwebelaryngoskopie. Sie ist vor allem die beste Methode der Larynxuntersuchung bei kleinen Kindern und bei operativen Eingriffen am Kehlkopf: sie ist auch bei Hypopharynxcarcinom der Spateluntersuchung überlegen, desgleichen bei Fremdkörpern in dieser Gegend.

Wagget (London): Entgegen der von Ch. Jackson vertretenen Ansicht, daß die Endoskopie Domäne einiger weniger geschulter Chirurgen bleiben solle, meint er, daß jeder junge Laryngologe es für seine Pflicht halten solle, sich mit diesen Methoden vertraut zu machen.

Skillern (Philadelphia): Die direkte Untersuchung der oberen Luftwege hat eine enorme Wichtigkeit für unsichere Diagnosen bei internen oder chirurgischen Krankheiten und sollte in keiner Klinik fehlen.

Schlußwort:

Killian (Berlin): Die große Menge der Instrumente, die demonstriert wurden, zeigt, mit welchem Eifer an der Verbesserung der Methoden gearbeitet wird. Vor den von Mosher empfohlenen Auskratzungen möchte er warnen: sie sind nicht ungefährlich. Killian drückt seine Befriedigung über die zahlreichen günstigen Berichte über seine Methode der Schwebelaryngoskopie aus. Er möchte doch empfehlen, den unteren Weg, namentlich in Narkose und bei bereits bestehender Dyspnoe, bei gequollenen Bohnen nicht zu spät einzuschlagen, weil er der sicherere ist. Hat selbst einen Fall zu beklagen, der vielleicht durch rechtzeitige Tracheotomie und untere Bronchoskopie hätte gerettet werden können.

Ch. Jackson (Pittsburgh): Lewisohns Instrument ist wegen der der Krümmung der Luftwege bei normaler Körperhaltung folgenden Knickung gewiß zu empfehlen. Die Mouretsche Stellung dürfte sich kaum viel von der durch Kirstein selbst, den Vater der direkten Laryngoskopie, eingeführten unterscheiden. Mosher gebührt das Verdienst, zuerst den offenen Kehlkopfspatel verwendet, sowie den Vorteil der seitlichen Beugung des Kopfes behufs Erschlaffung der Halsmuskulatur gezeigt zu haben.

Generated on 2019-10-24 14:37 GMT / http://hdl.handle.net/2027/uc1.b3252762
Public Domain in the United States, Google-digitized / http://www.hathitrust.org/access_use#pd-us-google
Digitized by Google
Original from UNIVERSITY OF CALIFORNIA

Jackson steht durchaus im Einklang mit Wagget; nur in dem Sinn, daß, wenn schon jemand sich mit Endoskopie beschäftigt, er dies ununterbrochen und eifrig tun müsse, sonst komme er aus der Übung und Technik.

Bezüglich der Anästhesie ist er durchaus nicht absoluter Feind der allgemeinen Anästhesie; doch ist sie seiner Meinung nach nur äußerst selten notwendig. Die Richtigkeit dieses Satzes bei Erwachsenen beweist ein kürzlich erlebter Fall, wo er bei einer schwerkranken 48jährigen Frau einen Fremdkörper aus der Lunge ohne jede Anästhesie, ohne Widerstand oder erhebliche Reizerscheinungen entfernte; die häufigen Fälle von Bronchoskopien bei Kindern von Ärzten, die selbst bei der Operation anwesend waren und ihm für die Vermeidung jedes Anästheticums nur Dank wußten. Der häufige Reiz bei Einführung des Instrumentes durch den Larynx ist nur am Anfang und gibt sich bald. In Deutschland wird oft die Tonsillektomie ohne jede Anästhesie ausgeführt, und es ist die Frage, ob nicht diese Art des Vorgehens übler ist als seine Bronchoskopie ohne Anästhesie.

Donnerstag Nachmittag, 7. August.

Vorträge:

Moure (Bordeaux): **Was wird aus den operierten Nebenhöhlen?**

Es ist die Frage, ob die Radikaloperation im Sinne einer vollständigen Verödung der betreffenden Nebenhöhlen wirklich so energisch mit allen Mitteln anzustreben ist. Wir wissen, daß diese Verödung in vielen Fällen ein Ding der Unmöglichkeit ist, daß andrerseits trotz des Bestehenbleibens von sogenannten toten Punkten die Krankheit vollkommen und definitiv geheilt wird und daß der wichtigste Punkt früher immer vernachlässigt worden ist, d. i. die Unterdrückung der Eiterungen des Siebbeins, von dem aus die Eiterung immer wieder fortdauert. Während Moure früher mit den radikalsten Eingriffen stets Mißerfolge, üble Folgezustände oder sogar unangenehme Zufälle bei der Operation erlebte, hat er jetzt mit einem Minimum von äußeren Wunden und einer einfachen Methode viele Dauerheilungen. Die meisten Mißerfolge einer Radikaloperation hingen von der ungenügenden Behandlung des Siebbeins ab. Er ist daher wieder zur ursprünglichen Methode zurückgekehrt, bei der Stirnhöhle Ogsten-Luc, bei der Kieferhöhle Caldwell-Luc. Es genügt, von einer mäßig großen Öffnung der betreffennen Nebenhöhle aus die ganze Schleimhaut zu zerstören. Da nun, wie seine Erfahrung lehrt, die Nebenhöhlen durch Vernarbung manchmal ganz verschwinden, mindestens aber sich enorm verkleinern, so fällt auch die Sorge wegen Anlegung einer großen Drainageöffnung weg; nur ist sowohl bei der Radikalbehandlung der Stirn- als auch der Kieferhöhle die gleichzeitige Siebbeinbehandlung unerläßlich. Die Erfahrung über die totale Verödung und Ausfüllung der so radikal operierten Nebenhöhlen wird durch die Experimente Ssamoylenkos an Hunden und Katzen bestätigt. Die vollkommene Heilung einer Nebenhöhle ist also nur durch die komplette Curettage zu erzielen.

Diskussion.

Maurice (Paris): Die von Moure bevorzugten Methoden sind ideal, vermögen aber doch nicht absolut sicher Rezidiven zu verhüten. Maurice hat selbst derartige Fälle erlebt. Auch die Curettage braucht nicht in allen Fällen total zu sein, namentlich wenn die Polypenbildungen nur an circumscripten Stellen sitzen.

Generated on 2019-10-24 14:37 GMT / http://hdl.handle.net/2027/uc1.b3252762
Public Domain in the United States, Google-digitized / http://www.hathitrust.org/access_use#pd-us-google
Digitized by Google
Original from UNIVERSITY OF CALIFORNIA

Woods (Dublin) steht konform mit Moure auf dem Standpunkt, daß die ganze Schleimhaut fortgenommen werden muß, vor allem jede Epithelschichte. Daher muß soviel von der vorderen Wand weggenommen werden können, daß man tatsächlich zu jeder epithelisierten Schleimhautpartie bequem hingelangen kann.

Marschik (Wien): Die Erfahrung der Klinik Chiari von mehreren Rezidiven nach Kieferhöhlen-Radikaloperation zeigt, daß der Recessus zygomaticus, wenn er nicht exakt ausgeräumt wird, durch die Vernarbung der Kieferhöhle davor vollständig abgeschlossen werden kann und weiter eitert. Daher ist Marschik zu einer sehr radikalen Operationsmethode gelangt, welche auch diesen Recessus breit frei legt.

Trétrôp (Antwerpen): Die von Moure aufgestellte Forderung ist bereits vor 14 Jahren von dem Antwerpener Spezialisten de Greift vertreten worden, konnte sich aber damals nicht durchsetzen.

Luc (Paris): Entsprechend der Erfahrung, daß die exakt und vollständig von jeder epithelisierten Schleimhaut befreiten Nebenhöhlen sich mit Narbengewebe ausfüllen, erübrigt sich die Anlegung großer Drainageöffnungen sowie auch die Bildung von Schleimhautlappen, die in die Höhle hineingeschlagen werden. Die breite Eröffnung von außen gestattet aber vor allem die zuverlässige Inspektion des Inneren der Nebenhöhlen. Luc konnte derart in zwei Fällen der letzten Zeit einmal einen losen Knochensequester, ein anderes Mal ein Projektil in der Kieferhöhle als Ursache der unheilbaren Eiterung feststellen, was natürlich auf endonasalem Wege nie gelungen wäre.

Halle (Berlin): Die Radikaloperation der Nebenhöhlen hat ihre Indikationen und ist durchaus nicht in allen chronischen Fällen indiziert. Die Erfahrung lehrt, daß auch schwer veränderte Schleimhaut sich noch zur Norm zurückbilden kann. Bei der Kieferhöhle hat Halle die besten Erfahrungen mit der Sturmannschen Operation. Bezüglich der Stirnhöhle empfiehlt er seine endonasale Operation, welche bei einiger Vorsicht ungefährlich und, nach seinen Erfolgen gemessen, sehr aussichtsreich ist: unter 28 Fällen wurden 26 geheilt.

Guisez (Paris) beschleunigt das Aufschießen üppiger Granulationen in den operierten Nebenhöhlen durch Pinselung mit Jodtinktur. Natürlich muß die Auskratzung komplett sein und hierzu der Sinus in allen seinen Winkeln leicht zugänglich gemacht werden. Die kosmetische Entstellung verhindert man durch Stehenlassen der ausgeprägten Knochenvorsprünge. Die Methode nach Ogston-Luc gewährt nicht die Möglichkeit, das Siebbein breit zu resezieren, was zur Heilung unbedingt nötig ist.

Tilley (London): Eine Anzahl von Stirnhöhleneiterungen kann durch bloße Freilegung resp. Erweiterung der unteren Öffnung ausgeheilt werden. Die Granulationen und Polypen werden durch Injektionen mit starken Lapislösungen zerstört. Tilley teilt im übrigen die Ansicht Moures, nur glaubt er, daß es auch möglich ist, mit partieller Resektion der Schleimhaut der Kieferhöhle auszukommen: auch bei Etablierung von reinem Narbengewebe kann es durch leichte Infektionen zu Eiterung kommen und können neue Granulationen auf der Narbe aufschießen.

Kubo (Japan) verhindert die Infektion der bloßgelegten Kieferhöhlen-Innenwand durch ausgiebige Drainage; damit diese wenigstens für eine Zeitlang offen bleibt, macht er in die Schleimhaut des unteren Nasenganges einen

Digitized by Google
Original from UNIVERSITY OF CALIFORNIA
Generated on 2019-10-24 14:37 GMT / http://hdl.handle.net/2027/uc1.b3252762
Public Domain in the United States, Google-digitized / http://www.hathitrust.org/access_use#pd-us-google

Kreuzschnitt und schlägt die vier Lappen, die so die Knochenränder des Fensters decken, in die Kieferhöhle.

Jacques (Nancy): Die Sicherheit der dauernden und genügenden Drainage der operierten Höhle ist ebenso wichtig wie die exakte Zerstörung der Schleimhaut. Er reseziert bei der Stirnhöhle nur die untere Wand, nimmt von da aus die ganze Schleimhaut weg; damit wird ein Teil der Höhle primär durch das Orbitalgewebe ausgefüllt, der nicht ausgefüllte Teil granuliert dann rasch aus.

Wagget (London) fragt Moure, ob seine radikale Modifikation auch eine so rasche Heilung hat wie die bisher geübte, mit der Entfernung der erkrankten Partien und der Anlegung einer großen Drainageöffnung in die Nase und ob sie auch so rasch vor sich geht. Nach seinen Erfahrungen kam es nie zum Rezidiv, wenn nur die nasale Öffnung groß angelegt war.

Donelan (London) stimmt mit dem Vorredner überein; in einer Serie von mehreren hundert Fällen hatte er nur sechsmal die radikale Operation nach Luc-Caldwell ausführen müssen, in allen anderen zeigte sich die Mikuliczsche Operation erfolgreich und ausreichend.

Schlußwort.

Moure (Bordeaux): Die Spaltung der Anhänger der konservativen und radikalen Therapie wird immer bestehen bleiben. Mit Killian aber behauptet Moure, daß auch eine scheinbar gesunde Schleimhaut bei chronischen Eiterungen fast immer schon krank ist und daher keine Tendenz mehr zur Heilung hat. Der Unterschied zwischen konservativer und radikaler Operation besteht darin, daß die konservativ operierten Pat. stets das Rezidiv befürchten müssen, die in richtiger Weise radikal operierten dagegen ein für alle Male hiervon befreit sind.

Guisez (Paris): **Über gewisse Fortschritte in der Behandlung der Erkrankungen des Oesophagus, der Trachea und der Bronchien, speziell auch der Radiumbehandlung des Speiseröhrenkrebses.**

Der Oesophagus stellt eigentlich nur in seinem Anfang und Endteil ein wirklich schlauchförmiges Gebilde dar, während er in seinem mittleren Teil eine förmliche Höhle bildet; nur an jenen ersteren Stellen etabliert sich jene Form von Oesophagusstenose, die nur durch chronische Entzündung bedingt ist und auf die, wiewohl wenig bekannt, Guisez in mehreren Arbeiten bereits aufmerksam gemacht hat. Sie scheint in der Regel von einem Oesophagospasmus auszugehen, der eine Stauung der befallenen Partie erzeugt und schließlich zur Entzündung führt; sie geht in hypertrophischer oder in fibrös strikturierender Form einher. Sitzt die Erkrankung am Anfangsteil, so entstehen Pulsationsdivertikel des Hypopharynx; sitzt sie am Endteil, so kommt es zu enormen Dilatationen des ganzen Brustteiles, die man früher idiopathisch bezeichnet hat. Als Behandlungsmethode hat sich am besten Dilatation mit olivenförmigen Bougies oder Dauersonden, eventuell die zirkuläre Elektrolyse erwiesen.

Guisez hat auch einige Fälle von angeborenen Oesophagusstenosen beobachtet: typisch für diese scheint das Bild einer klappenartigen Schleimhautbildung zu sein, wie es sich auch bei den angeborenen Rektum- und Urethralstenosen findet.

Guisez spricht ferner über günstige Erfahrungen mit Radiumbehandlung von Oesophaguscarcinom; einige Fälle sind derzeit als völlig geheilt zu

Digitized by Google
Original from UNIVERSITY OF CALIFORNIA
Generated on 2019-10-24 14:37 GMT / http://hdl.handle.net/2027/uc1.b3252762
Public Domain in the United States, Google-digitized / http://www.hathitrust.org/access_use#pd-us-google

betrachten. Die Radiumanwendung wird wesentlich und wirksam unterstützt durch Injektionen von Antiseptic-oil (nach Dr. Luchini und Peretti), welche die Intoxikation des Organismus während des Zerstörungsvorganges der Carcinomzellen durch das Radium bekämpfen sollen. Die Erfolge des Radiums beim Speiseröhrenkrebs scheinen zum Teil auch in der Eigentümlichkeit desselben zu liegen, sich langsam und ohne Tendenz auf die Nachbarschaft zu entwickeln, da die Speiseröhrenschleimhaut ja vom Ektoderm herrührt. Das Radium scheint erfolgreicher bei den mehr infiltrierenden, scirrhusartigen Formen zu sein. Ferner wird ein wohl ein Unicum darstellender Fall von Angiom des Oesophagus berichtet, welches auf einige wenige Radiumdosen vollständig geheilt wurde.

Endlich spricht Guisez über diverse Erfahrungen mit der Tracheo-Bronchoskopie, namentlich über Bronchial- und Lungentumoren und über die intrabronchialen Injektionen, welche nicht nur bei Affektionen der Trachea und der Bronchien (Ozaena tracheae) gute Dienste leisten, sondern auch, wie Experimente und Forschungen an Hunden ergaben, eine vollständige Überschwemmung der ganzen Lunge mit irgend einem Medikament und somit auch eine direkt medikamentöse Behandlung von Lungenkrankheiten gestattet.

E. Botella (Madrid): **Bemerkungen über 54 Fälle von Fremdkörpern in Oesophagus, Trachea und Bronchien.** (Erschienen in der Monatsschr. f. Ohrenheilk., 1913.)

Seit 1905 hatte Botella, ein Schüler H. v. Schrötters, 54 Fremdkörper der oberen Luft- und Speisewege zu beobachten, außerdem eine Unzahl von Stenosen und Carcinomen des Oesophagus, Trachealtumoren und Stenosen der Trachea und Bronchien; darunter 38 Fremdkörper im Oesophagus. davon 1 Todesfall bei einem bereits vorhandenen perioesophagitischen Abscеß an Mediastinitis, und 4 äußere Oesophagotomien, da der Fremdkörper mittelst Oesophagoskopie nicht zu entfernen war; 16 Fälle in den oberen Luftwegen, davon 1 im Larynx, 2 in der Trachea urd 13 in den Bronchien, mit 2 Todesfällen, hervorgerufen durch Fremdkörperkomplikation der Lunge.

Sichere Anzeichen von perioesophagitischer Entzündung sind keine Kontraindikation zur Oesophagoskopie, nur muß man vorsichtig dabei umgehen. Bei Kindern mit Atemnot ist vorherige Tracheotomie und untere Bronchoskopie vorzuziehen. Für Fremdkörperaspiration in den Luftwegen ist ein eigentümlicher bellender, heiserer Husten charakteristisch.

Botella benützt als Instrumentarium die Röhre von v. Schrötter, namentlich bei der Oesophagoskopie, und den Beleuchtungsapparat von Kahler-Leiter. Mit der Anästhesie ist er sehr sparsam, bei Oesophagoskopie meist gar nichts.

Diskussion.

Kubo (Japan) berichtet über seine Erfahrungen von Fremdkörpern der Luft- und Speisewege.

Th. J. Harris (New-York): **Radium bei der Behandlung der multiplen Kehlkopfpapillome.**

In dem Radium scheinen wir endlich ein Mittel in die Hand bekommen zu haben, welches den auch durch das radikalste chirurgische Eingreifen nicht erzielbaren Erfolg zu verbürgen scheint, nämlich die dauernde, rezidivfreie Heilung. Die Radiumbehandlung der Kehlkopfpapillome kam schon am internationalen Berliner Kongreß 1911 zur Sprache (Polyak, Mazzochi, Kil-

Generated on 2019-10-24 14:37 GMT / http://hdl.handle.net/2027/uc1.b3252762
Public Domain in the United States, Google-digitized / http://www.hathitrust.org/access_use#pd-us-google
Digitized by Google
Original from UNIVERSITY OF CALIFORNIA

lian), nachdem noch früher (1908) auf dem Wiener Kongreß Ferreri die Anwendung empfohlen hatte. Aber auch 1911 war die Sache noch nicht spruchreif. Die Spärlichkeit der bisher behandelten Fälle liegt hauptsächlich in dem hohen Preis des Radiums und der schwierigen Applikationsart. Harris hat 13 Fälle behandelt; bis auf die noch in Behandlung stehenden sind alle vollständig und dauernd geheilt, denn die Beobachtungszeit der behandelten Fälle erstreckt sich zum Teil auf 2—3 Jahre. Verwendet wurden nur im Anfang 20 *mg*, dann aber stets die hohe Dosis 100 *mg*. Harris spricht gerade dieser hohen Dosis die vorzügliche Wirkung und die radikale Heilung zu. Sie hat auch den Vorteil, daß man das Radium nicht so oft anzuwenden braucht. Tatsächlich betrugen die gesamten Applikationszeiten des 100 *mg*-Präparates 9—15 Stunden maximal.

Diskussion.

W. Freudenthal (New-York).

H. Zwillinger (Budapest): **Experimentelle Untersuchungen der intrakraniellen und cerebralen Komplikationen der Stirnhöhlenentzündungen.**

Zwillinger hat mittelst der Methode der indirekten Injektion (von den perimeningealen Räumen, hauptsächlich vom subduralen Raum aus) von Karmingelatine oder Gerotascher Preußischblau-Terpentin-Ätherlösung bei erhöhter Temperatur das Vorhandensein von Lymphräumen in der Stirnhöhlenschleimhaut nachgewiesen, die mit den perimeningealen Räumen direkt zusammenhängen; Wege, welche neben den andern schon bekannten für den Transport des Infektionsmateriales ebenfalls verantwortlich gemacht werden müssen. Seine Untersuchungen wurden an 7 menschlichen Schädeln gemacht. Diese Lymphwege führen nicht durch die Lymphbahnen der Nasenschleimhaut, sondern direkt auf selbständigen Bahnen durch den Knochen der Stirnhöhle.

R. H. Skillern (Philadelphia): **Ungünstige Folgezustände der äußeren Operation an der Stirnhöhle. Kritische Studien von 20 Fällen.**

Zu diesen rechnet Skillern:

1. Lidödem, besonders des oberen;
2. Lähmung des oberen Lides (Ptosis);
3. Fortdauer der Sekretion;
4. Fistel- oder Absceßbildung;
5. halbseitige Sensibilitätsstörung;
6. lokale und halbseitige Neuralgien;
7. kosmetische Störungen: Depression der Stirngegend, Narbenkontraktur, Ausfall der Augenbrauen, abnormes Wachstum der Augenbrauen, Keloidbildung;
8. Bildung einer Pneumatocele;
9. zeitweiliges und dauerndes Doppeltsehen;
10. Erblindung auf der operierten Seite.

1 und 2 nahmen keine ernstere Form an. 3 wurde trotz eifriger Lapisbehandlung in 50% der operierten Fälle beobachtet. 4. 5mal kam es zur Fistelbildung, 3mal zur Absceßbildung längere Zeit nach der Operation, darunter einmal hervorgerufen durch eine Seidenligatur; dagegen wurde nie Nekrose oder Einbruch der Killianschen Brücke beobachtet. 5 war immer nur temporär und kehrte nach 6 Monaten zurück. 6 kann nicht mit Sicherheit der

Digitized by Google
Original from UNIVERSITY OF CALIFORNIA
Generated on 2019-10-24 14:37 GMT / http://hdl.handle.net/2027/uc1.b3252762
Public Domain in the United States, Google-digitized / http://www.hathitrust.org/access_use#pd-us-google

Operation in die Schuhe geschoben werden, da auch schon vorher Neuralgie des V. bestanden haben kann. Skillern hat beobachtet, daß die neuralgischen Nachschmerzen um so größer waren, je größer die kosmetische Entstellung war. Ad 7 hatte er nur einmal eine schwere Entstellung zu beobachten, die aber auch durch Paraffin wesentlich gebessert wurde. 8 wurde nur 2mal beim ersten Verbandwechsel beobachtet: Vorwölbung der äußeren Haut beim Ausschneuzen. 9 war 2mal dauernd 1—2 Jahre nach der Operation bei jungen Mädchen; beide Male trat das Doppeltsehen erst im weiteren Verlauf der Wundheilung auf und wird von dem Redner auf Funktionsstörung der Trachea durch Einspritzung in infiziertes Narbengewebe erklärt. 10 wurde einmal beobachtet; Skillern führt sie auf die wahrscheinliche Verletzung des in der Keilbeinhöhle ungeschützt verlaufenden Sehnerven (Onodi) zurück.

Diskussion.

Ridpath (Philadelphia) hat Skillern bei den meisten der mitgeteilten Fälle assistiert und berichtet, daß die Indikation immer sorgfältigst gestellt worden war und auch bis ins Detail die Vorschrift Killians befolgt wurde. Trotz der vom Vorredner berichteten üblen Folgezustände kann gesagt werden, daß im allgemeinen die meisten Pat. sich gegenüber dem Zustand vor der Operation wesentlich gebessert fühlten.

A. Gyergyai (Kólozsvar, Ungarn): **Weitere Erfahrungen mit meiner Methode zur direkten Untersuchung des Nasenrachens und dessen direktes Photographieren.**

Gyergyai berichtet über die weiteren Fortschritte seiner Methodik. Er untersucht jetzt meist in sitzender Stellung; die Tuben sind am Ende an zwei Seiten ausgeschnitten, wodurch das Gesichtsfeld bedeutend vergrößert wurde: so daß sogar ein einfacher Stirnreflektor ausreicht. Der Gaumen wird mit einem kurzen Haken hervorgezogen, der nach der Einführung entfernt wird. Er hat im ganzen gegen 600 Untersuchungen nach seiner Methode bereits ausgeführt, im letzten Halbjahr allein 64 Kranke damit behandelt. Nur 8mal beobachtete er nach der ersten Untersuchung eine kleine Erosion an der Uvula. Die Methode eignet sich für Untersuchungen und Eingriffe an der Rosenmüllerschen Grube, der Recesse der Hinterwand und der Bursa pharyngea. Die größte Bedeutung aber kommt ihr zu für die Behandlung der Tube, da durch Gyergyais Methode überhaupt erst ermöglicht wurde, das Innere der Ohrtrompete zu besichtigen. Er hat eigene Dilatatoren für die Tuben angegeben, mit welchen er ausgezeichnete Erfolge erzielt hat. Sonst leistet die Methode hauptsächlich bei Entfernung von Resten adenoiden Gewebes im Gebiete der Tubenöffnung und bei Trennung von Verwachsungen und Behandlung von Verengerungen der Rosenmüllerschen Grube ihre besten Dienste, was von um so größerer Bedeutung ist, als es sich da ja nicht um seltene Vorkommnisse, sondern um etwas Alltägliches handelt. Es gelingt hierdurch oft, einen auf keine andere Weise zu behandelnden Nasenrachenkatarrh zur Ausheilung zu bringen.

R. Hoffmann (Dresden): **Zur Anatomie der unteren Nasenmuscheln.**

Hoffmann zeigt selten schöne Bilder von Injektionspräparaten der unteren Muscheln, welche den Verlauf und die Endungen der sensiblen Nerven der unteren Muscheln illustrieren. Diese Injektionspräparate sind das Resultat von langwierigen mühevollen Versuchen; das Leichenmaterial ist unbrauchbar.

Generated on 2019-10-24 14:37 GMT / http://hdl.handle.net/2027/uc1.b3252762
Public Domain in the United States, Google-digitized / http://www.hathitrust.org/access_use#pd-us-google
Digitized by Google
Original from UNIVERSITY OF CALIFORNIA

Die Nerven umspinnen die Gefäße der kavernösen Geflechte und die Drüsen; sie lassen sich dann weiter subepithelial durch die Basal-Membran in das Epithel verfolgen, wo sie die Zellen umspinnen.

V. Frühwald (Wien): **Eine Schleimcyste des Nasenseptums mit postoperativer Hydrorrhoea nasalis.**

Berichtet über einen seltenen, in der Literatnr kein Analogon findenden Fall von Schleimcyste des Septums bei einem 28jährigen Mann, die nach einer submukösen Septumresektion entstanden war und einen blaßroten, haselnußgroßen, weichen Tumor der linken Nase darstellte. Nach Entfernung trat eine auffallend reichliche Absonderung einer klaren Flüssigkeit auf, die ca. 300 cm^3 in 24 Stunden betrug. Die Hydrorrhöe nahm nach einer Woche sichtlich ab und hörte am 16. Tag p. o. gänzlich auf. In der Annahme, daß es sich um eine Meningocele handeln könnte, war der Pat. sofort unter Urotropinmedikation gesetzt worden. Die chemische Untersuchung der Flüssigkeit zeigte aber überraschenderweise, daß es sich nicht um Liquor cerebrospin., sondern um Lymphe handelte. Man könnte also nur an eine Lymphorrhöe denken, die durch Eröffnung einer abnorm großen Lymphbahn bei der Operation der Cyste entstanden war. Die pathologisch-anatomische Untersuchung der operierten Cyste wies ein ziemlich dickes Nervenstämmchen nach, in dessen Umgebung reichlich seröse Durchtränkung und Aufquellung vorhanden war. Die Vermutung liegt also doch sehr nahe, daß einer von den durch die Lamina cribrosa in das Gehirn ziehenden Nerven verletzt und damit auch die ihn begleitenden Lymphbahnen eröffnet wurden (s. Schwalbe, Michel, Key-Retzius, Fischer).

Demonstrationen.

R. Lewisohn (New-York), J. London (New-York), W. Hill (London) zeigten ihre Gastroskope, letzterer seine Anwendung an einem Pat. im Sitzen: man sah deutlich den Pylorus und die Venen der kleinen Kurvatur. Hill zeigt außerdem einen Fall von Oesophaguscarcinom, welcher durch Radium geheilt wurde, und sein ganzes Instrumentarium zur Oesophago- und Tracheo-Bronchoskopie mit dem geschlitzten Spatel.

J. Faulder (London) zeigt einen Fall von carcinomatöser Perforation der Wange, durch die man einen bequemen direkten Einblick in den Larynx hatte.

Freitag, Vormittag, 8. August.

2. Generaldiskussion.

A. Castex (Paris): Referat: **Methoden und Resultate der Behandlung von Erkrankungen der oberen Luftwege und der Ohren mit Salvarsan und anderen arsenhältigen Mitteln.**

Nach Besprechung der verschiedenen hierbei in Betracht kommenden Mittel (Cacodylate iodohydrargyrique, Enesol, Atoxyl, Hectin, Arsenophenylglyzerin, Salvarsan, Neosalvarsan) und ihrer Anwendungsweise und Wirkungen kommt Castex zunächst auf seine eigenen Erfahrungen mit 606 und 914 zu sprechen, hauptsächlich bei Erkrankungen des Ohres. Daran anschließend zitiert er eine Anzahl von Beobachtungen anderer Autoren. Seine Erfahrungen zeigen, daß, wenn Salvarsan und Quecksilber abwechselnd angewendet werden, das letztere sich als das wirksamere erweist, während in den Fällen, wo

Digitized by Google
Original from UNIVERSITY OF CALIFORNIA
Generated on 2019-10-24 14:37 GMT / http://hdl.handle.net/2027/uc1.b3252762
Public Domain in the United States, Google-digitized / http://www.hathitrust.org/access_use#pd-us-google

Quecksilber keinen Erfolg brachte, auch Salvarsan nicht helfen konnte. Auch die Anhänger des Salvarsans sowie Ehrlich selbst geben zu, daß Quecksilber und Jod immer ein höchst wichtiges Hilfsmittel der Syphilisbehandlung durch Salvarsan bleiben werden. Castex kommt daher zu folgenden Schlüßen:

1. Salvarsan und Neosalvarsan sind für die Ohren häufig unwirksam und manchmal geradezu schädlich, denn sie scheinen das syphilitische Gift an das Nervensystem zu binden.

2. In den Fällen, wo neben den neueren Mitteln auch Quecksilber angewendet wurde, hat sich dieses als das wirksamere erwiesen.

3. Andrerseits kann dem Salvarsan ein gewisser Wert bei der Behandlung der syphilitischen Affektionen der Nase, des Rachens und Kehlkopfes nicht abgesprochen werden.

4. Atoxyl schafft eine große Neigung zu Neuritis, und Hectin zeigt sich wenig wirksam, wenn es auch wenig gefährlich ist. Die Anwendung dieser Arsenprodukte scheint daher in der Ohren-, Nasen- und Kehlkopfheilkunde von minderer Bedeutung zu sein.

P. Gerber (Königsberg): Referat.

Die Schlußfolgerungen, zu denen Gerber auf Grund eines erschöpfenden Literaturstudiums und seiner eigenen reichhaltigen Erfahrung kommt, zeigen gegenüber denen seiner Vorredner wesentliche Unterschiede: Er ist ein geradezu begeisterter Anhänger dieser beiden Mittel, namentlich in der Syphilisbehandlung.

Er beginnt mit einer kurzen Geschichte der verschiedenen Arsenpräparate, die sämtlich nach kurzem Leben durch das Ehrlichsche Präparat, wie Gerber sagt, „sozusagen über den Haufen gerannt wurden". Was dem Salvarsan und dem Neosalvarsan von vornherein seine Überlegenheit über alle früheren Arsenmittel gab, war das von Ehrlich angestrebte und erreichte ganz andere Verhältnis zwischen therapeutischer und toxischer Wirkung, welches nach Hata beim Atoxyl beispielsweise noch $^1/_2$ beträgt, das heißt daß die Giftwirkung schon jenseits des Doppelten der Heildosis beginnt, während das beim Salvarsan erst jenseits des 58fachen geschieht.

Jetzt, nachdem das Salvarsan seine Kinderkrankheiten hinter sich hat, wissen wir, daß die meisten schädlichen Nebenwirkungen Fehler in der Anwendung waren oder Erscheinungen der Syphilis selbst, auf die früher nicht in dem Maß wie jetzt geachtet worden ist, abgesehen davon, daß man jetzt erkennen gelernt hat, daß es salvarsanfeste und quecksilberfeste Spirochaetenstämme gibt und daher von einer zweckmäßigen Kombination der beiden Mittel der sicherste und beste Heilerfolg zu erhoffen ist.

1. Syphilis des Halses und der Nase.

Was dem Salvarsan seine Bedeutung verleiht, ist einerseits die Raschheit der Heilung bei den Primäraffekten und dann vor allem die überraschenden Heilerfolge bei rezidivierenden Spätformen und maligner Syphilis. Er zitiert den Fall Sacks, eines lange Zeit vergeblich mit Quecksilber und Jod behandelten 16jährigen Mädchens, dessen Nase durch Zerstörung des knöchernknorpeligen Skelettes und auch teilweise der Weichteile einen grauenerregenden Anblick bot und das durch Salvarsan in kurzer Zeit wieder vollständig hergestellt werden konnte. Desgleichen existieren eine Menge von günstigen Beobachtungen über Beeinflussung und rasche Heilung von syphilitischen Nebenhöhlenaffektionen. Bei der Syphilis des Kehlkopfes, der Trachea und der Bronchien hat das Salvarsan die überraschendsten Erfolge aufzuweisen, inso-

Digitized by Google
Original from UNIVERSITY OF CALIFORNIA
Generated on 2019-10-24 14:37 GMT / http://hdl.handle.net/2027/uc1.b3252762
Public Domain in the United States, Google-digitized / http://www.hathitrust.org/access_use#pd-us-google

fern als es damit gelang, Stenosen zu heilen, die früher für Jod- und Quecksilber unangreifbar waren, und, was das Wunderbarste ist, alte Schrumpfungsprozesse und narbige Stenosen verschwinden zu machen, so daß Casati zu dem Grundsatz gekommen ist, Syphiliskranke nicht zu tracheotomieren, ohne vorher eine Salvarsankur anzuwenden. Gegenüber der jetzt schon nicht mehr übersehbaren ungeheuren Zahl von Erfolgen können die wenigen Versager nichts bedeuten und sehr wenig auch die ganz vereinzelt mitgeteilten schädlichen Wirkungen durch lokale oder entfernte Reaktion.

2. Lokale Spirochaetosen und andere Erkrankungen der oberen Luftwege.

Daß ein Mittel, das die Spirochaeta pallida so mächtig beeinflußt, auch die anderen Spirochaeten nicht gleichgültig lassen würde, lag von vornherein nahe, und gerade Gerber hat sich frühzeitig eifrigst mit der Behandlung der lokalen Spirochaetosen durch Salvarsan beschäftigt und bemerkenswerte Erfolge aufzuweisen. Als sicher oder höchst wahrscheinlich durch Spirochaeten in Gemeinschaft mit fusiformen Bacillen (die man ja in neuerer Zeit als eine Entwicklungsform der Spirochaeten refringens ansieht) bedingt, können wir jetzt wohl ansehen die Plaut-Vincentsche Angina, Gingivitis simplex und mercurialis, Stomatitis simplex und mercurialis, gewisse Formen von Glossitis, manche scorbutische Übel, vielleicht auch gewisse Fälle von Noma, außerdem periodontische Abscesse, Pulpitis, Alveolarpyorrhöe. Auf alle diese ist die Wirkung des Ehrlichschen Mittels bereits erprobt worden: es wirkt wie ein spezifisches Mittel. Die Wirkung auf andere Prozesse, wie Pemphigus, Tuberkulose, Lupus, Sklerom, Rotz und maligne Tumoren wäre vielleicht durch die allgemein umstimmende Wirkung des Arsens überhaupt zu erklären.

Den größeren Teil des Gerberschen Referates nimmt aber die

3. Syphilis des Ohres ein: denn auf diesem Gebiet sind ja dem Salvarsan die meisten und die heftigsten Gegner entstanden.

Die nun zunächst von Gerber angeführten günstigen Berichte der Salvarsanbehandlung, namentlich bei den Erkrankungen des inneren Ohres überraschen geradezu durch ihre enorme Anzahl den, der nicht durch gleiche Literaturstudien sich dieselbe Übersicht über dieses Gebiet verschafft hat und nur an die mitgeteilten Gehörschädigungen denkt. Am verblüffendsten und mit unserer bisherigen Vorstellung gar nicht recht vereinbar sind die Salvarsanerfolge bei alten, inveterierten Ohraffektionen. Sodann wendet sich der Referent dem wichtigsten Kapitel zu, den Gehörschädigungen nach mit Salvarsan behandelten luetischen Erkrankungen. Zunächst will er die üblen Folgen aus der ersten Ära der Versuchszeit ausgeschieden wissen, bei einem so ganz neuen, differenten Mittel, wie es das Salvarsan ist; war ja doch lange Zeit die beste und ungefährlichste Anwendungsform, wie sie heute in der intravenösen Applikation besteht, nicht sichergestellt. Sicher ist die strenge Anwendungsvorschrift Ehrlichs nicht überall gleich peinlich gehandhabt worden. Bei diesen als Salvarsanschäden bezeichneten Ohraffektionen ist nun auffallend, daß sie sich in nichts von den spezifisch luetischen inneren Ohraffektionen unterscheiden, vor allem nie irgend welche Merkmale einer typischen Arsenvergiftung aufweisen, weshalb auch Ehrlich dazu gelangt, diese Erscheinungen als Neurorezidive aufzufassen. Durch genaue und umfassende Liquoruntersuchungen bei allen diesen Fällen wurde ferner der Beweis erbracht, daß es sich im Grunde um Fälle von mehr oder minder ausgesprochener luetischer Meningitis handle. Immerhin ist es auffallend, daß erst in der Salvarsanära diese Nervenerscheinungen im frühen Stadium der Syphilis so häufig beobachtet

Digitized by Google
Original from UNIVERSITY OF CALIFORNIA
Generated on 2019-10-24 14:37 GMT / http://hdl.handle.net/2027/uc1.b3252762
Public Domain in the United States, Google-digitized / http://www.hathitrust.org/access_use#pd-us-google

werden. Gerber kann dies nur dadurch erklären, daß erst in neuerer Zeit die Wissenschaft von diesen Affektionen, die früher nicht einmal in den Lehrbüchern der Ohrenheilkunde gebührend gewürdigt worden sind, ihre gebührende Anerkennung und Verbreitung findet, und verweist diesbezüglich auf seine eigenen, in seinem Buch niedergelegten Forschungen, die auch von den anderen Forschern zum Ausgangspunkt ihrer Studien gemacht wurden. „Zustände, die man nicht kennt, kann man nicht buchen." Daß aber doch nicht zu verkennen ist, daß jetzt zahlreiche vorher ohrgesunde oder doch nicht nachweislich ohrkranke Syphilitiker nach Salvarsaninjektionen in ziemlich typischem Zeitablauf am Akusticus erkranken, kann nur durch eine gewisse provokatorische Wirkung des Salvarsans erklärt werden oder eine Art von Herxheimerscher Reaktion bei sehr frühzeitigem Auftreten nach der Injektion. Benario hat auch nachgewiesen, daß dieselbe provokatorische Wirkung beim Quecksilber zu finden ist. Die neueren Untersuchungen stellen die besonders von Finger angenommene neurotrope Wirkung des Salvarsans in Abrede; auch ist eine große Anzahl von Neurorezidiven durch weitere spezifische Behandlung geheilt worden (nach Benario 83%, gebessert 8%). Denkers Untersuchungen ergaben, daß sich nicht die geringste Einwirkung des Salvarsans auf den Cochlear- und Vestibularapparat feststellen ließ. Die Zahl der dauernden Schädigungen überhaupt ist äußerst gering. Und diese einwandfreien Fälle von Salvarsanschädigung bei normalem Liquorbefund will Gerber auf die schon von Pollitzer betonte Hinfälligkeit des Akusticus gegen alle möglichen Noxen zurückführen. Eine umfangreiche Statistik aus dermatologischen und anderen Kliniken einerseits, Militärlazaretten und spezialistischen Kliniken andrerseits zeigt, daß in letzterer Zeit die Neurosen wie auch alle anderen üblen Nebenerscheinungen bei Anwendung des Salvarsans immer weniger und weniger geworden sind, nachdem wir die Fehlerquelle erkennen und vermeiden gelernt haben. Das Salvarsan unterscheidet sich, wenn man die Mächtigkeit seiner Wirkung berücksichtigt, bezüglich seiner Gefährlichkeit nicht wesentlich von anderen heroischen Mitteln, wie Calomel, Quecksilber, Chloroform u. a.

Zum Schlusse gibt Gerber noch eine kurze, aber genaue Darstellung der an seiner Klinik üblichen Methodik. Dazu gehört vor allem eine genaue allgemeine und lokale Untersuchung des Pat., besonders aber von Herz, Augenhintergrund, Gehörapparat, Urin; leichte Albuminurie ist keine Kontraindikation, kürzere oder längere Beobachtung nach der Injektion, Aseptik und frische Destillation des Wassers wesentlich. Intravenöse Injektion bei mittelkräftigen Männern, jede Woche 0·5—0·7 Salvarsan respektive eine entsprechend höhere Dosis (3 : 2) Neosalvarsan. Die Salvarsanintervalle können zweckmäßig zu Quecksilberinjektionen benutzt werden. Im ersten Turnus geht er nicht über 2·2 Salvarsan oder 3·0 Neosalvarsan im ganzen hinaus. In kritischen Fällen, also auch bei speziellen Gehöraffektionen und relativer Kontraindikation, beginnt er mit Quecksilber oder Jod oder mit einschleichenden kleinen Dosen (0·2 Salvarsan oder 0·25 Neosalvarsan).

Unbestritten stehen heute die vorzüglichen Eigenschaften des Salvarsans da, als da sind: die zauberhaft schnelle Wirkung auf die Spirochaeta pallida, die epithelisierende Wirkung, die Wirkung auf die anderen Spirochaeten und die allgemein roborierende Wirkung. Daher spricht Gerber geradezu von einer Pflicht, das Salvarsan anzuwenden, von den Kontraindikationen abgesehen. Eine andere Frage ist es, die allerdings noch nicht als gelöst zu be-

Digitized by Google
Original from UNIVERSITY OF CALIFORNIA
Generated on 2019-10-24 14:37 GMT / http://hdl.handle.net/2027/uc1.b3252762
Public Domain in the United States, Google-digitized / http://www.hathitrust.org/access_use#pd-us-google

zeichnen ist, ob wir mit Ehrlichs Mittel die Therapia sterilisans magna erreicht haben; aber daß es organ- und lebensrettend wirkt, das wissen wir.

Diskussion.

H. L. Wahle (London) spricht über seine Erfahrungen mit Salvarsan bei Syphilis. Beginnende Perforationen des Nasenseptums und Sequestrationen von Knochen ließen sich durch rechtzeitige Salvarsanbehandlung zur Heilung bringen. Weiter hat er gute Erfolge bei Larynx- und Trachealerkrankungen und bei Taubheit. Die Wassermannsche Reaktion steht nicht immer im Einklang mit dem klinischen Befund; wenn sie negativ ist, soll man eine provokatorische Dosis geben. Zwischen den Salvarsaninjektionen ist Quecksilber angezeigt. Auch Wahle ist zur alleinigen Anwendung der intravenösen Injektion gelangt. Zeigt seinen Apparat hierzu, der im wesentlichen aus einer größeren Spritze besteht, die sperrbar ist und mit der er die ganze Dosis injiziert.

Alexander (Wien): Sowohl eigene Erfahrungen als die anderer Stationen lehrten, daß unleugbar mit der Einführung des Salvarsans gehäufte schwere Affektionen des inneren Ohres im Frühstadium der Lues aufgetreten sind. Benario und Ehrlich geben selbst zu, daß die VIII-Fälle bei Salvarsan häufiger sind als bei Quecksilber. Wohl gibt es keinen Fall, der mit Sicherheit als rein toxisch bezeichnet werden kann, doch sind die Resultate jetzt ungleich besser als im Anfang. Daher ist die Prophylaxe wichtig, Ausbau der Technik: zu begrüßen ist die intravenöse Injektion, die schweren Labyrinthaffektionen sind hauptsächlich bei den intramuskulären Injektionen entstanden. Die Salvarsanbehandlung ist weiter gefährlich in der Zeit des Exanthems, ferner in allen Fällen von frischen Nervenaffektionen in irgend einem Stadium. Das Salvarsan gibt die Gefahr, daß jemand, der eine VIII-Affektion in der Lues bekommen hätte, sie viel früher bekommt; besonders ist dies bei Tabikern auffällig. Andrerseits aber kann das Salvarsan mehr leisten als jede andere antiluetische Behandlung; wir sind aber nicht immer in der Lage, den Erfolg auch zu unterhalten.

Maurice (Paris) hat gute Erfolge sowohl bei den rein luetischen als auch bei den Salvarsanschädigungen des inneren Ohres mit seiner Methode der „Reeducation auditive" oder der Gehörübungen; diese sind also in allen jenen Fällen anzuwenden.

De Stella (Gand) hat wegen der Gefahr, daß das Salvarsan während der Manipulationen behufs Einverleibung in den Organismus toxisch zu werden droht, dieses völlig aufgegeben und arbeitet nur mehr mit Neosalvarsan, welches in konzentrierter Lösung intravenös injiziert wird (10 cm^3 frisch destilliertes Wasser): damit hat er nie irgendwelche Störung erlebt, andrerseits die Affektionen rasch heilen und den Wassermann negativ werden gesehen. Über die Zukunft, ob die Krankheit geheilt bleibt, möchte er sich noch nicht definitiv aussprechen.

A. Lieven (Aachen): Schon „Donovans Solution", die in England häufig angewendet wird, vereinigt Arsen, Jod und Quecksilber. Auch er hat jetzt mehr Neurorezidive gesehen. Besonders schlecht ist in dieser Hinsicht die provokatorische Injektion mit kleinen Dosen, eine einmalige Injektion, die auch noch zu schwach ist: diese macht den früher negativen Wassermann positiv und ruft die gefürchteten Neurorezidive hervor. Daher ist es besser,

Generated on 2019-10-24 14:37 GMT / http://hdl.handle.net/2027/uc1.b3252762
Public Domain in the United States, Google-digitized / http://www.hathitrust.org/access_use#pd-us-google
Digitized by Google
Original from UNIVERSITY OF CALIFORNIA

wenn der Pat. sich wiederholte Salvarsaninjektionen nicht machen lassen will, davon ganz abzusehen und nur mit Quecksilber zu behandeln.

H. Marschik (Wien) berichtet über einen Fall von sowohl mit Jod-Quecksilber als auch mit Salvarsan energisch behandelter luetischer Zerstörung der inneren und äußeren Nase, wo erst die Behandlung mit Lapis der unaufhaltsam fortschreitenden Ulceration Einhalt tun konnte und schließlich vollkommene Heilung brachte, ein Beweis, daß man neben der allgemeinen Behandlung die lokale nicht vernachlässigen darf.

Segura (Buenos-Ayres) berichtet über zwei interessante Fälle von schweren Labyrinthaffektionen nach Salvarsangebrauch. Die Behandlung war einwandfrei von einem Syphilidologen gemacht worden. Bei dem einen ging nach der gewöhnlichen Syphilisbehandlung die Affektion zurück, der andere Fall, die Frau des ersten, verlor fast vollständig das Gehör.

Brühl (Berlin) teilt Alexanders Anschauungen. Es ist nicht gleichgültig, daß ein Pat., der mit seiner Lues vielleicht erst in 20 Jahren ertauben würde, schon jetzt ertaubt. Bei alter Labyrinthsyphilis hat er nichts Günstiges gesehen, nur bei frischen Fällen sah er Erfolge.

Sir Woods (Dublin) beobachtete zwei überraschende Fälle von luetischer Taubheit und kongenitaler Nasenlues, die durch Salvarsan beide geheilt wurden.

Finder (Berlin) berichtet über einen Fall von Kehlkopfsyphilis, dessen frühere Affektionen nach Quecksilber und Salvarsan rasch geheilt worden waren, bei dem aber wegen neuerlicher gummöser Affektion am Gaumen eine Salvarsaninjektion eine akute Larynxstenose erzeugte, so daß die Tracheotomie gemacht werden mußte.

Dundas Grant (London) hat einen Fall vor kurzem erlebt, der die von Grant zitierte Regel: bei luetischer Larynxstenose sollte nicht die Tracheotomie gemacht werden, bevor nicht eine Salvarsaninjektion versucht worden sei, auf das Beste bestätigt. Er hat aber auch Fälle von Nekrosen bei Salvarsan gesehen.

Dan Mc Kenzie (London) berichtet über die Erfahrung über Salvarsan in dem Central London Throat and Ear Hospital. Bei den meisten Fällen und in allen frischen Fällen erlebte man unmittelbare und manchmal verblüffende Besserungen, speziell bei Affektionen der Nase und des Rachens. Diese Erfolge waren besonders hervorragend bei Krankheiten, die schon vorher vergeblich mit Jod und Quecksilber behandelt worden waren. Angesichts solcher Resultate kann man auch Vorkommnisse, wie eine plötzliche Larynxstenose, ruhig riskieren, wenn man andrerseits die Aussicht auf einen raschen und definitiven Stillstand des schrecklichen Leidens hat. Über Ohraffektionen mangelt Mc Kenzie die eigene Erfahrung, doch kann er sich gut vorstellen, daß bei einem durch die Krankheit selbst schon geschädigten Nerv, der noch dazu in einem engen Knochenkanal verläuft, schon die Herxheimersche Reaktion eine dauernde und schwere Atrophie erzeugen kann.

Koenig (Paris): Die Heilbarkeit von luetischer Labyrinthitis hängt mehr von der Schwere der Infektion als von der Frische oder Chronizität des Falles ab. Ein Pat. hatte nach der syphilitischen Infektion eine Injektion von Salvarsan erhalten. Ein Jahr danach Ertaubung mit Schwindel; Salvarsanbehandlung brachte jetzt nicht die mindeste Besserung.

Generated on 2019-10-24 14:37 GMT / http://hdl.handle.net/2027/uc1.b3252762
Public Domain in the United States, Google-digitized / http://www.hathitrust.org/access_use#pd-us-google
Digitized by Google
Original from UNIVERSITY OF CALIFORNIA

Schlußwort.

Castex (Paris): Ich wollte in meinem Referat vor allem zeigen, daß das Salvarsan manchmal für das Gehör gefährlich ist. Das Neosalvarsan scheint aber schon weniger gefährlich zu sein. Ich habe die Frage vornehmlich vom otologischen Standpunkt betrachtet.

Gerber (Königsberg): Die von De Stella angegebene Injektionsmethode hat auch Gerber angewendet und war mit ihr zufrieden. Hoffentlich bewährt sie sich auch weiterhin, denn sie ist einfach. Verzettelte Salvarsandosen können gefährlich werden; dagegen empfiehlt es sich, bei bereits mit Salvarsan behandelten Fällen mit kleinen Dosen anzufangen. Die späten Ohraffektionen stehen in ihrer Bedeutung für die Therapie hinter den Spätaffektionen der oberen Luftwege nach. (Fortsetzung folgt.)

---

85. Versammlung deutscher Naturforscher und Ärzte in Wien, September 1913.

26. Sektion.

Berichterstattung: **Hanszel-Marschik** (Wien).

I. Abteilungssitzung, 22. September nachmittags.

Unter zahlreicher Beteiligung fand am 22. September 1913 die Konstituierung der 26. Sektion in den Räumen der neuen Klinik Chiari statt. Hofrat Chiari begrüßte die erschienenen Teilnehmer und eröffnete nach einem kurzen Rückblick auf die seinerzeitigen Tagungen des Spezialfaches in Wien die Sitzung. Unter dem Vorsitz von Killian, später von Heymann begannen die Verhandlungen über das noch immer aktuelle Thema der operativen Behandlung des Kehlkopfkrebses, zu dem unter allgemeinem Interesse

Gluck (Berlin), dem die neuere Larynxchirurgie ihre Haupterfolge zu verdanken hat, sein Referat hielt.

Die durch Meister Billroth vor 40 Jahren in die Chirurgie eingeführte Kehlkopfexstirpation galt lange als eine Operation auf Tod und Leben, bis Gluck, durch die Beobachtungen an einem rumänischen Soldaten, der 1877 vor Plevna eine schwere Schußverletzung des Kehlkopfes erlitten hatte und der darauffolgenden Knorpelzerstörung und eitrigen Sekretion in die Luftröhre (durch Aspirationspneumonie) erlegen war, auf jene Modifikation der Kehlkopfchirurgie geführt wurde, die die Aussichten der Radikaloperation des Kehlkopfkrebses in neuerer Zeit so unvergleichlich günstiger gestaltet haben, daß Gluck selbst in dieser Sitzung unter anderem bei einer Serie von 86 Fällen der letzten Zeit nur einen Todesfall zu beklagen hatte. Wir wissen durch die Erfolge Glucks heutzutage, daß wir durch die Anwendung des Prinzips der Chirurgie des Magendarmtraktes auf jene Operationen sowie durch primären aseptischen Verschluß sämtlicher Operationswunden jene gefürchteten Folgeerscheinungen der Operation fast mit Sicherheit ausschalten können. Was aber der neuen Methode noch ihren besonderen Wert gibt, ist der Umstand, daß jenen Patienten ohne Kehlkopf die Sprache wiedergegeben ist, und Gluck berichtete über eine ganze Anzahl von jahrelang geheilten Patienten, welche seit langem ihrem Berufe wiedergegeben sind und oft besser mit ihrer sogenannten Rachenspeiseröhrenstimme sprechen als mancher Patient, der noch seinen

Digitized by Google
Original from UNIVERSITY OF CALIFORNIA
Generated on 2019-10-24 14:37 GMT / http://hdl.handle.net/2027/uc1.b3252762
Public Domain in the United States, Google-digitized / http://www.hathitrust.org/access_use#pd-us-google

ganzen Kehlkopf hat. Manche sind derart in einem Berufe tätig, der gerade von dem funktionstüchtigen Gebrauch der Stimme abhängt, wie Lehrer, Beamte etc.

Gluck berichtete nun im besonderen über die Methoden, die bei den einzelnen Operationen an den oberen Luft- und Speisewegen zur Verhütung der Aspirationspneumonie in Anwendung kommen. Glucks Verdienst ist es, durch möglichst vollkommene Durchführung des Prinzips der primären Deckung jeder Wunde einen der wichtigsten Faktoren beim Zustandekommen der Aspirationspneumonie ausgeschaltet zu haben. Ein weiterer Fortschritt der Gluckschen Methode ist die peinlichste Ausarbeitung des Operationsplanes und -Verlaufes, um, was vordem nie für möglich gehalten worden wäre, die Operation zu einer möglichst aseptischen zu gestalten.

Es folgte nun eine kurze Schilderung des Operationsvorganges bei der Kehlkopfexstirpation. Aus den Einzelheiten dabei wäre hervorzuheben, daß Gluck immer Chloroformnarkose anwendet, die präliminare Tracheotomie vermeidet und, analog der Chirurgie des Magendarmtraktes, den Pharynx möglichst spät eröffnet und möglichst rasch wieder schließt. Dementsprechend schneidet Gluck den Kehlkopf nach allseitiger Freilegung zuerst oben am Schlundkopf ab und vernäht sofort den Pharynx wieder; erst dann wird der Kehlkopf weiterpräpariert und an der Trachea abgeschnitten. Ein weiteres Detail von Bedeutung ist, daß Gluck die äußeren Kehlkopfmuskeln mitsamt dem Omohyoideus reseziert, da sie später ohnehin keine Funktion mehr haben und atrophieren.

Durch Gluck wurde auch bei der Chirurgie der malignen Tumoren des Larynx und Pharynx dem Prinzip der radikalen Entfernung der regionären Lymphdrüsen zur unbedingten Durchführung verholfen, ein Prinzip, das auch in der Chirurgie der malignen Tumoren anderer Organe und Körpergegenden immer mehr und mehr, als von dem Begriff radikaler Operation untrennbar, sich Eingang verschafft hat.

Eine breite Behandlung erfuhr in Glucks Vortrag die Nachbehandlung; denn gerade die postoperative Periode der ersten 3 Wochen ist es, die bisher die Kranken mit Larynx- oder Pharynxexstirpation so dezimiert hat. Nach Schilderung der Methode für die halbseitige Exstirpation, die Laryngofissur und die quere Larynx- und Pharynxresektion kam Gluck eingehend auf die plastischen Methoden der oberen Luft- und Speisewege zu sprechen und nimmt zunächst für die Laryngostomie, als deren Neuerwecker der Italiener Bologna und die Franzosen Sargnon und Barlatier gelten, die Priorität in Anspruch, da er zum erstenmal die Methode, die eigentlich schon vor 100 Jahren in England vorgeschlagen wurde, aber nie zur Ausführung kam, in konsequenter und erfolgreicher Weise ausgeführt hat. Auch bei Exenteration des Larynx hat Gluck mit Erfolg primäre Deckung der inneren Wundfläche mit gestielten Hautlappen versucht. Es folgte nun die Beschreibung von verschiedenen Methoden der Organausschaltung, die ebenfalls Glucks Initiative und Erfindergeist ihre Entstehung verdanken. Es sind hier zu nennen: die Bronchostomie oder Lungenfistel bei inoperabler Stenose der Trachea (Mediastinaltumor) und die künstliche Oesophagusprothese bei Stenosen im Brustteil. Gluck berichtete von 4 Patienten, welche auf diese Weise erfolgreich behandelt worden sind. Die Prothese aus Glas oder Gummi wird mit dem einen Ende in die ad hoc angelegte Oesophagostomie, mit dem anderen in die Gastrostomie ein-

Generated on 2019-10-24 14:37 GMT / http://hdl.handle.net/2027/uc1.b3252762
Public Domain in the United States, Google-digitized / http://www.hathitrust.org/access_use#pd-us-google
Digitized by Google
Original from UNIVERSITY OF CALIFORNIA

gefügt und ermöglicht den Patienten wieder die normale Nahrungsaufnahme. 2 Patienten ernähren sich damit nun bereits seit 8—9 Jahren.

Endlich kam Gluck auf die verschiedenen Wege zu sprechen, die nach Entfernung des Kehlkopfes einzuschlagen sind, um dem Patienten wieder die Stimme und Sprache zu geben und ihn damit für die Gesellschaft wieder geeignet zu machen. Bei den Laryngofissuren bildet sich meist von selbst gegenüber dem gesunden Stimmband eine Narbenfalte, welche die Stimme wiederherstellt; bei halbseitigen Exstirpationen genügt ebenfalls das zurückgebliebene funktionstüchtige Stimmband für eine tönende, verständliche Stimme. Bei den Totalexstirpationen ist man in letzterer Zeit von den seinerzeit schon durch Gussenbauer eingeführten künstlichen Kehlköpfen wieder abgekommen, da die Patienten sich derselben als zu anstrengend meist selbst wieder entledigen, um so mehr, als man in der sogenannten Pseudo- oder Pharynxstimme einen viel natürlicheren und passenderen Ersatz dafür hat. Nur bei Patienten, welche die Pharynxstimme nicht erlernen, erweist sich der Gebrauch von sogenannten Phonationsapparaten nötig, welche künstlich eine Stimme erzeugen, die dann durch einen Gummischlauch in die Nase und in den Rachen des Patienten geleitet, durch die Verbindung mit den Veränderungen der Artikulationsorgane erst die verständliche Sprache ermöglicht.

Die Statistik, die Gluck nun gab, enthält nicht die große Zahl von plastischen Operationen mannigfaltigster Art an Trachea und Larynx, von Operationen an der Zunge, Unterkiefer, Nasenrachenraum und Tonsillen, sondern nur die mehr weniger typischen Operationen am Larynx und Pharynx, und zwar erfahren wir, daß Gluck bisher 44 Laryngofissuren mit 3 operativen Todesfällen und 4 Rezidiven ausgeführt hat, ferner 51 halbseitige Laryngektomien mit 3 Todesfällen, 338 Totalexstirpationen, davon in letzter Zeit bei einer Serie von 86 Fällen nur 1 Todesfall, 99 Operationen von Pharynxtumoren mit 24 Todesfällen und 55 quere Resektionen von Larynx und Pharynx mit 5 Todesfällen.

Zum Schlusse demonstrierte Gluck eine Anzahl von Patienten, die wahrhaft geeignet waren, das Staunen nicht nur der engeren Fachkollegen hervorzurufen: Eine junge Frau von zirka 30 Jahren, der man kaum die vollständige Entfernung ihres Kehlkopfes anmerkte und die mit vernehmlicher, klarer Stimme, welche in ihrem Rachen gebildet wurde, zu dem Auditorium sprach; einen älteren Herrn, dem vor 5 Jahren mehr als zwei Drittel des Kehlkopfes exstirpiert werden mußten; durch kunstvolle plastische Operationen wurde ihm eine Art künstlicher Kehlkopf aus der umgebenden Halshaut gebildet, so zwar, daß er jetzt wieder mit zwar heiserer, aber lauter Stimme spricht und durch häufige Bergpartien beweist, daß auch die Atmung vollständig frei ist; eine 66jährige Frau, bei der wegen maligner Neubildung die Hälfte des Rachens, ein Teil des Unterkiefers und die ganze Zunge samt der großen Halsvene und den Lymphdrüsen entfernt werden mußte; die Patientin ist heute geheilt und spricht überraschend deutlich, indem sie den emporgedrückten Mundboden wie eine Zunge benützt; eine 40jährige Frau, der der Kehlkopf wegen Tuberkulose exstirpiert werden mußte und die jetzt mittelst eines sinnreichen Apparates, der einen mechanisch erzeugten Ton durch einen Gummischlauch durch die Nase in den Rachen entsendet, mit deutlich artikulierter Sprache spricht; endlich einen 59jährigen Mann, bei dem vor $5^1/_2$ Jahren sämtliche Halsorgane mit Ausnahme der Wirbelsäule und der großen Gefäße und Nerven entfernt worden sind; auch diesem konnte durch plastische Operationen ein künstlicher

Digitized by Google
Original from UNIVERSITY OF CALIFORNIA
Generated on 2019-10-24 14:37 GMT / http://hdl.handle.net/2027/uc1.b3252762
Public Domain in the United States, Google-digitized / http://www.hathitrust.org/access_use#pd-us-google

Rachen und eine Speiseröhre gebildet werden, er ist seit 5 Jahren wieder in seinem Berufe als Kriminalschutzmann tätig und vollkommen gesund und zufrieden.

Prof. H. Koschier (Wien): **Über die operative Behandlung des Larynxcarcinoms.**

Im folgenden möchte ich kurz über meine Erfahrungen mit der operativen Behandlung des Larynxcarcinoms berichten. Ich verfüge im ganzen über 75 operierte Fälle, davon 21 Laryngofissuren, 42 Laryngektomien und 12 Totalexstirpationen. Alle diese Fälle sind zweizeitig operiert worden, das heißt es wurde zuerst die Tracheotomie gemacht und nach Heilung der Trachealfistel, also ungefähr eine Woche später, die eigentliche Larynxoperation ausgeführt. Die Versorgung der Wunde erfolgte durch die bereits a. a. O. beschriebene Mikuliczsche Tamponade. Nur bei vier Totalexstirpationen habe ich es vorgezogen, die Glucksche Methode anzuwenden.

Bei der halbseitigen Larynxexstirpation ist das funktionelle und kosmetische Resultat der Billrothschen Methode mit der von mir angegebenen Tamponade vollkommen befriedigend. Ich hatte infolgedessen keine Veranlassung, die von Gluck empfohlene Plastik anzuwenden. Anders ist es mit der Totalexstirpation in jenen Fällen, wo der zu exstirpierende Larynx besonders groß oder auch ein Teil der Trachea mitentfernt werden muß und der nach der Operation resultierende Defekt ein sehr bedeutender ist. Für solche Fälle ist wohl die nachträgliche Anwendung der Schornsteinkanüle mit Schwierigkeiten in bezug auf die Deglutition verbunden und es empfiehlt sich daher die Glucksche Methode hier ganz besonders. Allerdings muß man dabei den Umstand mit in Kauf nehmen, daß manche Patienten die sogenannte Pseudostimme nur sehr schwer erlernen können.

Auch die Totalexstirpation nach Gluck habe ich zweizeitig durchgeführt, weil ich auf die Vorteile, die nach meinen sonstigen Erfahrungen die präventive Tracheotomie bietet, nicht verzichten wollte. Die Kranken kommen in einem besseren Zustand zur Operation, insofern als sie bereits die Technik der Atmung und der Expektoration durch die Kanüle erlernt haben und auch die Schleimhaut ihrer Bronchien sich an die geänderten Eigenschaften der Respirationsluft gewöhnt hat. Der durch die präventive Tracheotomie bedingte Zeitverlust von höchstens einer Woche fällt dabei wohl kaum in die Wagschale.

In bezug auf die Indikationsstellung der vorzunehmenden Operation muß ich bemerken, daß ich die Laryngofissur, also die Abtragung bloß der Weichteile des Stimmbandes ausschließlich für die Fälle von beginnendem Carcinom des Stimmbandes reserviere, bei welchen ein Eindringen der Geschwulstmasse in die tieferen Schichten des Gewebes sicher ausgeschlossen erscheint.

Für die halbseitige Larynxexstirpation eignen sich jene Fälle, welche eine genaue Begrenzung der Neubildung auf die eine Hälfte des Larynx oder höchstens eine ganz oberflächliche Miterkrankung des vordersten Anteiles des Stimmbandes der anderen Seite aufweisen. Wenn die Neubildung aber die andere Larynxhälfte so ergriffen hat, daß eine Zweidrittelresektion des Larynx notwendig erscheint, ist es besser, von Haus aus die Totalexstirpation auszuführen, um so mehr als auch der phonetische und funktionelle Erfolg unter diesen Umständen ein sehr mangelhafter wäre.

Die Totalexstirpation ist, abgesehen von den sehr vorgeschrittenen Fällen, wo mehr oder weniger das ganze Innere des Larynx von Carcinom-

Generated on 2019-10-24 14:37 GMT / http://hdl.handle.net/2027/uc1.b3252762
Public Domain in the United States, Google-digitized / http://www.hathitrust.org/access_use#pd-us-google
Digitized by Google
Original from UNIVERSITY OF CALIFORNIA

massen ausgefüllt ist, unbedingt auch für jene Fälle zu empfehlen, in denen das Carcinom an der Epiglottis sitzt. Atypische, partielle Resektionen in ähnlichen Fällen haben mir kein befriedigendes Resultat gebracht.

Was die postoperative Mortalität anlangt, so sind von den 75 operierten Fällen im Laufe der Nachbehandlung 10 gestorben: 1 an Lungenabsceß, 1 an Apoplexie, 1 an Embolie der Meseraica, 1 an Herzlähmung am 15. Tage post operationem, 1 an Blutung aus der Schilddrüse mit nachfolgender Aspiration und Pneumonie, 1 an Lungentuberkulose, 2 an Erschöpfung und 2 an Pneumonie. Hier muß ich erwähnen, daß ich eine Reihenfolge von 27 Operationen ohne Todesfall zu verzeichnen habe.

Nach Operationen geordnet starb 1 Laryngofissurfall an Lungenabsceß, 1 Totalexstirpationsfall an Apoplexie, je 1 Hemisectio an Embolie der Meseraica, Herzlähmung, Blutung aus der Schilddrüse, Lungentuberkulose und je 2 an Erschöpfung und Pneumonie.

Vor länger als 3 Jahren wurden 48 Fälle operiert. Diese eignen sich infolgedessen zur statistischen Verwertung in bezug auf den Dauererfolg. 22 sind geheilt geblieben und 1 starb rezidivfrei $2^1/_2$ Jahre nach der Operation an einer interkurrenten Erkrankung. Von den später operierten Fällen sind mehrere noch rezidivfrei im zweiten und dritten Jahre, und für diese ist die Aussicht, gesund zu bleiben, eine um so größere, als bekanntlich die Gefahr des Rezidivs nach dem ersten Jahre geringer wird.

Von den	15	Laryngofissuren	sind	12	rezidivfrei geblieben,
„ „	26	Hemisektionen	„	8	„ „
„ „	7	Totalexstirpationen	„	2	„ „

In allen zur Operation gelangten Fällen wurde selbstverständlich die klinische Diagnose durch die histologische Untersuchung eines exstirpierten Gewebsstückes aus dem Tumor vorher bestätigt.

Diskussion.

Marschik (Wien): Seit 1908 wurden 109 Fälle von Larynxcarcinom und 21 Fälle von Pharynxcarcinom beobachtet. Die Statistik bis dahin wurde von Chiari im Jahre 1908 aus Anlaß des damaligen Internationalen Laryngo-Rhinologenkongresses publiziert. Unter jenen Fällen wurden 90 der Radikalbehandlung unterzogen. Es waren darunter 18 Thyreotomien, 24 partielle Resektionen, meist der Hälfte des Larynx, 38 Totalexstirpationen, 10 Pharynxresektionen, in der Regel mit Totalexstirpation des Larynx kombiniert. Unmittelbar operative Todesfälle, das ist bis zur 2. bis 3. Woche post operat., haben wir 14 zu verzeichnen, darunter mehrere Mediastinitiden, 2 Pneumonien, 2 Delirien, 3 Arrosionen größerer Arterien und mehrere Fälle von Herztod wegen Myodegeneratio cordis.

Demonstration einer Anzahl von geheilten Patienten:

2 Laryngofissuren, operiert vor 5 Jahren und einem Jahr;

1 Hemilaryngektomie, operiert vor 7 Jahren nach der alten Methode, mit geschlossenem Larynx und guter Sprache;

1 Hemilaryngektomie, nach neuer (Glucks) Methode vor einem Jahr operiert, mit Drüsenausräumung, noch im Stadium des ersten Aktes. Das Laryngostoma wird durch in den Hautlappen implantierten Knorpel geschlossen werden; Hemilaryngektomien nach Gluck wurden bis jetzt 3 ausgeführt. Ferner

Digitized by Google
Original from UNIVERSITY OF CALIFORNIA
Generated on 2019-10-24 14:37 GMT / http://hdl.handle.net/2027/uc1.b3252762
Public Domain in the United States, Google-digitized / http://www.hathitrust.org/access_use#pd-us-google

4 Totalexstirpationen, darunter eine vor 4 Jahren operiert. Bis auf einen, der erst vor kurzer Zeit operiert worden ist, sprechen alle mit gut normaler Larynxstimme, einer der Patienten spricht mittelst Inspirations- und Exspirationsbewegungen in den Oesophagus, also richtige Speiseröhrenatmung;

2 Pharynx-Larynxresektionen. Der erste Patient ist noch im ersten Akt und zeigt die typischen Gluckschen Öffnungen am Hals: Oesophago-, Tracheostoma und Pharyngostoma. Die andere, eine vor der Operation auf 42 *kg* reduziert gewesene Frau, hat bereits den zweiten Akt hinter sich und zeigt den Gluckschen künstlichen Hypopharynx, aus der umgebenden Halshaut gebildet.

Kahler (Freiburg) empfiehlt anstatt Allgemeinnarkose bei dieser lang andauernden Operation nach Gluck die lokale Anästhesie und begründet außerdem die Indikation hierzu durch die Herabsetzung der Schleimbildung und Verminderung der Infektionsgefahr und Hintanhaltung der Schluckpneumonie.

Gutzmann (Berlin) spricht zur Frage der Technik der Gluckschen Sprechapparate nach Larynxexstirpation und macht Vorschläge zur Erreichung einer leichteren Modulationsfähigkeit dieser künstlichen Stimme.

Killian (Berlin) spricht über Modifikation der Gluckschen Methode in jenen Fällen, in welchen das Carcinom auf den vorderen Abschnitt des Kehlkopfes beschränkt ist und gewiß noch nicht auf die Umgebung übergegriffen hat, die dem Wesen nach danach strebt, einen möglichst kleinen Pharynxdefekt zu setzen.

Safranek (Budapest) spricht über die diesbezügliche Erfahrung auf der Klinik Onodi.

Paul Heymann (Berlin) meint, daß man doch die Allgemeinnarkose beibehalten soll, nachdem die von Kahler empfohlene Scopolamin-Morphiumanästhesie doch nicht ungefährlich ist.

Chiari (Wien) bemerkt, daß er sowohl bei den klinischen als auch privat operierten Fällen Scopolamin-Morphiumanästhesie mit lokal 1% Novocain mit Erfolg angewendet habe und er die Allgemeinnarkose nicht für nötig hält.

Wiebe (Dresden): **Zur Behandlung der Intubationsstenosen.**

Redner berichtet über 15 Fälle von Intubationsstenose, von denen 5 vor Beendigung der Behandlung auf Wunsch der Eltern nach Hause entlassen werden mußten. Von den übrigen 10 steht 1 noch in Behandlung, 8 wurden geheilt entlassen und ein Kind zeitweise mit einer Bolzenkanüle nach Hause entlassen, um später nochmals aufgenommen zu werden. Zu Hause wurde das Kind verwahrlost, und als einmal das die Kanüle haltende Band zerriß, nahm es sich die Kanüle heraus und erstickte. Die Häufigkeit der Intubationsstenose ist zu einem großen Teil vom Assistentenmateriale abhängig. Redner wünscht an allen Universitäten Intubationskurse. Er bespricht die Gründe des Decubitus und die Auswahl der Tuben. Die Dauer der Behandlung der geheilten Stenosenfälle betrug im Durchschnitt 228 Tage. Bei der Untersuchung wird Narkose und Cocain möglichst gemieden. Aber mit Spiegel und direkter Laryngoskopie ist der Befund meist gut zu erheben. Der häufigste Sitz der Stenose ist die Ringknorpelgegend. Dabei wird gleichzeitig durch die subglottische Schwellung oft Medianstellung der Stimmbänder veranlaßt. Redner bespricht dann multipel vorkommende Schwellungen und die durch Tracheotomie hinzukommenden Atmungshindernisse. Bei der Behandlung wurde früher fortgesetzte

Generated on 2019-10-24 14:37 GMT / http://hdl.handle.net/2027/uc1.b3252762
Public Domain in the United States, Google-digitized / http://www.hathitrust.org/access_use#pd-us-google
Digitized by Google
Original from UNIVERSITY OF CALIFORNIA

Intubation geübt, in den letzten Jahren Bolzenbehandlung, anfangs mit Schrötterschen Bolzen, dann mit Thostschen Bolzen. Dieselben geben bei kleinen Kindern, bei welchen man keine Gersunyschen Kanülen anwenden kann, Mängel durch Granulationsbildung. Der Vortragende demonstriert dann seine Schienenkanüle mit auf unterer Fläche gekrümmten Bolzen, bei welcher der Bolzen seitlich durch zwei Schienen umfaßt wird. Seit Anwendung dieser Kanüle mit Bolzen hat er Granulationsbildung zwischen Kanüle und Bolzen nie beobachtet. Die Heilung der Knickung der Luftröhre nach Tracheotomie erreichte er durch etwas spitzwinkelige Stellung des Bolzens zum Griff. Redner weist zum Schluß auf die Wichtigkeit der Anstellung von Laryngologen an allen Kinderkrankenhäusern hin.

Diskussion.

Thost (Hamburg) spricht gegen die Abhaltung von Kursen für Intubation, welche an der Leiche nichts nütze, am Lebenden nicht gut durchführbar und zu gefährlich für das Kind ist. Er empfiehlt die Tracheotomia inferior.

H. Koschier (Wien): **Über die Behandlung der postdiphtheritischen Larynx- und Trachealstenosen.**

Als ideale Methode der Behandlung dieser Stenosen ist die quere Resektion der vernarbten Stellen mit nachfolgender Vernähung beider Stümpfe zu betrachten. Dadurch kann bei glattem Verlaufe ein funktionell vollkommen befriedigendes Resultat erzielt werden. Leider eignet sich dieses Verfahren nur für jene Fälle, wo die Narbe einen verhältnismäßig geringen Teil der Trachea einnimmt und mehr oder weniger zirkulär verläuft. Bedingung für ein gutes Resultat ist, daß die Narbe fest ist und in ihrer Umgebung keine akut entzündlichen Veränderungen der Schleimhaut bestehen. Als Beispiel dafür stellt Koschier einen 14jährigen Burschen vor, an dem er vor 8 Jahren diese Operation ausgeführt hat. Der Bursche kann gut atmen, spricht leidlich gut und trägt selbstverständlich keine Kanüle.

Für jene Fälle, in denen die Narben größere Teile des Larynx und der Trachea einnehmen und das zu resezierende Stück zu groß wäre, eignet sich besser die Laryngo-Tracheostomie. Durch Annähung der Halshaut an die erhaltene Trachealschleimhaut wird vor allem das Trachealrohr in eine offene Rinne verwandelt, und die in der Trachea sitzende Narbe verliert den Gegenzug, so daß sie sich von selbst ohne weitere Behandlung verkleinert; sie sinkt förmlich in sich zusammen. Wenn durch die bloße Operation keine genügende Erweiterung des Lumens zu erreichen ist, empfiehlt Koschier die zum Zweck der progressiven Dilatation bereits vor Jahren angegebenen Schornsteinkanülen, welche den Vorteil haben, an ihrem hinteren Teil keinen Winkel zu bilden und dadurch die Entstehung eines bindegewebigen Sporns an dieser Stelle verhindern. Bekanntlich sind die Sporne, die sich im Anschluß an die Behandlung mit den andern Schornsteinkanülen entwickeln, das Haupthindernis für das definitive Decanulement. (Koschier demonstriert ein Präparat, welches diese Verhältnisse illustriert.)

Als Beispiel für diese Behandlungsmethode werden 3 Kinder vorgeführt, welche zwischen $5^1/_2$ und $4^1/_2$ Jahren die Kanüle getragen haben und vor der Tracheostomie zu wiederholten Malen nach anderen Methoden operiert worden sind. Derzeit besteht freie Atmung durch den Mund ohne Stenosenerscheinungen, und auch die Stimme ist befriedigend zu nennen. Kanülen werden selbstverständlich von den Kindern nicht getragen.

Generated on 2019-10-24 14:38 GMT / http://hdl.handle.net/2027/uc1.b3252762
Public Domain in the United States, Google-digitized / http://www.hathitrust.org/access_use#pd-us-google
Digitized by Google
Original from UNIVERSITY OF CALIFORNIA

Friedrich Neumann, k. k. Universitätsassistent (Wien): **Die Behandlung der Larynxpapillome bei Kindern an der k. k. Universitätsklinik für Kehlkopf- und Nasenkrankheiten. Vorstand: Hofrat Professor O. Chiari.**

Meine Herren! In der Festschrift[1]) hat mein Chef, Herr Hofrat Chiari, die Geschichte der Larynxpapillome und deren Behandlung im allgemeinen besprochen. Nach der Statistik Chiaris wurden vom Jahre 1892 bis 1912 im ganzen 23 Kinder in der Klinik wegen Papillomen behandelt, u. zw. 10 Knaben und 13 Mädchen. Laryngofissur wurde niemals ausgeführt, 10mal wurde wegen Erstickungsgefahr die Tracheotomie gemacht. Ein Kind starb 2 Tage nach der Tracheotomie, 5 mußten die Kanüle tragen.

Prinzipiell wird an der hiesigen Klinik zuerst die indirekte Methode versucht, welche manchmal auch gut durchführbar ist.

In der Mehrzahl der Fälle aber muß man zur direkten Methode und zur Narkose greifen, so daß dieses Verfahren als das gewöhnliche bezeichnet werden kann.

Die direkte Laryngoskopie in Narkose führen wir seit 2 Jahren mit dem von mir angegebenen Narkosespatel[2]) aus, der ein gleichmäßiges, ruhiges Arbeiten gestattet. Die Operation wird in Rückenlage des Patienten mit möglichst tiefem Kopf ausgeführt, so daß eine Aspiration von Papillomteilchen, Blut, Schleim, Speichel und Adrenalin ausgeschlossen ist. Es ist gut, stumpfe Pinzetten zu verwenden, sie haben gegenüber scharfen Pinzetten den Vorteil, daß sie Papillome ausreißen, wobei das bindegewebige Stroma mit entfernt wird. In manchen Fällen, wo infolge der üppig wuchernden Papillome die Atmung in der Narkose schlecht ist, ist es aber doch angezeigt, mit einer scharfen Pinzette erst ein genügend großes Atmungslumen zu schaffen. An Stelle der scharfen Pinzette benutzt man auch mit gutem Erfolg den scharfen Löffel, mit dem man die Papillome, besonders wenn sie lang gestielt und vom subglottischen Raum nach oben streifen, gegen das Spatelende pressen und so abreißen kann. Diese Vorsicht, zuerst ein möglichst großes Atmungslumen zu schaffen, ist von Wichtigkeit, da wir die Beobachtung machten, daß Kinder, die an einem ständigen Sauerstoffmangel leiden, eine längere Narkose (und auf 45 Minuten muß man immer gefaßt sein) nicht vertragen beziehungsweise sehr rasch asphyktisch werden.

Bei einem Knaben, der sowohl gegen Chloroform als auch gegen Äther eine eigenartige Idiosynkrasie hatte, gelang es uns nicht, radikal vorzugehen, immer einige Minuten nach Eintreten der Narkose wurde das Kind asphyktisch, so daß wir das Kind nach mehreren vergeblichen Versuchen mit der Kanüle entlassen mußten.

Die meisten Kinder aber vertragen die Chloroformnarkose sehr gut. Trotz der tiefen Narkose aber bleibt der Larynx manchmal für stärkere Reize empfindlich, so daß man trotz der Narkose den Larynx mit Cocain anästhesieren muß. Ist der Larynx unempfindlich und das Kind so gelagert, daß der Hals förmlich auf dem Laryngoskop hängt, dann gelingt es fast immer, in einer Sitzung den Larynx radikal auszuräumen.

Sehr verlockend ist es bei Papillomen, die Killiansche Schwebelaryngoskopie anzuwenden, aber es blieb nur bei Versuchen, da bei der Schwebe-

---

[1]) W. m. W. 1913. Nr. 39.

[2]) Neumann, Zur endolaryngealen Operation. Monatssch. f. Ohrhlk. u. Lar.

Generated on 2019-10-24 14:38 GMT / http://hdl.handle.net/2027/uc1.b3252762
Public Domain in the United States, Google-digitized / http://www.hathitrust.org/access_use#pd-us-google
Digitized by Google
Original from UNIVERSITY OF CALIFORNIA

laryngoskopie Spatel und Larynx ein zu starres System bilden und so die seitlichen subglottischen Partien schwer zugänglich sind.

Wenn die Papillome aus dem Larynx entfernt sind, so wendet man irgend ein Ätzmittel an. Die flüssigen, mit einem Watteträger applizierten Ätzmittel haben den Nachteil, daß sie sich auf der Oberfläche verbreiten und so die eventuell gesunde Umgebung verätzen, ohne ihren Zweck zu erfüllen, der darin bestände, das in die Mucosa eindringende Bindegewebsstroma der Papillome zu verätzen.

Wir haben daher besonders in der letzten Zeit die Elektrokaustik mit sehr gutem Erfolg angewandt. Mit dem an seinem Ende rechtwinkelig abgebogenen Spitzbrenner kann man sehr präzise arbeiten, ohne befürchten zu müssen, gesunde Partien zu zerstören. Natürlich muß man sich davor hüten, allzu tief in das Gewebe einzudringen.

Ist die Operation beendet, so pflege ich noch am hängenden Kopf unter Leitung des Fingers ein dem Larynx entsprechendes Schrötterrohr einzuführen, reinige nun den Pharynx und Epipharynx, in dem sich eine Menge Schleim, Speichel und Blut angesammelt hat und bringe jetzt erst den Patienten in normale Rückenlage.

Das Schrötterrohr bleibt so lange im Larynx, bis das Kind mit Hustenstößen darauf reagiert. Die Einführung des Schrötterrohres hat einen zweifachen Vorteil, erstens kann das Kind nichts aspirieren und zweitens wird infolge des Druckes auf die medialen Teile der Stimmbänder eine eventuelle Blutung daselbst zum Stehen gebracht.

Nach dem Erwachen bekommt das Kind eine Eiskrawatte. Wir waren noch nie gezwungen, wegen eines postoperativ auftretenden Ödems eine Tracheotomie zu machen.

Was die Tracheotomie vor der Operation betrifft, so wenden wir sie nur bei Erstickungsgefahr an. Wir halten es nicht für gut, einfach zu tracheotomieren und keinen Versuch zu machen, die Papillome zu entfernen, denn die Papillome schwinden nicht immer nach der Tracheotomie, und wenn die Kanüle zu lang getragen wird, so tritt, speziell bei Kindern, eine Inaktivitätsparese und Atrophie der Stimmbänder ein.

Diskussion.

Heindl (Wien) berichtet über die medikamentöse Therapie mit Kalkmilchinhalationen bei Larynxpapillomen.

Killian (Berlin) verweist auf die demnächst von seinem Assistenten Albrecht erscheinende ausführliche Publikation über die Verwendung der Schwebelaryngoskopie bei Papillomen in Narkose und sagt, daß gerade bei Dyspnoe das Einführen eines dünnen Rohres in den Larynx die Tracheotomie ersetzt.

Koschier (Wien) berichtet über gute Resultate der Schwebelaryngoskopie bei Papillomen in Narkose.

Thost (Hamburg) spricht sehr eindringlich für tiefe Probeexzisionen bei Papillomen Erwachsener, da oft nur tief im Mutterboden Carcinom nachweisbar ist.

II. Abteilungssitzung am 23. September 1913 vormittags.

Prof. L. Réthi (Wien) erstattet in der 26. Sektion für Hals- und Nasenkrankheiten ein Referat über die **Heilwirkung des Radiums bei Erkrankungen der oberen Luftwege.**

Digitized by Google
Original from UNIVERSITY OF CALIFORNIA
Generated on 2019-10-24 14:38 GMT / http://hdl.handle.net/2027/uc1.b3252762
Public Domain in the United States, Google-digitized / http://www.hathitrust.org/access_use#pd-us-google

Es ist auffallend, daß die Angaben über die Strahlenwirkung sehr variieren und daß mitunter glänzenden Erfolgen sogar gänzliches Versagen des Radiums gegenübersteht; dies hat verschiedene Ursachen. Es kommen hierbei in Betracht nicht nur die Ausbreitung des Prozesses und die Tiefe, bis zu welcher Zeit die Krankheit gediehen ist, sondern namentlich die Menge des angewendeten Radiums, die Art der Anwendung, die Strahlenmischung, die Beschaffenheit und Dicke des Filters und die Größe des Radiumträgers; doch spielt auch namentlich die individuelle Empfindlichkeit mit.

Oberflächlich sitzende Prozesse erfordern große Radiumdosen mit dünnem Filter, tiefgreifende Erkrankungen solche mit dickem Filter, um die weichen Strahlen abzuhalten; statt eines dicken Filters sollen jedoch zur Vermeidung von sekundären Strahlen mehrere dünne Filter benutzt werden, welche in Mattpapier oder Gaze eingeschlagen werden; allerdings entwickeln sich sekundäre Strahlen auch beim Auftreten der harten β- und γ-Strahlen auf dickere Gewebsarten. Beachtet soll werden, daß die harten Strahlen ihre Wirkung oft erst spät entfalten, daß sich die Gewebsveränderungen langsam vollziehen und daß leicht eine schädliche Kumulierung der Radiumwirkung erfolgen kann.

Beim Lupus ist es ein Vorteil, der Bestrahlung eine Auskratzung oder galvanokaustische Zerstörung vorauszuschicken. Teleangiektasien, Muttermale, Kehlkopfpapillome reagieren auf Radium gut. Ebenso Narben, wobei einfache Rückbildung stattfindet, ohne Entzündung hervorzurufen. Dem Carcinom gegenüber zeichnet sich das Radium geradezu durch elektives Verhalten aus. Berücksichtigt muß werden, daß kleine Dosen irritierend und wachstumfördernd wirken und nur große Dosen eine Zerstörung gewährleisten. Ein großer Teil der widersprechenden Angaben und schlechten Resultate ist auf verschiedene Arten der Applikation beziehungsweise auf zu geringe Radiumdosen zurückzuführen. Die Notwendigkeit großer Radiumdosen wird jetzt nahezu allgemein anerkannt und gefordert; stehen nur schwache Radiumträger zur Verfügung, so soll die Einwirkung entsprechend länger dauern.

Vorderhand sollen Carcinome, wenn sie noch operabel sind, von vornherein nicht mit Radium behandelt, sondern chirurgisch angegangen werden. Inoperable Carcinome und Rezidive gehören in die Domäne der Radiumstrahlen; manche inoperable Fälle werden auf diese Weise operabel und bei Rezidiven gelingt es oft, dieselben wieder zu beseitigen; in einzelnen Fällen ist es erst nach Jahren, wenn überhaupt, zu einem Rezidiv gekommen. Nach der Operation beziehungsweise nach Beseitigung der Rezidiven sind prophylaktische Bestrahlungen vorzunehmen. Bei Sarkomen werden ebenfalls nicht selten glänzende Erfolge erzielt. Die Radiumbehandlung soll derzeit noch eine ergänzende und nicht eine konkurrierende Methode der operativen Behandlung sein. Die kombinierte Behandlung, d. h. die Entfernung der Hauptmassen des Tumors auf chirurgischem Wege mit nachfolgender Bestrahlung gibt zuweilen vorzügliche Resultate. Auf Oesophaguscarcinome wirkt das Radium günstig ein, die Stenose wird geringer und das Schlucken leichter, ebenso bei jauchiger Absonderung, Fötor und bei Schmerzen. Schließlich wird vom Referenten auf die vereinzelten Berichte über Perforation beim Oesophaguscarcinom hingewiesen, welche vielleicht dem Radium zur Last gelegt werden müssen, sowie auf die Möglichkeit von Gefäßarrosion, auch wenn die Gefäßwand von der Neubildung nicht ergriffen ist. Diese seltenen Vorkommnisse dürfen jedoch keine Kontraindikation gegen die Anwendung des Radiums bilden, weil die Vorteile auch jetzt schon die Nachteile bedeutend

Digitized by Google
Original from UNIVERSITY OF CALIFORNIA
Generated on 2019-10-24 14:38 GMT / http://hdl.handle.net/2027/uc1.b3252762
Public Domain in the United States, Google-digitized / http://www.hathitrust.org/access_use#pd-us-google

überwiegen. Wenn auch noch viele und mühevolle Arbeit notwendig sein wird, so steht es doch jetzt schon fest, daß dem Radium eine große Heilkraft innewohnt und daß auch der Laryngo-Rhinologie in den Radiumstrahlen ein gewichtiger Heilfaktor erwachsen ist.

A. Thost (Hamburg): **Die Behandlung von Erkrankungen der oberen Luftwege und der Ohren mit Röntgenstrahlen.**

Thost hat sich vornehmlich die Behandlung der Larynxtuberkulose mit Röntgenstrahlen angelegen sein lassen. Bestrahlt wurden zirka 100 Fälle, und zwar sowohl percutan als auch mit der Mader-Rosenthalschen Röhre und endlich mit den gewöhnlichen Röntgenröhren unter Zuhilfenahme dünner Bleiglasröhren, die in die Nase und in den Mund eingeführt waren. Mit wenigen Ausnahmen wurde immer mit Filter bestrahlt, und zwar mit Leder oder Silber, in letzter Zeit nur noch mit Aluminiumfiltern von 1—2 *mm* Dicke; die Dauer variierte meist zwischen 3 und 10 Minuten mit 8tägigen Pausen. Thost versuchte, die Wirkung der Röntgenstrahlen durch Injektionen von 10% Cholin zu unterstützen. Bei Kehlkopftuberkulose (bei 14 Fällen) wurde fast nur subjektive Linderung der Beschwerden erreicht; nur bei einem Falle von Perichondritis externa wurde vollständige Heilung erzielt.

Bei Lupus wurden einzelne Stellen zur Vernarbung gebracht, aber an anderen traten Rezidive auf. Die Röntgenstrahlen sollen daher hier nur in Verbindung mit der Kaustik und anderen Methoden verwendet werden. Auch bei den malignen Tumoren kommt Thost zu dem Ergebnis, daß die operative Behandlung noch immer die besten Resultate liefert; die Bestrahlung vermag meist nur den rascheren Verlauf aufzuhalten. Dies gelang Thost mit günstigem Erfolge in zwei Fällen von Larynxcarcinom. Die besten Erfolge wurden bei Sarkomen erzielt. Bei einem schweren Falle von Nasenrachensarkom mit Protrusio bulbi wurde der Tumor nach palliativer Ausräumung durch Bestrahlung vollständig zum Schwinden gebracht; desgleichen ein Oberkiefersarkom. Günstige Erfolge wurden ferner erzielt bei einem Lymphangiom des Rachens und Kehlkopfes, bei Lymphomen und Strumen, sehr bemerkenswerte Resultate auch bei Nebenhöhleneiterungen. Vor allem war immer rascher Rückgang der Schmerzen zu konstatieren. Weiters wurde günstige Einwirkung der Röntgenstrahlen beobachtet bei Ekzem des äußeren Ohres.

Zum Schlusse berichtet Thost kurz über Behandlung mit der Quarzlampe, der sogenannten künstlichen Höhensonne, deren Ergebnisse zu weiteren Versuchen ermuntern.

Diskussion.

Kahler (Freiburg) berichtet über Mesothoriumbehandlung einiger Fälle, kann aber wegen der Kürze der Beobachtungsdauer noch kein abschließendes Gutachten abgeben. Er benützte möglichst große Dosen bei starker Filterung. Er bespricht das von ihm angegebene Instrumentarium, wobei er bemerkt, daß bei der langen Dauer der Bestrahlung die Instrumente gut fixierbar sein müssen, so daß das Radium bis 48 Stunden und länger belassen werden kann, wobei eben gut abgefiltert werden muß, damit keine Verbrennung zustande kommt. Nach einigen Wochen vorgenommene Probeexzisionen derart bestrahlter Carcinome ließen kein Carcinom mehr erkennen. Die Drüsencarcinome reagierten nicht so günstig, ebenso wie Oesophaguscarcinome und Papillome. Günstig beeinflußt wurde ein Nasensarkom. Die Bestrahlung inoperabler Fälle hatte in einigen Fällen den Erfolg, daß diese noch radikal angegangen werden konnten.

Digitized by Google
Original from UNIVERSITY OF CALIFORNIA
Generated on 2019-10-24 14:38 GMT / http://hdl.handle.net/2027/uc1.b3252762
Public Domain in the United States, Google-digitized / http://www.hathitrust.org/access_use#pd-us-google

Kofler (Wien) berichtet über 20 bestrahlte Fälle maligner und benigner Tumoren. Er verwendete vorzugsweise das Dominiksche Röhrchen mit 30 *mg* reinem Radium. Die Applikation erfolgte teils mittelst improvisierten Instrumenten, wie Drains, teils mit eigens konstruierten, die er demonstrierte. So unter anderen den Applikator für den Larynx, eine Oesophagusbougie mit abschraubbaren Bolzen und eingelegten Dominikschen Röhrchen (Chiari-Kofler). Auch empfiehlt er möglichst lange Dauer der Bestrahlung; von unangenehmen Folgeerscheinungen beobachtete er nur einmal eine starke Blutung.

Pick (Prag) spricht über die Röntgentherapie bei Sklerom, über die er gute Resultate zu verzeichnen hat. Subglottische Infiltrate sind nach Röntgenisierung durch die Haut ganz zurückgegangen und bisher (das heißt 2 Jahre) nicht rezidiviert.

Schönemann (Bern) fragt Thost, ob er einen Unterschied bemerkt hat bei der Anwendung der älteren Röntgentypen gegenüber den neuesten Apparaten.

Grossmann (Wien) erinnert an den von ihm in Lissabon vorgestellten Fall von Carcinom, welches er endolaryngeal mit Radiumsubstanz bestrahlt hat, und verweist darauf, daß er vielleicht der erste war, welcher ein Sarkom der Nase behandelt hat und bespricht in Kürze seine Fälle.

Marschik (Wien) plädiert bei Nasenrachenraumtumoren dafür, sich einen möglichst breiten Zugang zwecks Bestrahlung durch die Nase (Resektion des Septums etc.) zu schaffen und verweist namentlich bei schnell wachsenden Tumoren auf die Notwendigkeit der kombinierten Operation und Bestrahlung.

Hajek (Wien) berichtet über zwei durch Radium wiederholt behandelte Tumoren und gibt zu bedenken, daß wir über die Endresultate dieser Behandlungsmethode wohl erst nach jahrelanger Beobachtung ein definitives Gutachten werden abgeben dürfen.

Koschier (Wien) spricht sich dagegen aus, daß man beginnende Tumoren erst mit Radium bestrahlt, wie Kahler meinte, sondern man müsse zuerst operieren. Radium wirke nur bei oberflächlichen Tumoren und Ulcerationen und habe geringe Tiefenwirkung. Radium wird also eine Ergänzung unserer Behandlung bilden, aber als Heilmittel bei größeren Tumoren will er es nicht anerkennen.

Menzel (Wien) hat in einem Falle von Zylindrom des Nasenrachenraumes ein nach chirurgischer Behandlung aufgetretenes Rezidiv durch Radiumbestrahlung zum Schwinden gebracht. Ferner eine nahezu 1 Jahr lang vergeblich chirurgisch behandelte Tuberkulose des Naseneinganges durch sechswöchentliche Radiumbestrahlung geheilt. Heilungsdauer in beiden Fällen bisher 2 Monate. 15 von Menzel mit Radiogenwasserspülungen behandelte chronische Kiefer- und Stirnhöhleneiterungen blieben völlig unbeeinflußt. Nur ein nahezu 1 Jahr mit Borsäurespülungen vergeblich behandelter Fall von chronischer Kieferhöhleneiterung konnte nach 2monatlicher Radiogenwasserspülung glatt geheilt werden. (Heilungsdauer 2 Jahre.)

Gluck (Berlin) spricht über spontane Rückbildung zweifelhafter Carcinome und berichtet über einige derartige Fälle.

Thost (Hamburg) beantwortet die Anfrage Schönemanns dahin, daß er mit dem Röntgenapparat von Reiniger, Gebbert & Schall mit Gasunterbrecher und Wechselstrom arbeitet und daß er mit Rosenthalröhren gute Erfahrungen gemacht hat.

Generated on 2019-10-24 14:38 GMT / http://hdl.handle.net/2027/uc1.b3252762
Public Domain in the United States, Google-digitized / http://www.hathitrust.org/access_use#pd-us-google
Digitized by Google
Original from UNIVERSITY OF CALIFORNIA

Réthi (Wien) widerspricht in seinem Schlußwort der in der Diskussion gemachten Äußerung, daß auch ohne Radium sehr viele Tumoren sich spontan involviert hätten, und gibt zu bedenken, daß Fälle schon 8—9 Jahre rezidivfrei geblieben sind und möchte sich bezüglich der Zukunft des Radiums nicht so skeptisch verhalten wie Koschier.

Kurt Tschiassny (Wien) berichtet über einen Fall von tuberkulösem Ulcus des harten Gaumens, das nach vergeblichen Versuchen mit Milchsäure und Ulsanin nach einigen Radiumbestrahlungen vollständig abheilte.

Weit davon entfernt, aus dieser solitären Beobachtung Rückschlüsse allgemeiner Natur ziehen zu wollen, glaubt er doch auf Grund derselben auch der Radiumbehandlung von Tuberkulosen des Larynx ein günstiges Horoskop stellen zu dürfen.

H. Gutzmann (Berlin): **Begriff und Klassifikation der habituellen Dyskinesen der Stimme.**

Habituelle Dyskinesen (gewohnheitsmäßige Bewegungsstörungen) der Stimme können entstehen, wenn die erste Ursache einer sonst nur vorübergehenden Stimmstörung, z. B. Katarrh, Mutation, aber auch Überanstrengung der Stimme u. a. m., längere Zeit wirksam bleibt. So gewöhnen sich besonders Kinder nicht selten an, einen anfangs durch akute Laryngitis entstandenen Stimmausfall auch nach Ablauf der empfindlichen Erscheinungen beizubehalten: Gewöhnung an den Bewegungsausfall, Vergessen der Bewegungsvorstellungen, habituelle Stimmlähmung oder habituelle Hypokinese der Stimme. Bisher wurde diese Erscheinung irrtümlicherweise als hysterisches Symptom betrachtet.

Ebenso kommt es zu übertriebenen, krampfartigen Bewegungsstörungen durch Gewöhnung (habituelle Hyperkinesen) und zu fehlerhaften Bewegungen an Stelle der normalen (habituelle Parakinesen). Die Erkenntnis, daß die Störungen auf fehlerhafte Angewöhnung zurückzuführen sind, ist für die Methode der Behandlung entscheidend. Lokale Behandlung der Stimmbänder führt nicht nur nicht zum Ziel, sondern schadet fast immer, besonders bei Hyper- und Parakinesen durch Erhöhung des Reizes. Die der erkannten Ursache entsprechende Therapie besteht im wesentlichen in der Einübung der Bewegungen, welche die normale Stimme erzeugen.

Hugo Stern (Wien): **Zur Diagnose und Therapie funktioneller Stimmstörungen.**

Unter dem Sammelbegriff funktionelle Stimmstörungen sind alle jene Stimmaffektionen zu verstehen, bei denen es sich, ohne daß irgendwelche organisch-mechanische Schädigungen als erste oder fortwirkende Ursache der Störungen nachweisbar sind, um eine Funktionsherabsetzung, eine Funktionsinsuffizienz (eine unausreichende, mangelhafte Funktion) oder um einen Funktionsverlust handelt und wo das Manko (der Defekt) in der Stimmproduktion auf einer stärkeren Inanspruchnahme eines oder mehrerer Faktoren, die für die Stimmgebung maßgebend sind, als es den physiologischen und auch den kunstästhetischen Grundsätzen entspricht, beruht. Für die dabei in Betracht kommenden diagnostischen Gesichtspunkte hat Stern eine zusammenfassende Tabelle angegeben. Erst auf der Basis eines alle Kriterien der Stimmgebung exakt berücksichtigenden Befundes kann man die Richtungslinien der Behandlung derartiger Affektionen bestimmen. Die Therapie selbst gibt bei strenger Individualisierung und genauer Dosierung der therapeutischen Maßnahmen (Vibrationsmassage, faradischer und Hochfrequenzstrom, Methoden des „klini-

Digitized by Google
Original from UNIVERSITY OF CALIFORNIA
Generated on 2019-10-24 14:38 GMT / http://hdl.handle.net/2027/uc1.b3252762
Public Domain in the United States, Google-digitized / http://www.hathitrust.org/access_use#pd-us-google

schen Ausgleiches", systematische Atem- und Stimmübungen, Stauungsmethode in den verschiedenen Formen etc.) auch in schweren Fällen ganz vorzügliche Erfolge.

Geh. Med.-Rat Prof. Max Breitung (Koburg): **Die Phonographie in ihrer praktischen Verwertung für Stimmprüfung und das anthropometrische Signalement.**

Der Vortragende stellt folgenden Leitsatz auf:

1. Die Phonographie ist technisch noch nicht so leistungsfähig wie die Photographie. Als Grund hierfür ist die kurze Zeit der Entwicklung dieses Verfahrens sowie die Schwierigkeit der Materialien für Aufnahme und Wiedergabe anzuführen.

2. Die wissenschaftliche Phonographie stellt höhere Anforderungen an Apparate und Untersuchungen als die für industrielle Zwecke.

3. Im allgemeinen ist phonographisch die Musik der menschlichen Sprache voraus, doch wurden in letzter Zeit auch die Sprechapparate wesentlich vervollkommnet.

4. Ein prinzipieller Nachteil bei der Phonographie besteht in der Abhängigkeit des Untersuchers von dem Untersuchungsobjekt.

5. Je metallreicher und tragfähiger die Stimme, um so deutlicher die phonographischen Bilder.

6. Aus dem phonographischen Bilde können Sachverständige Schlüsse ziehen hinsichtlich der Zukunft für rhetorische Künste und Berufsarten. Der Metallgehalt der Stimme läßt sich nicht erziehen.

7. Die wissenschaftliche Phonographie ist für das anthropometrische Signalement wirkungsvoll zu verwenden und wäre ihr in krimineller Hinsicht besonderes Augenmerk zuzuwenden.

8. Die zuverlässigsten Bilder geben die härtesten und glattesten Walzen. In Schulen und Konservatorien usw. sollte die phonographische Stimmprüfung bei der Aufnahme eingeführt werden.

9. Theaterleiter sollten von neuen Mitgliedern die Vorlage einiger von Laryngologen fachtechnisch aufgenommener Phonogramme verlangen.

Diskussion.

Imhofer (Prag) macht erstens darauf aufmerksam, daß es ganz geringer Anlässe bedürfe, um einen Menschen bezüglich der Sprechstimmlage aus dem Gleichgewicht zu bringen respektive dieselbe in die Höhe zu treiben, z. B. genüge hierfür die Aufregung bei der ärztlichen Untersuchung. Redner pflegt deshalb die Bestimmung der Tonhöhe erst nach einiger Zeit der Unterredung vorzunehmen. Zweitens warnt Imhofer davor, jetzt alle Stimmstörungen ohne laryngoskopischen Befund kurzweg als Phonasthenie anzunehmen. Es gibt Krankheitsbilder, die der Phonasthenie sehr ähnlich sind; so z. B. kann eine beginnende Lungentuberkulose ebenfalls zu Dysästhesie im Larynx ohne laryngoskopische Veränderungen führen, und es können diese Dysästhesien an die phonische Leistung gebunden sein, was leicht zu Verwechslungen führen kann.

Thost (Hamburg) spricht sich für das intralaryngeale Elektrisieren der Aryknorpelgegend bei Phonasthenie aus und hält die extralaryngeale Behandlung für zwecklos.

Chiari (Wien) sah auch von der extralaryngealen Behandlung gute Erfolge.

Gutzmann (Berlin) spricht sich gegen die intralaryngeale Behandlung aus.

(Fortsetzung folgt.)

Digitized by Google
Original from UNIVERSITY OF CALIFORNIA
Generated on 2019-10-24 14:38 GMT / http://hdl.handle.net/2027/uc1.b3252762
Public Domain in the United States, Google-digitized / http://www.hathitrust.org/access_use#pd-us-google

43. Kongreß der Deutschen Gesellschaft für Chirurgie, vom 15.—18. April 1914.

Berichterstatter: Prof. Dr. **M. Katzenstein** (Berlin).

König (Marburg): **Über Nasenplastik.**

Vortr. berichtet zunächst über das von ihm 1902 angegebene Verfahren der partiellen Rhinoplastik durch Ersatz des Defektes mittelst freier Autoplastik von der Ohrmuschel. Er konnte durch Umfrage und aus der Literatur bisher 47 nach dieser Methode operierte Fälle zusammenbringen. Von ihnen sind 25 gut geheilt, Defekte bis zu 3 *cm* im Quadrat, Nasenflügel, Nasenspitze usw.; manchmal mit kleinen Nekrosen. Von den 22 Mißerfolgen wären sicher manche durch technische Verbesserungen zu vermeiden. Dazu gehört die Vergrößerung der Anfrischungsflächen; besondere Verfahren sind von Reich, Lexer-Wrede, Goecke angegeben. Die jede weitere Entstellung vermeidende Methode ist zunächst immer für die partielle Rhinoplastik zu versuchen. Bei Mißlingen ist nach Schlange ein gestielter Wangen-Ohrmuschellappen zu versuchen.

Für die totale Rhinoplastik teilt König ein neues, ingeniöses Verfahren mit, gekennzeichnet dadurch, daß die zur Nase notwendige Stütze für Nasenrücken, Septum und Nasenflügel in einem Stück dem Sternum und zwei Rippen entnommen wird. Kreuzschnitt über Sternum in Höhe der 5. Rippen, Heraushebeln eines Periostknochen- bzw. Perichondrium-Knorpelkreuzes, welches durch die Wundfläche nach außen unter die Cutis am Oberarm über der Bizepsmuskulatur geschoben wird. Nach Einheilung Zurückschlagen des das Kreuz tragenden Hautlappens und Epitheltransplantation auf der Innenseite. Wenn dies vollendet ist, wird der Lappen mit unterer Basis an die Nasendefekträndер genäht, durch Umbiegen der Schenkel des Kreuzes die Nasenform gebildet, durch Inzisionen neben dem unteren geraden Schenkel und Einrollen der Haut der Nasensteg geformt. In die Nasenlöcher kommen Röhren.

König hat zwei Pat. vor länger als einem Jahr so operiert. Er demonstriert Bilder; die Nase ist fest geworden, besonders auch der Nasensteg. Vortr. hofft, daß auf diese Weise mit Erlangung eines einheitlichen, alle Teile ersetzenden Gerüstes eine gute totale Rhinoplastik ohne weitere Entstellungsnarben im Gesicht entwickelt werden wird.

Hildebrand (Berlin) demonstriert an zwei Abbildungen, wie er bei einer zu langen und herabhängenden Nase durch Anlegung einer U-förmigen Seidennaht die Nasenspitze in willkürlicher Weise gehoben und dadurch eine wesentliche Verbesserung im Aussehen des Pat. bewirkt hat. Der Vorzug des Verfahrens ist, daß eine äußere Narbe vermieden wird.

Josef (Berlin) demonstriert an einem Bilde die Kombination von Nasen- und Lippenplastik aus der Haut des Oberarmes bei einem Pat., bei dem ein großer Nasen- und Lippendefekt nach Lupus bestand.

Maligne Tumoren, Radium und Mesothorium.

Habs (Magdeburg): **Probleme der Therapie mit radioaktiven Substanzen.**

Habs bespricht die Probleme der Therapie mit radioaktiven Substanzen. Er empfiehlt bei der Behandlung chirurgischer Carcinome die Verwendung mehrerer Präparate, welche je nach ihrer Stärke in genau berechneten Distanzen voneinander zu lagern sind. Die Distanz beträgt bei 20 *mg*

Generated on 2019-10-24 14:38 GMT / http://hdl.handle.net/2027/uc1.b3252762
Public Domain in the United States, Google-digitized / http://www.hathitrust.org/access_use#pd-us-google
Digitized by Google
Original from UNIVERSITY OF CALIFORNIA

Präparaten 4 *cm*. Es läßt sich hierdurch eine Vergrößerung des Wirkungsbereiches, eine gleichmäßigere Verteilung der Strahlen, eine Anpassung der Bestrahlungszonen an die Gestalt der Geschwulst und eine längere Anwendungsmöglichkeit erreichen.

Habs empfiehlt, bei Bestrahlung von außen die in 1 *mm* Messing und Gummifilter gebetteten Präparate in der berechneten Distanz auf Waschleder zu befestigen und letzteres auf die erkrankten Partien zu lagern. Bei Einführung der Präparate direkt in das Geschwulstgewebe müssen ebenfalls die berechneten Distanzen innegehalten werden. Mit der geschilderten Technik hat Habs recht zufriedenstellende Resultate erzielt. Bei oberflächlichen Carcinomen (Lid, Nase, Wange, Lippe), ebenso bei ausgedehnten Lymphomen und bei Extremitätensarkomen, des weiteren bei einem Melanosarkom der Nasenmuschel und einem Kehlkopfcarcinom, sowie schließlich in zwei Fällen von Cancer en cuirasse erzielte er volles Schwinden der Tumoren. Bei Rektumcarcinomen — es wurden nur inoperable oder Rezidive bestrahlt — sah er an Heilung grenzende Besserungen. Das Radium ist kein uneingeschränktes Heilmittel der Krebskrankheit, denn einmal ist unbekannt, ob die erreichten Resultate von Dauer sein werden, und zweitens sind der Wirkung des Radiums ziemlich enge Grenzen gesetzt Ein voller Erfolg ist nur zu erwarten bei solchen Gewächsen, bei denen es gelingt, auch die fernsten Ausläufer und Metastasen mit genügenden Strahlenmengen zu bestrahlen.

v. Eiselsberg (Wien): **Erfahrungen bei Behandlung maligner Tumoren mit Radium und Röntgenstrahlen.**

Selbst bei vorsichtigster Beurteilung der Wirkung des Radiums und der Röntgenstrahlen läßt sich nicht leugnen, daß überraschende Erfolge nachweisbar sind. Es gehört die Strahlentherapie zu den interessantesten Problemen der Neuzeit, deren endgültige Beurteilung jedoch erst in späteren Jahren möglich sein wird. Die prophylaktische Bestrahlung mit Radium, das ist die Bestrahlung nach Ausführung einer Operation zwecks Vermeidung des Rezidivs, hat anscheinend in manchen Fällen großen Nutzen gebracht. In einem Falle von unvollkommen operiertem Oberkiefercarcinom hat sie sicher einen wesentlichen Effekt gehabt. In einem Falle von Zungencarcinom wurde das Auftreten eines Rezidivs vielleicht beschleunigt, in zwei Fällen war die Anwendung des Radiums ohne Erfolg. Die kurative Bestrahlung sollte nur bei inoperablen Tumoren ausgeführt werden; am günstigsten sind die Erfolge bei Basalzellencarcinom; er erzielte bei 9 Fällen 7 Heilungen. Auch bei einem Zungencarcinom, bei einem Rundzellensarkom der Achselhöhle, bei einem Carcinom der Schilddrüse, die sämtlich inoperabel waren, hat Vortr. günstige Beeinflussungen gesehen. Von Heilung kann man erst nach längerer Zeit sprechen, denn bei einer Anzahl von Fällen war nach einer vorübergehenden Heilung eine Verschlechterung eingetreten. Ein Rektumcarcinom, das mit Radium behandelt worden war, war bei der Obduktion nicht mehr nachweisbar, wohl aber fand man Metastasen in anderen Organen sowie eine Dünndarmperforation, die durch Verklebung der beiden Dünndarmschlingen nicht zum Tode geführt hatte, wohl aber auf die Radiumwirkung zurückzuführen war. Ähnliche Nebenwirkungen des Radiums sah Vortr. bei 3 von 4 behandelten Fällen von Oesophaguscarcinom.

In sämtlichen Fällen war insofern eine Besserung eingetreten, als die Stenose sich erweiterte; in 3 Fällen trat jedoch sekundär oberhalb der durch das Carcinom verursachten Verengerung eine Stenose ein, die durch Verbren-

Generated on 2019-10-24 14:38 GMT / http://hdl.handle.net/2027/uc1.b3252762
Public Domain in the United States, Google-digitized / http://www.hathitrust.org/access_use#pd-us-google
Digitized by Google
Original from UNIVERSITY OF CALIFORNIA

nung mit Radium bedingt war. Es muß daher die Technik der Strahlenbehandlung wesentlich verbessert werden, denn die Wirkung des Radiums ist nicht etwa elektiv, es zerstört nicht nur krankes, sondern auch gesundes Gewebe. Und wenn eine Geschwulst wegen inniger Verwachsungen mit wichtigen Organen für das Messer nicht angreifbar ist, so ist sie auch durch das Radium nicht zu heilen. Denn z. B. ein die Geschwulst durchziehendes Gefäß wird durch das Radium zerstört, und es entsteht dann eine Blutung.

Vortr. weist ferner auf die durch Resorption bedingte hochgradige Kachexie nach Radiumbestrahlung hin, sowie auf die Verschiedenheit der Tumoren bezüglich ihrer Reaktion dem Radium gegenüber. Nur durch Verbesserung der Technik und eine gute Dosierung kann man hier weiterkommen. Auch mittelst Röntgenstrahlen sind in der Klinik des Vortr. vielfach Tumoren behandelt worden. Auch hier hat die prophylaktische Bestrahlung nach Operationen sehr gute Erfolge gebracht. Die große Metastase eines primär operierten Hodentumors im Abdomen verschwand unter der Wirkung der Röntgenstrahlen. Es müssen große Dosen Röntgenstrahlen angewendet werden. Es ist zu bedenken, daß eine eventuell hierbei auftretende Schädigung der Haut nicht etwa gleichzusetzen ist einer solchen bei der diagnostischen Anwendung von Röntgenstrahlen.

Keinesfalls ist es erlaubt, Operationen zu vermeiden und sie durch Strahlenbehandlung zu ersetzen. Diese soll nur in Anwendung kommen bei inoperablen Fällen und stets zur prophylaktischen Bestrahlung nach Operationen.

Wendel (Magdeburg) verfügt über 100 Beobachtungen, bei denen er die Strahlentherapie angewendet hat. Mit Ausnahme eines Falles handelt es sich nur um inoperable Tumoren. Der eine Fall betraf einen Arzt mit Zungencarcinom, das erfolgreich auf Wunsch des Trägers bestrahlt wurde. Vortr. wendet die Bestrahlung der Tumoren nur unter Kontrolle des Auges an, also nur bei oberflächlich gelegenen Geschwülsten oder nach operativer Vorlagerung tiefgelegener. Die Strahlen wirken insofern elektiv, als Tumorzellen siebenmal leichter zerfallen als normale Zellen. Er empfiehlt die Verwendung großer Mengen Radium in weiten Abständen. Die verschiedenen Arten der Tumoren reagieren auf verschiedene Weise. Vortr. demonstriert 4 geheilte Fälle inoperabler Tumoren: ein Parotiscarcinom, ein Sarkom der Tonsille, primär vor 4 Jahren operiert mit einem Rezidiv in der Zunge, sowie ein Carcinom der Schläfengegend. Sämtliche Fälle sind vorläufig geheilt.

Wilms (Heidelberg): Die prophylaktische Bestrahlung scheint ganz ausgezeichnete Resultate zu ergeben. Besonders geeignet für die Bestrahlung scheint die Drüsenmetastase deswegen zu sein, weil diese für autolytische Vorgänge besonders günstige Vorbedingungen ergeben.

Skalitzer (Wien) hat bei einem großen Material im Wiener allgemeinen Krankenhaus nur mit Röntgenstrahlen gearbeitet und weist darauf hin, daß nur große Dosen, eventuell unter Überschreitung der Erythemdosis, Aussicht auf Erfolg haben. Operable Tumoren sollen operiert werden.

Keysser (Jena) berichtet über günstige Erfolge der Strahlentherapie bei zwei Sarkomen aus der Jenaer Klinik.

Tillmann (Cöln) hält es für zweifelhaft, ob die Wirkung der Strahlen eine elektive ist. Es reagieren die verschiedenen Arten von Carcinomen ganz verschieden auf die Strahlentherapie.

Müller (Rostock) schlägt vor, bei dem alten Brauche zu bleiben, von einer Heilung des Carcinoms nur dann zu sprechen, wenn es 5 Jahre lang rezidivfrei geblieben ist.

Digitized by Google
Original from UNIVERSITY OF CALIFORNIA
Generated on 2019-10-24 14:38 GMT / http://hdl.handle.net/2027/uc1.b3252762
Public Domain in the United States, Google-digitized / http://www.hathitrust.org/access_use#pd-us-google

Krönig (Freiburg i. B.) weist darauf hin, daß die Gynäkologen auch operable Fälle mit Radium und Röntgenstrahlen behandeln, daß aber vor allem inoperable Fälle durch die Strahlentherapie zu operablen werden. Er verfügt über Erfolge bis zu 2 Jahren und empfiehlt vor allem die Anwendung von Röntgenstrahlen.

Werner (Heidelberg) verfügt über 286 Fälle von Carcinom, die mit Mesothorium behandelt wurden. Bei oberflächlichem Carcinom hat er eine Besserung in 88%, bei tiefer gelegenen Tumoren bis zu 40% gesehen. Von 37 Fällen von Magencarcinom sind durch Röntgentiefbestrahlung 3 länger als ein Jahr gesund. Von 19 Ösophagscarcinomen sind 10 Fälle länger als ein halbes Jahr gebessert, nur einer länger als ein Jahr.

Heymann (Breslau) berichtet über 50 in der Breslauer Frauenklinik behandelte inoperable Fälle von Uteruscarcinom und beschreibt die dort angewendete Technik, die in einer Kombination hoher Röntgen- und Mesothoriumdosen besteht. Auch operable Fälle von Cervixcarcinom werden vor der Operation für diese wirksam vorbereitet, insofern, als stark jauchende Tumoren durch die Strahlentherapie aufhören, zu sezernieren. Infolgedessen ist die Prognose dieser Therapie besser geworden.

Warnekross (Berlin) berichtet über die in der Bummschen Frauenklinik gemachten Erfahrungen. Da die für eine wirksame Röntgentherapie notwendige Menge von Radium nicht zur Verfügung steht, so wird nur Röntgenbehandlung in großen Dosen mit gutem Erfolge angewendet. Auch bei sehr großen Dosen tritt keine Verbrennung der Haut ein.

Krause (Berlin): In der Bierschen Klinik wird speziell bei Mammacarcinom mit gutem Erfolge nach der Operation prophylaktische Röntgentherapie ausgeführt. In zwei Fällen trat ein Rezidiv an der Stelle auf, an die die Strahlen nicht gelangten.

Perthes (Tübingen): Ein von ihm im Jahre 1904 demonstrierter Fall von Lippencarcinom, geheilt durch Röntgenbestrahlung, ist länger als 5 Jahre von ihm beobachtet worden und rezidivfrei gewesen.

Heidenhain (Worms): Es besteht ein großer Unterschied in der Biologie der verschiedenartigen Carcinome, und man darf die guten Erfolge bei einer Art von Carcinom nicht auf alle Tumoren verallgemeinern. So ist z. B. nachgewiesen, daß bei der Obduktion von Frauen, die an Uteruscarcinom gestorben sind, in einem Drittel dieser Beobachtungen keine Körpermetastasen nachweisbar waren. Darauf ist möglicherweise der günstige Erfolg der Strahlentherapie der Gynäkologen zurückzuführen, andrerseits ist schon bei einem ganz kleinen Mammacarcinom in 97% der Fälle eine Überschwemmung der Axillardrüsen und meistens eine Infektion der ganzen Mamma sowie der auf dem Pectoralis verlaufenden Lymphgefäße nachweisbar. Hierbei hat daher nur die radikale Operation Erfolg.

v. Eiselsberg (Wien) weist in seinem Schlußwort ebenfalls auf die Notwendigkeit der Mammaamputation auch beim kleinsten Carcinom der Mamma hin.

Sitzung vom 16. April 1914.

Th. Kocher (Bern): **Dauerresultate der Schilddrüsentransplantation beim Menschen.**

Die Möglichkeit eines Überlebens und sogar einer Zunahme der spezifischen Elemente an Organen, die aus dem Organismus entfernt sind, ist erwiesen durch den Befund Carells, nach welchem eine Massenzunahme sich

Generated on 2019-10-24 14:38 GMT / http://hdl.handle.net/2027/uc1.b3252762
Public Domain in the United States, Google-digitized / http://www.hathitrust.org/access_use#pd-us-google
Digitized by Google
Original from UNIVERSITY OF CALIFORNIA

bei Innehaltung bestimmter Bedingungen, sogar in vitro, erreichen läßt. Darnach scheint die Hoffnung erlaubt, daß auch eine Transplantation, d. h. ein Weiterleben des Organes in einem fremden Organismus sich erreichen lassen wird. Den Bedingungen, welche hierzu nötig sind, wird man nachgehen müssen. Die Aufgabe ist teilweise gelöst bei der Implantation von Carcinomen. In analoger Weise wird man bei der Organtransplantation die „Immunität" des Wirtstieres abschwächen und die „Virulenz" des Transplantats steigern müssen. Der Schilddrüse speziell kommt eine große Wachstumsenergie zu, wie dies aus den anatomischen Untersuchungen Hallsteads an Schilddrüsen hervorgeht, die nach teilweiser Exstirpation regenerative Vorgänge aufwiesen. Ein weiteres günstiges Moment liegt in der Tatsache, daß selbst geringe Reste der Drüse die gesamte Funktion zu übernehmen imstande sind. Experimentell wurde bis jetzt vorwiegend die Autotransplantation untersucht. Über Homoio- und Heterotransplantation liegen weniger Arbeiten vor. Am Menschen kann sehr wohl Gelegenheit zur Autotransplantation sich bieten. Hier erwies sich die freie Implantation von Stückchen als ausreichend (v. Eiselsberg). Da nach den anatomischen Untersuchungen Iversons in 50% der Schilddrüsenoperationen Epithelkörperchen mitentfernt wurden — bei der Enukleation, dem Vorgehen des Redners, allerdings viel seltener — und die Gefahr der Tetanie droht, so ist es geboten, die entfernten Epithelkörperchen zu reimplantieren, zweckmäßigerweise ins Innere der Schilddrüse. Öfters hat man auch den Eindruck, von dieser soviel weggenommen zu haben, daß eine Cachexia thyreopriva droht. In solchen Fällen muß man die Präparate ansehen und eventuell lebensfähige Partien reimplantieren. Auch in dieser Hinsicht liegen überzeugende Beobachtungen vor.

Die eigentlich interessierende Frage aber ist, ob eine Möglichkeit besteht, Kretins und Kretinoide zu heilen. Diese Heilung würde natürlich eine Homoiotransplantation voraussetzen. Am jungen Tier gelingt dies. Am günstigsten ist es, wenn blutsverwandte, junge und gleichgeschlechtliche Tiere genommen werden oder Mutter und Kind. Enderlen betont, daß das Haupthindernis für das Angehen der Transplantation in biochemischen Differenzen besteht.

Die Resultate des Redners sind anatomisch nicht erhärtet, obwohl dies bei multipler Transplantation nach Christiani nichts unerlaubtes wäre. Was er beobachtet hat, ist, daß die Kachexie verschwindet und daß die Wachstumsvorgänge in Gang kommen. Einmal hat er 2 Jahre nach Schilddrüsentransplantation in das Netz einen Kropfknoten im Bauch festgestellt. Als dieser in der Folge vereiterte, zeigten sich kachektische Symptome, die jedoch nicht sehr weitgehend sind. Er hat 93 Fälle behandelt, 18mal lautete die Angabe — nachuntersucht konnte nur ausnahmsweise werden — dahin, daß die Operation gar nichts genutzt habe. Zweimal beweisen dabei weitere Angaben, daß diese Beurteilung seitens des Patienten vollkommen irrig ist. In 18 weiteren Fällen war der Effekt gut, läßt sich aber nicht voll verwerten, weil, wenn auch zuweilen erst nach Monaten, Schilddrüsenpräparate eingenommen wurden. Zum Teil wurden solche erst nach der Operation vertragen. In 21 verwertbaren Fällen lauten die Berichte günstig. Außerdem betont Christiani mit Recht, daß man nach der Operation oft mit ganz mäßigen Schilddrüsengaben auskommt, deren Vielfaches vor der Operation versagt hatte. Oft wird das Transplantat quantitativ unzureichend sein, weil ein großer zentraler Teil davon degeneriert. Alsdann ist es empfehlenswert, eine zweite und dritte Transplantation

Digitized by Google
Original from UNIVERSITY OF CALIFORNIA
Generated on 2019-10-24 14:38 GMT / http://hdl.handle.net/2027/uc1.b3252762
Public Domain in the United States, Google-digitized / http://www.hathitrust.org/access_use#pd-us-google

vorzunehmen, wenn man nicht vorzieht, von vornherein multiple Transplantate einzupflanzen. Transplantiert wurde in das Knochenmark, das Peritoneum, die Milz usw. Die beiden Fälle, bei denen nach dem Vorgang Payrs in die Milz transplantiert wurde, zeigten das beste Resultat.

Der große Gefäßreichtum der Milz erlaubt es, große Stücke einzupflanzen: er garantiert andrerseits für eine prompte Beseitigung der Stoffwechselprodukte. Die implantierten Schilddrüsenstücke entnimmt man am besten aus Basedowkröpfen, da bei diesen die Schilddrüsentätigkeit am lebhaftesten ist. In der Tat folgte nach der Transplantation eine typische Veränderung des Blutbildes. In anderen Fällen wurden gewöhnliche Spuren verwendet, wenn die Blutuntersuchung bei dem Spender gute Schilddrüsenfunktion erwies.

Die Schilddrüsentransplantation auf einen unvorbehandelten Kretin verdient kaum den Namen einer homoioplastischen Transplantation, so groß ist die Stoffwechselveränderung bei diesen Geschöpfen. Um aus einem Kretin einen einigermaßen isochemischen Menschen zu machen, muß man ihn innerlich mit Schilddrüsenpräparaten vorbehandeln. Ebenso muß man die zu implantierende Drüse aktivieren, was einfach durch Jodmedikationen zu erreichen ist. Die besten Resultate liefern spontanes Myxödem und strumiprive Kachexie. Technisch ist zu bemerken, daß zunächst das Bett für die Transplantation in Knochenmark oder Milw usw. vorbereitet und die Blutstillung durchgeführt sein muß, alsdann erst wird etwas Drüse entnommen, und zwar ohne vorheriges Quetschen und Mißhandeln.

Diskussion.

v. Eiselsberg (Wien) hat an einem 14jährigen Kinde seit 2 Jahren fünfmal Schilddrüsenstückchen eingepflanzt mit dem Erfolg, daß ein Wachstum von 6 cm^3 erreicht wurde und, wie das Röntgenbild zeigt, auch einige Verknöcherungskerne sich bildeten. Bei Insuffizienz der Epithelkörperchen, solange diese sich nur durch das Chvosteksche Phänomen verrät, gibt er höchstens etwas Calcium lacticum. Bei ausgesprochener Tetanie hat er Epithelkörperchen von frischen Leichen von der Unfallstation mit gutem, wenn auch mit vorübergehendem Erfolg transplantiert. So bei einer Patientin, die vor 30 Jahren operiert wurde, noch vor 6 Wochen wegen schwerster Tetanie.

Payr (Leipzig) berichtet über 7 Fälle von Schilddrüsenüberpflanzung, von denen fünf lange genug zurückliegen, um über den Dauererfolg zu urteilen.

In einem Falle von angeborenem Schilddrüsenmangel und völliger Verblödung wurde durch Überpflanzung eines großen Stückes mütterlicher Schilddrüse ein 2 Jahre und 4 Monate dauernder, am Anfang geradezu verblüffender und das bisher Gesehene weit übertreffender Erfolg erzielt. Es erfolgte aber leider (besonders intellektuell) ein völliger Rückschlag, drei der anderen Überpflanzungen ergaben befriedigende Resultate. Bei Fällen von erworbener, verminderter Schilddrüsenfunktion ist die Überpflanzung beim Versagen der Verfütterung von Schilddrüse zu versuchen und auch aussichtsreich. Die Ursachen des Versagens der Überpflanzung bei angeborenem Kretinismus liegen teils in den gleichzeitig vorhandenen schweren Entwicklungsstörungen im kindlichen Gehirn, teils in der Notwendigkeit, den Pfröpfling homoioplastisch zu übertragen. Zur frühzeitigen Feststellung der Diagnose empfiehlt Payr eine kleine Probeinzision am Halse. An dieser Stelle kann auch dann dasselbe Transplantat an oder in die Thymuskapsel versenkt werden. Es bestehen

Digitized by Google
Original from UNIVERSITY OF CALIFORNIA
Generated on 2019-10-24 14:38 GMT / http://hdl.handle.net/2027/uc1.b3252762
Public Domain in the United States, Google-digitized / http://www.hathitrust.org/access_use#pd-us-google

mehrfache Unterschiede zwischen Wirkungsart der Transplantation und der Verfütterung.

Schack (Petersburg) hat dreimal wegen angeborener Hypothyreose transplantiert, 2 Monate lang war die Besserung deutlich; nachher stellte sich der alte Zustand wieder ein.

Müller (Rostock) hat an einem Kretin mit Wachstumsstörung eine Transplantation ins Knochenmark vorgenommen und durch Experimente überzeugt, daß eine definitive Einheilung funktionierender fremder Schilddrüsensubstanz unmöglich ist, das haselnußgroße Stück wieder entfernt. Die anatomische Untersuchung ergab, daß nur die bindegewebigen Septen erhalten waren. Klinisch imponierte der Fall als gebessert.

Enderlen (Würzburg) hat dreimal die gleiche Operation ausgeführt; die Stücke gingen stets zugrunde.

Hotz hat bei einem Kretin nach der gleichen Operation im Verlaufe von 2 Monaten einen Fortschritt entsprechend 2 Jahren festgestellt. Schon einen Monat später fand er das Transplantat degeneriert. Das gleiche Resultat ergaben zahlreiche Tierversuche.

Riedel (Jena): **Störungen und Gefahren durch Kropfcysten.**

Von 1070 operierten Kranken mit Kröpfen hatten 148 isolierte größere Cysten. Letztere entwickeln sich oft schon bei Kindern, verhindern zuweilen das Wachstum der Trachea in erheblicher Weise (11), weil sie lange Zeit ertragen werden, ohne Beschwerden zu machen; aus dem gleichen Grunde senken sie sich relativ häufig hinter die erste Rippe beziehungsweise das Sternum hinab (21).

Morbus Basedowii ist selten beim Cystenkropf, häufiger kommt Basedowoid vor (6 : 12 : 148). Operiert man solche Kranke in Narkose, so sinkt der Puls in einem Teil der Fälle alsbald zur Norm und bleibt auch weiterhin langsam, bei anderen Kranken schnellt er sofort nach Aufhören der Narkose wieder hoch empor; die gleiche Erscheinung wird auch bei solidem Kropf mit Basedow beobachtet. Durch Sistieren des Einfließens von Schilddrüsensaft in den Kreislauf während der Narkose läßt sich diese plötzliche Pulsverlangsamung nicht erklären. Es handelt sich um Lähmung des subcorticalen, in der Regio subthalamica gelegenen Zentrums vom Sympathicus, was wieder zu den hinteren Teilen des Stirnhirns Beziehungen hat. Dieses Zentrum ist bei Basedow beziehungsweise Basedowoid übererregt; durch das Chloroform wird es gelähmt.

Aus diesen Beobachtungen darf man nicht den Schluß ziehen, daß primär eine Übererregung des Zentrums die Ursache des Morbus Basedowii sei; es wird sekundär erregt durch primäre, oft pathologisch-anatomisch nachgewiesene Erkrankung der Schilddrüse. Wenn letztere durch Frühoperation alsbald zum größten Teil entfernt wird, verschwindet auch rasch der Basedow. Wächst die Schilddrüse wieder, so entwickelt sich sofort abermals Basedow: er verschwindet, sobald das vielleicht nur walnußgroße Rezidiv entfernt ist: es genügt also das Einfließen von nur wenig Schilddrüsensaft ins Blut, um das Sympathicuszentrum zu erregen. In veralteten Fällen bleibt es trotz Entfernung des größeren Teiles des Kropfes beziehungsweise der Kropfcyste noch längere Zeit, selbst jahrelang, übererregt.

Leicht erfolgen Blutergüsse in Kropfcysten (7), noch häufiger sind Entzündungen (12), meist waren sie circumscript und harmlos, von 3 subakut erkrankten Frauen gingen zwei an Peri- beziehungsweise Endokarditis, eine an

Generated on 2019-10-24 14:38 GMT / http://hdl.handle.net/2027/uc1.b3252762
Public Domain in the United States, Google-digitized / http://www.hathitrust.org/access_use#pd-us-google
Digitized by Google
Original from UNIVERSITY OF CALIFORNIA

Bronchopneumonie zugrunde, obgleich nur einmal Eiter, zweimal Serum in den Cysten waren. Bei einer Kranken war die entzündete Cyste wahrscheinlich tuberkulös; die bei der Exzision der Cyste bereits geschwollenen Lymphdrüsen am Halse erwiesen sich 3 Monate später als tuberkulös. Ganz besonders schmerzliche Überraschungen bereitete die maligne Entartung der Cysten (4): sie präsentierten sich entweder als ganz harmlose Gebilde oder als vereiterte beziehungsweise mit Blut gefüllte Cysten; nur einmal sicherten mehrfach vorhandene Tumoren die Diagnose. Zweimal waren Oesophaguscarcinome gegenüber alten, harten, kalkhaltigen, substernalen Cysten entstanden, so daß an kausalen Zusammenhang zwischen beiden gedacht werden muß.

Haben die Cysten eine derbe Wand, so lassen sie sich meist leicht aushülsen, zuweilen zwingt stärkere Blutung aus dem restierenden Kropfgewebe, besonders aus der Kropfkapsel, zur fast vollständigen Entfernung der betreffenden Kropfhälfte. Zur Exstirpation von subcostalen Cysten bedarf es eines größeren Bogenschnittes: der im Isthmus durchtrennte Kropf muß von der Trachea und auch weiter oben gelöst und dadurch verschiebbar gemacht werden, dann läßt sich die subcostale Geschwulst leicht nach oben verschieben und aus der Brusthöhle herausholen. Aushülsung einer subcostalen Cyste ist gefährlich wegen etwaiger Blutung; man wird stets die Kropfkapsel mitentfernen.

v. Haberer (Innsbruck): **Weitere Erfahrungen über Thymektomie bei Morbus Basedow und Struma.**

Vortragender berichtet über seine weiteren Erfahrungen mit Thymusreduktion bei Basedow und Struma, wobei er seine Ausführungen auf 16 von ihm operierte Fälle basiert. Von diesen waren 9 bereits Gegenstand der Besprechung auf dem letzten Naturforschertag in Wien und kommen jetzt von diesen Fällen nur die Fernresultate in Betracht. Seither sind 7 neue Fälle hinzugekommen, so daß Vortragender im ganzen 8mal bei Basedow, 7mal bei Strumen, welche durch Thymushyperplasie kompliziert waren, und 1mal bei schwerer Myasthenie die Thymus operativ in Angriff genommen hat. 14mal wurde gleichzeitig mit der Thymusreduktion auch die Verkleinerung der Struma durchgeführt, nur in 2 Fällen handelte es sich um reine Thymusreduktion. Der eine der beiden letzten Fälle betrifft den schon im Vorjahre an dieser Stelle vom Vortragenden mitgeteilten Fall eines ganz schweren Basedow, bei dem anderwärts 2mal, jedoch ohne Erfolg, Schilddrüsenoperationen ausgeführt worden waren. Der Fall ist dauernd in bestem Zustande, kann hohe Berge besteigen und hat sich unlängst zur Gründung eines Geschäftes nach Argentinien begeben. Der zweite Fall reiner Thymusreduktion betrifft den schon oben erwähnten Myastheniker, dessen Operation aber erst einen Monat zurückliegt, so daß der Fall bloß als operativ gut geheilt, im übrigen aber als durchaus noch nicht spruchreif bezeichnet werden muß. In den übrigen 14 Fällen, bei denen also kombinierte Operationen ausgeführt wurden, war es vor allem stets die Furcht vor den aus einer Thymushyperplasie erwachsenden Gefahren, welche v. Haberer veranlaßten, neben der Struma auch die Thymus operativ anzugreifen.

Bezüglich der Basedowfälle war neben dieser Furcht auch die Möglichkeit, durch die Thymusreduktion das Krankheitsbild als solches günstig zu beeinflussen, für die Indikation maßgebend. Der Umstand, daß Vortragender in Tirol relativ oft Gelegenheit hatte, bei Strumen, die man klinisch durchaus nicht zu den Basedowfällen rechnen darf, Symptome von Hyperplasie zu be-

Generated on 2019-10-24 14:38 GMT / http://hdl.handle.net/2027/uc1.b3252762
Public Domain in the United States, Google-digitized / http://www.hathitrust.org/access_use#pd-us-google
Digitized by Google
Original from UNIVERSITY OF CALIFORNIA

obachten, denen eine hyperplastische Thymus auch wirklich entspricht, legt den Gedanken nahe, daß vielleicht in manchen Gegenden, die besonders kropfreich genannt werden müssen, eine gewisse Koinzidenz zwischen Struma und Thymushyperplasie besteht. Für die Diagnose Basedow stehen uns im allgemeinen die bekannten klassischen klinischen Symptome zur Verfügung, welche in neuerer Zeit eine Ergänzung durch das Blutbild nach Kocher und durch die anatomisch-histologische Diagnose der exstirpierten Schilddrüsen und Thymusteile erfahren sollen.

Was das Material v. Haberers anlangt, so gaben die von ihm als Basedowfälle bezeichneten 8 Fälle alle die klinisch-typischen Symptome in leichterer bis schwerster Form, wobei in jedem einzelnen Falle sympathische und vagische Symptome mehr oder minder gemischt auftraten, so daß daraus allein eine besondere Betonung des einen der beiden in Betracht kommenden Organe nicht erschlossen werden konnte. Was das Blutbild anlangt, so gaben 6 von den 8 Fällen vor der Operation Gerinnungsverzögerung, in 2 Fällen fehlte dieselbe. Das Blutbild war im Sinne Kochers in 4 Fällen nach der pathologischen Richtung hin verschoben, in den übrigen fehlte die Leukopenie und Lymphocytose. Gerade unter diesen Fällen befand sich ein sehr schwerer Basedow.

Die pathologisch-anatomische Diagnose ergab in 4 Fällen Anhaltspunkte für Basedowstruma, zweimal konnte der Anatom keine Charakteristika für eine solche finden, einmal lag nach seinem Ausspruch keine Basedowstruma vor. Die Thymus wurde von Anatomen stets als hyperplastisch oder persistierend bezeichnet, einmal lautete die Diagnose auf beginnende Involution, einmal wird die Thymus als in Involution bezeichnet. Gerade die Thymus, welche bereits beginnende Involution zeigt, war die größte und am meisten vaskularisierte, welche v. Haberer je operativ entfernt hat.

So ergeben sich aus diesen Resultaten der klinischen Symptome des Blutbildes und der histologischen Beschaffenheit der Präparate für die einzelnen Fälle doch immerhin bemerkenswerte Inkongruenzen, welche es v. Haberer auch nach der Operation nicht möglich erscheinen ließen, für den Einzelfall festzustellen, ob der Basedow mehr thymogen oder strumogen betont war. Er möchte diese Tatsache besonders im Hinblick auf die gewiß sehr schönen Untersuchungen von Capelle und Bayer, welche die beiden Autoren zur Aufstellung einer sehr geistreichen Hypothese veranlaßt haben, betonen, weil seiner Meinung nach die Schlußfolgerungen der genannten Autoren für den gegenwärtigen Stand der Frage zu weit gehen.

Die Diagnose im Sinne von Capelle und Bayer dadurch zu verfeinern, daß man Adrenalininjektionen ausführt, um aus der günstigen oder ungünstigen Beeinflussung des Krankheitsbildes durch diese Injektionen weitergehende Schlüsse auf die vorliegende Form des Basedow zu ziehen, hält Vortr. für sehr gewagt, da doch der labile Zustand des Herzens bei Basedow mit Recht gefürchtet ist und jede auch vorübergehende Verschlimmerung unberechenbare Folgen nach sich ziehen kann.

Die diagnostische Seite der Frage wird noch komplizierter, wenn man die 7 Fälle, in denen v. Haberer einfache, durch Thymushyperplasie komplizierte Strumen mittelst der kombinierten Operation behandelte, bezüglich der Symptomatik durchgeht. Keiner dieser Fälle berechtigt nach den klinischen Symptomen zur Diagnose Basedow, wiewohl auf der anderen Seite das Blutbild in drei Fällen von den sieben im Sinne eines Basedow verschoben war.

Digitized by Google
Original from UNIVERSITY OF CALIFORNIA
Generated on 2019-10-24 14:38 GMT / http://hdl.handle.net/2027/uc1.b3252762
Public Domain in the United States, Google-digitized / http://www.hathitrust.org/access_use#pd-us-google

Daß in diesen Fällen nicht etwa eine Form von Hyperthyreoidismus vorlag, wobei ja ähnliche Verschiebungen des Blutbildes beobachtet werden, geht aus dem Umstande hervor, daß deutliche Blutgerinnungsverzögerung in diesen Fällen nachweisbar war. Die anatomische Diagnose in diesen Fällen betont das Fehlen von auf Basedow verdächtigen Veränderungen der Struma, während sie gerade in einem Falle von vollständig normalem Blutbild dahingeht, daß die Schilddrüse basedowverdächtige Veränderungen aufweist. Die Thymus war in allen Fällen hyperplastisch. Wenn nun schon unter Berücksichtigung der eingangs angegebenen Hilfsmittel die einfache Diagnose Basedow durchaus nicht immer leicht fällt, so liegt wohl auf der Hand, wie schwierig es erst ist, eine stärkere Betonung des Krankheitsbildes durch die Schilddrüse oder durch die Thymus auch nur mit einiger Sicherheit annehmen zu können.

Alle 16 Fälle sind glatt geheilt. Bei den Basedowfällen war der glänzende postoperative Verlauf in die Augen springend. Die Beobachtung der Fälle erstreckt sich auf einen, drei, vier, fünf, sieben, acht, neun Monate, ein Jahr, ein Jahr und einen, ein Jahr und zwei, ein Jahr und vier und ein Jahr und sieben Monate. Die weiter zurückliegenden Fälle beweisen, daß die Thymusreduktion auch im jugendlichen Organismus unmittelbar vor der Zeit der Pubertät keine irgendwie nachteiligen Folgen hat. Im Gegenteil, die Fälle befinden sich alle in ausgezeichnetem Zustande. Die Basedowfälle sind klinisch geheilt oder wesentlich gebessert — wie durch Nachuntersuchungen erhoben werden konnte. Hingegen stimmt das Blutbild damit nicht in allen Fällen überein, es ist bei den Basedowfällen nur einmal normal geworden. In 2 Fällen hat sich das Blutbild gebessert, in 3 Fällen trotz klinischer Heilung wesentlich verschlechtert. Auch in den Fällen von Struma mit Thymushyperplasie ist ein vorher in pathologischer Richtung verschobenes Blutbild nach der Operation nur einmal völlig normal geworden. Angesichts solcher Inkongruenzen ist es wohl naheliegend, den Schluß zu ziehen, daß wir von der idealen Lösung der Frage, inwieweit im gegebenen Falle ein Krankheitsbild sich von der Struma beziehungsweise von der Thymus aus unterhalten läßt, noch weit entfernt sind.

Damit stimmt auch eine genauere Durchsicht der bisher in der Literatur veröffentlichten 5 reinen Thymektomien überein. Der eine Fall von Capelle und Bayer, der zuletzt veröffentlicht wurde, ist bisher durch die Thymektomie vorzüglich beeinflußt. Der zweite mußte später strumektomiert werden. Der dritte ist im Anschluß an die Operation gestorben. Sauerbruchs Fall mußte ebenfalls einige Zeit nach der Thymektomie strumektomiert werden, und wenn der vom Vortr. mitgeteilte Fall auch jetzt nach der Thymusreduktion ein ausgezeichnetes Resultat aufweist, so kann dieselbe wegen der vorangegangenen Schilddrüsenoperation nicht als reine Thymektomie bezeichnet werden. Es sind jedenfalls vier von den sogenannten reinen Thymektomien nicht geeignet, den Beweis dafür zu liefern, daß wir den Morbus Basedow durch die reine Thymusreduktion günstig beeinflussen können. Es kann auch der Satz Kloses: „Kein Basedow ohne Thymus“ nicht unterschrieben werden, zumal derselbe in einem Falle schwersten Basedows vergeblich nach der supponierten Thymus gesucht hat. Sie war eben nicht vorhanden.

Alles in allem darf daher der seinerzeit von v. Haberer präzisierte Standpunkt aufrecht erhalten werden, daß im Falle vorhandener Thymushyperplasie bei Morbus Basedow die kombinierte Operation an Schilddrüse und Thymus die Operation der Wahl ist. Dasselbe gilt für einfache, durch

Generated on 2019-10-24 14:38 GMT / http://hdl.handle.net/2027/uc1.b3252762
Public Domain in the United States, Google-digitized / http://www.hathitrust.org/access_use#pd-us-google
Digitized by Google
Original from UNIVERSITY OF CALIFORNIA

Thymushyperplasie komplizierte Struma. Begründet wird dieser Standpunkt durch die vorzüglichen momentanen operativen Resultate sowie durch die guten, bisher vorliegenden Fernresultate. Bei objektiver Kritik müssen wir zugeben, daß wir in dieser wichtigen Frage bislang noch nicht in der Lage sind, zielbewußt weitergehende Schlüsse zu ziehen.

Alb. Kocher (Bern): **Morbus Basedow und Thymus.**

Bei der Berner Bevölkerung fand er in ca. 1000 Fällen von Basedow niemals eine Thymushyperplasie. Auch der pathologische Anatom erklärt, daß er niemals eine Hyperplasie der Thymus bei Kropfigen festgestellt habe. Auch plötzlichen Tod bei der Operation hat Kocher nie erlebt. Es scheint nach allem, als ob regionäre Differenzen in dem Sinne bestehen, daß der Status thymus-lymphaticus in Bern nicht vorkommt, und daß beim Vorliegen dieses Status der Basedow in anderen Gegenden modifiziert wird. Redner macht statistische Angaben, aus welchen er den Schluß zieht, daß bei Thymolymphatischen der Basedow früher zum Ausbruch kommt und schwerer verläuft, die Thymushyperplasie jedoch ist in solchen Fällen keine Folge des Basedow, sondern sie geht ihm voraus. Begleitet fand er dieselbe stets von einer Hypoplasie des Nebennierenmarks. Bei rechtzeitiger Operation genügt zur Heilung des Basedow die Operation der Schilddrüse.

Diskussion.

Klose (Frankfurt a. M.): Man muß, wie Kocher betont, die regionären Verhältnisse berücksichtigen, außerdem aber muß man das Material auch nach anatomischen Gesichtspunkten sondern, um festzustellen, wann der Basedow mit Thymushyperplasie einhergeht, wann nicht. Bei der Struma diffusa basedowica fand er morphologische Veränderungen der Thymus in 20%.

Stieda (Halle): **Über Schilddrüsenimplantation.**

Stieda berichtet aus der Hallenser Klinik über drei Fälle, in denen 1908 Schilddrüsengewebe in dem einen Tibiakopf implantiert wurde. Die Fälle betrafen einen 8jährigen Knaben, seine 7jährige Schwester und ein 8jähriges Mädchen. In allen drei Fällen handelte es sich um ein ausgesprochenes Myxödem mit mehr oder weniger deutlicher Idiotie. Nach der Einpflanzung von Schilddrüsengewebe konnte in allen drei Fällen eine deutliche Besserung konstatiert werden, die in der ersten Zeit raschere Fortschritte aufwies, um dann, wie es schien, zum Stillstand zu kommen. Besonders war ein Verschwinden der myxödematösen Haut feststellbar sowie ein größeres Wachstum und eine deutliche Zunahme der Intelligenz. Zwei Fälle sind noch jetzt in Beobachtung, der dritte Fall starb $3^3/_4$ Jahre nach der Operation an Tuberkulose.

Bei der Sektion dieses besonders gebesserten Falles zeigte sich, daß makroskopisch in dem Tibiakopf das implantierte Schilddrüsengewebe nicht mehr nachweisbar war, daß dagegen eine intra vitam nicht nachweisbare kleine Glandula thyreoidea gefunden wurde. Außer der genannten Operation hatte eine anderweitige Behandlung der Kinder nicht stattgefunden.

Anschütz: **Operation eines Falles von Akromegalie mit auffallenden Gelenkveränderungen.**

24jähriges junges Mädchen, bei dem im Juli 1913 wegen Akromegalie die Hypophysenoperation gemacht wurde. Der Fall bietet verschiedene interessante Einzelheiten.

1. Akromegale Symptome seit Januar 1913 deutlich im Fortschreiten: Vergrößerung der Nase, der Lippen, der Zunge, des Unterkiefers, des Kopfes.

Generated on 2019-10-24 14:38 GMT / http://hdl.handle.net/2027/uc1.b3252762
Public Domain in the United States, Google-digitized / http://www.hathitrust.org/access_use#pd-us-google
Digitized by Google
Original from UNIVERSITY OF CALIFORNIA

Sternum vorspringend, Wirbelsäule im Brustteil gekrümmt. Stimme tief geworden. Colostrum auf Druck aus den Brüsten entleert. Cessatio mensium. Kein Glykosurie, auch nicht alimentär.

2. Höchst auffällige Symptome an den Extremitäten, Deformationen. Kontrakturen an den Fingergelenken. Verkrüppelungen und Klumpfußstellung an den Füßen, besonders rechts: Zehen zum Teil deformiert. Genu valgum. Linkes Hüftgelenk steif. Röntgenbilder ergeben keine Gelenkveränderuungen oder nur solche, wie bei Akromegalie beschrieben: Atrophie, Auflagerungen. Exostosen. Die Vergrößerungen der Extremitäten auch erst seit Januar angeblich, aber die Deformationen schon länger, seit dem 12. Jahre beginnend. Anfälle von Gelenkrheumatismus? Fraglich, ob nicht eine der seltenen Formen von neuralgischen Anfällen bei Akromegalie (cf. Fall Dietrich) vorliegt. Eventuell zufälliges Zusammentreffen von Akromegalie bei früherer Polyarthritis. Dafür spricht vielleicht das frühe Erkrankungsalter, 12 Jahre, und die Versteifung der Hüfte: beide bei Akromegalie selten. Von Syringomyelie klinisch gar nichts nachweisbar. Schnelles Fortschreiten der akromegalen Symptome spricht dagegen.

3. So ausgesprochen die allgemeinen Symptome waren, so gering die Lokalsymptome. Fast niemals Kopfschmerzen, keinerlei Augenstörungen, keine Erweiterung der Sella.

Die Indikation wurde trotzdem zur Operation gestellt, weil bei dem Zustand der Gelenke auf jeden Fall alles versucht werden mußte, das Fortschreiten aufzuhalten: Reduktion der hyperfunktionierenden Hypophyse indiziert. Operation sehr einfach nach Schloffer mit seitlicher Aufklappung der Nase in Lokalanästhesie. Verlauf glatt. Hypophyse nicht sichtlich vergrößert. Excochleation. Erfolg schon nach $^1/_4$ Jahr ersichtlich. Nase, Lippen, Zunge kleiner. Menses kehrten wieder und bleiben regelmäßig. Hände und Füße gebessert. Nach $^3/_4$ Jahren noch mehr gebessert. Wohlbefinden, alimentäre Glykosurie fehlt auch bei 200 *g* Traubenzucker.

Mikroskopisch: Fremdkörpertuberkulose der Hypophyse. So starke Vergrößerung der eosinophilen Zellen, daß man sie sicher als eine Hyperplasie, besser wohl als ein Adenom bezeichnen muß.

Maligne Tumoren.

Pflaumer (Erlangen): **Beobachtungen über Autolysatbehandlung bösartiger Geschwülste.**

Verfasser hat an der chirurgischen Klinik Erlangen in 15 Carcinom- und Sarkomfällen die Autolysatbehandlung versucht mit Lunkenbeins Technik. Da bei dreitägigem Verweilen im Eisschrank eine histologisch nachweisbare Autolyse nicht zustande kommt, bezeichnet er sein Material nicht als Autolysat, sondern als Extrakt. Es wurde intravenös injiziert. Das Resultat der Beobachtungen ist folgendes: Es bestehen offenbar große biologische Verschiedenheiten zwischen in gleicher Weise hergestellten Extrakten, über deren Dosierung sich keine allgemeinen Angaben machen lassen, denn manche bedingen in der Dosis von 15 cm^3 keine Allgemeinreaktion, die meisten aber in Dosis von wenigen Zentigrammen schon Schüttelfrost und hohes Fieber, gleichgültig, ob frisches oder altes, körpereigenes oder fremdes Extrakt in kurzen oder wochenlangen Pausen eingespritzt wurde. Auch oft wiederholte Einspritzungen haben den Allgemeinzustand nie dauernd ungünstig beeinflußt, zeigten vielmehr einen deutlichen antikachektischen Einfluß. Völlige Heilung

Generated on 2019-10-24 14:38 GMT / http://hdl.handle.net/2027/uc1.b3252762
Public Domain in the United States, Google-digitized / http://www.hathitrust.org/access_use#pd-us-google
Digitized by Google
Original from UNIVERSITY OF CALIFORNIA

wurde in keinem Fall von Carcinom oder Sarkom erzielt, doch wurden bei ulcerierten Krebsgeschwülsten oberflächliche Nekrotisierung und Reinigung des Geschwüres beobachtet.

Verf. sucht diese auch bei Tierversuchen in Form von zentralem Zerfall beobachtete partielle Einwirkung der Behandlung dadurch zu erklären, daß das Extrakt, dessen Antigengehalt übrigens durch Änderung der Zubereitungsweise noch gesteigert werden kann, zwar die Bildung von Abwehrfermenten gegen das Tumorzelleiweiß hervorruft, daß diese aber nur auf schon geschädigte Zellen, die nicht mehr durch die Zellmembran oder Intercellularsubstanz gegen die Fermente geschützt sind, wirken, und erwartet von kombinierter Behandlung, das heißt Sensibilisierung der Geschwulst auf chemischem oder physikalischem Wege und gleichzeitige Extraktbehandlung Einwirkung nicht nur auf den schon hinfälligen Teil der Geschwulst, sondern auch auf ihren eigentlichen Wachstumsbezirk.

Diskussion.

Keyser (Jena) will bei der Autolysatbehandlung unterschieden wissen eine aktive Immunisierung des Körpers gegen die Tumoren und eine Fermenttherapie; bei letzterer müssen große Mengen Autolysate auf einmal injiziert werden, während bei der Immunisierung in Anpassung an die bakteriologischen Methoden langsam steigende Mengen injiziert werden sollen. Er hat bei beiden Methoden unzweifelhaft Einwirkungen gesehen.

Stammler (Hamburg) hat auf der Kümmellschen Abteilung eine große Anzahl von Krebskranken intravenös mit Autolysaten behandelt. Vielfach sah er zunächst Erfolge, später Mißerfolge. Der einzige Dauererfolg ist der Fall von Uteruscarcinom, den er dem vorjährigen Kongreß demonstriert hat und der nunmehr seit 4 Jahren dauernd geheilt ist.

Fritsch (Breslau): **Die Bewertung der Abderhaldenschen Carcinomreaktion.**

In der ersten Reihe seiner Untersuchungen hat er Fälle von Carcinom, bei denen eine Operation eo ipso nötig war, untersucht und dabei die Exaktheit der Methode erprobt. In einer zweiten Reihe, in der Fälle von unsicherer Diagnose untersucht wurden, sind die Ergebnisse nicht ganz einwandfrei. Vortragender bespricht die Möglichkeit der verschiedenen Fälle und empfiehlt, in jedem Falle mehrfache Untersuchungsreihen anzustellen. Es stellt die Abderhaldensche Reaktion ein interessantes Forschungsgebiet dar, und weitere Untersuchungen sind sehr erwünscht. Es ist aber noch nicht möglich, mit dieser Methode allein die Diagnose auf Carcinom zu stellen. Auch in der Indikation zur Operation ist sie noch nicht verwendbar.

Diskussion.

Heimann (Breslau) bestätigt die Untersuchungsergebnisse des Vortragenden.

Friedrich (Königsberg) bespricht die **operative Methodik bei der chirurgischen Behandlung der Lungentuberkulose durch Rippenabtragung. operative Phrenicus- und Intercostalnervenlähmung.**

Erstmalig war von ihm vor nunmehr sechs Jahren über die totale Brustwandentknochung zur Verödung der Lunge bei schweren progredienten Phthisen berichtet worden. Seitdem haben zahlreiche Modifikationen des Vorgehens sowohl in seiner Hand als in der anderer Chirurgen diesen neuen Heilplan so

Generated on 2019-10-24 14:38 GMT / http://hdl.handle.net/2027/uc1.b3252762
Public Domain in the United States, Google-digitized / http://www.hathitrust.org/access_use#pd-us-google
Digitized by Google
Original from UNIVERSITY OF CALIFORNIA

gefestigt, daß er heute mit gutem Gewissen in operationsgeeigneten Fällen empfohlen werden kann. Die eventuelle Zweizeitigkeit des Vorgehens, die prinzipielle Verwendung der Lokalanästhesie, die Beschränkung des Resektionsumfanges in geeigneten Fällen haben dazu geführt, daß die operative Indikation mehr und mehr auch auf mittelschwere Fälle ausgedehnt werden konnte. Nach kurzer Präzisierung der operationsgeeigneten Fälle erörtert Friedrich alle Einzelheiten der operativen Therapie. Eine besondere Kritik läßt er den neueren Versuchen, durch Zwerchfellähmung Lungenruhigstellung und -schrumpfung zu unterstützen, zuteil werden. Er wagt noch kein abschließendes Urteil über die operative Phrenicuslähmung, steht ihr aber sehr zurückhaltend und skeptisch gegenüber. Auch die Möglichkeit, die Lungenruhigstellung durch Ausschaltung des intercostalen Muskelapparates zu unterstützen, beleuchtet Friedrich auf Grund von an seiner Klinik angestellten Experimenten und mehreren Beobachtungen am Lebenden. Bei seinen Ausführungen stützt sich Friedrich auf die Erfahrungen in 45 Fällen von Lungentuberkulose, die er der Operation unterzogen hat. Seine und die Berichte der verschiedenen anderen Autoren zeigen, daß die operative Methode zur Behandlung der Lungentuberkulose sich ihr dauerndes Bürgerrecht in der Chirurgie erworben hat.

Dreyer (Breslau): **Die jetzige Gestaltung des Druckdifferenzverfahrens.**

So bedeutend die Entdeckung Sauerbruchs für die Bedeutung der praktischen Chirurgie ist, so hat sich bei einer Umfrage die Mehrzahl der Autoren in der Praxis für die Überdruckapparate ausgesprochen. Hierbei sind die Apparate von Tiegel, Schoemaker und der Draegerwerke gleichwertig. Bei Verwendung von reinem Sauerstoff bedarf es nur eines geringeren Druckes, bei der Insufflation nach Meltzer ist das Finden des richtigen Lumens des eingeführten Katheters recht schwierig. Falls er zu dick ist, kann die Ausatmungsluft neben ihm nicht entweichen: ist er zu dünn, dann kommt nicht genügend Luft in die Lungen.

Diskussion.

Burkhardt (Berlin) hat durch Zusammenarbeiten mit einem Physiker festgestellt, daß unsere Auffassung der Druckverhältnisse der Pleura und Lunge nach physikalischen Grundsätzen falsch sei. Einen negativen Druck gibt es nicht. Auf Grund dieser an schematischen Abbildungen erläuterten Erkenntnis kommt Vortr. zu dem Schluß, daß ein prinzipieller Unterschied zwischen Überdruck und Unterdruck nicht besteht.

Carl (Königsberg): **Experimentelle Studien über Beeinflussung der Lungentuberkulose durch operative Maßnahmen am Nervus phrenicus.**

Carl hat im Tierexperiment den Einfluß der einseitigen Phrenicusresektion auf die Bildung des Thorax und die Thoraxorgane geprüft. Die Experimente wurden an Kaninchen ausgeführt. Die Operation gelingt leicht, nur ist darauf zu achten, daß der Phrenicus auch genügend tief, unterhalb der 6. Cervicalnervenwurzel, von der er häufig noch einen Ast bezieht, durchschnitten wird. Stücke von 1—1½ *cm* wurden reseziert. Sofort sieht man die Thoraxhälfte der operierten Seite stillstehen. Die nach Monaten vorgenommene Autopsie der Tiere ergab oft eine Einsenkung des Brustkorbes auf der phrenicotomierten Seite und fast regelmäßig eine mehr oder weniger starke, in ein-

Generated on 2019-10-24 14:38 GMT / http://hdl.handle.net/2027/uc1.b3252762
Public Domain in the United States, Google-digitized / http://www.hathitrust.org/access_use#pd-us-google
Digitized by Google
Original from UNIVERSITY OF CALIFORNIA

zelnen Fällen extrem hochgradige Schrumpfung der Lunge in allen Abschnitten, auch im Oberlappen. Wenn es sich um Tiere handelte, die vor der Operation mit Tuberkulose infiziert worden waren, so zeigte sich bei chronischem Verlauf der Tuberkulose jedesmal auf der phrenicotomierten Seite eine geringere Entwicklung der Tuberkulose. Diese Versuche glaubt Vortr., so gut sie sich auch im Tierexperiment bezüglich des Einflusses auf den tuberkulösen Prozeß gestalten, nicht ohne weiteres auf den Menschen übertragen zu können, da dort andere Bedingungen für den Infektionsmodus vorherrschen. Auch spielen die andere Lokalisation der Tuberkulose beim Menschen und die begleitenden chronischen Bronchialkatarrhe in dieser Frage eine wichtige Rolle.

Diskussion.

Sauerbruch (Zürich): Bei der operativen Behandlung der Lungentuberkulose kommt es vor allem auf die richtige Auswahl der geeigneten Fälle an, nicht etwa in dem Sinne, als ob nur beginnende Formen der Tuberkulose der Operation unterworfen werden sollten. Im ganzen sind sogar ältere Fälle für die operative Behandlung besser geeignet als solche jüngeren Datums. Die Prognose der Tuberkulose hängt nicht etwa von ihrer Ausbreitung, sondern vor allem von der Natur der Erkrankung ab, und da man diese vor der Operation nicht erkennen kann, so läßt sich in manchen Fällen eine schädliche Beeinflussung der Erkrankung durch die Operation nicht vermeiden. Vortr. hat bei 177 operierten Kranken 22mal eine ungünstige Beeinflussung der Krankheit gesehen. Diesen stehen so zahlreiche Fälle ausgesprochener Besserung gegenüber, daß eine Fortsetzung der chirurgischen Behandlung der Lungentuberkulose durchaus angezeigt ist. Und zwar sind es die fibrösen Formen, die am geeignetsten für die Operationen erscheinen. Es ist vor allem nicht zu vergessen, daß auch die scheinbar lokalisierte Lungentuberkulose meist weiter ausgebreitet ist, als nachzuweisen ist. Selbst die scheinbar einseitige Tuberkulose ist meistens eine doppelseitige. Trotzdem ist die einseitige Operation berechtigt, solange nicht ein ausgesprochen prodredienter Prozeß in beiden Lungen nachweisbar ist.

Bei 177 von ihm ausgeführten Operationen hat er 122mal die einseitige extrapleurale Thorakoplastik gemacht. Hiervon sind 3 Pat. im Anschluß an die Operation gestorben, 27 Fälle wurden durch die Operation ungünstig beeinflußt und starben später. In 65 Fällen war eine ausgesprochene Besserung vorhanden und in 24 Fällen eine Heilung in dem Sinne, daß das vorher reichliche Sputum und das Fieber verschwand und daß die Pat. arbeitsfähig wurden. Es handelte sich gerade hierbei meistens um sehr schwere einseitige kavernöse Formen der Lungentuberkulose. Von einer Heilung spricht Vortr. nur dann, wenn sie mindestens zwei Jahre besteht. Die Durchschneidung des Phrenicus und der hierdurch hervorgerufene Hochstand des Zwerchfells ist nur in Verbindung mit anderen Verfahren, und zwar nur mit der ausgedehnten Thorakoplastik erfolgreich. Die vorgeschlagene Plombierung der kavernösen Lunge verwirft Sauerbruch, da sie nur wie eine partielle Thorakoplastik wirken kann und da die Plombe als ein Fremdkörper in nichtaseptischem Gebiet meistens abgestoßen wird.

Wilms (Heidelberg) will auch Anfangsfälle einseitiger Tuberkulose behandeln. Da auch er neuerdings die Resektion der Rippen in ausgedehnterem Maße vornimmt, so besteht zwischen seiner Pfeilerresektion und der Friedrichschen Thorakoplastik kein wesentlicher Unterschied. Da durch die ausgedehnte Rippenresektion eo ipso ein Hochstand des Zwerchfells hervorgerufen

Generated on 2019-10-24 14:38 GMT / http://hdl.handle.net/2027/uc1.b3252762
Public Domain in the United States, Google-digitized / http://www.hathitrust.org/access_use#pd-us-google
Digitized by Google
Original from UNIVERSITY OF CALIFORNIA

wird, so ist die eine solche bezweckende Durchschneidung des Phrenicus überflüssig. Mit der Plombierung hat er keine ungünstigen Erfahrungen gemacht. Die Paraffinplombe wurde einmal mit Erfolg angewendet und einmal wurde die Plombe abgestoßen. Die Einheilung von Fett findet, wie ein Obduktionsbefund ergab, besser statt. Noch nach 17 Tagen wurden lebende Zellen in dem überpflanzten Fett nachgewiesen. Bei der Rippenresektion quetscht er die Intercostalnerven, weil hierdurch eine Anästhesie der Brustwand hervorgerufen wird. Von seinen Fällen sind vier geheilt und sieben gebessert.

Friedrich (Königsberg) operiert nur schwere progrediente Fälle und hat in einer Dissertation 8 Fälle von schwerer Lungentuberkulose zusammenstellen lassen. Es war bei ihnen vor der Operation mehrfach eine Hämoptoe beobachtet worden, die nach der Operation nie mehr aufgetreten ist. Er zeigt einen dieser Kranken in ausgezeichneter Verfassung sowie Röntgenbilder, auf denen die vollkommene Einengung und Verödung der Lunge ersichtlich ist.

v. Hacker (Graz): **Ersatz der Speiseröhre durch antethorakale Haut-Dickdarmschlauchbildung** (mit Krankenvorstellung).

Den vorliegenden Fällen vollendeter antethorakaler Oesophagoplastik mit vollem funktionellen Resultat (Herzen [Jejunumschlauchbildung]) Lexer, Frangenheim, Klinik Lexer, Heyrovsky [Hautjejunumschlauchbildung]) reiht der Vortr. den vorgestellten Fall einer **Hautcolonschlauchbildung** bei einem 12jährigen Mädchen an.

Es war nach dem Vorschlag Vulliets das Milzende des ausgeschalteten Quercolons aus der Bauchhöhle heraus und unter der Haut vor dem Thorax nach oben (bis 3 Querfinger unter die Clavicula) geleitet, das Leberende in die Vorderwand des Magens eingepflanzt worden. Diese Operation (19. VI. 1913) und die Heilung verliefen glatt. Das im oberen Brustteil noch erhaltene, über der Ätzstriktur als Blindsack endende Speiserohr wurde im zweiten Operationsakt (29. (29. VII. 1913) von einer Halswunde herausgelöst und gleichfalls vor dem Thorax subcutan bis dicht an die Öffnung des Darms herangebracht. Da ein gutes Stück desselben sich abstieß, mündete schließlich der Halsoesophagus axial dicht über dem linken Sternoclaviculargelenk, etwa 5 *cm* vom Darmoesophagus entfernt. In diesem Stadium war über den Fall auf der Naturforscherversammlung in Wien kurz berichtet worden. Im dritten Akt (25. X. 1913) wurde das 5 *cm* lange Zwischenstück durch einen Hautschlauch gebildet. Prima intentio bis auf eine kleine, spontan heilende Fistel, so daß nach 5 Monaten die ganze Plastik vollendet war. Wegen Blindsackbildung an der Einmündungsstelle in den Magen wurde (aus Furcht, es könnte ein Ulcus pepticum entstehen) diese nach Resektion eines 10 *cm* langen Darmstückes in die Nähe der kleinen Kurvatur verlegt. Es erfolgte glatte Heilung.

Seit Ende Dezember 1913 genießt das Mädchen anstandslos jede Nahrung ausschließlich vom Munde aus, so daß dann auch die Magenfistel geschlossen wurde. Der Vortr. geht auf verschiedene in dem Falle gemachte Erfahrungen ein. Es wird die ausgezeichnete Gefäßversorgung, die gute Mobilisierbarkeit des nach Vulliet verwendeten Colonstückes betont, ebenso die Möglichkeit der raschen Vollendung der ganzen Plastik (in 5—6 Monaten), wobei man künftig, wie Vortr. schon auf der Naturforscherversammlung in Wien (September 1913) vorschlug, die Implantation des Darmoesophagus von vornherein an die kleine Kurvatur des Magens verlegen soll. Besonders hervorgehoben werden jedoch das nach dieser Colonplastik beobachtete längere

Generated on 2019-10-24 14:39 GMT / http://hdl.handle.net/2027/uc1.b3252762
Public Domain in the United States, Google-digitized / http://www.hathitrust.org/access_use#pd-us-google
Digitized by Google
Original from UNIVERSITY OF CALIFORNIA

Verweilen der Nahrung in dem neugebildeten Oesophagus vor Eintritt derselben in den Magen sowie die im Gegensatz zu den bisherigen Beobachtungen bisher ($10^1/_2$ Monate) erhalten gebliebenen Darmbewegungen in dem ausgeschalteten Darmstück. Erst länger dauernde Beobachtung des Falles, weitere Erfahrungen über die Colonplastik und Vergleiche mit den Resultaten der anderen Verfahren werden eine endgültige Wertung der Quercolonverwendung zu der in Rede stehenden Plastik ermöglichen.

Diskussion.

Blauel (Ulm) stellt zwei Kranke vor, bei welchen wegen Laugenverätzung des Oesophagus eine totale Oesophagusplastik durch Bildung eines Dünndarmhautschlauchs nach der Methode von Wullstein-Roux-Lexer ausgeführt wurde. Beide Operierten, Knaben von 11 und 17 Jahren, schlucken seit einem Vierteljahr alle Speisen durch den neuen Oesophagus. Blauel gibt der von ihm angewandten Technik den Vorzug vor derjenigen Hackers, welcher den Dickdarm benutzt, und vor denjenigen Methoden, welche einen Teil des neuen Oesophagus aus der Magenwand bilden.

Hesse (Petersburg) hat viermal einen künstlichen Oesophagus antethorakal aus der großen Magenkurvatur gebildet. Ein Fall ging an Pneumonie zugrunde, in einem Fall wurde der Magen gangränös, einmal war die neugebildete Speiseröhre zu kurz. Im vierten Fall funktionierte sie einige Monate bis zu einem Eisenbahnunfall sehr gut. Die Operation ist technisch nicht schwierig; ihre Vorteile bestehen in der guten Ernährung der großen Kurvatur.

Röpke (Barmen): **Zur Operation des Oesophagospasmus.**

In den meisten Fällen ist der Cardio- oder Oesophagospasmus und die Dilatation des Oesophagus nervösen Ursprungs. Die Diagnose muß röntgenologisch und oesophagoskopisch erhärtet werden. Röpke bespricht die bisher üblichen Methoden, Dilatation, Gastrostomie mit Dilatation, und Operationen an der Cardia oder dem Oesophagus selbst. Operative Maßnahmen haben dann Gültigkeit oder müssen dann angewandt werden, wenn eine begleitende Oesophagitis, Ulcerationen des Oesophagus, Heruntergekommensein des Kranken, bedeutende Längenausdehnung des Oesophagus und Schlängelung desselben oberhalb der verengten Stelle die Dilatationsmethoden zu gefährlich oder wegen der Dauer zu eingreifend gestalten.

Bei einem 34jährigen Kranken hat Röpke ein einfacheres Operationsverfahren mit Erfolg zur Anwendung gebracht. Im Anschluß an einen Typhus hatten sich im Verlauf von 13 Jahren allmählich stärker werdende Schluckbeschwerden, Gefühl von Druck in der Brust nach dem Essen, des Sitzenbleibens der Speisen eingestellt. Schließlich konnten nur noch dünne, wässerige Speisen genossen werden, die aber auch sehr oft wieder erbrochen wurden. Länger dauernde Sondenbehandlung brachte keine Besserung. Eine Ausheberung des Oesophagus am Tage nach der letzten Mahlzeit förderte eine Menge von 750 cm^3 zutage. Die Operation bestand in Freilegung des Peritoneums am Durchtritt des Oesophagus von der Bauchhöhle aus. Nach Spaltung desselben wurde der untere kleinfingerdicke, etwa 8—10 *cm* lange Abschnitt in die Bauchhöhle herabgezogen. Oberhalb erwies sich der Oesophagus sackartig erweitert, schlaff. Das perioesoghageale und pericardiale Gewebe wurde mit der Pinzette rundherum bis an die Erweiterung heran unter oberflächlicher Verletzung der Muskulatur abgelöst. Die Ernährung erfolgte zunächst mit

Digitized by Google
Original from UNIVERSITY OF CALIFORNIA
Generated on 2019-10-24 14:39 GMT / http://hdl.handle.net/2027/uc1.b3252762
Public Domain in the United States, Google-digitized / http://www.hathitrust.org/access_use#pd-us-google

dicker Schlundsonde. Seit der Operation kann der Pat. alles essen. Erbrechen und andere vor der Operation bestehende Beschwerden sind nicht wieder aufgetreten. Röpke findet die Ursache des Erfolges in der brüsken Behandlung des Oesophagus, in der Ablösung des perioesophagealen und cardialen Gewebes, bei dem sicherlich nervöse Elemente zerstört sind, und in der Spaltung der durch die anatomischen Verhältnisse der Zwerchfellmuskulatur vielleicht hinderlichen Umrandung des engen Hiatus oesophageus.

Diskussion.

Heller (Leipzig) demonstriert einen Pat., bei dem er wegen Oesophagospasmus ebenfalls die Muskulatur spalten mußte. Er kam jedoch erst zum Ziel, nachdem diese Spaltung auf beiden Seiten vorgenommen war. (Demonstration der Operation an Bildern.)

Härtel (Halle) zeigt an mehreren Kranken, bei denen er wegen Trigeminusneuralgie vor etwa Jahresfrist seine intrakraniellen Alkoholinjektionen ausgeführt hat, daß das Trigeminusgebiet auch heute noch vollkommen gefühllos ist.

Streissler (Graz) berichtet über einen Fall von Schußverletzung des rechten Sinus cavernosus aus der chirurgischen Klinik des Prof. v. Hacker, bei dem er mit Erfolg die Kugel entfernt hatte. Der 25jährige Mann litt an seinem rechten Auge an einer partiellen Anästhesie des ersten Astes des Trigeminus mit Keratitis neuroparalytica und einer Abducenslähmung. Dieser Umstand erlaubte die genaue Lokalisation des Sitzes des Projektils, die außerdem durch die stereoskopischen Röntgenaufnahmen bestätigt wurde. Wegen des drohenden Verlustes des Auges wurde zur Entfernung des Projektils geschritten. Diese erfolgte nach Unterbindung der Carotis externa unter Haertelscher Ganglionanästhesie nach der Methode Lexers zur Aufsuchung des Ganglion Gasseri von der Schläfe aus. Nun wurde in der Nähe des Foramen ovale der extradurale Weg verlassen, die Dura gespalten und nach Emporheben des Schläfepols gegen den Sinus vorgedrungen. 1 *cm* hinter dem Processus clinoid. ant. erblickte man in seiner Seitenwand den Einschuß, aus dem ohne Blutung die Kugel extrahiert wurde. Der Eingriff gestaltete sich sehr übersichtlich, selbst der Hypophysentrichter war zu erblicken. Heilung per primam. Bemerkenswert war der rasche Rückgang der Keratitis neuroparalytica. Ein Projektil an dieser Stelle wurde noch niemals entfernt. Madelung und Braun berichten über Schußverletzungen der Hypophyse durch den Sinus cavernosus hindurch, Krause über eine glückliche Extraktion einer Kugel am Opticus, viermal wurde am Sinus wegen Thrombophlebitis operiert (Bircher, Hartley, Voss und Küttner). Thiery erwähnt einen Fall von Aneurysma arterio-venosum nach Schußverletzung des Sinus. Für das praktische Vorgehen empfiehlt Vortr. zur Aufsuchung des Sinus den intrakraniellen temporalen Weg, bei septischen Prozessen (Thrombophlebitis) jedoch würde er wegen der Gefahr der Meningitis einen transsphenoidalen Weg vorziehen.

Anschütz (Kiel) demonstriert eine Pat., die seit Jahren an Akromegalie gelitten hat. Es handelt sich wahrscheinlich um die neuralgische Form der Akromegalie, denn die Pat. litt seit vielen Jahren an intermittierend auftretenden heftigen Gelenkschmerzen, außerdem an chronischen Gelenkaffektionen in Form von Subluxation in den Fingergelenken, an Klumpfuß, Genu valgum. Bei der nach Schloffer ausgeführten Operation wurde die Hypophysis ausgekratzt; der Erfolg war ein guter, insofern als sich eine Verkleinerung der

Generated on 2019-10-24 14:39 GMT / http://hdl.handle.net/2027/uc1.b3252762
Public Domain in the United States, Google-digitized / http://www.hathitrust.org/access_use#pd-us-google
Digitized by Google
Original from UNIVERSITY OF CALIFORNIA

Zunge, Nase, Lippe, Hände und Füße einstellte. Die mikroskopische Untersuchung ergab eine Tuberkulose der Hypophysis, die Vortr. als Fremdkörpertuberkulose anspricht.

Oehlecker (Hamburg-Eppendorf): **Über die Exstirpation des zweiten Spinalganglion bei bestimmten Formen der Hinterhauptsneuralgie.**

Vortr. hat diese Operation in den letzten Jahren dreimal ausgeführt. Die erste Kranke, eine Patientin von Herrn Prof. Nonne, litt an den schwersten und heftigsten Neuralgien, an einem Rezidiv nach früherer, peripherer Entfernung des Nervus occipitalis major. Vortr. schlug hier die Entfernung des zweiten spinalen Ganglion vor und erzielte durch Ausführung der Operation völlige Heilung. Bei einer zweiten Patientin von Prof. Nonne, wo der Beginn der Occipitalneuralgie nach peripherer Nervenschädigung in den Ramus anterior des dritten Cervicalnerven zu verlegen war, wurde der Nervus occipitalis major samt Ganglion exstirpiert, um die Schmerzirradiation in dieses Gebiet abzuschneiden. Dieselbe Operation wurde bei einem dritten Patienten ausgeführt, wo nach operiertem Zungengrund-Tonsillencarcinom die Ursache der Neuralgie mehr zentralwärts angenommen werden mußte und wo alle möglichen peripheren Injektionen erfolglos geblieben waren. Der vierte Patient, ein Patient von Herrn Oberarzt Saenger, über den Vortr. berichten darf und den er als Assistierender miterlebt hat, litt an einem schweren Rezidiv nach peripherer Operation. Herr Prof. C. Sick entfernte das zweite spinale Cervicalganglion und führte hierdurch bei dem 70jährigen Patienten eine völlige Heilung herbei.

Das zweite spinale Ganglion, das sich durch die ungewöhnliche starke Ausbildung des Ramus posterior (Nervus occipitalis major) auszeichnet, liegt nicht in einem Foramen intervertebrale, sondern ist von hinterher (im Spalt zwischen dem Bogen des Atlas und Epistropheus) zu erreichen. Nach querer Durchtrennung des Splenius und Semispinalis capitis wird der untere Rand des Musculus obliquus inferior, der vom Dorn des Epistropheus nach dem Seitenteil des Atlas zieht, freigelegt. Unter Durchschneidung und Beiseitedrängen des Obliquus dringt man in die Tiefe, wo oft mit erheblichen venösen Blutungen zu kämpfen ist. Ist der Nerv oder ein Stumpf noch vorhanden, so werden kleine seitliche Muskeläste durchtrennt. Dann durchschneidet man den Ramus anterior; gleich dahinter präpariert man sich stumpf das knopfförmige Ganglion frei. Dieses wird gepackt; vordere wie hintere Wurzel wird durchschnitten oder langsam herausgedreht. In dem Spalt zwischen Atlas und Bogen des Epistopheus drückt man zur Blutstillung die Muskelmassen des Obliquus usw. hinein. Naht.

Auffällige Störungen in der Drehbewegung des Kopfes bleiben nicht zurück. Durch die vom Vortr. zuerst ausgeführte Exstirpation des Ganglion spinale II wurde vollauf bestätigt, was früher Fedor Krause vorausgesagt hat, daß nämlich die Entfernung des Ganglion die gleiche Bedeutung beanspruchen würde, wie die Ausrottung des Ganglion Gasseri bei der Trigeminusneuralgie. (Injektionen von Alkohol oder dgl. in das Ganglion hält Vortr. für ausgeschlossen, weil dies in Rücksicht auf die anatomische Lage des Ganglion viel zu gefährlich ist.)

Barth (Danzig): **Chirurgische Behandlung der eitrigen Meningitis.**

Vortr. berichtet über 3 Fälle von Cerebrospinalmeningitis, die er durch Laminektomie an der Lendenwirbelsäule und Drainage des Duralsacks geheilt hat. Die Meningitis entwickelte sich im Anschluß an Verletzungen. Im eitrigen Lumbalpunktat wurden Staphylokokken, Diplokokken und Streptokokken ge-

Digitized by Google
Original from UNIVERSITY OF CALIFORNIA
Generated on 2019-10-24 14:39 GMT / http://hdl.handle.net/2027/uc1.b3252762
Public Domain in the United States, Google-digitized / http://www.hathitrust.org/access_use#pd-us-google

funden. Vor der Operation war mehrfach ohne Erfolg punktiert worden. Die Aussichten für eine operative Heilung der Meningitis sind offenbar nicht so schlecht, wie im allgemeinen angenommen wird, wenn nur frühzeitig operiert wird, denn die Krankheit beginnt wahrscheinlich als diffuser Prozeß, und erst später entstehen die Abkapselungen des Eiters zwischen den Hirnwindungen. Aus zwei Gründen war man bisher so skeptisch gegen die Operation. Man hielt die Heilung für unmöglich, weil man dieses Endstadium der Erkrankung vor Augen hatte, und weil man den Verlauf der operativen Meningitis stets vor Augen hatte.

Es ist aber nicht zu vergessen, daß beim allmählichen Entstehen der Meningitis durch die Leukocytose eine stärkere Resistenz gegen die Infektion geschaffen ist. Während Lumbalpunktat bei Meningitis stark baktericid wirkt, fehlt diese Wirkung beim normalen Gehirnwasser vollkommen. Die Diagnose hängt vom Vorhandensein polynukleärer Leukocyten im Lumbalpunktat ab, die infizierenden Bakterien können unter dem Einfluß der Leukocyten verschwinden. Operative Heilungen liegen bis jetzt in 50 Fällen meist aus der Otochirurgie vor. Die Heilbarkeit hängt nicht so sehr vom bakteriologischen Befunde ab, auch Fälle mit Streptokokken und Pneumokokken sind geheilt worden.

Zu fordern ist Lumbalpunktion beim ersten Auftreten meningitischer Erscheinungen. Sofortige Eliminierung primärer Eiterherde, fortgesetzte Lumbalpunktionen zur Beseitigung des Hirndrucks und, falls dies nicht ausreicht, Drainage des Duralsacks, entweder an der Lendenwirbelsäule oder am Schädel. Murphy drainierte an der hinteren Schädelgrube über dem Foramen magnum durch Drainage der Cysterna cerebellaris. Es liegt kein vernünftiger Grund vor, die Meningitis nicht operativ zu behandeln.

F. Steinmann (Bern): **Eine neue Behandlung stinkender Abscesse.**

Vortr. leitet zur Behandlung stinkender Abscesse einen kontinuierlichen Sauerstoff oder Luftstrom in den Grund des Abscesses. Das geschieht dadurch, daß in den bis auf den Grund des Abscesses reichenden, möglichst weiten Kautschukdrain ein feinerer Gummikatheter eingeführt wird, welcher durch eine Schlauchleitung mit einer Sauerstoffbombe beziehungsweise einem Wasserluftgebläse in Verbindung steht. Der anhaltende Sauerstoff- oder Luftstrom wirkt austrocknend, fördert mechanisch die Herausschaffung des Sekrets und tötet die anaeroben Bakterien. Der Effekt ist ein rasches Verschwinden des Geruchs und der Sekretion, so daß nach kurzem der Drain täglich verkürzt und gewöhnlich nach wenigen Tagen entfernt werden kann. Das Verfahren, welches einige Technik und genaue Überwachung durch das Personal oder den Pat. selbst erfordert, ist imstande, die Heilungsdauer der stinkenden Abscesse um die Hälfte oder mehr abzukürzen.

Es kann mit Sauerstoff in jedem Privathause durchgeführt werden. Im Spital oder Privathaus kann ein den Luftstrom lieferndes Wassergebläse (Münchnergebläse) an jede Waschgelegenheit angeschlossen werden.

Tiegel (Dortmund): **Über Behandlung von Abscessen mit Spreizfedern.**

Während die Tamponade die Sekrete oft zurückhält, gelingt es durch die vom Redner angegebenen Spreizfedern und entsprechende Lagerung denselben freien Abfluß zu gewähren, wodurch eine ganz wesentliche Verkürzung der Behandlungsdauer erreicht wird.

Digitized by Google
Original from UNIVERSITY OF CALIFORNIA
Generated on 2019-10-24 14:39 GMT / http://hdl.handle.net/2027/uc1.b3252762
Public Domain in the United States, Google-digitized / http://www.hathitrust.org/access_use#pd-us-google

Diskussion.

Kuhn (Berlin) erinnert an die Zuckerbehandlung sezernierender Wunden; die Hauptnoxe sieht er in dem entstehenden Alkali und glaubt, daß die aus dem Traubenzucker entstehenden Säuren dieses binden und die Toxine an ihrer Wirkung hindern.

Verhandlungen der Dänischen oto-laryngologischen Gesellschaft.

90. Sitzung vom 3. Dezember 1913.

Vorsitzender: Dr. Jörgen Möller.
Schriftführer: Dr. N. Rh. Blegvad.

I. **Geschäftssitzung.** Zum Vorstande wurden erwählt: Präsident: Prof. Schmiegelow, Vizepräsident: Dozent Törne (Lund). Die Gesellschaft zählt zurzeit 35 ordentliche und 2 korrespondierende Mitglieder.

Dozent Dr. Bárány (Wien) und Prof. Burger (Amsterdam) wurden als korrespondierende Mitglieder erwählt.

II. Ove Strandberg: **Bemerkungen zur Differentialdiagnose zwischen Tuberkulose und Syphilis der Schleimhäute der oberen Luftwege.**

Strandberg hebt die Schwierigkeit hervor, eine genaue Differentialdiagnose ausschließlich auf dem klinischen Bilde zu begründen, und bespricht die zur Verfügung stehenden Hilfsmittel. Strandberg hebt besonders die Unbrauchbarkeit der histologischen Untersuchung hervor; man darf nicht unbedingt die Diagnose auf Tuberkulose stellen, selbst wenn epitheloide und Riesenzellen gefunden werden und die Wassermann-Reaktion negativ ist. Er teilt eine Krankengeschichte mit: Bei einer Probeexcision aus der Mundschleimhaut wurden epitheloide Zellen und Riesenzellen gefunden, Wassermann negativ; der Pat. hatte früher Syphilis gehabt, war aber seit ein paar Jahren nicht mehr behandelt worden; das Leiden zeigte sich trotzdem als syphilitisch, indem es nach der Quecksilberbehandlung verschwand.

III. K. Nörregaard: **Demonstration von einem Patienten.**

Der betreffende Fall kann als ein Appendix zu dem Fall Strandbergs betrachtet werden, nur daß es sich hier wahrscheinlich um die Frage Syphilis oder Cancer handelt. Die Pat., eine 43jährige Frau, wurde schon in der Sitzung vom 8. Oktober d. J. demonstriert: sie ist seitdem mit Quecksilber-Jodkalium-Mixtur behandelt worden, genauere Untersuchung ergibt aber negativen Wassermann und histologisch atypische Epithelproliferation und Rundzelleninfiltration sowie degenerative Veränderung der Zellen mit Vakuolenbildung, so daß alles auf eine bösartige Neubildung deutet. Fraglich ist jetzt nur, wieviel Gewicht man auf die histologische Untersuchung legen darf. Vorerst denkt Nörregaard noch eine mehr energische antiluetische Behandlung zu versuchen. Der Gatte der Pat. hatte Syphilis gehabt und ist an Cancer gestorben.

Diskussion.

H. Mygind: Strandberg meint, es sei zwischen Lupus und Syphilis der Nasenschleimhaut der Unterschied, daß bei Lupus hypertrophische Granu-

Digitized by Google
Original from UNIVERSITY OF CALIFORNIA
Generated on 2019-10-24 14:39 GMT / http://hdl.handle.net/2027/uc1.b3252762
Public Domain in the United States, Google-digitized / http://www.hathitrust.org/access_use#pd-us-google

lationen auf infiltriertem Boden vorhanden seien, die ein zähes Sekret produzierten; nach der Erfahrung von Mygind aber ist Lupus der Nasenschleimhaut durch kleine, blasse, schlaffe Granulationen gekennzeichnet, die bei Sondenberührung ein bißchen mehr hervortreten und eine rote Färbung annehmen, während die umgebende Schleimhaut blaß, atrophisch sei; bei Syphilis dagegen findet man kräftige, rote, durch Berührung leicht blutende Granulationen auf stark infiltriertem dunkelroten Boden; das ganze Bild sieht einer bösartigen Neubildung sehr ähnlich, weshalb die Differentialdiagnose zwischen einem syphilitischen und einem cancrösen Geschwür sehr schwierig sein kann. Strandberg hat völlig recht, daß man sehr häufig die Diagnose ex juvantibus stellen muß, doch war dies früher noch häufiger der Fall, ehe die Wassermann-Reaktion erschien. In denjenigen Fällen von syphilitischen Affektionen der oberen Luftwege, die eine merkurielle Behandlung erfordern — und es sind dies die meisten, weil die zur Behandlung kommenden Fälle sehr häufig vernachlässigt sind —, bildet die Inunktionsbehandlung das souveräne Mittel, gegen das sich die Krankheit nur äußerst selten refraktär zeigt.

Strandberg macht darauf aufmerksam, daß das von ihm beschriebene Bild sich auf die Spätformen von Lupus bezieht, während die Frühformen das von Mygind beschriebene Bild zeigen. Die Inunktionsbehandlung allein ist nicht immer ausreichend, erst wenn man gleichzeitig große Jodnatrium-Dosen verabreicht, bekommt man den erwünschten Erfolg. Strandberg zieht für die Quecksilberbehandlung die Injektionen vor und verwendet zuerst Azurol, dann ein schwerlösliches Präparat. Die Diagnose ex juvantibus braucht man jetzt selbstverständlich weniger häufig zu stellen, jedoch kann man sich auf den negativen Ausfall der Wassermann-Reaktion nicht unbedingt verlassen: in einer Anzahl von Fällen liege tatsächlich doch Syphilis vor, bisweilen sogar Fälle, in denen die Pat. angeben, niemals eine antiluetische Behandlung durchgemacht zu haben.

Außerordentliche Sitzung vom 15. Dezember 1913.

Nach Einladung des Vorstandes hält Prof. H. Burger (Amsterdam) Vortrag: „Über das adenoide Gesicht." Der Vortrag wird anderswo veröffentlicht werden. Jörgen Möller.

Referate.

I. Allgemeines.

Die Beziehung von nasaler Hydrorrhoe zu Gehirnläsionen und zum Sehorgan. (Nasal Hydrorrhoea; its Relation to Lesions of the Brain and Visual Apparatus.) Von A. Wood Casey (Chicago). (Journ. A. M. A. 20. Juli 1913.)

Verf. versucht an der Hand mehrerer Fälle folgende Behauptungen zu beweisen: nasale Hydrorrhoe ist keine selbständige Erkrankung, sondern bloß ein Symptom eines oder mehrerer pathologischer Zustände. In den meisten Fällen wird der Nasenfluß von mehr oder weniger ausgesprochener Atrophie des Sehnerven begleitet, die wie das Nasensymptom auf eine beide verursachende intrakranielle Erkrankung zurückzuführen ist. Der reichliche Nasenfluß ist

Digitized by Google
Original from UNIVERSITY OF CALIFORNIA
Generated on 2019-10-24 14:39 GMT / http://hdl.handle.net/2027/uc1.b3252762
Public Domain in the United States, Google-digitized / http://www.hathitrust.org/access_use#pd-us-google

Cerebrospinalflüssigkeit, die auch in der damit verbundenen Epiphorie nachzuweisen ist. Die nasale Hydrorrhoe tritt ohne augenscheinliche Ursache auf, ist ihrer Menge und Dauer nach intermittierend und verschwindet plötzlich. Organische Nasenerkrankungen, die gleichzeitig nachweisbar sind, bilden nur einen zufälligen Befund: doch können einige der nasalen Läsionen mit den Knochendefekten und kleinen Fisteln in Verbindung stehen, durch die der Ausfluß der Cerebrospinalflüssigkeit zustande kommt. Die zugrunde liegende Hirnerkrankung ist gewöhnlich eine Art von Hydrocephalus. Der intrakranielle Druck wird durch Entweichen der Cerebrospinalflüssigkeit auf dem Wege kongenitaler, erworbener oder natürlicher Basalöffnungen entspannt. Der Verlauf der Opticusatrophie hängt von dem Charakter der Gehirnläsion und besonders von dem Grade der Erkrankung der Sehzentren ab. Therapeutisch kommt daher vor allem Lumbalpunktion und Dekompressionsoperation in Betracht.

Otto Glogau.

Heufieber (Hayfever). Von D. H. H. Wolfe (Louisville). (Kentucky Med. Journ. 11. Nr. 6. 15. März 1913.)

Die Grundlage für die Entstehung des Heufiebers bilden gewisse hereditäre und neurotische Zustände, die sich in jeder Saison zur selben Zeit fühlbar machen und mit gleicher Regelmäßigkeit wieder verschwinden. Die Pollentheorie ist ganz und gar unbegründet. Innere Verabreichung von Chinin in kleinen Dosen (1 *g* während 24 Stunden) oder Nasenspray mit gesättigter Chininlösung, ebenso das Einatmen des Rauches eines angezündeten Löschpapieres, das mit Extractum Lobeliae, Fluidextractum belladonnae, Fluidextractum stramonii und Tinct. benzoi imprägniert war, geben sofortige Befreiung von den Heufiebersymptomen. Bei Verreisen in andere Gegenden kommt die Besserung mehr durch Wechseln der Szenerie als des Klimas zustande.

Otto Glogau.

Beobachtungen an Nasen-Rachenoperationen vom Standpunkte der inneren Medizin. (Some observations on naso-paryngeal operations from the standpoint of internal medicine.) Von Hugo A. Fruend (Detroit). (Physician et Surgeon. 34. Nr. 12. Dezember 1912.)

Verf. warnt vor allzu radikalen Operationen und rät an, mehr auf die Ätiologie Rücksicht zu nehmen. Er verweist auf einen Fall, wo nach Exstirpation der Mandeln Basedow auftrat. Bei Vorhandensein von Graves Symptomen sollen die Tonsillen im Intervall entfernt werden, wenn der Pat., nach längerem Ausruhen, keine toxischen Kropfsymptome aufweist. Sonst kann die Operation unheilvoll enden.

Otto Glogau.

Über den Mikrococcus catarrhalis als Ursache von Furunkeln, eitriger Folliculitis und von Ekzem der Nase und der Lippe. Von Prof. H. Pacinotti (Camerino). (Archivio italiano di otologia etc. 24. H. 3.)

Verf. fand im Eiter jener Pusteln, welche bei eitriger Folliculitis am Naseneingang auftreten, und bei Ekzemen am Vestibulum nasi den zuerst von

Generated on 2019-10-24 14:39 GMT / http://hdl.handle.net/2027/uc1.b3252762
Public Domain in the United States, Google-digitized / http://www.hathitrust.org/access_use#pd-us-google
Digitized by Google
Original from UNIVERSITY OF CALIFORNIA

R. Pfeiffer kultivierten und im menschlichen Respirationstraktus nachgewiesenen Mikrococcus; derselbe wurde von ihm einem eingehenden Studium unterzogen. Rimini (Triest).

Studie über die Hypopharyngoskopie. Von R. Moreux. (La Presse Oto-laryngologique belge. 1913. Nr. 1 u. 2.)

Nach einer übersichtlichen anatomischen und historischen Zusammenfassung beschreibt der Autor die Technik der Hypopharyngoskopie. Als allerbequemste unter den verschiedenen Methoden erscheint ihm die von v. Eicken mit dem bekannten Larynxhebel. Weniger bekannt dürfte in Deutschland die Methode von Garel sein, der mittelst einer eigenen gefensterten starken Zange zwischen Wirbelsäule und Larynx eingeht und durch Druck auf die Zange den Larynx parallel zu seiner Lage nach vorne verschiebt, wodurch der Einblick in den Hypopharynx fxei wird. Die Zange Garels ist auch in Frankreich wenig in Gebrauch. Das Spatelrohr (von Guisez, wie der Autor ständig den Urheber dieser Methode nennt), ist, wie er zugibt, das Instrument, das in allen schweren Fällen benutzt werden soll. Lautmann.

Untersuchungen über einen Fall von Rhinosklerom. Von J. Girard und P. Pietri. (Revue hebdomadaire de laryngologie. 1913. Nr. 10.)

Es scheint, daß in Mexiko die Rhinosklerose eine häufige Krankheit ist. Unsere Autoren veröffentlichen die Beschreibung von zwei Fällen, von denen der eine nichts mehr wie ein typischer Fall von Rhinosklerom ohne Beteiligung des Pharynx und Larynx bietet. Interessant hingegen ist der zweite Fall, eine cachektische 35jährige Frau betreffend, bei der nicht nur der Naseneingang und die Lippen vom Sklerom ergriffen waren, sondern auch die Mundhöhle ein gewiß seltenes Bild bot. Die Zunge ist unbeweglich, ihre Basis und Seitenränder sind mit den Fauces verwachsen. Der Otopharynx stellt ein Diaphragma dar, ohne jedes Detail, mit einem länglichen Schlitz in der Mitte, dort, wo sich das Zäpfchen befinden sollte und das kaum eine dünne Sonde durchläßt. Dieser enge Spalt dient seit zwei Jahren sowohl für die Atmung als auch für die Einatmung. Diesen gewiß seltenen Fall haben die Autoren histologisch, bakteriologisch und serologisch nach jeder Seite gründlichst durchforscht und geben uns die Details wieder. Leider gestatten diese Untersuchungen keinen besondern Schluß. Wohl haben die Autoren einen Bacillus bei ihrer Pat. isoliert, der alle Charaktere der von Frisch entdeckten vereinigt, aber es ist den Autoren nicht möglich zu behaupten, daß dieser Bacillus aktiv logisch für das Sklerom verantwortlich gemacht werden kann. Eine Behandlung mit Autovaccine hat lokale Erscheinungen bei der Pat. hervorgerufen. Leider hat diese Untersuchung auch nicht zu Ende geführt werden können. Ein Fingerzeig liegt immerhin in diesen Bemühungen. Lautmann.

Digitized by Google
Original from UNIVERSITY OF CALIFORNIA
Generated on 2019-10-24 14:39 GMT / http://hdl.handle.net/2027/uc1.b3252762
Public Domain in the United States, Google-digitized / http://www.hathitrust.org/access_use#pd-us-google

II. Nase und Nebenhöhlen, Hypophyse.

Über Cysten im Bereich des Vestibulum naris. Von Dr. A. Blumenthal (Berlin). (Zschr. f. Ohrhlk. 68. H. 1.)

Verfasser bereichert die spärliche Kasuistik der Cysten im Nasenvorhof durch eine eigene Beobachtung. Das Gebilde war von Kirschgröße, blaurot, prallelastisch, von Epidermis bekleidet und inserierte sich an der lateralen Wand des Vestibulums vor der unteren Muschel. Die Basis der Cyste schien mit dem Knorpel des Nasenflügels zusammenzuhängen. Verfasser glaubt, daß es sich hier um ein kongenital angelegtes Gebilde handelt, das durch die gestörte Vereinigung der Nasenfortsätze bei der embryonalen Entwicklung entstanden ist. Lawner.

Fibrinöse Rhinitis. (Fibrinous Rhinitis.) Von V. Dabney (Washington, D. C.). (The Laryngoscope. 23. Nr. 3. März 1913.)

Verf. definiert krupöse, membranöse, pseudomembranöse oder fibrinöse Rhinitis als akute Entzündung der Nasenschleimhaut, begleitet von Ablagerung fibrinöser Exsudation, die eine anhaftende Membran bildet, in der sich der Klebs-Löfflersche Bazillus nicht vorfindet und die ihren Ursprung weder einem Kaustikum, noch einer Kauterisation, Trauma oder Fremdkörper verdankt. Der Krankheitskeim der fibrinösen Rhinitis ist nach Ansicht des Verf. noch nicht bekannt. In seinen Fällen fand er wiederholt Staphylococcus aureus in Reinkultur, niemals aber den Klebs-Löfflerschen Bazillus. Keine organische Erkrankung begleitet die fibrinöse Rhinitis oder folgt ihr. Zu den wichtigsten Symptomen gehört die Blässe der Schleimhaut, die Blutung nach Entfernung der Membran und die rasche Wiederbildung der letzteren. Da bestimmte prodromale oder begleitende subjektive Symptome fehlen, hängt die Diagnose vom Nachweis der Membran bei gleichzeitigem Fehlen des Klebs-Löfflerschen Bazillus ab. Infolge der Mitbeteiligung der Nebenhöhlen dauert die Erkrankung 3 Wochen bis 4 Monate, endet aber niemals tödlich. Verf. berichtet zwei Fälle. Die Behandlung bestand in Auswaschung der Nase mit warmer Salzlösung, Bestreichung der wunden Nasenflügel mit Vaselin und Verabreichung eines Tonikum. Otto Glogau.

Die Diagnose und konservative Behandlung der Nasennebenhöhlen. (The Diagnosis and Conservative Treatment of the Nasal Sinuses.) Von Harold Hays (New-York). (Med. review of Reviews. 19. Nr. 2. Februar 1913.)

Verf. hält die meisten Nebenhöhlenerkrankungen für so leicht diagnostizierbar und therapeutisch zugänglich, daß der praktische Arzt sie handhaben kann. Die Hauptsache ist die Cocainisierung der geschwollenen Muscheln, die Auswaschung der Nasenhöhle mit warmer alkalinischer Lösung, die Anwendung der Saugpumpe zum Herausbefördern des Eiters und die Inanspruchnahme der Hochfrequenzstrahlen zur Behebung der Schmerzen. Otto Glogau.

Generated on 2019-10-24 14:39 GMT / http://hdl.handle.net/2027/uc1.b3252762
Public Domain in the United States, Google-digitized / http://www.hathitrust.org/access_use#pd-us-google
Digitized by Google
Original from UNIVERSITY OF CALIFORNIA

Extraduraler Abszeß als Komplikation von Stirnhöhleneiterung. (Extra-dural Abscess complicating frontal sinusitis.) Von Richard L. Johnston (Baltimore). (The Laryngoscope. 33. Nr. 3. März 1913.)

Bei 49jährigem Mann mit Ödem des rechten Oberlides und heftigen Kopfschmerzen wurde erst die mittlere Muschel entfernt und die Stirnhöhlenöffnung nasal erweitert. Da keine Besserung eintrat, wurde Killian-Operation vollzogen. Fast die ganze rückwärtige Knochenwand der Stirnhöhle erwies sich als zerstört, die freiliegende Dura war von Granulationen bedeckt. Das Lidödem verschwand nicht, und 5 Wochen nach der Operation zeigte sich in der alten Stirnhöhle eine rasch an Größe zunehmende Geschwulst. Die mikroskopische Untersuchung ergab Rundzellensarkom. Der Tumor muß sich nach Ansicht des Verf. an der Abszeßstelle entwickelt haben, da sich bei der Operation keine Spur davon vorgefunden hatte. Otto Glogau.

Ein Fall von Meningitis purulenta aseptica nach einem intranasalen Eingriff. Von Dr. Leopold Reischig. Aus der Akademieklinik für Ohren-, Nasen- und Halskrankheiten zu Köln (Prof. Dr. Preysing). (Zschr. f. Ohrhlk. 69. H. 1.)

Nach Eröffnung der vorderen Siebbeinzellen bei einem 7jährigen Jungen traten am 3. Tage Zeichen von Meningitis auf. In der unter hohem Drucke abgelassenen Lumbalflüssigkeit setzte sich nach einer Stunde ein förmlicher Ballen grüngelben Eiters ab. Die bakteriologische Untersuchung und die angelegten Kulturen ließen jedwede Eitererreger vermissen. Die Leukocyten waren stark gezeichnet, die Kerne hoben sich deutlich vom Protoplasma ab, nach Widal ein Merkmal für aseptischen Eiter. Den Infektionsweg — soweit hier von dem Fehlen von Bakterien von einem solchen gesprochen werden kann — vermutet Verf. in jenen Olfaktoriusbündeln, die sich nach Bönninghaus an der lateralen Wand — an der mittleren Muschel — verteilen. Der Fall kam nach ca. 3 Wochen zur vollkommenen Ausheilung. Lawner.

Zur Kasuistik der Osteomyelitis des Oberkiefers. Von Dr. Fr. Weise. Aus der Klinik von Dr. Schlegel (Braunschweig). (Zschr. f. Ohrhlk. 69. H. 3 und 4. S. 267—269.)

Bericht über 2 Fälle von Oberkieferosteomyelitis ohne Mitbeteiligung der Kieferhöhle bei einem 6- und einem $8^1/_2$jährigen Knaben. Die Erkrankung begann unter plötzlichen starken Schmerzen im Oberkiefer und Schwellung und Rötung der Wange. Nachdem der Zahnarzt durch mehrfache Extraktionen keine Besserung erzielt hatte, wurde eine größere Operation nötig, die in gründlicher Entfernung allen erkrankten Gewebes des — ausschließlich im spongiösen Teile befallenen — Oberkiefers bestand. Ätiologisch dürfte wohl ein cariöser Zahn der Ausgangspunkt der Erkrankung gewesen sein. Differentialdiagnostisch sprechen das jugendliche Alter und die schweren Erscheinungen bei so kurzer Dauer der Krankheit gegen ein Kieferhöhlenempyem. Die Heilung tritt nach gründlicher Ausräumung des krankhaften Gewebes schnell ein.

Lawner.

Digitized by Google
Original from UNIVERSITY OF CALIFORNIA
Generated on 2019-10-24 14:39 GMT / http://hdl.handle.net/2027/uc1.b3252762
Public Domain in the United States, Google-digitized / http://www.hathitrust.org/access_use#pd-us-google

Beitrag zur Kenntnis des Perithelioms des Antrum Highmori an der Hand zweier Fälle. (Aus der Universitätsklinik für Ohrenkrankheiten zu Straßburg i. E.) Von Dr. K. Sakai, kaiserl. japan. Oberstabsarzt in Tokio, zurzeit Volontär-Assistent an obiger Klinik. (Mit 2 Tafeln.) (Arch. f. Ohrhlk. 85. 1. u. 2. [Doppel-] Heft.)

Der Verfasser beschreibt den interessanten histologischen Befund zweier Fälle von Periepitheliom, dessen morphologische Charakteristik gegenüber dem Angiosarkom beziehungsweise Carcinom genau präzisiert wird. In der Literaturangabe beginnt er mit Billroths Arbeit aus dem Jahre 1856 über das Zylindrom. Die Bedeutung der Fälle ist in histologischer Beziehung erschöpft; klinisch haben sie keinen besonderen Akzent, wie der Verfasser selbst angibt. Die Krankengeschichten sind genau notiert. Im wesentlichen handelt es sich, wie die beigegebenen Tafeln zeigen, um mantelartig um die Gefäße angeordnete Zellverbände. Diese Zellwucherung nimmt von plattenendothelartigen Zellen, die als peripherer Besatz der Adventitia angelegt sind, ihren Ursprung. Die einzelnen Zellen sind senkrecht auf die Gefäßachse aufgesetzt. Die Geschwulstelemente sind entweder papillär beziehungsweise spongiös oder alveolär angeordnet; zuweilen kommt es zur hyalinen Degeneration der Gefäßwand. Speziell der alveoläre Bau erzeugt das Sarkombild.

Gatscher.

Das Ozaenaproblem. (The Ozena Problem.) Von Ralph H. Parker (Des Moines). (Journ. Ophth. and Oto-larg. 7. Nr. 1. Januar 1913.)

Ozaenasymptome treten auf: bei Syphilis, nach operativer Entfernung der unteren Muscheln, nach Entfernung von adenoiden Wucherungen, wenn die Operation wegen freien Nasenflusses vorgenommen wurde, bei nasaler Säuglingsgonorrhoe und bei eitriger Sinusitis. Da in der Literatur hinreichend Fälle beschrieben sind, bei denen Syphilis vorlag, die bei aber negativem Wassermann Ozaena hatten, meint Verf., daß derartigen Pat. „genügend Syphilis zeigten, um die Entzündung der Nasenschleimhaut zu verursachen, nicht aber hinreichend, um die Wassermannreaktion herbeizuführen". Otto Glogau.

III. Nasenrachenraum, Pharynx und Mundhöhle.

Die untere Pharyngitis. Von Irueste (Mexiko). (Revista espanola de laringologia. Januar-Februar 1913.)

Die Pharyngitis inferior hat ihre Ursache in einer Hyperplasie der Zungentonsille. Die Symptome sind verschieden, aber sie lassen sich fast immer auf ein Fremdkörpergefühl zurückführen. Man soll sich nicht irreführen lassen und an eine Neurose glauben, sondern man muß den Pharynx sorgfältig untersuchen. Die Behandlung besteht in der Entfernung oder in Ätzungen der Zungentonsille. Unter 50 Patienten waren 48 weiblichen Geschlechtes.

Menier.

Zwei Fälle von tödlicher Blutung durch Pharynxgummata. Von Juan de Azua. (Espana médica. 20. August 1913.)

Im ersten Fall war die Blutung durch Ruptur der Carotis interna oder der Maxillaris interna verursacht. Im zweiten war es unmöglich, die Quelle der

Generated on 2019-10-24 14:39 GMT / http://hdl.handle.net/2027/uc1.b3252762
Public Domain in the United States, Google-digitized / http://www.hathitrust.org/access_use#pd-us-google
Digitized by Google
Original from UNIVERSITY OF CALIFORNIA

Blutung zu entdecken. Verfasser empfiehlt die Injektionen von Suprarenin mit Salvarsan, wenn es sich um kleine und wiederholte Blutungen handelt. Sollte die Blutung eine bedeutendere sein, so muß man die Carotis communis unterbinden, wenn das Blut von den seitlichen Gegenden des Pharynx kommt oder die Arteria vertebralis, wenn das Blut von der hinteren Wand stammt.

Menier.

Follikuläre Tonsillitis mit Diphtherie. Von Inclan. (Prensa médica. Habana. 18. April 1913.)

Verfasser empfiehlt die mikroskopische und bakteriologische Untersuchung, da die Diphtherie manchmal sehr latent bleibt. In dem von ihm beschriebenen Falle war das Exsudat noch am 13. Tage vorhanden, und die Untersuchung ließ die Diphtheriebacillen erkennen. Man soll sich streng an die Marfansche Regel halten: Den Rachen zweimal im Tag inspizieren und wenn nach einer Frist von 48 Stunden das Exsudat ein follikuläres bleibt, kann man sicher sein, daß keine Diphtherie vorhanden ist. Widrigenfalls soll man das Antitoxin sofort injizieren. Menier.

Das psychische Verhalten der Kinder bei adenoiden Wucherungen. Von Jimenez Encinas. (Espana médica. 1. April 1913.)

Verfasser bestätigt die von anderer Seite schon beobachtete Tatsache, daß die Aufmerksamkeit, das Gefühl (mit Hilfe des Ästhesiometers gemessen) nach der Operation pari passu mit dem Gehör fortschreiten. Menier.

Hartnäckiger Torticollis nach Entfernung adenoider Vegetationen. Von Dr. S. Preobraschensky (Moskau). (Arch. f. Laryng. 23. H. 3.)

Das Leiden hielt bei dem 8jährigen Mädchen 3 Jahre an. Verfasser führt es auf eine durch entzündliche Reizung eines Ästchens des Accessorius veranlaßte Neurose zurück. R. Hoffmann (Dresden).

Über Rachenmandeltuberkulose bei Erwachsenen. Aus der Universitätsklinik für Ohren-, Nasen- und Halskranke in Gießen (Prof. Dr. v. Eicken). Von Dr. Alfred Bruggemann. (Zschr. f. Ohrhlk. 68. H. 1.)

Verfasser hat innerhalb eines Jahres 3 Fälle von Tuberkulose der Rachenmandel bei kräftigen älteren Leuten beobachtet, deren Beschwerden und äußerer Habitus durchaus nicht für bestehende Tuberkulose sprachen. Wie aus den Krankengeschichten hervorgeht, war in allen 3 Fällen die Tuberkulose der Rachenmandel die erste nachweisbare Lokalisation, 2mal in Form eines Ulcus, 1mal als Tuberkulom; in 2 Fällen muß von einer klinisch primären Rachenmandeltuberkulose gesprochen werden. Da die Symptome dieser Erkrankung nicht charakteristisch sind, ist es wichtig, die Patienten mit Beschwerden im Rachen nicht nur zu postrhinoskopieren, sondern auch die Natur des Leidens durch Probeexzision festzustellen. Die Prognose hält Bruggemann für zweifelhaft, weil sich die Tuberkulose jederzeit auf dem Blut- oder Lymphwege, durch Sputum und Übergreifen auf die Umgebung verbreiten kann.

Digitized by Google
Original from UNIVERSITY OF CALIFORNIA
Generated on 2019-10-24 14:39 GMT / http://hdl.handle.net/2027/uc1.b3252762
Public Domain in the United States, Google-digitized / http://www.hathitrust.org/access_use#pd-us-google

Therapeutisch ist neben der so wichtigen Allgemeinbehandlung die lokale mit Milchsäure von günstigem Einfluß. Lawner.

Bemerkungen zum Levinsteinschen Aufsatz „Kritisches zur Frage der Funktion der Mandeln". Von Prof. Dr. A. Schoenemann (Bern). (Arch. f. Laryng. 23. H. 1.)

Aus den histologischen Verschiedenheiten zwischen Tonsillen und Lymphdrüsen (Bindegewebe, Fossulae) ist eine Verschiedenheit der Funktion beider Organe nicht herzuleiten. Der wichtige Organteil ist auch bei den Gaumenmandeln das adenoide Gewebe. Ihm fällt überall dieselbe Funktion zu, wo im Körper es sich auch findet, nämlich die Abwehr auf dem Lymphwege eingedrungener Infektionsträger. R. Hoffmann (Dresden).

Erwiderung auf die Bemerkung des Herrn Prof. Dr. Schoenemann zu meinem Aufsatz: „Kritisches zur Frage der Funktion der Mandeln". Von Dr. Oswald Levinstein (Berlin). (Arch. f. Laryng. 23. H. 1.)

Levinstein hält an seiner Ansicht fest, daß das histologische Bild der Lymphdrüse und der Tonsille uns keinerlei Anhaltspunkt für eine beiden Organen gemeinsame Funktion bietet. R. Hoffmann (Dresden).

Syphilis der Tonsille. Behandlung mit Salvarsan. Von Candela. (Cronica médica. 10. März 1913.)

Bei diesem Fall schwankte die Diagnose zwischen Lues und Carcinom. Die Härte des ulzerierten Tumors und das Alter des Pat. sprachen für Tumor. Nach zwei intravenösen Salvarsaneinspritzungen von je 0·30 verschwand das verdächtige Aussehen der Tonsille. Menier.

Ein pendelndes Fibrolipom des Rachens. Von Dr. Sonnenkalb. Aus der Klinik für Ohrenkranke zu Jena. (Zschr. f. Ohrhlk. 69. H. 3 und 4. S. 261 bis 263.)

Ein Rachentumor von Daumengröße und vom untersten Teil des rechten hinteren Gaumenbogens ausgehend, bei einem 62jährigen Manne. Der Tumor glatt, von blaßroter Farbe und von mit erweiterten Gefäßen bedeckter Schleimhaut bekleidet, imponierte als Cyste; mehrfache Punktion ergab negativen Befund und die Probeexzision führte zur histologischen Diagnose: Fibrolipom. Entfernung mittelst Brüningsschen Tonsillenschnürers, Heilung. Lawner.

Ein weiterer Beitrag zur Rachenmandeltuberkulose bei Erwachsenen. Von Dr. Artur Tiedemann (Hannover). (Zschr. f. Ohrhlk. 69. H. 3 u. 4. S. 263—266.)

Verfasser berichtet über einen Fall von Rachenmandeltumor, der — weil er bei einem kräftigen, älteren, sonst gesunden Manne beobachtet wurde — anfangs als Sarkom imponierte, der sich aber bei der histologischen Untersuchung als tuberkulöses Granulom ohne Ulcerationen erwies. Lawner.

Über Immediatprothesen nach Unterkieferresektion. Von H. Pichler und E. G. Oser. (Arch. f. klin. Chir. 99. 1912. S. 909.)

Bericht über den weiteren Verlauf von 5 früher schon publizierten Fällen und Mitteilung von 7 neuen Fällen maligner Unterkiefertumoren aus der Klinik

Digitized by Google
Original from UNIVERSITY OF CALIFORNIA
Generated on 2019-10-24 14:39 GMT / http://hdl.handle.net/2027/uc1.b3252762
Public Domain in the United States, Google-digitized / http://www.hathitrust.org/access_use#pd-us-google

v. Eiselsberg, bei welchen nach Unterkieferresektion eine Immediatprothese zur Anwendung kam: sehr gute funktionelle und kosmetische Resultate. Bezüglich der Details muß auf das Original verwiesen werden.

H. H. Schmid (Prag).

Erfolgreiche Behandlung eines inoperablen Mandelsarkoms mit Cuprase und Röntgenstrahlen. Von Wolze und Pagenstecher (Braunschweig). (M. m. W. 60. Nr. 19.)

Ein histologisch diagnostiziertes Sarkom wurde durch die kombinierte Behandlung von Cuprase — ein, reines Kupfer enthaltendes Mittel, das injiziert wird — und Röntgenstrahlen zur Latenz gebracht, wobei die Verf. beiden Faktoren einen gewissen Anteil zuweisen. Der Tumor, welcher anfangs von der rechten Tonsille auf die Pharynxwand übergriff, ging zurück bis auf eine geringe Vergrößerung der Mandel mit einem zirka haselnußgroßen harten Tumor an der hinteren Rachenwand. Pat. war durch die erschwerte Nahrungsaufnahme sehr heruntergekommen; nach 7wöchentlicher Behandlung hatte er 26 Pfund an Gewicht zugenommen und nahm seinen Beruf (Schuldiener) wieder auf. Von einer Heilung kann natürlich nicht die Rede sein. Reinhard.

IV. Larynx.

Akute diffuse Schwellung der Kehlkopfschleimhaut, hervorgerufen durch vorübergehenden Fremdkörperreiz. Aus der Abteilung für Nasen-, Hals- und Ohrenkrankheiten der städtischen Krankenanstalten Dortmund (San.-Rat Dr. Hansberg). (Zschr. f. Ohrhlk. 68. H. 1.)

Plötzlich auftretende dyspnoische Anfälle bei einem $1^1/_2$jährigen Kinde; da für Pseudocroup und Status thymolymphaticus keine Anhaltspunkte vorlagen, wird ein Fremdkörper angenommen. Tracheotomie-Sondierung läßt aber einen Fremdkörper vermissen; Atmung ohne Kanüle nicht möglich. Nach der Laryngofissur zeigt sich die Schleimhaut des subglottischen Raumes und der Glottisgegend stark geschwollen, ein Fremdkörper ist auch jetzt nicht auffindbar, weshalb Müller zu der Auffassung hinneigt, daß die diffuse Schwellung der Kehlkopfschleimhaut durch den Reiz eines aspirierten und spontan wieder ausgehusteten Fremdkörpers ausgelöst worden ist. Auffällig erscheint in diesem Falle, daß diese Schwellung fast 7 Wochen bestanden hat. Lawner.

Kehlkopfcarcinom auf luetischer Basis. Aus der königl. Universitätsklinik für Ohren-, Nasen- und Kehlkopfkrankheiten zu Breslau (Prof. Dr. Hinsberg). Von Dr. Paul Ledermann. (Zschr. f. Ohrhlk. 68. H. 1.)

Beschreibung von 4 Fällen von Carcinoma laryngis nach vorausgegangener Lues des Kehlkopfes, wobei sich die Vermutung aufdrängt, daß die letztere eine Prädisposition für die Krebsbildung abgebe. Aus diesem Grunde zieht Verfasser den Schluß und die Forderung, in allen Fällen, wo trotz energischer Kur die luetische Affektion des Mundes und des Larynx nicht vollständig verheilt oder rezidiviert, eine sofortige Probeexzision vorzunehmen, um die Vermutung eines sich entwickelnden Karzinoms zu bestätigen oder zu widerlegen. Lawner.

Generated on 2019-10-24 14:39 GMT / http://hdl.handle.net/2027/uc1.b3252762
Public Domain in the United States, Google-digitized / http://www.hathitrust.org/access_use#pd-us-google
Digitized by Google
Original from UNIVERSITY OF CALIFORNIA

Partielle Exstirpation des Kehlkopfes. Von Bertran. (Espana médica. 20. April 1913.)

In diesem Falle (Carcinom) wurde die Technik von Gluck befolgt. Heilung. Menier.

Welcher Methode müssen wir den Vorzug bei der Larynxexstirpation geben? Von Botey. (Gaceta médica del Norte. 31. August 1913.)

Verfasser gelangt zu dem Schlusse, daß die beste Methode der totalen Laryngektomie diejenige von Gluck ist; sie soll immer in einer Zeit ausgeführt werden. Ausnahmsweise ist die Methode in zwei Zeiten gestattet. Die Narkose soll die gemischte sein. Den Shock kann man vermeiden, wenn man schnell operiert, wenn man seine Patienten gut auswählt und wenn man eine strenge Asepsis und Herztonica anwendet. Menier.

Ein Fremdkörper 6 Jahre lang im Kehlkopf eingewachsen, Fehldiagnose und endlich Heilung. Von Prof. Dr. Gustav Spiess (Frankfurt a. M.). (Arch. f. Laryngologie. 23. H. 3.)

Eine zufällige Röntgendurchleuchtung ließ bei einem 7jährigen Mädchen einen Fremdkörper (Knopf) im Anfangsteil des rechten Hauptbronchus erkennen. Gelegentlich einer vorangegangenen endolaryngealen Operation, welche die Entfernung eines aus Narbengewebe bestehenden Tumors zum Ziele hatte, ist der Fremdkörper vom Operateur, ohne daß dieser vom Vorhandensein eines solchen wußte, im Kehlkopf mobilisiert und hinabgestoßen worden. Es stellte sich heraus, daß ein Fremdkörper im ersten Lebensjahr in den Kehlkopf aspiriert worden war. Der behandelnde Arzt hatte damals die Atemnot auf Larynxdiphtherie zurückgeführt und die Tracheotomie gemacht. 6 Jahre lang ist dann eine Kanüle getragen worden, da beim Versuch ihrer Entfernung von neuem Atemnot auftrat. Die Entfernung des Fremdkörpers gelang nach dem zweiten Versuch in Narkose. Nachdem einige Monate später von der Trachealwunde aus eine im Kehlkopf entstandene Membran operiert und eine Nachbehandlung mit Thostschen Bolzen 6 Monate lang durchgeführt worden war, konnte die Trachealwunde geschlossen und die kleine Pat. geheilt entlassen werden. R. Hoffmann (Dresden).

Ein Fall von Sekundärkarzinom des Larynx. (Sur un cas de cancer secondaire du Larynx.) Par MM. Lannoirs et Moncharmont (Lyon). (Annales etc. 1912. 10. Lieferung.)

Die beiden französischen Autoren berichten über einen der nach ihrer Meinung nicht gar so seltenen Fälle eines sekundären Carcinoms im Larynx. Das Epitheliom entstand primär im Oesophagus, an der Grenze des obersten und zweiten Drittels ringförmig und stenosierte den Oesophagus. Durch Regurgitation und Würgbewegungen infolge der Oesophagusstenose kam es zu Impfmetastasen im Larynx. Die Autoren zitieren ähnliche Beobachtungen von Grayson, Landgraf, Strubel, Stiénon. Die eigentlichen Carcinommetastasen im Larynx sind sehr selten, die beiden Autoren konnten aus der Lite-

Generated on 2019-10-24 14:39 GMT / http://hdl.handle.net/2027/uc1.b3252762
Public Domain in the United States, Google-digitized / http://www.hathitrust.org/access_use#pd-us-google
Digitized by Google
Original from UNIVERSITY OF CALIFORNIA

ratur nur 4 Fälle sammeln. Larynxsarkome sekundärer Natur sind ebenfalls sehr selten, ein Teil der von ihnen aus der Literatur zitierten Fälle ist nach Ansicht der Autoren eine allgemeine Sarkomatose. Fröschels.

Totale Laryngektomie beim Kehlkopfkrebs. Von Botey. (Gaceta médica catalana. 1. Mai 1913.)

In Spanien hat man bis zum jetzigen Datum 174 Laryngektomien (totale Laryngektomien) ausgeführt mit 33 Heilungen (20%), 30 operativen Sterbefällen (16%), 84 Rezidiven (53%) und 26 Fällen mit unbekanntem Ausgang (11%). Nach Botey ist die Glucksche Methode in einem Akt die beste; ihre Mortalitätsziffer ist eine sehr niedrige. Der Herzkollaps ist ein schwarzer Punkt; daher ist ein schnelles Operieren erforderlich; der Operationssaal muß gut geheizt werden; man muß auch die lokale Anästhesie und die unterbrochene Chloroformnarkose anwenden. Menier.

Über die Häufigkeit der tuberkulösen Larynxerkrankungen als Komplikation bei der Lungentuberkulose. Von Kurt Bingler (aus der Lungenheilstätte Ruppertshain). (Zschr. f. Tbc. 20. 3.)

Bingler basiert seine statistischen Angaben auf 4023 Krankengeschichten der Ruppertshainer Heilstätte; es fanden sich darunter 232 Larynxphthisen = 5·76%; in der Literatur schwankt die Prozentzahl zwischen 15% und 44%. Von den 232 Fällen waren 64 einseitige Kehlkopferkrankungen und unter diesen nur 15 korrespondierend mit der Seite der Lungenerkrankung. Die wesentliche Beteiligung der Hinterwand (über 60%) machte sich auch hier wieder geltend. Bemerkenswert sind folgende Darlegungen des Autors: „Auch der leicht am Kehlkopf infizierte Kranke soll nicht ambulant behandelt werden, sondern er gehört in die Heilstätte; er muß heraus aus seiner staubigen Umgebung, damit die Erkrankung nicht das Anfangsstadium überschreitet. Ebenso gilt dies für schon vorgeschrittene Fälle. Durch Aufnahme der Kehlkopfkranken in die Lungenheilstätten und eine rationelle Behandlung derselben wird die Tuberkulosebekämpfung um ein bedeutendes Stück gefördert, besonders weil diese Kranken wegen reichlichen Hustens und Auswurfes sehr infektiös auf ihre Umgebung wirken." Keller.

V. Trachea, Bronchien, Oesophagus.

Über die örtliche Behandlung chronischer Bronchialerkrankungen. Von Dr. A. Ephraim (Breslau). (Arch. f. Laryng. 24. H. 1.)

Verfasser hat das Eindringen inhalierter Flüssigkeit bronchoskopisch verfolgt: in der Trachea und in den Bronchien war bei 2 Versuchspatienten keine, bei einem anderen eine Spur der inhalierten Methylenblaulösung zu erkennen. Durch das eingeführte Trachealrohr eingespritzte Flüssigkeit (5 cm^3 dünne Methylenblaulösung) floß als schmale Straße an einer Tracheal- oder Bronchialwand herab, so daß eine Einwirkung auf einen erheblichen Teil der Bronchialschleimhaut oder auf einen bestimmten Teil derselben nicht zu erwarten ist.

Digitized by Google
Original from UNIVERSITY OF CALIFORNIA
Generated on 2019-10-24 14:39 GMT / http://hdl.handle.net/2027/uc1.b3252762
Public Domain in the United States, Google-digitized / http://www.hathitrust.org/access_use#pd-us-google

Eine allseitige Bespülung derselben erscheint auch bei Benutzung größerer Mengen ausgeschlossen. An 3 Personen wurde die intratracheale Zerstäubung von 3 cm^3 Methylenblaulösung bei tiefer Inspiration vorgenommen. Diese Methode ermöglicht, die Medikamente mit einem größeren Gebiet des Bronchialbaumes in Berührung zu bringen, nämlich mit der Trachea und dem rechten Haupt- und Stammbronchus, und zwar in deren ganzer Zirkumferenz. Die übrigen Gebiete läßt auch sie unberührt. Sodann hat Ephraim das bronchoskopische Verfahren zur örtlichen Therapie der Erkrankungen der tiefen Luftwege nutzbar gemacht. Es ermöglicht zunächst die mechanische Entfernung von Sekreten unter Leitung des Auges. Die Applikation von Medikamenten an zirkumskripter Stelle kann durch Einpinselung mit Wattebäuschchen erfolgen, in anderen Fällen ermöglicht der Spray in der Tat, zerstäubte Flüssigkeit in die kleinsten Bronchien dringen zu lassen und stark wirkende Arzneien zu benutzen, da wir sie unter Vermeidung der großen resorbierenden Flächen des Mundes, Rachens, der Trachea und der großen Bronchien ausschließlich auf den Krankheitsherd einwirken lassen können. Zur Inbetriebsetzung des Sprays findet komprimierte Luft oder komprimierter Sauerstoff von $1^1/_2$—2 Atmosphären Druck Verwendung. Um die Einführung eines starren Rohres in den Bronchialbaum zu vermeiden, hat Ephraim einen Bronchialspray konstruiert, der aus einem elastischen Rohr von 45 *cm* Länge und 6·5 *mm* Durchmesser besteht. Die willkürliche Aufsuchung des rechten oder linken Bronchus geschieht durch geeignete Körperhaltungen. Die Feststellung der Lage des Instrumentes erfolgt durch Auskultation, während das Luftgebläse in Tätigkeit gesetzt ist.

Eine dritte Methode, Arzneistoffe direkt in die Bronchien gelangen zu lassen, ist die Anwendung des einfachen elastischen Katheters. Sie hat den Mangel, für die Zerstäubung nicht brauchbar zu sein, eignet sich hingegen für die Einspritzung von Flüssigkeit in die großen Bronchien, zur Erkennung von Sekret durch Ansaugung und zur unmittelbaren Einführung von Arzneidämpfen in die Tiefe. Der Erfolg der lokalen Therapie war in einem Falle von Bronchiektasie befriedigend, in 4 unter 18 Fällen von chronischer Bronchitis blieb er bei einmaliger endobronchialer Behandlung aus. In anderen Fällen indes war er auffallend. Zur Verwendung gelangte eine Novocain-Suprareninlösung. Das Hauptgebiet des Verfahrens ist die Behandlung des Asthma bronchiales Zwei bronchoskopische Befunde im Anfall zeigten, daß die Krankheit durch Veränderungen in der Trachea und in den Bronchien nicht ausgezeichnet ist. Auch 26 Untersuchungen auch außerhalb des Anfalles ließen einen ursächlichen Zusammenhang der pathologischen Veränderungen in den großen Bronchien mit den asthmatischen Erscheinungen ausschließen, ihr Sitz ist vielmehr in den kleinen Bronchien zu suchen. Um die Schleimhautschwellung des Krankheitsgebietes zu beseitigen, bedurfte es der Applikation eines Medikaments in re-

Generated on 2019-10-24 14:39 GMT / http://hdl.handle.net/2027/uc1.b3252762
Public Domain in the United States, Google-digitized / http://www.hathitrust.org/access_use#pd-us-google
Digitized by Google
Original from UNIVERSITY OF CALIFORNIA

spirabler Form. Zur Verwendung gelangte eine Lösung von Novocain 0·2 bis 0·3, Suprarenin. solut. (1:1000) 1·0, physiolog. Kochsalzlösung 9·0, die mittelst des Zerstäubers appliziert wurde, der entweder durch den bronchoskopischen Tubus oder durch den biegsamen Bronchialspray eingeführt wurde. Nach anfänglicher Erregung der Atmung pflegt nach 5—10 Minuten, bei reichlicher Schleimsekretion etwas langsamer Beruhigung der Atmung und das Gefühl großer Erleichterung platzzugreifen. Diese Beobachtung wurde bei über 100 derartigen Eingriffen nur einmal vermißt. Auch objektiv ergab sich auskultatorisch und respirometrisch Besserung. Es muß daher angenommen werden, daß es tatsächlich gelang, auch in die kleineren Bronchien auf dem Luftwege Medikamente gelangen zu lassen.

Der Wert des Verfahrens liegt indes nicht in der coupierenden Wirkung, als vielmehr in dem bemerkenswerten Verlauf, den die so behandelten Fälle nahmen. Unter 58 für die Beurteilung in Betracht kommenden Fällen von schwerem, andauerndem Bronchialasthma verzeichnet der Verfasser: 37mal langdauernder, völliger Erfolg, 5mal sehr erhebliche Besserung, 4mal nach einmaliger Behandlung ein vorübergehender völliger Erfolg, 5mal nach wiederholter Behandlung ein nur vorübergehender, 1mal nach wiederholter und 6mal nach einmaliger Behandlung kein Erfolg. Die Behauptung erscheint berechtigt, daß die endobronchiale Therapie des Bronchialasthmas alle übrigen Behandlungsmethoden weit hinter sich läßt. Am Erfolg hat das Novocain einen ganz wesentlichen Anteil. R. Hoffmann (Dresden).

Ein bemerkenswerter Fall von Fremdkörper des linken Bronchus. Von Dr. A. Ephraim in Breslau. (Passow u. Schäfer, Beitr. etc. 5. H. 4.)

Es handelte sich um den Wirbel eines Huhns im linken Hauptbronchus. Das Fehlen von eitrigem Auswurf, von Atemnot, von jeglicher Dämpfung beruhte darauf, daß die Lunge durch den Medullarkanal und die Foramina transversaria des aspirierten Wirbels atmete und daß auf gleichem Wege die Expektoration erfolgte. Die Diagnose wurde erst bei der Bronchoskopie gestellt eine vorausgegangene Röntgenuntersuchung war ohne Resultat geblieben. Extraktion. Heilung. Bondy.

Berichtigung.

In dem in der letzten Nummer der Monatsschrift von mir aus dem Englischen ins Deutsche übertragenen Artikel von Philipp R. W. de Santi „Die Pathologie der Entzündungen etc.“ hat sich zu meinem besonderen Bedauern ein unliebsamer Fehler eingeschlichen, den ich hiermit richtigstelle:

Auf Seite 406, Zeile 5 und 12 v. u. sowie Seite 407, Zeile 1 v. o. soll es statt Essigsäure „Zitronensäure“ heißen. Dr. F. Schlemmer.

Generated on 2019-10-24 14:39 GMT / http://hdl.handle.net/2027/uc1.b3252762
Public Domain in the United States, Google-digitized / http://www.hathitrust.org/access_use#pd-us-google
Digitized by Google
Original from UNIVERSITY OF CALIFORNIA

Otologischer Teil.

Original-Artikel.

Zwei neue Hörmeßapparate.

Von **Viktor Urbantschitsch.**

(Mit 4 Figuren.)

Im Nachfolgenden teile ich die Beschreibung zweier Hörmeßapparate mit, die ich zu Prüfungen des erkrankten Hörorganes und zu physiologischen Höruntersuchungen verwende. Der eine Apparat dient zum Messen der feinsten Stärkeunterschiede eines Stimmgabeltones, der andere Apparat zum Messen der geringsten Abstufung im Geräusche des Neefischen Hammers eines Induktionsstromes.

I. Hörmeßapparat für den Stimmgabelton.

Der Hörmesser für die Stimmgabel besteht im wesentlichen aus folgenden Teilen: der primären Stimmgabel *(A)*, der sekundären Stimmgabel *(F)*, dem Regulierungswiderstand *(H)*, dem Schneckenradhalter *(E)* mit biegsamer Welle *(L)*, dem Unterbrecher *(B)*, ferner Ampèremesser *(J)* und Stromdrossel *(G)*.

Die Montierung des Apparates erfolgt so, daß sich nur die primäre Stimmgabel *(A)*, der Unterbrecher *(B)*, der Kondensator *(C)* sowie das den Unterbrecher betätigende Schneckengetriebe *(D)* in einem gesonderten Raum befinden. Die bewegliche, durch ein flexibles Kabel *(Q)* mit dem Apparat verbundene sekundäre Stimmgabel *(F)*, die Stromdrosselvorrichtung *(G)*, der Regulierwiderstand *(H)*, die Kontrollampe *(K)* sowie die Kurbel *(E)* zum Einschalten des Unterbrechers vermittelst des Schneckengetriebes *(D)* befinden sich im Zimmer des Untersuchenden.

Die primäre Stimmgabel *(A)* ist an ihrem Stiel fixiert und vermittelst eines Sockels *(M)* am Grundbrett *(N)* festmontiert. Zwischen den beiden Zinken ist ein elektrischer Magnet *(O)* angeordnet, dessen Drahtwindungen einpolig mit der Stimmgabel leitend verbunden sind. Ein Schenkel der primären Stimmgabel ist mit einem federnden Platinkontakt *(b)* versehen. Gegenüber diesem federnden Platinkontakt befindet sich ein zweiter in der Horizontalen fixierter Platinkontakt *(b_2)*. Vermittelst eines nachfolgend beschriebenen Schneckenantriebes ist es möglich, diesen Kontakt vom Zimmer des Untersuchenden aus mit der Kurbel *(E)* und der biegsamen Welle *(L)* zu heben oder zu senken. Um dies in brauchbaren äußerst feinen Grenzen bewerkstelligen und zugleich vom getrennten Zimmer des Untersuchenden aus die Vorgänge unter Kontrolle

Digitized by Google
Original from UNIVERSITY OF CALIFORNIA
Generated on 2019-10-24 14:39 GMT / http://hdl.handle.net/2027/uc1.b3252762
Public Domain in the United States, Google-digitized / http://www.hathitrust.org/access_use#pd-us-google

dirigieren zu können, wurde der Platinkontakt *(b_2)* mit einem Gewindebolzen

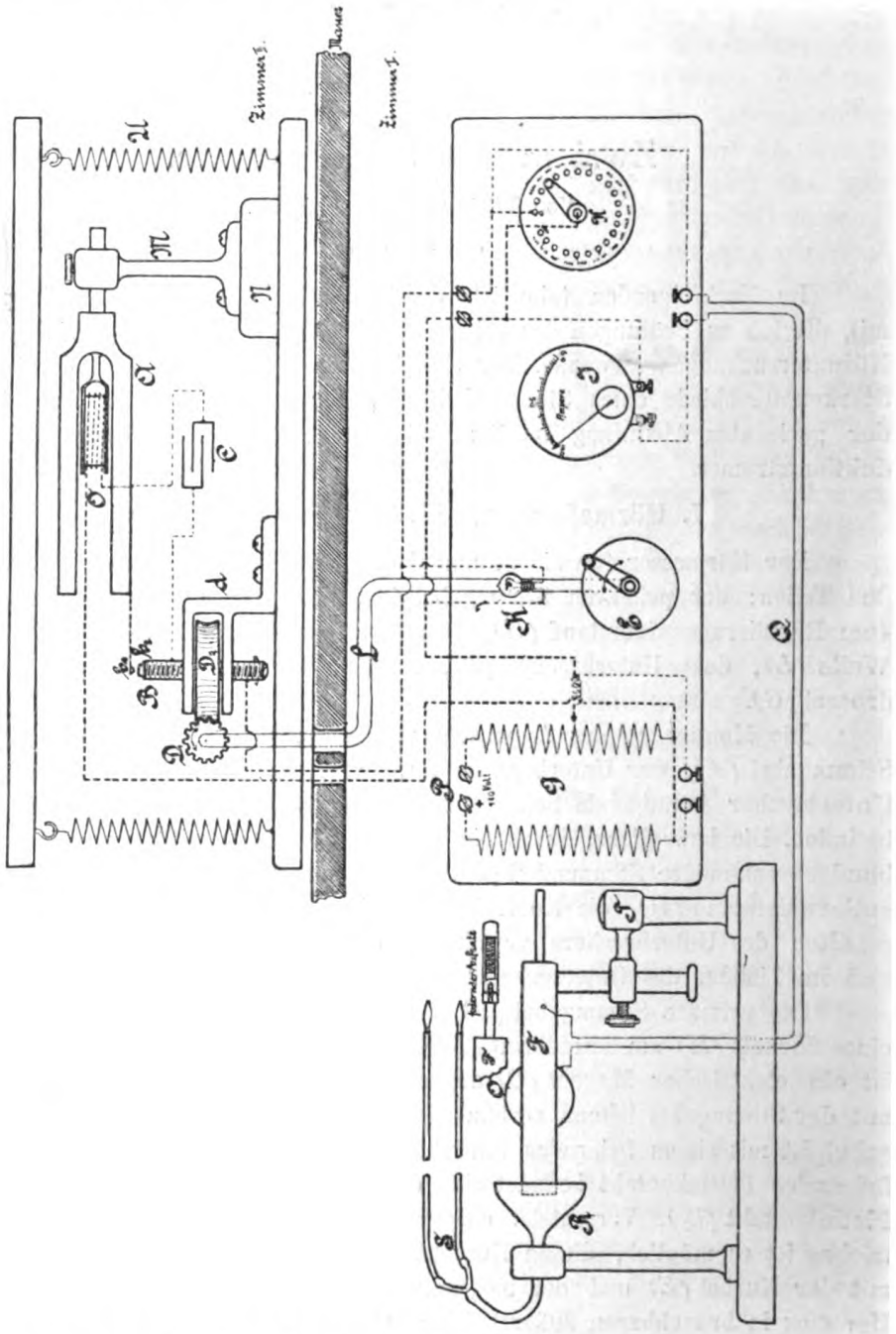

Fig. 1.

(B) versehen, in den das auf seinem Umfang mit Zähnen versehene Schnecken-

Digitized by Google
Original from UNIVERSITY OF CALIFORNIA
Generated on 2019-10-24 14:39 GMT / http://hdl.handle.net/2027/uc1.b3252762
Public Domain in the United States, Google-digitized / http://www.hathitrust.org/access_use#pd-us-google

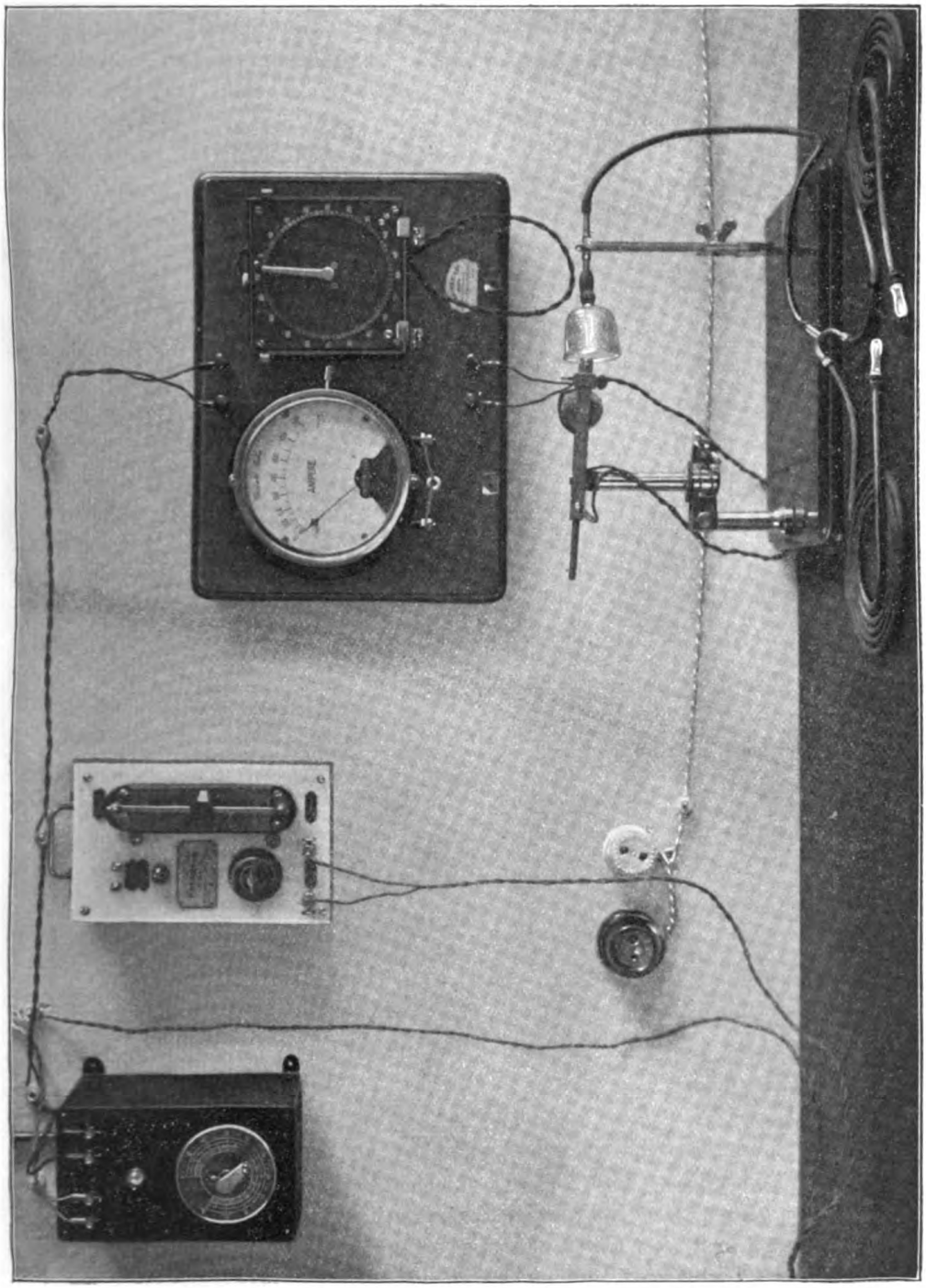

Fig. 2.

Digitized by Google
Original from UNIVERSITY OF CALIFORNIA
Generated on 2019-10-24 14:39 GMT / http://hdl.handle.net/2027/uc1.b3252762
Public Domain in the United States, Google-digitized / http://www.hathitrust.org/access_use#pd-us-google

rad (D_2) eingreift. Das Schneckenrad (D_2) wird durch eine Gabel (*d*) so fixiert, daß es sich um seine eigene Achse drehen kann und während dieser Drehung den Gewindebolzen (*B*) hebt oder senkt, je nachdem die Drehung nach rechts oder links erfolgt. Weiters ist an der Gabel (*d*) eine Schnecke (*D*) gelagert, deren Gewinde genau in die Zähne des Schneckenrades paßt. Wird nun vermittelst der Kurbel (*E*) und der biegsamen Welle (*L*) die Schnecke vom Zimmer des Untersuchenden aus gedreht, so wird je nachdem die Drehung nach rechts oder links erfolgt, der Platinkontakt (b_2) in den feinsten Grenzen regulierbar gehoben oder gesenkt, wodurch nun durch Stromschluß oder Öffnung die primäre Stimmgabel in Schwingungen versetzt wird. Zum Zwecke einer exakten Unterbrechung des Stromes befindet sich zur Unterbrechungsstelle ein Kondensator (*C*) geschaltet. Die Kontrollampe (*K*) zeigt dem Untersuchenden die momentane Stellung des Platinpunktes (b_2) an. Ein Blick auf diese genügt, um unterrichtet zu sein, ob die Kurbel (*E*) nach rechts oder links gedreht werden muß, um die primäre Stimmgabel (*A*) in Schwingungen zu versetzen. Die auf einem Brette federnd aufgehängte primäre Stimmgabel ist zur Dämpfung des auftretenden Tones und zum Schutz gegen Staub etc. in einem Glaskästchen untergebracht. Die im Zimmer des Untersuchenden sich befindende

Fig. 3.

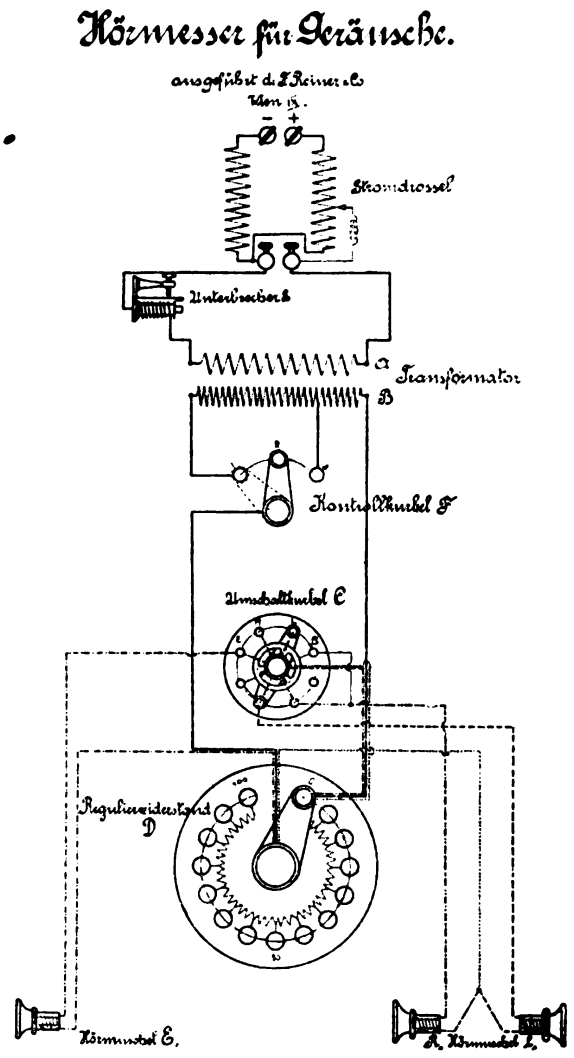

Digitized by Google
Original from UNIVERSITY OF CALIFORNIA
Generated on 2019-10-24 14:39 GMT / http://hdl.handle.net/2027/uc1.b3252762
Public Domain in the United States, Google-digitized / http://www.hathitrust.org/access_use#pd-us-google

Schalttafel enthält, wie eingangs erwähnt, den Regulierrheostat *(H)*, den Strommesser *(J)*, die Kurbel *(E)*, die Stromdrossel *(G)* und die Reguliervorrichtung *(H)*. Die elektrische Verbindung mit der primären Stimmgabel erfolgt durch

Fig. 4.



Kabel von beliebiger Länge. In der Reihenschaltung zur primären Stimmgabel *(A)* und dem Unterbrecher *(B)* befindet sich der Rheostat *(H)*, parallel zum Rheostaten ist die sekundäre Stimmgabel mit dem Ampèremesser geschaltet. Steht die Kurbel des Rheostaten auf 0, so passiert der die primäre Stimmgabel *(A)* durchfließende Strom den Rheostat, ohne daß infolge des Eigen-

Digitized by Google
Original from UNIVERSITY OF CALIFORNIA
Generated on 2019-10-24 14:39 GMT / http://hdl.handle.net/2027/uc1.b3252762
Public Domain in the United States, Google-digitized / http://www.hathitrust.org/access_use#pd-us-google

widerstandes der sekundären Stimmgabel *(F)* diese vom Strom durchflossen wird. Durch Rücken der Kurbel zum Kontakt 100 wird dem Strom, infolge des dadurch entsprechend ansteigenden Widerstandes im Rheostaten *(H)*, der Rückschluß durch diesen erschwert. Es wird daher je nach der Stellung der Kurbel des Rheostaten *(H)* mehr oder weniger Strom seinen Rückfluß durch die parallel zum Rheostaten *(H)* geschaltete sekundäre Stimmgabel *(F)* suchen. Auf diese Art ist es möglich, die sekundäre Stimmgabel *(F)* stets auf eine gewünschte, genau einstellbare Schwingungsstärke zu bringen. Diese Art der Schaltung hat nicht nur den Vorteil, daß die Schwingungsstärke der sekundären Stimmgabel in sehr weiten Grenzen genau einzustellen ist, sondern auch den großen Vorzug, daß der die primäre Stimmgabelschwingungen erzeugende Strom trotz Regulierung der sekundären Stimmgabel fast unverändert bleibt. Durch Drehung der Kurbel des Rheostaten *(H)* wird der auf die sekundäre Stimmgabel gedrängte Strom, welcher maximal 400—500 Milliampère beträgt, durch 100 Kontaktknöpfe sukzessive eingeschaltet. Da die Steigerung des Stromes von einem Kontakt des Rheostaten zum anderen nur zirka 3—5 Milliampère beträgt, so ist der Unterschied in der Tonstärke der sekundären Stimmgabel, wenn die Kurbel des Rheostaten zu einem benachbarten Kontaktknopf gedreht wird, sehr gering. Der durch den Rheostaten auf die sekundäre Stimmgabel abgedrängte Strom wird durch den Ampèremesser *(J)* geleitet und kann an diesem abgelesen werden.

Die sekundäre Stimmgabel wird durch einen zwischen den Gabelzinken angebrachten Elektromagneten *(O)* erregt. Die Windungen desselben werden von den durch die Schwingungen primärer Stimmgabel, vermittelst des Unterbrechers *(B)* unterbrochenen Gleichstromes durchflossen und erregen dessen Eisen, das seinerseits wieder die Schenkel der sekundären Stimmgabel *(F)* in Schwingungen versetzt. Die zur primären Stimmgabel genau abgestimmte sekundäre Stimmgabel ist mit den Regulatorvorrichtungen durch ein 2—3 *m* langes Kabel *Q* verbunden und daher zur Prüfung auf Knochenleitung verwendbar; ferner ist der Rheostat *(H)* abnehmbar angeordnet, so daß er in unmittelbarer Nähe der sekundären Stimmgabel gehandhabt werden kann. Um die sekundäre Stimmgabel bei Untersuchungen der Knochenleitung stets mit gleicher Stärke an den Knochen anzudrücken, ist der Gabelstiel mit einem federnden Ansatz versehen, der eine Marke enthält, bis zu der die Feder zusammengedrückt wird. Ein eigens konstruierter Griff ermöglicht ein sicheres Halten der Stimmgabel ohne Beeinträchtigung ihrer Schwingungen.

Bei Verwendung der sekundären Stimmgabel zur Prüfung mittelst Luftleitung benütze ich ein Stativ *(T)*, in das die Stimmgabel eingespannt ist und leite den Ton mittelst eines Schalltrichters *(R)* und einer Schlauchleitung *(S)* dem Ohre oder eventuell gleichzeitig beiden Ohren zu.

Digitized by Google
Original from UNIVERSITY OF CALIFORNIA
Generated on 2019-10-24 14:39 GMT / http://hdl.handle.net/2027/uc1.b3252762
Public Domain in the United States, Google-digitized / http://www.hathitrust.org/access_use#pd-us-google

II. Hörmeßapparat für das Geräusch eines Induktionsstromes.

Der Apparat besteht aus folgenden Teilen: der Transformatorspule *A—B*, dem Umschalter *C*, dem Rheostaten *D*, der Hörmuschel *E I*, *R* und *L*.

Der dem Straßennetz oder einer Batterie entnommene Strom wird zunächst der primären Wicklung *A* zugeführt, durch den Unterbrecher *E* unterbrochen, sodann zur Stromquelle zurückgeleitet. Der Unterbrecher *E* ist besonders konstruiert, so daß jeglicher Lärm während des Arbeitens des Unterbrechers vermieden ist. Außerdem ist der Unterbrecher schallsicher, jedoch leicht zugänglich, im Apparatkasten untergebracht. Der durch den Unterbrecher in der sekundären Spule induzierte Wechselstrom wird in der Reihenschaltung dem Rheostaten *D* zugeführt. Parallel zum Rheostaten sind die Hörmuscheln *E I*, *R* und *L* geschaltet. Steht die Kurbel des Rheostaten auf 0 und die Kontrollkurbel *F* auf *I*, so ist die sekundäre Spule *B* kurz geschlossen, das heißt die Hörmuscheln sind überbrückt und erhalten infolgedessen keinen Strom, ihre Membranen werden also nicht schwingen. Dagegen wird bei Stellung der Rheostatenkurbel auf 100 dem in der sekundären Spule *B* induzierten Strom ein höherer Widerstand entgegengesetzt und da dieser ein Vielfaches des Eigenwiderstandes der Hörmuschel ist, so wird der größte Teil des Stromes auf die Wicklung des Magneten abgelenkt und dadurch die von diesem beeinflußten Membranen in kräftige Schwingungen versetzt. Durch allmähliches Rücken der Kurbel von 0 auf 100 wird ein entsprechend ansteigendes Schwingungsgeräusch in den Muscheln erzeugt.

Die Hörmuschel *E I*, *R*, *L* werden durch einen Umschalter *C* betätigt, und zwar entweder die Hörmuschel *E I* allein, die Hörmuschel *R*, *L* gleichzeitig oder gesondert. Der Umschalter *F* ist zum Zwecke der Kontrolle des Pat. angebracht.

Bei normaler Benützung des Apparates steht die Kurbel des Schalters *F* auf 1. Auf Stellung 2 werden alle Hörmuscheln, gleichgültig welche Art der Schaltung im Umschalter *C* zur Anwendung kommt, ausgeschaltet. Auf Stellung 3 des Umschalters *F* werden die Membranen der Hörmuschel um zirka 3 Kontaktknöpfe des Rheostaten leiser schwingen, als bei normaler Stellung 1. Meldet nun zum Beispiel der Pat. beim Kontaktknopf 1: „jetzt höre ich“, so wird die Kurbel des Umschalters *F* zunächst auf 2 gestellt. Jetzt darf der Pat. nichts hören. Nun stellt man die Kurbel des Umschalters *F* auf 3. Hat der Pat. bei Stellung 1 richtig gemeldet, so wird er jetzt nichts hören und erst beim Vorrücken der Kurbel um zirka 3 Kontakte wieder das Geräusch vernehmen. Hört er aber bei Stellung 3 ebenfalls, so hat er bei Stellung 1 normal zu spät gemeldet. Es ergibt sich daraus, daß diese Einrichtung zum Zwecke der genauen Bestimmung der Hörfähigkeit des Pat. von Wert ist. Die Buchstabenbezeichnung am Umschalter *C* hat folgende Bedeutung: Steht die

Generated on 2019-10-24 14:39 GMT / http://hdl.handle.net/2027/uc1.b3252762
Public Domain in the United States, Google-digitized / http://www.hathitrust.org/access_use#pd-us-google
Digitized by Google
Original from UNIVERSITY OF CALIFORNIA

Kurbel des Schalters C auf E, so wird die Hörmuschel $E\,1$ betätigt. Steht die Kurbel auf R, so wird die mit $R\,1$ bezeichnete Hörmuschel betätigt, bei Stellung L der Kurbel die Hörmuschel $L\,1$ und bei Stellung B der Kurbel die Hörmuschel $R\,1$ und $L\,1$ zu gleicher Zeit.

Aus der k. k. Universitäts-Ohrenklinik in Wien (Vorstand Hofrat Prof. V. Urbantschitsch).

Zur Frage der Knochenneubildung nach Warzenfortsatzoperationen.

Von Privatdozent Dr. **Gustav Bondy**, 1. Assistent der Klinik.

(Nach einem auf der 85. Versammlung deutscher Naturforscher und Ärzte in Wien gehaltenen Vortrage.)

(Mit 2 Figuren auf einer Tafel.)

Im Jahre 1911 berichtete ich auf der 20. Versammlung der Deutschen otologischen Gesellschaft in Frankfurt über meine Operationsmethode der akuten Mastoiditis mit primärer Naht. Sie besteht, um hier kurz zu rekapitulieren, darin, daß die Operation mit peinlicher Genauigkeit ausgeführt wird, um nach Tunlichkeit den erkrankten Knochen vollständig zu entfernen, stets wird das Antrum breit eröffnet, die Wundhöhle locker mit Jodoformdocht gefüllt und, wenn keine Komplikation zu befürchten steht, primär bis auf den unteren Wundwinkel, durch den der Docht nach außen geleitet wird, geschlossen. Ergibt die bakteriologische Untersuchung des Warzenfortsatzeiters, die in jedem Falle auszuführen ist, Streptococcus pyogenes, und ließ sich der Verlauf bis zum ersten Verbandwechsel befriedigend an, so wird die Wunde von da ab nur unter Deckverband gehalten. In jedem anderen Falle, speziell bei den Mucosusotitiden, ist die Nachbehandlung in der gewöhnlichen Weise mit Tamponade durchzuführen.

Der Verlauf war in den Fällen, wo diese Methode angewendet werden konnte, ein sehr günstiger nicht nur in bezug auf die Kürze der Heilungsdauer (im Durchschnitt $14^1/_2$ Tage), sondern auch hinsichtlich des kosmetischen Effektes. Die Tatsache, daß durch die primäre Wundnaht sicher auch die Periosträndер einander, wenn nicht bis zur Berührung, so doch sicher sehr stark genähert werden (ich verwende zur Naht stets die Michelschen Klammern), legte den Gedanken nahe, daß dieser Operationsmodus auch besonders günstige Bedingungen für die Knochenneubildung schaffe, da dieselbe in erster Linie vom Periost ausgeht. Von besonderer Bedeutung wäre dies für die Fälle von Reinfektion des Mittelohrs, da durch eine mehr weniger vollständige Restitutio

Digitized by Google
Original from UNIVERSITY OF CALIFORNIA
Generated on 2019-10-24 14:39 GMT / http://hdl.handle.net/2027/uc1.b3252762
Public Domain in the United States, Google-digitized / http://www.hathitrust.org/access_use#pd-us-google

Fig. 1.

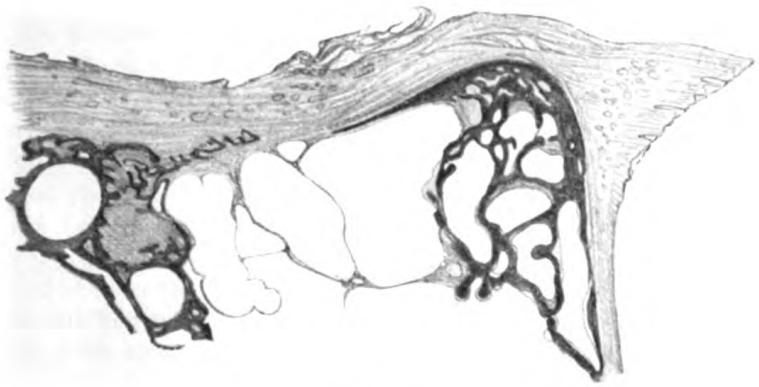

Fig. 2.

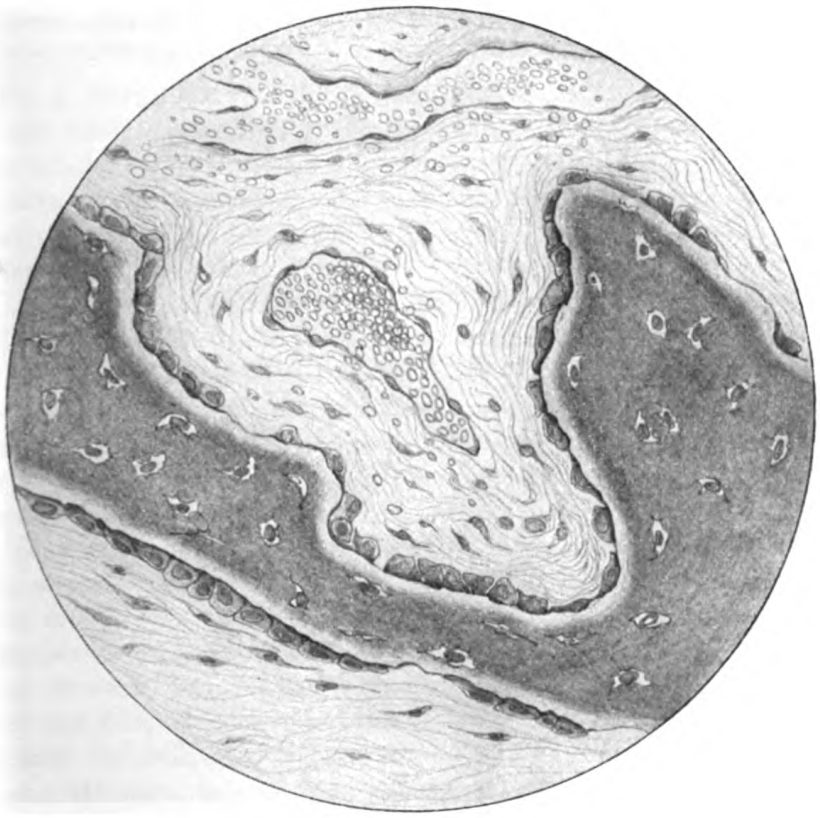

Verlag von Urban & Schwarzenberg, Berlin und Wien. Druck von Gottlieb Gistel & Cie., **Wien.**

Digitized by Google
Original from UNIVERSITY OF CALIFORNIA
Generated on 2019-10-24 14:39 GMT / http://hdl.handle.net/2027/uc1.b3252762
Public Domain in the United States, Google-digitized / http://www.hathitrust.org/access_use#pd-us-google

Generated on 2019-10-24 14:39 GMT / http://hdl.handle.net/2027/uc1.b3252762
Public Domain in the United States, Google-digitized / http://www.hathitrust.org/access_use#pd-us-google

Digitized by Google

Original from
UNIVERSITY OF CALIFORNIA

ad integrum die Entstehung einer fälschlich sogenannten rezidivierenden Mastoiditis verhütet oder erschwert würde.

Ich hatte nun Gelegenheit, das Schläfenbein eines 46jährigen Patienten zu untersuchen, den ich im Oktober 1911 wegen akuter Mastoiditis nach meiner Methode operiert hatte.

Aus der Krankengeschichte sei in Kürze mitgeteilt, daß es sich um eine etwa 3 Wochen alte akute Otitis handelte. Seit 3 Tagen bestanden auch Symptome der Mastoiditis. Bei der Aufmeißelung des Warzenfortsatzes fand sich eine große Eiterhöhle gegen die Spitze zu, der Knochen war in ausgedehntem Maße erweicht, so daß nicht nur die Spitze vollständig entfernt werden mußte, sondern der Warzenfortsatz überhaupt fast gänzlich reseziert wurde. Der Sinus wurde in größerer Ausdehnung freigelegt, das Antrum breit eröffnet. Wundversorgung in der eingangs beschriebenen Weise.

Die bakteriologische Untersuchung des Eiters ergab Streptococcus pyogenes. Der Wundverlauf war mit Ausnahme einer leichten Temperatursteigerung am 3. Tage (38·0) afebril, beim ersten Verbandwechsel am 6. Tage war der Gehörgang trocken, die Wunde per primam geheilt, die Klammern wurden entfernt und die Wunde mit steriler Gaze bedeckt. In den folgenden Tagen entleerte sich noch aus dem unteren Wundwinkel in typischer Weise wenig seröses Sekret, 11 Tage post operationem war der Patient vollständig geheilt.

Am 1. März 1912, $5^1/_2$ Monate nach der Operation, ging der Patient an Peritonitis infolge einer Perforation der entzündeten Gallenblase zugrunde. Das der Leiche entnommene Schläfenbein wurde durch einen Sagittalschnitt in zwei Stücke geteilt, das äußere, das das Mittelohr und den ganzen Warzenfortsatz enthielt, zur histologischen Untersuchung verwendet, indem es in toto in Horizontalschnitte zerlegt wurde.

An diesen (s. Abbildung) ist nun Folgendes zu erkennen:

Die Operationshöhle ist durch eine Anzahl bindegewebiger Septa in zahlreiche kleinere Hohlräume unterteilt, die sich hauptsächlich im lateralen Anteil finden. Medial gehen sie in einen größeren, mit dem Antrum breit kommunizierenden Hohlraum über. Die Septa sind allenthalben von einem endothelartigen Epithel überzogen. Sie sind sehr zahlreich und enthalten zahlreiche zartwandige Blutgefäße als Zeichen ihrer Abstammung von Granulationsgewebe. An den dünneren Partien dieser Septa ist die Organisation dieses Granulationsgewebes weiter vorgeschritten, man kann daselbst junges, in parallelen Zügen angeordnetes Bindegewebe konstatieren. An manchen Stellen dieser Septa ist auch Ossifikation zu bemerken. Die Knochenhöhle selbst ist von einem Gewebe ähnlicher Struktur ausgekleidet, unter welchem sich in großer Ausdehnung neugebildeter Knochen nachweisen läßt, der sich dem alten unmittelbar anlegt.

Unter der deckenden Narbe (Fig. 1) liegt eine gegen das Zentrum der Operationshöhle vorspringende, sich allmählich verjüngende Knochenspange, die in ihrem histologischen Bau sämtliche Kriterien eines neugebildeten Knochens

Digitized by Google
Original from UNIVERSITY OF CALIFORNIA
Generated on 2019-10-24 14:39 GMT / http://hdl.handle.net/2027/uc1.b3252762
Public Domain in the United States, Google-digitized / http://www.hathitrust.org/access_use#pd-us-google

aufweist. Derselbe (Fig. 2) ist von einem Osteoblastensaum umrandet, darunter findet sich eine kalklose Zone. Der Knochen weist noch keine Lamellierung auf, die Knochenkörperchen sind plump und unregelmäßig angeordnet.

Mit Rücksicht auf den bereits erwähnten Umstand, daß zur histologischen Untersuchung das Schläfenbein in toto verwendet wurde, war es nicht möglich, so dünne Schnitte zu erzielen, daß auch das tinktorielle Verfahren zur Entscheidung der diskutierten Frage herangezogen werden konnte. Immerhin läßt sich eine große Affinität der beschriebenen Knochenlefze zum Hämalaun konstatieren, was wohl ebenfalls im Sinne meiner Anschauung zu verwerten sein dürfte.

Von den Langeschen[1]) Fällen entspricht das Schläfenbein 5 (Fall 4) der Zeitdauer nach meinem Präparat. Die Operationshöhle ist als Knochendefekt nahezu vollständig erhalten. Die bedeckenden Weichteile stellen eine dicke, aber ziemlich lockere Bindegewebsplatte ohne jede Knocheneinlagerung dar. Reichlichere Bildung von neuem Knochen findet sich bloß am hinteren oberen Rande des Defektes. Der operativ gesetzte Defekt der knöchernen Sinuswand ist nicht geschlossen. In seinen anderen Fällen war die Knochenneubildung gleichfalls eine derart geringe, daß er zu dem Schlusse kommt, daß sie in der Operationshöhle zweifellos stattfindet, sich jedoch in derart mäßigen Grenzen hält, daß sie nicht imstande ist, größere Defekte zu ersetzen. Auch der Sinus bleibt in Fall 1 und 4 unbedeckt von Knochen.

Daß der freigelegte Sinus sich wieder mit neugebildetem Knochen bedecken kann, konnte ich in einem Falle (es handelte sich um einen 8jährigen Knaben) konstatieren, wo ich 6 Monate nach der einfachen Aufmeißelung die Totalaufmeißelung vorzunehmen gezwungen war. Der beim ersten Eingriffe auf 1 *cm* freigelegte Sinus war vollständig von Knochen bedeckt. Eine ganz analoge Beobachtung machte ich erst kürzlich wieder in einem Falle von „rezidivierender" Mastoiditis.

Daß die Knochenneubildung aber imstande ist, auch größere Defekte zu ersetzen, geht aus einem anderen Falle hervor, den ich vor einigen Monaten zu beobachten Gelegenheit hatte.

Bei einem 8jährigen Mädchen war im April 1907 eine einfache Aufmeißelung ausgeführt worden. In der Operationsgeschichte heißt es: Pneumatischer Warzenfortsatz. In den Zellen und im Antrum reichlich schleimiger Eiter. Klammernaht. 5 Tage später 1. Verbandwechsel. Entfernung der Klammern. Im Bereiche derselben prima intentio. April 1913, also nach 6jährigem beschwerdefreien Intervall, abermals akute Otitis derselben Seite, die nach 3 Wochen zu einer Schwellung hinter dem Ohre führte. Bei der Operation, die eine Woche darauf vorgenommen wurde, fand sich ein Periostalabszeß, in der Mitte des leicht abgeflachten Planum mastoid. die neugebildete Fistel. In der Hoffnung, aus der histologischen Untersuchung der-

[1]) Über die Heilungsvorgänge nach Antrumoperationen. Passow und Schäfer, Beiträge etc. Bd. IV.

Digitized by Google
Original from UNIVERSITY OF CALIFORNIA
Generated on 2019-10-24 14:39 GMT / http://hdl.handle.net/2027/uc1.b3252762
Public Domain in the United States, Google-digitized / http://www.hathitrust.org/access_use#pd-us-google

selben Anhaltspunkte über die Entstehung des zweifellos neugebildeten Knochens zu gewinnen, meißelte ich die Fistel mit etwa 1 *cm* des umgebenden Knochens in toto heraus. Ich konnte wohl sehr schön die Zeichen des frischen Abbaues sehen, irgend welche Anhaltspunkte den Knochen seiner histologischen Struktur nach als neugebildet zu bezeichnen, konnten jedoch nicht gefunden werden, trotzdem mit Rücksicht auf die seinerzeit stattgefundene Operation ein Zweifel hierüber ausgeschlossen war.

In beiden von mir beobachteten Fällen handelte es sich um deutliche Knochenneubildung nach einfacher Aufmeißelung. In dem einen erfolgte nach 6 Jahren eine fast vollständige Restitutio ad integrum, nur eine unbedeutende Abflachung des Warzenfortsatzes erinnerte an die seinerzeit durchgemachte Operation.

In dem zweiten Falle finden sich bereits 5 Monate nach der Operation ansehnliche, offensichtlich noch im Wachstum befindliche neugebildete Knochenpartien, und zwar vornehmlich in der lateralen Wand der Höhle unter der deckenden Narbe, also zweifellos vom Periost ausgehend. In beiden Fällen wurde die Operation durch primäre Naht beendet.

Vergleichen wir diese Resultate mit der mangelhaften Knochenneubildung der Langeschen Fälle, bei denen offene Wundbehandlung angewendet wurde (diese Annahme erscheint, da nirgends von einer Naht der Weichteile die Rede ist, zulässig), so liegt es nahe, dies eben mit dem primären Schluß der Wunde in Verbindung zu bringen. Den primären Schluß empfiehlt auch Lange auf Grund klinischer Beobachtung. Wenn er jedoch annimmt, daß „die ganze Gewebsneubildung im operierten Warzenfortsatz überhaupt nicht den Charakter einer regenerativen, sondern vorwiegend entzündlichen Neubildung trägt", und daraus weiterhin die Folgerung ableitet, die gründliche Operation stehe der Heilung hemmend entgegen, so kann einer solchen, eventuell zu gefährlichen Konsequenzen führenden Anschauung nicht nachdrücklich genug entgegengetreten werden. Auch stehen meine Befunde dem entgegen. Denn es kann wohl kaum einem Zweifel unterliegen, daß der Knochen in dem beschriebenen Präparate sich nicht schon in den 11 Tagen nach der Operation, in denen noch eine Entzündung anzunehmen ist, gebildet hat, die Neubildung demnach als regenerativ aufzufassen ist.

Im vorigen Jahre hat Voss auf dem Otologentage in Hannover über 12 Fälle berichtet, die er nach der von mir angegebenen Methode operierte und die sämtlich günstig verliefen. Ich glaube diese Fälle für meine Methode in Anspruch nehmen zu dürfen, weil Voss mit Ausnahme des zweiten retroaurikulären Schnittes, den ich, da eine Entspannung nicht in Frage kommt, für überflüssig ansehe, genau nach den von mir dargelegten Prinzipien vorgegangen ist. Er hat sogar in den Fällen günstige Resultate erzielt, in denen er, über meine Indikationen hinausgehend, bei Pneumo- und Diplokokkeninfektionen primär geschlossen hat. Daraus erklärt sich wahrscheinlich, daß

Generated on 2019-10-24 14:39 GMT / http://hdl.handle.net/2027/uc1.b3252762
Public Domain in the United States, Google-digitized / http://www.hathitrust.org/access_use#pd-us-google
Digitized by Google
Original from UNIVERSITY OF CALIFORNIA

die mittlere Heilungsdauer seiner Fälle etwas länger ist, als die meiner Fälle, 23·8 Tage gegen 14·5 Tage. Seine Erfahrungen sind auch weiterhin günstige geblieben, so daß er (Disc. zu vorstehendem Vortrage) „die Methode in allen Streptokokkenfällen für die beste und am raschesten zur Heilung führende hält".

Aus der k. k. Univ.-Ohrenklinik (Vorstand: Hofrat Urbantschitsch) und dem k. k. patholog.-anatom. Institut (Vorstand: Hofrat Weichselbaum) in Wien.

Beitrag zur Histologie der akuten Labyrinthitis und der toxischen Veränderung des Endoneurons des Labyrinthes.

Von Privatdozent Dr. **Erich Ruttin**, Assistenten der k. k. Univ.-Ohrenklinik in Wien.

(Mit 8 Figuren auf 7 Tafeln.)

Bevor wir auf die uns interessierende Frage eingehen, müssen wir die Krankengeschichte des Falles (vgl. Zentralbl. f. Chirurgie, 1908, Nr. 47) und den histologischen Befund wiedergeben.

R. W., 62 Jahre alt, wurde am 22. April 1908 in die k. k. Universitäts-Ohrenklinik Prof. Urbantschitsch aufgenommen. Bis vor 4 Monaten war Pat. gesund. Vor 4 Monaten erkrankte sie an Influenza, an die sich eine linkseitige akute Otitis anschloß. Pat. wurde damals einige Tage nach Beginn der akuten Otitis mit den Erscheinungen einer akuten Mastoiditis in die Klinik aufgenommen, jedoch, da die Symptome wieder zurückgingen, auf ihren Wunsch bald wieder entlassen. In der Zwischenzeit wurde sie unregelmäßig ambulatorisch behandelt. 8 Tage vor ihrer Aufnahme traten Schwellung hinter dem Ohre, Erbrechen und heftige Kopfschmerzen auf.

Otoskopischer Befund: Linkes Ohr: Die hintere obere Gehörgangswand so stark gesenkt, daß der Gehörgang nur mehr einen schmalen Spalt darstellt, aus dem dicker, nicht fötider Eiter quillt. Nach Auseinanderdrängen der Wände des Spaltes findet man in der Tiefe eine weiche Granulation. Die Regio mast. ist geschwollen, die Haut daselbst ödematös und druckempfindlich. Schmerzen im Ohre. Heftige Kopfschmerzen. Erbrechen. Kein Fieber. Kein Nystagmus, etwas „Schwindel". Auf dem linken Ohre ist sie anscheinend taub. Weber im Kopf. Rinne negativ (anscheinend hinübergehört). c und C_1 0, c^4 +. Laute Sprache mit Hörschlauch nicht gehört. Kalorische Reaktion schwach, aber deutlich.

Operation: Typischer Hautschnitt durch das stark infiltrierte subcutane Gewebe. Es quillt sofort reichlich dünnflüssiger Eiter hervor. In der Corticalis des Warzenfortsatzes finden sich zwei Fisteln: eine etwa linsengroße, etwa 1 *cm* über der Warzenfortsatzspitze in der hinteren unteren Gehörgangswand gelegen, die andere, etwa 2 *cm* lang, fast 1 *cm* breit, im Beginne des Sinus transversus, über denselben nach rückwärts verlaufend. Diese Fisteln sind vollständig mit schwammigen Granulationen erfüllt. In der ersten fühlt man mit der Sonde in der Tiefe rauhen Knochen, in der zweiten die Sinuswand.

Digitized by Google
Original from UNIVERSITY OF CALIFORNIA
Generated on 2019-10-24 14:39 GMT / http://hdl.handle.net/2027/uc1.b3252762
Public Domain in the United States, Google-digitized / http://www.hathitrust.org/access_use#pd-us-google

Aufmeißelung des Warzenfortsatzes, dessen Struktur nicht deutlich zu erkennen ist, da das ganze Innere desselben zerstört ist und zahlreiche kleinere und einen etwa haselnußgroßen Sequester enthält. Dieser Sequester deutet pneumatische Struktur an. Freilegung der Dura der mittleren und hinteren Schädelgrube in großer Ausdehnung. Die Dura der mittleren Schädelgrube ist mit Granulationen bedeckt und verfärbt, jedoch wird nach vorn gesunde Dura erreicht, nachdem die Totalaufmeißelung angeschlossen worden war. Jetzt sieht man auch im vorderen Abhang der Prominenz des horizontalen Bogengangs zwischen ovalem Fenster und der Höhe der Prominenz eine etwa stecknadelkopfgroße, verfärbte Stelle; es scheint eine Fistel, die mit einer pilzförmigen Granulation verschlossen ist, zu sein. Verfolgung des Sinus nach aufwärts und der Dura der hinteren Schädelgrube hinter dem Sinus bis ins Normale. Verfolgung des Sinus nach abwärts bis in die Nähe des Bulbus venae jugul. Der Sinus ist allenthalben mit Granulationen bedeckt. Bei der Verfolgung des Sinus nach unten gegen den Bulbus findet sich ein Durchbruch an der vorderen unteren Gehörgangswand, an der Grenze zwischen Gehörgangswand und Trommelhöhlenboden, so daß ich wegen dieser und der oben erwähnten Fistel in der hinteren unteren Gehörgangswand die ganze vordere und untere Gehörgangswand resezieren mußte. Dies gelang mir erst, nachdem ich den carotischen Kanal mit dem Meißel eröffnet hatte. Dabei erfolgte eine ganz unbedeutende Blutung, die venös war und mich am Operieren nicht im mindesten hinderte.

Die Fisteln führten in eine unter dem Gehörgang gelegene, mit schwammigen Granulationen erfüllte Absceßhöhle. Bei der erwähnten Resektion der Gehörgangswände und der Ausräumung dieser Absceßhöhle mußte der Facialis geopfert werden. In diesem Stadium der Operation liegt die Dura der hinteren Schädelgrube in einem etwa 3 *cm* langen und 1·2 *cm* breiten, medial vom Sinus gelegenen und ihm parallelen Streifen frei. Sie ist mit Granulationen bedeckt und verfärbt. Nach vorn kann man auch durch Lüften der Dura nichts Gesundes erreichen, sondern es quillt sogar von vorn her ein Tröpfchen Eiter zwischen Knochen und Dura hervor. Da die Funktionsprüfung mit großer Wahrscheinlichkeit Taubheit ergeben hatte und die Operation eine Fistel aufdeckte, wollte ich durch die Labyrinthoperation nach Neumann den tiefen Extraduralabsceß, der gegen die Spitze zu liegen mußte, erreichen; doch beim Versuche, retrolabyrinthär zu meißeln, begann die Pyramide wegen der ausgedehnten Resektion des umgebenden Knochens zu federn. Es blieb mir daher nichts übrig, als den Versuch zu machen, die Pyramide in toto zu entfernen. Stumpfe Ablösung der Dura der mittleren und der hinteren Schädelgrube bis zur Pyramidenspitze mit einem dem Freerschen Respatorium ähnlichen Instrument. Durchtrennung der Nerven im inneren Gehörgang. Abhebung des Ganglion Gasseri aus der Impressio trigemini. Bei der Ablösung der Dura an der Stelle des Saccus lymphaticus reißt die Dura hier ein und es fließt klarer Liquor ab.[1]) Extraktionsversuch der ganzen Pyramide gelingt nicht. Versuche, die Pyramide mit der Kugelzange zu fassen und mit dem Meißel zu verkleinern, erfolglos. Geringe venöse Blutung. Tamponade.

[1]) Dieser Einriß der Dura ist offenbar in diesem Falle auf die für die Ablösung ungünstige sehr tiefe Apertura ext. aquaeductus vestibuli zurückzuführen. Wie ich mich später durch Versuche an der Leiche überzeugte, gelingt die Abhebung der Dura der hinteren Schädelgrube meist auch an dieser Stelle ohne Verletzung.

Digitized by Google
Original from UNIVERSITY OF CALIFORNIA
Generated on 2019-10-24 14:39 GMT / http://hdl.handle.net/2027/uc1.b3252762
Public Domain in the United States, Google-digitized / http://www.hathitrust.org/access_use#pd-us-google

Aussetzen der Narkose wegen schlechten Pulses. Sistieren der Narkose. Im Erwachen Entfernung der Tamponade, Durchtrennung eines Durastranges in der Nähe des Saccus endolymphaticus, durch den die Pyramide noch festgehalten wird. Unter rotierenden Bewegungen um die Längsachse der Pyramide gelingt es jetzt leicht und ohne weitere Nebenverletzungen, die Pyramide in toto zu extrahieren. Keine Veränderung im Zustand und Puls der Pat. Im Wundgebiete sieht man nun den Trichter, der die Pyramide enthielt. Im Grunde desselben liegt der ganze interkranielle Teil der Carotis lebhaft pulsierend frei. An der hinteren Wand des Trichters sieht man gegen die Spitze zu die schmutzig verfärbte, pachymeningitisch veränderte Dura, den Stumpf der Nerven des inneren Gehörganges und eine etwa 1 *cm* lange Öffnung in der Dura, entsprechend der Stelle des Saccus endolymphaticus, durch die das mit normaler Pia bedeckte Kleinhirn sichtbar ist. Am nächsten Tage war die Pat. schwach, doch befand sie sich wohl, sprach mit den Angehörigen ganz ruhig und vernünftig. Außer der Facialisparalyse war nichts abnormes zu bemerken. Puls 60, schwach, kein Fieber. Keine Beschwerden. Am 3. Tage wurde sie bewußtlos und kam unter den Zeichen zunehmender Herzschwäche ad exitum.

Obduktionsbefund (Prof. Dr. Bartel): Hyperämie des Gehirnes. Pachymeningitis externa der hinteren Schädelgrube in der Nähe der Pyramidenspitze. Multiple kleine Blutungen an der Durainnenfläche. Hochgradige fettige Degeneration des Herzens, Fettentartung der Leber und Nieren. Atrophie der Milz. Emphysem der Lunge mit beginnender Lobulärpneumonie im Unterlappen. Hirsekorngroße Follikel im Dickdarm. Marasmus senilis. Nach Leptomeningitis und Zeichen von Verletzungen des Vagus und der Medulla oblongata wurde geforscht, doch konnte nichts dergleichen festgestellt werden.

Die bei der Operation gewonnene Pyramide wurde in 10% Formalin fixiert, in 4% Salpetersäure entkalkt, in der üblichen Weise in Celloidin eingebettet und dann senkrecht zur Pyramidenachse in Serien geschnitten. Die Schnitte wurden (mit Ausnahme einiger für besondere Färbungen reservierter) mit Haemalaun-Eosin gefärbt. Wir lassen nun das Ergebnis der histologischen Untersuchung folgen:

Bogengänge: Der endo- und perilymphatische Raum des sagittalen Bogengangs ist im oberen Schenkel frei, abgesehen von leicht wolkigen Massen (geronnene Endo- und Perilymphe) (Fig. 1 *s*).

An den Wänden des perilymphatischen Raumes vereinzelte Siegelringzellen.

Auffallend ist der ganz unregelmäßige höckerige Bau der Wände des knöchernen Kanals (Fig. 2, *s*), der allerdings nichts Pathognomonisches ist, sondern nur als interessante Tatsache hier nur vorläufig registriert sei. Ich habe dies wiederholt gesehen, und es ist doch interessant, daß ein ganz exakter Bau der Kanäle nicht von Wichtigkeit für die Funktion zu sein scheint.

Der untere Schenkel des sagittalen Bogengangs ist im endolymphatischen Raum mit Eiter (polynucleäre Rundzellen!) erfüllt (Fig. 2, *s*). In der Ampulle

Generated on 2019-10-24 14:39 GMT / http://hdl.handle.net/2027/uc1.b3252762
Public Domain in the United States, Google-digitized / http://www.hathitrust.org/access_use#pd-us-google
Digitized by Google
Original from UNIVERSITY OF CALIFORNIA

sowohl in den Maschen des perilymphatischen Bindegewebes als im endolymphatischen Raum selbst sehr zahlreiche Eiterzellen.

Im horizontalen Bogengang ist an der Prominenz eine Fistel zu sehen, die mit kleinen Knochensplittern erfüllt ist (Fig. 2, *k*). Der membranöse Bogengang ist hier gefaltet (Fig. 2, *m*), das restierende Lumen desselben frei. Im perilymphatischen Raum geringe Ansammlungen von Eiter und von einem jungen Gewebe, einem zarten, von Gefäßen und Rundzellen durchsetzten Bindegewebe, welches besonders an der lateralen Seite dem Bogengang aufliegt. Von außen her sind in den perilymphatischen Raum zahlreiche Knochensplitter hineingetrieben, die die erwähnte Faltung des Bogengangs hervorgerufen haben (Fig. 2, *k*). Der innere Schenkel des membranösen Bogengangs ist frei und zeigt zahlreiche Lucaesche Wandbuckel.

Der Ductus endolymphaticus ist zum größten Teil mit Eiter gefüllt (Fig. 1, *d*).

Der Saccus endolymphaticus ist am Präparat nicht vorhanden, da der Duraüberzug der hinteren Pyramidenfläche zum größten Teil fehlt. Die Ampulle des horizontalen Bogengangs ist von Eiter (polynucleäre Rundzellen) umspült, an einer Stelle sieht man ihr vestibularwärts etwas Granulationsgewebe aufliegen.

Im frontalen Bogengang mäßige Eiterung im peri- und endolymphatischen Raum im lateralen Schenkel; der mediale Schenkel ist vollständig mit Eiter gefüllt. In der Ampulle starke Eiterung in den Maschen des perilymphatischen Gewebes. Der endolymphatische Raum ist frei bis auf ganz spärliche Eiterzellen um die sehr deutlichen Haare der Crista. Die Crista selbst sehr schön, das Epithel derselben sehr deutlich und gut gefärbt.

Vestibulum: Die Cysterna perilymphatica ist zum Teil erfüllt von einem feinmaschigen Netz aus Fibrinfäden mit spärlich eingelagerten Eiterzellen. In den Maschen liegt eine feine, wolkige Masse (geronnene Perilymphe). In den unteren hinteren Partien ist die Cysterna perilymphatica ganz mit Eiter erfüllt (Fig. 3, *Cp*). Durchbruch des schleimig-eitrigen Inhaltes eines in der Nische des ovalen Fensters gelegenen cystischen Raumes durch die untere Circumferenz des Ringbandes (Fig. 3 *d*). Im Utriculus eine dicke, frische Eitermasse ohne Spur von Organisation, den Utriculus fast ganz ausfüllend (Fig. 3, *u*). Das perilymphatische Bindegewebe, das den Utriculus an der Wand des Vestibulums anheftet, ist vollständig von frischen Eiterzellen durchsetzt (Fig. 3, *pb*). Das Neuroepithel des Utriculus ist vollständig gut erhalten, die Zellgrenzen und Kerne deutlich, die Otolithenmembran nicht vorhanden.

Vestibularer Schneckenteil: Der perilymphatische Raum beider Skalen mit hyaliner Gerinnungsmasse erfüllt. Im perilymphatischen Raum der Scala vestibuli auch spärlich freier Eiter. Der Ductus cochlearis (Fig. 3 *dc*) ist stark ektatisch und mit frischem Eiter erfüllt. Trotzdem ist das Cortische

Digitized by Google
Original from UNIVERSITY OF CALIFORNIA
Generated on 2019-10-24 14:39 GMT / http://hdl.handle.net/2027/uc1.b3252762
Public Domain in the United States, Google-digitized / http://www.hathitrust.org/access_use#pd-us-google

Organ erhalten. Die Kerne deutlich gefärbt, die verschiedenen Zellcharaktere zwar unterscheidbar, doch die Zellgrenzen schon etwas verwischt, die Zellen blaß und etwas aufgetrieben (besonders im Vergleich mit den gleichen Zellen in den anderen Windungen!).

Der Sacculus ist vollständig mit frischem Eiter erfüllt, die Macula sacculi gut erhalten. Das Neuroepithel ist sehr deutlich, doch fehlt auch hier die Otholithenmembran.

In der Nische des runden Fensters ist die Schleimhaut um das Mehrfache des Normalen verdickt, mit mono- und polynucleären Rundzellen infiltriert. Die Membran des runden Fensters ist völlig intakt.

Schnecke: Die Basalwindung ist bereits beim Vestibulum zum Teil geschildert. In den Schnitten, in denen schon der Modiolus sichtbar ist, ist in der unteren Hälfte der Basalwindung (Fig. 4, B_1) die Reissnersche Membran an ihrem Ansatz an der Crista spiralis durchrissen, der peri- und endolymphatische Raum kommunizierend und in beiden Räumen reichlich frischer Eiter, die Cortische Membran fehlt, das Cortische Organ ist erhalten, die Kerne gut gefärbt, doch die Zellen blaß, verbreitert, aber nicht vom Stützkelch oder der Membr. reticularis abgehoben, die Zellgrenzen, besonders der Deiters'schen und Claudius'schen Zellen, unscharf. In der oberen Hälfte der Basalwindung (Fig. 4, *B*, Übersichtsbild, und Fig. 5), ist der Ductus cochlearis (Fig. 4, *d*) etwas ektatisch. Das Lumen desselben frei, nur an den Wänden desselben vereinzelte Eiterzellen und Siegelringzellen (Fig. 5, *DC*). Die Cortische Membran ist vollständig abgehoben, der innere abgelöste Teil haftet dem freien äußeren Teil schwanzartig an. Der Henlesche Streifen ist nicht sichtbar, ein Zeichen, daß die Membran geschädigt ist. Sie hat ein gequollenes, stellenweise körniges Aussehen, nur stellenweise ist sie normal streifig (Fig. 5, *CM*). Im Cortischen Organ sind die Pfeiler gut erhalten, die Haarzellen schmal, undeutlich, jedoch nicht vom Stützkelch abgehoben. Die Hensenschen Zellen sind hell, ihre Zellgrenzen undeutlich.

Im unteren Teile der Mittelwindung (Fig. 6) ist die Cortische Membran ebenfalls noch abgelöst (Fig. 6, *CM*), ihr Aussehen wie in der Basalwindung. Im Ductus cochlearis ist Eiter angesammelt (Fig. 6, *E*). Das Cortische Organ ist in gleichem Zustand wie im oberen Teile der Basalwindung, nur scheinen die Zellgrenzen der Hensenschen Zellen deutlicher (Fig. 8). Im oberen Teil der Mittelwindung (Fig. 7) und in der Spitzenwindung ist die Cortische Membran (Fig. 7, *m*) ganz normal, auch der Henlesche Streifen gut sichtbar. Am Cortischen Organ dieselben Veränderungen wie im unteren Teil der Mittelwindung. Im inneren Gehörgang Eiter, kein Nerv. Die in den Tractus spiralis foraminulentus eintretenden Nervenfasern sind gut erhalten. Die Nerven zwischen den Blättern der Lamina spiralis ossa und das Ganglion spirale sind ebenfalls erhalten und ohne besondere Veränderungen.

Digitized by Google
Original from UNIVERSITY OF CALIFORNIA
Generated on 2019-10-24 14:39 GMT / http://hdl.handle.net/2027/uc1.b3252762
Public Domain in the United States, Google-digitized / http://www.hathitrust.org/access_use#pd-us-google

Monatsschrift für Ohrenheilkunde und Laryngo-Rhinologie,
48. Jahrg., 4. Heft.

Dr. Erich Ruttin, Beitrag zur Histologie der akuten Labyrinthitis und der toxischen Veränderung des Endoneurons des Labyrinthes.

Fig. 1.

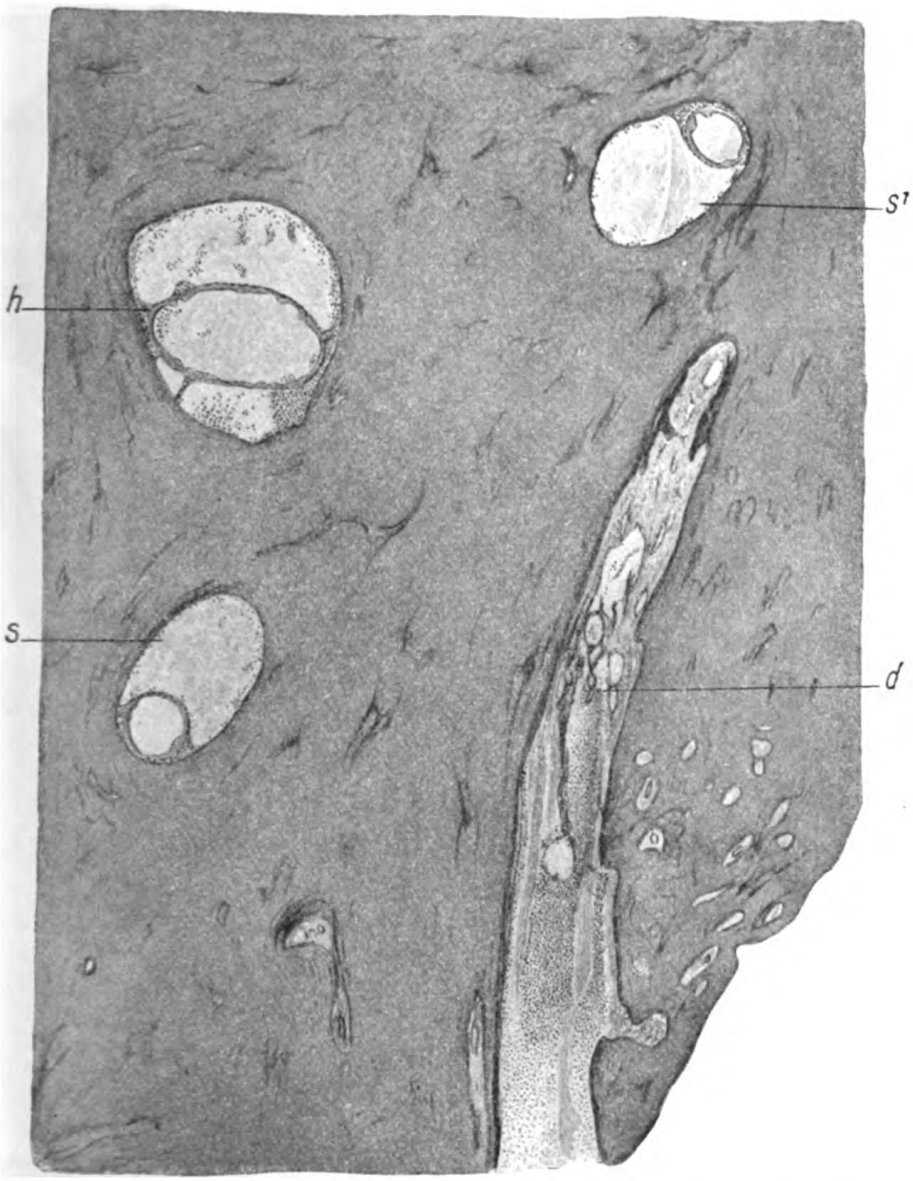

Schnitt durch die Bogengänge (vertikal zur Pyramidenachse). h = horizontaler Bogengang. $s\ s^1$ = sagittaler Bogengang. d = Ductus endolymphaticus.

Verlag von Urban & Schwarzenberg, Berlin und Wien. Druck von Gottlieb Gistel & Cie., Wien.

Digitized by Google
Original from UNIVERSITY OF CALIFORNIA
Generated on 2019-10-24 14:39 GMT / http://hdl.handle.net/2027/uc1.b3252762
Public Domain in the United States, Google-digitized / http://www.hathitrust.org/access_use#pd-us-google

Generated on 2019-10-24 14:39 GMT / http://hdl.handle.net/2027/uc1.b3252762
Public Domain in the United States, Google-digitized / http://www.hathitrust.org/access_use#pd-us-google

Digitized by Google

Original from
UNIVERSITY OF CALIFORNIA

Fig. 2.

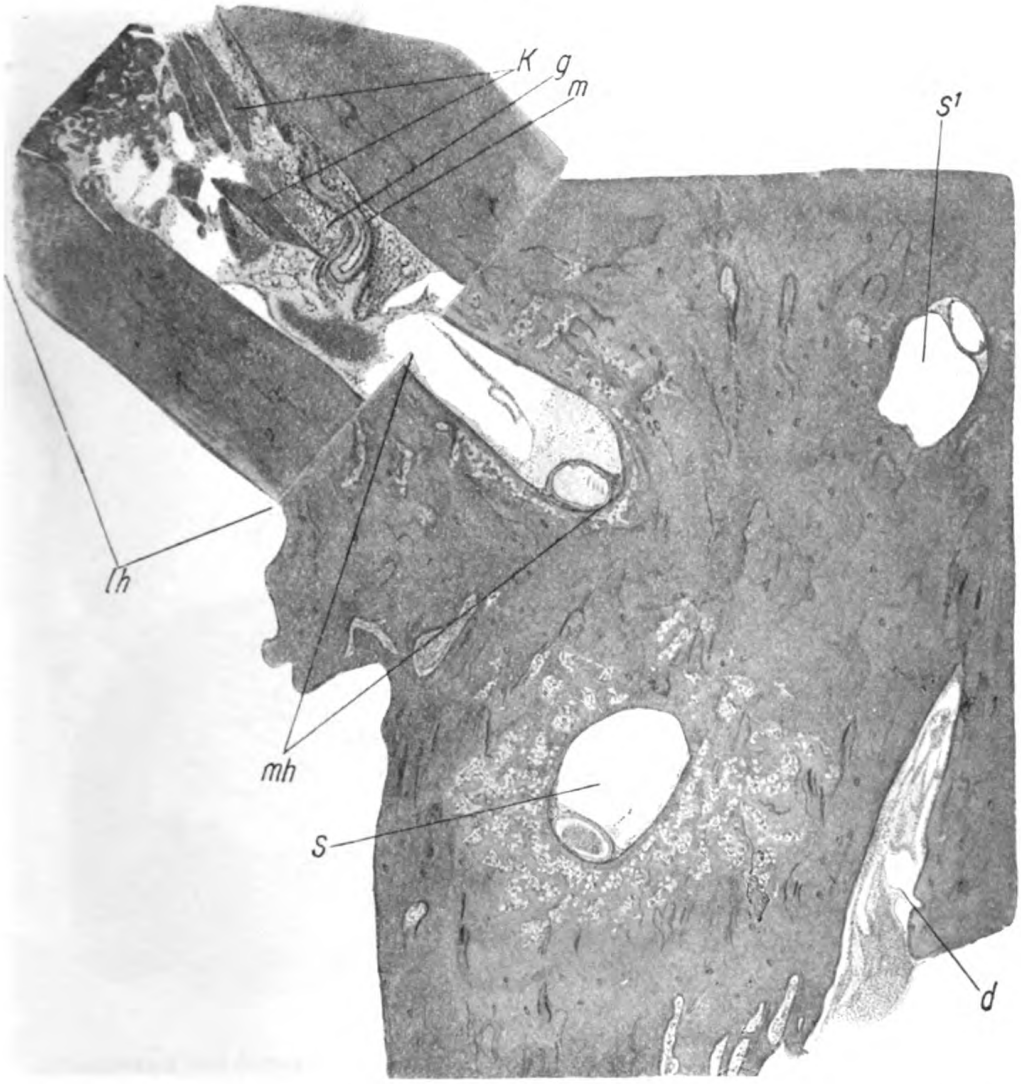

Schnitt durch die Bogengänge (vertikal zur Pyramidenachse). Das Stück *l h* **(= lateraler Schenkel des horizontalen Bogengangs) ist vergrößert an das Stück** *m h* **(= medialer Schenkel des horizontalen Bogengangs) angesetzt.** *K* **= Knochensplitter.** *g* **= Granulationsgewebe.** *m* **= gefalteter membranöser Bogengang.** *s s¹* **= sagittaler Bogengang.** *d* **= Ductus endolymphaticus.**

Verlag von Urban & Schwarzenberg, Berlin und Wien. Druck von Gottlieb Gistel & Cie., Wien.

Digitized by Google
Original from UNIVERSITY OF CALIFORNIA
Generated on 2019-10-24 14:40 GMT / http://hdl.handle.net/2027/uc1.b3252762
Public Domain in the United States, Google-digitized / http://www.hathitrust.org/access_use#pd-us-google

Generated on 2019-10-24 14:40 GMT / http://hdl.handle.net/2027/uc1.b3252762
Public Domain in the United States, Google-digitized / http://www.hathitrust.org/access_use#pd-us-google

Digitized by Google

Original from
UNIVERSITY OF CALIFORNIA

Fig. 3.

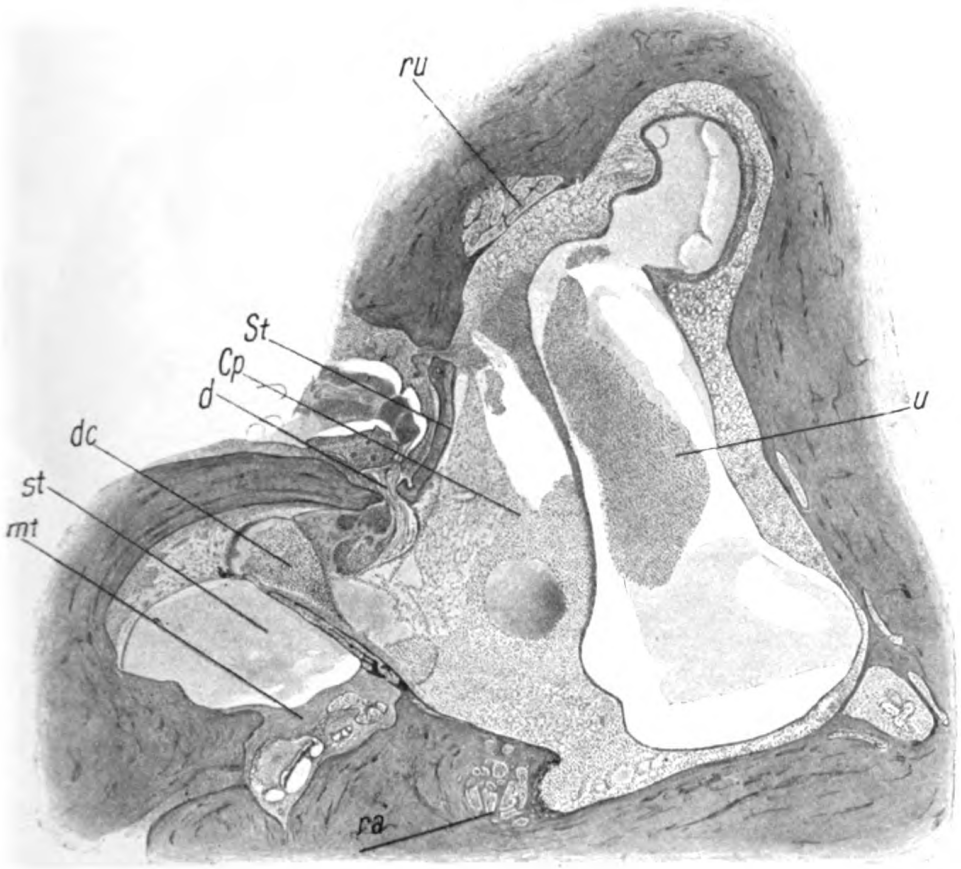

Vestibulum und Anfang der Schnecke. *u* = utriculus, mit Eiter gefüllt. *st* = Stapes. *Cp* = Cysterna perilymphatica. *d* = Durchbruch einer Cyste mit schleimig-eitrigem Inhalt durch das Ringband. *dc* = Ductus cochlearis mit Eiter gefüllt. *St* = Scala tympani. *mt* = Membrana tympani secundaria. *ra* = Ramus ampullaris inferior. *ru* = Ramus utriculo-ampullaris.

Verlag von Urban & Schwarzenberg, Berlin und Wien. Druck von Gottlieb Gistel & Cie., Wien.

Digitized by Google
Original from UNIVERSITY OF CALIFORNIA
Generated on 2019-10-24 14:40 GMT / http://hdl.handle.net/2027/uc1.b3252762
Public Domain in the United States, Google-digitized / http://www.hathitrust.org/access_use#pd-us-google

Generated on 2019-10-24 14:40 GMT / http://hdl.handle.net/2027/uc1.b3252762
Public Domain in the United States, Google-digitized / http://www.hathitrust.org/access_use#pd-us-google

Digitized by Google

Original from
UNIVERSITY OF CALIFORNIA

Monatsschrift für Ohrenheilkunde und Laryngo-Rhinologie,
48. Jahrg., 4. Heft.

***Dr. Erich Ruttin**, Beitrag zur Histologie der akuten Labyrinthitis und der toxischen Veränderung des Endoneurons des Labyrinthes.*

Fig. 4.

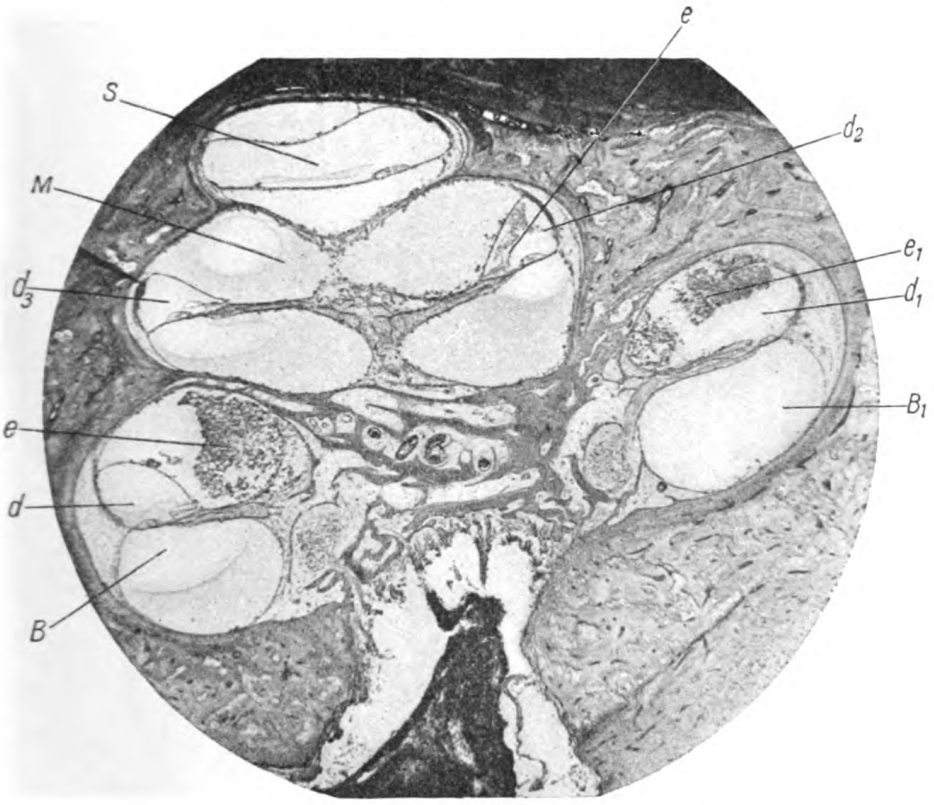

Übersichtsbild über die Schnecke. Mikrophotographie. BB_1 = Basalwindung. d = Ductus cochlearis (Cortische Membran nicht vorhanden!) e = eitriges Exsudat. d_1 = Ductus cochlearis. Hier Reissnersche Membran durchrissen, endo- und perilymphatischer Raum in Kommunikation. d_2 = Ductus cochlearis. Cortische Membran c abgehoben. d_3 = Ductus cochlearis normal. M = Mittelwindung. S = Spitzenwindung.

Verlag von Urban & Schwarzenberg, Berlin und Wien. Druck von Gottlieb Gistel & Cie., Wien.

Digitized by Google
Original from UNIVERSITY OF CALIFORNIA
Generated on 2019-10-24 14:40 GMT / http://hdl.handle.net/2027/uc1.b3252762
Public Domain in the United States, Google-digitized / http://www.hathitrust.org/access_use#pd-us-google

Generated on 2019-10-24 14:40 GMT / http://hdl.handle.net/2027/uc1.b3252762
Public Domain in the United States, Google-digitized / http://www.hathitrust.org/access_use#pd-us-google

Digitized by Google

Original from
UNIVERSITY OF CALIFORNIA

Fig. 5.

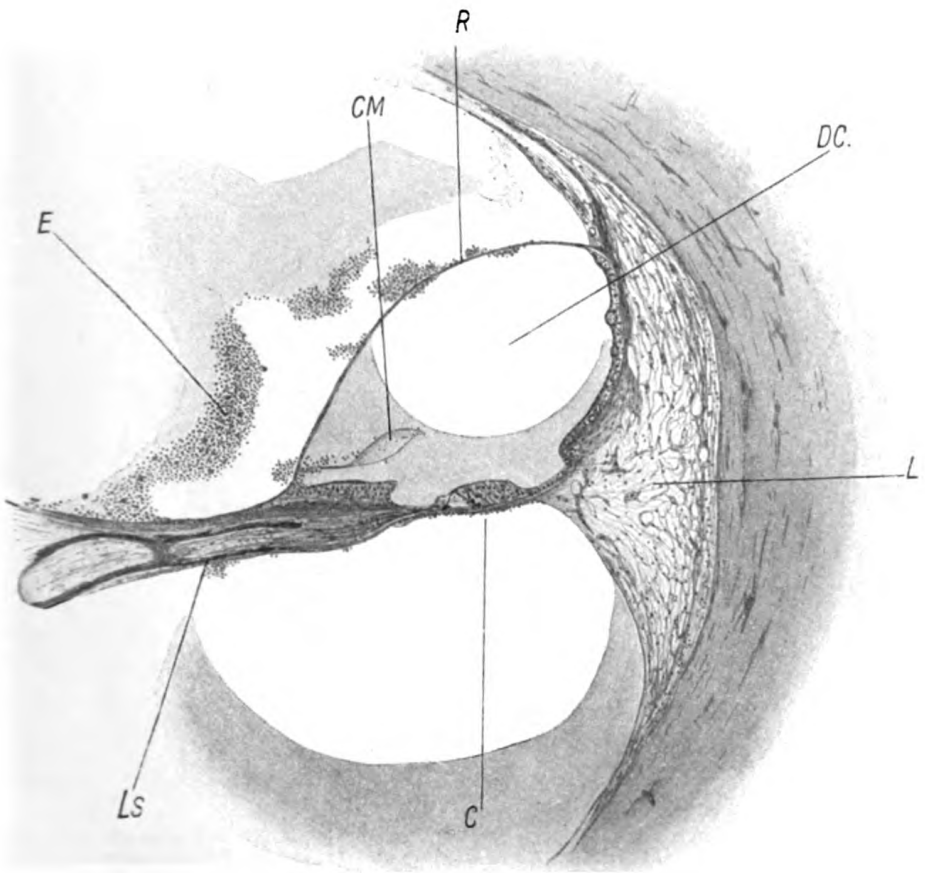

DC = Ductus cochlearis. *C* = Cortisches Organ. *CM* = Cortische Membran. *R* = Reissnersche Membran. *L* = Ligamentum spirale. *Ls* = Lamina spiralis ossea. *E* = Eitriges Exsudat.

Verlag von Urban & Schwarzenberg, Berlin und Wien. Druck von Gottlieb Gistel & Cie., Wien.

Digitized by Google
Original from UNIVERSITY OF CALIFORNIA
Generated on 2019-10-24 14:40 GMT / http://hdl.handle.net/2027/uc1.b3252762
Public Domain in the United States, Google-digitized / http://www.hathitrust.org/access_use#pd-us-google

Generated on 2019-10-24 14:40 GMT / http://hdl.handle.net/2027/uc1.b3252762
Public Domain in the United States, Google-digitized / http://www.hathitrust.org/access_use#pd-us-google

Digitized by Google

Original from
UNIVERSITY OF CALIFORNIA

Fig. 6.

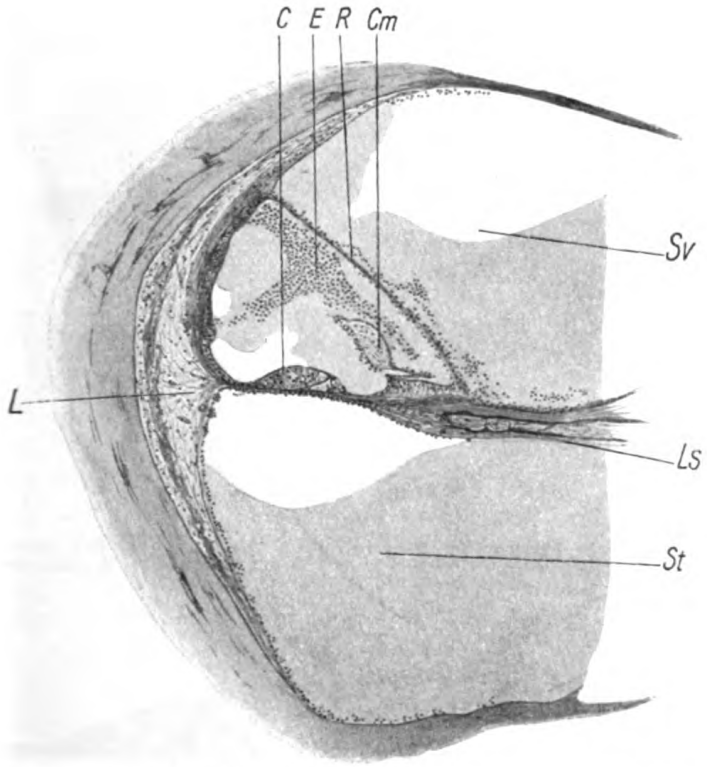

Unterer Teil der Mittelwindung *St* = Scala tympani. *Ls* = Lamina spiralis ossea. *Sv* = Scala vestibuli. *Cm* = Cortische Membran. *R* = Reissnersche Membran. *E* = Eitriges Exsudat im Ductus cochlearis. *C* = Cortisches Organ. *L* = Ligamentum spirale.

Verlag von Urban & Schwarzenberg, Berlin und Wien. Druck von Gottlieb Gistel & Cie., Wien.

Digitized by Google
Original from UNIVERSITY OF CALIFORNIA
Generated on 2019-10-24 14:40 GMT / http://hdl.handle.net/2027/uc1.b3252762
Public Domain in the United States, Google-digitized / http://www.hathitrust.org/access_use#pd-us-google

Generated on 2019-10-24 14:40 GMT / http://hdl.handle.net/2027/uc1.b3252762
Public Domain in the United States, Google-digitized / http://www.hathitrust.org/access_use#pd-us-google

Digitized by Google

Original from
UNIVERSITY OF CALIFORNIA

Fig. 7.

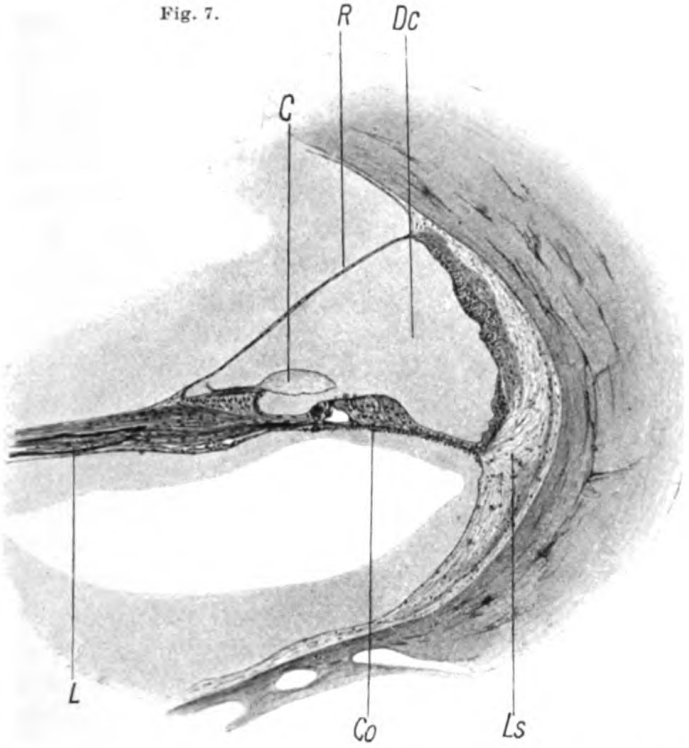

Oberer Teil der Mittelwindung. *L* = Lamina spiralis ossea. *C* = Cortische Membran. *R* = Reissnersche Membran. *Dc* = Ductus cochlearis. *Co* = Cortisches Organ. *Ls* = Ligamentum spirale.

Fig. 8.

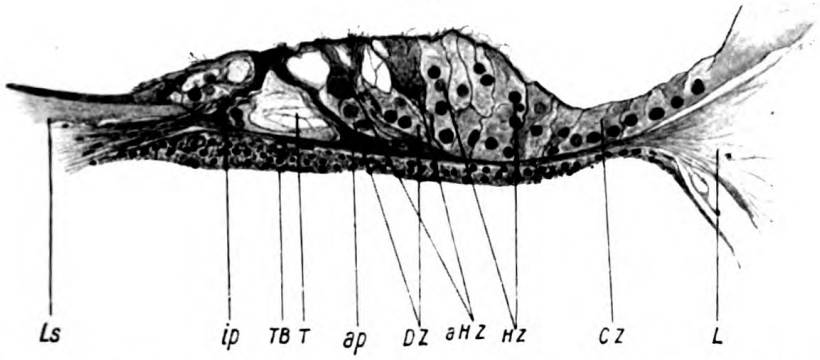

Cortisches Organ. *L* = Ligamentum spirale. *CZ* = Claudius'sche Zellen. *HZ* = Hensensche Zellen. *aHZ* = äußere Haarzellen. *DZ* = Deiters'sche Zellen. *ap* = äußere Pfeiler. *T* = Tunnel. *TB* = Tympanale Belegschichte. *ip* = innere Pfeiler. *Ls* = Lamina spiralis.

Verlag von Urban & Schwarzenberg, Berlin und Wien. Druck von Gottlieb Gistel & Cie., Wien.

Generated on 2019-10-24 14:40 GMT / http://hdl.handle.net/2027/uc1.b3252762
Public Domain in the United States, Google-digitized / http://www.hathitrust.org/access_use#pd-us-google
Digitized by Google
Original from UNIVERSITY OF CALIFORNIA

Generated on 2019-10-24 14:40 GMT / http://hdl.handle.net/2027/uc1.b3252762
Public Domain in the United States, Google-digitized / http://www.hathitrust.org/access_use#pd-us-google

Digitized by Google

Original from
UNIVERSITY OF CALIFORNIA

Betrachten wir nun die Ergebnisse der Krankengeschichte und des histologischen Befundes: Als die Pat. zur Beobachtung kam, hatte sie eine 4 Monate alte akute Otitis (im Anschluß an Influenza). Seit 8 Tagen meningitische Erscheinungen (Kopfschmerz, Erbrechen). Zur Zeit der Aufnahme war die Pat. anscheinend taub. (Laute Sprache mit Hörschlauch nicht gehört, Weber im Kopf, Rinne unendlich negativ, mittlere und tiefe Gabel nicht gehört.) Es bestand kein Nyst., die kalorische Reaktion war auslösbar. Leider war das Fistelsymptom nicht geprüft worden. Die Operation ergab eine Fistel im horizontalen Bogengang. Die histologische Untersuchung der Pyramide, die wegen des an der Spitze gelegenen Extraduralabscesses extrahiert worden war, ergab den oben genau detaillierten Befund. Dieser Befund ist nun in mehrfacher Hinsicht interessant: Zunächst ist die Tatsache bemerkenswert, daß die Schneckenfunktion erloschen scheint, während die Vestibularfunktion erhalten ist, trotzdem die eitrige Infiltration in beiden Teilen ziemlich gleich, vielleicht sogar im Vestibulum bedeutender zu sein scheint. Aber im vestibularen Teil ist die Kontinuität der membranösen Gebilde nicht getrennt, während in der Schnecke im Anfangsteil der Basalwindung die Reissnersche Membran zugrunde gegangen ist.

Der Einbruch der Eiterung aus der Trommelhöhle ist nicht durch die im horizontalen Bogengang befindliche Fistel, sondern durch das ovale Fenster erfolgt. Es ist nun ein besonders interessanter, meines Wissens bisher noch nicht erhobener Befund, daß der Einbruch aus einer der typischen von mir beschriebenen Cysten im ovalen Fenster erfolgt ist. Man sieht am Bilde (Fig. 3,*d*) und noch deutlicher am Präparat den Einbruch der schleimig-eitrigen Masse durch die untere Circumferenz des Ringbandes. Trotzdem es sich um eine akute Otitis handelt, ist die Eiterung im horizontalen Bogengang circumscript im perilymphatischen Raum dieses Bogengangs geblieben und erst der Einbruch durchs ovale Fenster war von der diffusen Labyrintheiterung gefolgt. Ob diese den Extraduralabsceß und die Meningitis hervorgerufen hat, wage ich nicht zu entscheiden, da der Beginn der Symptome anamnestisch 8 Tage zurückdatiert wird, die Eiterung im Labyrinth aber einen sehr frischen Eindruck macht, ohne Zeichen von Organisation, ausgenommen an der kleinen circumscripten Stelle der Bogengangsfistel. Allerdings ist der innere Gehörgang vollständig mit Eiter erfüllt. Dies könnte aber auch sekundär von der Meningitis aus sein.

Der Funktionsverlust der Schnecke ist wohl genügend erklärt durch die Ausfüllung der Cysterna perilymph. mit Eiter, der Zerreißung der Reissnerschen Membran und der Eröffnung des Schneckenkanals in der Basalwindung der Ansammlung von Eiter im Schneckenkanal der Mittelwindung und der teilweisen Abhebung der Cortischen Membran. Diese Abhebung der Cortischen Membran ist sicherlich kein Kunstprodukt, das geht schon daraus her-

Digitized by Google
Original from UNIVERSITY OF CALIFORNIA
Generated on 2019-10-24 14:40 GMT / http://hdl.handle.net/2027/uc1.b3252762
Public Domain in the United States, Google-digitized / http://www.hathitrust.org/access_use#pd-us-google

vor, daß die Cortische Membran in dem am meisten mit Eiter ausgefüllten unteren Teil der Basalwindung ganz fehlt, im oberen Teil der Basalwindung und im unteren Teil der Mittelwindung abgehoben ist, im oberen Teil der Mittelwindung und in der ganzen Spitzenwindung vollständig erhalten ist. Übrigens spricht auch die Einbettung der abgehobenen Membran im Eiter, wie sie in der unteren Hälfte der Mittelwindung zu sehen ist (Fig. 6), gegen eine artefizielle Abhebung. Im Gegenteil scheint diese Abhebung der Cortischen Membran in der Weise, daß sie mit dem am Labium vestibulare breit aufgehefteten Teil ganz abgehoben wird, so daß dieser nun schwanzartig der eigentlichen Membrana tectoria anhaftet, bei plötzlichen raschen Änderungen der Druckverhältnisse im Labyrinth sehr plausibel. Da die Membrana tectoria nach Hensen, Siebenmann, Shambough und anderen einen sehr wesentlichen Faktor für die Hörfunktion darstellt, so würde dieser Befund allein schon Taubheit erklären, selbst wenn nicht die oben erwähnte Eröffnung des Ductus cochlearis und die Ausfüllung mit Eiter vorläge. Daher ist auch der gute Zustand des Cortischen Organs nicht für seine Funktionstüchtigkeit beweisend, denn tatsächlich ist es im vorliegenden Fall in sehr gutem Zustand. Die Veränderungen, die hier im Cortischen Organ aufgetreten sind, sind als rein toxische aufzufassen, da postmortale und agonale ja in dem vorliegenden Falle nicht in Betracht kommen. Diese Veränderung besteht in einem Breit- und Hellwerden der Zelle, offenbar ein Quellungsprozeß des Protoplasmas, während man die von Wittmaack und Laurowitsch als postmortale Veränderung bezeichnete Kugelform sowie Abhebung vom Stützkelch bei Verbundenbleiben mit der Lamina reticularis, sowie die von denselben Autoren als agonale Veränderung bezeichneten homogenen Kügelchen tatsächlich im vorliegenden Falle nicht finden kann (Fig. 8, Cortisches Organ bei starker Vergrößerung). Allerdings hat Karl Beck bei seinen schönen Versuchen durch Injektion von Streptokokkentoxin keine wesentliche Veränderungen am Cortischen Organ gefunden, doch muß es wohl einen großen Unterschied geben, ob die Bakterientoxine von der Blutbahn aus wirken, oder ob es sich um eine so direkte Einwirkung wie bei einer frischen Labyrinthitis mit direktem Einbruch des Eiters handelt.

Das Erhaltensein der Funktion des Vestibularapparates zeigt wiederum die viel größere Resistenz dieses Apparates im Vergleich zur Cochlea. Merkwürdig und zunächst nicht sogleich verständlich erscheint die Abwesenheit von Nystagmus. Da wir aber nicht genau bestimmen können, an welchem Tage der Eitereinbruch erfolgt ist, wenn es sich auch nur um ganz wenige Tage handeln kann, so ist es möglich, daß der Nystagmus vor wenigen Tagen noch bestanden hat, aber bereits aufgehört hat, wie wir dies ja bei serösen Labyrinthitiden oft nach 2—3 Tagen sehen. Da hier die Funktion erhalten blieb, so muß man sich wohl den Vorgang ähnlich vorstellen; immerhin kann man wohl annehmen, daß eine derartige diffuse eitrige Labyrinthitis, die nur die

Digitized by Google
Original from UNIVERSITY OF CALIFORNIA
Generated on 2019-10-24 14:40 GMT / http://hdl.handle.net/2027/uc1.b3252762
Public Domain in the United States, Google-digitized / http://www.hathitrust.org/access_use#pd-us-google

Reissnersche Membran an einer Stelle zerstört, die Wände des häutigen Labyrinthes im übrigen nicht durchreißt und die Funktion des Vestibularapparates nicht ausschaltet, nach unseren klinischen Erfahrungen zu den Ausnahmen gehört.

Aus der Hals-, Nasen- und Ohrenabteilung des Philanthropin-Hospitals und der St. Marks Hospital Dispensary, New-York.

Ein Fall von Sinusthrombose, hervorgerufen durch Nekrose eines periostalen Lappens.[1])

Von Dr. **Otto Glogau**, Vorstand der Abteilung.

Herr P. D., 40 Jahre alt, suchte am 5. November meine Klinik in der St. Marks Hospital Dispensary auf. Er klagte über heftige Schmerzen und vollständigen Gehörsverlust am linken Ohre. Die Schmerzen dauerten bereits zwei Wochen an. Das Trommelfell war entzündet und vorgewölbt, aus einer kleinen, im rückwärtigen oberen Quadranten gelegenen Öffnung entleerte sich eitriger Ausfluß. Über Antrum und Warzenfortsatzspitze herrschte große Druckempfindlichkeit.

Nach vollzogenem Trommelfellschnitte wurde Pat. angehalten, zwei Tage lang heiße Umschläge und antiseptische Ausspülungen zu machen. Nach Verlauf dieser Frist war der Ausfluß zwar sehr frei und reichlich, die Schmerzen waren jedoch stärker und das Allgemeinbefinden schlechter geworden. Am 8. XI. wurde Pat. mit einer Temperatur von 101° Fahrenheit im St. Marks Hospitale aufgenommen. Am nächsten Tage vollführte ich an ihm eine einfache Mastoidoperation. Nach dem üblichen bogenförmigen Einschnitte wurde die Haut und das darunterliegende Gewebe bis auf die Faszie durchtrennt. Im Anschluß daran bildete ich einen periostalen Lappen nach Leland. Es war dies das erstemal, daß ich in vivo Dr. Lelands Methode, die bei ihrer Demonstration auf dem Neunten Internationalen Ohrenkongreß so großen Eindruck auf mich machte, ausführte. Ich befolgte dabei ganz die von Dr. Leland gegebenen Vorschriften: „Der klassische bogenförmige Einschnitt wird von der Höhe des oberen Ohrmuschelansatzes bis zur Warzenfortsatzspitze, 6 *mm* hinter dem Ohrmuschelrand, gemacht und die Haut mit dem darunterliegenden Gewebe bis zur Faszie durchtrennt. Die Gewebe werden dann nach vorne bis zum knorpeligen Gehörgang und nach rückwärts soweit als möglich abgelöst, wobei die Haut auf eine Ausdehnung von ungefähr $2^1/_2$—5 *cm* abgehoben wird. Der Lappen wird alsdann aus Periost und Faszie sowie dem dazwischenliegenden Bindegewebe gebildet. Das Messer dringt am rückwärtigen Rande

[1]) Vorgestellt in der otologischen Sektion der New York Academy of Medicine am 14. Februar 1914.

Digitized by Google
Original from UNIVERSITY OF CALIFORNIA
Generated on 2019-10-24 14:40 GMT / http://hdl.handle.net/2027/uc1.b3252762
Public Domain in the United States, Google-digitized / http://www.hathitrust.org/access_use#pd-us-google

der Warzenfortsatzspitze, unter rechtem Winkel zur Oberfläche, bis auf den Knochen, wobei der linke Zeigefinger als Führer dient, um eine Verletzung der Vena emissaria zu verhüten. Von der Spitze aus geht die Führung des Messers zuerst nach oben und rückwärts dem rückwärtigen Rande entlang, dann horizontal nach rückwärts ungefähr 8—13 *mm*, dann geradewegs nach oben zur Schläfenlinie, dann vorwärts zum rückwärtigen Rande des äußeren Gehörganges, jedoch ungefähr 12 *mm* über demselben. Der so gebildete Periostallappen, einschließlich des Ansatzes des M. sternocleidomastoideus wird dann vom Knochen mittelst starken Raspatoriums abgehoben, was manchmal große Schwierigkeiten bereitet. Wir haben alsdann einen hinreichend dicken Lappen mit einem vorne gelegenen breiten, gefäßreichen Ansatze vor uns. (George A. Leland (Boston), „A Periosteal Flap in Mastoid Operations", Transactions Ninth International Otological Congress, Boston 1912, S. 259.)

Nachdem auf diese Weise Lelands Periostallappen gebildet war, wurde die Warzenfortsatzhöhle eröffnet. Beim ersten Meißelschlage trat der von Eiter und Granulationsgewebe umgebene Sinus zutage. Die schützende Granulationswand des perisinuösen Abszesses hatte den Sinus augenscheinlich intakt erhalten. Seine Farbe und sonstige Beschaffenheit war normal, eine Thrombose konnte mit Sicherheit ausgeschlossen werden. Sämtliche Warzenfortsatzzellen waren durch Eiter und Granulationsgewebe zerstört. Die Warzenfortsatzhöhle wurde gründlich ausgeräumt, die Granulationen um das Antrum entfernt und das letztere etwas vergrößert. Die Höhle wurde alsdann mit heißer physiologischer Kochsalzlösung ausgewaschen.

Lelands Periostallappen war gebildet worden, ehe die Freilegung des Sinus vermutet werden konnte. Obwohl Leland seine Methode bloß bei unkomplizierten einfachen und radikalen Mastoidoperationen angewendet hatte, beschloß Verf. doch, von dem bereits gebildeten Periostallappen Gebrauch zu machen, schon um seine Anwendbarkeit bei komplizierten Warzenfortsatzverhältnissen zu erproben. Nach Dr. Lelands Vorschrift „wurde der Lappen so heruntergezogen, daß er den Aditus bedeckte und ein Stück seiner Spitze gegen die innere Antrumwand zu liegen kam. Die Lappenspitze wurde durch das abgerundete Ende eines dicken Gazedochtes in richtiger Lage im Antrum verankert, während der Rest des Lappens durch feste Verpackung gegen die rückwärtige Fläche der dünnen Kanalwand gepreßt wurde. Der äußere Teil der Höhle erhielt einen leichten Gazeverband. Die Wundlippen wurden alsdann mit Ausnahme einer ungefähr 2 *cm* großen Drainageöffnung vernäht".

Es sei darauf hingewiesen, daß besondere Sorgfalt verwendet wurde, um den Periostallappen von dem freigelegten Sinus fernzuhalten. Vier Tage nach der Operation wurde beim ersten Verbandwechsel die lose Gaze, jedoch nicht der „Anker" entfernt. Die Temperatur begann zu steigen und erreichte am

Digitized by Google
Original from UNIVERSITY OF CALIFORNIA
Generated on 2019-10-24 14:40 GMT / http://hdl.handle.net/2027/uc1.b3252762
Public Domain in the United States, Google-digitized / http://www.hathitrust.org/access_use#pd-us-google

fünften Tage 104·4° Fahrenheit. Der Pat. litt an äußerst heftigen Schmerzen an der linken Kopfhälfte, besonders bei Druck entlang dem inneren Rand des M. sternocleidomastoideus. Er begann zu husten und unangenehme Sensationen in der Brust zu verspüren. Am nächsten Tage fiel die Temperatur auf 101° Fahrenheit, wobei der Pat. erschöpfende Schweißabsonderung zeigte. Am 17. XI. (8 Tage nach der Operation) stieg die Temperatur auf 105° Fahrenheit. Diesem Temperaturanstieg ging ein 8 Minnten dauernder heftiger Schüttelfrost voran.

Da alle Symptome auf eine Sinusthrombose hinwiesen, beschloß Verf., die Wundhöhle explorativ zu eröffnen. Am 17. XI. wurde der Einschnitt durch die alte Wunde gemacht und die Höhle freigelegt. Es zeigte sich, daß der Periostallappen vom Antrum abgerückt, auf den Sinus gelagert und augenscheinlich vollständig nekrotisch war. Pulsierung konnte nicht festgestellt werden, auch trat keine Erweiterung oberhalb des komprimierenden Fingers ein. Durch Entfernung des dazwischen liegenden Knochens wurde alsdann der Sinus bis zum Bulbus jugularis hinab und nach rückwärts bis zum Torcular freigelegt, wobei er sich auf der ganzen freigelegten Strecke als verfärbt und hart erwies. Hierauf wurde eine Explorationsnadel eingeführt, ohne daß jedoch Blut aspiriert werden konnte. Die Sinuswand wurde alsdann ihre ganze Dicke hindurch eingeschnitten. Es trat keine Blutung ein. Ein vom Bulbus bis zum Torcular reichender Thrombus füllte den Sinus vollständig aus. Verf. entschloß sich, die Vena jugularis vor Entfernung des Thrombus zu unterbinden. Die Warzenfortsatzwunde wurde daher temporär mit Gaze bedeckt und der Hals antiseptisch gereinigt. Der Einschnitt wurde dem vorderen Rande des M. sternocleidomastoideus entlang gemacht und erstreckte sich von der Höhe des Oberkieferwinkels bis zur Cartilago cricoidea. Nach Durchtrennung der oberflächlichen Gewebe mittelst des Skalpells wurden die tieferen Gebilde durch stumpfe Dissektion erreicht und die gemeinsame Scheide eröffnet. Nach vorsichtiger Trennung vom N. pneumogastricus und der Carotis wurde die Vena jugularis freigelegt. Die Vene war augenscheinlich mit Blutcoagulum bis zum Eintritt der Vena facialis gefüllt; 12 *mm* unterhalb der letzteren wurde die Vena an zwei 25 *mm* von einander entfernten Stellen unterbunden und durchschnitten. Die Vena jugularis wurde alsdann nach oben gegen den Bulbus jugularis freigelegt und so hoch als möglich unterbunden. Nach Unterbindung der zuführenden Venen wurde der thrombosierte Abschnitt der Vena jugularis entfernt. Ein Guttaperchadrain wurde alsdann vom oberen bis zum unteren Wundwinkel eingeführt und die Wunde darüber vernäht. Hierauf wurde der Verband von der Mastoidwunde entfernt und der thrombosierte Sinus leicht hinab zum Bulbus und rückwärts zum Torcular ausgekratzt, bis freier Blutfluß erfolgte. Die Lippen der eröffneten Sinuswand wurden mittelst Gaze komprimiert und die Warzenfortsatzwunde mit einem Verband versehen.

Digitized by Google
Original from UNIVERSITY OF CALIFORNIA
Generated on 2019-10-24 14:40 GMT / http://hdl.handle.net/2027/uc1.b3252762
Public Domain in the United States, Google-digitized / http://www.hathitrust.org/access_use#pd-us-google

Am nächsten Tage trat Schwellung und Ödem der entsprechenden Gesichtsseite auf, um nach fünf Tagen wieder zu verschwinden. Die Temperatur fiel sofort nach der Operation ab und näherte sich mit leichten Schwankungen bald der Norm. Die Wunde am Hals und hinter dem Ohre heilten rasch. Pat. genas völlig und wurde 11 Tage nach Entfernung des Thrombus aus dem Spitale entlassen.

Der Pat. wurde nicht vorgestellt, um Dr. Lelands Methode des periostalen Lappens in Mißkredit zu bringen. Obgleich er genau nach Dr. Lelands Vorschriften gebildet war, blieb der Lappen nicht am Antrum haften, sondern wanderte auf den Sinus über. Dr. Leland selbst hat einige Fälle aufzuweisen, wo „der Periostallappen sich vom Antrum losgerissen hatte". Er erklärt dieses Mißgeschick durch die Kürze des Lappens und rät an, „den Lappen von seinem neuen Anheftungspunkte loszureißen und ihn wieder über dem Antrum zu verankern".

Es ist in unserem Falle schwer zu entscheiden, ob der Periostallappen infolge mangelhafter Ernährung oder durch Infektion nekrotisch wurde. Wie dem auch sei, die Sinusthrombose selbst ist zweifellos durch die Nekrose des periostalen Lappens hervorgerufen. Verf. hat noch keine Erfahrung mit dem Periostallappen bei unkomplizierten Mastoidoperationen. Der obige Fall wurde nur berichtet, um von der Verwendung von Lelands Periostallappen abzuraten, wenn entweder Sinus oder Dura freigelegt ist.

Die pathologisch-anatomischen Eigentümlichkeiten des Ohres bei der Rachitis und ihre Bedeutung.[1])

Vorläufiger Bericht von Dr. **L. E. Komendantow.**

Die Rachitis ist schon seit einigen Jahrzehnten Diskussionsthema der Medizin und es hat sich mit der Zeit eine umfangreiche Literatur angesammelt, jedoch ist in dieser Frage noch vieles ungeklärt. Wenn es bisher noch nicht gelungen ist, die Ätiologie der Rachitis und die Beziehungen derselben zu den einzelnen Organen genügend zu klären, so ist zweifellos die Bedeutung dieser Erkrankung für das Ohr noch vollkommen unklar. Die Ohrenärzte haben sich, wie aus folgendem ersichtlich, bisher wenig für diese Krankheit interessiert, denn eine Literatur über die Beziehungen dieser Erkrankung zu dem Zustande der Ohren fehlt absolut, wenn man einige zufällige Hinweise nicht in Betracht zieht, wie z. B., daß eine eitrige Ohrenentzündung bei Rachitikern verhältnismäßig häufig zu finden ist (Eitelberg), daß die Knochen bei ihnen weicher

[1]) Referat, vorgetragen in der Gesellschaft der Spezialisten für Ohrenheilkunde in Moskau, 31. X. 1912.

Digitized by Google
Original from UNIVERSITY OF CALIFORNIA
Generated on 2019-10-24 14:40 GMT / http://hdl.handle.net/2027/uc1.b3252762
Public Domain in the United States, Google-digitized / http://www.hathitrust.org/access_use#pd-us-google

sind und bei der Operation eine hellrote Färbung zeigen (Muck), und wenn man ferner 2—3 zufällige Beschreibungen des Ohrenbefundes bei Rachitis nicht erwähnt, welche nicht einmal eine genauere Angabe über das mikroskopische Bild der Erkrankung enthalten. Eine Erklärung hierzu ist vielleicht darin zu suchen, daß die Rachitis, bis fast in die letzte Zeit hinein, für eine ausschließliche Knochenerkrankung gehalten wurde, welche zur Zeit der Pubertät, ja, häufig noch viel früher, „spurlos" verschwindet. Ich sage deshalb „spurlos", weil die Knochenveränderungen — die harte Konsistenz und die große Brüchigkeit — den Rachitiker, und damit auch den Arzt, weniger beunruhigen. Freilich behalten die Extremitäten, wenn sie sich in der Zeit der Erweichung der Knochen stärker deformiert haben, manchmal ihre unregelmäßige Form, auch nach Ablauf der Rachitis — aber diese Veränderungen sind doch nicht so häufig, und kommen dann meist in die Behandlung der Chirurgen. Auch die Knochen des Schädels nehmen, wie bekannt, vielfach an den rachitischen Prozessen teil — ob nun aber auch das Felsenbein, und in welcher Form, wenn es erkrankt, an der Rachitis teilnimmt — das ist eine vollends unaufgeklärte Frage. In den zufälligen Beschreibungen rachitisch veränderter Ohren, wie z. B. bei der Beschreibung eines Cholesteatomes des Mittelohres, bei einem 3jährigen Rachitiker (Dr. Schoetz), wird auf die Anwesenheit von osteoidem Gewebe hingewiesen. Es wäre ja auch a priori nicht richtig anzunehmen, daß die Pyramide und das Ohr nicht auch geschädigt werden sollten, wenn die Schuppe des Os temporale, wie Dr. Rasumowsky in seiner Dissertation über die Rachitis des Schädels sagt, befallen wird, und dieses ganz besonders, da das Felsenbein sehr reich an Knorpel ist. Die Rachitis zeigt sich am deutlichsten am Knochen, besonders an der Knorpelknochengrenze, ist aber zu gleicher Zeit auch ein allgemeines Leiden. So finden wir bei der Rachitis Herabsetzung der Erythrocyten (bis 2 Millionen) und Vermehrung der Leukocytenzahl; unter den roten Blutkörperchen sehen wir kernhaltige; ferner sind auch Veränderungen an der Milz, den Lymphdrüsen und den übrigen Organen zu vermerken.

Die oben kurz wiedergegebenen, wenig geklärten Verhältnisse dieser speziellen Frage und ein Vorschlag des Herrn Prof. Posharissky haben mich dazu bestimmt, die pathologisch-anatomischen Eigentümlichkeiten rachitisch veränderter Ohren und ihre Bedeutung zum Thema meiner Dissertation zu wählen. Die Resultate meiner Untersuchungen will ich nun, in Form eines vorläufigen Berichtes, kurz berichten.

Das von mir pathologisch-anatomisch untersuchte Material besteht aus 35 Paaren von Schläfenbeinen, welche Rachitikern im Alter von $5^1/_2$ Monaten bis 4 Jahren entnommen sind; einem Schläfenbeinpaar eines 15jährigen, schwer rachitisch erkrankt gewesenen, bei welchem allgemeine Sklerose der Knochen mit Deformation der Extremitäten und der Rippen gefunden wurde. In allen Fällen ist die Diagnose Rachitis makroskopisch bei der Sektion, durch Prof.

Digitized by Google
Original from UNIVERSITY OF CALIFORNIA
Generated on 2019-10-24 14:40 GMT / http://hdl.handle.net/2027/uc1.b3252762
Public Domain in the United States, Google-digitized / http://www.hathitrust.org/access_use#pd-us-google

Posharissky oder durch Prosektor Dr. Krinitzki, bestätigt worden. Zur vergleichenden Einschätzung des Materials habe ich, gleichzeitig, weitere 75 Paare von Schläfenbeinen, welche Kindern im Alter von 8 Tagen bis zu 4 Jahren entnommen sind, bei denen makroskopisch keine Rachitis festgestellt worden war, der pathologisch-anatomischen Untersuchung unterzogen. Ferner 16 Paar Schläfenbeine syphilitischer Kinder im Alter von 16 Tagen bis $1^1/_2$ Jahr und schließlich noch 10 Paar Schläfenbeine Erwachsener im Alter von 46 bis 68 Jahren.

Das Material ist, nach Fixierung in 10% Formalin und Entwässerung in Alkohol, durch 4—6 Wochen in 33% Ameisensäure dekalziniert worden, darauf die Säure ausgewaschen, das Präparat entwässert und, nach den üblichen Regeln, in Celloidin eingegossen. Die Schnitte wurden mit Hämatoxylin-Eosin, Karmin und auch nach van Gieson gefärbt. Die Hämatoxylin-Eosinfärbung erwies sich am geeignetsten, indem sie die schärfsten mikroskopischen Bilder gab. Die genannte Färbung habe ich, auf den Rat des Prof. Posharissky hin, gewählt. Die Bearbeitung des Materiales, bei welcher ich im Durchschnitt ca. 30 Präparate aus jedem Knochenpaare angefertigt habe, erlaubt mir, folgende Schlüsse über die Beschaffenheit der rachitisch veränderten Ohren zu ziehen.

1. In allen Teilen des Schläfenbeines, so auch in den Gehörknöchelchen, wird — je nach der Schwere des Falles, mehr oder minder viel osteoiden Gewebes abgelagert. Besonders ausgedehnte Ablagerungen finden sich, in vielen Fällen, auf dem Promontorium und überhaupt auf der medialen Seite der Paukenhöhle, unmittelbar unter dem Periost und der Schleimhaut. Dank diesen Auflagerungen entstehen, naturgemäß, Vertiefungen und Verengerungen der Nischen. Auf der Seite der Gehirnhaut sind die Ablagerungen von osteoidem Gewebe sehr gering. In den Gehörknöchelchen lagert sich das osteoide Gewebe ebenso, d. h. rings um die Havers'schen Kanäle und an der Peripherie ab.

2. Das lymphoide Knochenmark der Kinder ist, wie überhaupt bei der Rachitis, durchsetzt von vielfachen Gefäßen mit lymphoiden Anhäufungen und hellen Flecken, bedingt durch bindegewebige Wucherungen im Knochenmark — die sogenannten Zieglerschen hellen Nester; stellenweise wird in den Markhöhlen, wie dieses überhaupt für die Rachitis charakteristisch ist, bindegewebige Umwandlung beobachtet — Ersetzung des Markes durch lockeres Bindegewebe, welches reichlich von Gefäßen durchsetzt ist.

3. Die Schleimhaut und das Periost sind verdickt, von zahlreichen Gefäßen durchwuchert. Dieses ist ebenfalls ein Merkmal der Rachitis.

4. Die Knorpelinseln in der Labyrinthkapsel bleiben, ebenso wie auch in den übrigen Teilen des Felsenbeines, abnorm lange erhalten. Nach Angabe von Alexander verschwinden sie normaliter zu Anfang des 2. Lebensjahres. Die Lokalisation der Knorpelinseln in der Pyramide ist noch v. Kölliker in seiner Embryologie im allgemeinen angegeben. Außer den zahlreichen Körnern

Digitized by Google
Original from UNIVERSITY OF CALIFORNIA
Generated on 2019-10-24 14:40 GMT / http://hdl.handle.net/2027/uc1.b3252762
Public Domain in the United States, Google-digitized / http://www.hathitrust.org/access_use#pd-us-google

in der Labyrinthkapsel, werden größere Knorpelanhäufungen in der Gegend der Labyrinthfenster, im Promontorium, in der Basis des Modiolus und gleichfalls 1—2 Anhäufungen lateral von der Labyrinthkapsel gefunden. Der Knorpel färbt sich stellenweise mit Hämatoxylin-Eosin überhaupt nicht, wie dieses für normalen Knorpel charakteristisch wäre, stellenweise jedoch zeigt er die Folgen von stärkerer Verkalkung und färbt sich ausgesprochen blau.

5. In einigen Fällen erhält sich um die primäre Knochenkapsel des Labyrinthes längere Zeit eine Schicht von Markräumen, welche die Kapsel von der übrigen Masse des Schläfenbeines trennt.

6. Sehr lange bleiben breite, mit Bindegewebe angefüllte Knochenspalten, welche aus der Paukenhöhle zum Bulbus venae jugularis und in die Schädelhöhle führen, offen, ebenso solche zwischen der Tuba Eustachii und dem Canalis arteriae carotidis. Auf das Vorhandensein von Knochenspalten an der genannten Stelle rachitisch veränderter Ohren haben bereits Kiesselbach, Brückner, Zuckerkandl, Hartmann und andere in ihren Arbeiten hingewiesen. Kiesselbach, und noch vor ihm Brückner, wollen diese Erscheinungen dadurch erklären, daß der rachitisch veränderte Knochen weniger widerstandsfähig sei und bei Druck von der Seite her leichter resorbiert würde, ähnlich den Erscheinungen, wie wir sie bei Craniotabes am Hinterhaupte beobachten.

7. In den rachitisch veränderten Ohren findet sich beständig eine größere Menge von myxoidem Gewebe. Entgegengesetzt der angenommenen Auffassung, daß das myxoide Gewebe, als ein im embryonalen Zustande befindlicher Teil des Organismus, mit dem 13. bis 16. Lebensmonate verschwinde — wie dieses vom II. allrussischen Otologenkongresse festgestellt worden ist — ergibt sich aus meinen Beobachtungen, daß bei geschwächten Kindern myxoides Gewebe in der Regel während der Dauer längerer Jahre zu finden ist und sich unter gewissen Umständen auch ais ins völlig erwachsene Alter erhält. Bei rachitischen Individuen sind die Reste von myxoidem Gewebe besonders bedeutend.

Geht man nun zu der Bewertung der beschriebenen pathologisch-anatomischen Eigentümlichkeiten rachitisch veränderter Ohren und zu deren Bedeutung für die Pathologie und Funktion des Ohres über, so muß Folgendes anerkannt werden.

Erstens schafft die Gegenwart größerer Reste myxoiden Gewebes dem länger dauernden Verlauf eitrig-entzündlicher Prozesse günstige Bedingungen. Das myxoide Gewebe bildet bei der Rückbildung in die verschiedensten Richtungen gehende Stränge und Züge im Ohr und gibt, indem es sich in kompakteren Massen abschnürt, polypöse Vorbuchtungen, welche mit den Wänden durch eine Reihe von Zügen verbunden und von zahlreichen Hohlräumen umgeben sind. Die Gesamtheit dieser Verhältnisse setzt dem, aus den Hohlräumen des Ohres rinnenden Eiter Hindernisse in den Weg.

Digitized by Google
Original from UNIVERSITY OF CALIFORNIA
Generated on 2019-10-24 14:40 GMT / http://hdl.handle.net/2027/uc1.b3252762
Public Domain in the United States, Google-digitized / http://www.hathitrust.org/access_use#pd-us-google

Zweitens weisen die breitklaffenden Knochenspalten der eitrigen Infektion bei einer Entzündung des Ohres, die Verbreitungsbahnen.

Drittens erhält sich das myxoide Gewebe hauptsächlich in den Vertiefungen und Nischen. Es umgibt die Steigbügelbögen (wie auch im Falle Schoetz), verbindet dieselben mit den Wänden der Nischen und bildet, indem es sich, wie schon Politzer ausgeführt hat, mit der Zeit verdichtet, bindegewebige Stränge. Diese Stränge behindern im Verein mit den Periostverdickungen, den Vertiefungen und Verengungen der Nischen die Beweglichkeit des Steigbügels. So lagen auch die Verhältnisse bei dem, von Dr. Moos und Dr. Steinbrügge beschriebenen rachitischen Kretin, bei welchem beiderseitige Vertiefung und Verengerung des ovalen Fensters beobachtet wurden, und einerseits Ankylose des Steigbügels im Fenster. (Der andere Steigbügel befand sich in embryonalen Zustande: der Bogen von der Basis getrennt.) Die Steigbügelbögen waren durch bindegewebige Stränge mit den Wänden der Nischen verbunden.

Viertens beschränken die Schleimhautverdickungen, welche durch die Umwandlung des, die Gehörknöchelchen umgebenden myxoiden Gewebes entstehen, die Beweglichkeit der Knöchelchen. — Dr. Eitelberg will bei Besichtigung von 500 Ohren Rachitischer nur in 39 Fällen ein normales Trommelfell gefunden haben.

Fünftens ist anzunehmen, daß das verdickte Periost und die osteoiden Ablagerungen auf dem Promontorium und in der Basis Modioli, nach ihrer Sklerosierung, die Blutzirkulation in den Gefäßen des Labyrinthes behindern, welche eng mit denen der Paukenhöhle verbunden sind.

Nach Merkel führt schon die Unbeweglichkeit des Stapes, an und für sich, zu Atrophie des kortischen Organes und zu Taubheit, demnach müssen also Bewegungshemmungen des Steigbügels verbunden mit Versorgungsstörungen des Labyrinthes, in ausgesprochenen Fällen, auch Funktionsstörungen des Labyrinthes zur Folge haben. Im Falle von Moos und Steinbrügge war zu alledem noch eine deutliche Verengerung des Porus acusticus internus zu verzeichnen. Zu dem Gesagten wäre noch hinzuzufügen, daß das osteoide Gewebe und die Knorpelnester, beim Abklingen der Rachitis und Einsetzen eines gesteigerten Verknöcherungsprozesses, ebenso wie dieses für die übrigen Knochen des Körpers nachgewiesen ist, eine härtere Konsistenz erhalten (Müller, Leser, Fränkel). All dieses läßt voraussetzen, daß auch das Schläfenbein beim Abklingen der Rachitis, eine ungleiche Konsistenz in seinen verschiedenen Teilen aufweisen muß.

Zur näherer Erläuterung verweise ich auf das bereits erwähnte Präparat, welches einem Fünfzehnjährigen, der in seiner Kindheit eine schwere Rachitis durchgemacht hat, entnommen ist. Hier finden sich die Knochen im Stadium einer allgemeinen postrachitischen Sklerose. In diesem Präparate kann man fast alle obengenannten postrachitischen Veränderungen beobachten.

Digitized by Google
Original from UNIVERSITY OF CALIFORNIA
Generated on 2019-10-24 14:40 GMT / http://hdl.handle.net/2027/uc1.b3252762
Public Domain in the United States, Google-digitized / http://www.hathitrust.org/access_use#pd-us-google

Vor allem fällt einem ins Auge, daß sich das Knochengewebe, bei Hämatoxylin-Eosinfärbung, nicht gleichmäßig färbt: neben der roten Färbung des normalen Knochens kommen deutlich blau gefärbte Herde vor. Sie sind in der Kapsel, in der Basis Modioli, um das ovale Fenster und im Promontorium gelegen. Bisweilen finden sich in diesen Nestern noch kaum bemerkbare Knorpelnester. Der Bau dieser Herde ist porös. Das Knochenmark ist nicht mehr entzündet, sondern enthält Fett und lymphoide Anhäufungen. Stellenweise sind die Markhöhlen von lockerem Bindegewebe erfüllt und von breiten Gefäßen durchsetzt. Der Steigbügel ist mit der Wand der Nische eng durch bindegewebige Züge verbunden. Die Steigbügelplatte ist um einigemal verdickt. Die dem Antrum benachbarten Zellen sind mit myxoidem Gewebe angefüllt. An vielen Stellen, besonders an den dem Antrum anliegenden Teilen haben die osteoiden Gewebe, auch nach der Verkalkung, ihre charakteristische Färbung erhalten. Ebenfalls hat sich die blaue Färbung der großen Knorpelnester, welche intensiverer Kalkablagerung unterworfen gewesen sind, und gleichfalls die Färbung der unbedeutenderen Knorpelkörner, im Bereiche des ovalen Fensters und der Schneckenkapsel, erhalten und gibt dem ganzen Knochen an diesen Stellen eine bläuliche Schattierung. Wenn man nun die Gesamtheit der pathologisch-anatomischen Eigentümlichkeiten der Ohren bei Rachitis und die postrachitischen Veränderungen derselben aufmerksam überblickt und wenn man die Bedeutung dieser Erscheinungen für die Pathologie des Ohres kritisch einschätzt, so fällt einem unwillkürlich die völlige Gleichheit des erhaltenen Bildes mit dem einer anderen Erkrankung des Ohres, welche unter dem Namen der Otosklerose bekannt ist, ins Auge. Der italienische Otologe Ferreri vertritt auf Grund seiner klinischen Beobachtungen und Erfahrungen die strikte Meinung, daß die Otosklerose von einer inneren Intoxikation des Organismus, auf dem Boden der Rachitis und der Osteomalazie, abhängt. Ich bin nicht in allem mit der Lehre Ferreris einverstanden und kann die Rachitis nicht absolut als ätiologisch unbedingte Grundlage für die Otosklerose hinstellen, muß aber doch auf die frappierende Ähnlichkeit des mikroskopischen Bildes dieser beiden Erkrankungen hinweisen. Selbstverständlich muß, beim Vergleich der beiden Krankheiten und dem vorausgesetzten Zusammenhang der Rachitis mit der Otosklerose stets im Auge behalten werden, daß nicht jeder Fall von Rachitis eine Otosklerose hervorruft, ebenso wie nicht jede Rachitis von Wirbelsäulendeformationen oder rachitischem Becken begleitet ist.

Ich will Ihre Aufmerksamkeit nicht durch Aufzählen der Ihnen gut bekannten, klinischen und pathologisch-anatomischen Erscheinungen der Otosklerose in Anspruch nehmen, sondern werde mich mit der vergleichenden Aufzeichnung der charakteristischen Eigenheiten bei Otosklerose mit den entsprechenden Eigenheiten bei der Rachitis begnügen.

Generated on 2019-10-24 14:40 GMT / http://hdl.handle.net/2027/uc1.b3252762
Public Domain in the United States, Google-digitized / http://www.hathitrust.org/access_use#pd-us-google
Digitized by Google
Original from UNIVERSITY OF CALIFORNIA

1. Die Otosklerose ist durch erhöhte Konsistenz der Pyramide charakterisiert.
(Politzer, Habermann etc.)

2. Die otosklerotischen Herde bestehen aus porösem Knochen.
(Ostmann, Brühl, Politzer, Hartmann, Siebenmann.)

3. Die Schleimhäute des Mittelohres und des Periosts sind bei der Otosklerose verdickt und gefäßreich.
(Alexander etc.)

4. Die Knochenhohlräume sind bei der Otosklerose zum Teil von Mark, zum Teil von lockerem Bindegewebe mit breiten und zahlreichen Gefäßen erfüllt.
(Alexander etc.)

5. Die otosklerotischen Herde sind durch Knorpel präformiert.
(Siebenmann, Alexander etc.)

6. Die sklerotischen Nester färben sich anders als der normale Knochen: bläulich, bei Hämatoxylin-Eosinfärbung (rot-blau oder dunkelrot).
(Alexander.)

Die Knochen zeigen nach der Rachitis erhöhte Konsistenz.
(Müller, Lexer, Fränkel, Heubner etc.)

Die poröse Beschaffenheit der Knochen ist charakteristisch für die Rachitis.
(Rasumowsky.)

Das Periost ist bei Rachitis verdickt und gefäßreich.
(Rasumowsky, Kassowitz, Heubner.)

Das Knochenmark ist bei der Rachitis sehr blutreich und von Gefäßen durchsetzt. Es hat die Neigung zu bindegewebiger Umwandlung.
(Kassowitz, Rasumowsky, Pommer.)

Die Knorpelnester erhalten sich bei der Rachitis äußerst lange Zeit.
(Meine Beobachtung, teils auch die von Preysing.)

Die Knorpelrester, welche beim Abklingen der Rachitis stärker verkalkt werden, haben auch eine andere Färbung — bläulich bei Hämatoxylin-Eosinfärbung.
(Siehe meine Präparate.)

7. Die Lokalisation der Knorpelnester bei der Rachitis und der sklerotischen Herde bei Otosklerose ist die gleiche.

8. Neben den sklerotischen Nestern bei der Otosklerose trifft man auch Streifen mit dem Charakter osteoider Färbung.
(Panse, Siebenmann, Ostmann etc.)

Nach dem Abklingen der Rachitis erhält sich die Färbung der osteoiden Gewebszüge, auch bei der rachitischen Sklerose.
(Siehe meine Präparate.)

9. Bei der Otosklerose trifft man oft eine feste Verankerung des Steigbügels im ovalen Fenster.
(Siebenmann, Habermann, Brühl etc.)

Die Rester des myxoiden Gewebes erhalten sich am längsten in den Nischen (cf. Schoetz); sie bilden, indem sie härter werden, bindegewebige Stränge, welche oft die Bögen des

Generated on 2019-10-24 14:40 GMT / http://hdl.handle.net/2027/uc1.b3252762
Public Domain in the United States, Google-digitized / http://www.hathitrust.org/access_use#pd-us-google
Digitized by Google
Original from UNIVERSITY OF CALIFORNIA

	Steigbügels mit der Wand der Nischen verbinden. Im Verein mit dem übrigen ergeben diese Tatsachen günstige Verhältnisse zur festen Verankerung des Steigbügels.
10. Bei der Otosklerose wird die Vertiefung der Nischen beobachtet. (Siebenmann, Politzer etc.)	Bei der Rachitis wird auf die Wandungen der Paukenhöhle eine mehr oder minder dicke Schicht osteoiden Gewebes abgelagert, welche die Nischen naturgemäß, vertiefen muß.
11. Die Otosklerose ist keine lokale Erkrankung der Labyrinthkapsel (entgegengesetzt der Meinung Politzers). Denn bei dieser Erkrankung findet auch eine Läsion der sensiblen Nerven des äußeren Gehörganges statt, welche nur durch die Miterkrankung der knöchernen Teile dieses Ganges zu erklären ist. In den meisten Fällen werden bei der Otosklerose beide Ohren gleichzeitig und in gleichem Maße befallen. (Fröschels, Alexander etc.)	Die Rachitis ist eine alle Knochen des Organismus befallende Erkrankung. (Hamburger.)

12. Die Knochenveränderungen sind bei der Osteosklerose und der Rachitis solcher Natur, daß sie sich, an und für sich, nicht manifestieren.

13. Eines der ersten Symptome der Otosklerose sind Geräusche in den Ohren. Diese Erkrankung des Gehörorganes schreitet sehr langsam vorwärts, besonders im Anfangsstadium.	Bei der Rachitis führen die Ernährungsstörungen und die behinderte Beweglichkeit des Stapes gleichfalls zur Erkrankung des Gehörapparates, welche einen langsamen Verlauf hat.
14. Die Otosklerose wird am häufigsten bei Frauen beobachtet; nach den Geburten sieht man eine erhebliche Verschlimmerung des Zustandes. (Kümmel, Ostmann.)	Der Zusammenhang von Schwangerschaft und Geburten mit der Osteomalazie — einer der Rachitis verwandten Erkrankung — ist absolut festgestellt.

15. Sowohl für die Otosklerose, als auch für die Rachitis ist eine gewisse Heredität — wenigstens im Sinne einer Prädisposition — nachgewiesen. (Kassowitz, Hammerschlag, Unruh, Spietschka etc.)

Generated on 2019-10-24 14:40 GMT / http://hdl.handle.net/2027/uc1.b3252762
Public Domain in the United States, Google-digitized / http://www.hathitrust.org/access_use#pd-us-google
Digitized by Google
Original from UNIVERSITY OF CALIFORNIA

16. Momente, welche die allgemeine Sklerose des Organismus (Alkoholismus und Intoxikationen) verstärken, beschleunigen die Entwicklung der Otosklerose. (Cornet etc.)	Der postrachitische Zustand des Organismus ist durch erhebliche Verstärkung der sklerotischen Prozesse gekennzeichnet.

Zu dem oben durchgeführten Parallelismus muß hinzugefügt werden, daß die Lues nicht in die Ätiologie der Otosklerose hineingezählt werden kann, da das mikroskopische Bild der Knochensyphilis sich sehr scharf von dem der Otosklerose unterscheidet. Die Wassermannsche Reaktion gibt bei der Otosklerose nur in einem ganz geringen Prozentsatz der Fälle positives Resultat (Heimann, Beck, Arzt etc.).

Die angeführte Reihe von Fakta läßt einen Zusammenhang der Rachitis mit der Otosklerose mit einer gewissen Wahrscheinlichkeit annehmen, — wenn nicht im Sinne eines kausalen Zusammanhanges der beiden Erkrankungen, so doch im Sinne einer völligen Kongruenz des pathologisch-anatomischen Bildes beider Krankheitsformen.

Indem ich nun resümiere, muß ich mich dahin aussprechen, daß die Rachitis keine gleichgültige Knochenerkrankung ist, welche spurlos vorübergeht. Die Rachitis hat, in bezug auf das Ohr, eine äußerst wichtige Bedeutung, sowohl während des floriden Stadiums als auch nach dem Abklingen der akuten Krankheitserscheinungen. Es ist nicht unmöglich, daß der postrachitische Zustand der Ohren, unter gewissen ungünstigen Bedingungen, in eine Krankheitsform übergehen kann, welche bisher unter dem Namen der Otosklerose bekannt ist.

Ohrenärztliche Untersuchungen in den Volksschulen des Fürstentums Lippe.

Von Dr. **F. Auerbach**, Ohrenarzt in Detmold.

Im Jahre 1911 wurde ich von der Fürstlich Lippeschen Regierung aufgefordert, die im Lande vorhandenen ohren-, nasen- und halskranken[1]) Volksschulkinder zu untersuchen. Die Anregung dazu war von dem Kreisarzt Herrn Medizinalrat Dr. Volkhausen ausgegangen, der bei seinen früheren schulärztlichen Untersuchungen zahlreiche ohrenkranke Kinder gefunden und deren genauere fachärztliche Untersuchung als wünschenswert bezeichnet hatte.

[1]) Ich werde im Folgenden der Kürze wegen gewöhnlich von „ohrenkranken" Kindern sprechen, auch wenn Ohren-, Nasen- und Halskranke gemeint sind.

Digitized by Google
Original from UNIVERSITY OF CALIFORNIA
Generated on 2019-10-24 14:40 GMT / http://hdl.handle.net/2027/uc1.b3252762
Public Domain in the United States, Google-digitized / http://www.hathitrust.org/access_use#pd-us-google

Bemerkt sei gleich hier, daß eine gleiche Aufforderung an den Augenarzt Herrn Dr. Pape in Detmold bezüglich der augenkranken Kinder ergangen war und daß die augen- und ohrenärztlichen Untersuchungen der Kostenersparnis wegen gemeinsam durchgeführt wurden.

Da hier meines Wissens zum ersten Male der Versuch gemacht worden ist, sämtliche ohrenkranken Volksschüler eines ganzen Landes einheitlich zu ermitteln und fachärztlich zu untersuchen, so trage ich kein Bedenken, das Verfahren und seine Ergebnisse zu veröffentlichen. Der augenärztliche Teil ist bereits von Herrn Dr. Pape bearbeitet und in der Zeitschrift „Der Schularzt" 1914, Nr. 3 veröffentlicht worden.

Ermittlung der kranken Kinder.

Zunächst handelte es sich darum, die ohrenkranken Kinder zu ermitteln; denn es sollten ja nicht sämtliche Schulkinder, sondern nur die ohrenkranken untersucht werden. Da war es natürlich von vornherein klar, daß diese Aussonderung der ohrenkranken Kinder nur durch die Lehrer vorgenommen werden konnte; denn die Vornahme dieser Tätigkeit durch Ärzte hätte ungeheure Summen erfordert, deren Höhe nicht im richtigen Verhältnis zu dem Ergebnis gestanden hätte. Wir verfuhren daher folgendermaßen:

An alle Volksschullehrer wurde durch Vermittlung des fürstlichen Konsistoriums die unten wiedergegebene Anleitung verschickt, mit der Aufforderung, die Zahl der danach ermittelten ohrenkranken Kinder innerhalb vierzehn Tagen dem Konsistorium zu melden. Die Lehrer bekamen darauf eine entsprechende Anzahl Zählkarten zugestellt — für jedes Kind eine —, auf denen sie den Namen des betreffenden Kindes und sonstige Angaben zu verzeichnen hatten. Die Zählkarten, die von den Lehrern dem Konsistorium in Detmold ausgefüllt wieder eingesandt waren, nahmen wir später zu den Untersuchungsterminen wieder mit und trugen auf ihnen durch kurze Bemerkungen die Untersuchungsergebnisse ein. Die Karten wurden dann zu einer Kartothek vereinigt.

Durch dieses System der Meldung wurde die Schreibarbeit im Untersuchungstermin auf ein Mindestmaß herabgesetzt und dadurch allein eine ohrenärztliche Massenuntersuchung großen Umfangs ermöglicht. Erwähnt sei an dieser Stelle, daß Lippe 166 Schulen mit 385 Lehrern hat.

Ich gebe hier zunächst zwei der verwendeten Formulare wieder.

I. Anleitung für die Lehrer zur Ermittlung der ohrenkranken Kinder.

1. Es gelten diejenigen Kinder als „ohrenkrank", die dem Lehrer von den Eltern als schwerhörig gemeldet worden sind, oder die auf Befragen selbst angeben, schwerhörig zu sein oder an eitrigem Ohrenausfluß zu leiden. Die Kinder sind je nach Alter und Intelligenz einzeln oder insgesamt entsprechend zu befragen.

Digitized by Google
Original from UNIVERSITY OF CALIFORNIA
Generated on 2019-10-24 14:40 GMT / http://hdl.handle.net/2027/uc1.b3252762
Public Domain in the United States, Google-digitized / http://www.hathitrust.org/access_use#pd-us-google

2. Zur Sicherheit ist bei allen Kindern eine Besichtigung der Ohren vorzunehmen. — Es sind alle diejenigen Kinder als ohrenkrank zu bezeichnen, bei denen eitriger Ohrenausfluß oder ein Hautausschlag an der Ohrmuschel wahrzunehmen ist.

3. Es sind endlich die Kinder als ohrenkrank anzusehen, die im Unterricht durch Schwerhörigkeit auffallen. In zweifelhaften Fällen sind die betreffenden Kinder wie folgt zu untersuchen:

Ein Ohr ist von einer dritten Person (älterem Schulkind) durch die fest angedrückte flache Hand zu verschließen, während die andere Hand an dem gegenüberliegenden Scheitel einen Gegendruck ausübt. Dann werden dem Kinde beliebige Zahlen außer der Reihe aus 6 bis 7 *m* Entfernung mit Flüsterstimme vorgesprochen, wobei das Kind den Lehrer nicht ansehen darf. Das Kind wird aufgefordert, das Vorgesprochene sofort nachzusprechen. Jedes Ohr ist gesondert zu untersuchen. Andere Kinder dürfen in dem Untersuchungsraum nicht zugegen sein.

Werden die Zahlen trotz wiederholter Aufforderung gar nicht oder falsch nachgesprochen, so ist das betreffende Ohr schwerhörig.

Als ohrenkrank gilt ein Kind, auch wenn nur auf einem Ohr Schwerhörigkeit nachgewiesen ist.

II. Ermittlung der nasenkranken und halskranken Kinder.

Als nasenkrank sind zu bezeichnen:

1. Kinder mit Hautausschlägen in den Nasenlöchern oder deren Umgebung.
2. Kinder, die meist den Mund offen halten.
3. Kinder, die stark „durch die Nase sprechen". Das Wort „Land" klingt bei solchen mehr oder minder wie „Latt"; „Amt" wie „Abt".

Als halskrank sind zu bezeichnen Kinder, die dauernd eine heisere Sprache haben.

Zählkarte.

Name und Alter	U. O. (Untersuchungsort) J. (Jahr)
Wohnort (mit Hausnummer)	Schulort:
Name, Stand und Wohnort des Vaters oder des Vormundes	

Ohrenkrank; nasenkrank; halskrank. (Zutreffendes zu unterstreichen.)

R. Ohr:	L. Ohr:
Nase:	Rachen:

Sonstiges:

Generated on 2019-10-24 14:40 GMT / http://hdl.handle.net/2027/uc1.b3252762
Public Domain in the United States, Google-digitized / http://www.hathitrust.org/access_use#pd-us-google
Digitized by Google
Original from UNIVERSITY OF CALIFORNIA

Auf die angegebene Weise waren von den Lehrern 2178 ohren-, nasen- und halskranke Kinder ermittelt und gemeldet worden, eine Zahl, für deren Untersuchung einmal die vorhandenen Mittel nicht ausreichten und deren Untersuchung andrerseits innerhalb einer nicht allzu lang bemessenen Periode nicht möglich war.

Um nun erst einmal ein Urteil über den Wert der Voruntersuchung und über die durchschnittliche Schwere der gemeldeten Krankheitsfälle zu gewinnen, nahm ich in Detmold eine Probeuntersuchung von beliebig herausgegriffenen, als krank gemeldeten 32 Kindern vor. Dabei zeigte es sich, wie ich erwartet hatte, daß unter den gemeldeten nasen- und halskranken Kindern sich eine erhebliche Zahl von sehr leicht kranken befanden, deren Untersuchung entbehrlich war.

Die Lehrer wurden daher in einer erneuten Verfügung angewiesen, von den nasen- und halskranken Kindern nur solche mit sehr auffallenden Krankheitserscheinungen zur Untersuchung zu schicken. Auf diese Weise sank die Zahl der zu untersuchenden Kinder auf 1340 herab, von denen jedoch 85 keine nennenswerten krankhaften Erscheinungen aufwiesen, so daß 1255 kranke Kinder schließlich ermittelt wurden.

Organisation der Untersuchungen.

Das ganze Land wurde in 19 Bezirke eingeteilt, in deren jedem die Kinder einen passend gelegenen Untersuchungsort erreichen konnten. In diesen 19 Untersuchungsorten wurden 45 Untersuchungstermine abgehalten, und zwar im Herbst 1911 und im Frühjahr und Sommer 1912. Untersucht wurde in der Zeit von etwa 2 bis 6 Uhr nachmittags. Soweit die Untersuchungsorte nicht mit der Bahn zu erreichen waren, wurden sie mittelst Kraftwagen aufgesucht. Der Kostenersparnis wegen wurden die Untersuchungstermine für die augen- und ohrenkranken Kinder zusammen angesetzt. In einer ausführlichen Verfügung war der Schulvorstand des Untersuchungsortes einige Tage vorher angewiesen worden, ein geeignetes, etwas verdunkeltes Untersuchungszimmer mit Tisch, Lampe, Waschschüssel etc. in der betreffenden Schule bereit zu stellen, eine Aufgabe, die überall gut gelöst wurde. Ein Lehrer führte die Aufsicht über den ganzen Betrieb, abgesehen davon, daß die Klassenlehrer der zu untersuchenden Kinder mit wenigen Ausnahmen auch anwesend waren. Schließlich war noch eine Schülerin aus der obersten Klasse zu Hilfeleistungen bei den Untersuchungen mitbestellt worden, eine Maßregel, die sich als sehr zweckmäßig erwies. Es wurden jedesmal durchschnittlich 30 Kinder untersucht, eine Zahl, die man ohne Not nicht überschreiten sollte, da die Untersuchungen enorm anstrengend sind und die körperliche und gei-

Digitized by Google
Original from UNIVERSITY OF CALIFORNIA
Generated on 2019-10-24 14:40 GMT / http://hdl.handle.net/2027/uc1.b3252762
Public Domain in the United States, Google-digitized / http://www.hathitrust.org/access_use#pd-us-google

stige Leistungsfähigkeit des Untersuchers nach meinen Erfahrungen mit der Abfertigung von 30 Kindern erschöpft ist.

Es war uns von vornherein klar, daß der Zweck der Untersuchungen nicht so sehr sein konnte, statistisches Material zu sammeln, als vielmehr kranken Kindern zu helfen. Zu diesem Zwecke wurde verlangt, daß die Kinder in Begleitung einer erwachsenen Person zum Termin erschienen.

Es hat mehrfacher nachdrücklicher Verfügungen bedurft, um dies zu erreichen, da die Bevölkerung sich anfangs etwas mißtrauisch und ablehnend verhielt. Aber die Ankündigung, daß kein Kind untersucht würde, das ohne Begleitung käme, schaffte schließlich Wandel.

Oftmals erklärten sich die anwesenden Klassenlehrer bereit, den Eltern das Resultat mitzuteilen, und ich habe den Eindruck gewonnen, daß dieser Modus der wirksamste ist, offenbar weil dann fortgesetzt kontrolliert wird, ob etwas für das Kind geschieht oder nicht.

Die Ratserteilung erstreckte sich lediglich auf kurze Auskünfte über die Natur des Leidens und eine gutachtliche Äußerung darüber, ob ärztliche Behandlung nötig sei.

Die Untersuchung.

Die zu untersuchenden Kinder mit ihren Begleitern erhielten wegen des störenden Lärms, den die Kinder verursachen, möglichst nicht den Flur, sondern ein benachbartes Klassenzimmer als Warteraum angewiesen; gleichzeitig wurden die eingangs erwähnten Zählkarten durch Aufruf unter sie verteilt. Die zur Hilfeleistung anwesende und kurz vor Beginn der Untersuchung schnell instruierte ältere Schülerin holte jedesmal das neu zu untersuchende Kind herein, setzte es auf den Untersuchungsplatz und sorgte auch sonst für geordneten Ablauf des Betriebs. Streng wurde darauf gehalten, daß jedesmal nur ein Kind im Untersuchungszimmer anwesend war. Es wurden bei jedem Kinde beide Ohren, die Nase, der Rachen, der Nasenrachenraum und, wenn nötig, der Kehlkopf mit Hilfe der Spiegel untersucht; außerdem wurde bei jedem Kinde eine Gehörprüfung mittelst Flüstersprache vorgenommen, wobei die Gehilfin das abgewandte Ohr nach näherer Anweisung verschloß. Verzichtet werden mußte wegen Zeitmangel und zu großer äußerer Schwierigkeiten auf das manchmal wünschenswerte Ausspritzen der Ohren. Ich mußte mich deswegen auch darauf beschränken, vorkommendenfalls einfach Mittelohreiterung als Diagnose zu verzeichnen unter Verzicht auf genaueren Trommelfellbefund. Dazu glaubte ich um so eher berechtigt zu sein, da man ja wohl allgemein auf dem Standpunkt steht, daß jede Mittelohreiterung, gleichgültig welcher Art, in ärztliche Behandlung gehört.

Digitized by Google
Original from UNIVERSITY OF CALIFORNIA
Generated on 2019-10-24 14:40 GMT / http://hdl.handle.net/2027/uc1.b3252762
Public Domain in the United States, Google-digitized / http://www.hathitrust.org/access_use#pd-us-google

Der Zustand des Nasenrachenraums wurde, wenn irgend möglich, postrhinoskopisch untersucht, oder, wenn es gar nicht ging, von vorn, eventuell unter Anwendung von Cocain. Ich war doch aber überrascht, wie oft die Postrhinoskopie gelingt. Dringend zu warnen ist vor der Digitaluntersuchung, weil alle roh erscheinenden Methoden bei solchen vom Staate mehr oder minder erzwungenen Untersuchungen vermieden werden müssen und weil ein schreiend das Zimmer verlassendes Kind leicht die übrigen völlig widerspenstig macht.

Beiläufig will ich noch erwähnen, daß die gebrauchten Instrumente jedesmal mit Lysollösung desinfiziert wurden, was meines Erachtens völlig ausreicht.

Ich gebe nun zunächst eine Zusammenstellung der wichtigsten Zahlen und eine statistische Übersicht der gefundenen Krankheiten.

Statistik.

Einwohnerzahl des Fürstentums Lippe . .	150.937
Zahl der Volksschulkinder rund	25.700
Zahl der Volksschulen einschließlich einiger privater und konfessioneller Schulen . .	166
Zahl der Volksschullehrer	385
Zahl der auf Grund der Anweisung als krank gemeldeten Kinder	2178
Zahl der untersuchten Kinder	1340
Zahl der Kinder mit krankhaften Veränderungen	1255

Unter diesen 1255 kranken Kindern fanden sich

		Prozente der untersuchten 2510 Gehörorgane
1. Mittelohreiterungen:	273	= 10·9
a) einseitige	151	= 6
b) doppelseitige	61	= 2·4
2. Mittelohrkatarrhe	490	= 19·5
3. Residuen früherer Eiterungen . .	396	= 15·8
4. Ceruminalpfröpfe	175	= 7
5. Fremdkörper im Gehörgang . . .	3	= 0·12
6. Mißbildungen der Ohrmuschel . .	2	= 0·8
7. Fistula auris congenita	2	= 0·8
8. Einseitige völlige Taubheit bei normalem Trommelfell	3	= 0·12

Digitized by Google
Original from UNIVERSITY OF CALIFORNIA
Generated on 2019-10-24 14:40 GMT / http://hdl.handle.net/2027/uc1.b3252762
Public Domain in the United States, Google-digitized / http://www.hathitrust.org/access_use#pd-us-google

		Prozente der untersuchten 1255 Kinder
9. Otoskleroseverdächtige Kinder . .	48 =	3·8
10. Adenoide	352 =	28
11. Hyperplasie der Tonsillen . . .	30 =	2·4
12. Deviation inkl. Cristae des Septums	32 =	2·4
13. Rhinit. chron. hypertroph. . . .	48 =	3·8
14. Rhinit atroph.	2 =	0·16
15. Dasselbe mit Borkenbildung, typische Ozaena	2 =	0·16
16. Nasenpolypen (Choanalpolyp) . .	1 =	0·08
17. Choanalatresie (einseitige) . . .	1 =	0·08
18. Phlebectasiae septi nar. (Nasenbluten)	10 =	0·8
19. Dysgnathismus	58 =	4·6
20. Dyscheilie	8 =	0·64
21. Gaumenspalte	2 =	0·16
22. Pharyngitis chron. atroph. . . .	2 =	0·16
23. Laryngitis chron.	36 =	2·8
24. Hörstummheit	1 =	0·08
25. Stottern	4 =	0·32
26. Stammeln	9 =	0·7
27. Schwachsinn	4 =	0·32
28. Ekzem	17 =	1·35
29. Skrofulose	12 =	0·96
30. Ulcerierende Drüsentuberkulose .	5 =	0·4
31. Allgemeine Anämie	5 =	0·4

Nebenbefunde.

32. Hydrocephalus intern.	1
33. Spinale Kinderlähmung	2
34. Halbseitiges Schwitzen am Kopf	1
35. Familiäre Anosmie	1
36. Enuresis nocturn.	1
37. Chorea minor	1
38. Gaumenlähmung nach Diphtherie	1
39. Struma	2
40. Vitiligo	1
41. Caput obstipum	2
42. Impetigo contagiosa	1
43. Lues hereditaria (Sattelnase)	1
44. Malum Pottii	2

Generated on 2019-10-24 14:40 GMT / http://hdl.handle.net/2027/uc1.b3252762
Public Domain in the United States, Google-digitized / http://www.hathitrust.org/access_use#pd-us-google
Digitized by Google
Original from UNIVERSITY OF CALIFORNIA

	Prozente der untersuchten 1255 Kinder
45. Vitium cordis congenitum	1
46. Narbenstenose des Naseneingangs	1
47. Überzähliger rudimentärer Zahn im Oberkiefer	1
48. Fibrom an der Uvula	1

Unter den untersuchten und krank befundenen 1255 Kindern befanden sich

		Prozent
6-jährige	13 =	1
7 „	104 =	8·3
8 „	155 =	12·3
9 „	191 =	15·2
10 „	191 =	15·2
11 „	198 =	15·7
12 „	193 =	15·4
13 „	165 =	13·1
14 „	42 =	3·3
15 „	1 =	0·08
16 „	2 =	0·16

Bei dieser letzten Tabelle fällt das starke Zurücktreten des ersten und zweiten Schuljahres auf, was hauptsächlich darin seinen Grund haben dürfte, daß die Kinderinfektionskrankheiten in dieser Zeit noch nicht so gehäuft auftreten und deshalb auch die uns interessierenden Organe, insbesondere die Ohren, noch nicht so gefährdet sind. Auch dürfte bei der auf dem Lande häufig im Unterricht zutage tretenden Teilnahmslosigkeit der Neueingeschulten vom Lehrer die Schwerhörigkeit oft übersehen werden.

Ich gebe nun zu einzelnen Krankheiten der obigen Übersicht einige Erläuterungen:

1. Mittelohreiterungen. Es litten 151 an einseitiger, 61 an doppelseitiger, zusammen also 212 Kinder an Mittelohreiterung; das sind ca. 0·8% der 25.700 Volksschüler. Diese Zahl dürfte kaum der Wirklichkeit entsprechen; vielmehr ist bei der Gleichgültigkeit, mit der man allseitig diesem Leiden gegenübertritt, anzunehmen, daß sich manche Eiterung der Beobachtung entzogen hat. Es kann daher gar nicht genug die Aufmerksamkeit auf dieses Leiden durch Vermittlung der Schule gelenkt werden. Über die Schwere der Eiterungen kann nichts Genaueres angegeben werden, da bei der Untersuchung ja auf das Ausspritzen leider prinzipiell verzichtet werden mußte. Bei einigen Kindern, die ich später zu behandeln Gelegenheit hatte, wurde die Radikal-

Digitized by Google
Original from UNIVERSITY OF CALIFORNIA
Generated on 2019-10-24 14:40 GMT / http://hdl.handle.net/2027/uc1.b3252762
Public Domain in the United States, Google-digitized / http://www.hathitrust.org/access_use#pd-us-google

operation nötig, wobei sich Veränderungen schwerster Art vorfanden. Darunter befand sich ein großer Kleinhirnabsceß, dessen Trägerin, ein 14jähriges Mädchen, leider trotz Operation starb.

2. Mittelohrkatarrhe. Darunter sind Tubenkatarrhe und katarrhalische Exsudate bei intaktem Trommelfell verstanden.

3. Residuen früherer Eiterungen; als solche wurden Narben und Perforationen ohne Sekretion angesehen.

4. Ceruminalpfröpfe; in diesen Fällen bestanden möglicherweise außer den Pfröpfen noch andere Veränderungen des Mittelohres, die aber nicht nachzuweisen waren, da eine Entfernung des Ohrenschmalzes nicht vorgenommen werden konnte.

8. Einseitige völlige Taubheit bei normalem Trommelfell. Hier handelte es sich offenbar um Akusticusatrophie nach Meningitis und dergleichen.

9. Verdacht auf Otosklerose wurde ausgesprochen, wenn Schwerhörigkeit bei normalem Trommelfell vorhanden war. Die Diagnose läßt sich selbstverständlich bei einer einmaligen flüchtigen Untersuchung nicht mit Sicherheit stellen. In den notierten Fällen handelte es sich um 32 Mädchen und 16 Knaben; nur 8 Kinder waren jünger als 10 Jahre, bei sämtlichen 48 war die Affektion doppelseitig. Alle diese Umstände, besonders das Überwiegen des weiblichen Geschlechts, sprechen dafür, daß die Diagnose wohl nicht allzu oft unbegründet war, bei etwa 6 Fällen, die ich Gelegenheit hatte, nachzuuntersuchen, wurde sie vollauf bestätigt. Aus diesem Ergebnis dürfte man also den Schluß ziehen können, daß die Otosklerose sich häufig schon mit Beginn des zweiten Lebensjahrzehnts bemerkbar macht, eine Tatsache, mit der man allgemein bisher wohl kaum gerechnet haben dürfte.

Bemerken will ich noch, daß ich den roten Promontorialreflex, der von manchen als typisch für beginnende Otosklerose angesehen wird, bei keinem dieser Kinder beobachtet habe.

11. Hyperplasie der Tonsillen. Auffallend ist das starke Zurücktreten der Fälle dieser Art hinter die Zahl der Adenoiden, was natürlich in subjektiver Auffassung zum Teil seinen Grund hat. Diese spielt auch bei den unter 12 und 13 aufgeführten Krankheitszuständen eine bedeutsame Rolle.

15. Typische Ozaena. Daß nur zwei sichere Fälle und zwei verdächtige Atrophien (Nr. 14) gefunden wurden, stimmt mit der allgemeinen Erfahrung überein, daß dies Leiden hauptsächlich erst nach der Schulzeit auftritt.

19. **Dysgnathismus.** Diese Bezeichnung wird den Leser fremdartig anmuten, und sie ist auch in der Tat hier neu eingeführt, was man gütigst verzeihen wolle. Es hat damit folgende Bewandtnis. Wie allgemein bekannt und

Digitized by Google
Original from UNIVERSITY OF CALIFORNIA
Generated on 2019-10-24 14:40 GMT / http://hdl.handle.net/2027/uc1.b3252762
Public Domain in the United States, Google-digitized / http://www.hathitrust.org/access_use#pd-us-google

auch häufig beschrieben ist, gibt es zahlreiche Fälle von krankhaft vermehrter Mundatmung, in denen nicht eine Verlegung der Nase, sondern eine pathologische Form der Kiefer schuld an den Beschwerden ist. Hierher gehören der Prognathismus, die Progenie, vor allem der Spitzbogengaumen, Kombinationen dieser Zustände, Anomalien der Zahnstellungen und anderes mehr. Um nun für alle diese Zustände einen Sammelbegriff zu haben, habe ich obigen Namen gebildet und verstehe unter Dysgnathismus alle Anomalien der Kiefer und ihrer Adnexe (Zähne), die ein abnorm leichtes Offenstehen des Mundes zur Folge haben, ohne daß ein Atmungshindernis in der Nase vorhanden zu sein braucht.

Ohne auf die Pathologie dieser Fälle hier näher einzugehen, will ich nur erwähnen, daß der Verschluß des Mundes normalerweise zum Teil dadurch zustande gebracht wird, daß sich der Unterkiefer und die Zunge gewissermaßen am Oberkiefer festsaugen. Passen nun diese Gebilde nicht genau zu einander, so wird der Saugakt leicht unterbrochen und der Mund fällt offen. Für die Praxis ist es meines Erachtens nicht ohne Bedeutung, für alle diese Zustände einen Sammelnamen zu haben. Der Untersucher denkt dann eher an solche Fälle, und vielleicht werden dann die bei solchen Kranken leider immer noch ausgeführten Nasenoperationen vermieden, mit Hilfe deren die Beschwerden doch nicht zu beseitigen sind. Bei den hier beschriebenen Massenuntersuchungen hat sich das Vorhandensein des Sammelnamens jedenfalls als sehr zweckmäßig erwiesen.

Man sieht schon aus der relativ großen Zahl der Fälle, daß die Zustände nicht selten sind.

Adenoide und sonstige Hindernisse waren bei ihnen sicher nicht vorhanden. Die Kieferveränderungen bestanden meist in Spitzbogengaumen, der vielfach auf frühere Rachitis zurückzuführen sein dürfte; auch einige Fälle von sehr hochgradiger Progenie kamen zur Beobachtung.

20. Dyscheilie. Auch dies ist ein neuer Name, der aus den Bedürfnissen der Praxis entstanden ist. Zu seiner Erklärung kann ich mich kurz fassen. Es gibt nämlich Fälle, in denen keine Hindernisse in der Nase, keine Kieferdifformitäten, keine pathologischen Zahnstellungen vorhanden sind und doch der Mund abnorm viel offen steht. In solchen Fällen findet man nicht selten eine zu kurze Oberlippe oder andere Lippendifformitäten, die Schuld an der leichten Unterbrechung des oben beschriebenen Saugaktes sind und damit das Offenstehen des Mundes bewirken. Ich spreche also von Dyscheilie, wenn lediglich Lippendifformitäten Ursache pathologischer Mundatmung sind. Wenn die Fälle auch erheblich seltener sind als die vorher beschriebenen, so sind sie doch nicht weniger bedeutungsvoll für die Praxis, so daß sich ihre besondere Benennung meines Erachtens wohl rechtfertigen dürfte.

Digitized by Google
Original from UNIVERSITY OF CALIFORNIA
Generated on 2019-10-24 14:40 GMT / http://hdl.handle.net/2027/uc1.b3252762
Public Domain in the United States, Google-digitized / http://www.hathitrust.org/access_use#pd-us-google

Hierher rechnete ich auch einen Fall von narbiger Verkürzung der Oberlippe.

23. Laryngitis chronica. Die Fälle von chronischer Heiserkeit waren auffallend häufig; doch lag allen nur eine harmlose chronische Laryngitis zugrunde, meist mit je einer winzigen zackenförmigen Verdickung an der Grenze des vorderen Drittels jeder Stimmlippe, eine Form, die als Laryngitis nodulosa von Gerber als typisch für kindliche Heiserkeit beschrieben worden ist.

Da es sich um lauter gänzlich harmlose Fälle handelte, die wohl größtenteils von selbst ausheilen, so empfiehlt es sich, künftig bei Wiederholung ähnlicher Untersuchungen die Ermittlung der „halskranken" Kinder überhaupt fortzulassen.

34. Halbseitiges Schwitzen; es handelte sich hier um ein Kuriosum. Bei dem Knaben schwitzte in der Tat nur die eine Kopfhälfte, ohne daß an den Gehirnnerven etwas Krankhaftes nachzuweisen war.

35. Familiäre Anosmie, ebenfalls eine Kuriosität. Der Knabe hatte noch niemals Geruchsvermögen besessen. Die gleiche Störung fand sich bei einigen Geschwistern und dem Vater. Pathologische Veränderungen im Innern der Nase waren nicht nachweisbar.

* * *

Hier möge noch einmal kurz angegeben werden, worin nach den gesammelten Erfahrungen die an die Lehrer verteilte „Anleitung" zur Ermittlung der kranken Kinder verbesserungsbedürftig ist.

Zunächst könnte die Aufmerksamkeit noch mehr auf den Ohrenausfluß gelenkt werden, damit sich möglichst wenig derartige Fälle der ärztlichen Untersuchung entziehen.

Ferner könnte die Anforderung an die Hörfähigkeit von 6—7 *m* auf 4 *m* heruntergesetzt werden, da die Lehrer nach meinen Erfahrungen doch die Neigung haben, zu viele und zu leichte Fälle als krank zu notieren, und Kinder mit einem Gehör von 4 *m* für Flüstersprache dem Unterricht ohne Störung folgen können.

Die Aussonderung der „nasenkranken" Kinder ist auf solche mit auffallend schweren Störungen zu beschränken und die „halskranken" können in Zukunft ganz fortbleiben.

Es ist schließlich noch von Interesse, ein Urteil darüber zu gewinnen, ob die von mir gewählte Methode der Voruntersuchung durch die Lehrer ausreichende Resultate ergibt und in Zukunft nachgeahmt zu werden verdient.

Es sind auf dem angegebenen Wege unter den 25.700 Volksschülern 1255 = 4·9% ohrenkranke gefunden worden. Diese Zahl erscheint entschieden

Digitized by Google
Original from UNIVERSITY OF CALIFORNIA
Generated on 2019-10-24 14:40 GMT / http://hdl.handle.net/2027/uc1.b3252762
Public Domain in the United States, Google-digitized / http://www.hathitrust.org/access_use#pd-us-google

gering, besonders wenn man sie mit den Resultaten anderer Autoren vergleicht, die alle Schüler selbst untersuchten, ohne vorherige Ausmusterung durch die Lehrer. Auf diese Weise fanden[1]) Weil 32·6%, Bezold 25·8%, Nager 40·3%, Ostmann 28·4% schwerhörige Kinder, Denker 23·3% Gehörorgane, die weniger als 8 *m* Flüstersprache hörten.

Diese Untersuchungen sind aber bisher immer nur zwar sehr lehrreiche und interessante, aber doch vereinzelte Experimente geblieben; in die Praxis sind sie nicht eingedrungen, und so dürfte es auch in Zukunft bleiben. Denn es werden kaum je die Kräfte und die Mittel ausreichen, um in großen Bezirken jedes Kind periodisch ohrenärztlich untersuchen zu lassen. Es muß aber auch geprüft werden, ob das überhaupt nötig ist.

Dabei entsteht dann sofort die Frage, was man als Aufgabe der ohrenärztlichen Schuluntersuchungen zu betrachten hat. Nach meinem Dafürhalten kommt es nicht darauf an, jede pathologische Veränderung an den fraglichen Organen festzustellen, auch wenn sie die Funktion oder die Gesundheit gar nicht oder nicht nennenswert beeinträchtigt.

Aufgabe solcher Untersuchungen kann es meines Erachtens vielmehr nur sein, diejenigen Kinder zu erfassen, die an gefährlichen Leiden erkrankt sind oder deren Leistungsfähigkeit infolge der Funktionsstörungen beeinträchtigt oder bedroht ist. Nur wenn man die Aufgabe so einschränkt, wird man sie in der Praxis in größerem Umfange lösen und damit einer größeren Zahl von Kindern Vorteile bringen können.

Diesen Anforderungen kann man, wie mir aus meiner Darstellung hervorzugehen scheint, mit Hilfe der von mir gewählten Methode durchaus genügen. Es ergibt sich dies aber auch noch gewissermaßen zahlenmäßig. Es fand nämlich Bezold unter 1918 Kindern nahezu 1% an Mittelohreiterung erkrankte, während sich nach meinen Untersuchungen, wie oben erwähnt, 0·8% sämtlicher Volksschüler mit diesem Leiden behaftet erwiesen hatten; das heißt, meine Methode hat ungefähr dasselbe Resultat ergeben wie das entschieden exaktere Bezoldsche Verfahren.

Daher dürfte man auch in Zukunft berechtigt sein, wenn es sich darum handelt, möglichst vielen Kindern zu helfen, die ohrenärztliche Untersuchung auf die Kinder zu beschränken, die durch die Lehrer als ohrenkrank ermittelt sind, besonders wenn die Anleitung für die Lehrer in dieser oder jener Hinsicht noch verbessert wird.

---

[1]) Zitiert nach Hartmann, „Die Schwerhörigen in der Schule", Stuttgart 1912.

Digitized by Google
Original from UNIVERSITY OF CALIFORNIA
Generated on 2019-10-24 14:40 GMT / http://hdl.handle.net/2027/uc1.b3252762
Public Domain in the United States, Google-digitized / http://www.hathitrust.org/access_use#pd-us-google

Vereinsberichte.

XVII. Internationaler medizinischer Kongreß, London.

Sektion 16: Ohrenheilkunde.

5. August 1913.

Mouret (Montpellier): **Que doit-on entendre par Région Mastoidienne chirurgical? Bloc Mastoidien.**

Die für oto-chirurgische Eingriffe wichtigste Gegend — die Regio mastoidea — läßt sich durch 3 Ebenen von dem übrigen Felsenbein scheiden und bildet einen Block mit 6 Flächen, deren nähere Beziehungen zu den ihn umschließenden Teilen genau beschrieben werden. Mit Zuhilfenahme von zahlreichen Tafeln schildert Mouret die anatomischen Verhältnisse und die architektonischen Variationen des Proc. mast., die besonders für die Freilegung des Antrum von Wichtigkeit erscheinen.

Jacques (Nancy): **Le drainage pharyngien de l'abcès otogene.**

Jacques bespricht die Entstehungsarten der otogenen retropharyngealen Abscesse und befaßt sich dann auf Grund zweier eigenen Beobachtungen des näheren mit dem Mechanismus jener Art, die durch Propagation eines im Anschluß an Pachymeningitis auftretenden, nuchalen Abscesses zu entstehen pflegt. Da der Durchbruch nach dem Rachen insofern als günstig angesehen werden kann, als er, den tiefsten Punkt darstellend, eine dauernde Drainage ermöglicht, so empfiehlt Jacques bei dieser Komplikation vorsichtiges Abmeißeln des Aponeuroseansatzes des Rectus lateralis am Condylus occip., weil breites Spalten vom Nacken aus nur zu mangelhaftem Abfluß führe.

Mygind (Kopenhagen): **Secondary suture after simple Resection of the Mastoid Process.**

Schilderung seines Verfahrens der sekundären Naht nach Antrotomie, das er an mehr als 100 Fällen mit zufriedenstellendem Resultat erprobt. Nach Reinigung der Haut mit Benzin und Bestrahlung mit einer zu gleichen Teilen aus Solutio jodi spirituosa und Alcohol. dil. bestehenden Lösung werden die Wundecken und alle weichen Granulationen mit scharfem Löffel ausgekratzt, alles nekrotische Gewebe abgetragen und die Wundhöhle mit Jodoformgaze ausgetrocknet. Hierauf wird die Haut und das Unterhautzellgewebe von dem Periost abgelöst und die Wundränder — sobald sich die Höhle nach Herausnahme des Jodoformtampons mit Blut gefüllt hat — durch Michelsche Klammern geschlossen. Auflegen eines durchlöcherten Taftseidestreifens, steriler Watte; Körnerscher Verband; Entfernung der Klammern nach 3 Tagen, nach 5—6 Tagen wird, wenn prima intentio eingetreten ist, der Verband fortgelassen. Auch in den Fällen, wo das Blutcoagulum vereiterte ($^1/_4$ der Fälle) und die Wunde geöffnet werden mußte, ist die Nachbehandlungszeit bedeutend verkürzt gewesen. Die Sekundärnaht wurde 8—20 Tage nach der Aufmeißelung angelegt.

Bar (Nizza): **Ostéomyélite du Rocher.**

Vortragender beschreibt ausführlich einen Fall von Osteomyelitis des Felsenbeines und weist in Übereinstimmung mit Schilling und Guisez auf die Schnelligkeit hin, mit der die Affektion fortschreitet und den Knochen zum Absterben bringt beziehungsweise Gangräneszenz desselben verursacht. Insbesondere lenkt er die Aufmerksamkeit auf die Ausbreitung des Prozesses auf

Digitized by Google
Original from UNIVERSITY OF CALIFORNIA
Generated on 2019-10-24 14:40 GMT / http://hdl.handle.net/2027/uc1.b3252762
Public Domain in the United States, Google-digitized / http://www.hathitrust.org/access_use#pd-us-google

dem Wege der diploëtischen Gefäße nach der Tiefe zu, wodurch die subduralen Gewebe, die Gefäße und Nerven des Felsenbeines ergriffen und schließlich Exitus letalis herbeigeführt wird, ohne daß auch ausgedehnte Eingriffe den Prozeß aufhalten können.

6. August.

Prof. Denker (Halle): **Die Pathologie der angeborenen Taubstummheit.** Referat in dieser Monatsschrift. 1914. H. 2. S. 309.

Prof. Holger Mygind (Kopenhagen): **Die Pathologie der erworbenen Taubstummheit.**

Besprechung der Pathologie und der Veränderungen an den einzelnen Mittelohr- und Labyrinthabschnitten auf Grund der in der Literatur ausführlich beschriebenen 38 Fälle von erworbener Taubstummheit. Mygind hebt hervor, daß ein Mittelohrleiden allein zur Entstehung der Taubstummheit nicht hinreicht und die letztere durch eine infantile Labyrinthitis, die ihr Endstadium erreicht hat, bedingt werde.

Diskussion.

Denker erklärt sich mit Myginds Einteilung der Taubstummheit in eine angeborene und eine postfötale (nach der Geburt erworbene) einverstanden: er widerspricht Castex, nach welchem die angeborene Taubstummheit häufiger als die erworbene vorkommen soll, ebenso Uchermann, der behauptet, daß die Mittelohrschwerhörigkeit häufiger als Ursache der Taubstummheit in Frage komme, und stimmt Alexanders Ansicht bei, daß bei der angeborenen Taubstummheit der Cochlearapparat besonders stark affiziert ist, während der Vorhofapparat besser erhalten sein kann, bei der erworbenen Form dagegen sämtliche Labyrinthabschnitte viel ausgedehnter und gleichmäßiger zerstört sind.

Kümmel (Heidelberg): **Zur Therapie der subjektiven Ohrgeräusche.**

Kümmel warnt vor jeder eigentlichen Therapie der subjektiven Geräusche, sofern die Ohrerkrankung sich nicht beseitigen lasse; die Kranken müssen vielmehr zur Überzeugung gebracht werden, daß die Ohrgeräusche keine Bedeutung für ihr Ohrleiden — insbesondere im Sinne einer Verschlimmerung haben und daß sie leicht ertragen, oft ganz vergessen werden, sofern die Patienten auf dieselben nicht zu achten gelernt haben. Mit der psychischen Beeinflussung werde den Patienten mehr gedient als mit allerneuesten Mittelchen und Kuren.

Diskussion.

Spira und S. Skott bestätigen die psychogene Wirkung für viele Fälle.

Alexander schließt sich der Ansicht Kümmels vollkommen an und lehnt ein operatives Verfahren vollständig ab, das Skott für einzelne Fälle in Betracht zieht (Durchschneidung des N. octavus, Labyrinthektomie).

Ferreri (Rom): **Beiträge zur Chirurgie der chronischen Mittelohreiterungen.**

Ferreri demonstriert Schnitte von erkrankten Gehörknöchelchen, welche bei den Nachoperationen nach intratympanalen Eingriffen gewonnen wurden, und will solche nur auf einzelne Fälle angewendet wissen.

Generated on 2019-10-24 14:41 GMT / http://hdl.handle.net/2027/uc1.b3252762
Public Domain in the United States, Google-digitized / http://www.hathitrust.org/access_use#pd-us-google
Digitized by Google
Original from UNIVERSITY OF CALIFORNIA

Diskussion.

Cheatle erklärt, daß er von der Ossikulektomie wieder abgekommen sei.

Alexander schließt sich Cheatles Ansichten an.

Segura (Buenos-Aires): **Bemerkungen zur Nachbehandlung der Radikaloperierten.**

Segura empfiehlt zur erfolgreichen Durchführung der Nachbehandlung die Plastiken nach Körner und Siebenmann, Verwendung von festgewobenen Gazestreifen — damit sonst etwa zurückbleibende Fäserchen die Epidermisierung nicht hindern — und Verschluß der Tube durch Kauterisation vom Nasenrachenraum aus.

Gordon Wilson (Chicago) und Pike (New-York): **Der Mechanismus des labyrinthären Nystagmus und seine Veränderungen durch Läsionen des Kleinhirns und des Gehirns; eine experimentelle Studie.**

Gordon und Pike fanden, daß der Nystagmus nur bei höheren Wirbeltieren vorkomme: ein Zentrum für den Nystagmus besteht nach ihrer Ansicht nicht. Ihre Schlußfolgerungen decken sich nicht mit den Resultaten, zu welchen Leidler und Brauer gelangt sind, worauf Alexander in der Diskussion hinweist.

Bárány (Wien): **Über den von mir beschriebenen Symptomenkomplex.**

Bárány erörtert die historische und klinische Entwicklung des Symptomenkomplexes und berichtet über neue hierhergehörige kasuistische Fälle.

Blegvad (Kopenhagen): **Zur Trommelfellanästhesie.**

Die von Blegvad angewendete Lösung zur Trommelfellanästhesie besteht aus je einem Teil Cocain und Salicylsäure und 2 Teilen Alkohol conc.; vor der Anwendung Zugabe von 1‰ Adrenalin.

7. August.

Kombinierte Sitzung der Sektionen 15 und 16.

Castex (Paris): **Méthodes et résultats du traitement des maladies de la gorge, du nez et de l'oreille par le Salvarsan et les autres composés arsénicaux.** Referat.

Schilderung der Methoden und der Technik der Anwendungsweise von Arsenpräparaten überhaupt, mit spezieller Hervorhebung des Atoxyls, des Ilectins, des Salvarsans und Neosalvarsans. Das Atoxyl disponiere zu Neuritiden; das Hectin befriedige nicht in seiner therapeutischen Wirkung, überdies hat es sich in 3 Fällen als für die Ohren schädlich erwiesen. Das Salvarsan macht Castex nur im Laufe eines Monats nach der Injektion für etwaige Ohrschädigungen verantwortlich, die später auftretenden Neuritiden spricht er der durch Salvarsan nicht geheilten Syphilis zu. Die durch dieses Mittel hervorgerufenen Schädigungen dokumentieren sich in Kongestionserscheinungen, die sich auch am Trommelfell kundgeben, und in Ertaubung durch Störungen im inneren Ohr, eventuell auch in den Hörzentren. Wo durch Aussetzen des Salvarsans die Hörstörung sich bessere, muß wohl ein kausaler Zusammenhang zwischen dem Mittel und der Hörstörung angenommen werden. Bezüglich des Neosalvarsans hebt er hervor, daß dessen Spätwirkung der des Salvarsans gleiche, aber die üblen Zufälle weniger häufig und von geringerer Dauer zu beobachten seien, auch sei die Anwendung leichter und werde besser vertragen. Beide Mittel sind für die Ohren häufig ohne Nutzen und manchmal

Generated on 2019-10-24 14:41 GMT / http://hdl.handle.net/2027/uc1.b3252762
Public Domain in the United States, Google-digitized / http://www.hathitrust.org/access_use#pd-us-google
Digitized by Google
Original from UNIVERSITY OF CALIFORNIA

sogar schädlich. Das Quecksilber scheine wirksamer zu sein. Bei den syphilitischen Erkrankungen der Nase, des Pharynx und des Larynx ist Salvarsan respektive Neosalvarsan nützlich.

Gerber (Königsberg): Korreferat.

Gerber ist mit Bennario der Ansicht, daß nicht alle nach Salvarsan beobachteten Schädigungen des inneren Ohres dem angewendeten Mittel zuzuschreiben sind. Der Zukunft müsse noch die Feststellung vorbehalten werden, welche Schädigungen dem Mittel zuzuschreiben sind, wodurch sie vermieden werden könnten und wie viele nur vorübergehend auftreten, spontan oder durch wiederholte spezifische Therapie schwinden respektive unbeeinflußt bleiben. Gerber hebt die ausgezeichnete Wirkung des Salvarsans und Neosalvarsans hervor bei Lues der Nase, des Rachens, der Trachea und der Bronchien, besonders bei den chronischen, derben, stenosierenden Infiltraten der tieferen Luftwege. Als relative Kontraindikationen erwähnt er: hochgradige Atheromatose, Aneurysma, Vitium cordis, Nephritis, Ohrerkrankungen und ausgedehnte Drüsenschwellungen.

Diskussion.

Alexander will Salvarsan kurz vor oder während des Ausbruches des Exanthems, ebenso bei frischen, luetischen Nervenaffektionen vermieden wissen. Ist eine luetische Labyrinthaffektion durch Jod und Quecksilber geheilt, so kann später Salvarsan angewendet werden.

Lieven (Aachen) ist ebenfalls der Meinung, daß, je gründlicher mit Quecksilber und Jod vorbehandelt werde, desto weniger später eine Schädigung durch Salvarsan zu erwarten sei.

Segura (Buenos-Aires) berichtet über ein junges, frisch infiziertes Ehepaar, das kurze Zeit nach Salvarsanbehandlung ertaubt ist.

Brühl (Berlin) hat nur bei frischer Labyrinthsyphilis gute Erfolge von Salvarsan beobachtet.

König (Paris) hat bei Labyrinthitis meistens Verschlechterung gesehen.

Brühl (Berlin): **Otosklerose und Spongiosierung des Felsenbeines, mit Demonstrationen.**

Unter Benützung von Mikrophotographien von 10 Felsenbeinen bespricht Brühl die verschiedenen Knochenalterationen, von denen jene mit solitärem Sitz des Herdes im Vorhoffenster, und solche, die neben dem erwähnten noch andere entferntere Herde im Felsenbein aufweisen, das anatomische Substrat der Otosklerose bilden. Er vermutet, da die Knochenumwandlung fast stets vor dem Vorhoffenster ihren Beginn nimmt, daß bei kongenital disponierten Menschen die fortwährende Irritation des Periosts und Knochens am vorderen Steigbügelpol ätiologisch in Betracht zu ziehen sei.

Diskussion.

v. Eicken (Gießen) wendet ein, daß Brühls Ansicht das Vorhandensein der entfernt liegenden gleichwertigen Spongiosierungsherde nicht erkläre.

Neumann (Wien): **Otosklerose und chronische Adhäsivprozesse im Mittelohr, mit zahlreichen Demonstrationen.**

Neumann bespricht die Entwicklung der genannten Leiden und die derzeit bestehenden Auffassungen über das Wesen der Otosklerose, deren verschiedenartige Befunde eine einheitliche Erklärung noch nicht zulassen. Den Namen „Otosklerose“ will er vorläufig beibehalten wissen.

Digitized by Google
Original from UNIVERSITY OF CALIFORNIA
Generated on 2019-10-24 14:41 GMT / http://hdl.handle.net/2027/uc1.b3252762
Public Domain in the United States, Google-digitized / http://www.hathitrust.org/access_use#pd-us-google

G. J. Jenkins (London): **Certain clinical features and experimental operative procedures. Theory as to the pathology.**

Jenkins nimmt eine vermehrte Dichtigkeit der Labyrinthflüssigkeit als das Primäre, die Knochenveränderungen als das Sekundäre bei der Otosklerose an. In der Absicht, die Dichtigkeitsabnahme zu erzielen, eröffnete er den horizontalen Bogengang; der anfangs zu konstatierende positive Erfolg war jedoch nur vorübergehend.

Diskussion.

Bárány teilt mit, daß er seine Anbohrungsversuche bereits aufgegeben habe.

Molinié (Marseille): **Traitement de l'ankylose ossiculaire.**

Molinié hat einen Apparat konstruiert, der mittelst eines um den Hammer gelegten goldenen Hakens die Massagebewegungen direkt auf die Gehörknöchelchenkette überträgt.

8. August.

Trétrôp (Antwerpen): **L'acoumetrie millimetrique et ses avantages en pratique courante.**

Trétrôp empfiehlt seine seit 13 Jahren mit Erfolg erprobte Hörprüfungsmethode, die in Millimetern die Hörschärfe jedes Ohres im Verhältnis zum normalen Gehör wiedergibt, nicht mehr als 10—15 Minuten Zeit in Anspruch nimmt, einfach und für die Praxis genügend exakt ist.

9. August.

Alexander (Wien): **Die Anatomie und Klinik der nicht eitrigen Labyrintherkrankungen.** (Referat.)

Alexander bespricht erschöpfend alle hierhergehörigen Krankheitsarten des inneren Ohres — die kongenitalen, traumatischen und toxischen Labyrintherkrankungen, dann diejenigen, die durch Arteriosklerose, durch Erkrankung des Blutes und der blutbildenden Organe, durch organische und funktionelle Störungen des Zentralnervensystems hervorgerufen werden, schließlich die bei akuten Infektionskrankheiten und im Anschluß an chronische Mittelohreiterungen und Adhäsivprozesse auftretenden nicht eitrigen Labyrinthaffektionen, wobei er die neueren Forschungsergebnisse entsprechend berücksichtigt. Die bei den verschiedenen Krankheitsformen gefundenen pathologisch-histologischen Veränderungen schildert Alexander an der Hand von nach eigenen Präparaten angefertigten Diapositiven, wobei er auf die jetzt mögliche Differenzierung zwischen realen, krankhaften Veränderungen und postmortalen Artefakten im Labyrinth aufmerksam macht. Zum Schlusse weist er auf die bedeutenden Fortschritte in der Diagnostik der Labyrintherkrankungen hin und gedenkt der unvergänglichen Verdienste Ménières.

v. Eicken (Gießen): **Über die nicht eitrigen Erkrankungen des Labyrinths.** (Korreferat.)

v. Eicken will den Sammelbegriff „Ménièrescher Symptomenkomplex" aufgelassen wissen und Ménièresche Krankheit soll nur dann diagnostiziert werden, wenn schwere cochleare und vestibulare Störungen durch Blutung apoplektiform ausgelöst werden. Referent bespricht die akustischen Schädigungen bei Arbeitern in lärmenden Betrieben und die in solchen Fällen resultierenden histologischen Befunde; er hebt die Ergebnisse der experimentellen Forschung

Generated on 2019-10-24 14:41 GMT / http://hdl.handle.net/2027/uc1.b3252762
Public Domain in the United States, Google-digitized / http://www.hathitrust.org/access_use#pd-us-google
Digitized by Google
Original from UNIVERSITY OF CALIFORNIA

hervor, die darauf hinweisen, daß diese Schädigungen nur auf dem Wege der Luftleitung entstehen und daher die Prophylaxe auf die Abschwächung der Luftschallwellen im Ohr bedacht sein müsse. Referent unterzieht dann die Otosklerose und die Verletzungen des inneren Ohres einer näheren Erörterung und widmet der Labyrinthitis serosa einen besonderen Abschnitt. Zum Schluß werden die Schädigungen des inneren Ohres bei konstitutionellen, bei Infektionskrankheiten und bei Vergiftungen behandelt.

Diskussion.

Neumann weist darauf hin, daß eine sichere Scheidung der eitrigen von den nicht eitrigen Labyrinthitiden unmöglich sei; er halte die Bezeichnung Labyrinthitis serosa für nicht zutreffend und nur der Funktionsbefund sei von Bedeutung.

v. Eicken erwidert im Schlußwort auf eine Anfrage Dundas Grants (London), daß Radium seines Wissens bei Erkrankungen des inneren Ohres noch nicht verwendet wurde. Doch habe Marx bei Tieren Degeneration der Sinnesepithelien beobachtet und Brünings Ausfallserscheinungen der Sinnesepithelien bei einem Fall von inoperablem Carcinom, das auf die Dura übergegriffen hatte und mit Röntgenstrahlen behandelt worden war.

Dench (New York): **Two cases of loss of caloric vestibular reaction with operative findings.**

Dench schließt aus dem Verlauf und Operationsergebnis zweier Fälle von Labyrintherkrankung, daß das operative Vorgehen stets von einer exakten Prüfung der Labyrinthfunktion abhängig gemacht werden soll und nicht von einzelnen Symptomen.

Botey (Barcelona): **La trépanation du labyrinthe pour vertiges et bourdonnements.**

Bezüglich der operativen Therapie bei heftigen Ohrgeräuschen und Schwindel spricht sich Botey dahin aus, daß, wenn der Kranke gezwungen ist zu arbeiten und alle anderen lokal und allgemein angewandten Behandlungsmethoden erfolglos geblieben sind, die Operation berechtigt erscheine, und zwar komme nur die Trepanation des Labyrinths in Betracht. Die Durchschneidung des Hörnerven sei entschieden abzulehnen, denn der Eingriff sei schwierig und zuweilen werde auch der Facialis zerstört, andrerseits seien Rezidive durch Regeneration einzelner Nervenfasern nicht ausgeschlossen. Bei Labyrinthsyphilis, wo Taubheit und Schwindel zentralen Ursprunges sind, muß von jeder Operation abgesehen werden.

v. Gyergyai (Klausenburg): **Neue Methode zur direkten Dilatation der Eustachischen Tube, mit Demonstration.**

v. Gyergyai demonstriert seine Methode der direkten Inspektion der Eustachischen Ohrtrompete und bespricht das von ihm ersonnene Verfahren der Tubenbehandlung durch Bougies, die den mit Stentscher Masse hergestellten Abdrücken der knorpeligen Ohrtompete nachgebildet sind. Das Verfahren soll die Luftdusche und den Katheterismus respektive die Behandlung mit Zelluloidbougies nicht verdrängen, sondern vielmehr ergänzen.

11. August.

Gemeinschaftlich mit Sektion 16.

Delseaux (Brüssel): **Le traitement des Oto-Rhino-Laryngopathies au cours des maladies infectieuses et des Fièvres éruptives.** (Referat.)

Digitized by Google
Original from UNIVERSITY OF CALIFORNIA
Generated on 2019-10-24 14:41 GMT / http://hdl.handle.net/2027/uc1.b3252762
Public Domain in the United States, Google-digitized / http://www.hathitrust.org/access_use#pd-us-google

Aufzählung der speziellen Maßnahmen zum Schutze der oberen Luftwege und des Ohres bei akuten Infektionskrankheiten. Delseaux fordert ein Zusammenwirken der Allgemeinpraktiker und Spezialisten bei den genannten Erkrankungen im Verlauf von Infektionskrankheiten und Anstellung besonders ausgebildeter Pflegerinnen.

Goodall (London): Korreferat.

Beschreibung der Krankheitserscheinungen in Mund, Rachen, Nase und Ohr, ihren Ausgang, die Häufigkeit ihres Auftretens bei den verschiedenen Infektionskrankheiten und die notwendigen örtlichen und allgemeinen Maßnahmen, mit denen der Pädiater in den meisten Fällen auskommen kann; Komplikationen, die operative Eingriffe erfordern, hält er für sehr selten. Seiner Ansicht huldigen die meisten seiner englischen Kollegen. Zum Schlusse bespricht er die Dauer der Kontagiosität bei den verschiedenen Infektionskrankheiten.

In der Diskussion wird heftig gegen die Anschauung Goodalls protestiert, und schließlich kommt es zu einer Resolution, in welcher gefordert wird, an den Fieberhospitälern ausgebildete Spezialisten anzustellen.

Goodall weist im Schlußwort darauf hin, daß die Otologen — hätten sie früher schon die Pädiater auf die üblen Folgen der Ohr- und Nasenerkrankungen während und nach Infektionskrankheiten aufmerksam gemacht — auch von den Pädiatern in ihren zum Ausdruck gebrachten Bestrebungen schon längst unterstützt worden wären.

Demonstrationen.

Kümmel (Heidelberg): Präparate von postmortalen und agonalen Veränderungen; für agonal will er den Ausdruck „infolge der Einwirkung der Fixationsflüssigkeit" ersetzt haben.

Alexander (Wien): Ausgezeichnete mikroskopische Präparate von pathologischen Prozessen des mittleren und inneren Ohres.

Walker Wood (Hampstead): Zeichnungen, welche die Befunde von mit dem Homeschen Nasopharyngoskop untersuchten Eustachischen Röhren illustrieren.

Fraser (Edinburgh): Mikroskopische Präparate von infektiösen Labyrintherkrankungen.

Fraser und Dickie: Mittelst Wachsplattenmethode bei 20maliger Vergrößerung rekonstruiertes Modell des Mittel- und inneren Ohres.

Urban Pritchard (London) demonstriert eine Extramacula, wie sie in den Ampullen mancher Vögel gefunden wurde.

Gordon Wilson (Chicago): Membrana tectoria bei Schweineembryonen.

Streeters (Michigan): Modelle des Labyrinths von menschlichen Embryonen.

Mignon (Nizza) zeigt einen aus Aluminium konstruierten Apparat, der den Kranken die Anlegung eines größeren Ohrenverbandes ersparen soll.

12. August.

Clarence J. Blake (Boston): **Climatic and occupational influences in deases of the ear.** (Wegen Verhinderung des Verfassers Referat verlesen.)

Klimatische Einflüsse haben für die Pathologie des Ohres nur eine untergeordnete Bedeutung, in subtropischen Gegenden könnten die häufig zu beob-

Digitized by Google
Original from UNIVERSITY OF CALIFORNIA
Generated on 2019-10-24 14:41 GMT / http://hdl.handle.net/2027/uc1.b3252762
Public Domain in the United States, Google-digitized / http://www.hathitrust.org/access_use#pd-us-google

achtenden retronasalen Schleimhauterkrankungen relativ öfter die Mitbeteiligung des Ohres zur Folge haben. Große Hitze- und Kälteeinflüsse schädigen nur das äußere Ohr. Durch Druckdifferenzen erzeugte Affektionen sämtlicher Abschnitte des Gehörorganes beobachtet man bei Caissonarbeitern, bei Aviatikern und Bergsteigern. Den Gefahren, welchen Arbeiter in staubigen und chemisch differenten Betrieben ausgesetzt sind, ist im Referat ein besonderes Kapitel eingeräumt, ebenso der durch lärmende Betriebe bedingten Schwerhörigkeit.

Gradenigo (Turin): **De l'influence du climat sur la maladie de l'oreille.** (Korreferat.)

Nach dem Stande unseres heutigen Wissens läßt sich der klimatische Einfluß auf die Erkrankungen des Ohres nicht feststellen. Gradenigo gibt die Richtungslinien für eine künftig anzulegende Statistik, welche sich auch auf die primären Erkrankungen der Luftwege erstrecken müßte, da die klimatischen Einflüsse das Ohr indirekt auf diesem Wege treffen.

In der Diskussion werden für die Hörstörungen der Aviatiker die Druckdifferenzen und der Lärm als Ursache angeführt (Cheatle), überdies auch noch die maschinelle Vibration (Horne [London]).

Dan Mc Kenzie (London) berichtet über Matrosen, die ihre Hörstörungen auf das Knattern der Schiffsmaschinengewehre zurückführen.

Trétrôp (Antwerpen): **Prévention des affections suppurées du labyrinthe.**

Besprechung der Maßnahmen, die die eitrigen Labyrinthitiden verhindern können: Hinweis auf die Wichtigkeit, das Publikum über die Gefahren dieser Erkrankung aufzuklären.

Coulet (Nancy): **Deux cas de méningite otogène suppurée suivis de Guérison.**

2 Fälle von otogener Meningitis, einer im Anschluß an eine chronische, der andere an eine akute, eitrige Mittelohrentzündung; in beiden Fällen hat sich die Lumbalpunktion sehr wertvoll erwiesen.

Diskussion.

West (London) eröffnet behufs genügender Drainage selbst ein gesundes Labyrinth bei Meningitis, während Mygind nur ein vollkommen ausgeschaltetes Labyrinth angeht.

Dan Mc Kenzie spricht sich für die translabyrinthäre Drainage aus, wiewohl sie manchmal — besonders in septischen Fällen — auch erfolglos sein kann.

Scott (London), der mehrere Fälle durch translabyrinthäre Drainage geheilt hat, betont, daß das dünnflüssige Exsudat prognostisch günstiger aufzufassen sei.

Alexander (Wien) legt auf die klinischen Symptome das größte Gewicht, da das Lumbalpunktat auch bei ausgesprochener Meningitis klar und frei sein kann: die labyrinthogene Meningitis ist seiner ausgedehnten Erfahrung nach relativ gutartig.

Jansen will bei Meningitiden vor allem die Ätiologie berücksichtigt wissen, von breiten Duraspaltungen hält er nicht viel.

Neumann (Wien) verlangt für die Stellung einer genauen Diagnose neben Berücksichtigung des lokalen Befundes und des klinischen Bildes auch

Generated on 2019-10-24 14:41 GMT / http://hdl.handle.net/2027/uc1.b3252762
Public Domain in the United States, Google-digitized / http://www.hathitrust.org/access_use#pd-us-google
Digitized by Google
Original from UNIVERSITY OF CALIFORNIA

das Ergebnis der Lumbalpunktion, die er im Gegensatz zu König (Paris) für einen ungefährlichen Eingriff hält.

A. Castex: **„Methoden und Resultate der Behandlung von Erkrankungen der oberen Luftwege und der Ohren mit Salvarsan und anderen arsenhältigen Mitteln“**, s. S. 507. Lawner.

Verhandlungen der Dänischen oto-laryngologischen Gesellschaft.

91. Sitzung vom 18. Februar 1913.

Vorsitzender: Prof. Schmiegelow.
Schriftführer: Dr. Blegvad.

Holger Mygind: **Wie soll die Aufmeißelung des Warzenfortsatzes vorgenommen werden.**

Die Ursache dazu, daß Mygind eine Diskussion über dieses Thema einzuleiten wünscht, ist in dem Vortrag Pontoppidans in der Oktober-Sitzung zu suchen, indem dieser davon gesprochen hat, das Antrum mastoideum aufzumeißeln, während Mygind behauptet hat, daß man immer, auch bei kleinen Kindern, eine ausgiebige Entfernung alles krankhaften Knochengewebes vornehmen muß: ferner hatte Mygind gefunden, daß die Beschreibung der Technik der Aufmeißelung in den beiden dänischen Lehrbüchern von Bloch und Schmiegelow an verschiedenen Punkten mit seiner Auffassung nicht stimmte.

Die bogenförmige Incision liegt mit ihrem vertikalen Teil etwa an der Mitte des Warzenfortsatzes; die Fascia temporalis muß möglichst geschont werden. Nach Wegrougierung des Periosts benutzt man als point de répère die Grenze zwischen oberer und hinterer Gehörgangswand, indem der Boden des Antrums etwas unterhalb dieser Stelle liegt; Bloch und Schmiegelow warnen gegen Überschreiten der Linea temporalis, während Mygind meint, daß man sich nicht immer unterhalb dieser Linie halten kann, wenn alles krankhafte Gewebe entfernt werden muß; die Operation ist nicht mit der Eröffnung des Antrums beendigt; Mygind überschreitet im Gegenteil oft die Linea temporalis und, falls die Knochenerkrankung so hoch reicht, entblößt er lieber die Dura in etwas weiterer Ausdehnung, um nicht einen etwa vorhandenen epiduralen Absceß zu übersehen. Mygind fürchtet auch nicht dafür den Sinus zu entblößen; während man aber bei richtiger Meißelführung die Dura kaum jemals verletzen kann, treten Verletzungen des Sinus nicht gar so selten auf, vor allem wenn in der Nähe des Sinus die Knochenzange verwendet wird. Der Weisung Schmiegelows, bei akzidenteller Sinusblutung die Operation zu unterbrechen, kann Mygind nicht beistimmen; man läuft dann leicht die Gefahr, daß eine eventuell zu befürchtende endokranielle Komplikation sich eben in dieser Zwischenzeit entwickelt. Die Sinusblutung läßt sich durch Tamponade fast immer bewältigen.

Die Entfernung des Antrum von der Oberfläche des Knochens ist sehr wechselnd, gewöhnlich bereitet aber das Auffinden desselben keine Schwierigkeiten: falls man im Zweifel ist, kann man durch vorsichtige Einführung einer Knopfsonde im Gehörgang die Entfernung des Randes des Porus acusticus vom festen Boden messen.

Digitized by Google
Original from UNIVERSITY OF CALIFORNIA
Generated on 2019-10-24 14:41 GMT / http://hdl.handle.net/2027/uc1.b3252762
Public Domain in the United States, Google-digitized / http://www.hathitrust.org/access_use#pd-us-google

Bei der Operation muß alles krankhafte Gewebe entfernt werden; besonders an zwei Stellen muß man genau aufpassen: im Winkel zwischen der Dura und dem oberen Sinusknie und die Gegend hinter dem „Facialissporn" unterhalb des Antrums; der oberflächliche Knochen ist hier mehr resistent, während in der Tiefe doch Eiterherde vorhanden sein können.

Mygind verwendet immer Jodoformgaze zur Tamponade der Knochenhöhle; gewöhnlich wird 10—20 Tage nach der Operation sekundäre Naht vorgenommen.

Diskussion.

Schmiegelow hält die Diskussion über die Aufmeißelung des Warzenfortsatzes in einer Versammlung von Otologen für recht überflüssig. Ob der Hautschnitt in der einen oder anderen Weise ausgeführt wird, ist gleichgültig; der oberflächliche Knochenschnitt muß so groß wie möglich sein wegen der Übersicht; Schmiegelow widerrät die Anwendung des Meißels in der Gegend des Sinus, mit der Knochenzange vermeidet man viel leichter Läsionen desselben.

Jörgen Möller: Es scheint ja eigentlich ziemlich selbstverständlich, daß bei einer Aufmeißelung des Warzenfortsatzes vor allem das Antrum eröffnet werden muß, es ereignet sich aber nicht so ganz selten, daß man Fälle zur späteren Behandlung bekommt, bei denen Chirurgen ohne otologische Ausbildung Aufmeißelung vorgenommen haben, ohne das Antrum zu eröffnen, während sie den Erfolg der Operation dadurch zu sichern geglaubt, daß sie bei einer gewöhnlichen akuten Eiterung eine „Radikaloperation" vorgenommen haben, das heißt, sie meißeln in der hinteren Gehörgangswand ein Loch, zum Glück ohne gleichzeitig die Paukenhöhle auszuräumen. Die Verwendung der Knochenzange in der Gegend des Sinus führt sehr leicht Sinusläsion herbei, falls man nicht etwa eine besondere Zange, wie zum Beispiel die von Brünings angegebene, verwendet. Die Tiefe des Antrums durch eine in den Gehörgang eingeführte Sonde abzuschätzen, dürfte eine etwas bedenkliche Methode sein: in weniger geübter Hand wird hierdurch sehr leicht eine Trommelfellläsion entstehen. Möller bestätigt die Beobachtung Myginds, daß hinter dem „Facialissporn" sich gewöhnlich eine ziemlich resistente Knochenspange befindet, die oftmals den Verbindungsweg zwischen der Antrumeiterung und einem Spitzenabsceß überbrückt.

Gottlieb Kiär fragt, ob Mygind Fissur des eburnisierten Knochens beobachtet hat, wobei eine Blutung im Facialiskanal mit nachfolgender Parese entstehen kann. Bisweilen entsteht nach der Operation eine Verminderung des Hörvermögens, vielleicht durch eine Labyrintherschütterung: nach ein bis zwei Wochen wird jedoch das Gehör meistens wiederum normal.

Ebbe Bergh fürchtet sich vor einer Jodoformintoxikation und verwendet deshalb zur Tamponade Xeroformgaze.

Mygind hat auch mehrere Fälle von Facialisläsion gesehen; vor allem muß man sehr vorsichtig sein, wenn man hinter der hinteren Gehörgangswand sehr tief dringt. Eine beträchtliche Herabsetzung des Hörvermögens, die durch die Operation selbst verschuldet sein konnte, hat Mygind nie beobachtet.

Mygind hat nie Jodoformintoxikationen gesehen, dagegen verwendet er bisweilen Isoform oder Lapisgaze, wenn die Granulationen zu reichlich wuchern; bei der Verwendung von Lapisgaze muß jedoch der Verband täglich gewechselt werden. Jörgen Möller.

Generated on 2019-10-24 14:41 GMT / http://hdl.handle.net/2027/uc1.b3252762
Public Domain in the United States, Google-digitized / http://www.hathitrust.org/access_use#pd-us-google
Digitized by Google
Original from UNIVERSITY OF CALIFORNIA

Dänische oto-laryngologische Gesellschaft.

Mygind: **Zwei Fälle von sekundärer Naht nach Aufmeißelung des Warzenfortsatzes,** S. 443.

Derselbe: **Bakterienfreie Lumbalflüssigkeit bei letal verlaufender diffuser eitriger Leptomeningitis,** S. 443.

Blegvad: **Chronische Ohreiterung, Labyrintheiterung, Leptomeningitis, Cerebellaraffektion (?). Operation, Heilung,** S. 448.

Derselbe: **Demonstration einer Ohrspritze,** S. 449.

Oto-laryngologischer Verein in Kristiania.

Uchermann: **Labyrinthismus,** S. 454.

Derselbe: **Otitis supp. mit Augensymptomen infolge von multiplen Hirntuberkeln,** S. 454.

85. Versammlung der Naturforscher und Ärzte in Wien, September 1913.

Tost: **„Die Behandlung von Erkrankung der oberen Luftwege und der Ohren mit Röntgenstrahlen“,** S. 523.

43. Kongreß der Deutschen Gesellschaft für Chirurgie, April 1914.

Habs: **„Probleme der Therapie mit radiaktiven Substanzen“,** S. 527.

v. Eiselsberg: **Erfahrungen bei Behandlung maligner Tumoren mit Radium und Röntgenstrahlen“,** S. 528.

Pflaumer: **Beobachtungen über Autolysatbehandlung bösartiger Geschwülste“,** S. 538.

Fritsch: **„Die Bewertung der Abderhaldenschen Karzinomreakiton“,** S. 539.

Barth: **„Chirurgische Behandlung der eitrigen Meningitis“,** S. 545.

Steinmann: **„Eine neue Behandlung stinkender Abszesse“,** S. 546.

Tiegel: **„Über Behandlung von Abszessen mit Spreizfedern“,** S. 546.

Bücherbesprechungen.

Lehrbuch der Ohren-, Nasen- und Kehlkopfkrankheiten. Nach klinischen Vorträgen für Studierende und Ärzte von Dr. Otto Körner, Geh. Medizinalrat, o. ö. Professor der Medizin und Direktor der Universitäts-Ohren- und Kehlkopfklinik in Rostock. 4. und 5. umgearbeitete und vermehrte Auflage. Mit 251 Textabbildungen, davon 34 in Farben und 1 Tafel. Verlag von J. F. Bergmann, Wiesbaden 1914.

Daß nur 2 Jahre seit der letzten Auflage dieses Lehrbuches verstrichen sind, spricht wohl am beredtesten für die Beliebtheit, deren sich dieses Lehr-

Digitized by Google
Original from UNIVERSITY OF CALIFORNIA
Generated on 2019-10-24 14:41 GMT / http://hdl.handle.net/2027/uc1.b3252762
Public Domain in the United States, Google-digitized / http://www.hathitrust.org/access_use#pd-us-google

buch zu erfreuen hat. Der Hauptgrund für diese Verbreitung dürfte wohl darin zu suchen sein, daß es, wie kaum ein zweites, vor allem für den Studenten und praktischen Arzt geschrieben ist, daher in präziser Form alles Wissenswerte enthält, daß sehr gute Abbildungen die Darlegungen anschaulich machen und daß sich hier alle drei Disziplinen vereinigt finden, ohne daß der Umfang des Buches die übliche Größe eines Lehrbuches überschritte.

Die Fortschritte in den letzten Jahren haben es mit sich gebracht, daß das Werk eine Erweiterung und Umarbeitung erfahren mußte, wobei aber der Grundzug im Aufbau der gleiche blieb und auch der äußere Umfang nur um geringes (18 Seiten) zunahm; letzteres wurde durch eine noch ausgedehntere Anwendung des Petitdruckes als in der letzten Auflage erreicht. Die Übersichtlichkeit hat hierdurch eher gewonnen.

Sehr zu begrüßen sind die zahlreichen topographisch-anatomischen Abbildungen, unter denen sich so manche vielfärbige finden.

Die Ausstattung des Werkes ist dieselbe vornehme wie bei den früheren Auflagen. Ernst Urbantschitsch.

Ideenassoziationen bei der Beurteilung von Ohrenerkrankungen. Von Dr. Hermann Sinell (Hamburg). Verlag von Chr. Hermann Tauchnitz, Leipzig 1914. Preis Mk. 1·20.

Unter diesem Titel beschreibt der Autor den Gedankengang, der sich im Kopfe des diagnostizierenden Otologen abspielt, was ihm auch auf Grund seiner reichen Erfahrung vollkommen gelungen ist. Der Verfasser bespricht, systematisch mit dem äußeren Ohr beginnend, die wichtigsten Ohrerkrankungen, zieht jedesmal ähnlich verlaufende Krankheitsbilder in den Kreis seiner diagnostischen Erwägungen und sucht an der Hand zahlreicher beigefügter Krankengeschichten die Diagnostik zu erleichtern. Dem Spezialisten bietet das Büchlein nichts Neues, dem Praktiker wird es willkommen sein und ihm eine kurze Übersicht über die Otologie geben. Fremel.

Referate.

I. Allgemeines.

Angeborene Fistel der Ohrmuschel. Von Martini und Becco. (Semana médica Buenos-Aires. 25. September 1913.)

Bei einem 12jährigen Knaben italienischen Ursprungs findet man an der rechten Ohrmuschel, in der vorderen Portion der Helix, ein wenig über dem Tragus die Öffnung einer kleinen Fistel, welche eine Tiefe von 8 *mm* besitzt; der Fistelgang hat eine Richtung von oben nach unten und von außen nach innen. Drückt man auf den Tragus, so fließt aus der Öffnung eine dichte, milchartige Flüssigkeit, deren Menge sehr gering ist. Von Zeit zu Zeit staut sich die Flüssigkeit und es bildet sich eine kleine Geschwulst, welche von einer Borke eingetrockneter Flüssigkeit gebildet wird. Die mikroskopische Untersuchung der Flüssigkeit wies nur Epithelzellen nach. Heilung nach Operation des Fistelgangs. Menier.

Digitized by Google
Original from UNIVERSITY OF CALIFORNIA
Generated on 2019-10-24 14:41 GMT / http://hdl.handle.net/2027/uc1.b3252762
Public Domain in the United States, Google-digitized / http://www.hathitrust.org/access_use#pd-us-google

II. Äußeres Ohr und Mittelohr.

Tuberkulose des Gehörorgans und seiner Adnexe. Von Prada y Vizmanos. (Revista española de Laringol. September—Oktober 1913.)

Schlußfolgerungen: 1. Die Tuberkulose des Gehörorgans ist häufiger, als man es annimmt, weil man sehr selten die exakte Diagnose stellt und diese Fälle als einfache chronische Otitiden betrachtet. 2. In einem sehr großen Prozent der Fälle ist die Tuberkulose des Gehörorgans sekundär; es bestehen im Organismus andere Herde, welche manchmal vom Ohre weit entfernt sind. 3. Nur bei Kindern unter 10 Jahren kann man primäre Läsionen antreffen. 4. Der Infektionsweg ist durch die Tuba Eustachii, dann kommt der Blutweg, dann der Weg durch den lymphatischen Apparat. 5. Die Diagnose einer tuberkulösen Läsion kann nur mit Hilfe des Laboratoriums (mikroskopische Untersuchung) gestellt werden. 6. Bei jedem Falle von protrahierter Otitis muß man zu diagnostischen Hilfsmitteln greifen, um nötigenfalls die tuberkulöse Natur des Falles zu entdecken. 7. Die Prognose der Ohrtuberkulose hängt in erster Linie vom Allgemeinzustand des Pat. ab. 8. Die Behandlung ist eine operative und je früher sie einsetzt, desto glänzender sind ihre Erfolge. 9. Die Tuberkulinbehandlung verdient angewandt zu werden entweder nach oder vor der Operation. Menier.

Das angeborene Fehlen beider Ohren. (Congenital absence of both ears.) Von R. C. Lynch (New-Orleans). (The Laryngoscope. 23. 1913. Nr. 11.)

Bei 12jährigem Kinde fehlen äußerlich alle Zeichen eines Ohres. Rhinoscopia posterior zeigte die Abwesenheit der Tubenöffnung und demgemäß auch von Rosenmüllers Grube. Bei der Operation fand sich an Stelle des Gehörgangs das Oberkiefergelenk vor, hinter dem der N. facialis hervortrat. Da sich keinerlei Spuren von Gehör und statischer Reaktion nachweisen ließen, nimmt Verfasser an, daß auch das innere Ohr beiderseits fehle.

Otto Glogau.

Die Regeneration des Trommelfells. Von G. M. Coates (Philadelphia). (The Laryngoscope. 123. 1913. Nr. 6.)

In 3 Fällen chronischer Mittelohreiterung (7, 20 und 40 Jahre von Dauer) beobachtete Verfasser nach vergeblich versuchtem Verschluß der Perforation spontane Regeneration des Trommelfells. Verfasser kommt zu folgenden Schlüssen: Jedes Trommelfell hat die Tendenz zu heilen, falls die die Krankheit auslösende Ursache behoben wurde. Der Grund für das Fehlschlagen des therapeutischen Verschlusses der Perforation liegt wohl darin, daß das Trommelfellgewebe eine verringerte Vitalität hat. Ehe der Versuch des Perforationsverschlusses in Angriff genommen wird, soll der Allgemeinzustand des Pat. gehoben und der lokale Herd womöglich geheilt werden. Selbst ganz große Perforationen können sich unter günstigen Umständen selbst jahrelang nach Beginn der Krankheit und Aufhören des Eiters spontan und ohne Adhäsionsbildung schließen. Meist tritt dabei durch irgend ein leichtes Trauma eine Re-

Generated on 2019-10-24 14:41 GMT / http://hdl.handle.net/2027/uc1.b3252762
Public Domain in the United States, Google-digitized / http://www.hathitrust.org/access_use#pd-us-google
Digitized by Google
Original from UNIVERSITY OF CALIFORNIA

infektion des Perforationsrandes ein, die eine lokale Entzündung mit Leukocytenansammlung bedingt. Obwohl durch den Trommelfellverschluß die Mittelohrhöhle vor Infektion geschützt wird, ist derselbe doch oft von zweifelhaftem Werte, da bei zerstörten Gehörknöchelchen und durch die Adhäsionen der verdickten Membran häufig Gehörsverschlechterung auftritt.

Otto Glogau.

Beitrag zur Kasuistik der Papillome des äußeren Gehörganges. Von Dr. Luccardi Merli. (Archivio italiano di otologia. 24. H. 1.)

Bei der an chronisch-eitriger Otitis leidenden 16jährigen Patientin entwickelte sich auf der unteren Gehörgangswand eine kleine, rotgraue Geschwulst, die exstirpiert wurde. Bei der mikroskopischen Untersuchung wurde die Diagnose eines Papilloms gestellt. Rimini (Triest).

Die Ohrerkrankungen bei Adenoidismus. Von Dr. R. Vitto-Massei. Atti della Clinica Oto-rino-laringoiatrica di Roma. 1913.

In der vorliegenden Arbeit bespricht Verf. die bei Adenoidismus auftretenden Ohrkomplikationen, deren Pathogenese, Symptomatologie und Prognose ausführlich auseinandergesetzt werden. Als Anhang wird noch der Adenoidismus bei Taubstummen, Schülern, Soldaten und Handwerkern besprochen. Rimini (Triest).

Versuch einer Bemessung der partiellen, permanenten Arbeitsunfähigkeit nach Unfällen auf oto-rhino-laryngologischem Gebiete. Von Cazeneuve. (Revue hebdomadaire de laryngologe etc. 1914. Nr. 5.)

Der Autor hat diese Arbeit ohne Kenntnis des mittlerweile erschienenen Berichtes von Lannois und Jacod (siehe Französischer Kongreß für Oto-Rhino-Laryngologie, Paris 1913) ausgearbeitet, wodurch das Hauptinteresse an der ersten Bearbeitung des Gegenstandes in der französischen Literatur seit Veröffentlichung des Unfallgesetzes vom Jahre 1898 eigentlich vermindert ist. Dennoch wird es gegebenen Falles für den ärztlichen Begutachter erwünscht sein zu wissen, wie die persönliche Meinung eines in Unfallsachen offenbar versierten Spezialisten lautet. Im allgemeinen findet Cazeneuve, daß die deutschen, namentlich das Wiener Schema, zu hohe Entschädigungen ansetzen. So zum Beispiel ist Cazeneuve bei schwerer, einseitiger Taubheit nur für 8%, bei totaler einseitiger Taubheit für 12%, bei doppelseitiger partieller Taubheit für 16%. Mit den meisten Autoren stimmt Cazeneuve überein, wenn er für totale Taubheit 50% ansetzt, wobei nicht zu vergessen ist, daß der Prozentsatz vom totalen Maximalverdienst berechnet wird, im Gegensatz zu anderen Ländern. Auf rhinologischem Gebiete liegen wenig Gutachten vor. Es ist schwer, den Anspruch auf Schadenersatz zu bestimmen, wenn es sich zum Beispiel um den Verlust des Geruchsvermögens handelt. Für manche Professionen (Parfümeure, Koch) erscheint der von Cazeneuve vorgeschlagene Satz von 7% zu gering. Hingegen ist bei Verlegung der Nasenpassage nach Unfall denn doch zu le-

Digitized by Google
Original from UNIVERSITY OF CALIFORNIA
Generated on 2019-10-24 14:41 GMT / http://hdl.handle.net/2027/uc1.b3252762
Public Domain in the United States, Google-digitized / http://www.hathitrust.org/access_use#pd-us-google

rücksichtigen, ob die behinderte Nasenatmung sich nicht operativ beheben läßt, statt, wie Cazeneuve will, 8—10% zu bewilligen. Ebenso willkürlich scheinen uns die Vorschläge von Cazeneuve für den Verlust der lauten Sprache mit 8% und für den permanenten Sprachverlust mit 15%. Man denke doch nur an die Choristen, die, wenn auch offenbar als Arbeitsangestellte und nicht als Künstler betrachtet, sich doch nicht mit so geringen Sätzen zufriedengeben werden. Merkwürdigerweise liegen wenig solche Prozesse vor. Lautmann.

III. Labyrinth und Hörnerv.

Nystagmus in den fieberhaften Prozessen. Von Udaondo. (Semana méd. Buenos-Aires. 1. Januar 1914.)

Verfasser hat den Nystagmus in verschiedenen Fällen beobachtet, zum Beispiel bei der Pneumonie; er war spontan und beiderseitig und horizontal gestellt: mit dem Fieberabfall verschwand diese Erscheinung. In 6 anderen Fällen: Lungenentzündung, Bronchopneumonie, Polyarthritis rheumatica, Lungentuberkulose und Arthritis gonorrhoica, die mit hohem Fieber einhergingen, beobachtete er auch Nystagmus, der ebenfalls mit dem Fieberabfall verschwand. In allen diesen Fällen war der Nystagmus horizontal. Menier.

Die Wirkungsweise des galvanischen Nystagmus. Von L. M. Hubby. MD. (New-York). (Annals of Otology. 122. Nr. 3.)

Verfasser stellt folgende Theorie auf: Jede Crista vermittelt durch ihre haarartigen Fortsätze fortwährend adhärente Impulse, die ihren Zustand mit Bezug auf Druck, Streckung, Windung oder eine Kombination derselben betrifft. Die Nervendungen in Crista, Haarzellen etc. befinden sich dann entweder in normalem Reizungszustande oder in Überreizung oder Unterreizung. Bei körperlicher Ruhe und unter normalen Bedingungen bringt die Summe der Impulse aller Cristen efferente Zentrumsimpulse nach den Augen hervor, die zu Nystagmusgleichgewicht führen. Eine hinreichende Veränderung des relativen Betrages dieser Impulse stört das Nystagmusgleichgewicht und Nystagmus kommt zustande. Von irgend einer Crista ausgehende Impulse, sofern sie hinreichenden Reizzuwachs zeigen, verursachen — ohne Rücksicht auf ihre Entstehungsweise — Nystagmus nach der gleichen Kopfseite. Die mit genügender Reizabnahme verbundenen Impulse verursachen Nystagmus nach der entgegengesetzten Kopfseite. Die vom Vestibularnerven und seinen Endigungen ausgehenden Nervenimpulse verändern sich während des Zustandekommens von Elektrotonus. Katelektrotonus verursacht einen Überreizungszustand des Nerven und seiner Endigungen und eine Zunahme der afferierenden Impulse, demnach Nystagmus nach der entsprechenden Kopfseite. Anelektrotonus verursacht einen Unterreizungszustand des Nerven und seiner Endigungen und eine Abnahme der afferierenden Impulse, demnach Nystagmus nach der entgegengesetzten Kopfseite. Der Charakter des Nystagmus mit der relativen Reizungsgröße der

Generated on 2019-10-24 14:41 GMT / http://hdl.handle.net/2027/uc1.b3252762
Public Domain in the United States, Google-digitized / http://www.hathitrust.org/access_use#pd-us-google
Digitized by Google
Original from UNIVERSITY OF CALIFORNIA

verschiedenen Nervendigungen, Cristae etc., ist eine Resultante derselben. Ein Doppelmodell der Labyrinthe ist der Arbeit als Illustration beigefügt.

Otto Glogau.

Contributo allo studio della sordita assoluta isterica per contagio morale. (Beitrag zum Studium des absoluten hysterischen Taubheit durch moralische Ansteckung.) Von Fiori-Ratti. (Atti della Clinica di Roma. 1913.)

Der 14jährige Patient, dessen Vater Lues überstanden und dessen Mutter dreimal abortiert hatte und hysterisch war, wurde plötzlich von doppelseitiger absoluter Taubheit befallen. Otoskopisch: Reste eines überstandenen Mittelohrkatarrhs. Das Gesichtsfeld eingeschränkt, Cornealreflex träge, Dermographie, Pharynxreflex fehlt. Die thermische, taktile und Schmerzsensibilität, besonders in der Gegend der Ohrmuschel, des Gehörganges und des Trommelfells herabgesetzt. Keine Sprachstörung. Die Untersuchung des Nervensystems ergibt Hysterie. Unter dem Einfluß der Furcht vor einer Operation erlangt der Patient das Gehör wieder und dann erzählte er, daß in seiner Heimat einige seiner Freunde von plötzlicher Taubheit befallen waren und nach einigen — ungefähr 2 — Monaten das Gehör wiedererlangt haben. Verfasser meint, daß bei disponierten Individuen und besonders bei Kindern der bloße Nachahmungstrieb das hysterische Syndrom auslösen kann. Nähere Auseinandersetzung der verschiedenen Formen, der charakteristischen Merkmale der Hysterie des Ohres, der sie hervorrufenden Ursachen und ihres Verhältnisses zur allgemeinen cutanen Sensibilität. Für die hysterische Natur einer Taubheit spricht: 1. Widerspruch zwischen den Angaben des Patienten und dem objektiven Untersuchungsbefund, 2. Ausschließung einer organischen Taubheit durch Anamnese und Untersuchung, 3. entsprechendes Verhalten des Patienten, 4. verschiedene bei wiederholten Untersuchungen erhaltene Resultate, 5. die häufige Besserung des Gehörs während einer intensiven Beschäftigung des Patienten, 6. die Höranomalien selbst. Besprechung der verschiedenen Theorien über das Wesen der hysterischen Taubheit und der Differentialdiagnose. Im mitgeteilten Falle sprachen für hysterische und gegen luetische Taubheit das Fehlen von Ohrgeräuschen, von Schwindel und Bewußtseinsverlust, wie sie bei plötzlich auftretender luetischer Taubheit in Form eines Menièreschen Anfalles vorhanden zu sein pflegen, die Vollständigkeit der Taubheit, wie sie bei Lues selten angetroffen wird, und die persönlichen und familiären hysterischen Stigmata. Gegen eine hysterische Worttaubheit spricht die Taubheit für Geräusche, die Uhr und die Stimmgabel. Gegen eine zentrale organische Taubheit spricht das Fehlen von Symptomen einer cerebralen Krankheit in der Anamnese und im Untersuchungsbefund. Ebenso konnte Hysterotraumatismus und ein Trauma als Ursache ausgeschlossen werden. Für Hysterie sprechen schließlich die Antezedentien der Eltern, ferner das plötzliche Entstehen ohne Schwindel und Ohrgeräuschen, dafür mit Hypästhesie der Cutis des äußeren Ohres, das Fehlen

Digitized by Google
Original from UNIVERSITY OF CALIFORNIA
Generated on 2019-10-24 14:41 GMT / http://hdl.handle.net/2027/uc1.b3252762
Public Domain in the United States, Google-digitized / http://www.hathitrust.org/access_use#pd-us-google

des Pharynxreflexes und das plötzliche Verschwinden der Taubheit unter dem Einfluß einer psychischen Emotion und endlich auch die bestehenden Residuen eines überstandenen Mittelohrkatarrhs, da bekanntlich solche organische Veränderungen bei hysterischen Individuen hyp- und hyperästhetische Zustände an der affizierten Seite und andere krankhafte Symptome hysterischer Natur hervorzurufen geeignet sind. Daß hier die Erkrankung durch moralische Ansteckung zustande gekommen ist, geht aus der Anamnese hervor und erscheint um so plausibler, als bekanntlich hysterische Personen leichter der Suggestion unterworfen sind. Spira.

Importanza biologica sociale degli organi dei sensi. (Die biologische und die soziale Bedeutung der Sinnesorgane.) Von Bilancioni. (Atti della Clinica di Roma. 1913.)

Darstellung der phylogenetischen Entwicklung der Reaktionsorgane auf äußere Reize, deren höchste Vervollkommnung in den Sinnesorganen zur Entwicklung der Intelligenz führt. Damit die differenten äußeren Phänomene auch subjektiv in verschiedener Weise differenziert werden, muß das nervöse Perzeptionssystem sich gleichfalls differenzieren, sich für die Aufnahme spezieller Kategorien von Energien adaptieren, nach dem Gesetze von den spezifischen Energien der Sinnesorgane von Johannes Müller. Im Zentralorgan werden die von verschiedenen Seiten zugeleiteten Eindrücke gesammelt, analysiert, verglichen und differenziert, und auf Grund derselben wird eine motorische oder inhibitorische Aktion eingeleitet. Die Perzeption eines sinnlichen Bildes ist also kein einfacher, sondern ein komplizierter, langsam mit Hilfe des Intellekts sich abwickelnder Akt, so die Objektivierung des Tones, die Differenzierung der Farben usw. Aus dem mannigfachen Zusammenhang der einzelnen Sinnesorgane geht hervor, wie sehr die scheinbar so einfache Sinnesfunktion psychisch und physiologisch kompliziert ist, was darauf schließen läßt, daß die differenten Sinne von einer ursprünglich einzigen fundamentalen sinnlichen Empfindung (Sensation) herstammen. Zur Spezifizierung der Sinne hat die lange Gewohnheit, die Übung, die Interpretation, die individuelle Anstrengung, die intelligente Urteilsfähigkeit beigetragen, ohne welche die Kenntnis der Welt konfus fürs Leben und fürs Wissen nutzlos bleiben würde. Erst die Bearbeitung der mannigfachen Eindrücke, die ein Gegenstand in uns hervorruft, durch das Intellekt ermöglicht eine distinkte und vollkommene Vorstellung von demselben. So führt eine gute Ausübung der Sinnesorgane zur Ausbildung einer psychischen Bereitschaft. Wie nun auch an pathologischen Erscheinungen (bei Taub- beziehungsweise Blindgeborenen) erwiesen erscheint, bewirkt eine Schädigung der zentripetalen und der Perzeptionsbahnen eines oder mehrerer Sinne sekundär auch eine Alteration unseres Urteils über die umgebende reale Welt. Solche im frühen Alter erworbene wie auch angeborene Sinnesinsuffizienzen führen daher zu einer geistigen Minderwertigkeit, insbesondere betrifft

Generated on 2019-10-24 14:41 GMT / http://hdl.handle.net/2027/uc1.b3252762
Public Domain in the United States, Google-digitized / http://www.hathitrust.org/access_use#pd-us-google
Digitized by Google
Original from UNIVERSITY OF CALIFORNIA

diese den „Sinn des Intellekts", das Gehör. In unserer fieberhaften, vielgeschäftigen Zeit, in unserer aufreibenden, ungesunden Lebensweise, in dem Gebrauche schädlicher Genußmittel und in der funktionellen Abnützung der Sinnesorgane finden wir die Keime zahlloser pathogener Ursachen. Unzählig sind die professionellen, auf Auge und Ohr einwirkenden Schädlichkeiten. Die heute feststehende Erkenntnis, daß der vollwertige Gebrauch der Sinnesorgane die psychische Prominenz und einen höheren sozialen Wert des Individuums bedingt, sollte eine Aufforderung zum Kampfe bilden gegen alle diese Noxen, welche die Wurzeln unseres zivilisierten Lebens untergraben. (Der sehr interessante Aufsatz, von dem wir leider im Auszug nur kaum die Leitideen wiedergeben konnten, verdient unbedingt, zum Nachlesen im Original empfohlen zu werden. Ref.) Spira.

Über eine besondere, durch rasche Kopfbewegungen bedingte Form von Nystagmus. Von Dr. Buys (Bruxelles). (Archivio italiano di otologia. 24. H. 1.)

Bei dem 45jährigen Pat., einem Arzt, trat, wenn er bei sitzender Stellung auf einem Sofa plötzlich eine Horizontallage auf der rechten Seite einnahm, rotatorischer, nach rechts gerichteter Nystagmus auf, welcher nach 10—15 Sekunden Dauer nach links umkehrte. Bei Drehung des Kopfes nach links trat ebenfalls rotatorischer, nach links gerichteter Nystagmus auf, welchem aber kein anderer nach der entgegengesetzten Seite folgte. In diesem Falle war der von Bárány entdeckte, durch rasche Kopfbewegungen bedingte Nystagmus dadurch charakterisiert, daß dem nach rechts gerichteten ein solcher nach links folgte. Rimini (Triest).

Influenza del simpatico cervicale sull' orecchio interno. (Einfluß des Halssympathicus auf das innere Ohr.) Von Torrini. (Ricerche sperimentali. Atti della Clinica di Roma. 1913.)

Um den Einfluß des Sympathicus auf das innere Ohr zu untersuchen, führte Torrini eine Reihe von Untersuchungen aus, indem er das Ganglion cervicale superius des Halssympathicus teils ausriß, teils zerquetschte, das Tier (Kaninchen) nach 2—100 Tagen mittelst rascher Durchschneidung beider Carotiden tötete und dann das Labyrinth nach entsprechender Präparierung mikroskopisch untersuchte. Es fanden sich dabei immer in den unteren Windungen des Paukenganges Blutextravasate, welche hauptsächlich in dem Winkel zwischen Columella und der Lamina spiralis und in dem diametral entgegengesetzten Winkel an der äußeren Wand des Ganges angesammelt waren. Die anderen Gänge der Schnecke sowie das Vestibulum waren ohne Veränderungen. Daß die Blutelemente immer, auch längere Zeit nach dem Experiment, gut konserviert gefunden wurden, scheint dafür zu sprechen, daß sie frischen Ursprunges waren, also daß das Extravasat erst mit dem Tode des Tieres zustande gekommen wäre. Daß sich das Blut nur in den Basalwindungen fand, ließ an einen Zusammenhang mit der Funktion der Membran des runden Fen-

Generated on 2019-10-24 14:41 GMT / http://hdl.handle.net/2027/uc1.b3252762
Public Domain in the United States, Google-digitized / http://www.hathitrust.org/access_use#pd-us-google
Digitized by Google
Original from UNIVERSITY OF CALIFORNIA

sters denken, welche nach Tötung des Tieres behufs Konservierung des Präparates ausgeführt wurde. Dagegen spricht jedoch die konstant größere Intensität des Blutaustrittes im Labyrinth der Seite, an welcher der Sympathicus verletzt wurde. Man könnte auch daran denken, daß durch die Verletzung des Sympathicus eine Alteration des Tonus einiger Labyrinthgefäße der entsprechenden Seite bewirkt wurde, welche bei der Tötung des Tieres infolge Störung des Gleichgewichts zwischen dem Blutdruck im Gefäß und dem Druck der Umgebung durch Kompression der Carotiden im Momente ihrer Durchschneidung einen Blutaustritt zur Folge hatte. Spira.

IV. Otochirurgie.

Betrachtungen über einen Cholesteatomfall. Von Landa. (Archivos de la Sociedad de Estudios clinicos de la La Habana. 1913.)

In diesem Fall handelt es sich um ein übergroßes Cholesteatom, welches das ganze Felsenbein zerstört hatte, so daß es eine Höhle von 5 *cm* Breite hinterließ. Bei der Operation fand man nicht den Nervus facialis und trotzdem hatte Patient keine Lähmung. Eines Tages bei der otoskopischen Untersuchung sah Verfasser einen Strang, welcher von oben nach unten und von hinten nach vorne verlief und welcher der Nervus facialis war, wie die Sondierung bewies. In diesem Fall war also der Facialis ganz isoliert worden und zur Seite geschoben und hatte keineswegs gelitten. Dieser Nerv ist wahrscheinlich bei betreffendem Pat. mit einer außergewöhnlichen Widerstandskraft ausgestattet. Pat. hatte auch keine Symptome dargeboten, welche auf ein so schweres Cholesteatom hätten hinweisen können. Menier.

Zwei Fälle von cerebrospinaler Meningitis ohne nervöse Phlegmone. Von T. Passmore Berens, MD. (New-York).

Verfasser berichtet 2 Fälle von ausgedehnter cerebrospinaler Leptomeningitis, bei denen nur das knapp vor dem Tode auftretende Fieber auf eine Mitbeteiligung des Zentralnervensystems deutete. Der eine Fall trat nach einfacher, der andere nach radikaler Mastoidoperation auf, ohne daß sich jedoch bei der Operatien Veränderungen der Dura oder des Sinus vorgefunden hätten. Die Cerebrospinalflüssigkeit ergab in beiden Fällen einen charakteristischen Befund. Otto Glogau.

Die Behebung von persistierendem Ohrenfluß des Kindesalters durch postauriculare Drainage. Von Wendell C. Philipps (New-York). (The Laryngoscope. 23. 1913. Nr. 7.)

Verfasser bezeichnet bei Säuglingen und jungen Kindern eine Otorrhöe als persistierend, wenn eine akute eitrige Entzündung des Mittelohres für eine unbestimmte Zeit über den sogenannten normalen Verlauf hinaus (5—30 Tage) anhält. Wenn Lokalbehandlung, Paracentese, Entfernung von Tonsillen und adenoiden Wucherungen den Prozeß nicht zum Stillstand bringt, ist die einfache Mastoidoperation aus folgenden Gründen indiziert: 1. sie bringt eine

Digitized by Google
Original from UNIVERSITY OF CALIFORNIA
Generated on 2019-10-24 14:41 GMT / http://hdl.handle.net/2027/uc1.b3252762
Public Domain in the United States, Google-digitized / http://www.hathitrust.org/access_use#pd-us-google

sonst persistierende Otorrhöe rasch zum Stillstande; 2. sie verhütet die Ausbreitung der lokalen Knochennekrose; 3. sie verhütet das Zustandekommen einer chronischen Mittelohreiterung mit ihren Folgen: stinkender Ausfluß, Gehörsverlust, Knochennekrose sowie sonstige ernste oder tödliche Komplikationen; 4. sie stellt die Gehörsfunktion wieder her. Verfasser betrachtet die Operation als ungefährlich. Bei Kindern von 4 Wochen bis 3 Monaten ist das erzielte Resultat am zufriedenstellendsten. Otto Glogau.

Acht Fälle von eitriger Hirnhautentzündung nach Haines operiert. Obduktionsbefunde. (Report of eight cases of purulent Meningitis operated upon by te Haynes' Method. Post mortem Findings.) Von Ewing W. Day (MD.) (Pittsburgh). (The Laryngoscope. 23. 1913. Nr. 11.)

Die klinische Beobachtung und der Sektionsbefund seiner Fälle führen Verfasser zu folgenden Schlüssen: Die Drainage der Cisterna magna (Haines' Methode) verhindert die Entwicklung einer diffusen Meningitis über den Hirnhälften und die Ansammlung von Entzündungsexsudat in den Subduralräumen, hat aber scheinbar keinen Einfluß auf die Ansammlung von Eiter in der Pia arachnoidea und auf den Fortschritt der Infektion an der Hirnbasis. Die Eiteransammlung daselbst fand sich bei allen Obduktionen vor und erstreckte sich von der Sehnervenkreuzung nach rückwärts zu den Hirnschenkeln, der Brücke, dem verlängerten Rückenmark und dem oberen vorderen Anteil des Rückenmarks. Otto Glogau.

Il fondo dell' occhie nelle complicazioni intracraniche otitiche. (Der Augenhintergrund bei den intrakraniellen otitischen Komplikationen.) Von Ferreri (Rom). (Atti della Clinica di Roma. 1913.)

Nach Darstellung der embryologischen, morphologischen und pathogenetischen Ähnlichkeiten und Wechselbeziehungen zwischen Auge und Ohr mit besonderer Berücksichtigung der Zirkulation des Liquor cerebrospinalis wird die verschiedene Bedeutung der Papillenstauung und der Neuritis optica einer eingehenden Würdigung unterzogen. Nach Ansicht Ferreris ist die Papillenstauung immer mechanischen Ursprunges. Eine eigentliche Papillenstase kann nur bei Neoplasmen oder Subduralabscessen an der Basis cranii in der Gegend der Chiasma oder in der Nähe des hinteren Poles des Bulbus, wo die Vena und die Arteria centralis in den Opticus eindringen, zustande kommen, rührt von einer Störung der venösen Zirkulation her und geht nach einem operativen, die Kompression beseitigenden Eingriff zurück, während eine durch ein toxisch infektiöses Ödem erzeugte Neuritis n. optici gewöhnlich Neoplasmen, Hydrokephalus und Hirnabscesse begleitet und von einer Operation unbeeinflußt zu bleiben pflegt. Besprechung der Anatomie und der Sympathologie der genannten Veränderungen des Augenhintergrundes. Ferreri hatte von 1906 bis 1911 an der Klinik 40 Fälle von intrakraniellen, otitischen Komplikationen mit Stauungspapille in 3 und Neuroretinitis in 5 Fällen. Die erstere fand sich

Generated on 2019-10-24 14:41 GMT / http://hdl.handle.net/2027/uc1.b3252762
Public Domain in the United States, Google-digitized / http://www.hathitrust.org/access_use#pd-us-google
Digitized by Google
Original from UNIVERSITY OF CALIFORNIA

immer bei Affektionen der großen, venösen Gefäße, die letztere in 3 Fällen von Cerebralabsceß und in 2 Fällen von Leptomeningitis.

Schlußfolgerungen: 1. Augenveränderungen kommen in ungefähr einem Drittel der Fälle von endokraniellen Komplikationen vor. 2. Häufiger ist die Papillenstauung in Verbindung mit Zirkulationsstörungen. 3. Neuroretinitis kommt bei Hirnabscessen vor. 4. Diese Affektion ist immer bilateral, ausgesprochener an der affizierten Seite. Bei diffuser Meningitis kann sowohl die eine als die andere Augenveränderung vorkommen. Zum Schlusse wird die Diagnose dieser Veränderungen auf Grund der Untersuchung des Augenhintergrundes und des Gesichtsfeldes dargelegt und die Bedeutung derselben für die Diagnose der intrakraniellen Komplikationen beleuchtet. Während Basisabscesse und Sinusthrombosen eher Papillenstase, Parenchym- und Interaduralabscesse leichter Neuritis n. optici verursachen, spricht Protrusion des Bulbus in Verbindung mit Alteration des Fundus für Thrombophlebitis des Sinus cavernosus. Doch muß man daran denken, daß Neuritis optica bei Ohrenpatienten auch durch anderweitige Ursachen bedingt sein kann, während andrerseits auch eine nicht komplizierte Otorrhöe eine toxämische Alteration des Fundus bewirken kann. Eine sichere Diagnose kann also ebensowenig wie eine Prognose aus der An- oder Abwesenheit von Fundusveränderungen allein bei Ohrenkrankheiten nicht gestellt werden. Der Ausgang dieser Veränderungen pflegt in frischen Fällen günstig zu sein, weniger günstig in veralteten und in Fällen mit schweren intrakraniellen Läsionen. Bei Atrophie ist eine Besserung, wenn überhaupt, nur teilweise möglich. Spira.

Sul concetto e sull' istogenesi degli endoteliomi. (Über den Begriff und die Histogenese der Endotheliome.) Von Prof. G. Bilancioni und Prof. L. T. Cipollone. (Atti della Clinica di Roma. 1913.)

Die Verfasser, die Gelegenheit hatten, zahlreiche primäre und rezidivierende Tumoren in verschiedenen Stadien der Entwicklung zu beobachten, waren bestrebt, durch genaue Untersuchungen und durch objektive Beleuchtung fundamenteller Fragen zur Lösung des Problems von der Natur und der Entwicklung der Endotheliome beizutragen. Nachdem in synthetischer Weise die bisherigen Kenntnisse über diesen Gegenstand zusammengestellt und einer kritischen Beleuchtung unterzogen worden sind, besprechen die Verfasser die Resultate ihrer eigenen Untersuchungen. Von 14 Fällen, deren genaue Untersuchungen ausführlich mitgeteilt werden, betreffen ein Fall einen Ohrenpolyp, ein Fall einen Zungentumor, 12 Fälle Nasen- und Nasenrachentumoren. In 4 Fällen fanden sich spärliche Bindegewebsfasern, während in 10 Fällen eine entschieden fibröse Struktur vorwiegend war. Die erste Gruppe könnte als „reine Endotheliome", die zweite als „Fibroendotheliome" bezeichnet werden. Letztere können wieder in zwei Gruppen differenziert werden, je nachdem, ob das fibrilläre Stroma fortwährend zunimmt und das Übergewicht über die Pro-

Digitized by Google
Original from UNIVERSITY OF CALIFORNIA
Generated on 2019-10-24 14:41 GMT / http://hdl.handle.net/2027/uc1.b3252762
Public Domain in the United States, Google-digitized / http://www.hathitrust.org/access_use#pd-us-google

duktion der Endothelzellen gewinnt oder ob das Umgekehrte der Fall ist. Fast in allen Tumoren fanden sich Wanderzellen, oft in den Interstitien zwischen dem Endothelium und der Gefäßwand. Die zelligen Elemente der Tumoren boten Verschiedenheiten in ihrer Form und in ihrer Verteilung dar, die näher beschrieben werden. Sie waren meistens von bedeutender Größe. In Bezug auf ihre Provenienz, glauben die Autoren mit Evidenz bewiesen zu haben, daß die Elemente des neoplastischen Parenchyms von den Endothelien der Blut- und Lymphgefäße abstammen. Vom klinischen Gesichtspunkte handelt es sich um gutartige, langsam wachsende, nicht ulzerierende, keine Metastasen bildende, an den erwähnten Stellen nicht selten vorkommende Neoplasmen.

Spira.

Il drenaggio della dura nelle meningiti otitiche. (Die Drainage der Dura bei den otitischen Meningitiden.) Von de Carli. (Atti della Clinica di Roma. 1913).

Mitteilung zweier Fälle von otitischer Meningitis, welche mit Drainage der Dura von der Operationswunde nach der Atticoantrotomie aus behandelt worden sind, von denen der eine zur Heilung kam, während bei dem anderen nach vorübergehender Besserung Exitus letalis unter den Erscheinungen einer schweren, allgemeinen Sepsis erfolgte. Aus dem Verlauf dieser Fälle schließt Verfasser, daß die Chirurgen berechtigt sind, in allen Fällen von septischer Meningitis die Öffnung und die Drainage der Dura zu versuchen.

Spira.

Zwei Fälle von Mastoiditis ohne Trommelfellperforation. Von Candela. (Cronica medica. 25. Januar 1914.)

Verf. berichtet über zwei einschlägige Fälle. Er nimmt an, daß es sich um Prozesse handelt, die sehr geringfügig wurden und das Trommelfell nicht angriffen; wenn sie aber ins Antrum gelangten, setzten sie sich darin fest und verlegten den Aditus. Man kann sagen, daß solche Prozesse die Paukenhöhle nur anlecken, dagegen den Warzenfortatz stark anbeißen. Menier.

Notizen.

Die **23. Versammlung der Deutschen otologischen Gesellschaft** findet zu Kiel am Donnerstag den 28. und Freitag den 29. Mai 1914 statt.

Wissenschaftliches Programm.

1. Vorbericht der Herren Peyser (Berlin), Voss (Frankfurt a. M.), Wittmaack (Jena): Die Gewerbekrankheiten des Ohres.
2. Alexander Rejtö (Budapest): Zur Physiologie der Knochenleitung.
3. Derselbe: Apparat zum Studium der Wirkung der Knochenleitung auf die Labyrinthflüssigkeit und auf die Paukenfenster.
4. Brock (Erlangen): Demonstration von Schnitten durch Paukenhöhle und Warzenteil von 3 Felsenbeinen mit Tubenabschluß.
5. V. Beck (Heidelberg): Über Mittelohrveränderungen nach artifiziellem Tubenverschluß.
6. Voss (Frankfurt a. M.): Demonstration mikroskopischer Präparate.

Digitized by Google
Original from UNIVERSITY OF CALIFORNIA
Generated on 2019-10-24 14:41 GMT / http://hdl.handle.net/2027/uc1.b3252762
Public Domain in the United States, Google-digitized / http://www.hathitrust.org/access_use#pd-us-google

7. Ernst Winkler (Bremen): Zur Infektion der Mittelohrräume.
8. O. Mayer (Wien): Demonstration mikroskopischer Präparate zur Otosklerose-Frage.
9. Knick (Leipzig): Beitrag zur Otoskle.se-Frage.
10. H. Neumann (Wien): Zur pathologischen Anatomie der Otosklerose.
11. O. Beck (Wien): Beobachtungen in den Tropen über die Wirkung des Chinins auf das Gehörorgan des Menschen.
12. Ernst Urbantschitsch (Wien): Über den Einfluß der anatomischen Verhältnisse des Gehörorganes auf den Eintritt der kalorischen Reaktion.
13. O. Mayer (Wien): Funktionell und histologisch untersuchter Fall von Labyrynthfistel.
14. Ig. Hofer (Wien): Zur Histologie der Labyrinthfistel.
15. E. Ruttin (Wien): Die Kompensation des Drehnystagmus.
16. H. Beyer (Berlin): Beiträge zum Bárányschen Zeigeversuch.
17. A. Zimmermann (Halle a. d. S.): Demonstration mikroskopischer Präparate von experimenteller Labyrinthlues beim Kaninchen.
18. Haenlein (Berlin): Der Taubstumme in medizinischer (otologischer) und medizinisch-statistischer Hinsicht in Deutschland und anderen Staaten.
19. Mauthner (M.-Ostrau): Ein otologischer Beitrag zur naturwissenschaftlichen Kunstbetrachtung.
20. Albanus (Hamburg): Demonstration zur Radium-Mesothoriumbestrahlung des Ohres.
21. Friedrich (Kiel): Hat die Anwendung des Radiums in der Otologie eine Berechtigung?
22. V. Urbantschitsch (Wien): Zur *a)* Radium- und *b)* Diathermiebehandlung des Ohres.
23. Ivo Wolff (Berlin): Erfahrungen über Hörübungen mit dem Kinesiphon (Doktor Maurice).
24. Denker (Halle a. d. S.): Über Untersuchungen des Blutes von Otosklerotikern mit dem Abderhaldenschen Dialysierverfahren.
25. A. Zimmermann (Halle a. d. S.): Die Diagnose der intrakraniellen otogenen Komplikationen und das Abderhaldensche Dialysierverfahren.
26. Knick (Leipzig): Serodiagnostische Untersuchungen mit Hilfe des Abderhaldenschen Dialysierverfahrens bei otogenen intrakraniellen Komplikationen.
27. C. Hirsch (Stuttgart): Tumor der Vierhügelgegend.

Fortbildungskurs. In der Zeit vom 20. bis 25. Juli inklusive soll in der Ohrenklinik zu Erlangen ein Fortbildungskurs für Spezialärzte abgehalten werden.

Thema: 1. Funktionsprüfung der Schnecke und des Vestibularapparates.
2. Technik der mikroskopischen Untersuchung des menschlichen Schläfenbeines.

Nähere Auskunft durch Privatdozenten Dr. Brock.

Personalien.

Habilitiert: Dr. Albert Blau in Bonn für Oto-Rhino-Laryngologie.

Verleihung: Privatdozent Dr. R. Bárány erhielt von der Universität Groningen für die beste otologische Arbeit den Guyst-Preis im Betrage von 1500 holländischen Gulden.

Für den wissenschaftlichen Teil verantwortlicher Redakteur: Dr. E. Urbantschitsch, Dr. H. Marschik.
Herausgeber, Eigentümer und Verleger: Urban & Schwarzenberg.

Druck von Gottlieb Gistel & Cie., Wien, III., Münzgasse 6.

Digitized by Google
Original from UNIVERSITY OF CALIFORNIA
Generated on 2019-10-24 14:41 GMT / http://hdl.handle.net/2027/uc1.b3252762
Public Domain in the United States, Google-digitized / http://www.hathitrust.org/access_use#pd-us-google

MONATSSCHRIFT FÜR OHRENHEILKUNDE
UND
LARYNGO-RHINOLOGIE.

XLVIII. Jahrg. 1914. 5. Heft.

Nachdruck verboten.

Otologischer Teil.

Original-Artikel.

Aus der Ohrenabteilung der allgemeinen Poliklinik in Wien.
(Vorstand: Prof. Dr. G. Alexander.)

Die klinische Pathologie und Therapie der subjektiven Ohrgeräusche.

Von Dr. **Conrad Stein**, Assistenten der Abteilung.

Durch richtige Verwertung pathologisch-anatomischer Befunde, klinischer Beobachtungsergebnisse und sorgfältig ausgebauter Untersuchungsmethoden ist es der Ohrenheilkunde in den letzten Jahren gelungen, den Weg zum Verständnisse zahlreicher, früher nur lückenhaft gekannter Krankheitszustände im Bereiche des Gehörorganes zu ebnen und sie einer kausalen Therapie erfolgreich zugänglich zu machen.

Auf einem Gebiete jedoch hat selbst intensivste Forschung nur spärliche und kärgliche Früchte zur Reife gebracht — auf dem Gebiete der Pathologie und Therapie der Ohrgeräusche —, das trotz vielfacher Bemühungen noch immer im Dunkeln liegt und unseren therapeutischen Bestrebungen, wie wir ehrlich bekennen müssen, nach wie vor unüberwindliche Hindernisse bietet. Diese Tatsache ist um so auffallender, als gerade das Thema der Entstehung und Behandlung des Ohrensausens den Ohrenarzt seit jeher auf das lebhafteste beschäftigt hat; hat doch die Häufigkeit des Vorkommens von Ohrgeräuschen, die Heftigkeit, mit der sich diese Krankheitserscheinung im Vordergrunde vieler Krankheitszustände im Bereiche des Ohres behauptet, vor allem aber die Resultatlosigkeit eifrigster Bemühungen zur Bekämpfung des Ohrensausens, immer wieder zum Studium dieser Frage angespornt.

Wenn wir die otiatrische Literatur durchsehen, finden wir eine außerordentlich große Zahl von Abhandlungen, die sich mit dem Thema der Ohrgeräusche befassen, und sehen, daß die Autoren dieser Arbeiten dem Gegenstande von verschiedenen Seiten nahezutreten versucht haben.

Digitized by Google
Original from UNIVERSITY OF CALIFORNIA
Generated on 2019-10-24 14:41 GMT / http://hdl.handle.net/2027/uc1.b3252762
Public Domain in the United States, Google-digitized / http://www.hathitrust.org/access_use#pd-us-google

Es ist keineswegs der Zweck der vorliegenden Abhandlung, einen historischen Überblick über die Entwicklung des uns hier interessierenden Gegenstandes zu liefern, und ebenso nehme ich Abstand davon, eine Darstellung der in zahlreichen Publikationen niedergelegten vielgestaltigen Erklärungsversuche für die Ätiologie und Entstehung der Ohrgeräusche zu geben.

Hegener hat in das ausgezeichnete Referat, das er auf der 18. Versammlung der Deutschen otologischen Gesellschaft in Basel im Jahre 1909 über die Klinik, Pathologie und Therapie der subjektiven Ohrgeräusche erstattete, alle bedeutungsvollen Arbeiten auf diesem Gebiete einbezogen und zeigt uns an dem umfangreichen literarischen Material die außerordentliche Verschiedenheit in der Auffassung der Pathogenese der Ohrgeräusche und die Mannigfaltigkeit der therapeutischen Methodik der verschiedenen Autoren.

Hegener hat in der richtigen Erkenntnis der Tatsache, daß es für die Erforschung der Ursachen der subjektiven Gehörsempfindungen von allergrößter Wichtigkeit wäre, diese Krankheitserscheinung zu pathologischen Befunden in Beziehung zu bringen, die neueren Forschungen der Otopathologie zur Erklärung der subjektiven Gehörsempfindungen heranzuziehen und festzustellen versucht, inwieweit rein spekulative Theorien dadurch überflüssig geworden sind. Er hat damit den schon 1893 von Gradenigo in dieser Richtung angebahnten Weg betreten und unter Heranziehung der großen Fortschritte, die sich aus den wertvollen pathologisch-anatomischen und experimentellen Untersuchungen der letzten Jahre für die Pathologie des inneren Ohres ergeben haben, eine pathologisch-anatomisch fundierte Erklärung für die Entstehung der subjektiven Geräusche gegeben. Hegener hat die Schwierigkeit, aus den vorliegenden Untersuchungen sichere, für die Pathogenese der Ohrgeräusche verwendbare Schlußfolgerungen zu ziehen, keineswegs verkannt. Er weist vor allem darauf hin, daß die Erforschung der pathologischen Grundlage der subjektiven Gehörsempfindungen an dem Übelstande leidet, daß wir das Tierexperiment nie als beweisend heranziehen können, sondern nur zu Analogieschlüssen aus den Befunden berechtigt sind.

In der Erwägung des gleichen Gedankens bin ich seit einer Reihe von Jahren bemüht, zu einer richtigen Auffassung der Entstehung des Ohrensausens auf anderem Wege zu gelangen; von der Überzeugung geleitet, daß derzeit nur durch die klinische Analyse eines jeden einzelnen Falles eine einigermaßen sichere Grundlage für den Aufbau einer Pathogenese der subjektiven Gehörsempfindungen gewonnen werden könne, habe ich in jedem Falle von Ohrensausen den otologischen Befund durch den internen ergänzt. Dazu veranlaßte mich vor allem die auffallende Erscheinung, daß wohl einerseits Ohrgeräusche bei jeder Erkrankung des Ohres — gleichviel in welchem Teile des Gehörorganes sie ihren Sitz hat — auftreten können, daß sie aber andererseits bei allen Ohrerkrankungen — gleichviel welcher Natur sie seien und welchem

Digitized by Google
Original from UNIVERSITY OF CALIFORNIA
Generated on 2019-10-24 14:41 GMT / http://hdl.handle.net/2027/uc1.b3252762
Public Domain in the United States, Google-digitized / http://www.hathitrust.org/access_use#pd-us-google

Teile des Gehörorganes sie angehören — fehlen können. Dieses bemerkenswerte Verhalten der Ohrgeräusche ließ daran denken, daß für ihre Entstehung auch außerhalb des Ohres liegende Faktoren in Betracht kämen. Die interne Untersuchung eines jeden an Ohrensausen leidenden Patienten erschien mir der wichtigste und sicherste Weg, diese Faktoren aufzufinden und den Grad ihrer Beteiligung an der Entstehung der Ohrgeräusche festzustellen.

Die hohe Bedeutung einer eingehenden internen Untersuchung für die ätiologische Klarstellung einer großen Reihe von Erkrankungen des Gehörorganes wird seit dem Beginn jener Zeitperiode, innerhalb welcher sich die otiatrische Forschung auf klinischer Grundlage bewegt, gewiß vollauf gewürdigt. Auch die Beziehungen von Allgemeinerkrankungen zu den subjektiven Gehörsempfindungen sind keineswegs unberücksichtigt geblieben und wir finden von allen Autoren, welche die Ohrgeräusche zum Thema ihrer Untersuchungen gemacht haben, die Feststellung des Allgemeinstatus zur Forderung erhoben. Trotzdem scheint mir dieses Postulat in seinen letzten Konsequenzen nicht zur Gänze erfüllt.

Meine Erfahrungen auf diesem Gebiete belehrten mich darüber, daß in vielen Fällen von konstitutionellen Anomalien oder Erkrankungen innerer Organe das Symptomenbild lange Zeit ausschließlich von subjektiven Gehörsempfindungen beherrscht werden kann. Nicht selten ergibt die interne Untersuchung von Patienten, deren anamnestische Angaben sich auf keine anderen Beschwerden wie auf solche von Seite des Gehörorganes beziehen, die objektiven Erscheinungen einer weit vorgeschrittenen Allgemeinerkrankung. Es kann daher keinesfalls genügen, wenn sich der Ohrenarzt durch bloße anamnestische Erfahrungen über etwa bestehende innere, allgemeine oder Nervenerkrankungen zu orientieren sucht und nur solche Patienten der Allgemeinuntersuchung zuweist, die über Krankheitserscheinungen von Seite irgend eines Organes klagen.

Der Ohrenarzt bedarf, wie aus diesen Erwägungen resultiert, eines Untersuchungsverfahrens, das ihn sicherer als die Erhebung der Anamnese über den Allgemeinzustand des Patienten zu orientieren vermag und ihm — bei einfacher Handhabung — durch Eruierung eines objektiven Krankheitssymptomes eine einigermaßen verläßliche Beurteilung des zu untersuchenden Organismus ermöglicht.

Eine solche zur allgemeinen Orientierung über die Organfunktionen dienende Untersuchungsmethode ist meiner Ansicht nach die Blutdruckmessung.

Ihr Wert für den Otiater tritt schon bei Erwägung des Umstandes zutage, daß erfahrungsgemäß alle Momente, die den Blutdruck — gleichviel ob im Sinne einer Steigerung oder einer Verminderung — beeinflussen, auch auf die Intensität der subjektiven Gehörsempfindungen einzuwirken vermögen. Ihre Bedeutung erscheint uns jedoch in vollstem Lichte, wenn wir die Resultate der

Digitized by Google
Original from UNIVERSITY OF CALIFORNIA
Generated on 2019-10-24 14:41 GMT / http://hdl.handle.net/2027/uc1.b3252762
Public Domain in the United States, Google-digitized / http://www.hathitrust.org/access_use#pd-us-google

internen Untersuchungen betrachten, zu welchen wir aus dem Nachweise eines von der Norm abweichenden Verhaltens des Blutdruckes bei an Ohrensausen leidenden Kranken veranlaßt wurden. Sie belehren uns über die hohe praktische Bedeutung der Tonometrie für den Otiater und eröffnen uns auf dem Gebiete der Ohrenkrankheiten einen verheißungsvollen Ausblick in diagnostischer, prognostischer und therapeutischer Richtung.

In jahrelang fortgesetzter Verfolgung der Beziehungen innerer Erkrankungen zum Ohre habe ich die Blutdruckmessung in jedem Falle von Ohrensausen vorgenommen, in welchem die lokale Behandlung nicht von sofortigem und dauerndem Erfolge war. Anfangs veranlaßte ich nur in jenen Fällen eine interne Untersuchung, welche pathologische Blutdruckwerte aufwiesen. Die große Häufigkeit des Nachweises innerer Erkrankungen war der Beweggrund, schließlich alle Fälle von hartnäckigem Ohrensausen dem Internisten zuzuweisen. Ich halte es, in der Beobachtung der Reihenfolge, in welcher ich meine Untersuchungen durchführte, für angezeigt, zunächst die Ergebnisse der tonometrischen Messungen vorzubringen, an der Hand der diesbezüglichen Resultate vor allem die Beziehungen des Blutdruckes zu den subjektiven Gehörsempfindungen zu erörtern und in weiterer Folge auf Basis der Ergebnisse der Allgemeinuntersuchung jene Schlußfolgerungen hinsichtlich der Pathogenese der subjektiven Gehörsempfindungen zu begründen, zu welcher mich meine Beobachtungen geführt haben.

I. Die Beziehungen des Blutdruckes zu den subjektiven Ohrgeräuschen vom ätiologischen und klinischen Standpunkt.

Unter den zahlreichen Faktoren, welche zur Entstehung der Ohrgeräusche in ursächlichem Zusammenhang gebracht werden, finden wir in der ausländischen Literatur vielfach auch ein vom Normalen abweichendes Verhalten des Blutdruckes erwähnt.

Reik[1]), der die bei Erschöpfungszuständen, in der Rekonvaleszenz nach schweren Krankheiten usw. auftretenden Ohrgeräusche auf einen Erschlaffungszustand des Gefäßsystems, auf eine Lähmung der Vasomotoren und eine Gefäßerweiterung im mittleren und inneren Ohre zurückführt, sieht in diesen Fällen die von ihm nachgewiesene Blutdruck**verminderung** als ursächliches Moment an und versuchte bei ihnen mit Erfolg die Anwendung blutdruckerhöhender Mittel. Reik glaubt auch die nach großen Dosen von Chinin, Salicylsäure, Ergotin und Blei eintretenden Ohrgeräusche als Ausdruck

[1]) Reik, A consideration of the vascular theory of tinnitus aurium. Transactions of the American otological society thirty-seventh annual meeting. Vol. 3. Part. III. 1904; ref. Intern. Zbl. f. Ohrhlk., 3. S. 243.

Digitized by Google
Original from UNIVERSITY OF CALIFORNIA
Generated on 2019-10-24 14:41 GMT / http://hdl.handle.net/2027/uc1.b3252762
Public Domain in the United States, Google-digitized / http://www.hathitrust.org/access_use#pd-us-google

DR. HENRY HORN
[illegible]ding
POST & GRANT AVE.
SAN FRANCISCO, CAL.

der (von White experimentell nachgewiesenen) Herabsetzung des Blutdruckes ansehen zu dürfen.

Bishop[1]) hält Ohrgeräusche in vielen Fällen für die lokale Manifestation einer allgemeinen Zirkulationsstörung. Sie haben ihren Grund vor allem in einer Arteriosklerose, können jedoch auch durch rein funktionelle Störungen im Gefäßsystem hervorgerufen werden. Sie finden sich zusammen mit Steigerung, aber auch mit Herabsetzung des Blutdruckes.

White[2]), der bei 20 an Ohrensausen leidenden Patienten Blutdruckmessungen vornahm, fand in 5 Fällen den Druck herabgesetzt, in einem Falle normal, bei den übrigen gesteigert. Unter diesen letzteren hatte keiner eine nachweisbare Erkrankung der Niere oder des Herzens, abgesehen von einer leichten Hypertrophie. Die 5 Patienten mit herabgesetztem Blutdruck waren alle unter 35 Jahre alt und anscheinend gesund, jedoch neurotisch.

Welty[3]) glaubt nicht, daß der Blutdruck auf die Entstehung der Ohrgeräusche einen wesentlichen Einfluß hat. Arteriosklerose mit hohem Blutdruck verursacht häufig kein Sausen, dagegen Labyrinthtaubheit durch Erkrankung der Arterien.

Der französische Otiater Malherbe[4]) vertritt die Ansicht, bei sklerotischen Prozessen im Ohre bestünde die hauptsächliche Läsion in einer Veränderung der Gefäße und in gesteigertem Blutdruck. Malherbe spricht von einer sclérose auriculaire oder otitide scléreuse, zu welcher er dem Ménière-schen Symptomenkomplexe angehörige Krankheitsbilder, Otosklerose, Adhäsivprozesse und Tubotympanitiden, vielleicht auch Fälle von nervöser Schwerhörigkeit rechnet. Für alle diese Affektionen macht er die primäre Läsion der Gefäße und eine Blutdrucksteigerung verantwortlich. Therapeutisch müßte die Zirkulationsstörung in Angriff genommen und der Blutdruck herabgesetzt werden, um eine Verminderung des intralabyrinthären Druckes zu erreichen.

Nach Bonnier und Lévi[5]) ist der Druck bei den Sklerosen des Ohres im allgemeinen gesteigert und die Symptome nehmen bei allen Ursachen, die den Gehirndruck zu steigern imstande sind, zu. Die Autoren prüften die Wirkung des Trunečekschen Serums auf die vom Ohre ausgehenden Symptome bei Arteriosklerotikern. Es handelte sich um Patienten mit erhöhtem Blut-

---

[1, 2, 3]) Bishop, White und Welty, Die Ohrerscheinungen bei Erkrankungen des Gefäßsystems. American med. Association. 59. Jahresversammlung in Chicago, Juni 1908; ref. Intern. Zbl. f. Ohrhlk., 7. S. 283.

[4]) Malherbe, Sérothérapie des scléroses auriculaires. Bulletin médical, 1906, zit. nach Arthur Müller, Das „Sérum antiscléreux" Malherbe. Mschr. f. Ohrhlk. 1909, H. 8.

[5]) Bonnier und Lévi, Réactions immédiates de l'appareil de l'ouie sous l'influence des injections de Sérums inorganiques. Soc. de Biol. 1901, zit. nach Arthur Müller, Mschr. f. Ohrhlk., 1908, H. 8.

Digitized by Google
Original from UNIVERSITY OF CALIFORNIA
Generated on 2019-10-24 14:41 GMT / http://hdl.handle.net/2027/uc1.b3252762
Public Domain in the United States, Google-digitized / http://www.hathitrust.org/access_use#pd-us-google

druck und mit Gehörsstörungen verschiedener Art und Ätiologie. Das Serum bewirkte nach den Ergebnissen der Versuche von Bonnier und Lévi eine Herabsetzung des allgemeinen Blutdruckes und dadurch auch eine solche des Labyrinthdruckes.

Lafite-Dupont[1]) hat experimentell bei narkotisierten Hunden nachgewiesen, daß ein vermehrter Druck im Labyrinth auch einen vermehrten arteriellen Druck zur Folge hat und schließt daraus, daß das innere Ohr ein Organ ist, welches den Blutdruck zu beeinflussen imstande ist.

Im Gegensatze zu diesen Untersuchungen stehen jene Mengottis[2]), der durch seine an 20 Fällen von Otosklerose und Otitis interna (wobei Herz- und Nierenkranke ausgeschlossen wurden) gesammelten Erfahrungen zu dem Resultate gelangte, daß pathologische Zustände im Ohre gar keinen Einfluß auf den Blutdruck ausüben. Auch in den Fällen, bei denen die Behandlung eine deutliche Besserung des Ohrenleidens bewirkte, zeigte sich keine Veränderung des Blutdruckes.

Wiewohl die hier erwähnten Untersuchungen vielfach widersprechende Resultate aufzuweisen haben und nach manchen Richtungen hin einer Ergänzung bedürftig erscheinen, liegen eingehendere, ein größeres Beobachtungsmaterial umfassende Untersuchungen über diesen Gegenstand weder von deutscher noch von ausländischer Seite vor.

Seit dem Jahre 1900 mit dem Studium des Zusammenhanges der Erkrankungen innerer Organe, und zwar speziell des Zirkulationsapparates mit den Erkrankungen des Gehörorganes beschäftigt, habe ich in den von mir untersuchten Fällen dem Verhalten des Blutdruckes stets das größte Interesse zugewendet und schon in meinen beiden ersten Arbeiten über dieses Thema[3]) auf die Notwendigkeit einer sorgfältigen Untersuchung des Gefäßsystems und vor allem auch des Blutdruckes in jedem Falle von Schwerhörigkeit und Ohrensausen hingewiesen.

Die Resultate der Blutdruckbestimmungen können für die Beantwortung klinisch bedeutungsvoller Fragen und so auch der uns hier beschäftigenden nur dann verwertet werden, wenn sie durch Untersuchungen einer großen Zahl von Patienten erhoben wurden. Überdies genügt es keinesfalls, das Ergebnis einer einmaligen sphygmomanometrischen Messung zur Beurteilung des Blutdruckes eines Falles heranzuziehen. Jeder, der sich intensiv mit Blutdruck-

[1]) Lafite-Dupont, zit. nach Maupetit, La sclérose de l'oreille; ses rapports avec la pression artérielle. Thèse de Bordeaux, 1906.

[2]) Mengotti, Archivio ital. di Otol., 17. 1905. H. 2; ref. Intern. Zbl. f. Ohrhlk., 4. 1906. S. 233.

[3]) Stein, „Über die Beziehungen der Erkrankungen des Zirkulationsapparates zu den Erkrankungen des Gehörorganes", Zschr. f. Ohrhlk., 50 und „Zur Ätiologie plötzlich auftretender Störungen im Hörnervenapparate", Mschr. f. Ohrhk. 1906. Nr. 1.

Digitized by Google
Original from UNIVERSITY OF CALIFORNIA
Generated on 2019-10-24 14:41 GMT / http://hdl.handle.net/2027/uc1.b3252762
Public Domain in the United States, Google-digitized / http://www.hathitrust.org/access_use#pd-us-google

messungen beschäftigt hat, kennt die Schwankungen, denen der Druck unter normalen und noch mehr unter pathologischen Verhältnissen unterworfen ist. Um praktisch brauchbare Schlüsse ziehen zu können, muß man die Abhängigkeit des Blutdruckes von dem körperlichen Befinden, dem psychischen Verhalten, dem Zustande des Nervensystems und von anderen Faktoren im Auge behalten und im speziellen Falle zur richtigen Beurteilung des Resultates in die Wagschale legen. Das erstmalige Prüfungsergebnis wird in einer großen Zahl der Fälle bei wiederholter Blutdruckbestimmung eine Korrekur erfahren, da die psychische Erregung, in der sich der zum ersten Male untersuchte Patient befindet, eine nicht unwesentliche, bei neurotischen Patienten oft sehr bedeutende Erhöhung des Blutdruckes zur Folge hat.

In der folgenden Tabelle I, welche an erster Stelle den erhobenen Ohrbefund verzeichnet, bezieht sich die Bezeichnung Blutdruckerhöhung und -verminderung nur auf jene Fälle, in denen konstant erhöhte beziehungsweise verminderte Blutdruckwerte gemessen wurden. Eine dritte Rubrik umfaßt Fälle von auffallender Labilität des Blutdruckes und stellt eine Gruppe dar, deren klinische Bedeutung ich später des Genaueren darlegen werde. Patienten, bei denen das Resultat der Blutdruckmessung durch das Ergebnis der internen Untersuchung von vornherein verifiziert wurde (wo sich zum Beispiel eine aus dem Herz- und Gefäßbefund verständliche Blutdruckzahl ergab), wurden nur einige wenige Male kontrolliert, während in Fällen, in denen sich starke Blutdruckschwankungen fanden, zum Zwecke der Verwertbarkeit der erhaltenen Zahl zu wiederholten Malen nachgeprüft wurde. Das in der vorgelegten Tabelle verzeichnete Beobachtungsmaterial weist ausschließlich solche Fälle auf, bei denen die Ohrgeräusche durch lokaltherapeutische Maßnahmen wenig oder gar nicht beeinflußt worden waren, also mit größeren oder geringeren Schwankungen oder Unterbrechungen andauerten.

Die Messungen wurden in der weitaus größten Zahl der Fälle mit dem Gärtnerschen Tonometer vorgenommen, ein kleinerer Teil der Messungen ist das Resultat der Prüfung mit dem Sphygmomanometer von Riva-Rocci. Als Normalwerte wurden bei Frauen 80—100 *mm* Hg, bei Männern 100 bis 120 *mm* Hg angenommen.

Bevor ich zur Darstellung meiner Untersuchungsergebnisse übergehe, erscheint es mir zur Vermeidung von Mißverständnissen von Wichtigkeit, eine Erklärung des klinischen Begriffes „subjektive Ohrgeräusche“ zu geben.

Die Bezeichnung „subjektive Ohrgeräusche“ wird von vielen Autoren ausschließlich auf solche Sensationen bezogen, die nur durch eine nicht akustische Reizung des Hörnervenapparates hervorgerufen werden, während Geräusche, die auf einen im Ohre beziehungsweise seiner Umgebung entstehenden

Generated on 2019-10-24 14:41 GMT / http://hdl.handle.net/2027/uc1.b3252762
Public Domain in the United States, Google-digitized / http://www.hathitrust.org/access_use#pd-us-google
Digitized by Google
Original from UNIVERSITY OF CALIFORNIA

Tabelle I.

	Ohrbefund	Zahl der Fälle	Blutdruck			
			normal	erhöht	vermindert	labil
1.	Fälle mit normalem Ohrbefund (Sausen in einem Ohre)	2	—	—	—	2
2.	Fälle mit normalem Ohrbefund (Sausen in beiden Ohren)	3	—	1	—	2
3.	Fälle von abgelaufener Otitis media suppurativa acuta (mit nachfolgenden Katarrherscheinungen im Mittelohre und andauerndem Sausen) .	2	1	—	1	—
4.	Fälle von abgelaufener Otitis media suppurativa acuta (mit nachfolgender Laesio aur. int. und Sausen im erkrankten Ohre)	2	1	—	—	1
5.	Fälle von einseitigem subakutem Mittelohrkatarrh	1	1	—	—	—
6.	Fälle von doppelseitigem subakutem Mittelohrkatarrh (Sausen in beiden Ohren)	3	3	—	—	—
7.	Fälle von einseitigem einfachem chronischem Mittelohrkatarrh	3	2	—	—	1
8.	Fälle von doppelseitigem einfachem chronischen Mittelohrkatarrh (Sausen in einem Ohre)	3	3	—	—	—
9.	Fälle von doppelseitigem einfachen chronischen Mittelohrkatarrh (Sausen in beiden Ohren)	11	5	2	1	3
10.	Fälle von einseitigem chronischem Adhäsivprozeß	9	7	1	—	1
11.	Fälle von doppelseitigem chronischem Adhäsivprozeß (Sausen in einem Ohre)	6	5	—	—	1
12.	Fälle von doppelseitigem chronischem Adhäsivprozeß (Sausen in beiden Ohren)	49	38	5	3	3
13.	Fälle von einseitigem chronischem Adhäsivprozeß, kompliziert mit Erkrankung des inneren Ohres) . .	9	7	1	—	1
14.	Fälle von doppelseitigem chronischem Adhäsivprozeß, kompliziert mit Erkrankung des inneren Ohres (Sausen in einem Ohre)	22	16	2	3	1

Generated on 2019-10-24 14:41 GMT / http://hdl.handle.net/2027/uc1.b3252762
Public Domain in the United States, Google-digitized / http://www.hathitrust.org/access_use#pd-us-google
Digitized by Google
Original from UNIVERSITY OF CALIFORNIA

	Ohrbefund	Zahl der Fälle	Blutdruck			
			normal	erhöht	vermindert	labil
15.	Fälle von doppelseitigem chronischem Adhäsivprozeß, kompliziert mit Erkrankung des inneren Ohres (Sausen in beiden Ohren)	80	50	16	7	7
16.	Fälle von chronischem Adhäsivprozeß auf einem und einfachem chronischem Tubenmittelohrkatarrh auf dem anderen Ohre (Sausen in dem ersteren)	2	2	—	—	—
17.	Fälle von chronischem Adhäsivprozeß auf einem und einfachem chronischem Tubenmittelohrkatarrh auf dem anderen Ohre (Sausen in beiden Ohren)	5	2	3	—	—
18.	Fälle von einseitiger beginnender Otosklerose	1	1	—	—	—
19.	Fälle von doppelseitiger beginnender Otosklerose (Sausen in einem Ohre)	2	—	—	—	2
20.	Fälle von doppelseitiger beginnender Otosklerose (Sausen in beiden Ohren)	9	3	—	1	5
21.	Fälle von hochgradiger doppelseitiger Otosklerose (Sausen in einem Ohre)	1	—	—	—	1
22.	Fälle von hochgradiger doppelseitiger Otosklerose (Sausen in beiden Ohren)	16	2	4	1	9
23.	Fälle von leichter Otosklerose auf einem und hochgradiger auf dem anderen Ohre (Sausen im letzteren)	2	2	—	—	—
24.	Fälle von leichter Otosklerose auf einem und hochgradiger auf dem anderen Ohre (Sausen in beiden Ohren)	6	1	—	1	4
25.	Fälle von einseitiger trockener Perforation des Trommelfelles	2	2	—	—	—
26.	Fälle von doppelseitiger trockener Perforation des Trommelfelles mit Sausen in beiden Ohren	2	—	—	1	1

Generated on 2019-10-24 14:41 GMT / http://hdl.handle.net/2027/uc1.b3252762
Public Domain in the United States, Google-digitized / http://www.hathitrust.org/access_use#pd-us-google
Digitized by Google
Original from UNIVERSITY OF CALIFORNIA

	Ohrbefund	Zahl der Fälle	Blutdruck			
			normal	erhöht	vermindert	labil
27.	Fälle von doppelseitiger Mittelohrerkrankung, jedoch differenten Charakters (Residuen nach abgelaufener chronischer Mittelohreiterung, einfacher Mittelohrkatarrh, chronischer Adhäsivprozeß) (Sausen in einem Ohre)	5	2	1	—	2
28.	Fälle von doppelseitiger Mittelohrerkrankung, jedoch differenten Charakters (Sausen in beiden Ohren)	10	6	1	—	3
29.	Fälle von einseitiger Erkrankung des inneren Ohres (bei normalem anderem Ohre)	8	5	1	—	2
30.	Fälle von Erkrankung des inneren Ohres auf der einen und des mittleren Ohres auf der anderen Seite (Sausen in dem ersteren) . .	6	4	—	—	2
31.	Fälle von Erkrankung des inneren Ohres auf der einen und des mittleren Ohres auf der anderen Seite (Sausen des letzteren)	4	3	—	—	1
32.	Fälle von Erkrankung des inneren Ohres auf der einen und des mittleren Ohres auf der anderen Seite (Sausen in beiden Ohren)	7	4	—	1	2
33.	Fälle von beiderseitiger Erkrankung des inneren Ohres (Sausen in einem Ohre)	31	6	18	2	5
34.	Fälle von beiderseitiger Erkrankung des inneren Ohres (Sausen in beiden Ohren)	176	81	86	3	6
	Summe	500	265	142	25	68

akustischen Reiz zurückzuführen sind, als entotische, respektive periotische Geräusche angesprochen werden.

Ich halte es mit Hegener, Wittmaack und anderen Autoren nicht für zweckmäßig, eine scharfe Trennung zwischen subjektiven und entotischen Geräuschen durchzuführen und vereinige, dem Vorschlage Hegeners folgend, unter der Bezeichnung subjektive Geräusche alle diejenigen, bei denen sich objektiv (auch mit dem Otoskop) keine Schallquelle im Ohr oder in seiner Umgebung nachweisen läßt. Es sind also Ge-

Generated on 2019-10-24 14:41 GMT / http://hdl.handle.net/2027/uc1.b3252762
Public Domain in the United States, Google-digitized / http://www.hathitrust.org/access_use#pd-us-google
Digitized by Google
Original from UNIVERSITY OF CALIFORNIA

räusche, welche nur von dem Kranken, nicht aber von dem Untersuchenden wahrgenommen werden.

Des weiteren sei bemerkt, daß ich, ausschließlich von praktisch-klinischen Anschauungen geleitet, auf die näheren Angaben der Patienten bezüglich der Art des wahrgenommenen Geräusches keinen wesentlichen Wert gelegt habe. Anfangs schenkte ich der Tonlage der Gehörsempfindung nähere Beachtung, doch sah ich später, nachdem mich meine Erfahrungen von der Unverläßlichkeit dieses Anhaltspunktes zu diagnostischen Zwecken überzeugt hatten, auch von einer Differenzierung der Geräusche in diesem Sinne ab. Weit wertvoller erwies sich die Konstatierung, ob die perzipierten Geräusche einen gewissen Rhythmus einhielten; das Vorkommen eines solchen gestattet unter allen Umständen den Zusammenhang des Ohrgeräusches mit rhythmischen Vorgängen im Körper anzunehmen und die Geräusche auf die Perzeption der von diesen Vorgängen ausgelösten Schallwellen zurückzuführen. Den Sitz dieser rhythmischen Vorgänge bilden zumeist die Blutbahnen, mitunter sind es, wie später noch genauer ausgeführt werden wird, die Liquorbewegungen im Schädelinnern, welche zur Wahrnehmung von Ohrgeräuschen führen können.[1])

Bezüglich der otiatrischen Diagnose sei folgendes bemerkt: Die Benennung der Mittelohraffektionen entspricht der von Politzer geschaffenen, auf klinischer Basis durchgeführten Klassifikation (Lehrbuch der Ohrenheilkunde, 5. Auflage, pag. 248). Die Diagnose „Mittelohrkatarrh" bezieht sich auf die mit Retraktion des Trommelfelles, eventuell mit schleimiger Sekretion der Paukenhöhlenschleimhaut, manchmal mit Trübungen der Membrana tympani einhergehenden, rückbildungsfähigen Mittelohrprozesse, die Benennnung „chronischer Adhäsivprozeß" auf Erkrankungen des Mittelohres, bei denen es zu Bindegewebswucherung, Bindegewebsbrücken, Verwachsungen etc. in der Trommelhöhle gekommen ist. Zur Gruppe der Mittelohrerkrankungen mit Beteiligung des inneren Ohres zähle ich jene Fälle, bei welchen sich im Anschlusse an den pathologischen Prozeß im Mittelohre degenerative Veränderungen im inneren Ohre entwickelt haben.

Für die Diagnose „Otosklerose" waren maßgebend: progressive, meist schon im jugendlichen Alter beginnende Schwerhörigkeit und subjektive Geräusche, normales Trommelfell mit oder ohne rötlichem Promontorialschimmel, normal wegsame Tube, negativer Rinne, verringerte Perzeption tiefer, bei normaler Perzeption hoher Töne; bei vorgeschrittener Otosklerose traten die Zeichen der Miterkrankung des inneren Ohres hinzu.

---

[1]) Kontraktionszustände der Binnenmuskeln des Mittelohres sowie der Tuben- und Pharynxmuskeln verursachen gleichfalls in manchen Fällen Geräusche, die als Ohrgeräusche empfunden werden, jedoch im Gegensatze zu den Gefäßgeräuschen einen unregelmäßigen Rhythmus erkennen lassen.

Digitized by Google
Original from UNIVERSITY OF CALIFORNIA
Generated on 2019-10-24 14:42 GMT / http://hdl.handle.net/2027/uc1.b3252762
Public Domain in the United States, Google-digitized / http://www.hathitrust.org/access_use#pd-us-google

Die Bezeichnung „Otitis media" betrifft Fälle, in denen die Erscheinungen entzündlicher Reaktion (Rötung, Schwellung, eitrige Sekretion) bestanden hatten.

Gruppiere ich zum Zwecke größerer Übersichtlichkeit die erhaltenen Resultate unter Zusammenfassung der einzelnen Erkrankungsformen, so ergibt sich folgendes:

Tabelle II.

Ohrbefund	Zahl der Fälle	Blutdruck			
		normal	erhöht	vermindert	labil
Fälle mit normalem Ohrbefund	5	—	1	—	4
Fälle von reinen Mittelohrerkrankungen .	117	82	13	6	16
Fälle von Otosklerose	37	9	5	2	21
Fälle von Mittelohrerkrankungen, kompliziert mit Labyrintherkrankungen . . .	111	73	18	11	9
Fälle von reinen Erkrankungen des inneren Ohres	230	101	105	6	18
Summe	500	265	142	25	68

Es zeigt sich somit, daß von 500 Fällen

265 = 53% einen normalen,
142 = 24·8% „ erhöhten,
68 = 13·6% „ labilen
und 25 = 5% „ verringerten Blutdruck

aufweisen.

Einem normalen Verhalten des Blutdruckes in 265 Fällen (= 53%) steht somit ein pathologisches in 235 (47%) gegenüber.

Nach den mitgeteilten Untersuchungsresultaten, die uns die Häufigkeit pathologischer Blutdruckverhältnisse bei an Ohrensausen leidenden Patienten erkennen lassen, kann es keinem Zweifel unterliegen, daß zwischen einem von der Norm abweichenden Verhalten des Blutdruckes und Ohrgeräuschen ein naher Zusammenhang besteht.

Unsere Aufgabe ist es nun, an der Hand des vorliegenden Untersuchungsmateriales die Art der hier bestehenden Beziehungen festzustellen und des weiteren der Frage nachzugehen, ob uns dieselben irgendwelche für die Pathogenese der Ohrgeräusche verwertbare Schlüsse gestatten.

Wir müssen uns vor allem vor Augen halten, daß in gleicher Weise wie der verminderte Blutdruck nur ein Symptom gewisser Allgemeinerkrankungen

Digitized by Google
Original from UNIVERSITY OF CALIFORNIA
Generated on 2019-10-24 14:42 GMT / http://hdl.handle.net/2027/uc1.b3252762
Public Domain in the United States, Google-digitized / http://www.hathitrust.org/access_use#pd-us-google

darstellt, auch Ohrgeräusche nur ein Symptom verschiedener Ohraffektionen bilden. Allerdings handelt es sich hier um Symptome besonderer Dignität, die in vielen Fällen das Krankheitsbild völlig beherrschen, um Symptome, denen nicht selten in diagnostischer und prognostischer Hinsicht eine hohe Bedeutung zukommt.

Meiner Ansicht nach konnte ein richtiger Stützpunkt für die Beurteilung des Zusammenhanges der genannten Krankheitserscheinungen nur gewonnen werden durch die Eruierung der Allgemeinerkrankungen, welche für den pathologischen Blutdruck verantwortlich zu machen waren, durch Feststellung derjenigen Ohrerkrankungen, während welcher es zum Auftreten von Ohrgeräuschen gekommen war, und durch Nebeneinanderhalten der erhobenen internen und otiatrischen Befunde.

Die obenstehende Tabelle zeigt, daß unter den pathologischen Blutdruckwerten, die bei an Ohrensausen leidenden Patienten erhoben werden konnten, diejenigen, welche einer Blutdruckverminderung entsprechen, zahlenmäßig am schwächsten und diejenigen, welche eine Blutdruckerhöhung zum Ausdruck bringen, am stärksten vertreten sind.

Unter 500 Fällen fanden sich nur 25, bei denen eine Erniedrigung des Blutdruckes festgestellt werden konnte. Es muß hiezu bemerkt werden, daß es sich bei diesen Patienten ausschließlich um geringgradige Blutdrucksenkungen handelte, und daß die Messungen in allen diesen Fällen Zahlenwerte ergaben, welche der unteren Grenze der Norm (70—80 *mm* Hg) nahestanden.

Die Erniedrigung des Blutdruckes spielt, wie die Erfahrungen der letzten Jahre gelehrt haben, lange nicht jene Rolle in der Kreislaufpathologie, die man ihr früher beigemessen hat. Klinische Blutdruckmessungen haben gezeigt, daß eine Herabsetzung des Blutdruckes, selbst bei hochgradiger Insuffizienz des Kreislaufes erst bei sinkender Herzkraft erfolgt, da der Blutdruck bis dahin durch kompensatorische Verengerung peripherer Gefäßgebiete auf der Höhe der Norm erhalten bleibt.

Wir können daher auch nicht annehmen, daß die Blutdruckerniedrigung als solche die direkte Ursache für die Entstehung von Ohrgeräuschen bildet.

Es erscheint nun von Wichtigkeit, jene Befunde heranzuziehen, welche die interne Untersuchung in den hier in Rede stehenden Fällen ergab.

In allen 25 Fällen, in denen ich eine geringgradige Herabsetzung des Blutdruckes nachweisen konnte, handelte es sich um Patienten, die das Bild der Anämie in verschiedenen Abstufungen darboten. Es waren teils Chlorosen, teils einfache subakute und chronische Anämien infolge von häufig wiederkehrenden Blutverlusten, Magen- und Darmstörungen, Helminthiasis, Phthisis pulmonum, nach durchgemachten schweren Infektionskrankheiten etc.

Generated on 2019-10-24 14:42 GMT / http://hdl.handle.net/2027/uc1.b3252762
Public Domain in the United States, Google-digitized / http://www.hathitrust.org/access_use#pd-us-google
Digitized by Google
Original from UNIVERSITY OF CALIFORNIA

Das Bemerkenswerte war, daß in allen diesen Fällen die bei Anämie so häufig beobachteten funktionellen Störungen des Gefäßapparates mit mehr oder weniger auffallenden Veränderungen des Gefäßtonus bestanden. Einige meiner Patienten klagten außer über Ohrgeräusche über Herzklopfen, das sich schon nach geringfügigen körperlichen Anstrengungen und nach psychischen Erregungen fühlbar machte, manche außerdem über Kurzatmigkeit und Beklemmungszustände. In einigen Fällen wurden Ohrgeräusche als alleinige Beschwerde angeführt, in manchen traten sie in Gemeinschaft mit subjektiven Symptomen von seiten anderer Organe (Verdauungsapparat, Genitalorgane, Nervensystem) auf.

Die Untersuchung des Herzens ergab eine leicht erregbare Herztätigkeit, Beschleunigung und Verstärkung der Herzaktion; in einigen Fällen waren neben einer leichten Vergrößerung der Herzdämpfung systolische blasende Geräusche nachweisbar. Der Puls, an der Radialis gefühlt, zeigte in allen Fällen eine mehr oder weniger deutliche Herabsetzung der Spannung, er war zumeist etwas beschleunigt und wurde schon durch geringe Reize zu erhöhter Frequenz gebracht. Die Pulswelle war groß, weich, mitunter dikrot. Bei einigen Patienten mit höhergradiger Anämie war eine lebhafte Pulsation an den Carotiden sichtbar. Jugularvenengeräusche bestanden in zwei Fällen beiderseits (in einem dieser Fälle war das Ohrensausen einseitig, in dem anderen beiderseitig fühlbar), in einem Falle bestand einseitiges Jugularvenengeräusch mit Ohrensausen auf demselben Ohre.

In mehreren der untersuchten Fälle wurden Symptome angegeben, die auf eine große Erregbarkeit der Arterien hinwiesen und teils den Ausdruck angiospastischer Zustände (Kältegefühl, Parästhesien, schmerzhafte Sensationen), teils den angioparetischer Vorgänge (Hitzegefühl, Kongestionen, verbunden mit verschiedenen abnormen Sensationen) bildeten.

Wie schon oben erwähnt, hat Reik (l. c.) jene Geräusche, welche bei Erschöpfungszuständen, in der Rekonvaleszenz nach schweren Krankheiten usw. auftreten, auf eine Blutdruckverminderung zurückgeführt und sie mit einer aus Vasomotorenlähmung resultierenden Gefäßerweiterung im mittleren und inneren Ohre zu erklären versucht.

Wir können auf Grund der oben mitgeteilten Befunde für viele Fälle an dieser Erklärung festhalten und die Ohrgeräusche bei vermindertem Blutdruck auf eine Autoauskultation der in den erweiterten Arterien entstehenden Geräusche zurückführen. Die Perzeption solcher Geräusche wird vor allem beim Bestehen pathologischer Zustände im Mittelohre, welche zu einer Verstärkung der Kopfknochenleitung führen, ermöglicht werden.

Es muß gewiß auch die Möglichkeit einer Perzeption von Geräuschen zugegeben werden, die ihren Sitz in dem venösen Gefäßsystem des Kopfes

Generated on 2019-10-24 14:42 GMT / http://hdl.handle.net/2027/uc1.b3252762
Public Domain in the United States, Google-digitized / http://www.hathitrust.org/access_use#pd-us-google
Digitized by Google
Original from UNIVERSITY OF CALIFORNIA

haben. Diese Ätiologie der Ohrgeräusche scheint indes nur für vereinzelte Fälle Geltung zu haben.

v. Noorden erwähnt in seinem Buche über die Bleichsucht gelegentlich der Besprechung der Störungen von seiten des Gehörorganes, daß man versucht habe, das starke und kontinuierliche Ohrensausen Chlorotischer mit dem objektiv wahrnehmbaren Rauschen der Vena jugularis interna, beziehungsweise des Hirnsinus in Zusammenhang zu bringen, glaubt jedoch, daß davon keine Rede sein könne. v. Noorden konnte sich oft davon überzeugen, daß das Venenrauschen am Proc. mastoideus und höher hinauf besonders laut zu hören war, wo gar keine Klagen über subjektive Gehörsempfindungen vorlagen, und umgekehrt waren bei Kranken, die starke pathologische Gehörserscheinungen hatten, die objektiv wahrnehmbaren Geräusche wenig ausgesprochen. Nur in vereinzelten Fällen traf beides zusammen. Ich kann auf Grund meiner Erfahrungen nach dieser Richtung die Ansicht v. Noordens vollkommen bestätigen. Wo eine Perzeption von Venengeräuschen stattfindet, geschieht es zweifellos nur auf dem Wege einer verstärkten Kopfknochenleitung im Verlaufe katarrhalischer oder entzündlicher Prozesse im Mittelohre.

Für manche Fälle von Anämie dürfen wir die subjektiven Gehörsempfindungen als Irritationszustände des Hörnerven deuten, die aus der großen Erregbarkeit der Arterien und Capillaren des inneren Ohres resultieren und vor allem in häufig wiederkehrenden Angiospasmen im Bereiche dieses Gefäßgebietes ihre direkte Ursache haben.

* * *

Anknüpfend an die Besprechung der Fälle mit Herabsetzung des Blutdruckes komme ich zur Erörterung jener Fälle von Ohrensausen, bei denen die Blutdruckmessung eine Labilität des Blutdruckes ergab.

Es ist eine bekannte Tatsache, daß der Blutdruck schon bei dem normalen Individuum gewisse, allerdings nicht zu große Schwankungen aufweist, die von verschiedenen Faktoren (psychischen Vorgängen, körperlichen Anstrengungen, Nahrungsaufnahme) etc. bestimmt werden. Es gibt aber, wie die Untersuchungen von S. Kornfeld[1]), Bing[2]), Zabel[3]), Schrumpf[4]) gelehrt

[1]) S. Kornfeld, Über die Beziehungen von Blutkreislauf und Atmung zur geistigen Arbeit. Festschr. der k. k. technischen Hochschule in Brünn zur Feier ihres 50jährigen Bestandes, Oktober 1899, Brünn 1899. Verh. d. techn. Hochschule.

[2]) Bing, Blutuntersuchungen an Nervenkranken. B. kl. W. 1906. Nr. 36.

[3]) Zabel, Plötzliche Blutdruckschwankungen und ihre Ursachen. M. m. W. 1910. Nr. 44.

[4]) Schrumpf, Die psychogene Labilität des Blutdruckes und ihre Bedeutung in der Praxis. D. m. W. 1910. Nr. 51.

Digitized by Google
Original from UNIVERSITY OF CALIFORNIA
Generated on 2019-10-24 14:42 GMT / http://hdl.handle.net/2027/uc1.b3252762
Public Domain in the United States, Google-digitized / http://www.hathitrust.org/access_use#pd-us-google

haben, Personen, deren Blutdruck schon unter Einwirkung geringfügiger Reize starken, unregelmäßigen Schwankungen unterliegt. Vergleichende Messungen der genannten Forscher haben gezeigt, daß solche Individuen vor allem eine außerordentlich psychogene Labilität des Blutdruckes aufweisen, daß aber schroffe Temperaturübergänge und andere Reize, die sensible Nerven treffen, recht erhebliche Schwankungen des Blutdruckes hervorrufen können.[1]) Diese Labilität des Blutdruckes findet man bei nervösen, leicht emotiven Personen, mitunter bei Rekonvaleszenten nach akuten fieberhaften Erkrankungen, namentlich bei vasomotorischer Neurasthenie mit subjektiven Krankheitserscheinungen im Bereiche des Zirkulationsapparates, bei Hysterie, nicht selten auch bei Morbus Basedowii und bei Arteriosklerose.

Ich habe in meiner Tabelle 68 Fälle verzeichnet, die eine solche Eigentümlichkeit des Blutes zeigten. Mein einschlägiges Untersuchungsmaterial umfaßt in der überwiegenden Mehrzahl der Fälle Patienten, welche das Bild verschiedener funktioneller Neurosen (Neurasthenie, Cerebrasthenie, Hysterie) mit vaskulären und kardialen Symptomen darboten. Ich weise jedoch nachdrücklich darauf hin, daß die Patienten, auf welche sich diese Ausführungen beziehen, subjektiver Gehörsempfindungen halber zur Behandlung kamen und daß oft erst die Erhebung der Anamnese, beziehungsweise die angeschlossene interne Untersuchung über das Krankheitsbild Aufschluß gab. Die Krankheitserscheinungen der labilen Innervation des Zirkulationsapparates, vor allem des Vasomotorensystems (Herzklopfen, Pulsirregularität, Kopfschmerzen, Schwindel, fliegende Röte, Dermographie, Neigung zu kalten und feuchten Händen und Füßen etc.) traten gegenüber der quälenden Empfindung des Ohrensausens entweder gänzlich in den Hintergrund oder belästigten den Kranken in geringerem Grade als dieses. Als ursächliches Moment wurde in einigen Fällen Alkohol, in anderen Nikotin, Kaffee bezeichnet, von manchen

---

[1]) Ich möchte an dieser Stelle die interessanten Untersuchungen von V. Urbantschitsch und S. Kornfeld (Kornfeld, Über den Einfluß physischer und psychischer Arbeit auf den Blutdruck. Wr. med. Bl. 1899. Nr. 30—32) erwähnen, welche zeigten, daß bei methodischen Hörübungen an Schwerhörigen, bei welchen im gewöhnlichen Konversationston gesprochen wurde und Unlustgefühle durch ein subjektiv unangenehm wirkendes Geräusch ausgeschlossen werden konnten, beträchtliche Blutdrucksteigerungen während des Aufhorchens (120—165 *mm* Hg) erfolgten. Eindrücke auf das Gehörorgan, welche durch ihre Intensität oder Qualität unangenehm wirkten, vermochten bei manchen Personen den Blutdruck noch erheblicher zu steigern. Daß Gefäßerregungen einen reflektorischen Einfluß auf das Gefäßsystem ausüben, die sich in bald erhöhtem, bald erniedrigtem Blutdruck oder in beschleunigten oder verlangsamten Herzbewegungen äußerten, zeigten auch die Untersuchungen von Conty und Charpentier (Arch. de Phys. 1877; zit. nach Urbantschitsch, Lehrb. d. Ohrhlk. 1910. (5.) S. 488).

Digitized by Google
Original from UNIVERSITY OF CALIFORNIA
Generated on 2019-10-24 14:42 GMT / http://hdl.handle.net/2027/uc1.b3252762
Public Domain in the United States, Google-digitized / http://www.hathitrust.org/access_use#pd-us-google

Patienten wurden sexuelle Reize zugegeben. In einem meiner Fälle ergab die interne Untersuchung einen Morbus Basedowii, in zwei Fällen beginnende Arteriosklerose.

Ich hatte Gelegenheit, bei diesen Patienten die außerordentliche Veränderlichkeit des Blutdruckes unter geringfügigen Eindrücken festzustellen und insbesondere das Ansteigen des Blutdruckes bei psychischen Erregungen zu verfolgen. Die Blutdruckwerte solcher Patienten differierten an verschiedenen Tagen um 25—40 *mm* Hg und wiesen auch an demselben Tage stark differente Zahlen auf. Es handelte sich ausnahmslos um stark erregbare Individuen, welche bei den geringsten irritierenden Anlässen subjektive Gehörsempfindungen wahrnahmen, oder solche, bei denen das Ohrensausen konstant anhielt, jedoch nach Angabe der Patienten qualitativ, besonders aber quantitativ äußerst verschieden auftrat. Die Ohrgeräusche waren entsprechend dem Gesamtzustande der Patienten bald in geringerem, bald in höherem Grade fühlbar und äußerten sich auch innerhalb eines und desselben Tages entsprechend der Stimmung und dem subjektiven Befinden des Patienten in verschieden intensiver Weise. Bei einer Anzahl dieser Patienten konnte ich nun zur Zeit des heftigen Ohrsausens auch höhere Blutdruckwerte feststellen und ebenso zeigte sich, daß der höhere Blutdruckwert zumeist mit einem stärkeren Auftreten der Ohrgeräusche einherging. Stellten sich bei solchen Patienten plötzlich heftige psychische Emotionen ein, so folgte gleichzeitig mit einem Anstiege des Blutdruckes fast ausnahmslos eine bedeutende Steigerung der Ohrgeräusche. So konnte ich zum Beispiel bei Kranken, bei denen ich den zur Feststellung der Funktion des Vestibularapparates einmal vorgenommenen und bei dieser Gelegenheit von heftigen Schwindelerscheinungen begleiteten Drehversuch neuerdings in Vorschlag brachte, eine heftige Gemütserregung auslösen, die den Blutdruck in die Höhe schnellen ließ und gleichzeitig von starkem Ohrensausen gefolgt war. Exzesse in baccho et venere bewirkten bei solchen Patienten ausnahmslos eine bedeutende Zunahme der Ohrgeräusche, deren Ursache zweifellos in der hierdurch hervorgerufenen Blutdrucksteigerung gelegen war.

In ähnlicher Weise wie psychische Erregungen wirkten bei Fällen dieser Art schmerzhafte Reize. So bewirkten ein schmerzhaftes Katheterisieren oder irgendwelche von den Patienten unangenehm, selbst nur peinlich empfundene Manipulationen im Gehörgange nicht selten eine Zunahme des Ohrensausens bei gleichzeitigem Anstiege des Blutdruckes um 20—30 *mm*, selbst 40 *mm* Hg.

Bing[1]) hat auf die durch den Trigeminus vermittelte, bei Irritation der Nasenschleimhaut (Riechmittel, Kitzeln) auftretende sofortige Steigerung des Blutdruckes hingewiesen. Ich konnte diesen Effekt bei einer Anzahl meiner

[1]) Bing, l. c.

Digitized by Google
Original from UNIVERSITY OF CALIFORNIA
Generated on 2019-10-24 14:42 GMT / http://hdl.handle.net/2027/uc1.b3252762
Public Domain in the United States, Google-digitized / http://www.hathitrust.org/access_use#pd-us-google

Patienten feststellen und habe in der Monatsschr. f. Ohrenhlk., 1913. H. 2[1]) zwölf Fälle mitgeteilt, bei denen die blutdruckerhöhende Wirkung, welche die Irritation der Nasenschleimhaut ausübte, mit einer Verstärkung der Ohrgeräusche Hand in Hand ging. Ich gelangte auf Grund meiner Beobachtungen zu der Schlußfolgerung, daß Ohrgeräusche reflektorisch von der Nasenschleimhaut aus durch Irritation der Trigeminusverzweigungen im Naseninnern zustandekommen können und auf eine vom Trigeminusgebiete ausgelöste Blutdrucksteigerung zurückzuführen sind.

Die Blutdrucksteigerung führt jedoch keineswegs in allen Fällen von Labilität des Blutdruckes eine Steigerung des Ohrensausens herbei. Meine Beobachtungen erstrecken sich auch auf Patienten, bei denen trotz eklatanter Erhöhung der Tension keine Zunahme der Ohrgeräusche eintrat. In zwei Fällen machte ich sogar die Wahrnehmung, daß die stärkste Intensität des Ohrensausens dem Tiefstande der Blutdruckkurve entsprach. So beobachtete ich gelegentlich meiner in Gemeinschaft mit Fellner vorgenommenen Versuche[2]), die subjektiven Symptome arteriosklerotischer Ohrerkrankungen durch Herabsetzung des Blutdruckes (mit Vasotonininjektionen) zu beeinflussen, bei einer 70jährigen Patientin einen rapiden Abfall des Blutdruckes von 200 *mm* Hg auf 130 *mm* Hg unter bedeutender Verschlechterung der subjektiven Krankheitserscheinungen und starker Zunahme der Ohrgeräusche. Als später wieder ein Aufstieg des Blutdruckes erfolgte, minderte sich bei gleichzeitiger Besserung des Allgemeinzustandes das Ohrensausen. In ähnlicher Weise reagierte ein zweiter Patient, bei welchem gleichfalls die jähe Herabsetzung des Blutdruckes neben einer Verschlechterung der übrigen Symptome auch eine Steigerung der Ohrgeräusche zur Folge hatte.

Endlich gibt es meinen Erfahrungen zufolge auch Kranke, bei denen die Schwankungen der Intensität des Ohrensausens nicht direkt von den Schwankungen des Blutdruckes abhängig sind. Bemerkenswert ist jedoch, daß solche Patienten an Tagen, an denen ihre Blutdruckwerte geringe Labilität zeigten, weniger unter dem Bestehen der Ohrgeräusche litten als an Tagen, an welchen die Blutdruckwerte stark schwankten.

Die angeführten klinischen Beobachtungen zeigen, daß häufige Blutdruckschwankungen einen Faktor darstellen, der vor allem auf die Intensität von Ohrgeräuschen einen wesentlichen Einfluß nimmt, und zwar um so mehr, je energischer und plötzlicher sie sich vollziehen. Wir sehen, daß wir vor allem in der Blutdruckerhöhung ein Moment großer Bedeutung erblicken

---

[1]) Stein, Ein Beitrag zur Pathogenese der von der Nasenschleimhaut ausgelösten subjektiven Ohrgeräusche.

[2]) Stein und Fellner, Zur Therapie der arteriosklerotischen Ohrerkrankungen. Mschr. f. Ohrhlk. 45. 1911. H. 10.

Digitized by Google
Original from UNIVERSITY OF CALIFORNIA
Generated on 2019-10-24 14:42 GMT / http://hdl.handle.net/2027/uc1.b3252762
Public Domain in the United States, Google-digitized / http://www.hathitrust.org/access_use#pd-us-google

dürfen, da sie einerseits schon bestehende Geräusche unter allen Umständen verstärkt, andrerseits aber auch direkt Ohrgeräusche hervorzurufen imstande ist. Des weiteren müssen wir aber auch die Möglichkeit im Auge behalten, daß die Änderungen des Blutdruckes nur der Ausdruck gestörter Kreislaufsverhältnisse sind und daß die in einschlägigen Fällen zumeist vorliegenden vasomotorischen Störungen ihrerseits auch durch die Veränderungen der Gefäßweite, respektive durch Verschiebungen der Blutverteilung im Gehörorgane und seiner Umgebung das Auftreten von Ohrgeräuschen direkt hervorrufen können.

* * *

Die weitaus größte Zahl pathologischer Blutdruckwerte finden wir in der Rubrik „Blutdruckerhöhung" verzeichnet. Meine Tabelle weist 142 hierhergehörige Fälle auf.

Nach Ansicht zahlreicher Forscher [Wilde[1]), v. Tröltsch[2]), Politzer[3]), Urbantschitsch[4]), Panse[5]) u. a.] bilden die Blutgefäße des Ohres und der ihm benachbarten Organe (beziehungsweise der sie passierende Blutstrom) unter gewissen Voraussetzungen eine Schallquelle für die Entstehung von Ohrgeräuschen. Werhovsky[6]) sieht sogar alle quälenden, lange dauernden Ohrgeräusche als das Resultat einer Autoauskultation von Gefäßgeräuschen an.

Für alle Fälle, bei denen im Ohre selbst oder in seiner Umgebung eine Ursache für die Auslösung solcher Geräusche besteht, zum Beispiel bei aneurysmatischen Erweiterungen, varikösen Bildungen, bei Stauungsvorgängen in den Gefäßen des Kopfes infolge von Kompression der Halsgefäße durch Strumen, Halsdrüsen, Halstumoren etc., in Fällen, in denen die Quelle der vaskulären Ohrgeräusche im Ohre selbst gelegen ist (bei akuten Otitiden, bei Otosklerose, bei welcher die neugebildeten Gefäße der Labyrinthkapsel die Schallquelle bilden), erscheint es leicht verständlich, daß alle Faktoren, die blutdrucksteigernd wirken, eine Verstärkung der Gefäßgeräusche hervorrufen und somit eine Steigerung der aus denselben resultierenden Gehörsempfindungen bewirken.

Für diejenigen Fälle, in denen sich keine lokalen Ursachen für die Entstehung von Gefäßgeräuschen eruieren lassen, für alle Vorgänge physiologi-

---

[1]) Wilde, Ohrenheilkunde. S. 41; zit. nach Panse, Ohrensausen. Zschr. f. Ohrhlk. 33. S. 248.

[2]) v. Tröltsch, Lehrb. d. Ohrhlk. S. 600.

[3]) Politzer, Lehrb. d. Ohrhlk. (5.) 1908. S. 628.

[4]) Urbantschitsch, Lehrb. d. Ohrhlk. (5.) 1910. S. 90.

[5]) Panse, Ohrensausen. Zschr. f. Ohrhlk. 33. S. 248.

[6]) Werhovsky, Zur Frage der Entstehung subjektiver Ohrgeräusche. Zschr. f. Ohrhlk. 57.

Generated on 2019-10-24 14:42 GMT / http://hdl.handle.net/2027/uc1.b3252762
Public Domain in the United States, Google-digitized / http://www.hathitrust.org/access_use#pd-us-google
Digitized by Google
Original from UNIVERSITY OF CALIFORNIA

scher und pathologischer Natur, die zu einer Blutdrucksteigerung führen, habe ich auf Grund experimenteller und klinischer Untersuchungen angenommen, daß die der Blutdrucksteigerung entsprechend verstärkten Liquorbewegungen im Schädelinnern als Ohrgeräusche perzipiert werden.

Ich machte gelegentlich meiner Versuche, die Biersche Stauungsbinde zur Milderung von Ohrgeräuschen anzuwenden[1]), die auffällige Wahrnehmung, daß die Stauungshyperämie am Kopfe gerade bei Blutdrucksteigerung am günstigsten wirkt. Unter Zugrundelegung der vaskulären Theorie des Ohrensausens hätte die Annahme, es werde durch die Stauung eine Verminderung der Strömungsgeschwindigkeit im venösen und arteriellen Gebiete des Kopfes eine Abnahme der Intensität der einzelnen Pulsschwankungen und damit eine Verringerung der von ihnen ausgelösten Ohrgeräusche hervorgerufen, eine Erklärung für die Abnahme der Ohrgeräusche während der Halskompression bieten können. Diese Erklärung wäre zutreffend, wenn die Stauungsbinde in allen Fällen, in denen wir uns die Ohrgeräusche in den Blutgefäßen entstanden denken, eine günstige Wirkung äußert. Nun zeigte es sich aber bei meinen Versuchen, daß die Stauungsbinde dort, wo die Quelle der vaskulären Ohrgeräusche im Ohre selbst gelegen ist (bei akuten Otitiden, in Fällen von Otosklerose, bei denen die neugebildeten Gefäße der Labyrinthkapsel die Schallquelle bildeten) nicht nur keine Verminderung des Ohrensausens herbeiführt, sondern nicht selten sogar eine Verstärkung desselben verursachte. Dagegen lehrten die Beobachtungen, daß die passive Hyperämie am Kopfe bei Koinzidenz des Ohrensausens mit Blutdrucksteigerung, also unter abnormen Zirkulationsverhältnissen im gesamten Kreislaufe, in der größten Zahl der Fälle eine Abschwächung der Ohrgeräusche bewirkte.

Zum Zwecke der Deutung dieser Beobachtungen habe ich den Weg des Tierexperimentes betreten[2]) und die Einwirkung der Stauungshyperämie auf den allgemeinen arteriellen Blutdruck, auf den Druck in den Hirngefäßen, auf den Liquordruck und auf die Ausflußmenge aus den Hirnbahnen studiert. Es liegen diesbezügliche Experimente von Galli[3]) vor, der an Hunden das Verhalten des Blutdruckes während der Gehirnstase prüfte und während der Stauung eine Verminderung des Blutdruckes im Gehirne um zirka 20 *mm* fand. Galli versuchte unter Zugrundelegung dieser Untersuchungsergebnisse die Anwendung der künstlichen Hyperämie des Gehirns bei arterieller Gehirnarteriosklerose mit günstigem Erfolge. Ich konnte bei meinen Tierversuchen (an Hunden und Kaninchen) die Resultate der tierexperimentellen Untersuchungen Gallis in keinem Falle bestätigen. Weder die minimalsten noch die auf das äußerste gesteigerte Kompression des Halses äußern, wie ich an

[1]) Stein, Über die Wirkung der Bierschen Stauungshyperämie bei nicht eitrigen Ohrerkrankungen. (Ein Beitrag zur Pathogenese der subjektiven Hörempfindungen.) Arch. f. Ohrhlk. 86. 1911.

[2]) Stein, Über die Zirkulationsverhältnisse im Schädelinnern bei venöser Stauung und ihre Beziehungen zu den Ohrgeräuschen. Arch. f. Ohrhlk. 86. 1911.

[3]) Galli, Künstliche Hyperämie des Gehirns bei initialer Gehirnarteriosklerose. M. m. W. 1908. Nr. 31.

Digitized by Google
Original from UNIVERSITY OF CALIFORNIA
Generated on 2019-10-24 14:42 GMT / http://hdl.handle.net/2027/uc1.b3252762
Public Domain in the United States, Google-digitized / http://www.hathitrust.org/access_use#pd-us-google

einer Reihe von Kurven zur Anschauung brachte, ihre Wirkung auf die Druckverhältnisse im Circulus arteriosus Willisii im Sinne eines Druckabfalles daselbst. Nur dort, wo das Zusammenschnüren der Binde eine Kompression der Trachea und der Carotis zur Folge hatte, war peripherwärts ein jäher Druckabfall zu konstatieren, dem jedoch ein gleichwertiger im zentralen Gefäßgebiete entsprach. Wäre, wie dies Galli beschrieb, unter Wirkung der Kopfstauung ein peripherer Druckabfall eingetreten, so hätte dieses Verhalten die günstige Wirkung der Halskompression auf die subjektiven Hörempfindungen bei gesteigertem Blutdrucke leicht verständlich gemacht. Da der von Galli beschriebene Abfall des Druckes im Circulus arteriosus Willisii in keinem einzigen Falle einwandfrei nachgewiesen werden konnte, so kann die Annahme dieses Autors als Basis zur Erklärung der am Menschen beobachteten günstigen Resultate nicht angesehen werden.

Eine Grundlage für die Deutung meiner Wahrnehmungen boten die Beobachtungen am trepanierten Schädel von Kaninchen, die (in gleicher Weise, wie dies Bier am Menschen fand) zeigten, daß bei der Kompression der Stauungsbinde die respiratorischen und pulsatorischen Schwankungen des Liquor cerebrospinalis verschwanden.

Es ist zweifellos, daß in Fällen mit gesteigertem Blutdrucke die pulsatorischen Schwankungen der Cerebrospinalflüssigkeit lebhafter sind als unter normalen Blutdruckverhältnissen. Wenn wir nun die subjektiven Ohrgeräusche als Ausdruck des erhöhten Blutdruckes beziehungsweise der darauf zurückzuführenden verstärkten pulsatorischen Schwankungen im Liquor cerebrospinalis auffassen, so ist es denkbar, daß wir dort, wo wir eine Verringerung der pulsatorischen Schwankungen der Cerebrospinalflüssigkeit zuwege bringen, die Ohrgeräusche abschwächen können.

Ich schloß daraus, daß man in Fällen, in denen die Ohrgeräusche nach Anlegen der Stauungsbinde am Halse eine Abschwächung erfahren, die Ursache der Ohrgeräusche darin sehen könne, daß die pulsatorischen Schwankungen des Liquor cerebrospinalis vom Patienten perzipiert wurden. Solche Geräusche entstehen vor allem bei Blutdrucksteigerung — gleichviel ob dieselbe durch physiologische oder pathologische Vorgänge veranlaßt ist —, da sie eine Verstärkung der pulsatorischen Schwankungen der Cerebrospinalflüssigkeit hervorruft.

Wenn ich die an meinen Fällen mit Blutdrucksteigerung erhobenen internen Befunde heranziehe, so ergibt sich folgendes:

Arteriosklerose mit deutlich nachweisbaren objektiven Krankheitserscheinungen am Herzen und an den Gefäßen	in 89 Fällen
Arteriosklerose mit geringgradigen Erscheinungen am Herzen und an den Gefäßen (oder gänzlichem Fehlen derselben) und mit Vorwiegen von cerebralen Symptomen	„ 23 „
Neurasthenie mit Erscheinungen am Herz- und Gefäßapparat (Präsklerose?)	„ 17 „

Digitized by Google
Original from UNIVERSITY OF CALIFORNIA
Generated on 2019-10-24 14:42 GMT / http://hdl.handle.net/2027/uc1.b3252762
Public Domain in the United States, Google-digitized / http://www.hathitrust.org/access_use#pd-us-google

Tabes (darunter 2 Fälle mit gleichzeitiger Arteriosklerose)	in	4	Fällen
Klimakterium (bei sonst normalem Befunde) . . .	„	3	„
Morbus Basedowii	„	2	„
Ohne klinisch nachweisbare ursächliche Momente .	„	2	„
Progressive Paralyse (zugleich Arteriosklerose) . .	„	1	Fall
Polycythaemia hypertonica	„	1	„

Diese Gruppe von Fällen belehrt uns noch mehr als wie die beiden vorerwähnten — einerseits durch die Häufigkeit des Vorkommens erhöhter Blutdruckwerte bei an Ohrensausen leidenden Patienten, andererseits aber durch die Art der durch die Blutdruckmessung eruierten Erkrankungen — über die eminente Bedeutung der Blutdruckmessung für den Otiater.

Als besonders bedeutsam sei die Tatsache hervorgehoben, daß in zahlreichen der hierhergehörigen Fälle die Ohrgeräusche das Krankheitsbild vollkommen beherrschten, in vielen von ihnen sogar die einzige Beschwerde der Patienten bildeten.

Die Blutdrucksteigerung vermag, wie auch schon bei Besprechung der Fälle mit Labilität des Blutdruckes hervorgehoben wurde, Ohrgeräusche in wesentlichem Maße zu beeinflussen und kann sie durch Verstärkung der Strombewegung in den Blutgefäßen und im Liquor cerebrospinalis gewiß auch direkt hervorrufen. In der Mehrzahl der Fälle kommt jedoch auch noch, wie später des näheren ausgeführt werden wird, der Einfluß des Grundleidens auf das Hörnervengebiet hinzu, das infolge der Gefäßerkrankung in seiner Ernährung beeinträchtigt wird und unter ihrem Einflusse Veränderungen erleidet, die ihrerseits subjektive Gehörsempfindungen auszulösen imstande sind.

* * *

Die Zusammenstellung sämtlicher Fälle hinsichtlich der Blutdruckverhältnisse ergibt gegenüber 265 Fällen mit normalem Blutdruck 235 Fälle mit von der Norm abweichenden Blutdruckzahlen.

Die Gruppierung der in allen meinen Fällen erhobenen internen Befunde ergibt, daß in jenen 235 Fällen, in denen sich pathologische Blutdruckwerte erheben ließen, 198 an Kreislaufstörungen, und zwar

123 an organischen Erkrankungen und
85 an funktionellen Störungen des Zirkulationsapparates litten.

Ziehe ich nun des weiteren die internen Untersuchungsergebnisse jener Fälle in Rechnung, in welchen sich die Blutdruckwerte innerhalb normaler Grenzen bewegten, so erscheint auch in dieser Aufstellung die große Zahl von Erkrankungen des Gefäßsystems auffallend.

Digitized by Google
Original from UNIVERSITY OF CALIFORNIA
Generated on 2019-10-24 14:42 GMT / http://hdl.handle.net/2027/uc1.b3252762
Public Domain in the United States, Google-digitized / http://www.hathitrust.org/access_use#pd-us-google

Von den 265 Patienten mit normalem Blutdruck litten an[1]):

Arteriosklerose	57
Herz- und Gefäßneurosen	25
Mitralstenose	10
Mitralinsuffizienz	9
Myodegeneratio cordis	7
Aorteninsuffizienz	2
Mitralinsuffizienz und -stenose	2
Mitral- und Aorteninsuffizienz	1
Aneurysma aortae	1

Es bestanden somit

Störungen im Bereiche des Zirkulationsapparates mit pathologischen Blutdruckwerten in 208 Fällen,

Störungen im Bereiche des Zirkulationsapparates mit normalen Blutdruckwerten in 114 Fällen.

Der Zirkulationsapparat wies demnach in 322 Fällen Krankheitserscheinungen auf. In 212 Fällen meines Beobachtungsmateriales konnten als Ursache der von Seite des Herzens sowie der Gefäße bestehenden Krankheitssymptome organische Erkrankungen des Zirkulationsapparates nachgewiesen werden.

Unter 500 Fällen mit Ohrgeräuschen litten somit 64·4% an Störungen im Bereiche des Zirkulationsapparates, beziehungsweise 42·4% an organischen Herz- und Gefäßerkrankungen.

Mit der Aufstellung dieser ziffermäßigen Belege, die uns mit zwingender Deutlichkeit die Häufigkeit von Veränderungen im Bereiche des Gefäßsystems bei an Ohrensausen leidenden Patienten vor Augen führen, habe ich nur einen Teil der mir gestellten Aufgabe gelöst. Von größter Wichtigkeit erscheint es

---

[1]) Außerdem fanden sich:

Neurasthenie (ohne Krankheitserscheinungen von seiten des Zirkulationsapparates)	in 8 Fällen
chronische Magen- und Darmerkrankungen	„ 6 „
chronische Erkrankungen der Luftwege	„ 5 „
Hysterie	„ 4 „
Tabes incipiens	„ 3 „
Diabetes	„ 3 „
chronische Arthritis	„ 3 „
multiple Sklerose	„ 2 „
chronische Nephritis	„ 2 „
progressive Paralyse im Anfangsstadium	„ 2 „
Adipositas	„ 1 Fall.

Generated on 2019-10-24 14:42 GMT / http://hdl.handle.net/2027/uc1.b3252762
Public Domain in the United States, Google-digitized / http://www.hathitrust.org/access_use#pd-us-google
Digitized by Google
Original from UNIVERSITY OF CALIFORNIA

nunmehr, den Ergebnissen der internen Untersuchung die otiatrischen Befunde an die Seite zu stellen.

Die diesbezügliche Anordnung der Fälle meiner Beobachtungsreihe belehrt uns darüber, daß von 500 Fällen

5 einen normalen Ohrbefund zeigten,
117 an reinen Mittelohrerkrankungen.
37 an Otosklerose,
111 an Mittelohrerkrankungen mit sekundärer Beteiligung des inneren Ohres und
230 an Erkrankungen des inneren Ohres litten.

Es stehen also 117 Fällen mit reinen Mittelohrerkrankungen 341 Fälle gegenüber, bei welchen das innere Ohr primär oder sekundär affiziert war. Füge ich in die zweitgenannte Gruppe noch die Fälle von Otosklerose ein, bei denen wir gleichfalls einen degenerativen Prozeß im Acusticusgebiete supponieren, so ergänzt sich diese Zahl auf 371. Diese Ziffern (371 : 117) zeigen, wie sehr hinsichtlich ihrer Häufigkeit Gehörsempfindungen bei Erkrankungen des Schallperzeptionsapparates (sei es, daß derselbe primär, sei es sekundär erkrankt ist) gegenüber jenen bei reinen Erkrankungen des Schalleitungsapparates überwiegen.

Die übersichtliche Gruppierung der otiatrischen und internen Befunde ergibt folgendes:

Tabelle III.

	Zahl der Fälle	Mit organischen Herz- und Gefäßerkrankungen	Mit funktionellen Herz- und Gefäßerkrankungen	Ohne Störungen von seiten des Zirkulationsapparates
1. Reine Mittelohrerkrankungen	117	16	29	72
2. Mittelohrerkrankungen mit sekundärer Beteiligung des inneren Ohres	111	37	21	53
3. Otosklerose	37	5	32	—
4. Erkrankungen des inneren Ohres	230	154	28	48
Summe	495	212	110	173

Wenn ich die sub 2. 3 und 4 genannten Erkrankungsformen zusammenfasse, so erhalte ich folgende Zahlen:

Digitized by Google
Original from UNIVERSITY OF CALIFORNIA
Generated on 2019-10-24 14:42 GMT / http://hdl.handle.net/2027/uc1.b3252762
Public Domain in the United States, Google-digitized / http://www.hathitrust.org/access_use#pd-us-google

Tabelle IV.

	Zahl der Fälle	Mit organischen Herz- und Gefäßerkrankungen	Mit funktionellen Herz- und Gefäßerkrankungen	Ohne Störungen von seiten des Zirkulationsapparates
Mittelohrerkrankungen	117	16	29	72
Primäre und sekundäre Erkrankungen des inneren Ohres .	378	196	81	101

Es litten somit von 117 Mittelohrkranken . . . . . 45 (= 38·4%)
von 349 an primären oder sekundären Affektionen des inneren Ohres Erkrankten . . . . . 277 (= 73%)
an Erkrankungen des Zirkulationsapparates.

In diesem zahlenmäßig fixierten Endresultat meiner Untersuchungen glaube ich den Kernpunkt der uns hier interessierenden Frage erblicken zu dürfen.

Nach den Ergebnissen meiner Beobachtungen kann es keinem Zweifel unterliegen, daß zwischen einem von der Norm abweichenden Verhalten des Blutdruckes und dem Auftreten, respektive dem Fortbestehen von Ohrgeräuschen ein bedeutungsvoller Zusammenhang besteht.

Die Ansicht, in dem pathologischen Verhalten des Blutdruckes als solchem das wesentliche Moment für die Entstehung des Ohrensausens zu erblicken, muß jedoch entschieden als eine irrige bezeichnet werden.

Sowohl pathologischer Blutdruck wie auch subjektive Gehörsempfindungen sind nur Krankheitssymptome, deren häufiges Nebeneinandervorkommen die enge Zusammengehörigkeit beider vermuten läßt und unsere Untersuchungen in eine bestimmte Bahn lenken muß.

Im folgenden sollen nun an der Hand der durch Blutdruckmessungen veranlaßten internen Untersuchungen und ihrer Ergebnisse die Beziehungen der Zirkulationsstörungen zum Ohr erörtert und unter Zugrundelegung der einschlägigen Literatur der Versuch gewagt werden, allgemeine Gesichtspunkte für die Pathogenese der Ohrgeräusche zu gewinnen.

II. Über den Einfluß von Zirkulationsstörungen auf das Gehörorgan und ihre Bedeutung für die Pathogenese der Ohrgeräusche.

Die statistische Zusammenstellung der an meinem Untersuchungsmaterial erhobenen Befunde berechtigt vor allem zu der Behauptung, daß Ohrgeräusche

Generated on 2019-10-24 14:42 GMT / http://hdl.handle.net/2027/uc1.b3252762
Public Domain in the United States, Google-digitized / http://www.hathitrust.org/access_use#pd-us-google
Digitized by Google
Original from UNIVERSITY OF CALIFORNIA

in der weitaus größeren Zahl der Fälle auf pathologische Veränderungen im Hörnervengebiet zurückzuführen sind. Sie gestattet ferner — und dieses Moment erscheint uns von besonderer Bedeutung — die Annahme eines ätiologischen Zusammenhanges zwischen den pathologischen Vorgängen im Hörnerven und Störungen im Bereiche des Zirkulationsapparates.

Ich möchte nun, um die von mir vertretene Ansicht auf einem zuverlässigen Fundament aufbauen zu können, an der Hand der in der Literatur niedergelegten diesbezüglichen Beobachtungen der Frage nachgehen, in welcher Weise wir uns die Beziehungen zwischen Zirkulationsapparat und Ohrgeräuschen vorstellen können. Wir können einen reellen Boden für unsere Vorstellungen auf diesem Gebiete nur gewinnen, wenn wir, Hypothesen nach Möglichkeit vermeidend, die Ergebnisse der auf experimentellen und pathologisch-anatomischen Untersuchungen basierenden Forschungen zu verwerten suchen.

Den derzeitigen Stand der Lehre von der Entstehung der Ohrgeräusche kennzeichnet Hegener in seinem 1908 erschienenen Referat „Klinik, Pathologie und Therapie der subjektiven Ohrgeräusche“ unter Zugrundelegung der neueren pathologischen Befunde, nach welchen es sich bei den meisten die subjektiven Geräusche auslösenden Erkrankungen des inneren Ohres um Erkrankungen des peripheren Neurons des Acusticus handelt.

Hegener verweist vor allem auf die Untersuchungen über die durch ektogene Gifte hervorgerufenen Acusticusläsionen, welche einerseits klinische Beobachtungen und andererseits Tierversuche umfassen, durch welche Sitz und Verlauf der Gewebsschädigung festgestellt worden sind.

Vor allem erbrachte Wittmaack[1]) durch seine schönen tierexperimentellen Untersuchungen den Beweis, daß die bei Chininintoxikation auftretenden Hörstörungen nicht auf einer Labyrinthaffektion, sondern auf einer Affektion der Acusticusganglien unter Mitbeteiligung der Acusticusnervenfasern beruhen. Es handelt sich nach Wittmaack um eine primäre, die Ganglienzellen des peripheren Acusticusneurons direkt betreffende spezifische Giftwirkung des Chinins. Das meist schon wenige Stunden nach Darreichung des Giftes in den Vordergrund tretende Ohrensausen hat nach Wittmaack seine Ursache in einem Erregungszustand der Ganglienzellen des Ganglion spirale, der als Beginn der Einwirkung des Giftes anzusehen ist.

Die Ursache hierfür, daß der zum ersten Neuron gehörende Ganglienzellenkomplex im Ganglion spirale leichter und intensiver ergriffen wird als die im Rückenmark und Gehirn gelegenen Zentren, ist nach Wittmaack in seiner vorgeschobenen Lage und in seinen Zirkulationsverhältnissen zu suchen. Das Ganglion spirale liegt mit seinen ein- und austretenden Nervenfasern in

[1]) Wittmaack, Beiträge zur Kenntnis der Wirkung des Chinins auf das Gehörorgan. Pflüg. Arch. 95. 1913. Nr. 209.

Generated on 2019-10-24 14:42 GMT / http://hdl.handle.net/2027/uc1.b3252762
Public Domain in the United States, Google-digitized / http://www.hathitrust.org/access_use#pd-us-google
Digitized by Google
Original from UNIVERSITY OF CALIFORNIA

einem weiten Maschenwerk fibrösen, beziehungsweise rein knöchernen Gewebes, dessen Gefäßsystem, wenn überhaupt, nur wenig Collaterale besitzt.

Die Untersuchungen Wittmaacks[1]) über das salicylsaure Natron ergaben die gleiche Wirkung desselben auf die Ganglienzellen und gleichzeitig das Bestehen einer degenerativen Neuritis. Die Untersuchungen Wittmaacks wurden von Blau[2]) und Haike[3]) bestätigt. Zu gleichen Resultaten kam Blau[4]) bei seinen Versuchen mit Arsen.

Ebenso gestatten auch klinische Beobachtungen einer Reihe von Autoren die Annahme, daß die Hörstörungen (subjektive Geräusche und Beeinträchtigung des Hörvermögens), welche sich nach Einwirkung verschiedener anderer Giftstoffe[5]) auf den Organismus einstellen, auf Acusticusaffektionen zurückzuführen sind.

Im allgemeinen geht die Giftwirkung schnell vorüber, manchmal bleibt sie aber dauernd. Als Erklärung hierfür nimmt Hegener an, daß die Schädigung der peripheren Ganglienzellen über einen gewissen Grad hinaus zu einer fortschreitenden Atrophie des ganzen peripheren Neurons führt. „Wir haben also nicht nur in dem akuten Reizzustand, sondern auch in dem Fortschreiten der Atrophie eine Ursache der subjektiven Geräusche zu sehen." Hegener zitiert an dieser Stelle die Äußerung Benedikts[6]), der darauf hinweist, daß, wie die Atrophie der sensiblen Nerven die gewöhnlichste und andauerndste Quelle für Neuralgien sei, auch alle jene Zustände, welche zur Atrophie des Acusticus führen, die günstigsten Bedingungen setzen können, um Ohrensausen zu ermöglichen.

---

[1]) Wittmaack, Über die experimentelle, degenerative Neuritis der Hörnerven. Zschr. f. Ohrhlk. 51. S. 161.

[2]) Blau, Experimentelle Studien über die Veränderungen im Gehörorgan nach Vergiftung mit salicylsaurem Natron. Arch. f. Ohrhlk. 61. 1904. S. 220.

[3]) Haike, Experimentelle Untersuchungen zur Kenntnis der Wirkung des Natrium salicylicum und des Aspirins auf das Gehörorgan. Arch. f. Ohrhlk. 63. 1904. S. 78.

[4]) Blau, Experimentelle Studien über die Solutio arsen. Fowleri auf das Gehörorgan. Arch. f. Ohrhlk. 65. 1905. S. 26.

[5]) Alkohol (Wittmaack, Alt, Rohrer, Castex, Sinnigar, Dundas Grant, Strümpell), Nikotin (Delie, Alt, Ladreit de Lacharrière, Rohrer), Haschisch (Moreau), Salicylsäure (Schilling, Schwabach, Alt, Scheyer), Arsen (Rohrer, Marik), Phosphor (Castex, Henschen, Wolf), Blei (Wolf, Triquet, Rohrer, Jaksch), Quecksilber (Wolf), Argentum nitricum (Sapolini), Chloroform (Moos, Hackley, Castex, Müller), Kohlenoxyd (Schwarze, Kayser), Schwefelkohlenstoff (Heinzerling), Chenopodiumöl (North, Sexton), Anilin (Goldschmied), Jodkali (Moos, Pollak).

[6]) Benedikt, Erkrankungen des achten Gehirnnerven. Mschr. f. Ohrhlk. 9. 1875. Zit. nach Hegener.

Digitized by Google
Original from UNIVERSITY OF CALIFORNIA
Generated on 2019-10-24 14:42 GMT / http://hdl.handle.net/2027/uc1.b3252762
Public Domain in the United States, Google-digitized / http://www.hathitrust.org/access_use#pd-us-google

Die bei der Einwirkung ektogener Gifte beobachteten Acusticusveränderungen können nach Ansicht Hegeners auch als das pathologische Substrat der Wirkung endogener Gifte angesehen werden. So führt Hegener die Untersuchungen Sporleders[1]) an, der bei einem an Tuberkulose verstorbenen Patienten, der zuletzt an heftigen subjektiven Geräuschen und Schwindel litt, fettige Degenerationen des Acusticus fand, einen Fall von Siebenmann[2]) mit retrolabyrinthärer Neuritis interstitialis ohne subjektive Geräusche und die Beobachtungen Wittmaacks[3]), der eine bei Allgemeintuberkulose entstandene, unter heftigem Ohrensausen erfolgende Ertaubung auf neuritische Prozesse im peripheren Neuron des Acusticus zurückführen konnte.

In gleicher Weise sprechen die histologischen Untersuchungen von Alexander[4]) und Manasse[5]) für die Annahme der Auslösung subjektiver Geräusche durch Reiz- oder Degenerationszustände im peripheren Acusticusneuron.

Mayer[6]) hat 4 Fälle mit subjektiven Geräuschen bei klinisch festgestellter nervöser Schwerhörigkeit untersucht und überall jene Veränderungen gefunden, die als degenerative Veränderungen des Hörnerven bezeichnet werden. Stets fanden sich Veränderungen in den Ganglienzellen und in den Nervenfasern, nie in den Ganglienzellen allein. Von welcher Stellung des Neurons die subjektiven Geräusche ausgelöst worden waren, war unmöglich zu entscheiden.[7])

Auch die bei Veränderungen des Zirkulationsapparates (vor allem bei Arteriosklerose) auftretenden Ohrgeräusche lassen sich auf Grund der histo-

---

[1]) Sporleder, Demonstration verschiedenartiger Veränderungen des Acusticus. Verh. 9. 1900. Zit. nach Hegener.

[2]) Siebenmann, Ein Fall von Lungentuberkulose mit retrolabyrinthärer Neuritis interstitialis beider Schneckennerven. Zschr. f. Ohrhlk. 43. S. 216.

[3]) Wittmaack, Die toxische Neuritis acustica und die Beteiligung der zugehörigen Ganglien. Zschr. f. Ohrhlk. 46. 1904. S. 1.

[4]) Alexander, Zur pathologischen Histologie des Ohrlabyrinths mit besonderer Berücksichtigung des Cortischen Organes. Arch. f. Ohrhlk. 56. 1902 und Über Atrophie des labyrinthären Sinnesepithels. Arch. f. Ohrhlk. 74. 1907. S. 128.

[5]) Manasse, Über chronische progressive, labyrinthäre Schwerhörigkeit. Zschr. f. Ohrhlk. 52. 1906. S. 1.

[6]) Mayer, Ein Beitrag zur Kenntnis der Entstehung der Ohrgeräusche. Mschr. f. Ohrhlk. 46. 1912. H. 2.

[7]) In einem fünften Falle gelangte Mayer trotz des Nachweises einer Erkrankung des peripheren Neurons in dem einen Ohr, aus dem Resultat des histologischen Befundes der anderen Seite (leukämische Erweiterungen der Blutgefäße des Labyrinths und des Mittelohres) und aus der klinischen Analyse des Falles zur Annahme einer Gefäßgeräuschperzeption.

Digitized by Google
Original from UNIVERSITY OF CALIFORNIA
Generated on 2019-10-24 14:42 GMT / http://hdl.handle.net/2027/uc1.b3252762
Public Domain in the United States, Google-digitized / http://www.hathitrust.org/access_use#pd-us-google

logischen Untersuchungen von Alexander[1]) und Manasse[2]), die degenerative, atrophische Prozesse des Cortischen Organes und im ersten Acusticusneuron festgestellt haben und auf Grund klinischer Beobachtungen (Stein[3]), Boenninghaus[4]) auf Erkrankungen des Acusticus zurückführen.

Als Ursache der subjektiven Geräusche bei Tabes wurden rein primär am Nerven vor sich gehende Degenerationsprozesse festgestellt (Brühl[5]), Wittmaack[6]), Habermann[7]); ähnliche degenerative Zustände fanden sich im Acusticus bei progressiver Paralyse (Mayer[8]).

Hegener führt weiterhin in der Reihe der durch die Neuritis, beziehungsweise Atrophie des Acusticus verursachten subjektiven Geräusche diejenigen an, die bei Schalläsionen auftreten. Auch bei diesen scheint es sich nach den Untersuchungen von Wittmaack[9]), Habermann[10]) und Brühl[11]) um Schädigungen im Bereiche des peripheren Neurons zu handeln.

Bezüglich der bei Otosklerose bestehenden Geräusche zieht Hegener auf Grund einer Analyse des vorliegenden histologischen Materials gleichfalls neuritische oder degenerative Prozesse im Acusticus zur Erklärung der Ohrgeräusche heran. Die Knochenveränderungen, besonders die in unmittelbarer Nähe der Labyrinthkapsel liegenden, verstärken seiner Ansicht nach vielleicht durch mechanische, oft plötzlich erfolgende Einwirkungen auf das Labyrinthwasser den Ablauf der Reiz- oder Degenerationserscheinungen; die endolaby-

---

[1]) Alexander, Klinik und Anatomie des inneren Ohres bei Erkrankungen des Blutgefäßsystems. Verh. d. deutsch. otol. Ges. 14. 1905. S. 158. Zur Frage der progressiven Schwerhörigkeit durch Atrophie des Cortischen Organes. Arch. f. Ohrhlk. 69. 1907. S. 95.

[2]) Manasse l. c.

[3]) Stein, Über die Beziehungen der Erkrankungen des Zirkulationsapparates zu den Erkrankungen des Gehörorganes. Zschr. f. Ohrhlk. 50. 1905. S. 390.

[4]) Boenninghaus, Lehrbuch der Ohrenheilkunde. Berlin 1908.

[5]) Brühl, Beiträge zur pathologischen Anatomie des Gehörorganes. Zschr. f. Ohrhlk. 52. 1906. S. 232.

[6]) Wittmaack, Über Schwindel und Gleichgewichtsstörungen bei nicht durch eitrige Entzündungen bedingten Erkrankungen des inneren Ohres und ihre differentialdiagnostische Bedeutung. Zschr. f. Ohrhlk. 50. 1905. S. 127.

[7]) Habermann, Über Erkrankungen des Gehörorganes infolge von Tabes. Arch. f. Ohrhlk. 33. 1891. S. 105.

[8]) Mayer, Die Erkrankungen des Gehörorganes bei allgemeiner progressiver Paralyse. Arch. f. Ohrhlk. 72. 1907. S. 94.

[9]) Wittmaack, Schädigung des Gehörs durch Schalleinwirkung. Zschr. f. Ohrhlk. 54. 1907. S. 37.

[10]) Habermann, Über die Schwerhörigkeit der Kesselschmiede. Arch. f. Ohrhlk. 30. 1889. S. 1.

[11]) Brühl, l. c.

Digitized by Google
Original from UNIVERSITY OF CALIFORNIA
Generated on 2019-10-24 14:42 GMT / http://hdl.handle.net/2027/uc1.b3252762
Public Domain in the United States, Google-digitized / http://www.hathitrust.org/access_use#pd-us-google

rinthäre oder entotische Gefäßgeräuschwahrnehmung scheint jedoch hier eine gänzlich untergeordnete Rolle zu spielen.

Auch die bei der akuten Otitis media auftretenden, manchmal noch längere Zeit nach Ablauf derselben persistierenden subjektiven Geräusche können nach Hegener durch collaterale Entzündungserscheinungen im Labyrinth, im Acusticus oder seinen Endorganen ausgelöst werden.

Was endlich das sogenannte nervöse Ohrensausen — das Ohrensausen ohne Schwerhörigkeit — anbelangt, so wird wohl jeder erfahrene Otiater durch exakte Untersuchungen solcher Fälle zur Überzeugung gelangt sein, daß es sich hier zumeist schon um das Initialstadium eines organischen Ohrenleidens[1]), vor allem um das einer Acusticuserkrankung handelt. Gewiß können die aus Ernährungsstörungen im Acusticusgebiet resultierenden Reizzustände vorübergehender Natur sein; in der Mehrzahl der Fälle tritt jedoch langsam, aber stetig der degenerative Krankheitsprozeß zutage. So konnte ich in Fällen, bei denen die Funktionsprüfung gelegentlich der ersten Untersuchungen durchaus normale Verhältnisse ergeben hatte, 1—2 Jahre später schon eine kleine Einengung der oberen Tongrenze und einige Jahre nachher schon eine deutliche Abnahme des Hörvermögens nachweisen. In gleicher Weise konnte ich auch bei chronischem Mittelohrkatarrh, besonders bei Adhäsivprozessen nach jahrelangem Bestand von Erscheinungen im Gebiete des Mittelohres eine sekundäre Erkrankung des inneren Ohres feststellen. Beobachtungen dieser Art sind dem Otiater nicht neu, und wie die Untersuchungen Manasses[2]) gelehrt haben, liegt das pathologische Substrat dieser labyrinthären Schwerhörigkeit im peripheren Neuron und Endorgan.

Aus diesem literarischen Material leitet Hegener die Folgerung ab, die Ohrgeräusche seien in der größten Zahl der Fälle aus Erkrankungen (Reiz- und Degenerationszuständen) des peripheren Neurons des Acusticus zu erklären. Der Acusticus verhält sich einer ganzen Anzahl von Schädigungen gegenüber genau so wie jeder periphere Nerv, nur mit dem Unterschiede, daß er außerordentlich leicht dauernd geschädigt wird. Wie nun Erkrankungsprozesse im sensiblen Nerven Neuralgien auslösen, so veranlaßt der erkrankte Acusticus subjektive Geräusche.

Bevor ich daran gehe, meinen Standpunkt bezüglich der Entstehung der subjektiven Gehörsempfindungen zu präzisieren, möchte ich eine mir außerordentlich wertvoll erscheinende Äußerung Wittmaacks zitieren, die, wie ich glaube, das Verständnis der hier vorliegenden Beziehungen zu vermitteln imstande ist.

Wittmaack bezieht, wie schon oben erwähnt, die bei Einwirkung verschiedener ektogener Griffe auftretenden Hörstörungen auf Erregungszustände.

[1]) Siehe Hammerschlag, Mschr. f. Ohrhlk. 34. S. 74.

[2]) Manasse, l. c.

Digitized by Google
Original from UNIVERSITY OF CALIFORNIA
Generated on 2019-10-24 14:42 GMT / http://hdl.handle.net/2027/uc1.b3252762
Public Domain in the United States, Google-digitized / http://www.hathitrust.org/access_use#pd-us-google

respektive auf eine leichte Alteration der Ganglienzellen des peripheren Acusticusneurons. Er erklärt langes Anhalten der Gehörstörungen sowie Zurückbleiben dauernder Hörstörungen aus der aus spezifischer Giftwirkung beruhenden Schädigung der Ganglienzellen, doch mißt er auch — und damit scheint mir ein äußerst wichtiges Moment namhaft gemacht zu sein — einem anderen Faktor eine wesentliche Bedeutung bei.

Die Untersuchungen an Tieren haben Wittmaack darüber belehrt, daß nicht die von Kirchner[1]) und Ferreri[2]) beschriebene Hyperämie, beziehungsweise die von diesen Forschern gefundenen Blutungen im Labyrinth als Ursache für die beobachteten Hörstörungen angeschuldigt werden können (es handelt sich hier um agonale, vielleicht auch auf die Tötungsweise des Tieres zurückzuführende Veränderungen), sondern daß man vielmehr nach Analogie mit der den Sehstörungen bei Chininintoxikation zugrundeliegenden Ischämie der Retina eine Ischämie des häutigen Labyrinthes annehmen könne.

Schon früher waren Zweifel darüber rege geworden, ob die von Kirchner und Ferreri festgestellten Labyrinthblutungen als pathologische Zustände aufzufassen wären. Während man jedoch nur für die perilymphatischen Blutungen die artefizielle Entstehung zugab, hat Alexander (Arch. f. Ohrhlk. 1905) gezeigt, daß auch endolymphatische Blutungen artefizieller, beziehungsweise agonaler Provenienz sein können.

Während die Zellen des Zentralnervensystems, soweit sie nicht unter ähnlichen Zirkulationsstörungen zu leiden haben, bald wieder zur Norm zurückkehren, würde die Erholung von der durch die Ischämie bedingten Herabsetzung der Nahrungszufuhr entsprechend langsamer erfolgen beziehungsweise ganz ausbleiben. Dies würde dann um so leichter eintreten können, wenn, wie dies oft in den klinischen Beobachtungen der Fall war, Erkrankungen des Zirkulationsapparates einerseits (Herzschwäche, Arteriosklerose usw.) oder auch andererseits sonstige Erkrankungen des Gehörorganes als weitere die Erholung der Zellen erschwerende Momente hinzutreten. Wir sehen somit, daß gerade das Zusammenwirken von spezifischer Giftwirkung und Zirkulationsstörung auf die Ganglienzellen des Ohres (und Auges) am besten die Eigentümlichkeiten der bei Intoxikation mit Chinin auftretenden Störungen von seiten dieser Organe erklären würde.

In seiner Arbeit über die toxische Neuritis acustica spricht sich Wittmaack[3]) dagegen aus, der Labyrinthhyperämie und -anämie als selbständiger

[1]) Kirchner, Extravasate im Labyrinthe durch Chinin und Salicylsäure. Mschr. f. Ohrhlk. 17. 1883.

[2]) Ferreri, Le emorragia dell' orecchio interno. Arch. italian. di otologia etc. 12. H. 4.

[3]) Wittmaack, Die toxische Neuritis acustica. Zschr. f. Ohrhlk. 46. S. 38.

Generated on 2019-10-24 14:42 GMT / http://hdl.handle.net/2027/uc1.b3252762
Public Domain in the United States, Google-digitized / http://www.hathitrust.org/access_use#pd-us-google
Digitized by Google
Original from UNIVERSITY OF CALIFORNIA

Erkrankung eine zu große Bedeutung für das Auftreten von Ohrerkrankung beizumessen, gibt jedoch seiner Ansicht Ausdruck, daß diesen Zirkulationsstörungen als prädisponierendem Moment für das Einsetzen und die Entwicklung einer großen Zahl von Erkrankungen im Gehörorgan eine eminente Bedeutung zukommt.

Bei der chronischen Intoxikation und den chronischen Infektionskrankheiten ist die Erkrankung des Nerven oft mit Gefäßveränderungen kompliziert, so daß es nach Wittmaack fraglich erscheint, ob man sie nicht richtiger der hierauf zurückzuführenden degenerativen Atrophie des Nervus acusticus zuzählen soll.

Diese Äußerungen Wittmaacks scheinen mir geeignet, die Frage der Ätiologie der Ohrgeräusche aus dem Dunkel der auf diesem Gebiete herrschenden Anschauungen in das Licht richtiger Beurteilung zu rücken.

Die vorher angeführten experimentellen und histologischen Untersuchungen bieten einen Hinweis darauf, daß das ursächliche Moment von Hörstörungen und subjektiven Gehörsempfindungen für eine große Reihe von Fällen in der Einwirkung toxischer und infektiöser Stoffe auf den Acusticus selbst zu suchen ist. Es bleibe jedoch noch die Frage zu beantworten, ob die Erkrankung des Acusticus und der dazugehörigen Ganglien durch die dem Körper einverleibten Gifte, beziehungsweise durch die Toxine der verschiedenen Krankheitserreger und ebenso durch die einem gestörten Stoffwechsel entstammenden Giftstoffe direkt oder erst durch die Vermittlung der Gefäße hervorgerufen wird.

Daß das Gefäßsystem durch toxisch wirkende Substanzen, gleichviel welcher Provenienz, in wesentlichem Maße affiziert wird, ist eine allgemein bekannte Tatsache. Dies gilt vor allem für den Alkohol, für das Nikotin, für das Blei, deren die Gefäßwandungen schädigende Wirkungen durch zahlreiche Untersuchungen und Beobachtungen festgestellt worden sind.

Es ist bekannt, daß die Lues außerordentlich häufig zu einer frühzeitigen Erkrankung der Gefäße führt und es ist in den letzten Jahren durch exakte Beobachtungen gelungen, in der luetischen Infektion das ätiologische Moment für zahlreiche Erkrankungen der Hörnerven zu eruieren, beziehungsweise in den gleichzeitig erkrankten Gefäßen die Wege festzustellen, welche die Erkrankung gegangen ist.[1])

Wir finden nun gerade die angeführten, das Gefäßsystem in besonderem Maße schädigenden Giftstoffe in den anamnestischen und klinischen Erhebungen

[1]) Von der Endarteriitis luetica werden die Arterien des Endocraniums verhältnismäßig frühzeitig und häufig befallen und hier ist die ziemlich enge und auf eine lange Strecke isoliert laufende Arteria auditiva interna besonders für die Erkrankung prädisponiert. (Alexander, Die Syphilis des Gehörorganes: Die syphilitischen Erkrankungen des Nervus octavus und des Ohrlabyrinthes.)

Digitized by Google
Original from UNIVERSITY OF CALIFORNIA
Generated on 2019-10-24 14:42 GMT / http://hdl.handle.net/2027/uc1.b3252762
Public Domain in the United States, Google-digitized / http://www.hathitrust.org/access_use#pd-us-google

bei an Ohrensausen leidenden Ohrenkranken als ätiologische Momente am weitaus häufigsten vertreten.

Wittmaack berichtet in seiner Arbeit „Weitere Beiträge zu der degenerativen Neuritis und Atrophie des Hörnerven" über degenerative Neuritis bei einem altersschwachen Hunde und gelangt auf Grund seiner anatomischen Befunde und jener von Alexander, Brühl u. a. zur Ansicht, daß durch Starrheit der Gefäße und die damit verknüpfte Zirkulationsstörung ziemlich schwere Grade von Degeneration des Nerven mit sekundärer Rückbildung des Cortischen Organs auftreten können.

Erwähnenswert erscheint mir angesichts der geringen Zahl der einschlägigen pathologisch-anatomischen Befunde ein von Politzer und Morpurgo[1]) beobachteter Fall. Dieser betraf einen 70jährigen Mann, der seit einer Reihe von Jahren neben mäßiger Schwerhörigkeit an den heftigsten subjektiven Geräuschen litt und bei dem sich nach dem durch Ruptur der Aorta erfolgten plötzlichen Tode neben ausgebreiteter Endarteriitis chronica auch Auflagerungen in der Arteria basilaris fanden, von welcher der Prozeß auf die Arteria auditiva interna übergriff.

Boenninghaus[2]) ist der Ansicht, daß es sich bei der prämaturen Arteriosklerose, die häufig Reizerscheinungen, subjektive Geräusche und Schwindel aufweist, nicht um eine genuine Atrophie des Acusticus, bedingt etwa durch Arteriosklerose, sondern um eine Neuritis des Acusticus handelt, die mit der prämaturen Arteriosklerose dieselbe Ätiologie gemeinsam haben kann.

Ich glaube auf Grund der Resultate meiner Untersuchungen die Ansicht vertreten zu dürfen, daß für eine beträchtliche Anzahl von Fällen mit Ohrgeräuschen das ätiologische Moment in einer primären Läsion der Gefäße[3]) zu suchen sei; die durch sie hervorgerufene Beeinträchtigung der Zirkulation führt in weiterer Folge zu Ernährungsstörungen und degenerativen Vorgängen im Akusticus und den zugehörigen Ganglien. Eine wichtige Stütze für meine Anschauung bildet der Umstand, daß bei den an Ohrensausen leidenden Patienten meines Beobachtungsmateriales in einer großen Zahl von Fällen gleichzeitig der interne Befund der Arteriosklerose und der otiatrische einer primären Hörnervenerkrankung erhoben werden konnte. Auch für die sekundären Hörnervenerkrankungen glaube ich meinen Beobachtungen zufolge die Gefäßerkrankung verantwortlich machen zu dürfen; ich habe den Eindruck gewonnen, daß die Erkrankungen des Gefäßsystems durch die aus ihnen resultierenden Zirkulationsstörungen das Übergreifen chronischer adhäsiver Pro-

[1]) Politzer, Lehrb. der Ohrhlk. (5.) 1908. S. 591.

[2]) Boenninghaus, Lehrb. der Ohrhlk. Berlin 1908. S. 313; zit. nach Hegener, S. 21.

[3]) Es handelt sich hier speziell um die Erkrankung der cerebralen Gefäße, und zwar vor allem um die Läsion der Arteria auditiva interna.

Digitized by Google
Original from UNIVERSITY OF CALIFORNIA
Generated on 2019-10-24 14:42 GMT / http://hdl.handle.net/2027/uc1.b3252762
Public Domain in the United States, Google-digitized / http://www.hathitrust.org/access_use#pd-us-google

zesse im Mittelohre auf das innere Ohr begünstigen. Es ist aber nicht ausgeschlossen, daß in solchen Fällen ganz unabhängig von dem Mittelohrprozesse durch die Gefäßerkrankung eine Erkrankung im peripheren Acusticusneuron mit nachfolgender Degeneration im Endorgan hervorgerufen wird.

Bei Berücksichtigung der außerordentlichen Empfindlichkeit des Hörnerven gegenüber einer Beeinträchtigung der Blutzufuhr zu seinem Gebiete erscheint es einleuchtend, daß jede Störung der Zirkulation, welcher Art immer sie sei, imstande sein wird, die Funktion des Nerven nachteilig zu beeinflussen.

Daß pathologische Zustände des Hörnerven nicht nur zu organischen Erkrankungen des Zirkulationsapparates, sondern auch zu funktionellen Kreislaufstörungen in ursächliche Beziehung zu bringen sind, geht aus meinen statistischen Zusammenstellungen in unverkennbarer Weise hervor.

Ich möchte auf diesen Zusammenhang und auf seine richtige Wertung ganz besonderen Nachdruck legen, da er mir für die Frage der Entstehung der Ohrgeräusche von allergrößter Bedeutung zu sein scheint und vielleicht sogar richtunggebend für unsere therapeutischen Bemühungen werden kann.

Meinen Erfahrungen zufolge sind es vor allem die vasomotorischen Neurosen (Angioneurosen), deren Folgeerscheinungen sich so wie in anderen Gebieten auch in jenen des Gehörorgans in vorübergehenden, aber auch in bleibenden Störungen der Funktion bemerkbar machen können.

Die vasomotorischen Störungen können alle Anteile des Gehörorganes (äußeres, inneres und mittleres Ohr) betreffen; die durch sie verursachten pathologischen Erscheinungen werden in verschiedener Weise zustande kommen, je nachdem es sich um Erregungs- oder Lähmungszustände der Vasokonstriktoren, respektive -dilatatoren handelt. Die Störungen im Gebiete der Gefäßnerven können meiner Ansicht nach in zweifacher Weise zur Entstehung von Ohrgeräuschen Veranlassung geben: 1. dadurch, daß vasoconstrictorische, respektive vasodilatatorische Zustände direkt auf den Acusticus einwirken (die Vasoconstriction durch eine vereinzelte Blutzufuhr zum Hörnervengebiete, die Vasodilatation durch Vermittlung von Gefäßgeräuschen, die auf dem Wege verstärkter Kopfknochenleitung zur Perzeption gelangen) und 2. dadurch, daß Erregungszustände des vasomotorischen Nervensystems (durch Vasoconstriction) zu einer erhöhten Tätigkeit des Herzens mit Steigerung des Blutdruckes führen, die ihrerseits in der im vorigen Abschnitte dieser Publikation auseinandergesetzten Weise Gehörsempfindungen verursacht.

Häufiger als das erkrankte Mittelohr bildet der affizierte Hörnervenapparat die Ursache der Ohrgeräusche. Die Beeinflussung der Blutzirkulation führt zunächst zu einem Erregungszustande, und wenn die Blutzufuhr nicht wieder in normaler Weise erfolgt, zu einem degenerativen Prozeß des cochlearen Neurons.

Generated on 2019-10-24 14:42 GMT / http://hdl.handle.net/2027/uc1.b3252762
Public Domain in the United States, Google-digitized / http://www.hathitrust.org/access_use#pd-us-google
Digitized by Google
Original from UNIVERSITY OF CALIFORNIA

Ein „rein nervöses Ohrensausen", das heißt ein Ohrensausen bei normalem Schalleitungs- und Schallperzeptionsapparat, können wir als Erregungszustand des Hörnerven deuten, der entweder nur rein passagerer Natur ist, oder was allerdings für die größere Zahl der Fälle gilt, das Initialsymptom einer organischen Erkrankung des Hörnervenapparates bildet. Die Übererregbarkeit des Hörnerven, die wir in solchen Fällen supponieren, ist meiner Ansicht nach schon die Folgeerscheinung der pathologischen Zirkulationsverhältnisse im Ohre. Bei Fortbestehen der krankhaften Störungen im Kreislaufe kommt es, wie wir manchmal schon nach kurzer, manchmal erst nach längerer Zeit festzustellen in der Lage sind, zu organischen Veränderungen im Nerven. Daß auch das sogenannte nervöse Ohrensausen so überaus oft unseren therapeutischen Bemühungen trotzt, läßt sich daraus erklären, daß in einer großen Zahl der Fälle schon substantielle Veränderungen im Hörnerven vorliegen, die wir jedoch mit unseren derzeitigen klinischen Funktionsprüfungsmethoden noch nicht feststellen können.

Aus dem Gesagten geht hervor, daß in derselben Weise, wie die Arteriosklerose dauernd eine Verengerung bestimmter Gefäßbezirke hervorruft, auch vasomotorische Störungen durch Eintritt einer Vasoconstriction die Blutbahn einengen können. Während die arteriosklerotische Gefäßalteration zumeist von folgenschwerer Wirkung für den Hörnervenapparat ist, kann die bei funktionellen Erkrankungen des Gefäßsystems temporär eintretende, aus Vasomotoreinwirkungen resultierende abnorme Blutverteilung immer wieder regulatorisch ausgeglichen werden. Immerhin muß dann festgehalten werden, daß sich der Acusticus Zirkulationsstörungen gegenüber als überaus empfindlich erweist und daß eine häufig wechselnde Blutverteilung in seinem Stromgebiete, wie sie durch ein reges Spiel der Vasomotoren verursacht wird, zunächst zu Erregungszuständen, weiterhin aber zu nutritiven Störungen im Acusticus führt. So wird uns mitunter von an Ohrensausen leidenden Patienten mitgeteilt, die Ohrgeräusche wären anfangs nur zeitweise aufgetreten und seien erst später, nachdem die beschwerdefreien Intervalle immer kürzer geworden waren, dauernd fühlbar geblieben.

Die Möglichkeit der Einwirkung von vasomotorischen Zirkulationsstörungen finden wir auch bei Wittmaack[1]) angeführt. Auch derartige leichte Zirkulationsstörungen sind nach Wittmaack imstande, die schädigenden Einflüsse von Giftwirkungen zu unterstützen.

Die Bedeutung vasomotorischer Störungen für das Gehörorgan finden wir in der Literatur vielfach gewürdigt; auch das Auftreten von Ohrgeräuschen unter ihrem Einfluß führen zahlreiche Autoren an.

---

[1]) Wittmaack, Die toxische Neuritis acustica. Zschr. f. Ohrhlk. 46. S. 70.

Digitized by Google
Original from UNIVERSITY OF CALIFORNIA
Generated on 2019-10-24 14:42 GMT / http://hdl.handle.net/2027/uc1.b3252762
Public Domain in the United States, Google-digitized / http://www.hathitrust.org/access_use#pd-us-google

Politzer[1]) erwähnt unter den funktionellen Lähmungszuständen des Hörnerven, die mit Herabsetzung oder Aufhebung der Hörfunktion verbunden sind, auch eine angioneurotische Akusticuslähmung, die durch plötzliches Erblassen des Gesichtes, Übelkeit, Schwindel, Ohrensausen und Schwerhörigkeit charakterisiert ist. Diese Symptome verschwinden nach einigen Minuten mit dem Eintritte der früheren normalen Gesichtsfarbe vollständig, ohne auch nur den geringsten Grad von Hörstörung zu hinterlassen (Brunner).

Nach Urbantschitsch[2]) dürften die bei Migräne vorkommenden Hörstörungen zum großen Teile auf vasomotorische Störungen im Gebiete der akustischen Zentren zurückzuführen sein.

Ch. Burnett[3]) (zit. nach Urbantschitsch) beschreibt drei Fälle von Ohrensausen und Schwerhörigkeit mit bedeutender Röte der das Ohr umgebenden Partien. Wendt[4]) berichtet von einem Patienten, bei welchem nach einem Fußbade Taubheit und Ohrgeräusche auftraten, Itard[5]) von hochgradiger Schwerhörigkeit und heftigen Ohrgeräuschen, die regelmäßig während der Verdauungsperiode eintraten.

Auch manche Pulsationsgeräusche des Ohres, deren rasches Schwinden und Wiedererscheinen, dürften nach Urbantschitsch durch vasomotorische Einflüsse bedingt sein.

Delmarel und Destanche[6]) berichteten auf dem Kongresse der belgischen Gesellschaft für Otologie und Rhinologie in Brüssel (13.—14. Juli 1912) über die Ursache von Ohrensausen und die Pathogenese der Ohrgeräusche und betonten hauptsächlich auch die Rolle der vasomotorischen Störungen und die gefäßverengernde Wirkung des Sympathicus.

Ich zitiere an dieser Stelle zur Charakterisierung der Bedeutung vasomotorischer Störungen für das Gehörorgan die Ansichten O. Mayers[7]), der sich unter Zugrundelegung klinischer Beobachtungen und anatomischer Befunde dafür ausspricht, daß der pathologische Prozeß der Otosklerose durch Zirkulationsstörungen veranlaßt wird. Als Ursache für die Entwicklung des Krankheitsprozesses im Ohre scheinen ihm vor allem Störungen der Funktion des vasomotorischen Nervensystems in Betracht zu kommen. Durch lokale Zirkulationsstörungen im Gebiete

[1]) Politzer, Lehrb. d. Ohrhlk. (5.) 1910.

[2]) Urbantschitsch, Lehrb. d. Ohrhlk. (5.) 1910. S. 487.

[3]) Burnett, Arch. f. Augen- u. Ohrhlk. IV. 2. S. 321; zit. nach Urbantschitsch, Lehrb. S. 487.

[4]) Wendt, zit. nach Urbantschitsch, Lehrb. S. 487.

[5]) Itard, Mal. d'or. 1873. pag. 574; zit. nach Urbantschitsch, Lehrb. S. 487.

[6]) Delmarel und Deltanche, Zbl. f. Ohrhlk. 1912. S. 411.

[7]) O. Mayer, Zur Pathogenese und Ätiologie der Otosklerose. Mschr. f. Ohrhlk. 1911. S. 428.

Digitized by Google
Original from UNIVERSITY OF CALIFORNIA
Generated on 2019-10-24 14:42 GMT / http://hdl.handle.net/2027/uc1.b3252762
Public Domain in the United States, Google-digitized / http://www.hathitrust.org/access_use#pd-us-google

der Endausbreitung der Arteriae nutritiae (Verengung der zuführenden Gefäße und mangelhafte Blutzufuhr) werden nach Mayer herdförmige Erkrankungen des Knochens der Pyramide hervorgerufen. Mayer hält es für wahrscheinlich, daß auch andere Ursachen lokaler Zirkulationsstörungen, so insbesondere organische Gefäßerkrankungen (Arteriosklerose), dieselben Veränderungen hervorrufen können.

Mayer verweist auch auf eine Reihe klinischer Beobachtungen, aus welchen hervorgeht, daß die Symptome mancher Otosklerotiker auf eine Störung der Funktion der vasomotorischen Apparate bezogen werden müssen. So hat Bing[1]) auf die bei Otosklerotikern fehlende Ceruminalabsonderung, Hammerschlag[2]) auf eine verminderte Schweißsekretion hingewiesen. V. Urbantschitsch[3]) führt auch die von Fröschels beobachtete Herabsetzung des Kitzelgefühles auf vasomotorisch-trophische Einflüsse zurück.

Auch Sohier Bryant[4]) betrachtet die Zirkulationsstörung als einen der wichtigsten sekundären Faktoren in der Ätiologie der Otosklerose. Als Grundlage der Zirkulationsstörung liegt eine wirksame Ursache vor in der Störung der vasomotorischen Innervation und der inneren Sekretion im weitesten Sinne. Auch Arteriosklerose ist eine mögliche Ursache der Otosklerose wegen mangelhafter Blutversorgung und der dadurch bedingten Ernährungsschädigung. Sohier Bryant zitiert auch die Ansichten von J. Möller und E. Woakes, denen zufolge die Otosklerose vasomotorischen Ursprunges ist.

Wir beobachten das Auftreten vasomotorischer Reizerscheinungen nach akuten Infektionskrankheiten, also infolge Bakterientoxinen, unter der fortgesetzten Einwirkung von Alkohol, Nikotin, Kaffee, Tee, nicht selten nach psychischen oder physischen Traumen, in manchen Fällen im Verlaufe von chronischen Infektionskrankheiten.

Bestehen krankhafte Störungen in der Innervation des Zirkulationsapparates, so bedarf es oft nur geringer Reize, die auf nervösen Bahnen zu einer Änderung des Tonus der Gefäße führen und auf diese Weise eine pathologische Erhöhung oder Verminderung des Blutdruckes verursachen.

Ein Organ, auf dessen zweifellosen Einfluß in dieser Richtung ich bereits aufmerksam gemacht habe, ist die Nase.

Ohrgeräusche im Verlaufe von Nasenerkrankungen gehören in der weitaus größten Zahl der Fälle zum Symptomenbilde der katarrhalischen oder entzündlichen Veränderungen des Mittelohres, die durch Fortpflanzung von der Nase aus auf dem Wege des Nasenrachenraumes und der Ohrtrompete entstanden sind.

---

[1]) Bing, zit. nach Mayer.

[2]) Hammerschlag, zit. nach Mayer.

[3]) V. Urbantschitsch, Lehrb. d. Ohrhlk. (5.) 1910. S. 400; zit. nach Mayer.

[4]) Sohier Bryant, Die Ätiologie der Otosklerose (Osteodystrophia petrosa Bryant). Mschr. f. Ohrhlk. 1913. Nr. 3 u. 4.

Generated on 2019-10-24 14:42 GMT / http://hdl.handle.net/2027/uc1.b3252762
Public Domain in the United States, Google-digitized / http://www.hathitrust.org/access_use#pd-us-google
Digitized by Google
Original from UNIVERSITY OF CALIFORNIA

Vereinzelte Beobachtungen [V. Urbantschitsch[1]), Haug[2])] lehren jedoch, daß Ohrgeräusche auch auf reflektorischem Wege von der Nase aus erregt werden können. Urbantschitsch ist der Ansicht, daß es sich hier um eine reflektorische Beeinflussung der akustischen Zentren vom Trigeminusgebiete aus handle.

Meine Untersuchungen[3]) ergaben eine Bestätigung dieser Ansicht und boten mir die Möglichkeit, die Erklärung für das Auftreten der Ohrgeräusche in einer vom Trigeminusgebiete hervorgerufenen Blutdrucksteigerung, beziehungsweise in einer Perzeption der ihr entsprechend verstärkten pulsatorischen Geräusche in den regionären Blutbahnen oder im Liquor cerebrospinalis zu geben. Als Voraussetzungen für das Entstehen von Ohrgeräuschen auf diesem Wege bezeichnete ich auf Grund meiner Beobachtungen: Hyperaesthesia der Schleimhaut und Labilität des Blutdruckes auf der Basis vasomotorischer Störungen oder Herz- und Gefäßerkrankungen.

Als zweite Möglichkeit, die ich aus klinischen Beobachtungen und den Ergebnissen experimenteller Untersuchungen ableitete, bezeichnete ich die Entstehung von Ohrgeräuschen infolge von Störungen der Herzaktion, die reflektorisch von der Nasenschleimhaut ausgelöst werden. Die Ursache der subjektiven Gehörsempfindungen dürfte in solchen Fällen in ungleichmäßiger Durchblutung des Hörnervenapparates (durch beschleunigte, verlangsamte und unregelmäßige Schlagfolge des Herzens) oder in ungenügender Blutzufuhr zum Acusticus und seinen Endorganen (durch Vasokonstriktion) gelegen sein.

Nicht zu verkennen ist der Einfluß, den Störungen des Verdauungsapparates auf die Intensität von Ohrgeräuschen ausüben, und nicht selten scheinen sie auch für die Entstehung derselben von gewisser Bedeutung zu sein. Es wird Gegenstand weiterer Untersuchungen sein, den feineren Zusammenhang zwischen Verdauungsapparat und Ohr, für den uns praktische Erfahrungen vielfache Belege bieten, schärfer zu beleuchten. Immerhin glaube ich, mich schon auf Grund meiner bisherigen Erfahrungen dahin äußern zu dürfen, daß der Einfluß des Verdauungsapparates auf die subjektiven Gehörsempfindungen zum großen Teil durch Vermittlung des Gefäßapparates erfolgt.

Eine ganz besondere Beachtung verdienen die Beziehungen des Urogenitalapparates zum Ohr, die ich andernorts eingehender zur Sprache

---

[1]) V. Urbantschitsch, Über den Einfluß von Trigeminusreizen auf die Sinnesempfindungen, insbesondere auf den Geruchsinn. Pflüg. Arch. 30. 1883. S. 129.

[2]) Haug, Über die Behandlung gewisser subjektiver Ohrerscheinungen durch Behandlung der Genitalsphäre der Nase. Msch. f. Ohrhlk. 38. 1903. S. 96 und Die Krankheiten des Ohres in ihrer Beziehung zu den Allgemeinerkrankungen. Wien und Leipzig 1893.

[3]) Stein, Ein Beitrag zur Pathogenese der von der Nasenschleimhaut ausgelösten subjektiven Ohrgeräusche. Mschr. f. Ohrhlk. 47. 1913. 2. H.

Generated on 2019-10-24 14:42 GMT / http://hdl.handle.net/2027/uc1.b3252762
Public Domain in the United States, Google-digitized / http://www.hathitrust.org/access_use#pd-us-google
Digitized by Google
Original from UNIVERSITY OF CALIFORNIA

bringen werde, hier jedoch wenigstens in Kürze in den Rahmen der Erörterungen einfügen möchte.

Die Erfahrungen des Otologen zeigen, daß die Intensität subjektiver Krankheitssymptome sowie auch der objektiven Krankheitserscheinungen in sehr innigem Konnex zu dem Genitalapparat stehen. Dies gilt ganz besonders für den weiblichen Organismus, der uns vielfache Beweise für die enge Zusammengehörigkeit funktioneller Störungen im Genitaltrakt mit verschiedenen Krankheitserscheinungen im Ohr liefert.

Unter den Faktoren, denen viele ohrenkranke Frauen eine wesentliche Bedeutung für die Verstärkung bestehender Gehörsempfindungen zuerkennen, finden wir ganz besonders oft die Menstruation genannt. Ebenso unverkennbar sind die immer wieder durch neue Erfahrungen und Beobachtungen gekennzeichneten Beziehungen der Pubertät, der Gravidität, des Puerperiums und des Klimakteriums zu Krankheitserscheinungen von seiten des Ohres, vor allem aber zu der Stärke subjektiver Gehörsempfindungen.

Ich habe mich durch Blutdruckmessungen davon überzeugen können, daß den Perioden verstärkter Wahrnehmung von Ohrgeräuschen Perioden eines veränderten Verhaltens des Blutdruckes entsprechen, und zwar ist es vor allem die Blutdruckerhöhung, der eine außerordentliche Bedeutung für die Steigerung der Gehörsempfindungen beizumessen ist. Dieser Zusammenhang ist insbesondere durch den Vergleich der prämenstruellen, menstruellen und außerhalb der Menstruation festzustellenden Blutdruckzahlen mit den Intensitätsgraden der Ohrgeräusche während der einzelnen Zeitperioden klarzulegen. Ebenso fallen die heftigen Ohrbeschwerden während des Präklimakteriums, des Klimakteriums und der Gravidität in überzeugender Weise mit pathologischen Veränderungen des Blutdruckes während dieser Zeit zusammen.

Bezüglich der hier vorliegenden Beziehungen gilt jedoch der schon oben aufgestellte Satz, daß es keineswegs die Blutdruckverhältnisse als solche sind, denen wir in pathologischem Sinne die hauptsächlichste Bedeutung zuzuerkennen haben, daß vielmehr auch hier nur ein Symptom zutage tritt, dessen Berücksichtigung unseren weiteren Untersuchungen eine wertvolle Direktive bietet. Tatsächlich führt uns die genaue Untersuchung solcher Fälle außerordentlich oft zur Feststellung funktioneller oder organischer, kardiovaskulärer Krankheitserscheinungen, in denen wir die Ursache der abnormen Blutdruckverhältnisse, beziehungsweise den Grund des Verhaltens der Ohrgeräusche erblicken dürfen.

Die Beeinflussung des Gefäßapparates wurde ehedem mit Reflexvorgängen erklärt, die dadurch zustande kommen sollen, daß vom Genitale ausgelöste Reize auf nervösen Bahnen zu den Zentren des Gefäßnervenapparates fortgeleitet werden.

Digitized by Google
Original from UNIVERSITY OF CALIFORNIA
Generated on 2019-10-24 14:42 GMT / http://hdl.handle.net/2027/uc1.b3252762
Public Domain in the United States, Google-digitized / http://www.hathitrust.org/access_use#pd-us-google

Die Kenntnis der inneren Sekretion hat unsere Vorstellungen von der Beeinflussung der Organtätigkeit in wesentlichem Maße modifiziert und uns über die Wirkung von im Organstoffwechsel entstandenen chemischen Substanzen belehrt, deren Studium gewiß auch den Otiater der Lösung mancher Frage in der Pathologie der Ohrenerkrankungen näherbringen wird.

Ich möchte an dieser Stelle andeuten, daß ich durch eine Reihe von Beobachtungen den bestimmten Eindruck gewonnen habe, daß ein großer Teil der bei Frauen in der Pubertät, während der Menses, in der Gravidität, im Puerperium und im Klimakterium eklatant zutage tretenden subjektiven und objektiven Ohrsymptome mit Störungen der inneren Sekretion in Zusammenhang zu bringen seien. Es wird Gegenstand experimenteller Untersuchungen sein, die nähere Zusammengehörigkeit bestimmter Organe in dieser Beziehung zu eruieren.

Von Bedeutung scheint ein Moment zu sein, das vielleicht unserem Gedankengang eine bestimmte Richtung zu geben vermag: das in solchen Fällen überaus häufig zu beobachtende Anschwellen der Schilddrüse in der Gravidität, im Puerperium, im Klimakterium, oft sogar auch in der Menstruation unter gleichzeitig auftretenden kardiovasculären Erscheinungen während dieser Zeitperioden.

Ob es sich hiebei um eine Überfunktion der Schilddrüse handelt, welche durch Herbeiführung funktioneller Störungen des Gefäßapparates das Ohr beeinflußt, welcher Art die Störung der innersekretorischen Organe ist und welches Organ hier die Hauptrolle spielt, sind Fragen, deren Beantwortung uns vielleicht das Verständnis der zwischen weiblichem Genitalapparat und Gehörorgan bestehenden Beziehungen erschließen und uns von kritiklosem Experimentieren mit Heilmitteln und Heilverfahren zu einer kausalen Therapie führen wird.

Selbstverständlich werden alle Drüsen mit innerer Sekretion, die erfahrungsgemäß den Tonus der Gefäße beeinflussen, so besonders das chromaffine System und die Hypophyse, in den Bereich der Untersuchungen einzubeziehen sein.

Ich möchte die Erörterung der Beziehungen vasomotorischer Störungen zur Entstehung subjektiver Gehörsempfindungen nicht zum Abschluß bringen, ohne noch eine Gruppe von Krankheitserscheinungen anzuführen, deren Berücksichtigung meiner Ansicht nach eine wesentliche Bedeutung für die Pathogenese und Therapie der Ohrgeräusche gewinnen dürfte.

Es sind dies die vasomotorischen Störungen im Kindesalter, deren genauere Kenntnis wir den Beobachtungen Hamburgers verdanken.

Hamburger[1]) hat darauf aufmerksam gemacht, daß man nicht selten bei Kindern eine Rigidität der Arterien (Radialis, Temporalis) feststellen kann,

[1]) Hamburger, M. m. W. 1912. Nr. 5, 42.

Digitized by Google
Original from UNIVERSITY OF CALIFORNIA
Generated on 2019-10-24 14:42 GMT / http://hdl.handle.net/2027/uc1.b3252762
Public Domain in the United States, Google-digitized / http://www.hathitrust.org/access_use#pd-us-google

die als Teilerscheinung einer Reihe vasomotorischer Krankheitserscheinungen auftritt und ihre Ursache in einem erhöhten Tonus der Gefäßmuskulatur hat. Es handelt sich um nervöse Kinder mit dem Symptomenbild einer labilen, leicht erregbaren Innervation des Zirkulationsapparates. Nach Hamburger kann man für den vasomotorischen Symptomenkomplex eine angeborene Schwäche des ganzen Innervationsapparates für Herz und Gefäße (Angiasthenie) supponieren; alle Reize, die den Innervationsapparat des Herzens und der Gefäße zu beeinflussen vermögen (psychische Momente, Bakterientoxine, Alkohol, Nikotin etc.), können die hypothetisch angenommene Angiasthenie erhöhen und sind imstande, Störungen von seiten des Vasomotorensystems auszulösen.

Ich habe in Gemeinschaft mit Dr. Rudolf Pollak eine Reihe vaso-neurotischer Kinder otiatrisch untersucht. Die Ergebnisse dieser Untersuchungen werden andernorts mitgeteilt werden, doch sei schon an dieser Stelle darauf hingewiesen, daß ein wesentlicher Prozentsatz dieser Kinder Störungen von seiten des Hörnerven, und zwar in seinem cochlearen Anteil zeigten. Einige dieser kleinen Patienten litten an subjektiven Gehörsempfindungen.

Wir sehen also, daß vasomotorische Störungen ihre nachteiligen Wirkungen auf das Acusticusgebiet schon im Kindesalter entfalten können und müssen daraus den Schluß ableiten, daß subjektive Gehörsempfindungen in manchen Fällen ätiologisch auf labile Innervationsverhältnisse des Zirkulationsapparates zurückgeführt werden dürfen, deren nachteilige Wirkungen auf das Ohr sich schon in der Kindheit geltend zu machen beginnen.

Es ist klar, daß die Erkenntnis dieses Zusammenhanges und die klinische Verwertung desselben uns in manchen Fällen instand setzen wird, Hörstörungen ätiologisch zu einer Zeit festzustellen, zu welcher der Therapie noch ein sicherer Angriffspunkt geboten ist.

III. Die Behandlung der Ohrgeräusche.

Eine rationelle Behandlung der Ohrgeräusche ist naturgemäß nur in jenen Fällen denkbar, in denen wir uns einen sicheren Aufschluß über die Entstehung dieser Krankheitserscheinung verschaffen können. An dem Mangel einer ätiologischen Grundlage für unsere Therapie mußten unsere Versuche, das Ohrensausen wirksam zu bekämpfen, in der Mehrzahl der Fälle scheitern und in dieser Tatsache liegt auch die Erklärung dafür, daß wir sehr häufig trotz angestrengter Bemühungen nicht einmal der Aufgabe, eine Linderung des Zustandes zu schaffen, gerecht werden können.

Aus meinen Ausführungen über die Pathogenese der subjektiven Geräusche geht hervor, daß der Ohrenarzt durch eine lokale Behandlung nur

Generated on 2019-10-24 14:42 GMT / http://hdl.handle.net/2027/uc1.b3252762
Public Domain in the United States, Google-digitized / http://www.hathitrust.org/access_use#pd-us-google
Digitized by Google
Original from UNIVERSITY OF CALIFORNIA

dort ersprießliches zu leisten imstande sein wird, wo er Schalleitungshindernisse, die durch Verstärkung der Kopfknochenleitung die Perzeption von Gefäß- und Muskelgeräuschen vermitteln können, zu beseitigen vermag. Leicht zu beseitigende Affektionen des äußeren und mittleren Ohres werden daher in der überwiegenden Mehrzahl der Fälle prognostisch günstig zu beurteilen sein; trotzdem erscheint, ohne eine Untersuchung der übrigen Organe, selbst in solchen von Haus aus zur günstigsten Beurteilung verlockenden Fällen eine gewisse Reserve in der Stellung der Prognose geboten. Selbst in Fällen, in denen die otologische Untersuchung ein bloßes Schalleitungshindernis ergibt, ist bei Versagen der lokalen Behandlung möglichst bald eine Blutdruckmessung vorzunehmen beziehungsweise die interne Untersuchung des Patienten zu veranlassen. Daß anamnestische Erhebungen allein nicht genügen, habe ich bereits eingangs hervorgehoben und ich erwähne hier nochmals, daß selbst bei vollständig negativer Anamnese nicht selten manifeste Erscheinungen weit vorgeschrittener Allgemeinerkrankungen nachweisbar sein können. Das Fehlen organischer Herz- oder Gefäßerkrankungen darf uns nicht genügen, einen Patienten der ausschließlich lokalen Behandlung zuzuführen und die interne Behandlung bei ihm auszuschalten. Gerade die Untersuchung auf das Bestehen funktioneller Herz- oder Gefäßaffektionen ist in genauester Weise durchzuführen und speziell den Erscheinungen von seiten des Vasomotorenapparates muß die größte Beachtung zugewendet werden. Es ist bekannt, daß vasomotorische Erscheinungen den manifesten Symptomen einer Arteriosklerose jahrelang vorausgehen können, und auch ich zähle zu den Fällen meiner Beobachtung manchen, bei dem erst lange Zeit fortgesetzte Kontrolle die Entwicklung des Krankheitsbildes zu verfolgen gestattete. Ich habe sowohl Kranke mit dauernd erhöhtem Blutdruck als auch solche mit bloßer Labilität des Blutdruckes zu beobachten Gelegenheit gehabt, welche jahrelang kein anderes Krankheitssymptom darboten als Ohrensausen, bis sich schließlich durch andere subjektive und objektive Krankheitserscheinungen das Wesen der Erkrankung offenbarte.

Unter Zugrundelegung meiner Ansicht über die Entstehung der Ohrgeräusche bezeichne ich unsere Hauptaufgabe in der Therapie derselben in der Schaffung normaler Zirkulationsverhältnisse im Ohr und vor allem in der Erreichung einer genügenden Durchblutung der das Hörnervengebiet versorgenden Gefäßbahnen.

Da es sich in den meisten Fällen um vasokonstriktorische Effekte im Gehörorgan handelt, so können wir uns die in manchen Fällen von Ohrensausen durch die lokale Behandlung erzielte Verminderung des Ohrensausens aus der im mittleren und indirekt auch im inneren Ohr durch die mechanische Behandlungsmethode erzeugten Hyperämie und aus der so erreichten Änderung der Zirkulationsverhältnisse im Gehörorgane erklären. Die auf diesem Wege

Digitized by Google
Original from UNIVERSITY OF CALIFORNIA
Generated on 2019-10-24 14:42 GMT / http://hdl.handle.net/2027/uc1.b3252762
Public Domain in the United States, Google-digitized / http://www.hathitrust.org/access_use#pd-us-google

erzielte günstige Wirkung ist jedoch zumeist nur von kurzer Dauer, was sich eben daraus erklärt, daß nach dem Verschwinden des hyperämisierenden Effektes der lokalen Therapie wieder die früheren Zirkulationsverhältnisse platzgreifen.

Einen Dauererfolg dürfen wir nur dort erwarten, wo es uns gelingt, durch eine Regulierung der Strömungs- und Druckverhältnisse im Kreislaufe dauernd eine normale Blutversorgung des Gehörorganes anzubahnen. Es versteht sich von selbst, daß hiebei ebenso der Tätigkeit des Herzens wie dem Zustand und der Funktion der Gefäße die weitgehendste Aufmerksamkeit zuzuwenden sein wird. Von größter Bedeutung wäre es selbstverständlich, wenn es in jedem Falle gelänge, die Art und Weise, in welcher die Blutverteilung im Gehörorgan oder in seiner Umgebung pathologisch verändert ist (das heißt, ob sich vasodilatatorische oder vasoconstrictorische Vorgänge abspielen), zu ergründen und auf Grundlage des erhaltenen Resultates die Therapie aufzubauen. Zweifellos ist, daß jeder einzelne Fall einer überaus eingehenden Untersuchung und einer nach allen Richtungen sorgfältigst durchgeführten klinischen Analyse bedarf, und ich glaube nicht fehlzugehen, wenn ich eben aus diesem Grunde die Hauptaufgabe in der Behandlung der Ohrgeräusche dem Internisten zuweise.

In jenen Fällen, in denen es sich um Geräusche handelt, deren Sitz pathologisch veränderte Gefäße (Aneurysmen) bilden oder wo die Gehörsempfindungen aus Störungen resultieren, die durch lokale Prozesse (Strumen, Halstumoren etc.) verursacht werden, wird das Einschreiten des Chirurgen den therapeutischen Erfolg herbeiführen müssen.

In Fällen von nervösen Herz- und Gefäßerkrankungen wird man sich vor allem bemühen müssen, die Ursache des Symptomenkomplexes zu ergründen. Unter den Faktoren, die ich bei den Fällen meines Beobachtungsmaterials als ätiologisch bedeutsam für die Entstehung und Entwicklung nervöser Herz- und Gefäßstörungen kennen lernte, erwähne ich berufliche Überanstrengungen, geistige Emotionen, Mißbrauch von Alkohol, Nikotin, Tee und Kaffee; in manchen Fällen war die Entstehung des Krankheitsbildes auf durchgemachte schwere Erkrankungen, in anderen auf psychische und physische Traumen zurückzuführen. Überaus oft ergaben anamnestische Erhebungen Abnormitäten der sexuellen Betätigung als ätiologisches Moment der Erkrankung.

In Fällen, in denen die Erkrankung des Gefäßsystems auf der Wirkung von Giften beruht, deren Ausschaltung noch möglich erscheint oder deren schädigende Effekte noch reparabel sind, kann durch die Eliminierung des ursächlichen Momentes ein wesentlicher therapeutischer Erfolg erreicht werden. Das gilt für die durch Alkohol, Nikotin, Salicyl etc. verursachten Hörnervenerkrankungen, gleichviel ob wir dem Auftreten des Ohrensausens die direkte Schädigung des Hörnerven oder die infolge der Giftwirkung zustande gekommene Läsion der Gefäße als Ursache zugrundelegen. Für Ohrgeräusche

Generated on 2019-10-24 14:42 GMT / http://hdl.handle.net/2027/uc1.b3252762
Public Domain in the United States, Google-digitized / http://www.hathitrust.org/access_use#pd-us-google
Digitized by Google
Original from UNIVERSITY OF CALIFORNIA

toxischen Ursprunges hat Wittmaack[1]) als Wichtigstes die möglichst schnelle und vollständige Entgiftung (durch Magenspülung, ausgiebige Stuhlentleerung, Anregung der Diurese, Diaphorese[2]) bezeichnet.

Von großer Wichtigkeit erscheint es mir, nicht nur die Erscheinungen von seiten des Zirkulationsapparates ins Auge zu fassen, sondern angesichts des Umstandes, daß funktionelle Störungen im Gefäßsystem sehr häufig reflektorisch durch verschiedene Organerkrankungen ausgelöst werden können, die Untersuchungen nach allen Richtungen hin genau durchzuführen. Ganz besonders sind hierbei Störungen von seiten der Nase, der Sexualorgane und des Magendarmtraktes zu berücksichtigen.

Daß der Nase in allen Fällen von Ohrensausen die größte Aufmerksamkeit zugewendet werden muß, ist eine altbekannte Tatsache, der von jedem erfahrenen Otiater vollauf Rechnung getragen wird.

Es wird jedoch gerade durch rhinologische Maßnahmen mitunter nicht nur keine Besserung, sondern im Gegenteil eine Zunahme der Ohrgeräusche hervorgerufen; auch hören wir mitunter die Angabe, daß das Ohrensausen erst im Anschluß an einen operativen Eingriff in der Nase aufgetreten sei.

Die Beobachtung, daß einige an Ohrensausen leidende Patienten schon nach leichten mechanischen oder chemischen Irritationen, wie sie sich selbst bei geringfügigen therapeutischen Prozeduren (Tuschierungen der Nasenschleimhaut, Einblasung von pulverförmigen Medikamenten, Zerstäuben von flüssigen Medikamenten, Einführung des Katheters) ergeben, über eine Zunahme der Ohrgeräusche klagten, veranlaßte mich zu genaueren Untersuchungen zur Erklärung dieses eigentümlichen Effektes.

Auf Grund meiner diesbezüglichen Beobachtungen bezeichnete ich die Irritation der Trigeminusverzweigungen im Naseninnern, die (wie die schon vorher zitierten Untersuchungen von Bing und Zabel ergeben haben) zu einer Blutdrucksteigerung führt, als die Ursache der Zunahme der Ohrgeräusche.

Die intranasale Behandlung hat nun, wie ich betonte, in solchen Fällen nicht allein für die Beseitigung pathologischer Hindernisse Sorge zu tragen, sie hat auch die erhöhte Empfindlichkeit der Schleimhaut in Rechnung zu ziehen und ihr Vorgehen nach Tunlichkeit anzupassen. Wo die instrumentelle Entfernung pathologisch veränderter Gebilde in der Nase geboten erscheint, wird man dem operativen Eingriff die sorgfältigste Anästhesie vorausschicken müssen und ebenso wird man auch bei der Nachbehandlung den

---

[1]) Wittmaack, Die toxische Neuritis und die Beteiligung der zugehörigen Ganglien. Zschr. f. Ohrhlk. 1904. 46. S. 40. Zit. nach Hegener.

[2]) Darauf basieren wohl die in manchen Fällen mit Pilocarpin erzielten Erfolge.

Digitized by Google
Original from UNIVERSITY OF CALIFORNIA
Generated on 2019-10-24 14:42 GMT / http://hdl.handle.net/2027/uc1.b3252762
Public Domain in the United States, Google-digitized / http://www.hathitrust.org/access_use#pd-us-google

blutdrucksteigernden Effekt schmerzhafter Reize stets zu bedenken haben. Aber auch bei der Anwendung anderer lokaltherapeutischer Maßnahmen werden wir jede Therapie, die eine irritierende Wirkung auf die Nasenschleimhaut äußert, eliminieren müssen. Namentlich von dem Gebrauch der zumeist von heftiger Reaktion der Nasenschleimhaut begleiteten Methode der Galvanokaustik wird man in den hier bezeichneten Fällen absehen müssen. Wo es sich darum handelt, Schwellkörper der Nase, die zweifellos in vielen Fällen reflektorische Vorgänge vermitteln, zu kauterisieren, wird man gut tun, mildere Ätzmittel, speziell die von Jurasz empfohlene Trichloressigsäure, in Anwendung zu ziehen. Selbst geringfügige Prozeduren sollen, sofern sie von dem Patienten schmerzhaft empfunden werden, erst nach vorausgegangener Anästhesierung der Mucosa vorgenommen werden. Das gilt speziell auch für die Anwendung des Katheters.

In gleicher Weise, wie dies für die Nase gilt, muß auch die Behandlung aller übrigen Organe, denen wir reflektorische Wirkungen auf das Ohr zusprechen müssen, in sorgfältiger und streng individualisierender Weise durchgeführt werden.

Es sei hier nochmals auf die wichtigen Beziehungen des sexuellen Nervensystems zum Ohre und auf die Rückwirkung genitaler Funktionsstörungen auf die Krankheitserscheinungen von seiten des Ohres hingewiesen. Die große Zahl von Fällen, in denen bei an Ohrensausen leidenden Patienten pathologische Veränderungen im Bereiche des Urogenitaltraktes nachweisbar sind, und die deutlichen Erfolge einer Behandlung dieser Erkrankungen belehren uns über die zwischen den beiden Organgebieten bestehenden innigen Beziehungen. Soweit unsere Erfahrungen auf diesem Gebiete eine Schlußfolgerung gestatten, dürfen wir die Verminderung der Ohrgeräusche nach der erfolgreichen Behandlung von Störungen in der Urogenitalsphäre zum großen Teile auf die Ausschaltung reflektorischer Einflüsse auf den Zirkulationsapparat zurückführen. Daß das gegenseitige Verhalten von Geschlechtsdrüsen und Gefäßtonus noch eines eingehenden Studiums bedarf, von dem wir uns in Hinkunft manchen therapeutischen Gewinn versprechen dürfen, wurde schon oben angedeutet.

Von Wichtigkeit ist es, sich nach den Wirkungen der Menstruation auf die Stärke der Ohrgeräusche zu erkundigen und Frauen, welche vor oder während der Zeit der Menses eine Steigerung der Ohrbeschwerden wahrnehmen, zur größten Schonung und Ruhe während dieser Zeit anzuhalten.

Für die Mitteilung gravider oder gravid gewesener Frauen, sie hätten während der Gravidität ganz besonders unter der Heftigkeit der Ohrgeräusche zu leiden oder zu leiden gehabt, fand ich in der konstanten Erhöhung des Blutdruckes während der Schwangerschaft eine plausible Erklärung. Wir haben daher die Aufgabe, Frauen während der Gravidität und eben-

Digitized by Google
Original from UNIVERSITY OF CALIFORNIA
Generated on 2019-10-24 14:42 GMT / http://hdl.handle.net/2027/uc1.b3252762
Public Domain in the United States, Google-digitized / http://www.hathitrust.org/access_use#pd-us-google

so auch im Klimakterium, während dessen gleichfalls ein Ansteigen des Blutdruckes zu konstatieren ist, alles zu widerraten, was eine weitere Steigerung des Blutdruckes und damit eine Zunahme der Ohrgeräusche herbeizuführen imstande ist.

Besondere Berücksichtigung verlangen die Krankheitserscheinungen der Neurasthenia sexualis. Vor allem sei auf die zweifellose — von vielen Autoren auch gewürdigte — Bedeutung der Masturbation und der aus ihr resultierenden psychischen Faktoren hingewiesen. In der Wirkung der Masturbation auf Herz- und Gefäßapparat läßt sich zwanglos das ursächliche Moment für das Auftreten von Ohrgeräuschen und noch mehr für die Steigerung schon bestehender Gehörsempfindungen erblicken. In der gleichen Weise scheinen auch andere Abnormitäten des sexuellen Lebens auf dem Wege einer Alteration des Herzens und des Gefäßsystems die Entstehung oder Verstärkung subjektiver Ohrgeräusche zu vermitteln.

Die Therapie der Ohrgeräusche hat endlich auch den innigen Beziehungen, welche zwischen den Verdauungsorganen und dem Herz- und Gefäßsystem bestehen, weitgehende Beachtung zuzuwenden. Ich habe schon früher die Einwirkung von pathologischen Zuständen des Magen- und Darmtraktes auf den Zirkulationsapparat angedeutet und glaube, daß durch eingehende Berücksichtigung dieser Beziehungen mancher Erfolg in der Behandlung der Ohrgeräusche angebahnt werden wird. Die große Bedeutung des Konnexes dieser beiden Gebiete wird verständlich, wenn wir uns den Antagonismus in dem Verhalten des Kreislaufes in den Eingeweidegefäßen und in den Gefäßen der Körperperipherie (besonders des Gehirns) vergegenwärtigen. Wenn wir uns auf Grund dessen vor Augen halten, in welchem Maße die Arterien der Bauchorgane auf den Blutdruck wirken, so finden wir auch hier eine ungezwungene Erklärung für die Angaben mancher Patienten, die ihrem jeweiligen Magen- und Darmzustand einen bedeutenden Einfluß auf die Intensität der Ohrgeräusche zuschreiben. Ganz besonders erwähne ich an dieser Stelle den von Federn[1]) als „partielle Darmatonie“ beschriebenen Zustand, der unter gewissen Umständen eine Reizung des Splanchnicus, eine Erhöhung der Widerstände und so eine Blutdrucksteigerung zur Folge hat. Der erhöhte Blutdruck soll nach Federn Störungen im Organismus vermitteln, die mit dem Schwinden der Blutdrucksteigerung zurückgehen. Diese Angaben illustrieren die übrigens auch in der Therapie des Ohrensausens vollkommen gewürdigte Wichtigkeit der Regulierung der Darmtätigkeit.

Im übrigen werden wir alle jene Maßnahmen heranzuziehen haben, welche das in solchen Fällen reizbare, oft erschöpfte Nervensystem zu bessern

[1]) Federn, zit. nach Artur Horner, Der Blutdruck des Menschen. Ergebnisse der Tonometrie. Verlag von M. Perles, Wien und Leipzig 1913. S. 125.

Digitized by Google
Original from UNIVERSITY OF CALIFORNIA
Generated on 2019-10-24 14:43 GMT / http://hdl.handle.net/2027/uc1.b3252762
Public Domain in the United States, Google-digitized / http://www.hathitrust.org/access_use#pd-us-google

vermögen und zugleich diejenigen Heilverfahren anwenden, die uns zur direkten Beeinflussung der labilen Gefäßinnervation und zur Hebung des Tonus der Gefäße zur Verfügung stehen.

In vielen Fällen werden wir diesem Ziel schon durch entsprechende Ernährung und dadurch bewirkte Stabilisierung der Kräfte des Patienten nahekommen. Ob in dem Einzelfall außerdem Hydrotherapie, elektrische Behandlungsmethoden oder andere Heilverfahren in Betracht kommen, wird die genauere Untersuchung ergeben müssen. Unter allen Umständen wird man jeder schablonenhaften Anwendung dieser Behandlungsmethode aus dem Wege zu gehen haben.

Nach meinen diesbezüglichen Erfahrungen können wir vor allem leichten Kaltwasserkuren — vermöge ihrer tonisierenden und beruhigenden Wirkungen — eine günstige Einflußnahme auf das Nervensystem und die Zirkulationsverhältnisse zusprechen. Unter allen Umständen muß der Effekt der Hydrotherapie genau kontrolliert werden, da mitunter selbst die leichtesten Prozeduren unangenehm empfunden werden. Daß hohe und niedrige Temperaturen sowie Duschen von an Ohrensausen leidenden Patienten fast ausnahmslos schlecht vertragen werden, ist eine allgemein bekannte Tatsache.

In vielen Fällen habe ich bei Patienten, die an Ohrensausen litten und bei denen Neurosen des Gefäßapparates nachgewiesen werden konnten, mit der Verordnung der von Herz in seinem Buche „Herzkrankheiten" im Kapitel über die Behandlung von Herzneurosen empfohlenen indifferenten Bäder von 33—35° C, deren Wirkung durch aromatische Zusätze gesteigert wird, sehr gute Erfolge erzielt. Abkühlungen durch Übergießungen, laue Teilwaschungen oder Teilabreibungen erhöhen den angenehmen Effekt dieser 2—3mal wöchentlich anzuwendenden Bäder in wesentlichem Maße. Ich habe wiederholt von Patienten mit Neurosen des Zirkulationsapparates, die an Ohrensausen litten, die Angabe gehört, daß sie nach schlecht verbrachter Nacht des Morgens ganz besonders von Ohrgeräuschen gequält wurden. In solchen Fällen habe ich die von Herz (l. c.) empfohlenen, noch im Bette vorzunehmenden Teilabreibungen mit Franzbranntwein, gemengt mit gleichen Teilen Wasser, mit guter Wirkung in Anwendung gezogen.

Die medikamentöse Behandlung kann nur bei genauer Erwägung der Indikationen auf Grund des Resultates der internen Untersuchung von Erfolg begleitet sein. Aus dem Gesagten geht hervor, daß vor allem diejenigen Mittel in Betracht kommen müssen, die durch Vermittlung des vasomotorischen Zentrums die Blutversorgung des Gehörorganes zu regulieren vermögen. Die Grundlage für die medikamentöse Therapie wird einerseits in der Feststellung der Art der Kreislaufstörung, andererseits aber in der genauen Berücksichtigung der pharmakologischen Wirkung der anzuwendenden Mittel gegeben sein. Mangels eingehender Erwägung dieser Faktoren werden wir mit der Verord-

Digitized by Google
Original from UNIVERSITY OF CALIFORNIA
Generated on 2019-10-24 14:43 GMT / http://hdl.handle.net/2027/uc1.b3252762
Public Domain in the United States, Google-digitized / http://www.hathitrust.org/access_use#pd-us-google

nung innerlicher Mittel höchstens Zufallserfolge erzielen, können aber durch Nichtbeachtung der angeführten Momente gerade das Gegenteil des erstrebten Effektes erreichen.

In jenen Fällen, in denen wir vasokonstriktorische Vorgänge als Ursache der Ohrgeräusche supponieren dürfen, werden gefäßerweiternde Mittel in Anwendung zu bringen sein, unter denen sich mir das Coffein und Theobromin am besten bewährt haben. Ich verweise auf die Untersuchungen von Wiechowski[1]), der während der Coffeinwirkung nicht allein eine stärkere Durchblutung des Gehirns, sondern auch eine direkte Herabsetzung des Tonus an den intrakraniellen Gefäßen beobachtet hat. Mit dem Theobromin, das man durch mehrere Wochen in Dosen von 0·5 *g* 3—5mal täglich verordnet, erzielt man mitunter sehr günstige Resultate, die zweifellos der Erweiterung der peripheren Gefäße zuzuschreiben sind. In Fällen von intermittierend aufgetretenen subjektiven Gehörsempfindungen hat V. Urbantschitsch[2]) einige Male mit Amylnitrit günstige Erfolge gesehen; es handelte sich hier offenbar um Äußerungen der gefäßerweiternden Wirkung des Mittels, das vor allem dort indiziert erscheint, wo es sich um Gefäßkrämpfe im Bereiche der Hirnarterien handelt.

Der Gebrauch der zur Gruppe des Antipyrins gehörenden Mittel (Antipyrin, Phenazetin, Salipyrin, Pyramidon etc.), die nach Wiechowski[3]) als ersten vasomotorischen Effekt eine deutliche Erweiterung der intrakraniellen Gefäße hervorrufen, äußert in manchen Fällen eine mildernde Wirkung auf Ohrgeräusche, die offenbar in der reichlicheren Durchströmung des Gehirns ihre Ursache hat. Recht zweckmäßig ist es, diese Präparate in Kombination mit Coffein zu verordnen. Auch das Atropin erscheint wegen seines die peripheren Gefäße erweiternden Effektes in einschlägigen Fällen des Versuches wert. Über gute Erfolge mit diesem Mittel berichtet Weissenberger[4]), der von einer Solution von Atropin. sulf. 0·01 : 15·0 dreimal täglich 10—15 Tropfen nehmen läßt.

Bei vasodilatatorischen Zuständen muß die interne Untersuchung Aufschluß darüber geben, ob Präparate indiziert erscheinen, welche die Herztätigkeit anregen (Cardiaca), oder solche, die vorwiegend Gefäßwirkungen enthalten (Adrenalin). Sehr günstige Erfahrungen habe ich in solchen Fällen mit der Verordnung kleiner Gaben von Alkohol gemacht, ohne entscheiden zu

---

[1]) Wiechowski, Arch. f. exp. Path. u. Pharm. 48. 1902. S. 376. Zit. nach H. Meyer und R. Gottlieb, Die experimentelle Pharmakologie als Grundlage der Arzneibehandlung. Urban & Schwarzenberg. 1910. S. 481.

[2]) V. Urbantschitsch, Lehrb. d. Ohrhlk. (5). 1910. S. 481.

[3]) Wiechowski, l. c., siehe Meyer und Gottlieb. S. 274.

[4]) Weissenberger, Atropin bei Ohrensausen. D. m. W. 1912, Nr. 48. S. 2273.

Generated on 2019-10-24 14:43 GMT / http://hdl.handle.net/2027/uc1.b3252762
Public Domain in the United States, Google-digitized / http://www.hathitrust.org/access_use#pd-us-google
Digitized by Google
Original from UNIVERSITY OF CALIFORNIA

können, ob die günstige Wirkung des Alkohols auf der günstigen Beeinflussung des Herzens oder der Gefäße beruhte.

Bezüglich der Adrenalinwirkung sei auf die Beobachtungen Goldmanns[1]) verwiesen, der durch Anwendung eines Sprays einer Adrenalinlösung in der Nasenhöhle oder durch direkte Applikation des Mittels auf das Tubenostium mittelst einer katheterartig gekrümmten Sonde, zugleich mit einer mehr oder minder bedeutenden Hörverbesserung Milderung oder Verschwinden wochen- und monatelang bestehender subjektiver Geräusche erzielen konnte. Goldmann konstatierte diesen Erfolg besonders bei chronischen Fällen von Tubenverschluß (sofern er nicht durch organische Hindernisse oder Schleimansammlung hervorgerufen war), wo sich neben verkürzter Knochenleitung eine Herabsetzung des Gehörs für den oberen Teil der Tonreihe vorfand. Goldmann meint, daß der Tubenkatarrh auch ohne Vermittlung des Luftdruckes in der Paukenhöhle direkt auf die nervösen Endorgane, wahrscheinlich als collaterale Hyperämie des Labyrinths einwirken könne, und sieht den Erfolg des Adrenalins in seiner vasoconstrictorischen Wirkung auf den bestehenden Stauungszustand in den Gefäßen.

Bei Zuständen nervöser Übererregbarkeit sind die Bromsalze von erprobter therapeutischer Wirkung, doch habe ich günstige Erfolge zumeist nur nach größeren Dosen (1·5—2·0 *g* als Einzelgabe) gesehen. Auch die Baldrianpräparate, die vermöge ihrer pharmakologischen Wirkungen das Nervensystem vorteilhaft beeinflussen, äußern in vielen Fällen eine sehr günstige Wirkung.

Ein als Tonicum und Nervinum besonders vorteilhaftes Mittel scheint mir das Arsen zu sein, von dem ich bei Neurasthenikern mit vasomotorischen Phänomenen sehr gute Erfolge beobachtet habe.

Je frühzeitiger all die genannten Maßnahmen zur Anwendung gebracht werden, desto eher dürfen wir auf einen Erfolg unserer therapeutischen Bestrebungen rechnen. Es kann nicht nachdrücklich genug auf den unverkennbaren Einfluß der bei Kindern zur Beobachtung gelangenden vasomotorischen Erscheinungen auf das Gehörorgan hingewiesen werden. Die Behandlung der Zirkulationsstörungen vasolabiler Kinder eröffnet, wie ich glaube, bei rechtzeitiger Berücksichtigung dieser Zustände den Ausblick auf reiche therapeutische Erfolge.

Bei organischen Herz- und Gefäßerkrankungen werden wir die Wahl der anzuwendenden Mittel erst nach Erhebung der Ätiologie der Erkrankung und auf Grund eingehendster Untersuchungen des Patienten zu treffen haben. Für die hier interessierenden Fälle wird es sich vor allem darum handeln, durch Erweiterung der cerebralen Gefäßbahnen und Förderung der Durchflußgeschwindigkeit des Blutes durch dieselben günstigen Ernährungsbedingungen für das hier in Betracht kommende Stromgebiet zu schaffen. In dieser Richtung

---

[1]) Goldmann, Die Wirkung des Adrenalins auf das Gehörorgan. Zschr. f. Ohrhlk. 70. 1914. H. 1 u. 2.

Digitized by Google
Original from UNIVERSITY OF CALIFORNIA
Generated on 2019-10-24 14:43 GMT / http://hdl.handle.net/2027/uc1.b3252762
Public Domain in the United States, Google-digitized / http://www.hathitrust.org/access_use#pd-us-google

hat sich mir vor allem die mehrwöchentliche Darreichung von Diuretin in Dosen von 0·5 *g* (3—4mal täglich) sehr gut bewährt. Bei gleichzeitiger Blutdruckerhöhung sah ich in leichten Fällen nach Vasotonininjektionen nennenswerte Besserungen. Bei Blutdruckverminderung wird man vor allem auch die Leistungsfähigkeit des Herzens in Erwägung zu ziehen und bei Daniederliegen derselben die entsprechenden Cardiaca zu verordnen haben.

Bezüglich der so häufig verordneten Jodpräparate halte ich eine gewisse Vorsicht für geboten. In Fällen luetischer Provenienz werden sie in unserer Medikation selbstverständlich an erster Stelle stehen. In anderen Fällen werden wir sorgfältig darüber zu wachen haben, ob sie den Appetit und das Allgemeinbefinden nicht ungünstig beeinflussen. Ist das der Fall, so ist die Jodtherapie unbedingt auszusetzen, da ja die Ernährung gerade in Fällen wie die in Rede stehenden, bei denen wir Schädigungen der Nervenzentren zum Ausgleich zu bringen, respektive zu verhüten haben, von eminenter Bedeutung ist. Bei Patienten, die die interne Darreichung von Jodpräparaten vertragen, empfehlen sich Tagesdosen von 1·0 *g*, die bei gleichzeitigem reichlichen Gebrauch von alkalischen Wässern 4—6 Wochen hindurch fortzusetzen sind. In Fällen, in denen gastrische Störungen eintreten, kann der Versuch gemacht werden, das Mittel in Form von Suppositorien zu verordnen.

Im übrigen kommen alle diejenigen Maßnahmen in Betracht, die zur Bekämpfung der Arteriosklerose dienen. Ich verweise diesbezüglich auf die Lehrbücher der internen Medizin, möchte aber auf Grund meiner Erfahrungen auf die großen Vorteile vegetabilischer Kost, auf die besondere Wichtigkeit sorgfältiger Regulierung der Darmtätigkeit und auf die in vielen Fällen erprobte beruhigende Wirkung von Kohlensäurebädern hinweisen.

* * *

Die hier genannten Heilverfahren stehen in der Behandlung der Ohrgeräusche schon seit langem in Verwendung. Daß wir mit ihnen in wenigen Fällen günstige, in vielen sehr geringe Wirkungen erzielen, oft aber nicht einmal eine Erleichterung erreichen, erklärt sich meiner Ansicht nach daraus, daß die aufgezählten Mittel zumeist ohne genaue klinische Analyse des einzelnen Falles, rein symptomatisch, oft vollkommen wahllos zur Anwendung gebracht werden. Der Umstand, daß unserer Therapie in der Bekämpfung der Ohrgeräusche die ätiologische Grundlage fehlt, und der Mangel einer präzisen Indikationsstellung verschulden in vielen Fällen ein wesentliches Zeitversäumnis, aus welchem ein Fortschreiten der Erkrankung des Zirkulationsapparates und in weiterer Folge der Übergang funktioneller Störungen des Hörnervengebietes in organische Veränderungen desselben resultieren. Darin liegt auch der Nachteil einer ohne vorausgegangene genaue interne Untersuchung des Patienten durchgeführten lokalen Behandlung des Ohres; die lokalen Behand-

Digitized by Google
Original from UNIVERSITY OF CALIFORNIA
Generated on 2019-10-24 14:43 GMT / http://hdl.handle.net/2027/uc1.b3252762
Public Domain in the United States, Google-digitized / http://www.hathitrust.org/access_use#pd-us-google

lungsprozeduren erzielen manchmal vorübergehende Besserungen, die uns im Glauben an die günstige Wirkung unserer Therapie dahinführen, sie über Gebühr lange in Anwendung zu bringen und so dem kausalen Leiden Gelegenheit zur Progredienz zu bieten.

Der wichtigste Anteil der Behandlung fällt, wie aus dem Gesagten hervorgeht, dem Internisten zu. Der Ohrenarzt hat die wichtige Aufgabe, ihm die Behandlung rechtzeitig zu überantworten, das heißt zu einer Zeit, zu der wir es bloß mit einem Erregungszustand und noch nicht mit einem degenerativen Krankheitsprozeß zu tun haben. Nur bei voller Erfassung dieser Aufgabe dürfen wir uns einen Fortschritt in der Behandlung der Ohrgeräusche erhoffen.

Zusammenfassung.

Die interne Untersuchung von Patienten, die an hartnäckigen, den üblichen lokalen Behandlungsmethoden nicht zugänglichen Ohrgeräuschen leiden, ergibt in einer sehr großen Anzahl von Fällen subjektive und objektive Krankheitserscheinungen von seiten des Zirkulationsapparates, und zwar vorwiegend von seiten des Gefäßsystems.

Die nachzuweisenden Erkrankungen des Zirkulationsapparates sind teils funktioneller, teils organischer Natur. Unter den letzteren spielt die Arteriosklerose eine dominierende Rolle.

Die außerordentliche Häufigkeit von pathologischen Zirkulationsverhältnissen bei Patienten mit Ohrensausen und die in zahlreichen Fällen zu beobachtende Beeinflussung von Ohrgeräuschen durch verschiedene Vorgänge im Zirkulationssystem, so vor allem durch die Blutdruckverhältnisse, gestatten es, in dem Konnex von Zirkulationsstörungen und Gehörorgan einen für die Pathogenese der Ohrgeräusche bedeutungsvollen Faktor zu erblicken.

Erkrankungen des Zirkulationsapparates können Ohrgeräusche hervorrufen:

1. dadurch, daß sie durch vasodilatatorische Vorgänge (in den arteriellen, seltener venösen Gefäßbahnen) im Ohre oder in seiner Umgebung die Entstehung von Gefäßgeräuschen vermitteln, die durch Autoauskultation zur Wahrnehmung gelangen,

2. dadurch, daß labile Herz- und Gefäßtätigkeit die Blutzufuhr zum Hörnervengebiet in unregelmäßiger Weise gestalten und durch Beeinträchtigung seiner Ernährung Erregungszustände in ihm verursachen, und

3. durch häufig sich wiederholende oder andauernde Verengerung der das Hörnervengebiet versorgenden Arterien (entweder durch Vasoconstriction oder durch Einengung der Gefäßbahnen infolge sklerotischer Erkrankung der Gefäße), die nutritive Störungen mit nachfolgenden degenerativen Veränderungen im Acusticusgebiete zur Folge hat.

In den sub 1 einzureihenden Fällen handelt es sich um Geräusche, die unter normalen Verhältnissen selten perzipiert werden, aber durch Verstärkung

Digitized by Google
Original from UNIVERSITY OF CALIFORNIA
Generated on 2019-10-24 14:43 GMT / http://hdl.handle.net/2027/uc1.b3252762
Public Domain in the United States, Google-digitized / http://www.hathitrust.org/access_use#pd-us-google

der Kopfknochenleitung (als Folge von Erkrankungen des Schalleitungsapparates) oder durch Erhöhung ihrer Intensität (durch Blutdrucksteigerung mit Verstärkung der pulsatorischen Bewegungen in den regionären Blutbahnen) wahrgenommen werden.

Bei pathologischen Verhältnissen im gesamten Zirkulationsapparate mit erhöhtem Blutdruck kann es durch Perzeption der dem gesteigerten Blutdrucke entsprechend verstärkten pulsatorischen Schwankungen im Liquor cerebrospinalis zum Auftreten von Ohrgeräuschen kommen.

In den Fällen sub 2 und 3 handelt es sich um Geräusche, die durch einen Reiz- oder Degenerationszustand im peripheren Acusticusneuron bedingt werden.

Selbstverständlich können die genannten Entstehungsarten der Ohrgeräusche auch nebeneinander bestehen und sich in ihren Wirkungen summieren.

Der Behandlung fällt die Aufgabe zu, bei Erkrankungen des Schallleitungsapparates durch lokaltherapeutische Maßnahmen normale Schalleitungsverhältnisse herzustellen, in allen Fällen von Ohrgeräuschen aber durch Ausschaltung aller den Zirkulationsapparat schädigenden Momente, durch hygienisch-diätetische Maßregeln und durch entsprechend gewählte Medikamente für die Herstellung normaler Zirkulationsverhältnisse zum Zwecke regulärer Durchblutung und Ernährung des Gehörorganes Sorge zu tragen.

Besondere Beachtung ist den vasomotorischen Störungen und den Erscheinungen der Präsklerose zuzuwenden: durch rechtzeitiges Einsetzen der Therapie gelingt es oft, initiale Störungen im Gehörorgan zu beheben und der Entstehung schwerer Funktionsbeeinträchtigung vorzubeugen, die aus organischen Veränderungen erfolgt.

Aus dem pathologisch-anatomischen Institut der k. k. deutschen Universität in Prag (Vorstand: Prof. Dr. A. Ghon).

Über die Pathogenese der Mittelohrtuberkulose.

Von Dr. **Benedetto Agazzi**, Assistenten am anatomischen Institut der kgl. Universität in Pavia.

(Mit 5 Figuren auf 3 Tafeln.)

Während meines Aufenthaltes am Institut für pathologische Anatomie der deutschen Universität in Prag habe ich Gelegenheit gehabt, einen Fall von Tuberkulose eines Kindes zu studieren, der mir einerseits seiner Genese wegen selbst mitteilenswert erschien, mich andrerseits dazu veranlaßte, das Gehörorgan, speziell das Mittelohr, in einer Reihe von Fällen miliarer Tuberkulose

Digitized by Google
Original from UNIVERSITY OF CALIFORNIA
Generated on 2019-10-24 14:43 GMT / http://hdl.handle.net/2027/uc1.b3252762
Public Domain in the United States, Google-digitized / http://www.hathitrust.org/access_use#pd-us-google

bei Kindern systematisch zu untersuchen. Dadurch wollte ich mir Klarheit über die Frage verschaffen, ob und in welcher Weise und eventuell auch wie häufig sich bei derartigen Fällen das Mittelohr an der Infektion beteilige.

Die Tuberkulose des Mittelohres ist bereits seit längerer Zeit, namentlich in den letzten Jahren, vielfach Gegenstand von Untersuchungen von Seite der Pathologen und der Otologen geworden. Das dieser Erkrankung geschenkte große Interesse ist auf die verhältnismäßig große Häufigkeit zurückzuführen, womit das Mittelohr an den Infektionen mit dem Kochschen Bacillus beteiligt erscheint. Keine Altersstufe bleibt davon verschont, so daß man Fälle von Tuberkulose des Mittelohres ebenso gut bei 2 Monate alten Kindern als bei 70jährigen Greisen beschrieben findet. Bekanntlich ist jedoch die Tuberkulose des Mittelohres vorzugsweise bei Kindern anzutreffen, und zwar in den ersten Lebensjahren; dieses Organ kann so frühzeitig davon betroffen werden, daß manche Autoren sogar an die Möglichkeit einer plazentaren Übertragung gedacht haben; bei genauerer Untersuchung ergibt sich jedoch nach Brieger, daß im Kindesalter der Prozeß nur weit rascher und mit größerer Intensität verläuft als in den vorgerückteren Altersstufen. Die Ursachen einer derartigen Prädisposition des Kindesalters zur Tuberkulose des Mittelohres sind nicht näher bekannt und man hat darüber nur unsichere Hypothesen aufgestellt. Die Annahme, daß in dieser Lebensperiode der Rhinopharynx einen „locus minoris resistentiae" für die tuberkulöse Infektion bilde, ist nicht erwiesen.

Ebenso sind die Veränderungen, die dem mit Tuberkulose behafteten Mittelohr eigentümlich sind, in ihrer Hauptsache bereits seit längerer Zeit bekannt. Die ersten nach Entdeckung des Kochschen Bacillus genau beschriebenen Beobachtungen über die Tuberkulose des Mittelohres verdanken wir Habermann. Aber bei der großen Mannigfaltigkeit der Formen, in denen sowohl anatomisch als auch klinisch die Tuberkulose des Mittelohres auftreten kann, ist es bisher — soweit uns bekannt wurde — nicht möglich gewesen, eine wirklich erschöpfende Beschreibung dieser Formen zu geben. Das Krankheitsbild ändert sich oft auch in seinen Hauptzügen: in manchen Fällen sind zeitweise Erscheinungen und Veränderungen anzutreffen, die zu einem anderen Typus gehören, ja es kann sogar eine Form in eine andere übergehen.

Überdies wurde in letzter Zeit auch auf Beziehungen der Tuberkulose zu anderen Krankheitserscheinungen des Gehörorganes hingewiesen. So gab z. B. Gradenigo der Anschauung Ausdruck über die Möglichkeit eines Zusammenhanges zwischen Otosklerose und der von Poncet et Leriche besprochenen atrophisierenden Form des tuberkulösen Gelenkrheumatismus.

Ebenso wie es heutzutage passend erscheint, mit Gradenigo vom klinischen Standpunkte aus eine trockene, eine akut-eitrige, eine chronisch-eitrige und eine gemilderte chronisch-eitrige tuberkulöse Entzündung des Mittelohres zu unterscheiden, so ist es auch vorteilhaft, mit Brieger pathologisch-anato-

Generated on 2019-10-24 14:43 GMT / http://hdl.handle.net/2027/uc1.b3252762
Public Domain in the United States, Google-digitized / http://www.hathitrust.org/access_use#pd-us-google
Digitized by Google
Original from UNIVERSITY OF CALIFORNIA

misch eine lupöse, eine infiltrativ-proliferierende, eine fungöse und eine nekrotisierende Form der tuberkulösen Mittelohrentzündung anzunehmen.

Wenn über Klinik und pathologische Anatomie der Mittelohrtuberkulose noch immer debattiert wird, so liegt die Ursache dafür vorwiegend in unserer Unsicherheit über die Pathogenese der tuberkulösen Mittelohrentzündung. Es erscheint daher angezeigt, hier auf die diese Frage betreffende Literatur näher einzugehen.

Zum Mittelohr gelangen die Kochschen Bacillen fast immer von anderen Gebieten, beziehungsweise primären tuberkulösen Lokalisationen her. Nach Brieger kommt eine echte primäre Tuberkulose des Mittelohres — d. h. eine solche, die sich als die allererste und wenigstens eine bestimmte Zeit hindurch als die einzig vorhandene tuberkulöse Lokalisation im Organismus erweist — sehr selten vor. Auch hält dieser Autor die Ansicht Lazarragas nicht für zutreffend, daß die tuberkulöse Mittelohrentzündung vor dem vierten Lebensjahr im allgemeinen eine primäre, bei Erwachsenen hingegen meistens eine sekundäre sei, noch jene Oriolis und Milligans, wonach primäre Tuberkulose des Mittelohres ein verhältnismäßig häufiges Vorkommnis bilde.

Nach Ansicht der Otologen soll bei der tuberkulösen Otitis media die Infektion in der Regel von der Rachenhöhle aus durch die Eustachische Tube hindurch erfolgen. Brieger behauptet, es finde diese Annahme auch in den anatomischen Befunden ihre Bestätigung. Auch Görke hat einen Fall von angeblich sichergestellter primärer Tuberkulose des mittleren Ohres mitgeteilt, wo die Veränderungen auf den dem Ostium tympanicum der Tube und den ihr anliegenden Teil der Paukenhöhle beschränkt waren. Bei dieser Gelegenheit sprach sich Görke dahin aus, daß in den meisten Fällen die Tuberkulose des mittleren Ohres aufsteigend von der Tube aus erfolge; jedenfalls habe die tuberkulöse Infektion des mittleren Ohres daselbst ihren Sitz.

Die Mittelohrtuberkulose kann mit oder auch ohne Verletzung der Tubenschleimhaut zustande kommen. Nach Westenhoeffer liegt das Infektionsgebiet in jenen Fällen in der Tube selbst, wo das Tubenepithel verletzt ist. Dies soll nach Brieger häufiger sein als das kontinuierliche Fortschreiten in der Tubenschleimhaut von der Nasen-Rachenhöhle zum Mittelohr.

Wenn auch diese Art der Infektionsverbreitung keine häufige ist, so wurde sie doch von manchen Autoren als eine sicher mögliche angesehen (Gradenigo, Dallmann-Isemer, Bondy). Nach Spira kann die Tube verschont bleiben und nur dazu dienen, den Durchtritt des Infektionsmateriales zu vermitteln, das bei den verschiedenen Schwankungen des Luftdruckes und bei forcierten Bewegungen (Husten, Erbrechen, Niesen usw.) in das Mittelohr hineingetrieben wird. Diesen Weg scheint die Infektion vorzugsweise beim Kind einzuschlagen: wegen der geringen Länge der Tube, wegen des geraden Ver-

Digitized by Google
Original from UNIVERSITY OF CALIFORNIA
Generated on 2019-10-24 14:43 GMT / http://hdl.handle.net/2027/uc1.b3252762
Public Domain in the United States, Google-digitized / http://www.hathitrust.org/access_use#pd-us-google

laufes und der Breite derselben sowie auch deshalb, weil die Tube in ihrer „Pars cartilaginea" in diesem Alter häufig offen bleibt.

Nach Alexander soll für die Häufigkeit der Otitis media auch noch die horizontale Lage der Tube Bedeutung haben, wodurch beim Schlucken und Atmen Sekrete beziehungsweise Teilchen von Nahrungsmitteln leichter in die Paukenhöhle getrieben werden können.

Nach Ghon und Roman ist bei dieser Entstehungsweise der tuberkulösen Infektion durch die Tube hindurch auch die Möglichkeit einer „Aspiration" des tuberkulösen Virus aus dem Rachen in die Paukenhöhle in Betracht zu ziehen, was bei Fällen von Kindertuberkulose stets eintreten kann, solange der primäre Lungenherd ein offener bleibt. Bei 5 Fällen von Otitis media tuberculosa konnten Ghon und Roman viermal tuberkulöse Veränderungen an der Rachentonsille feststellen; doch halten deshalb Ghon und Roman die Annahme nicht für berechtigt, bei nachweisbarer tuberkulöser Infektion der Rachentonsille die gleichzeitig vorhandene tuberkulöse Mittelohrentzündung immer als eine sekundäre, von der Affektion der Rachentonsille aus erfolgte anzusehen.

Ebenso sprechen die anatomischen Befunde dieser von Ghon und Roman untersuchten Fälle wohl kaum zugunsten einer gleichzeitigen Erkrankung der Lunge, Rachentonsille und Paukenhöhle, d. i. einer gleichzeitigen primären Erkrankung mehrerer Organe; alles deutet vielmehr auf eine sekundäre, vom primären Lungenherd ausgegangene Infektion hin. Die mechanisch durch Expektoration vom primären Lungenherd in die Rachenhöhle gelangten Bacillen kommen gleichfalls mechanisch durch Aspiration mit der Schleimhaut der Paukenhöhle in Berührung.

Daß auch der Gehörgang als ein Weg für das Eindringen der Tuberkelbacillen in das mittlere Ohr zu betrachten sei, hat nach Habermanns Ansicht wenig Wahrscheinlichkeit. Tuberkulöse Prozesse des äußeren Gehörganges haben fast niemals eine Perforation zur Folge; damit die Tuberkelbacillen die Paukenhöhle auf diesem Wege erreichen können, muß das Trommelfell bereits infolge einer vorhergegangenen, ätiologisch gewöhnlichen Otitis media perforiert sein. Nur in diesem Sinne können schon lange gegen den Gehörgang hin offenstehende Paukenhöhlen später an Tuberkulose erkranken. Es muß jedoch hierbei zugegeben werden, daß eine temporäre trockene Perforation des Trommelfells unter Umständen tatsächlich der Ausdruck einer ruhenden Tuberkulose des mittleren Ohres sein kann. In solchen Fällen liegt jedoch die Vermutung nahe, daß die Tuberkulose bereits vor jener Zeit vorhanden war, die im Hinblick auf den Eintritt der Perforation als die des Eindringens der Infektion anzunehmen wäre, nur wäre die Tuberkulose hier latent geblieben. Schließlich müssen wir in Übereinstimmung mit Brieger behaupten, daß, um in derartigen und ähnlichen Fällen an einen durch den Defekt des Trommel-

Generated on 2019-10-24 14:43 GMT / http://hdl.handle.net/2027/uc1.b3252762
Public Domain in the United States, Google-digitized / http://www.hathitrust.org/access_use#pd-us-google
Digitized by Google
Original from UNIVERSITY OF CALIFORNIA

fells ermöglichten Durchtritt der Infektion denken zu können, es zunächst erforderlich sei, durch Verfolgung der Kontinuität der Läsionen vom äußeren Gehörgang durch die Perforation bis hinein in das mittlere Ohr sichere Anhaltspunkte dafür zu gewinnen.

Was nun die tuberkulöse Infektion des mittleren Ohres auf lymphatischem Wege anbetrifft, so hat sich Brieger in der 22. Versammlung der Deutschen otologischen Gesellschaft dahin ausgesprochen, daß, obwohl diese mehrfach verfochtene Annahme auf keinerlei Erfahrung gestützt ist und die zwischen Rachen und mittlerem Ohr bestehenden Beziehungen der Lymphgefäße noch nicht genau bekannt sind, doch die Möglichkeit eines solchen Weges nicht in Abrede gestellt werden könne. Brieger hat ferner darauf hingewiesen, daß experimentelle Untersuchungen die Möglichkeit eines Übertrittes der Tuberkelbacillen aus der Mund-Rachenhöhle in die Lymphbahnen dargetan haben. Lenart hatte durch seine Versuche gezeigt, daß, wenn man in die Nasenschleimhaut der einen Seite Teilchen einspritzt, dieselben in die Gaumenmandeln der anderen Seite gelangen können. Vielleicht — so meint Brieger am Schlusse seines Vortrages — bestehen also in den Lymphbahnen des Oesophagusringes Beziehungen solcher Art, daß die an irgend einer Stelle des Ringes befindlichen Bakterien vermittelst der Lymphbahnen überall hin, d. i. ebenso gut nach der Tubärtonsille wie auch nach einem mit der Tube in Zusammenhang stehenden Lymphknoten, transportiert werden können. Um eine so komplexe Frage zu lösen, sind ausgedehnte genaue Forschungen nötig, wie jene, die von Ghon und Roman zur Lösung einiger für die pathologische Anatomie der Kindertuberkulose aktueller Fragen unternommen wurden. Unter anderem haben sich hierbei die beiden Autoren mit den Beziehungen zwischen dem primären tuberkulösen Herd und den tuberkulösen Erkrankungen der Schleimhäute des Respirationstraktes, der Mund- und Nasenhöhle und des mittleren Ohres befaßt. Es wurden von ihnen die verschiedenen Lymphdrüsengruppen des Kopfes und des Halses einer Prüfung unterzogen und hierbei in betreff unseres Themas die Angabe gemacht, sie hätten Veränderungen der Lymphdrüsen des Ohres nur dann angetroffen, wenn zugleich auch ätiologisch nachweisbare Veränderungen des Gehörorganes auf der nämlichen Seite vorhanden waren. Der Schluß, zu dem die beiden Forscher auf Grund ihrer Untersuchungen gelangt waren, lautete dahin, daß für die tuberkulösen Veränderungen der Lymphdrüsen des Kopfes und des Halses bei Kindertuberkulose die retrograde lymphogene Entstehung bei vorhandenem primären Lungenherd keine Bedeutung haben dürfte, daß vielmehr für die Entstehung der Veränderungen an den Lymphdrüsen dieses Gebietes nur 2 Wege in Betracht kommen, und zwar der lymphogene in der Richtung des Lymphstromes, d. i. vom Quellgebiete der Lymphknoten zu den Lymphknoten, und der hämatogene. Die

Digitized by Google
Original from UNIVERSITY OF CALIFORNIA
Generated on 2019-10-24 14:43 GMT / http://hdl.handle.net/2027/uc1.b3252762
Public Domain in the United States, Google-digitized / http://www.hathitrust.org/access_use#pd-us-google

erwähnten Autoren erklären sich außerstande, das zwischen diesen beiden Infektionsmöglichkeiten bestehende Verhältnis numerisch auszudrücken.

Was aber den hämatogenen Weg anbelangt, so besteht theoretisch kein Zweifel darüber, daß die mit dem Blute in das Schläfenbein gelangten Bacillen das Mittelohr infizieren können. Habermann, Barnick und Panse u. a. haben zur Stütze dieser Annahme eine Anzahl anatomischer Befunde mitgeteilt. In seinem bereits oben erwähnten Referate weist Brieger mit Nachdruck darauf hin, daß das Mittelohr sicherlich nicht zu jenen Gebieten gehöre, wo sich bei der allgemeinen Miliartuberkulose die vom Blute transportierten Kochschen Bacillen am häufigsten niederlassen. Andrerseits ist Brieger der Ansicht, daß die bisher durchgeführten Untersuchungen nur dazu berechtigen, überhaupt die Möglichkeit einer solchen Art der Infektion auszusprechen.

Eine interessante Frage, die dabei aufgeworfen wird, ist die, ob bei der Tuberkulose des mittleren Ohres solche Formen vorkommen, bei denen die vom Blutstrom mitgerissenen Bacillen sich zunächst nicht in der Schleimhaut der Paukenhöhle, sondern in dem das mittlere Ohr umgebenden Knochengewebe lokalisieren. Auch hier macht Brieger darauf aufmerksam, daß bisher kein derartiger Fall sichergestellt worden und es noch nicht erwiesen sei, daß das geschädigte Knochenmark den Ausgangspunkt gewisser Formen von tuberkulöser Otitis des mittleren Ohres bilden könne.

In der oben bereits erwähnten Arbeit teilen Ghon und Roman unter den von ihnen untersuchten Fällen von tuberkulöser Otitis zwei Fälle mit, die unzweideutig dafür sprechen, daß eine tuberkulöse Otitis auch auf hämatogenem Wege entstehen könne. Die histologische Untersuchung der beiden Fälle erbrachte den Nachweis von Miliartuberkeln in den Markräumen der knöchernen Wand der Paukenhöhle. In dem einen Falle wurde bei der Obduktion eine bilaterale eitrige Otitis media angetroffen; histologisch zeigte die Paukenschleimhaut keine Tuberkulose, die Entzündungsveränderungen waren akute ohne spezifischen Charakter; auch mikroskopisch waren kein Tuberkelbacillen nachweisbar. Dagegen waren in der Spongiosa der knöchernen Wand Miliartuberkeln vorhanden. Im zweiten Falle war das Mittelohr beiderseits makroskopisch normal; die Schleimhaut der beiden Höhlen zeigte auch histologisch keine Veränderungen, die Spongiosa hingegen das Vorhandensein von Miliartuberkeln in den Markräumen. In beiden beschriebenen Fällen waren nach Ghon und Roman die Miliartuberkel der knöchernen Wand der Paukenhöhle sicherlich partielle Kundgebungen der allgemeinen hämatogenen Tuberkulose. Die beiden Autoren sprechen sich jedoch über die Bedeutung, die eine solche hämatogene Entstehung für die Häufigkeit der Otitis media tuberculosa haben kann, nicht weiter aus.

Was noch die anderen Wege anbelangt, welche die Infektion einschlagen kann, um das Mittelohr zu erreichen, so weist Brieger auf die Außenfläche

Digitized by Google
Original from UNIVERSITY OF CALIFORNIA
Generated on 2019-10-24 14:43 GMT / http://hdl.handle.net/2027/uc1.b3252762
Public Domain in the United States, Google-digitized / http://www.hathitrust.org/access_use#pd-us-google

der Apophysis mastoidea sowie auf die in der Nähe des Ohres vorkommenden Wunden hin; er bringt überdies auch einen Fall in Erinnerung, wo neben einem Skrofuloderma der Apophysis mastoidea auch noch eine frisch entstandene Otitis festzustellen war, eine Wahrnehmung, die ihn auf die Vermutung brachte, es hätte der in der Cutis der Apophysis mastoidea lokalisierte Prozeß die erst später entdeckte, aber wahrscheinlich bereits seit längerer Zeit bestehende Otitis media tuberculosa veranlaßt. Immerhin handelt es sich nach Brieger auch hier um unsichere, schwankende Hypothesen. „Alle solchen Vorstellungen", schließt er, „werden besser aufgegeben, bis einwandfrei ermittelte Zusammenhänge solcher Art bekannt geworden sind. Von allen direkten Wegen zum Mittelohr ist nur die Zufuhr von Tuberkelbacillen wie aller anderen Bakterien durch die Tube sichergestellt, alle anderen Angaben unsichere Hypothesen, die allenfalls für seltene Ausnahmen einmal zutreffen mögen."

Mit Rücksicht auf diesen Stand der Frage halte ich es für zweckmäßig, die ziemlich interessanten Ergebnisse meiner Beobachtungen mitzuteilen.

Fall I.

M. V., 8 Monate altes Mädchen (Kinderspital, Prof. Ganghofner).

Nach der Anamnese erschien im Alter von 3 Monaten vor dem linken Ohr eine kleine Geschwulst, worauf die linke Wange zu schwellen begann. 3 Wochen vor dem Tode trat Ohrenfluß auf, der sich wieder etwas besserte. In der Nacht vor der Aufnahme in das Kinderspital, am 25. II. 1913, schwoll das ganze Gesicht an und das Kind schrie sehr heftig. Am 26. II. 1913 Incision und Drainage. Exitus am 1. III. 1913.

Sektionsbefund vom 3. III. (Dr. Roman): 70 *cm* lange weibliche Kindesleiche, entsprechend entwickelt und mäßig gut genährt. Sichtbare Schleimhäute blutarm. Linke Gesichtshälfte und Parotisgegend aufgetrieben; das linke Ohrläppchen nach oben verschoben. Im Bereiche des linken Kieferwinkels eine 3 *cm* lange, klaffende, nach oben ziehende Wunde mit unregelmäßigem Rand; sie führt in eine walnußgroße Höhle, die aus mehreren kleineren Kammern besteht, deren Wand mit graugelbem Sekret belegt ist. Schädeldecke und Schädeldach ohne besondere Veränderungen. Pachymeninx ohne Veränderungen. Leptomeninx etwas durchfeuchtet. Hirnsubstanz hyperämisch. In beiden Paukenhöhlen etwas gelblichgrüner Eiter. Die Weichteile in der Umgebung der oben erwähnten Wunde bis zum Knochen von dünnem, grünlichem Sekret durchtränkt und von käsigen Herden durchsetzt. Der Knochen des linken Unterkiefers und des linken Jochbeines rauh, angefressen. Die linken retro- und infraauriculären, die lateralen und medialen cervicalen, besonders aber die submaxillaren Lymphknoten dieser Seite vergrößert, ganz oder teilweise verkäst. Zunge, Gaumentonsillen und Rachen makroskopisch frei von Veränderungen; ebenso die Schilddrüse, der Thymus, der Larynx und die Trachea. Paratracheale Lymphknoten hanfkorngroß, frei von Tuberkulose; auch die oberen und unteren tracheobronchialen Lymphknoten hanfkorngroß, frei von Tuberkulose. Lungen frei, ihre

Digitized by Google
Original from UNIVERSITY OF CALIFORNIA
Generated on 2019-10-24 14:43 GMT / http://hdl.handle.net/2027/uc1.b3252762
Public Domain in the United States, Google-digitized / http://www.hathitrust.org/access_use#pd-us-google

Pleura zart, von punktförmigen Blutungen durchsetzt. Beide Lungen gleichmäßig lufthaltig, anscheinend frei von tuberkulösen Veränderungen. Herz und Herzbeutel ohne Veränderungen. Milz groß, ihre Schnittfläche graurot mit dunkelroten Flecken und mit vereinzelten bis stecknadelkopfgroßen gelblichen Knötchen (makroskopische Serienschnitte). Leber klein, scharfrandig, weich; Schnittfläche gelblich; in der Leber mäßig viele kleinste bis hirsekorngroße gelbliche Knötchen (makroskopische Schnittserie). Nebennieren schmal, ihre Marksubstanz spärlich. Nieren entsprechend groß, embryonal gelappt, etwas weich, ohne erkennbare Knötchen (makroskopische Schnittserie). Abführende Harnwege und Genitale frei von Veränderungen. Pankreas ohne Veränderungen. Im Magen dunkelbrauner schleimiger Inhalt, seine Schleimhaut blaß. Schleimhaut des Dünndarms sehr dünn; in einer Plaque des untersten Ileums ein hirsekorngroßes graugelbes Knötchen, in einer zweiten Plaque ein ähnliches mohnkorngroßes Knötchen. In einem dem unteren Ileum regionären mesenterialen Lymphknoten ein käsiger Herd.

Nachtrag. Die Lungen mit den beiden Hauptbronchien und dem unteren Teil der Trachea wurden nach Fixierung in Formol in dünne Scheiben zerlegt (makroskopische Serienschnitte); aber nirgends ließen sich Veränderungen nachweisen, die auf Tuberkulose verdächtig waren.

Histologischer Befund. 1. Äußerer Gehörgang links: In allen seinen Abschnitten mit seiner Umgebung vollkommen frei von tuberkulösen Veränderungen.

2. Ein Paket retro- und infraauricularer Lymphknoten links zeigt in mehreren Knoten chronische Tuberkulose mit fast vollständiger Verkäsung der Lymphknoten, in einigen kleinen Lymphknoten akute miliare Tuberkel.

3. Gegend des linken Tubenwulstes und der linken Choane frei von tuberkulösen Veränderungen.

4. Bogengänge links (mit dem umgebenden Knochen) frei von Tuberkulose.

5. Vorhof links (Horizontalschnitte) frei von Tuberkulose; im Mark der Spongiosa des umgebenden Knochens akute miliare Tuberkel.

6. Schnecke links (Horizontalschnitte) frei von Tuberkulose; im hinteren oberen Teil der Pyramide, bis nahe an den hinteren Umfang der Schnecke heranreichend, käsige Tuberkulose im Mark des Knochens (Osteomyelitis tuberculosa caseosa).

7. Antrum und Cellulae mastoideae links: Käsige Tuberkulose mit fast vollständiger Zerstörung dieser Teile des Gehörorganes.

8. Cavum Meckelii links: Käsige Tuberkulose des Periosts und anliegenden Knochens (Periostitis et Ostitis tuberculosa caseosa).

9. Tuba auditiva links: Die Schleimhaut selbst frei von tuberkulösen Veränderungen; im Lumen der Tuba, und zwar in der „Pars ossea", in mäßiger Menge käsiges Sekret.

10. Paukenhöhle mit Recessus hypotympanicus links: Käsige Tuberkulose mit fast vollständiger Zerstörung.

11. Infiltrat der linken Parotisgegend mit der linken Hälfte der Mandibula: Chronische käsige Tuberkulose, die auf das Periost und den Knochen des aufsteigenden Unterkieferastes übergegriffen, den horizontalen Ast aber freigelassen hat; auch die Zahnalveolen sind hier frei von Veränderungen. Die Parotis selbst läßt

Generated on 2019-10-24 14:43 GMT / http://hdl.handle.net/2027/uc1.b3252762
Public Domain in the United States, Google-digitized / http://www.hathitrust.org/access_use#pd-us-google
Digitized by Google
Original from UNIVERSITY OF CALIFORNIA

ausgedehnte käsig-tuberkulöse Veränderungen erkennen, inter- und intraacinös; zwischen den käsigen Massen findet sich vielfach tuberkulöses Granulationsgewebe und Schwielengewebe, das nach außen zu an Mächtigkeit zunimmt.

Epikrise. Für die Frage über die Eingangspforten bei der Tuberkulose hat dieser Fall eine große Bedeutung. Anatomisch handelte es sich um eine Tuberkulose, bei der die Lungen mit ihren regionären Lymphknoten sicher frei waren von makroskopisch erkennbaren Veränderungen. Entgegen dem gewöhnlichen Befunde bei der Tuberkulose der Säuglinge und Kinder lag die Eintrittspforte des Virus hier sicher nicht in den Lungen.

Im unteren Teil des Verdauungstraktes (Magen und Darm) wurden nur in zwei Plaques des untersten Ileums ein mohnkorngroßes und ein hirsekorngroßes graugelbes tuberkulöses Knötchen gefunden, denen ein käsiger Herd in einem dem unteren Ileum regionären mesenterialen Lymphknoten entsprach. Die Veränderungen des Lymphknotens waren zweifellos sekundäre und lymphogene, abhängig von den zwei Knötchen in den Plaques des untersten Ileums. Für die Genese dieser zwei kleinen, anatomisch miliaren Tuberkel käme eine hämatogene Infektion als Teilerscheinung der vorhandenen miliaren Tuberkulose (miliare Tuberkel in der Milz und in der Leber) in Betracht oder eine Deglutitionstuberkulose vom Rachen aus (käsiges Sekret in der Tuba auditiva). Welche Genese den zwei Tuberkeln in den Plaques des Ileums zugrunde lag, ist für uns ziemlich gleichgültig. Als sicher kann aber angenommen werden, daß die zwei Tuberkel im untersten Ileum nicht die primären Herde in diesem Falle darstellten. Da auch am Genitale und in der Haut des Stammes und der Extremitäten keine Veränderungen gefunden wurden, die auf die Eintrittspforte des tuberkulösen Virus hingewiesen hätten, kommen nur die chronischen tuberkulösen Veränderungen der linken Parotisgegend und die des linken Mittelohres als primäre tuberkulöse Veränderungen in Betracht. Mit diesen Veränderungen stand in unmittelbarem Zusammenhang die käsige Tuberkulose der auricularen, submaxillaren, lateralen und medialen cervicalen Lymphknoten der linken Seite, deren lymphogene Genese keinem Zweifel unterlag. Bemerkenswert war dabei die Tatsache, daß die Schleimhaut der Mund- und Rachenhöhle selbst makroskopisch keine Veränderungen nachweisen ließ. Ziehen wir in Betracht, daß der äußere Gehörgang vollkommen frei von Tuberkulose war, daß weiters auch die Schleimhaut der Tuba auditiva histologisch keine Tuberkulose nachweisen ließ, sondern nur im Lumen der Pars ossea Tubae auditivae tuberkulöses Sekret in mäßiger Menge gefunden wurde; daß ferner die Paukenhöhle und die Cellulae mastoideae ausgedehnte tuberkulöse Veränderungen ihrer Schleimhaut zeigten, deren Genese auf dem Wege der Tuba auditiva nicht oder nur sehr schwer verständlich wäre, während ein Übergreifen des Prozesses auf die Paukenhöhle von der Umgebung her bei dem histologischen Befund im Knochen des Felsenbeines die Entstehung der tuberkulösen

Digitized by Google
Original from UNIVERSITY OF CALIFORNIA
Generated on 2019-10-24 14:43 GMT / http://hdl.handle.net/2027/uc1.b3252762
Public Domain in the United States, Google-digitized / http://www.hathitrust.org/access_use#pd-us-google

Otitis media links ungezwungen erklären würde: so dürfte es kaum auf Widerspruch stoßen, wenn wir als wahrscheinlich annehmen, daß in diesem Falle die Tuberkulose ihren Ausgang von der Parotisgegend genommen hat. Die Anschauung würde auch durch den makroskopisch-anatomischen und histologischen Befund gut gestützt sein, da danach anatomisch-histologisch sicher hier die ältesten tuberkulösen Veränderungen waren. Auch die Anamnese würde für diese Annahme sprechen, da die Erkrankung mit einer Schwellung vor dem linken Ohr begann und die Veränderungen der Mittelohrentzündung erst mehrere Monate später auftraten. Die Frage nun, welches von den veränderten Organen dabei als Eintrittspforte in Betracht kam, ist bei dem Alter des Prozesses mit Sicherheit wohl nicht zu entscheiden. Zu denken wäre an die Haut als Eintrittspforte, an die Schleimhaut der Wange oder an das Zahnfleisch und an die Parotis selbst. Der Umstand, daß anamnestisch ein Geschwür der Haut nicht beobachtet wurde und auch in der Krankengeschichte davon nichts vermerkt ist, daß ferner die Schleimhaut in der Mundhöhle und das Zahnfleisch keine Veränderungen nachweisen ließen, würde zur Annahme drängen, in diesem Falle die Parotis als Eintrittspforte für das tuberkulöse Virus in Betracht zu ziehen. Auch die Frage wurde in Erwägung gezogen, ob es sich in diesem Falle um eine Infektion gehandelt haben könnte, wie sie unlängst wieder A. Epstein beschrieb: um eine Infektion im Anschluß an das Ohrringstechen. Das Kind war an beiden Ohrläppchen gestochen, trug aber nur am rechten Ohr ein Ohrringchen. Nach den brieflichen Mitteilungen der Mutter hatte das Kind auch am linken Ohr ein Ringchen, das dem Kinde aber von der Mutter vor dem operativen Eingriff entfernt wurde. Beide Ohrläppchen waren anatomisch frei von Veränderungen und ließen in der Umgebung der Stichöffnungen nichts erkennen, was den Verdacht eines abgelaufenen Tuberkuloseprozesses hätte erwecken können.

Fall II.

A. S., 4 Jahre altes Mädchen (Kinderspital, Prof. Ganghofner).

Sektionsbefund vom 4. VI. 1913 (Dr. Roman): Ein erbsengroßer käsiger Herd im Oberlappen der rechten Lunge mit miliaren Tuberkeln in seiner Umgebung. Käsige Tuberkulose der mediastinalen Lymphknoten und der Lymphknoten im rechten Angulus venosus. Akute miliare Tuberkulose der Lungen, der Leber und der Nieren. Ein haselnußgroßer tuberkulöser Infarkt in der Milz. Ein hanfkorngroßer Tuberkel in der Schleimhaut des Magens. Akute fibrinöse Pleuritis. Porencephalie. Eitrige Tonsillitis rechts. Die Organe der Mundrachenhöhle makroskopisch frei von Tuberkulose, ebenso die auricularen, submaxillaren und cervicalen Lymphknoten.

Histologischer Befund: Stufenserien mit ungefähr jedem 20. bis 30. Schnitt durch die Tuba auditiva und Paukenhöhle (Querschnitte): Nirgends tuberkulöse Veränderungen nachweisbar, weder in der Schleimhaut dieser Teile, noch in ihrer Umgebung einschließlich des knöchernen Anteiles. Dagegen in der Paukenhöhle

Generated on 2019-10-24 14:43 GMT / http://hdl.handle.net/2027/uc1.b3252762
Public Domain in the United States, Google-digitized / http://www.hathitrust.org/access_use#pd-us-google
Digitized by Google
Original from UNIVERSITY OF CALIFORNIA

eitriges und serös-eitriges Exsudat in reichlicher Menge, und zwar auf der rechten Seite reichlicher als auf der linken. Besonders reichlich Exsudat im Recessus hypotympanicus. Weniger Exsudat im Antrum und in den Cellulae mastoideae, deren Schleimhaut stark ödematös und dadurch verdickt ist. Die Tuba auditiva zeigt kein Exsudat, ebenso sind die Teile des inneren Ohres, die mitbetroffen sind, frei von Veränderungen.

Bakteriologischer Befund: Schnitte, die nach Gram-Weigert gefärbt waren, zeigten im Exsudat der Paukenhöhle, ebenso im Antrum und in den Cellulae mastoideae sehr reichlich und anscheinend ausschließlich grampositive Kokken; sie lagen vorwiegend zu zweit, seltener in kürzeren oder noch seltener in längeren Ketten, extracellulär und intracellulär, und waren meistens länglich, in den Ketten auch rundlich. Ihrer Form nach gehörten sie zur Gattung Streptococcus (wahrscheinlich Streptococcus lanceolatus). Schnitte aus den gleichen Stellen, die mit Löffler-Methylenblau gefärbt waren, zeigten keine Bakterien. In Schnitten, die nach Ziehl-Neelsen gefärbt waren, waren säurefeste Bacillen nicht nachweisbar. Ebenso konnte ich in Präparaten des Exsudates des Antrum, das ich während der Anfertigung der Stufenserien aufgestrichen hatte, säurefeste Bacillen nicht nachweisen.

Epikrise. Ein Fall von akuter miliarer Tuberkulose bei einem 4 Jahre alten Mädchen, das eine Porencephalie hatte. Die Organe der Mundrachenhöhle waren makroskopisch frei von Tuberkulose.

Die histologische Untersuchung der Tube, des mittleren und inneren Ohres ergab keine Tuberkulose, sondern nur eine eitrige Entzündung in der Paukenhöhle und in den Mastoidzellen beiderseits, die durch Streptococcus lanceolatus bedingt war. Die den Gehörorganen regionären Lymphknoten sowie die cervicalen Lymphknoten waren frei von Tuberkulose.

Fall III.

W.-J., $5^1/_2$ Jahre alter Knabe (Kinderspital, Prof. Ganghofner).

Sektionsbefund vom 16. VII. 1913 (Prof. Ghon): Ein kleinkirschengroßer käsiger Herd im rechten Oberlappen, subpleural und nahe der unteren vorderen Spitze, mit umschriebener Pleuritis. Ein hanfkorngroßer subpleuraler käsiger Herd neben dem ersten. Miliare Tuberkel der Pleura visceralis in der Umgebung des käsigen Herdes. Käsige Tuberkulose der bronchopulmonalen, tracheobronchialen und vorderen mediastinalen Lymphknoten rechts. Akute Tuberkulose der paratrachealen Lymphknoten rechts und einiger retromediastinaler Lymphknoten. Miliare Tuberkel in den Lungen, in der Leber und in der Milz, vereinzelte solche im Dünndarm und in einigen mesenterialen und peripankreatischen Lymphknoten. Tuberkulöse adhäsive Perisplenitis und Perihepatitis. Akute tuberkulöse Leptomeningitis der Basis. Diffuse Bronchitis und konfluierte Lobulärpneumonie in beiden Unterlappen. Pfröpfe in den Gaumentonsillen. Die Halsorgane, die auricularen, submaxillaren und cervicalen Lymphknoten makroskopisch frei von Tuberkulose.

Histologischer Befund: Stufenserien wie in den anderen Fällen zeigten weder in der Tuba auditiva, noch in der Paukenhöhle, noch im inneren Ohr tuberkulöse Veränderungen. Auch der Knochen mit dem Knochenmark und alle anderen

Digitized by Google
Original from UNIVERSITY OF CALIFORNIA
Generated on 2019-10-24 14:43 GMT / http://hdl.handle.net/2027/uc1.b3252762
Public Domain in the United States, Google-digitized / http://www.hathitrust.org/access_use#pd-us-google

Weichteile, die in den Präparaten sichtbar waren, waren frei von tuberkulösen Veränderungen. Dagegen fanden sich auf beiden Seiten in gleicher Weise eine geringe katarrhalische Entzündung der Tuba auditiva und eine eitrige Entzündung der Paukenhöhle und der Mastoidzellen sowie eine geringe eitrige Entzündung des Vorhofes. Die Membrana tympani mit dem äußeren Gehörgang war frei von Veränderungen, ebenso die anderen Teile des inneren Ohres.

Bakteriologischer Befund: Im Exsudat der Paukenhöhle und der Mastoidzellen waren in den Schnittpräparaten säurefeste Bakterien nicht nachweisbar; dagegen fanden sich reichlichst und anscheinend ausschließlich grampositive Kokken von Lanzettform zu zweit, extra- und intracellulär (Streptococcus lanceolatus).

Epikrise. Ein Fall von akuter allgemeiner miliarer Tuberkulose mit tuberkulöser Leptomeningitis bei einem 5 Jahre alten Knaben. Die Halsorgane, die auricularen sowie die cervicalen Lymphknoten waren makroskopisch frei von Tuberkulose.

Die histologische Untersuchung des Gehörorganes ergab keine tuberkulöse Veränderung, sondern nur solche akut-entzündlicher Natur in der Paukenhöhle und in den Mastoidzellen, in geringerem Grade im Vorhof und in der Tube, bedingt durch Streptococcus lanceolatus.

Fall IV.

A. H., $1^1/_2$ Jahre altes Mädchen (Kinderspital, Prof. Ganghofner).

Sektionsbefund vom 10. V. 1913 (Dr. Roman): Kavernöse und granuläre Tuberkulose der Lungen mit hämorrhagisch-fibrinöser Pleuritis rechts. Käsige Tuberkulose der mediastinalen Lymphknoten und käsige Tuberkulose der Lymphknoten im linken Angulus venosus. Konglomerattuberkel der linken Tonsille. Käsige und miliare Tuberkulose der cervicalen Lymphknoten beiderseits. Ulceröse und miliare Tuberkulose des Magendarmtraktes. Käsige Tuberkulose der perigastrischen und mesenterialen Lymphknoten. Konglomerattuberkel der Milz nebst einem anämischen tuberkulösen Infarkt. Konglomerattuberkel und Gallengangstuberkel der Leber. Miliare Tuberkel der Nieren. Käsige Tuberkulose der peripankreatischen Lymphknoten. Tuberkulose des Peritoneums mit adhäsiver Perisplenitis und Perihepatitis. Tuberkulöse käsige Salpingitis. Beginnende Rachitis.

Histologischer Befund: Die Tuba auditiva der rechten Seite zeigte auf Querschnitten in einer Stufenserie wie bei den anderen Fällen im Bereiche des Tubenwulstes keine besondere Veränderung. Der gleiche negative Befund konnte auch im mittleren Teil der Tuba und bis nahe gegen die Paukenhöhle zu erhoben werden. Erst hier fanden sich in der Umgebung einiger Cellulae mastoideae entzündliche Infiltrate aus ein- und mehrkernigen Zellen mit Nekrose. Die Wand einer solchen Zelle erschien dadurch stellenweise zerstört und das Lumen der Zelle (Fig. 1) mit eitrig-nekrotischem Exsudat gefüllt. Im Bereiche der Paukenhöhle nahm dieser entzündliche Prozeß an Ausdehnung zu, so daß die Wand der Paukenhöhle teilweise stark entzündlich verdickt war, an anderen Stellen auch zerstört erschien. Das Lumen der Paukenhöhle war vollgefüllt mit eitrigem und eitrig-nekrotischem Exsudat und in der Spongiosa des Knochens um die Paukenhöhle fanden sich in großer Ausdeh-

Digitized by Google
Original from UNIVERSITY OF CALIFORNIA
Generated on 2019-10-24 14:43 GMT / http://hdl.handle.net/2027/uc1.b3252762
Public Domain in the United States, Google-digitized / http://www.hathitrust.org/access_use#pd-us-google

nung nekrotische Herde, die nur stellenweise an ihrer Peripherie Riesenzellen (Fig. 2) vom Typus der Langhansschen Zellen zeigten. Auch dort, wo die Veränderungen geringgradiger oder nur im Beginne waren, zeigten sie sich vorwiegend in Form nekrotischer Herde, worin Rundzellen und epitheloide Zellen zurücktraten, so daß eigentlich nirgends Veränderungen vom Bau typischer Tuberkel erkennbar waren.

Die Membrana tympani war stark verdickt und zellig infiltriert und an zwei Stellen durch den nekrotisierenden entzündlichen Prozeß perforiert (Fig. 3, 4). Der Hammer war in den Schnitten zum größeren Teil frei von Veränderungen, nur an einer Stelle erschien er durch einen breiten Streifen von Granulationsgewebe mit der Paukenhöhlenwand verbunden (Fig. 5).

Der äußere Gehörgang war im allgemeinen frei von Veränderungen; nur dort, wo die Membrana tympani perforiert war, konnte neben Cerumen auch zelliges Exsudat nachgewiesen werden. Die Knochenbälkchen in der „Pars ossea" waren auch dort, wo in der Spongiosa ausgedehnte entzündliche Veränderungen nachweisbar waren, noch erhalten und zeigten in den untersuchten Schnitten nirgends Abbau des Knochengewebes. Die linke Seite zeigte den ganz gleichen Befund wie die rechte.

Bakteriologischer Befund: Schnitte, die nach der Methode von Ziehl-Neelsen auf säurefeste Bacillen gefärbt waren, ließen überall solche Bacillen nachweisen. In besonders reichlicher Menge fanden sich die Bacillen in den nekrotischen Teilen des Exsudates, hier oft in großen Haufen. Sie entsprachen ihrer Form nach Tuberkelbacillen. In Schnitten, die nach der Methode von Gram-Weigert gefärbt waren, fanden sich außerdem noch in reichlicher Menge andere Bakterien im Exsudat der Paukenhöhle, vor allem grampositive Kokken zu zweit und in verschieden langen Ketten sowie in größeren Haufen, in viel geringerer Menge auch grampositive schmale Bacillen verschiedener Länge mit zugespitzten Enden. Diese Bacillen hatten das Aussehen von fusiformen Bacillen und lagen meistens in größeren Büscheln zusammen. Die gleichen Bakterien waren auch in den mit Methylenblau gefärbten Präparaten nachweisbar, nur weniger deutlich. Der erhobene bakteriologische Befund war auf beiden Seiten der gleiche.

Epikrise. Ein Fall von schwerer chronischer und akuter allgemeiner miliarer Tuberkulose bei einem $1^1/_2$ Jahre alten Mädchen; Konglomerattuberkel in der linken Tonsille; käsige und miliare Tuberkulose der cervicalen Lymphknoten. Die histologische Untersuchung des Gehörorganes ergab eine chronische Tuberkulose des Mittelohres und seines pneumatischen Apparates, wobei die Perforation der Membrana tympani besonders bemerkenswert erschien; sie war von innen nach außen erfolgt (Fig. 4). Der äußere Gehörgang war frei von tuberkulösen Veränderungen.

Da in diesem Falle das Gehirn frei von Tuberkulose war, ebenso die Tuba auditiva: da ferner in der Mund-Rachenhöhle makroskopisch keine ulceröse Tuberkulose nachweisbar war; und da schließlich eine primäre Infektion der Paukenhöhle von dem äußeren Gehörgang her mit Sicherheit ausgeschlossen werden konnte: ist es am wahrscheinlichsten, daß die Infektion des Mittelohres eine hämatogene Genese hatte.

Digitized by Google
Original from UNIVERSITY OF CALIFORNIA
Generated on 2019-10-24 14:43 GMT / http://hdl.handle.net/2027/uc1.b3252762
Public Domain in the United States, Google-digitized / http://www.hathitrust.org/access_use#pd-us-google

Dr. Benedetto Agazzi, Über die Pathogenese der Mittelohrtuberkulose.

Taf. I.

Fig. 1.

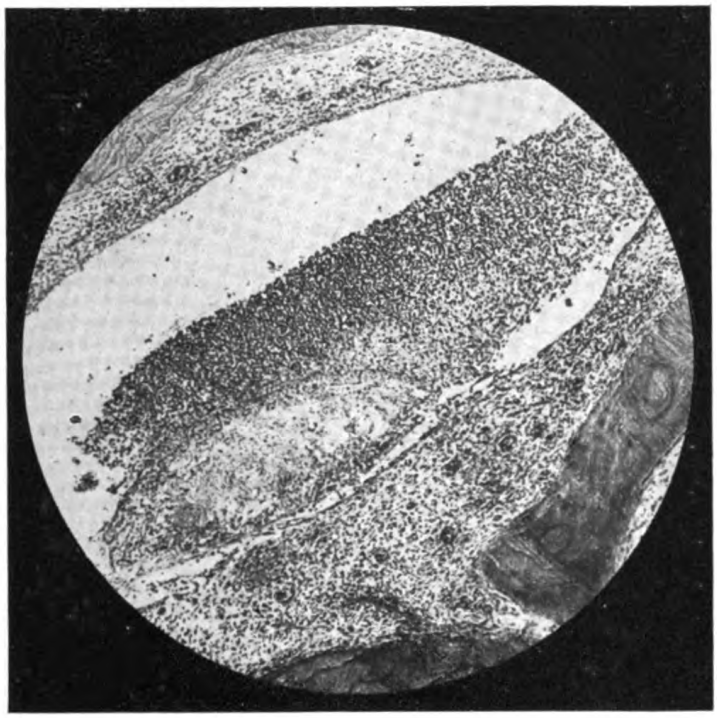

Fig. 2.

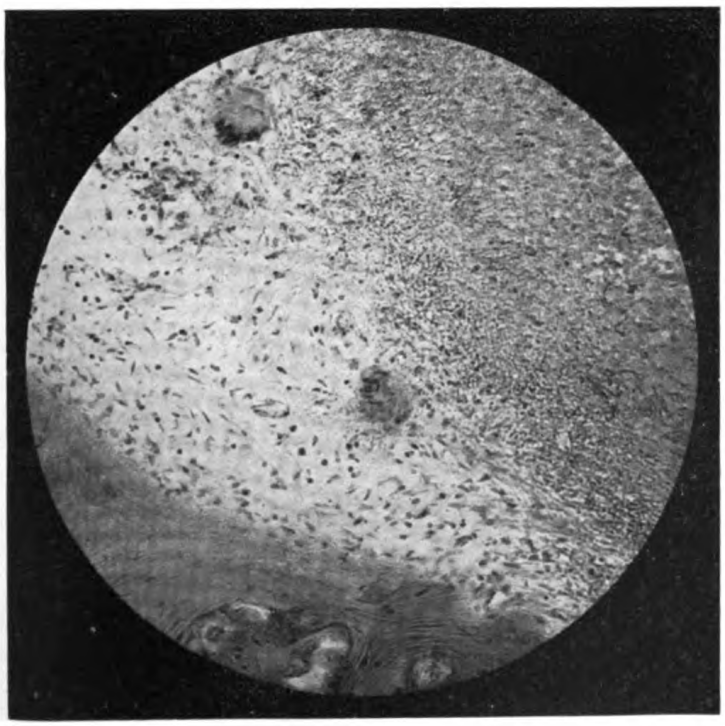

Verlag von Urban & Schwarzenberg, Berlin und Wien. Druck von Gottlieb Gistel & Cie., Wien.

Digitized by Google
Original from UNIVERSITY OF CALIFORNIA
Generated on 2019-10-24 14:43 GMT / http://hdl.handle.net/2027/uc1.b3252762
Public Domain in the United States, Google-digitized / http://www.hathitrust.org/access_use#pd-us-google

Generated on 2019-10-24 14:43 GMT / http://hdl.handle.net/2027/uc1.b3252762
Public Domain in the United States, Google-digitized / http://www.hathitrust.org/access_use#pd-us-google

Digitized by Google

Original from
UNIVERSITY OF CALIFORNIA

Fig. 3.

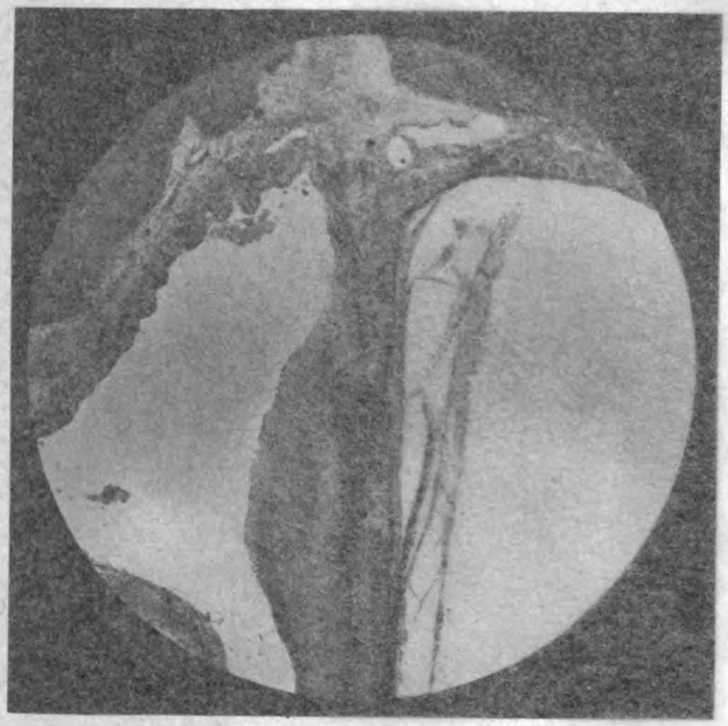

Taf. II

Fig. 4.

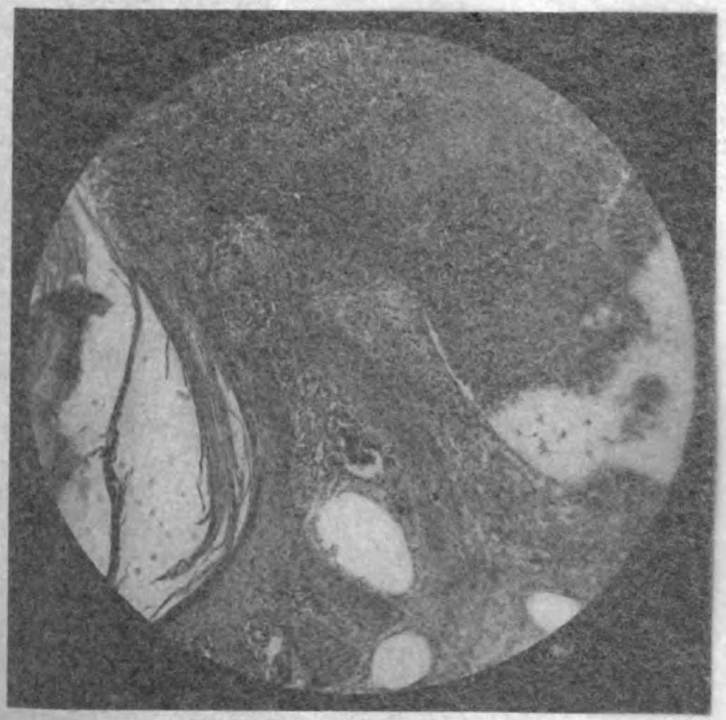

Verlag von Urban & Schwarzenberg, Berlin und Wien. Druck von Gottlieb Gistel & Cie., Wien.

Digitized by Google
Original from UNIVERSITY OF CALIFORNIA
Generated on 2019-10-24 14:43 GMT / http://hdl.handle.net/2027/uc1.b3252762
Public Domain in the United States, Google-digitized / http://www.hathitrust.org/access_use#pd-us-google

Generated on 2019-10-24 14:43 GMT / http://hdl.handle.net/2027/uc1.b3252762
Public Domain in the United States, Google-digitized / http://www.hathitrust.org/access_use#pd-us-google

Digitized by Google

Original from
UNIVERSITY OF CALIFORNIA

Fig. 3.

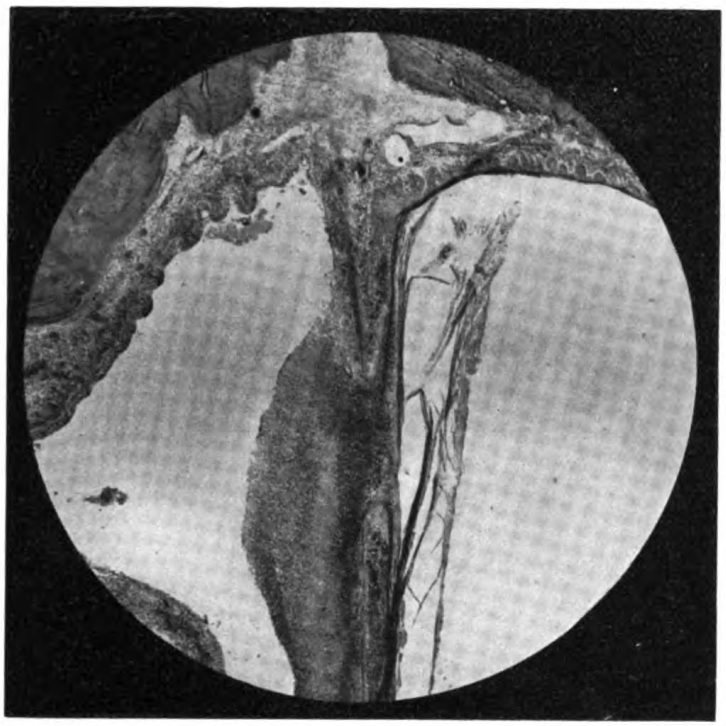

Taf. II.

Fig. 4.

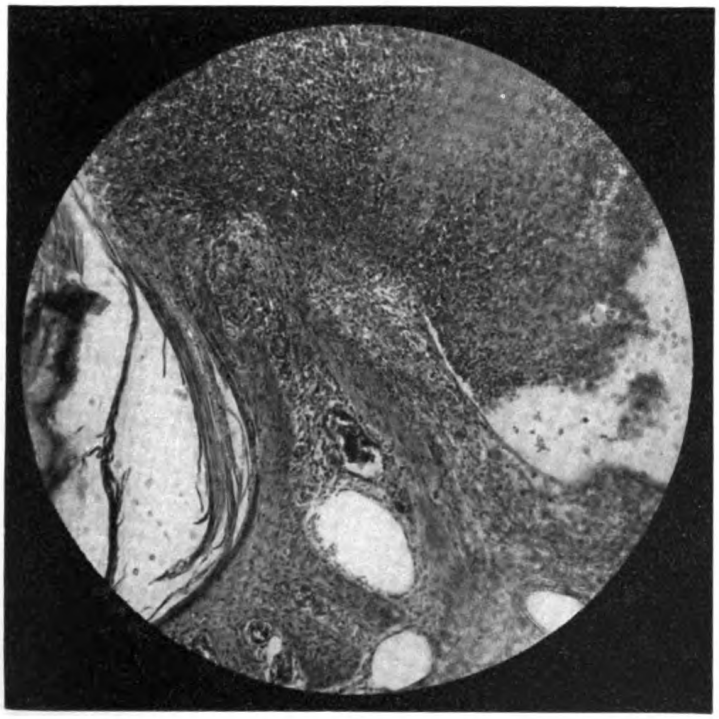

Verlag von Urban & Schwarzenberg, Berlin und Wien. Druck von Gottlieb Gistel & Cie., Wien.

Digitized by Google
Original from UNIVERSITY OF CALIFORNIA
Generated on 2019-10-24 14:43 GMT / http://hdl.handle.net/2027/uc1.b3252762
Public Domain in the United States, Google-digitized / http://www.hathitrust.org/access_use#pd-us-google

Generated on 2019-10-24 14:43 GMT / http://hdl.handle.net/2027/uc1.b3252762
Public Domain in the United States, Google-digitized / http://www.hathitrust.org/access_use#pd-us-google

Digitized by Google

Original from
UNIVERSITY OF CALIFORNIA

Tafel III.

Fig. 5.

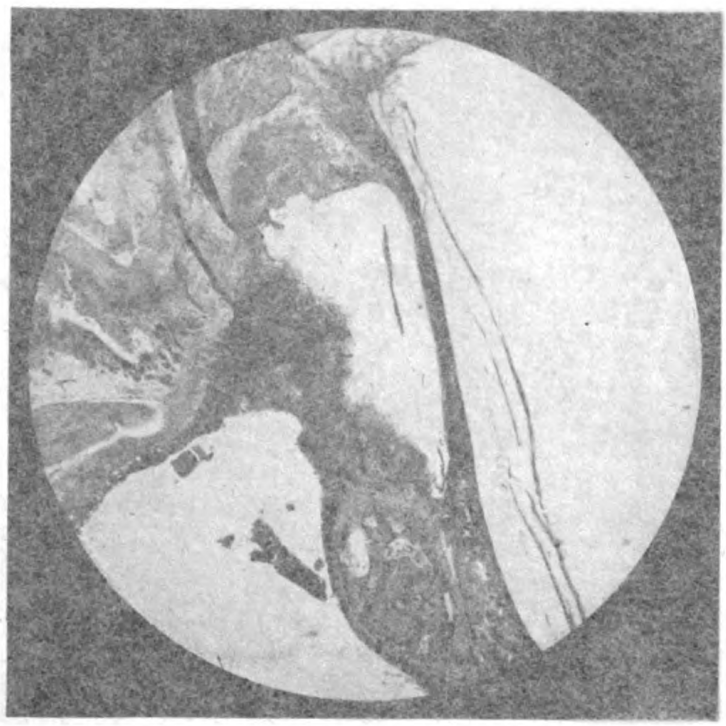

Verlag von Urban & Schwarzenberg, Berlin und Wien. Druck von Gottlieb Gistel & Cie. Wien

Digitized by Google
Original from UNIVERSITY OF CALIFORNIA
Generated on 2019-10-24 14:43 GMT / http://hdl.handle.net/2027/uc1.b3252762
Public Domain in the United States, Google-digitized / http://www.hathitrust.org/access_use#pd-us-google

Generated on 2019-10-24 14:43 GMT / http://hdl.handle.net/2027/uc1.b3252762
Public Domain in the United States, Google-digitized / http://www.hathitrust.org/access_use#pd-us-google

Digitized by Google

Original from
UNIVERSITY OF CALIFORNIA

Tafel III.

Fig. 5.

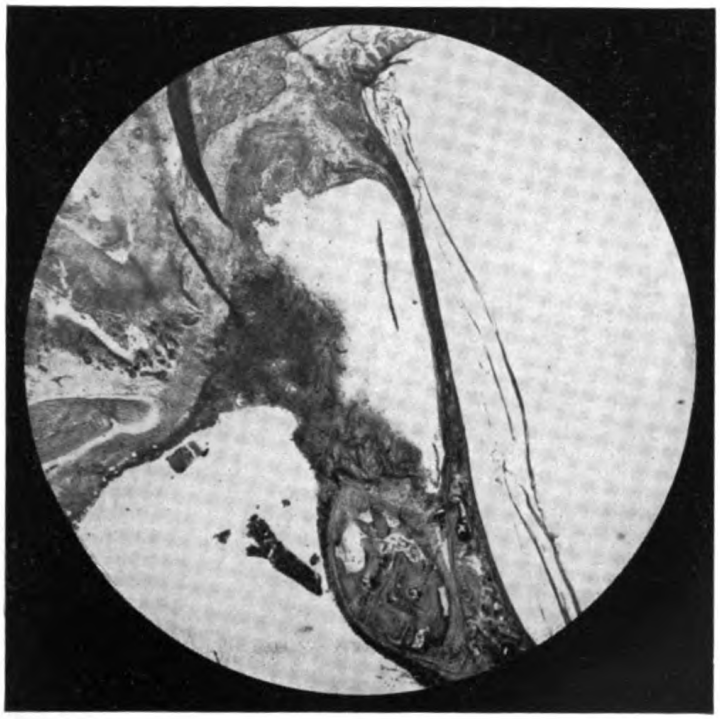

Verlag von Urban & Schwarzenberg, Berlin und Wien. Druck von Gottlieb Gistel & Cie., Wien.

Digitized by Google
Original from UNIVERSITY OF CALIFORNIA
Generated on 2019-10-24 14:43 GMT / http://hdl.handle.net/2027/uc1.b3252762
Public Domain in the United States, Google-digitized / http://www.hathitrust.org/access_use#pd-us-google

Generated on 2019-10-24 14:43 GMT / http://hdl.handle.net/2027/uc1.b3252762
Public Domain in the United States, Google-digitized / http://www.hathitrust.org/access_use#pd-us-google

Digitized by Google

Original from
UNIVERSITY OF CALIFORNIA

Die Frage, die dabei nicht mit Sicherheit entschieden werden konnte, ist die, ob die Infektion der Paukenhöhle direkt hämatogen erfolgt war oder fortgeleitet von einer hämatogenen Infektion ihrer ossalen Teile. Histologisch ist die Veränderung im knöchernen Teil des Mittelohres ausgedehnter, so daß mir die Annahme einer primären hämatogenen Infektion des ossalen Teiles wahrscheinlich erscheint.

Fall V.

J. N., 5 Jahre alter Knabe (Klinik Prof. Elschnig).

Sektionsbefund vom 17. VII. 1913 (Dr. Roman): Ein klein walnußgroßer sequestrierter käsiger Herd in der Spitze des linken Unterlappens mit zahlreichen bis hanfkorngroßen Tuberkeln in seiner Umgebung und mit umschriebener adhäsiver tuberkulöser Pleuritis. Käsige Tuberkulose der unteren und oberen tracheobronchialen Lymphknoten und der interlobären bronchopulmonalen links. Käsige und miliare Tuberkulose der paratrachealen Lymphknoten und miliare Tuberkulose der Lymphknoten im Angulus venosus beiderseits. Multiple Konglomerattuberkel des Gehirns mit tuberkulöser, vorwiegend basaler Leptomeningitis. Miliare Tuberkel der cervicalen Lymphknoten beiderseits. Bis hellergroße tuberkulöse Geschwüre im Dünndarm, größere im Dickdarm. Käsige Tuberkel in den mesenterialen Lymphknoten. Allgemeine Anämie, subakuter Milztumor, lobuläre Pneumonie im linken Unterlappen. Residuen von Endokarditis an den Mitralklappen. Die Halsorgane makroskopisch frei von Tuberkulose.

Histologischer Befund: Die Untersuchung ergab weder in der Tube, noch im Mittelohr, noch im inneren Ohr irgend eine pathologische Veränderung. Auch der Knochen und das Knochenmark waren frei von Veränderungen.

Epikrise. Ein Fall von basaler tuberkulöser Leptomeningitis nebst multiplen Konglomerattuberkeln des Gehirns bei Tuberkulose der Lungen und des Darmes ohne sonstige makroskopisch erkennbare hämatogene Tuberkulose bei einem 5 Jahre alten Knaben.

Die Halsorgane makroskopisch frei von Tuberkulose. In den cervicalen Lymphknoten beiderseits miliare Tuberkel.

Die histologische Untersuchung des Gehörorganes ergab nirgends tuberkulöse Veränderungen. Auch akut-entzündliche Veränderungen fehlten im Ohr in diesem Falle.

Fall VI.

J. P., 6 Wochen alter Knabe (Findelanstalt, Prof. Epstein).

Sektionsbefund vom 24. V. 1913 (Dr. Roman): Zwei haselnußgroße käsig-pneumonische Herde mit zentraler Erweichung im linken Unterlappen; ein gleich großer und gleich beschaffener Herd im rechten Unterlappen und ein etwas kleinerer im rechten Oberlappen. Zahlreiche bis linsengroße käsig-pneumonische Herde mit Miliartuberkel in beiden Lungen. Tuberkulöse Bronchitis der beiden Hauptbronchien und ihrer großen Äste. Tuberkulöse, zum Teil hämorrhagische Pleu-

Digitized by Google
Original from UNIVERSITY OF CALIFORNIA
Generated on 2019-10-24 14:44 GMT / http://hdl.handle.net/2027/uc1.b3252762
Public Domain in the United States, Google-digitized / http://www.hathitrust.org/access_use#pd-us-google

ritis links. Käsige Tuberkulose der bronchopulmonalen und tracheobronchialen Lymphknoten sowie der paratrachealen, der Lymphknoten im Anonymawinkel und im Angulus venosus beiderseits. Miliare Tuberkel in den Gaumentonsillen und in der Schilddrüse. Partielle Verkäsung und Konglomerattuberkel in den cervicalen Lymphknoten. Ein miliarer Tuberkel und ein kleinstes tuberkulöses Geschwür im Magen und zahlreiche frische Geschwüre im ganzen Dünndarm. Partielle Verkäsung der perigastrischen und mesenterialen Lymphknoten. Miliare Tuberkel in der Milz und Leber und in den Nieren sowie in den peripankreatischen Lymphknoten.

Histologischer Befund: Auf beiden Seiten im allgemeinen die gleichen Veränderungen; sowohl in der Tuba auditiva als auch in der Paukenhöhle und in den Cellulae mastoideae Veränderungen einer akuten Entzündung mit Hyperämie, Schwellung und entzündlicher Infiltration der Schleimhaut und eitriges Exsudat im Lumen; am reichlichsten war die Exsudatmenge in der Paukenhöhle. Veränderungen, die den Verdacht einer Tuberkulose erweckt hätten, fanden sich nirgends.

Bakteriologischer Befund: In Schnittpräparaten, die nach Gram-Weigert gefärbt waren, waren im Exsudat überall reichlich grampositive Kokken von rundlicher Form nachweisbar, vorwiegend in verschieden langen Ketten, oft auch knäuelförmig; sie gehörten einer Art und der Gattung Streptococcus an (anscheinend Streptococcus pyogenes). Daneben fanden sich im Exsudat der Paukenhöhle rechts noch spärlich grampositive, aber schlecht gefärbte dünne Gebilde, von denen sicher nicht gesagt werden konnte, ob es sich um Bacillen oder um kurze Ketten degenerierter Kokken handelte. In Schnittpräparaten, die mit Löffler gefärbt waren, waren andere Bakterien nicht nachweisbar. Säurefeste Bacillen ließen sich in mehreren darauf untersuchten Schnitten (Methode von Ziehl-Neelsen) nicht nachweisen.

Epikrise. Ein Fall von akuter allgemeiner miliarer Tuberkulose ohne Veränderungen des Gehirns bei einem 6 Wochen alten Knaben; miliare Tuberkel in den Gaumentonsillen; käsige Tuberkulose der cervicalen Lymphknoten.

Die histologische Untersuchung des Gehörorganes ergab keine tuberkulöse Veränderung, dagegen eine akut-eitrige Entzündung der Tube und der Paukenhöhle, verursacht durch eine Bakterienmenge, worin der Streptococcus pyogenes vorherrschte.

* * *

Die von mir untersuchten Fälle betreffen insgesamt Kinder, 3 Mädchen und 3 Knaben: einen 6 Wochen alten Knaben, 3 Mädchen im Alter von 8 und 18 Monaten und 4 Jahren und 2 Knaben im Alter von 5 Jahren und 5½ Jahren. Wenn auch die untersuchten Fälle keine große Zahl repräsentieren, so lassen sie sich doch zu mancherlei Beobachtungen verwerten.

Vor allem ist hierbei zu bemerken, daß die tuberkulöse Infektion bei allen Fällen eine anatomisch schwere und progrediente war. Bei den Fällen 2, 3 und 6 hatte die Tuberkulose die Form der akuten allgemeinen Miliartuber-

Generated on 2019-10-24 14:43 GMT / http://hdl.handle.net/2027/uc1.b3252762
Public Domain in the United States, Google-digitized / http://www.hathitrust.org/access_use#pd-us-google
Digitized by Google
Original from UNIVERSITY OF CALIFORNIA

kulose; beim Fall 4 handelte es sich um eine chronische und allgemeine akute Tuberkulose, bei Fall 5 um eine basale tuberkulöse Leptomeningitis neben multiplen Konglomerattuberkeln im Großhirn und tuberkulösen Läsionen der Lungen und des Darmes. Und beim Fall 1 hatte sich zu einer chronischen Tuberkulose der linken Parotisgegend und der linken Regio temporalis und mastoidea noch eine Miliartuberkulose der Milz und der Leber gesellt. Wenn wir zunächst vom Falle 1 absehen, der mit Rücksicht auf seinen Verlauf und seine Merkmale ein ganz spezielles Interesse verdient, so wurde bei den übrigen 5 Fällen das Ohr nur ein einziges Mal normal angetroffen, obwohl es sich auch hier um ein Kind mit einer sehr schweren, generalisierten, akut verlaufenden Tuberkulose handelte. Unter 5 Fällen erwies sich somit bei 4 das Gehörorgan tuberkulös affiziert. Im Hinblick auf die geringe Zahl der untersuchten Fälle kann dem daraus resultierenden Prozentsatz wohl kaum ein statistischer Wert beigelegt werden, doch kann daraus nach meiner Ansicht immerhin geschlossen werden, daß in den Fällen von Kindertuberkulose Läsionen des Mittelohres überhaupt keineswegs selten sind.

Die bei der histologisch-anatomischen Untersuchung dieser 4 Fälle angetroffenen Otitiden waren jedoch nicht alle spezifischer Natur; nur in einem der 4 Fälle (Nr. 4) erschien das Gehörorgan von tuberkulösen Läsionen betroffen, und auch in diesem Falle waren im Exsudat der Paukenhöhle und der Cellulae mastoideae neben Tuberkelbacillen noch andere Bakterien (grampositive Kokken und grampositive Bacillen) nachweisbar. Es handelte sich also auch in diesem Falle um eine Mischinfektion. Bei den Fällen 2 und 3 war die festgestellte Otitis und Mastoiditis durch Streptococcus lanceolatus, beim Fall 5 höchstwahrscheinlich durch Streptococcus pyogenes veranlaßt. Und doch handelte es sich in sämtlichen 3 Fällen um eine sehr schwere, akut verlaufende, generalisierte Miliartuberkulose. Diese Befunde berechtigen uns demnach zum weiteren Schlusse, daß sich nicht alle bei schweren tuberkulösen Erkrankungen der Kinder angetroffenen Otitiden bei der histo-pathologischen Untersuchung als tuberkulöse herausstellen, sondern daß gewöhnliche akute und chronische Entzündungen mit anscheinend der gleichen Frequenz im Ohr der an Tuberkulose erkrankten Kinder auftreten können wie in jenem der mit anderen stark schwächenden Krankheiten Behafteten. Diese Ergebnisse bestätigen die Erfahrungen Habermanns und noch anderer Autoren.

In 2 Fällen (1 und 4) haben wir schwere tuberkulöse Läsionen des Mittelohres nachweisen können; beide Fälle geben uns Gelegenheit zu Betrachtungen über die Wege, die das tuberkulöse Virus einschlagen kann, um zum Mittelohr zu gelangen.

Fall 1 liefert einen Beweis dafür, daß eine Mittelohrtuberkulose nicht immer auf dem Wege der Tuba zustande kommt. Der Fall

Digitized by Google
Original from UNIVERSITY OF CALIFORNIA
Generated on 2019-10-24 14:43 GMT / http://hdl.handle.net/2027/uc1.b3252762
Public Domain in the United States, Google-digitized / http://www.hathitrust.org/access_use#pd-us-google

stellt sicher einen seltenen Befund dar, da es mir nicht gelungen ist, in der Literatur eine gleiche Beobachtung aufzufinden. Sie zeigt mit aller Deutlichkeit, daß sich eine augenscheinlich in der Parotis primär entstandene tuberkulöse Infektion durch das Knochengewebe des Os temporale hindurch einen Weg zum Gehörorgan bahnen kann. Diese Tatsache kann uns aber eigentlich nicht so befremden, sobald wir bedenken, daß die Hinterfläche der Parotis mit der Apophysis mastoidea zusammenhängt und daß das untere Ende der Drüse das temporo-maxillare Gelenk nahezu vollständig bedeckt und den unteren Teil des knorpeligen beziehungsweise knöchernen Anteiles des äußeren Gehörganges einnimmt, mit welchen beiden Anteilen es durch stark lockeres Zellgewebe verbunden ist. In unserem Falle scheint die Infektion den Weg über den Proc. mastoideus eingeschlagen zu haben. Die Parotisloge ist von größtenteils sehr starken Lymphgefäßen durchsetzt, die sich außer auf andere Gegenden auch noch auf das Schläfenbein, die Ohrmuschel und den äußeren Gehörgang verteilen. Sehr wahrscheinlich hat in unserem Falle die Infektion zwischen Parotis und Ohr den lymphatischen Weg gewählt.

Die prä- und intraauriculären sowie auch die submaxillären und cervicalen Lymphkoten erwiesen sich bei der Untersuchung als von käsiger Tuberkulose ergriffen, was Ghons und Romans Wahrnehmungen bestätigen, daß nämlich die Infektion der verschiedenen Lymphknotengruppen auch in solchen Fällen lymphogenen Ursprunges und durch eine im Quellgebiete vorher entstandene Infektion bedingt ist.

Die tuberkulösen Veränderungen der Parotisgegend waren anatomisch in diesem Falle zweifellos die ältesten im Körper und deshalb auch als primäre anzusehen. Sie haben zur Infektion des Ohres Anlaß gegeben, die augenscheinlich schon bald nach der primären Infektion erfolgt war. Die tuberkulösen Veränderungen des Darmes waren erst sekundär von der älteren Tuberkulose der Parotisgegend und des Mittelohres entstanden, hämatogen oder, was mir mit Rücksicht auf den übrigen anatomischen Befund wahrscheinlicher erscheint, durch Deglutition nach Abfluß des tuberkulösen Exsudates durch die Tube in den Rachen.

Bei Fall 4 hingegen ist die Deutung eine minder leichte gewesen. Als sicher konnte hier angenommen werden, daß die auffälligen Läsionen des Trommelfells auf eine Infektion zurückzuführen waren, die sich durch den Gehörgang Bahn gebrochen hatte; die Veränderungen erschienen aber als auf der Innenfläche des Trommelfells entstanden, d. h. in Zusammenhang mit dem Prozeß in der Paukenhöhle. Fig. 3 veranschaulicht diesen Vorgang. Daß es sich hierbei um eine genetisch hämatogene Infektion gehandelt habe, haben wir bereits im Hinblick auf mancherlei Umstände wohl als sehr wahrscheinlich, aber nicht vollkommen sicher bezeichnet.

Digitized by Google
Original from UNIVERSITY OF CALIFORNIA
Generated on 2019-10-24 14:43 GMT / http://hdl.handle.net/2027/uc1.b3252762
Public Domain in the United States, Google-digitized / http://www.hathitrust.org/access_use#pd-us-google

Der Befund von Tuberkeln in der linken Gaumentonsille könnte von mancher Seite dafür herangezogen werden, um die Annahme einer auch in diesem Falle bestandenen Tubeninfektion zu stützen; allein der Umstand, daß die Tuberkel nur in der linken Gaumentonsille angetroffen wurden, während doch die Ohrläsionen beiderseits in gleicher Stärke vorhanden waren, berechtigt schon an und für sich zu der Annahme, daß zwischen den Läsionen der Gaumentonsille und jenen des Ohres kein direkter Zusammenhang bestand, sondern daß beide nur als Ausdruck einer koordinierten hämatogenen Infektion anzusprechen waren, oder so, daß es sich bei der Tuberkulose der Gaumentonsille um eine Kontaktinfektion, wahrscheinlich von der Lunge her, bei der Infektion des Ohres wahrscheinlich um eine hämatogene Infektion gehandelt habe. Daß aber die tuberkulösen Läsionen der Gaumentonsille keine spezifischen Läsionen im übrigen Adenoidgewebe, in der Tubentonsille und in der Tuba selbst zu erzeugen brauchen, erscheint durch den anatomischen und histologischen Befund bei Fall 6 erwiesen, wo die Gaumentonsillen samt den cervicalen Lymphdrüsen von Miliartuberkulose ergriffen waren, während die Tuba und das Mittelohr keine spezifische Läsion, sondern nur eine wahrscheinlich durch Streptococcus pyogenes hervorgerufene Entzündung aufwiesen. Zugunsten einer zunächst im Knochen und nicht in der Schleimhaut entstandenen hämatogenen Infektion und somit einer Fortpflanzung vom Knochen aus nach dem Lumen der Paukenhöhle sprach im vorliegenden Falle — wie bereits in der Epikrisis erwähnt wurde — die größere Schwere sowie das vorgerücktere Alter der Läsionen im knöchernen Anteil.

Wenn wir auch unserem Falle keinen beweiskräftigen Wert beimessen können, so halten wir doch dafür, es lasse sich daraus folgern, daß bei der Pathogenese der Mittelohrtuberkulose auch dem hämatogenen Wege mit zunächst erfolgter Lokalisation im Knochen eine Bedeutung zukomme.

Figurenerklärung zu den Tafeln.
(Die Mikrophotogramme sind nicht retouschiert.)

Fig. 1: Das Lumen einer Mastoidzelle, mit eitrig-nekrotischem Exsudat gefüllt. Vergr. = 59mal.

Fig. 2: Riesenzellen in der Spongiosa des Knochens um die Paukenhöhle. Vergr. = 143mal.

Fig. 3: Perforation der Membrana tympani durch den nekrotisierenden entzündlichen Prozeß. Vergr. = 23mal.

Fig. 4: Verdickung und zellige Infiltration der Membrana tympani. Unterer Rand der Perforation. Vergr. = 72mal.

Fig. 5: Verbindung des Hammers durch einen breiten Streifen von Granulationsgewebe mit der Wand der Paukenhöhle. Vergr. = 14mal.

Fixation der Schläfebeine: Formol. Entkalkung: Salpetersäure. Einbettung: Paraffin. Färbung: Hämalaun-Eosin, Hämatoxylin-Eosin, Bakterienfärbung.

Generated on 2019-10-24 14:43 GMT / http://hdl.handle.net/2027/uc1.b3252762
Public Domain in the United States, Google-digitized / http://www.hathitrust.org/access_use#pd-us-google
Digitized by Google
Original from UNIVERSITY OF CALIFORNIA

Literatur: G. Alexander, Die Ohrenkrankheiten im Kindesalter. Leipzig 1912. — Barnick, Klinische und pathologisch-anatomische Beiträge zur Tuberkulose des mittleren und inneren Ohres. Arch. f. Ohrhlk. 40. — Die tuberkulösen Erkrankungen des Gehörorganes. Haugs Samml. klin. Vortr. 3. H. 4. — H. Beitzke, Untersuchungen über die Infektionswege der Tuberkulose. Virch. Arch. 210. 1912. — Bondy, Zur Pathogenese der Mittelohrtuberkulose. Mschr. f. Ohrhlk. 43. S. 24. — O. Brieger, Die Tuberkulose des Mittelohres. Bericht zur XXII. Versammlung der Deutschen otologischen Gesellsch. in Stuttgart. 1913. — Dallmann-Isemer, Jahresbericht über die Tätigkeit der Universitäts-Ohrenklinik in Halle a. d. S. Arch. f. Ohrhlk. 71. — A. Epstein, Das Ohrringstechen und seine Gefahren, insbesondere die tuberkulöse Ansteckung der Stichöffnungen. Zschr. f. Kindhlk. 4. 1912. H. 5. — Ghon und Roman, Pathologisch-anatomische Studien über die Tuberkulose bei Säuglingen und Kindern. Sitzungsber. d. kais. Akad. d. Wissensch. in Wien. Mathem.-naturw. Klasse. 122. Abt. III. April bis Juli 1913. — Goerke, Streitfragen in der Pathogenese der Mittelohrtuberkulose. Passows Beitr. 2. — Gradenigo, La otosclerosi nei suoi rapporti con la tubercolosi. Arch it. di otol. 23. S. 265. — Patologia e terapia dell' orecchio e delle prime vie aeree. Torino 1903. — Habermann, Pathologische Anatomie. Schwartzes Handb. 1. — Lazarraga, La tuberculose de l'oreille chez l'enfant. Anales de Medicina y Chirurgia. Malaga 1910. Ref. Arch. intern. 31. S. 1006. — Lenart, zit. nach Brieger. — Milligan, Tuberkulose des Ohres bei Kindern. Brit. Journ. of laryng. 25. S. 506. Ref. Mschr. f. Ohrhlk. 45. S. 1024. — A. Most, Die Topographie des Lymphgefäßapparates des menschlichen Körpers und ihre Beziehungen zu den Infektionswegen der Tuberkulose. Bibliotheca medica. Abt. C. 1908. H. 21. — Orioli, Die Ophthalmoreaktion als diagnostisches Mittel bei den tuberkulösen Mastoiditiden. Atti della Clinica oto-rino-laring. di Roma. 6. Ref. Mschr. f. Ohrhlk. 46. S. 327. — Panse, Pathologische Anatomie des Ohres. Leipzig 1912. — R. Spira, Die tuberkulösen Erkrankungen des Gehörorganes. Würzburger Abhandlungen aus dem Gesamtgebiete der praktischen Medizin. 1912. — Westenhoeffer, Diskussion über den Vortrag Haikes in der Berliner otologischen Gesellschaft. Mschr. f. Ohrhlk. 39. S. 217.

Aus dem oto-laryngologischen Ambulatorium des Herrn Prof. Jurasz in Lemberg.

Quantitative Untersuchungen über den kalorischen Nystagmus.

Von Dr. **Teofil Zalewski**, Privatdozent der Ohrenheilkunde.

(Mit 7 Figuren.)

Seit den grundlegenden Arbeiten Báránys hat man sich bemüht, experimentell und klinisch brauchbare und sichere Methoden der quantitativen Prüfung des kalorischen Nystagmus zu finden, um die Erregbarkeit des Vestibularapparates auch in ihren Abstufungen genau bestimmen zu können. Diese

Digitized by Google
Original from UNIVERSITY OF CALIFORNIA
Generated on 2019-10-24 14:43 GMT / http://hdl.handle.net/2027/uc1.b3252762
Public Domain in the United States, Google-digitized / http://www.hathitrust.org/access_use#pd-us-google

Bemühungen sind leider bis jetzt fruchtlos geblieben, da weder die Nystagmographie noch die Feststellung der Zeit des Erscheinens oder der Dauer des Augenphänomens imstande ist, allen Anforderungen zu genügen. Freilich ist die Nystagmographie bis jetzt noch wenig erprobt worden, aber ihr Wert dürfte sich wohl in der Zukunft wahrscheinlich nur auf die Diagnostik beziehen. Was dagegen die Prüfung des kalorischen Nystagmus durch die Bestimmung der Zeit seines Erscheinens und seiner Dauer anlangt, so liegen darüber systematische klinische Untersuchungen von Kiproff, Beck, Freystadl, Kallmann vor. Die Ergebnisse dieser Untersuchungen stimmen aber miteinander nicht überein. Es ist begreiflich, daß man bei verschiedenen Methoden der Untersuchung auch verschiedene Resultate bekommt, wie z. B. bei der Methode, bei welcher nicht das kalte Wasser, sondern die kalte Luft angewendet wurde (Kallmann). Weniger begreiflich ist aber der Unterschied, der bei derselben Methode festgestellt wurde.

Aber nicht nur verschiedene Forscher, sondern auch ein und derselbe Untersucher hat bei verschiedenen Individuen und sogar bei einem und demselben Individuum bei mehrmaliger gleicher Untersuchung oft ganz verschiedene Zahlen notiert, wobei die Minima und Maxima manchmal sehr weit entfernt voneinander lagen. Kallmann glaubt, daß der kalorische Nystagmus etwas ganz individuelles sei und daß deshalb keine Vergleiche möglich seien. Er ist der Ansicht, daß nur ein Vergleich zwischen beiden Ohren einer und derselben Person angestellt werden könne.

In der letzten Zeit hat Brünings zur kalorischen Prüfung einen Apparat, welchen er Otokalorimeter genannt hat, empfohlen. Brünings meint richtig, daß die von verschiedenen Forschern erhaltenen Resultate dann vergleichbar sein können, wenn man immer nach einer und derselben Methode arbeitet.

Nicht nur die Applikation der Kälte respektive der Wärme muß immer dieselbe sein, sondern man muß immer dieselbe Kopf- und Augenstellung berücksichtigen. Zur Bestimmung der Kopf- und Augenstellung hat Brünings einen Apparat, welchen er Otogoniometer genannt hat, angegeben; dieser Apparat ist nichts anderes als der modifizierte Blickfixator von Bárány. Mit dem Otogoniometer sind wir imstande, die gewünschte Augenstellung zu bestimmen und außerdem die Kopfstellung, bei welcher der Nystagmus am leichtesten erscheint, zu finden. Brünings hat nämlich nachgewiesen, daß für jeden halbzirkelförmigen Kanal bei der kalorischen Prüfung ein „Optimum“ und ein „Pessimum“ existiert; in der einen Stellung des Kopfes ist der Nystagmus leicht auslösbar, in der anderen bekommt man sogar bei längerer Reizung keinen Nystagmus. Die erste Stellung für den äußeren halbzirkelförmigen Kanal ist, wenn dieser perpendiculär steht, die zweite, wenn er horizontal liegt. Was die

Generated on 2019-10-24 14:44 GMT / http://hdl.handle.net/2027/uc1.b3252762
Public Domain in the United States, Google-digitized / http://www.hathitrust.org/access_use#pd-us-google
Digitized by Google
Original from UNIVERSITY OF CALIFORNIA

Augen betrifft, so wählt man bei der kalorischen Prüfung eine Stellung, bei welcher kein spontaner Nystagmus erscheint.

Brünings sagt, daß sein Otokalorimeter so eingerichtet ist, daß das Wasser immer mit derselben Geschwindigkeit ausströmt: in 3 Minuten fließen etwa 300 cm^3 ab. Die Temperatur des Wassers wäre für die meisten Prüfungen von 27°, bei herabgestzter Erregbarkeit von niedrigerer Temperatur (20° C) zu wählen.

Die Erregbarkeit des Vestibularapparates bestimmt dieser Forscher nach der Menge des verbrauchten Wassers; diese Bestimmung ist nichts anderes als die Bestimmung nach der Zeit des Erscheinens des Nystagmus.

Brünings untersucht immer in der Seitenwendung der Augen und empfiehlt, daß der Untersuchte dem Kommando „gradaus" und „Spiegel" folgt. Diese alternierende Blickrichtung (geradeaus in die Ferne und in den Spiegel des Otogoniometers) hat sich nach Brünings zweckmäßig erwiesen, da bei längerer Seitenwendung die Augenmuskeln ermüden und das Eintrittsmoment sich verzögert.

Brünings hat gefunden, daß der Nystagmus bei der Spülung des Ohres mit Wasser von 27° Wärme in 80% der normalen Fälle zwischen 50—95 cm^3 Wasser erscheint; Fälle, in welchen der Nystagmus früher oder später eintritt, bezeichnet er als nicht normale. Er kann aber nicht sagen, ob in diesen Fällen Erkrankungen vorliegen oder nicht.

Brünings betrachtet den kalorischen Nystagmus als eine einigermaßen individuell konstante Größe, er stellte dies durch zahlreiche, wiederholte Untersuchungen an der gleichen Person fest. Er fand am gleichen wie an verschiedenen Tagen, sofern keine veränderlichen Krankheitsprozesse vorlagen, sehr eng beieinander liegende Werte.

Die Resultate, welche Brünings erhalten hat, stehen in gewissem Widerspruch mit den Resultaten früherer Forscher und waren für mich so anregend, daß ich es für der Mühe wert gehalten habe, dieselben nachzuprüfen.

In den letzten zwei Jahren habe ich in dem oto-laryngologischen Ambulatorium des Herrn Prof. Jurasz systematische Untersuchungen über den kalorischen Nystagmus an 131 Fällen durchgeführt; es wurden zusammen 513 Untersuchungen gemacht. Die meisten Untersuchungen beziehen sich auf normale Fälle und auf Fälle mit Affectio labyrinthi, jedoch ohne nachweisbare Veränderungen in anderen Teilen des Gehörorganes. Ich hielt es für zweckmäßig, den kalorischen Nystagmus bei normalen Fällen und bei Labyrinthkrankheiten zu bestimmen, denn erst dann könnten wir imstande sein, die Resultate in komplizierteren Fällen zu beurteilen.

Immer wurden beide Ohren untersucht. In vielen Fällen wurde der Nystagmus zuerst bei der Seitenwendung der Augen, dann bei dem Blick gerade-

Digitized by Google
Original from UNIVERSITY OF CALIFORNIA
Generated on 2019-10-24 14:44 GMT / http://hdl.handle.net/2027/uc1.b3252762
Public Domain in the United States, Google-digitized / http://www.hathitrust.org/access_use#pd-us-google

aus geprüft. Auf solche Weise konnte man den Nystagmus bei Seitenwendung der Augen und bei geradeaus gerichtetem Blick vergleichen.

Die Untersuchung habe ich immer bei Fixation des Spiegels durchgeführt; ich hielt es für nicht zweckmäßig, die willkürliche Tätigkeit der Augenmuskeln einzuführen, um so mehr, als wir über die Größe der Wirkung dieses Faktors nicht immer eine richtige Vorstellung haben können.

Eine gewisse Zahl der Untersuchungen habe ich beim Blick geradeaus in die Ferne beim Ausschluß der Akkommodation gemacht. Wir können auf solche Weise die Resultate beim Blick in die Ferne und bei Fixation in der Nähe vergleichen.

Einige Fälle habe ich bei der Kopfstellung, welche Brünings als „Pessimum“ und nachher in der Kopfstellung, welche er als „Optimum“ bezeichnet, untersucht.

Bei den meisten Untersuchungen habe ich Wasser von 27° Wärme gebraucht, einige Fälle wurden mit Wasser von niedrigerer Temperatur (17 bis 20°) geprüft.

Die Untersuchungen habe ich immer in der Liegelage des Untersuchten und in der „Optimum“-Stellung ausgeführt. Es schien mir, daß Schwindel und andere unangenehme Empfindungen in liegender Lage für die untersuchte Person weniger lästig waren. Wenn der Untersuchte imstande war, aufzustehen, so wurden Störungen des statischen Sinnes in sitzender und stehender Position und beim Gehen geprüft. Nur die vergleichenden Untersuchungen in „Pessimum“- und „Optimum“-Stellung wurden in sitzender Position ausgeführt.

In den ersten Untersuchungen habe ich den Puls gezählt, aber nichts bemerkenswertes konstatiert.

In vielen Fällen habe ich die Prüfung bei einer und derselben Person mehrmals wiederholt, um mich zu überzeugen, ob die kalorische Reaktion in der Tat eine konstante Größe ist. Die Prüfung bei einem und demselben Individuum auf dem anderen oder auf demselben Ohr wurde nicht früher als nach einer halben Stunde wiederholt.

Bei meinen Untersuchungen habe ich immer horizontal-rotatorischen Nystagmus gesehen, einen rein horizontalen oder rein rotatorischen Nystagmus habe ich nicht beobachtet.

In einer verhältnismäßig nicht geringen Zahl der Fälle kam kein Nystagmus zum Vorschein. Damit will ich nicht behaupten, daß in diesen Fällen der Nystagmus überhaupt nicht auslösbar sei, sondern nur zeigen, daß bei ihnen unter den von Brünings angegebenen Verhältnissen kein Nystagmus erschienen ist. Es scheint mir zweckmäßig zu sein, einen größeren Behälter und ein größeres Maßglas bei dem Otokalorimeter zu gebrauchen.

Generated on 2019-10-24 14:44 GMT / http://hdl.handle.net/2027/uc1.b3252762
Public Domain in the United States, Google-digitized / http://www.hathitrust.org/access_use#pd-us-google
Digitized by Google
Original from UNIVERSITY OF CALIFORNIA

Wenn wir die Zahlen, welche ich bei der kalorischen Prüfung beim Blick in den Spiegel geradeaus und beim seitlichen Blick in den Spiegel des Otogoniometers erhalten habe, miteinander vergleichen, so überzeugen wir uns, daß der Nystagmus nicht immer beim Blick auf die Seite leichter als beim Blick geradeaus auslösbar ist: in vielen Fällen erscheint der Nystagmus beim Blick geradeaus früher als beim Blick auf die Seite. Es gibt auch Fälle, wo die Tätigkeit der Augenmuskeln keinen Einfluß auf die Auslösbarkeit des Nystagmus hat.

In 12% meiner Fälle war die Blickrichtung ohne Einfluß auf die Auslösbarkeit des Nystagmus, in 28% der Fälle ist er früher bei der Blickfixation geradeaus und in 60% der Fälle früher bei der Blickfixation auf die Seite erschienen.

Was den kalorischen Nystagmus beim geraden Blick in die Ferne betrifft, so kann man sagen, daß er fast in allen Fällen später eintritt als bei der Fixation in die Nähe (Spiegel des Otogoniometers), infolgedessen muß man bei der Prüfung beim Blick in die Ferne das Wasser von niedrigerer Temperatur gebrauchen. Es gibt aber auch Ausnahmen: In einem Falle z. B. erschien der Nystagmus beim geraden Blick in die Ferne bei 160 cm^3 Wasser, bei der Fixation in die Nähe geradeaus bei 250 cm^3; in einem anderen Falle erschien der Nystagmus beim Blick in die Ferne geradeaus bei 115 cm^3 Wasser, bei der Fixation in die Nähe geradeaus bei 170 cm^3 und bei der Fixation beim seitlichen Blick bei 95 cm^3 Wasser. Dagegen habe ich keinen Fall gesehen, wo der Nystagmus bei der Fixation auf die Seite schwerer auslösbar war als beim Blick in die Ferne geradeaus.

Die Wirkung der Tätigkeit der Augenmuskeln ist am besten auf den Kurven Nr. 1, 2, 3, 4, 5, 6 und 7 zu ersehen. Die Abscisse dieser Kurven enthält die verbrauchten Wassermengen, als Ordinaten sind die auf jede Wassermenge entfallenden Zahlen von Beobachtungen, in Prozenten ausgedrückt, aufgetragen; die mit vollen Linien hergestellten Kurven beziehen sich auf die Prüfung bei der Blickfixation auf die Seite, diejenigen mit punktierten Linien auf die Prüfung bei der Fixation geradeaus.

Wir sehen, daß bei der Fixation geradeaus die Zahl der Fälle, in welchen man eine größere Wassermenge gebrauchen muß, größer ist als bei der Fixation auf die Seite. Im ersten Fall ist auch die Zahl der Fälle, in welchen man keinen Nystagmus erhalten hat, größer als bei der Blickfixation auf die Seite.

Wenn wir die Fälle, in welchen ich keinen Nystagmus hervorrufen konnte, in Prozenten ausdrücken, so zeigt es sich, daß der Nystagmus bei der Fixation auf die Seite in 3·5%, bei Fixation geradeaus in 11·5% und beim Blick in die Ferne in 34% der Fälle nicht auslösbar war; man muß außer-

Digitized by Google
Original from UNIVERSITY OF CALIFORNIA
Generated on 2019-10-24 14:44 GMT / http://hdl.handle.net/2027/uc1.b3252762
Public Domain in the United States, Google-digitized / http://www.hathitrust.org/access_use#pd-us-google

dem bemerken, daß bei letzteren Fällen Wasser von 17—20° Wärme gebraucht wurde.

Bei dem vielfach nachgewiesenen Einfluß der Tätigkeit der Augenmuskeln auf den kalorischen Nystagmus scheint mir rationeller zu sein, die Untersuchung immer beim Blick in die Ferne geradeaus auszuführen. Bei der Blickfixation führen wir in die Untersuchung einen Faktor ein, welcher wahrscheinlich in verschiedenen Fällen nicht gleich ist; es ist leicht möglich, daß wir in diesen Verhältnissen bei der gleichen Erregbarkeit des Labyrinths in verschiedenen Fällen ganz verschiedene Resultate erhalten.

Was die vergleichenden Untersuchungen beider Gehörorgane bei einem und demselben Individuum betrifft, so zeigt es sich, daß in den meisten nor-

Fig. 1. Fig. 2.

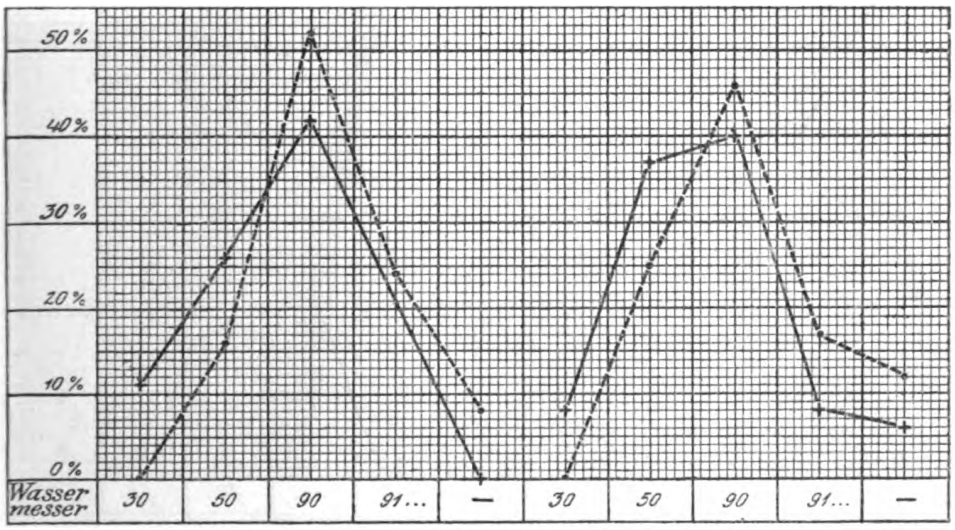

malen Fällen die Auslösbarkeit des Nystagmus auf beiden Ohren nicht gleich ist; in vielen Fällen ist der Unterschied sogar sehr bedeutend. Man sieht das auf der Kurve Fig. 1 und 2 (für das rechte und linke Ohr).

Der Unterschied in der Auslösbarkeit des Nystagmus von beiden Ohren in normalen Fällen bei einem und demselben Individuum kann seine Ursache in der verschiedenen Fortleitung der Kälte respektive Wärme haben, die Ursache kann aber auch im Vorhofapparat selbst liegen. Die Behauptung, daß beide Vorhofapparate bei einem und demselben Individuum physiologisch gleich erregbar sind, findet in meinen Untersuchungen keine Bestätigung.

Wenn wir die Wassermenge, welche wir zur Auslösung des Nystagmus in normalen und pathologischen Fällen gebraucht haben, berücksichtigen, so

Generated on 2019-10-24 14:44 GMT / http://hdl.handle.net/2027/uc1.b3252762
Public Domain in the United States, Google-digitized / http://www.hathitrust.org/access_use#pd-us-google
Digitized by Google
Original from UNIVERSITY OF CALIFORNIA

sehen wir, daß einzelne, sogar normale Fälle sehr große Unterschiede aufweisen; die Unterschiede sind manchmal so groß, daß die Vergleichung der Resultate verschiedener Fälle oft fast unmöglich ist; dennoch erhalten wir sehr interessante Daten zur Vergleichung der Auslösbarkeit des Nystagmus bei normalen und pathologischen Fällen, wenn wir eine größere Zahl der Fälle berücksichtigen. Den Unterschied in der Auslösbarkeit des Nystagmus zeigt uns die Kurve Fig. 3 und 4 (für normale Fälle und für Affectio labyrinthi).

Die Kurven für die normalen Fälle und für diejenigen mit Labyrinthaffektion zeigen sehr große Verschiedenheit. Auf beiden sehen wir, daß die größte Zahl auf die zweite und dritte Gruppe der Fälle, das ist auf die Gruppe mit 31—50 cm^3 Wasser und die Gruppe mit 51—90 cm^3 entfällt. Bei den

Fig. 3. Fig. 4.

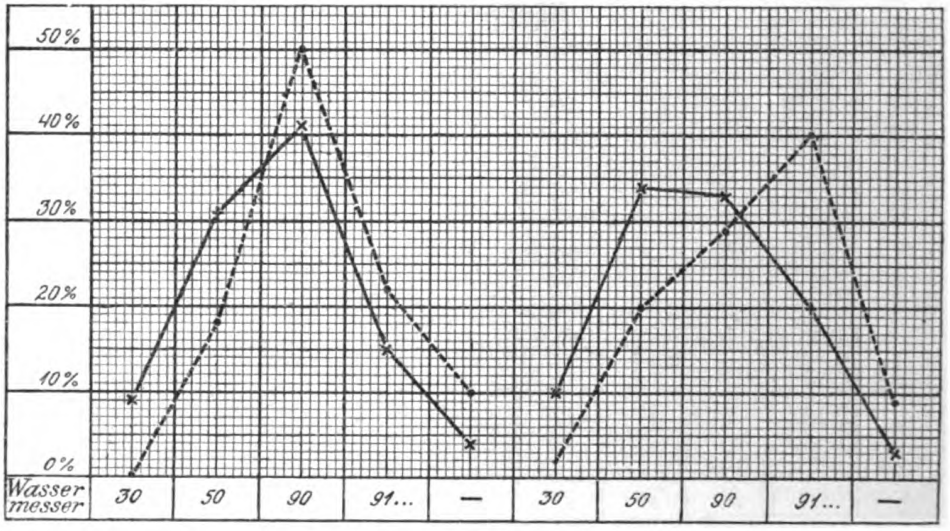

Fällen aber mit Affectio labyrinthi entfallen auf diese Gruppen weniger Fälle als bei normalen. Außerdem sehen wir bei Affectio labyrinthi eine Zunahme der Zahl der Fälle in der vierten Gruppe (über 90 cm^3 Wasser) und eine minimale Verminderung der Zahl der Fälle in der fünften Gruppe, das ist der Fälle, bei welchen der Nystagmus nicht auslösbar war; man sieht auch eine minimale Zunahme der Zahl der Fälle in der ersten Gruppe. Wir können sagen, daß wir bei Affectio labyrinthi hauptsächlich mit der Herabsetzung, weniger mit der Steigerung der Erregbarkeit des Vorhofapparates zu tun haben.

Es zeigt sich aber ein großer Unterschied, wenn man die Fälle mit Affectio labyrinthi in zwei Gruppen teilt: 1. die Fälle mit Schwindel und 2. die

Generated on 2019-10-24 14:44 GMT / http://hdl.handle.net/2027/uc1.b3252762
Public Domain in the United States, Google-digitized / http://www.hathitrust.org/access_use#pd-us-google
Digitized by Google
Original from UNIVERSITY OF CALIFORNIA

Fälle ohne Schwindel. Den Unterschied sieht man am besten auf den Kurven Fig. 5 und 6.

In den Fällen ohne Schwindel sehen wir eine Zunahme der Zahl der Fälle, bei welchen geringe Wassermengen gebraucht wurden und eine Verminderung der Zahl der Fälle, wo Nystagmus mit größeren Wassermengen ausgelöst worden ist; außerdem wurde in dieser Gruppe kein Fall ohne Nystagmus beobachtet.

Der Vergleich dieser beiden Gruppen mit den normalen Fällen fällt auch interessant aus: in den Fällen mit Schwindel sieht man eine Zunahme der Fälle mit herabgesetzter Erregbarkeit des Vorhofapparates. Bei Affectio labyrinthi mit Schwindel liegt also hauptsächlich eine herabgesetzte, dagegen

Fig. 5. Fig. 6.

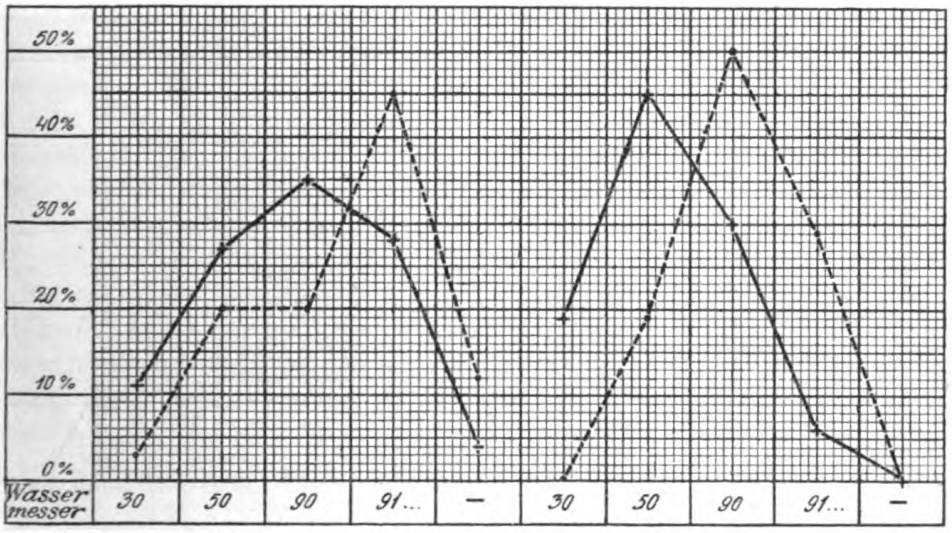

bei Affectio labyrinthi ohne Schwindel hauptsächlich eine erhöhte Erregbarkeit des Vorhofapparates vor.

Auf Grund meiner Untersuchungen kann ich sagen, daß die Ursache des Schwindels eher auf die herabgesetzte als auf die erhöhte Erregbarkeit des Vestibularapparates zurückzuführen ist. Das stimmt mit den Untersuchungen Baldenwecks überein. Er untersuchte 7 Fälle mit dem Ménièrschen Symptomenkomplex und fand, daß die Erregbarkeit des Vorhofapparates während des Anfalles und unmittelbar nach dem Anfall herabgesetzt war, manchmal war der Vorhofapparat vollkommen unerregbar. Die Herabsetzung der Erregbarkeit kann man manchmal schon vor dem Anfall, gewöhnlich erst während des Anfalles beobachten. E. Urbantschitsch fand in einem Falle mit dem

Generated on 2019-10-24 14:44 GMT / http://hdl.handle.net/2027/uc1.b3252762
Public Domain in the United States, Google-digitized / http://www.hathitrust.org/access_use#pd-us-google
Digitized by Google
Original from UNIVERSITY OF CALIFORNIA

Ménièreschen Symptomenkomplex vollkommene Unerregbarkeit des rechten Vorhofapparates während des Anfalles; bei der Prüfung in anfallsfreier Zeit ergab sich ein positives Resultat.

Was die Fälle mit den katarrhalischen Veränderungen im Mittelohr und in der Ohrtrompete betrifft, so ist für diese Fälle Kurve Fig. 7.

Vergleicht man diese Kurve mit der Kurve für normale Fälle und für Fälle mit Affectio labyrinthi, so sieht man, daß die Zahl der Fälle mit herabgesetzter Erregbarkeit viel größer ist als in den beiden ersten Gruppen. Da in diesen Fällen kein einziger Fall über Schwindel klagte, so konnte man eher erwarten, daß die Erregbarkeit in dieser Gruppe erhöht sein wird. Man muß bemerken, daß fast alle Fälle dieser Gruppe Veränderungen größeren oder

Fig. 7.

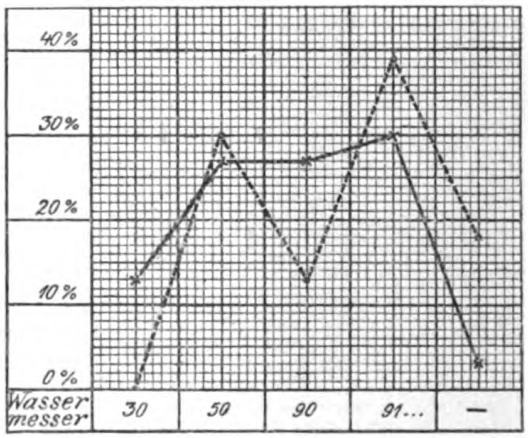

geringeren Grades im inneren Ohr zeigten. In diese Gruppe sind auch Fälle mit Otosklerose eingereiht.

Als Ursache der herabgesetzten Erregbarkeit des Vestibularapparates in Fällen mit Mittelohrkatarrh muß man eher die Veränderungen im Mittelohr selbst als im Labyrinth annehmen. In meinen Fällen hätte man eher die Erhöhung der Erregbarkeit erwarten können, wenn man die Veränderungen im Labyrinth berücksichtigt. Es unterliegt keinem Zweifel, daß die Veränderungen in der Blutzirkulation im Mittelohr, die Verdickungen der Schleimhaut und des Knochens imstande sind, eine Veränderung in der Fortleitung der Kälte respektive Wärme herbeizuführen.

Der Einfluß der Veränderungen im Mittelohr auf die Auslösbarkeit des kalorischen Nystagmus ist am eklatantesten bei akuten Mittelohrentzündungen sichtbar. Die Zahl meiner Fälle ist zu gering, um sie graphisch darzustellen, es fällt aber bei diesen Fällen auf, daß für das Ohr mit einer Mittelohrent-

Generated on 2019-10-24 14:44 GMT / http://hdl.handle.net/2027/uc1.b3252762
Public Domain in the United States, Google-digitized / http://www.hathitrust.org/access_use#pd-us-google
Digitized by Google
Original from UNIVERSITY OF CALIFORNIA

zündung zur Auslösung des Nystagmus eine größere Wassermenge als für das zweite, normale Ohr notwendig war. Ich führe die entsprechenden Zahlen an:

Otitis m. ac. . . 55, 95, 65, 35, 130, 165, 325, 70, 115, 135, 160, 150, 160.
Normales Ohr . 20, 50, 30, 25, 35, 60, 55, 60, 50, 65, 105, 75, 135.

Was die Fälle mit chronischer Mittelohreiterung betrifft, so ist die Zahl meiner Untersuchungen zu gering, um definitive Schlüsse zu ziehen, jedenfalls scheint es, daß die Fälle mit herabgesetzter Erregbarkeit überwiegen. Es ist begreiflich, daß diese Fälle die größte Mannigfaltigkeit zeigen werden; außer den Veränderungen im Labyrinth haben wir in diesen Fällen eine Menge äußerer Faktoren, die auf die Auslösbarkeit des Nystagmus einen eminenten Einfluß ausüben.

Wir haben hervorgehoben, daß der kalorische Nystagmus bei verschiedenen Individuen sogar in normalen Fällen eine große Verschiedenheit aufweist; wir haben gesagt, daß auch bei einem und demselben Individuum beide Ohren große Unterschiede aufweisen können, so daß der quantitative Vergleich verschiedener Fälle oder beider Ohren bei einem und demselben Individuum oft fast unmöglich ist. Daß Brünings und Kallmann den kalorischen Nystagmus als eine individuell konstante Größe betrachten, wurde bereits erwähnt; meine Untersuchungen bestätigen das nicht.

Ich habe wiederholt bei einem und demselben Individuum mehrere Untersuchungen an demselben oder in nachfolgenden Tagen vorgenommen und in der Mehrzahl der Fälle bei wiederholten Prüfungen verschiedene Resultate erhalten. Bei den pathologischen Fällen könnte man annehmen, daß die krankhaften Veränderungen die Ursache der ungleichen Resultate sind, obgleich es schwer vorauszusetzen ist, daß die Veränderungen im krankhaften Prozeß auch in einer halben Stunde möglich sind. Bei normalen Fällen ist sogar eine solche Voraussetzung nicht möglich.

Als Beispiel führe ich 3 Fälle an:

1.	2.	3.
R. O. 220, 215, 290	130, 65, 120, 110, 60, 55	80, 75, 45, 45
L. O. 290, 145, 190	260, 115, 245, 320, 90, 95	290, 215, 195, 115

Wir sehen also, daß der kalorische Nystagmus keine individuell konstante Größe ist; sogar bei normalen Fällen bekommen wir bei wiederholten Prüfungen oft verschiedene Resultate.

Die Ursache dieser Erscheinung ist bis jetzt nicht bekannt. Man kann vermuten, daß die äußeren Faktoren so schnell und so oft wechseln, daß sich die Fortleitung der Kälte respektive Wärme verändert und als Resultat dieser Veränderung eine bessere oder schlechtere Auslösbarkeit des kalorischen Ny-

[1]) 1 und 3 sind normale Fälle, 2 ist Otosklerose beiderseits.

Generated on 2019-10-24 14:44 GMT / http://hdl.handle.net/2027/uc1.b3252762
Public Domain in the United States, Google-digitized / http://www.hathitrust.org/access_use#pd-us-google
Digitized by Google
Original from UNIVERSITY OF CALIFORNIA

stagmus ist. Es ist kein Grund vorhanden, Veränderungen in der Fortleitung der Kälte respektive Wärme in den normalen Fällen zu leugnen; ich mache nur auf die Temperatur des äußeren Gehörgangs aufmerksam: nach meinen Untersuchungen ist die Temperatur des äußeren Gehörganges nicht konstant und zeigt an verschiedenen Tagen Schwankungen.

Nicht ausgeschlossen sind auch Veränderungen im Reflexbogen. Nystagmus ist eine sehr komplizierte Reflexerscheinung und besteht eigentlich aus zwei Reflexen, von denen der eine in langsamer, der andere in rascher Bewegung der Augen besteht. Es ist möglich, daß in dem einen oder dem anderen Reflexbogen physiologische Veränderungen vorkommen, welche auf die Auslösbarkeit des Nystagmus von hervorragendem Einflusse sind; dabei ist auch der Zustand des zentralen Nervensystems zu berücksichtigen.

Die Ursache der verschiedenen Resultate, welche wir bei einem und demselben Individuum bekommen, kann auch auf Fehlern in der Untersuchung selbst beruhen. Wir können nicht sicher sein, daß die Applikation der Kälte respektive Wärme bei der wiederholten Prüfung immer dieselbe ist; bis jetzt besitzen wir keine Methode, welche frei von Mängeln wäre. Ich meine aber, daß daraus kein großer Irrtum entstehen kann, wenn man immer nach derselben Methode arbeitet, wenigstens sollten darum die Unterschiede nicht so groß ausfallen.

Brünings hat die Lage des Kopfes angegeben, in welcher der Nystagmus am leichtesten auslösbar ist, er hat ein „Pessimum“ und ein „Optimum“ für den kalorischen Nystagmus angegeben. Meine Untersuchungen an 20 Gehörorganen bestätigen diese Angaben. In Optimumstellung tritt der Nystagmus leichter; nur in einem Falle mußte ich in Optimumstellung etwas mehr Wasser als in Pessimumstellung gebrauchen. In einigen Fällen war in Pessimumstellung kein Nystagmus vorhanden, wenn man aber den Kopf nach der Spülung nach hinten in Optimumstellung neigte, so war der Nystagmus sofort sichtbar. In einem Falle habe ich weder in Pessimum- noch in Optimumstellung den Nystagmus erhalten. Die Untersuchungen, welche Hofer gemacht hat, sprechen auch dafür, daß die Kopflage einen eminenten Einfluß auf die Entstehung des Nystagmus hat.

Bei der Ausspritzung des Ohres mit kaltem respektive warmem Wasser beobachtet man außer dem Nystagmus auch andere Erscheinungen; einige von ihnen sind wahrscheinlich zentraler Herkunft, andere muß man als Störungen in der Funktion der Körpermuskulatur betrachten. Außer dem Nystagmus tritt oft Schwindel, das Gefühl der Bewegung äußerer Gegenstände und Gleichgewichtsstörungen ein; selten erscheinen Übelkeit, Erbrechen, Schweißausbruch und Pulsveränderung. Bei einer hysterischen Frau habe ich nach dem Ausspritzen des Ohres mit kaltem Wasser einen hysterischen Anfall beobachtet:

Digitized by Google
Original from UNIVERSITY OF CALIFORNIA
Generated on 2019-10-24 14:44 GMT / http://hdl.handle.net/2027/uc1.b3252762
Public Domain in the United States, Google-digitized / http://www.hathitrust.org/access_use#pd-us-google

es ist aber fraglich, ob dieser Anfall als Resultat der Labyrinthreizung zu betrachten ist.

Rhese sagt, daß die meisten Erscheinungen von den Veränderungen in der Blutzirkulation im Gehirn abhängig sind, und behauptet, daß nach jeder Ausspritzung des Ohres mit kaltem Wasser Pulsveränderungen eintreten. Als Ursache des Schwindels nimmt er auch psychische Momente an; derselben Meinung ist auch Hitzig.

Obgleich es nicht ausgeschlossen ist, daß in manchen Fällen die Veränderungen in der Blutzirkulation im zentralen Nervensystem die Ursache der Erscheinungen, welche wir neben dem kalorischen Nystagmus beobachten, bilden können, so müssen wir doch auch eine direkte Wirkung vom Vorhofapparat auf das Zentralnervensystem annehmen. Schwindel, scheinbare Bewegung äußerer Gegenstände sind ohne Zweifel zentralen Ursprunges.

Bárány war zuerst der Meinung, daß der labyrinthäre Schwindel immer mit dem Nystagmus einhergehen muß. Jansen beobachtete bei Labyrintherkrankungen nur selten Nystagmus ohne Schwindel. Spätere Beobachtungen vieler Forscher haben erwiesen, daß diese zwei Erscheinungen — Nystagmus und Schwindel — nicht immer nebeneinander vorkommen; es gibt Fälle nur mit Nystagmus und es gibt wiederum Fälle nur mit Schwindel.

Fälle mit labyrinthärem Schwindel ohne Nystagmus haben Hinsberg, Alexander, Rhese, Ruttin, Devranches, Leidler gesehen. Den Beweis, daß zwischen Nystagmus und Schwindel nicht notwendig ein Zusammenhang existieren muß, liefert ein Fall von V. Urbantschitsch, wo nach der Radikaloperation der Schwindel verschwand und der Nystagmus sogar größer wurde. Quix beobachtete Nystagmus während der Ausspritzung sogar 40 Minuten lang, obgleich der Schwindel schon vorher verschwunden war.

In meinen Untersuchungen war der Schwindel unter 230 Untersuchungen bei der Blickfixation auf die Seite 129mal, das ist in 56%, unter 143 Untersuchungen bei der Blickfixation geradeaus 83mal, das ist in 58% der Fälle, und beim Blick geradeaus in die Ferne unter 136 Untersuchungen nur 41mal, das ist in 30% der Fälle. In den meisten Fällen trat Nystagmus und Schwindel in demselben Moment auf, es gab aber auch Fälle, in welchen der Schwindel früher oder später als der Nystagmus erschien.

Daß der Schwindel vom Nystagmus nicht abhängt, haben wir auch darin einen Beweis, daß der Nystagmus verschwindet und der Schwindel oft noch eine Zeitlang weiterdauert. Man sieht z. B. in Fällen, in denen man den kalorischen Nystagmus bei der Blickfixation auf die Seite hervorgerufen hat, beim Blick geradeaus in die Ferne gewöhnlich keinen Nystagmus, der Schwindel aber kann weiter so stark sein, daß der Untersuchte nicht aufrecht sitzen kann.

Digitized by Google
Original from UNIVERSITY OF CALIFORNIA
Generated on 2019-10-24 14:44 GMT / http://hdl.handle.net/2027/uc1.b3252762
Public Domain in the United States, Google-digitized / http://www.hathitrust.org/access_use#pd-us-google

Meine Untersuchungen beweisen, daß der Schwindel bei der Blickfixation auf die Seite und geradeaus etwas mehr als in der Hälfte, beim Blick geradeaus in die Ferne weniger als in einem Drittel der Untersuchungen vorhanden ist. Es scheint also, daß die Tätigkeit der Augenmuskeln einen Einfluß auf das Vorkommen des Schwindels bei der kalorischen Prüfung besitzt.

In 10 Fällen habe ich bei der kalorischen Prüfung Schwindel ohne Nystagmus beobachtet.

Als Begleitsymptom des Nystagmus geben die Untersuchten das Gefühl der Bewegung äußerer Gegenstände an. Die Angaben über die Richtung dieser Bewegung sind verschieden: die Gegenstände gehen von einer Seite zur anderen, sie bewegen sich von einer Seite zur anderen und zurück, manchmal nähern sich die Gegenstände und entfernen sich; selten bewegen sie sich von oben nach unten; manchmal gehen manche Gegenstände in einer, die anderen in der entgegengesetzten Richtung. In einigen Fällen gaben die Untersuchten an, daß die Gegenstände sich neigten oder auf derselben Stelle zitterten, in den meisten Fällen aber, daß sie einen Kreis in der horizontalen oder vertikalen Ebene beschrieben.

Unter 230 Untersuchungen bei der Blickfixation auf die Seite ist das Gefühl der Bewegung äußerer Gegenstände 114mal, das ist in 48%, notiert, unter 143 Untersuchungen bei der Blickfixation geradeaus haben die Untersuchten 69mal, das ist in 48%, die scheinbare Bewegung äußerer Gegenstände angegeben; auf 136 Prüfungen beim Blick geradeaus in die Ferne wurde die scheinbare Bewegung äußerer Gegenstände nur 25mal, das ist in 18%, notiert. Diese Untersuchungen beweisen, daß die Tätigkeit der Augenmuskeln nicht nur auf die Auslösbarkeit des Nystagmus und das Erscheinen des Schwindels, sondern auch auf das Erscheinen der scheinbaren Bewegung äußerer Gegenstände einen Einfluß ausübt.

Das Gefühl der Bewegung äußerer Gegenstände kommt wie der Schwindel fast immer mit dem Nystagmus vor. In 5 Fällen haben die Untersuchten den Schwindel und das Gefühl der Bewegung äußerer Gegenstände angegeben, es war aber in diesen Fällen kein Nystagmus vorhanden. Viermal wurde die scheinbare Bewegung äußerer Gegenstände, aber kein Nystagmus und kein Schwindel notiert. Daraus folgt, daß das Gefühl der Bewegung äußerer Gegenstände von dem Nystagmus und von dem Schwindel unabhängig ist. Die scheinbare Bewegung äußerer Gegenstände dauert immer kürzer als der Schwindel.

Obgleich ich die Untersuchten speziell nach der Richtung der scheinbaren Bewegung äußerer Gegenstände ausgefragt habe, konnte ich keinen Zusammenhang zwischen der Richtung des Nystagmus und der Richtung scheinbarer Bewegung äußerer Gegenstände konstatieren. Die Angaben verschiedener

Generated on 2019-10-24 14:44 GMT / http://hdl.handle.net/2027/uc1.b3252762
Public Domain in the United States, Google-digitized / http://www.hathitrust.org/access_use#pd-us-google
Digitized by Google
Original from UNIVERSITY OF CALIFORNIA

Personen und sogar einer und derselben Person bei wiederholter Prüfung lauten sehr verschieden.

Es scheint mir, daß die Ursache dieser differenten Angaben in der schlechten Selbstbeobachtung liegt. Die Angaben über subjektive Empfindungen dürfen wir überhaupt nur cum grano salis annehmen. Die betreffenden Untersuchungen über subjektive Empfindungen bei der kalorischen Prüfung sollten an einem speziell ausgewählten und speziell geschulten Material gemacht werden; erst dann könnte man vielleicht sichere Resultate erhalten.

Über scheinbare Bewegung äußerer Gegenstände finden wir in der Literatur nur spärliche Anmerkungen (Lucae, Jacobsohn, Kipp, Stenger). Über die Richtung dieser Bewegung im Zusammenhang mit der Richtung des Nystagmus wissen wir nichts positives. Rhese meint, daß die Richtung der scheinbaren Bewegung nicht immer mit der Richtung des Nystagmus identisch ist.

In vielen Fällen war ich imstande, Gleichgewichtsstörungen zu konstatieren. Die Gleichgewichtsstörungen waren oft schon in sitzender Position bemerkbar. Die Untersuchten gaben an, daß sie nach hinten gezogen werden, selten wurde angegeben, daß sie auch einen Zug nach der Seite verspüren. In stehender Position haben die Untersuchten angegeben, daß sie nach hinten und nach der ausgespritzten Seite gezogen wurden, manchmal schwankten dabei die Untersuchten nach hinten und nach der ausgespritzten Seite, sogar bei offenen Augen.

In manchen Fällen konnte man beim Gehen ein Abweichen nach der ausgespritzten Seite konstatieren, dabei gaben die Untersuchten oft an, daß sie einen Unterschied in den unteren Extremitäten spüren, z. B. daß das Bein auf der ausgespritzten Seite schwerer oder schwächer ist. Das Abweichen nach der ausgespritzten Seite war in vielen Fällen auch bei offenen Augen deutlich.

Auf das Abweichen beim Gehen bei der kalorischen Prüfung hatte zuerst Buys aufmerksam gemacht. Buys untersuchte mit geschlossenen Augen; er sagt, daß diese Reaktion vom Nystagmus unabhängig ist: der Versuch fiel auch positiv aus, wenn kein Nystagmus vorhanden war. Quix behauptet, daß das Abweichen nur bei geschlossenen Augen zu konstatieren ist, bei offenen Augen korrigiert der Untersuchte leicht das Abweichen.

Meine Untersuchungen beweisen, daß das Abweichen beim Gehen auch mit offenen Augen vorkommen kann; diese Reaktion ist vom Nystagmus nicht abhängig.

Gèzes betrachtet das Abweichen beim Gehen als ein sehr wichtiges Symptom. Er sagt, daß ein normaler Mensch sich mit geschlossenen Augen immer in gerader Linie bewegt. Wenn man eines der Labyrinthe reizt, so weicht ein normaler Mensch beim Gehen nach vorn nach der nicht gereizten Seite, beim Gehen nach hinten nach der gereizten Seite ab.

Generated on 2019-10-24 14:44 GMT / http://hdl.handle.net/2027/uc1.b3252762
Public Domain in the United States, Google-digitized / http://www.hathitrust.org/access_use#pd-us-google
Digitized by Google
Original from UNIVERSITY OF CALIFORNIA

Zu derselben Kategorie der Erscheinungen gehört auch die von E. Urbantschitsch beobachtete Neigung des Kopfes bei geschlossenen Augen auf die ausgespritzte Seite beim Ausspritzen des Ohres mit kaltem Wasser. Auf dieses Symptom macht später auch Baldenweck aufmerksam.

Die Gleichgewichtsstörungen, welche man bei der kalorischen Prüfung beobachtet, sind von keinen konkomitierenden Erscheinungen abhängig. Ich habe Fälle beobachtet, wo bei der kalorischen Prüfung außer Gleichgewichtsstörungen keine anderen Erscheinungen zu konstatieren waren. Schon Jansen hatte auf eine gewisse Unabhängigkeit der Gleichgewichtsstörungen von anderen Symptomen bei Labyrintherkrankungen aufmerksam gemacht. Er sagt, daß der Nystagmus in der Regel früher als die Gleichgewichtsstörungen aufhört.

Es unterliegt keinem Zweifel, daß die Gleichgewichtsstörungen, welche wir bei Labyrintherkrankungen und bei der kalorischen Prüfung sehen, ihre Ursache in der veränderten Tätigkeit der Körpermuskulatur haben; worin aber diese veränderte Tätigkeit liegt, können wir nicht sagen. Ob wirklich eine Verminderung der Kraft der entsprechenden Körpermuskulatur vorkommt, wie viele Untersucher angeben, kann man jetzt positiv nicht behaupten.

Die Untersucher, welche experimentell arbeiten, nehmen eine Schwächung der Körpermuskulatur auf der Seite des verletzten Labyrinthes an. Magnus und de Kleijn und Rothfeld nehmen die Veränderungen in der Innervation der Körpermuskulatur an.

Was klinische Untersuchungen betrifft, so haben einige Forscher, wie Kümmel, Stein, Rugani, Herzfeld, Wanner, Torreto, eine Schwächung äußerer Kraft der Extremitäten auf der kranken Seite gefunden, die anderen wiederum, wie Stenger, Passow, Eschweiler, haben keine Veränderungen konstatiert. Viele Forscher haben auch das Abweichen fast immer nach der Seite des erkrankten Labyrinths beobachtet.

Beck und Biach haben Kniereflexe bei der kalorischen Prüfung untersucht; sie haben gefunden, daß die Kniereflexe bei dem Ausspritzen des Ohres mit kaltem Wasser auf der Seite des ausgespritzten Ohres erhöht waren, beim Ausspritzen mit heißem Wasser steigerten sich die Kniereflexe auf der Seite des nicht ausgespritzten Ohres.

Wenn wir die Erscheinungen, welche nach der Ausspritzung des Ohres mit kaltem Wasser auftreten, mit den Erscheinungen, welche man bei Tierexperimenten nach einseitiger Verletzung oder Exstirpation des Labyrinths oder mit den Symptomen, welche man klinisch bei einseitiger Zerstörung des Labyrinths sieht, vergleichen, so fällt die große Ähnlichkeit, wenn nicht Identität auf. Die Art des Nystagmus, der Charakter der Begleiterscheinungen sind in allen diesen Fällen so ähnlich, daß man bei ihnen dieselbe Ursache annehmen muß. Wenn wir die Resultate der Experimente und die Resultate klinischer

Digitized by Google
Original from UNIVERSITY OF CALIFORNIA
Generated on 2019-10-24 14:44 GMT / http://hdl.handle.net/2027/uc1.b3252762
Public Domain in the United States, Google-digitized / http://www.hathitrust.org/access_use#pd-us-google

Untersuchungen berücksichtigen, so müssen wir sagen, daß man bei der kalorischen Prüfung mit kaltem Wasser dieselben Erscheinungen wie nach der Verletzung respektive Zerstörung des Labyrinths bekommt.

In der Deutung dieser Erscheinungen ist man bis jetzt nicht einig. Während ein Teil der Autoren dieselben als Ausfallserscheinungen betrachtet, haben sich die anderen der Reiztheorie angeschlossen. Es scheint richtiger zu sein, diese Erscheinungen als Ausfallserscheinungen zu betrachten. Es unterliegt keinem Zweifel, daß man imstande ist, viele von diesen Erscheinungen lange nach der Operation respektive nach dem Ausheilen des krankhaften Prozesses im Labyrinth zu entdecken.

Wenn wir nicht nur Nystagmus allein, sondern auch andere Erscheinungen, welche nach dem Ausspritzen des Ohres mit kaltem Wasser auftreten können, berücksichtigen, so überzeugen wir uns, daß keine von den herrschenden Theorien diese Erscheinungen einwandfrei erklärt. Die Theorie von Bárány erklärt ausgezeichnet Nystagmuserscheinungen, läßt aber im Stich bei der Deutung der Begleiterscheinungen; mit der Theorie von Hitzig können wir das Wesen der Gleichgewichtsstörungen leicht verstehen, sie läßt aber im Stich bei der Erklärung der Nystagmuserscheinungen. Bei dem heutigen Stande unseres Wissens muß die Frage über die Art der Entstehung des Nystagmus und der Begleiterscheinungen bei der kalorischen Prüfung unentschieden bleiben. Ohne die Möglichkeit der Entstehung der Strömungen der Lymphe im Vorhofapparat zu verneinen, muß man bemerken, daß kein Grund vorliegt, die direkte Wirkung der Kälte respektive Wärme auf die Endigungen oder auf den Nervus vestibularis selbst in Abrede zu stellen.

Fassen wir die Resultate unserer Untersuchungen zusammen, so kommen wir zu folgenden Schlüssen:

1. Die Entstehung des kalorischen Nystagmus hängt nicht nur von den äußeren Verhältnissen (Fortleitung der Kälte respektive der Wärme), sondern auch von dem Zustand des Vorhofapparates ab.

2. Die Zeit des Erscheinens des kalorischen Nystagmus ist bei normalen Fällen und bei Fällen mit Affectio labyrinthi verschieden; sie hängt nicht nur von den äußeren Verhältnissen, sondern auch von dem Zustand des Vorhofapparates ab.

3. Bei den Labyrinthkrankheiten mit Schwindel sieht man öfter Fälle mit herabgesetzter Erregbarkeit des Vorhofapparates, dagegen kommen bei den Labyrinthkrankheiten ohne Schwindel öfter Fälle mit erhöhter Erregbarkeit des Vorhofapparates vor.

4. Als Ursache des Schwindels muß man eher die herabgesetzte als die erhöhte Erregbarkeit des Labyrinths annehmen.

Generated on 2019-10-24 14:44 GMT / http://hdl.handle.net/2027/uc1.b3252762
Public Domain in the United States, Google-digitized / http://www.hathitrust.org/access_use#pd-us-google
Digitized by Google
Original from UNIVERSITY OF CALIFORNIA

5. Katarrhalische und akut-entzündliche Veränderungen des Mittelohres haben als Folge die Herabsetzung der Auslösbarkeit des Nystagmus.

6. Es scheint, daß bei chronischer Mittelohreiterung die Fälle mit herabgesetzter Erregbarkeit des Vorhofapparates überwiegen.

7. Sogar bei normalen Fällen zeigt der kalorische Nystagmus, was die Zeit des Erscheinens betrifft, bei verschiedenen Individuen große Unterschiede, so daß ein Vergleich verschiedener Fälle kaum möglich ist.

8. Der kalorische Nystagmus ist bei einem und demselben Individuum keine konstante Größe; bei wiederholter Prüfung bekommt man mehr oder weniger verschiedene Resultate.

9. Bei der vergleichenden Prüfung beider Ohren bei einem und demselben Individuum bekommt man sogar bei normalen Fällen meistens größere oder geringere Unterschiede in der Auslösbarkeit des Nystagmus; wir haben keinen Grund zu behaupten, daß die Erregbarkeit beider Labyrinthe physiologisch gleich ist.

10. Die Ursache, daß der kalorische Nystagmus keine individuell konstante Größe ist, kann in den äußeren Verhältnissen liegen; nicht ausgeschlossen sind auch Veränderungen im Reflexbogen in den physiologischen Grenzen, was die Auslösbarkeit des Nystagmus beeinflussen kann.

11. Die Begleiterscheinungen, wie Schwindel, Gleichgewichtsstörungen, scheinbare Bewegung äußerer Gegenstände, sind vom Nystagmus unabhängig, sie hängen auch voneinander nicht ab und können einzeln zur Erscheinung kommen.

12. Die Akkommodation begünstigt in den meisten Fällen die Auslösbarkeit des kalorischen Nystagmus, und zwar bei der Blickrichtung auf die Seite des Nystagmus mehr als bei der Blickrichtung nach vorn; es kommen aber ziemlich oft Fälle vor, bei welchen der kalorische Nystagmus bei der Akkommodation nach vorn leichter auslösbar ist als bei der Akkommodation auf die Seite.

13. Es kommen Fälle vor, bei welchen die Akkommodation nach vorn das Auftreten des kalorischen Nystagmus verspätet.

14. Die Akkommodation hat einen großen Einfluß nicht nur auf das Auftreten des kalorischen Nystagmus, sondern hängen auch die Begleiterscheinungen gewissermaßen von ihr ab: bei der Akkommodation kommen die Begleiterscheinungen öfter zur Beobachtung als bei der Prüfung beim Blick in die Ferne.

15. Die Erscheinungen, welche man beim Ausspritzen des Ohres mit kaltem Wasser sieht, sind den Erscheinungen, welche man bei Tierexperimenten nach der Verletzung respektive Exstirpation des Labyrinths und den Erschei-

Generated on 2019-10-24 14:44 GMT / http://hdl.handle.net/2027/uc1.b3252762
Public Domain in the United States, Google-digitized / http://www.hathitrust.org/access_use#pd-us-google
Digitized by Google
Original from UNIVERSITY OF CALIFORNIA

nungen, welche man klinisch nach der Zerstörung des Labyrinths beobachtet, ähnlich, wenn nicht identisch.

16. Keine von den herrschenden Theorien kann uns alle Symptome, welche beim Ausspritzen des Ohres mit kaltem Wasser auftreten, einwandfrei erklären.

17. Ohne die Möglichkeit der Entstehung der Strömungen der Lymphe im Labyrinth in Abrede zu stellen, muß man auch die direkte Wirkung der Kälte respektive der Wärme auf die Nervenendigungen oder auf den Nervus vestibularis selbst in Betracht ziehen.

Methylenblausilber bei eitrigen Mittelohrentzündungen.

Vortrag, gehalten in der Österr. otolog. Gesellschaft am 27. April 1914.

Von Dr. **Ernst Urbantschitsch.**

Methylenblau mit Silber zu einem Mittel zu vereinen, erschien mir ein glücklicher Gedanke, da ersteres eine — besonders bei infektiösen Erkrankungen — schon lange erprobte Substanz ist (ich verweise diesbezüglich auf die Untersuchungen Ehrlichs sowie die ausgedehnten Versuche Escherichs an der Grazer Kinderklinik) und ich der Ansicht bin, daß färbigen beziehungsweise färbenden Medikamenten häufig eine besondere Heilkraft innewohnt (Thigenol, Teer, Pikrin etc.); andrerseits ist der große therapeutische Wert des Silbers allgemein bekannt und speziell in der Otologie leistet die Behandlung mit Silbersalzen ganz vorzügliche Dienste (Argentum nitricum, Ichthargan, Protargol, Kollargol, Elektrargol etc.).

Daß nunmehr aus den genannten beiden Substanzen eine neue Verbindung — das „Methylenblausilber" — hergestellt wird, ist ein Verdienst von A. v. Müller-Deham und A. Edelmann[1]), die das Mittel allerdings weniger für lokale als allgemein-septische Prozesse, akuten Gelenkrheumatismus etc., in Anwendung brachten. Sonst wurde das Mittel bisher nur, soweit mir bekannt ist, bei Gonorrhöe, Furunkulosis und Bubo suppurativus angewendet und soll besonders bei letzterem günstige Resultate gezeitigt haben (eine Publikation darüber steht noch aus).

Da das Medikament noch nicht im Handel ist, wurde mir ein größeres Versuchsquantum von der Firma E. Merck in Darmstadt, der die Herstellung des Mittels übertragen worden war, freundlichst zur Verfügung gestellt, wo-

[1]) S. Naturforscher- und Ärzteversamml., Wien, September 1913, und D. m. W. 1913. Nr. 47: „Neue therapeutische Versuche bei allgemeinen und lokalen Infektionen."

Generated on 2019-10-24 14:44 GMT / http://hdl.handle.net/2027/uc1.b3252762
Public Domain in the United States, Google-digitized / http://www.hathitrust.org/access_use#pd-us-google
Digitized by Google
Original from UNIVERSITY OF CALIFORNIA

durch ich in die Lage versetzt wurde, sowohl in meiner Privatordination wie in dem von mir geleiteten Ambulatorium für Ohrenkranke des k. k. Kaiser Franz Josef-Spitales in Wien umfassende Versuche anzustellen.

Methylenblausilber ist ein intensiv blaues Pulver, das in Wasser leicht löslich ist, 24% Silber enthält, die färberischen Eigenschaften des Methylenblaus aufweist und kolloid ist. Wie groß seine baktericide Kraft ist, geht (nach der erwähnten Publikation von Edelmann und Müller-Deham) schon daraus hervor, daß es auf die gewöhnlichen Eitererreger (Staphylo- und Streptokokken), auf Bacterium coli und Fäulnisbakterien noch in einer Verdünnung von 1 : 160.000 keimtötend wirkt, während im Blute, wo viele Antiseptika versagen, noch die Verdünnung von 1 : 30.000 eine sterilisierende, 1 : 80.000 noch eine stark entwicklungshemmende Wirkung entfaltet. Von großer Wichtigkeit für die externe Medikation ist auch der Umstand, daß das Mittel per os vom Versuchstier nahezu unbeschränkt vertragen wird, also nicht toxisch wirkt.

Zur Behandlung habe ich Methylenblausilber in zweifacher Form angewandt: 1. als Lösung und 2. als Pulver.

Zur Herstellung der Lösung verwende ich den Inhalt einer Phiole à 0·1 oder 0·2 des Pulvers in 10 cm^3 destillierten Wassers, demnach eine 1—2%ige Solution. Anfangs bereitete ich die Lösung mit steriler physiologischer Kochsalzlösung, kam jedoch bald hiervon ab, da sich in dem betreffenden Glas ein Bodensatz bildete (wahrscheinlich eine Verbindung des Chlors aus dem Kochsalz mit einem Teil des Silbers zu Chlorsilber), der bei Verwendung von bloß destilliertem Wasser nicht auftritt.

Von dieser Lösung werden mehrere Tropfen in das vorher gut gereinigte Ohr für etwa 1 Minute eingeträufelt, worauf man die Flüssigkeit wieder durch Neigung des Kopfes (so daß das zu behandelnde Ohr nach unten gerichtet ist) auslaufen läßt. Ein nachträgliches Austupfen der Paukenhöhle mit kleinen sterilen Tupfern scheint den Erfolg zu beeinträchtigen, wahrscheinlich weil durch die noch so vorsichtig vorgenommene Manipulation der zarte Ätzschorf mit entfernt oder doch gestört wird. Ich habe deshalb in letzterer Zeit die Paukenhöhle nach der Behandlung nicht mehr berührt, sondern, nachdem die ganze überschüssige Flüssigkeit ausgetropft war, den Gehörgang nur außen mit Watte oder einem Stückchen steriler weißer Gaze verschlossen.

In den Fällen einer eitrigen Tubenerkrankung empfiehlt es sich, zunächst die Paukenhöhle zu reinigen, dann das in der Ohrtrompete befindliche Sekret durch Luftkompression im äußeren Gehörgang („Fistelsymptomversuch") zu entfernen, hierauf einige Tropfen der Lösung einzuträufeln, nunmehr die Luftkompression zu wiederholen und so das Mittel durch die Tube durchzutreiben. (Die Pat. schnauben beziehungsweise spucken nach dieser Prozedur blaue Flüssigkeit aus, worauf selbe aufmerksam zu machen sind!)

Digitized by Google
Original from UNIVERSITY OF CALIFORNIA
Generated on 2019-10-24 14:44 GMT / http://hdl.handle.net/2027/uc1.b3252762
Public Domain in the United States, Google-digitized / http://www.hathitrust.org/access_use#pd-us-google

Infolge der großen Färbekraft der Lösung ist natürlich besondere Vorsicht geboten, daß selbe nur mit Paukenhöhle und Gehörgang in Berührung kommt! (Übrigens läßt sich eine eventuelle Blaufärbung der Haut mit Hilfe von Wasser leicht beseitigen.) Auffallend ist jedenfalls, wie ungemein intensiv sich die Paukenhöhle bei der Behandlung blau färbt, eine Blaufärbung, die nicht nur bei trocken bleibendem Ohr noch nach Monaten wahrzunehmen ist, sondern selbst bei bestehender Eiterung, wenn das Ohr nicht ausgespritzt oder sonstwie gereinigt wird, noch lange anhält.

Zwecks Trockenbehandlung habe ich Methylenblausilber mit Borsäure gemischt als Pulver verwendet:

Rp. Methylenblausilber . . . . . 0·1
Acidi borici . . . . . 10·0
M. f. pulvis subtilissime pulverisatus.
S. 1% Methylenblausilberborsäure.

Es ist ein lichtblaues, feines Pulver, das sich nicht zu Klümpchen ballt, sich daher in sehr zarter Schiche auf die Schleimhaut aufblasen läßt und eine ausgesprochene Blaufärbung der insufflierten Partien bewirkt.

Indikationsgebiet: *a)* Für die Instillationen eignen sich: 1. alle eitrigen Schleimhautentzündungen der Paukenhöhle mit genügend großer Perforationsöffnung des Trommelfelles, so daß das Mittel leicht in die Paukenhöhle ein- und ausfließen kann; 2. Tubeneiterungen, wenn zum Beispiel infolge des kindlichen Alters, besonderer Empfindlichkeit oder dgl. das von mir angegebene Verfahren[1]) nicht durchgeführt werden kann; 3. als Nachbehandlung nach Totalaufmeißelung der Mittelohrräume (ohne Tamponade), wenn keine allzu starke Sekretion vorhanden ist; 4. Zur Behandlung von Nasen- und insbesonders Nasenrachenkatarrhen (an Stelle der üblichen Lapisbehandlung).

Im allgemeinen scheinen sich besonders die Fälle zur Methylenblausilbereinträuflung zu eignen, die man bisher mit Lapis behandelt hat, vor dem das Mittel aber den Vorzug hat, intensiver und dabei doch reizloser zu wirken.

b) Für die Pulverbehandlung eignen sich Fälle mit großer Trommelfellperforation und nur geringer Sekretion.

Im Nachfolgenden erlaube ich mir, einige Beispiele von günstigen Erfolgen der Methylenblausilberbehandlung mitzuteilen, wobei ich aber ausdrücklich bemerken will, daß es sich nur um Beispiele handelt; daß ich einerseits noch über viele andere günstige Erfolge verfüge, andrerseits aber auch natürlich eine Reihe von Fällen sah, in denen der Erfolg ausblieb.

---

[1]) Siehe Ernst Urbantschitsch, „Tubeneiterungen", diese Monatsschrift, 1909, Nr. 7.

Digitized by Google
Original from UNIVERSITY OF CALIFORNIA
Generated on 2019-10-24 14:44 GMT / http://hdl.handle.net/2027/uc1.b3252762
Public Domain in the United States, Google-digitized / http://www.hathitrust.org/access_use#pd-us-google

1. Fräulein A. K., 16 Jahre, vor 2 Jahren rechts radikal operiert; seit Januar 1914 rezidivierende Eiterung im operierten Ohr, die auf verschiedene Behandlung (Instillationen mit Perhydrol und Salicylspiritus, Trockenbehandlung mittelst Tamponade etc.) nicht zum Stillstand kommt. 25. III. Einträuflung von M.-B.-S. [1]) Als Pat. sich am 7. IV. wieder zeigte, war das Ohr vollständig trocken (nach Angabe der Pat. seit der M.-B.-S.-Behandlung). Ende Mai, als ich Pat. wiedersah, gleich günstiger Befund.

2. Frau R., ca. 36 Jahre. Vor 10 Jahren radikal operiert. Seit November 1913 Otorrhoerezidiv. Seit dieser Zeit Behandlung wie Fall 1. Besserung, doch stets noch geringe Sekretion. 20. III. 1914: M.-B.-S.-Instillation ins Ohr, Pinselung von Nasen- und Nasenrachenraum mit der gleichen Lösung. 24. III.: Ohr trocken; 25. IV. und 24. V.: desgleichen.

3. Frl. H. B., ca. 30 Jahre. Otitis media purulenta chronica sinistra cum exacerbatione acuta seit November 1913. Behandlung mit Alkoholinstillationen, Argentum nitricum, Trockenbehandlung, alles ohne Erfolg. Ein vom Antrum aus sich vorschiebender breitbasiger Polyp trotzt der Behandlung. Anläßlich eines Konsiliums wird Radikaloperation vorgeschlagen, doch kann sich Pat. zunächst nicht hierzu entschließen; deshalb M.-B.-S.-Instillation am 21. und 24. III. 1914. 28. III.: Ohr trocken, Polyp verschwunden. 16. IV.: gleicher Befund.

4. Herr E., ca. 64 Jahre. Pat. hatte früher eine eitrige Mittelohrentzündung linkerseits, die im März 1914 rezidivierte. Pat. stand durch mehrere Wochen ohne Erfolg in spezialärztlicher Behandlung und entschloß sich daher endlich, zu mir nach Wien zu fahren. 10. IV.: M.-B.-S.-Instillation mit Durchtreibung durch die Ohrtrompete. 11. IV.: Ohr vollständig trocken. Pat. fährt zur Erholung für 1 Woche nach Venedig und bleibt diese Zeit ohne Behandlung. 18. IV.: Gleich günstiger Zustand; Heimreise.

5. Frl. S. G., ca. 20 Jahre. Seit 5 Wochen äußerst starke Otorrhoe, die schon früher einmal bestanden haben soll. Im hinteren unteren Quadranten des linken Trommelfells eine erbsengroße, runde Perforation. 8. IV.: Instillation von M.-B.-S. 10. IV.: Ohr vollständig trocken. 21. IV.: Trockene Trommelfellperforation.

6. Frl. M. K., ca. 20 Jahre. Totalaufmeißelung der Mittelohrräume am 12. II. 1914. Wegen anhaltender Sekretion Tamponade der Wundhöhle bis 15. IV. An diesem Tage versuchsweise Insufflation von M.-B.-S.-Borsäure. 18. IV.: Operationshöhle vollständig trocken.

7. Frl. J. M., 20 Jahre. Totalaufmeißelung der Mittelohrräume am 6. XII. 1913. Der Heilungsverlauf ist sehr träge, starke Sekretion. Tamponade bis 8. IV., dann versuchsweise M.-B.-S.-Instillation am 11. und 14. IV., M.-B.-S.-Borsäure-Insufflation am 18. und 20. IV. 22. IV: Vollständig geheilt aus der Behandlung entlassen.

8. Frl. E. Z., 10 Jahre. Totalaufmeißelung der Mittelohrräume am 3. III. 1914; bis 8. IV.: Tamponadebehandlung. 10. und 14. IV.: M.-B.-S. 20. IV.: Komplett geheilt aus der Behandlung entlassen.

---

[1]) Hier und in den folgenden Krankengeschichten Abkürzung für Methylenblausilber (1%).

Digitized by Google
Original from UNIVERSITY OF CALIFORNIA
Generated on 2019-10-24 14:44 GMT / http://hdl.handle.net/2027/uc1.b3252762
Public Domain in the United States, Google-digitized / http://www.hathitrust.org/access_use#pd-us-google

9. J. F., 26 Jahre. Seit 6 Jahren rechtsseitig Otorrhoe, die zeitweise pausierte. Im Januar 1914 neuerliche Exacerbation mit Kopfschmerzen in der rechten Schläfengegend. Radikaloperation am 19. Februar 1914; Eröffnung eines Schläfenlappenabszesses am 6. März 1914. Bis 13. III. Tamponade des Hirnabszesses, ab 14. III. nur mehr der Radikaloperationshöhle. 18. IV.: Einträufelung von 1% Methylenblausilberlösung durch den Meatus auditorius externus und retroauriculär. 20. IV.: Ohr trocken, retroauriculär keine Tamponade mehr. 22. IV.: Pat. wird geheilt entlassen.

In unmittelbarem Anschluß an 6 Operationen (Totalaufmeißelung der Mittelohrräume beziehungsweise Aufmeißelung des Warzenfortsatzes) habe ich die Wundhöhle versuchsweise vor der Tamponade mit M.-B.-S.-Lösung behandelt. Die Wundheilung wurde dadurch jedoch nicht günstig beeinflußt, so daß ich von weiteren analogen Versuchen absah.

Die obigen kurzen Krankengeschichten stellen, wie erwähnt, nur einen kleinen Bruchteil meiner Beobachtungen dar und sollen ausschließlich als Illustrationsproben gelten. Ich möchte nochmals ausdrücklich betonen, daß in vielen Fällen auch mit Methylenblausilber kein Erfolg zu erzielen ist. Immerhin sind aber manche damit behandelte Fälle so auffallend günstig, daß es wohl der Mühe wert erscheint, diesem Mittel Beachtung zu schenken und es in den otiatrischen Arzneischatz aufzunehmen.

Vereinsberichte.

Österreichische Otologische Gesellschaft.

Sitzung vom 27. April 1914.

Vorsitzender: H. Frey.
Schriftführer: E. Urbantschitsch.

Zum Mitgliede wird gewählt Herr Dr. Neumark (Mähr.-Ostrau).

I. V. Urbantschitsch: **Behandlung von Pruritus auris mit Radium.**

V. Urbantschitsch stellt eine 46jährige Pat. vor, die seit 8 Jahren an Ekzem beider Gehörgänge und an einem äußerst quälenden Pruritus litt. Die Juckanfälle traten innerhalb der 8 Jahre bei Tag und Nacht, besonders heftig des Morgens auf und gingen nur auf kurze Zeit ($^1/_2$—1 Stunde) zurück. Pat., die infolge des Pruritus auch psychisch alteriert war, hatte verschiedene Behandlungen ohne Erfolg vorgenommen und besuchte im März d. J. das klinische Ambulatorium.

Die Untersuchung ergab ein auf den knorpelig-membranösen Gehörgang beider Seiten beschränktes schuppiges Ekzem. Urbantschitsch unterzog Pat. vor allem wegen des angegebenen Pruritus einer Behandlung mit Radium, und zwar wurde am 26. III. in jeden Gehörgang ein rundlicher Radiumkörper von 12 *mg* R.-Metall auf 5 Minuten eingelegt. 2 Tage später, am 28. III., erschien Pat. im Ambulatorium mit der Angabe, daß der Pruritus nur mehr zeitweise und bedeutend abgeschwächt auftrete. Nach einer abermaligen Bestrah-

Digitized by Google
Original from UNIVERSITY OF CALIFORNIA
Generated on 2019-10-24 14:44 GMT / http://hdl.handle.net/2027/uc1.b3252762
Public Domain in the United States, Google-digitized / http://www.hathitrust.org/access_use#pd-us-google

lung (in Summe 1·2 *mg*-Stunden) verminderte sich der Pruritus weiters und tritt (1 Monat nach Beginn der Behandlung) nur spurweise auf. Urbantschitsch teilt mit, daß er in mehreren anderen Fällen von Pruritus ähnliche gute Resultate mit Radium erzielte, darunter befinden sich 2 Fälle, in denen die Behandlung vor 2 Jahren erfolgt war, ohne daß bisher erneuerte Anfälle aufgetreten wären.

II. O. Beck: **Gleichgewichtsstörung bei beiderseitiger luetischer Vestibularausschaltung.**

Der 25jähr. Pat. war angeblich immer gesund. Im August 1910 Initialsklerose. Nach 1 Monat Papeln im Halse. Hg-Kur. Oktober 1910 Rezidiv. 17. X. 1910 Salvarsan intramuskulär. Rückgang aller luetischen Erscheinungen. 20 Tage nach der Injektion setzte plötzlich starker Schwindel, Erbrechen und Gleichgewichtsstörungen ein und Schwerhörigkeit links. Nach weiteren acht Tagen bemerkte der Pat. eine Abnahme des Gehörs rechts. 30 Tage nach der Injektion trat links eine Facialisparese in allen 3 Ästen auf. Das Gehör nahm beiderseits progredient ab, so daß 40 Tage post injectionem beiderseits komplette Taubheit bestand. Diese Taubheit bestand durch 14 Tage. Da sich der Pat. auf einer langen Seereise befand, konnte keine Behandlung eingeleitet werden. In den nächsten 15 Tagen kehrte das Gehör auf dem rechten Ohr langsam wieder. Anfang Januar 1911, als der Pat. wieder nach Europa kam, erhielt er eine Salvarsaninjektion und 10 Hg-Injektionen. 3 Monate später verschwand die Facialislähmung. Da sich das Gehör nicht besserte, die Schwindelerscheinungen, wenn auch nicht so intensiv wie früher, fortbestanden, erhielt er, da der Wassermann negativ war, 15 Pilocarpininjektionen. Der Zustand änderte sich nicht. Im Juni 1911 3 Salvarsaninjektionen und 6 Calomelinjektionen. Der Zustand blieb unverändert. Im August und September hörte er Anrufe auf 4 *m* mit dem rechten Ohr. Der Schwindel ließ nach. Ende Oktober sank das Gehör rechts so bedeutend, daß er sich kaum mit seiner Umgebung verständigen konnte. Trotz negativem Wassermanns eine vierte Salvarsaninjektion und 6 Calomelinjektionen. Sein Zustand blieb unverändert. Januar 1912 30 Einreibungen, hernach angeblich Besserung des Gehörs rechts. Der Wassermann war auch vor dieser Behandlung negativ und blieb es bis heute.

Im Jahre 1912 machte der Pat. 2 Pilocarpinkuren durch und erhielt 15 Injektionen mit Fibrolysin. Da sein Gehör sich nicht besserte, ferner von Zeit zu Zeit starke Schwindelattacken auftraten, suchte er die Wiener Ohrenklinik auf. Der Pat. erzählt auch, daß er seit einem halben Jahre fast täglich in der linken Kopfseite Krämpfe verspüre, als ob sich die ganze linke Seite zusammenzöge. Diese Krämpfe gehen mit sehr großen Schmerzen einher, öfters weiß er, wann diese Anfälle auftreten werden, da er zirka eine halbe Stunde vorher unangenehme Parästhesien an der linken Ohrmuschel und im Gehörgange verspüre.

Befund: Trommelfell beiderseits normal.

Links: komplette Taubheit.

Rechts: Konv.-Spr. 5*m*, Fl.-Spr. $^1/_2$ *m*; W → l. R rechts positiv, Luftleitung verkürzt, Knochenleitung stark verkürzt. Obere Tongrenze herabgesetzt. Die auf den linken Warzenfortsatz aufgesetzte Stimmgabel wird rechts gehört.

Geringer horizontal-rotatorischer Nystagmus bei extremer Blickrichtung nach rechts, respektive links. Bei Blick geradeaus, nach oben oder unten kein Nystagmus.

Digitized by Google
Original from UNIVERSITY OF CALIFORNIA
Generated on 2019-10-24 14:44 GMT / http://hdl.handle.net/2027/uc1.b3252762
Public Domain in the United States, Google-digitized / http://www.hathitrust.org/access_use#pd-us-google

Bei Anstellung des Rhombergschen Versuches Tendenz, nach links hinten zu fallen, die Fallrichtung besteht auch bei Veränderung der Kopfstellung. Beim Gehen mit geschlossenen Augen Abweichen nach links. Zeigeversuch typisch.

10mal rechts kein Nystagmus, kein Schwindel. Ausfall der Zeigereaktion. Keine Drehnachempfindung.

10mal links kein Nystagmus, kein Schwindel, Ausfall der Zeigereaktion. Keine Drehnachempfindung.

Rechts (kalorisch kalt und heiß): kein Nystagmus, kein Schwindel, keine Zeigereaktion.

Links (kalorisch kalt und heiß): kein Nystagmus, kein Schwindel, keine Zeigereaktion.

Wassermann negativ, Nerven-, interner, Augenbefund negativ.

Es handelt sich also um einen Pat., der infolge einer mit Salvarsan behandelten Lues links komplett ertaubt ist. Die Vestibularapparate beider Seiten sind vollkommen unerregbar. Nach Labyrinthreizung bestehen keine zentralen Labyrinthreaktionen. Die Drehnachempfindung ist total erloschen. Vor 2 Jahren hatte ich in dieser Gesellschaft 2 Fälle vorgestellt, die ebenfalls beide Vestibularapparate für kalorische und Drehreize komplett ausgeschaltet hatten. Bei dem einen Kranken bestand eine kongenitale Lues, bei dem anderen eine akquirierte. Obgleich bei beiden Pat. nach Labyrinthreizung kein Nystagmus auslösbar war, bestand bezüglich der vestibularen Reaktionsbewegungen ein wesentlicher Unterschied zwischen beiden Kranken.

Die kongenitale Lues zeigte bei Labyrinthreizung typisches Vorbeizeigen im Sinne der langsamen Nystagmuskomponente. Die Fallrichtung war typisch, Drehempfindung und Drehnachempfindung wurden deutlich gefühlt und prompt angegeben. Bei der akquirierten Lues war dies nicht der Fall. Der vorgestellte Kasus zeigt mit dem eben erwähnten große Ähnlichkeit. Nicht sicher kann aber die Gleichgewichtsstörung erklärt werden. Auf Grund der Anamnese dürfte die Vestibularausschaltung auf jene Attacke im Jahre 1910 zurückdatieren und der Prozeß als luetische basale Meningitis zu deuten sein. Lumbalpunktion wurde vom Pat. verweigert. Man muß annehmen, daß seit jener Zeit eine vollkommene Akkommodation stattgefunden hat, so daß diese groben, derzeit noch bestehenden Gleichgewichtsstörungen beim Rhomberg und beim Gehen kaum als vestibulär zu deuten sind. Auch ist es merkwürdig, daß diese Gleichgewichtsstörung konstant nach links gerichtet ist. Obgleich derzeit keine sonstigen Symptome für die linke hintere Schädelgrube sprechen, glaube ich dorthin die Ursache der Gleichgewichtsstörungen lokalisieren zu sollen. Die Schmerz- respektive Krampfanfälle sind wohl als Gefäßkrämpfe nach Analogie einer Angina pectoris zu deuten. Stein hat sie als Otolgia angiosclerotica bezeichnet. Bei 2 Tabikern und bei einer beginnenden progressiven Paralyse habe ich derartige Gefäßkrämpfe gesehen.

Diskussion.

Bárány: Dr. Beck war so freundlich, mir den Pat. vor der Sitzung zu zeigen, und ich konnte mich überzeugen, daß Pat. keinerlei Reaktionen nach Drehung aufweist. Nun hat Dr. Fischer, Assistent der neurologischen Klinik in Prag, vor einiger Zeit eine Anzahl neuer Erscheinungen über den Zeigeversuch beschrieben. Läßt man den Zeigeversuch bei einem Normalen zunächst bei gerader Kopfstellung ausführen, so zeigt der Betreffende richtig.

Digitized by Google
Original from UNIVERSITY OF CALIFORNIA
Generated on 2019-10-24 14:45 GMT / http://hdl.handle.net/2027/uc1.b3252762
Public Domain in the United States, Google-digitized / http://www.hathitrust.org/access_use#pd-us-google

Dreht nun die Versuchsperson den Kopf nach links, so tritt momentan Vorbeizeigen nach rechts auf; wird der Kopf nach rechts gedreht, umgekehrt. Nach Neigung des Kopfes nach rechts tritt Vorbeizeigen nach rechts, bei Neigung nach links Vorbeizeigen nach links auf. Oft gelingt es auch schon durch Blick nach links beziehungsweise rechts, bei geschlossenen Augen Vorbeizeigen nach rechts beziehungsweise links hervorzurufen. Es ist nun sehr bemerkenswert, daß diese Erscheinungen auch bei kompletter Zerstörung beider Vestibularapparate auftreten, und wir haben diesbezüglich Taubstumme mit doppelseitiger Zerstörung des Vestibularapparates untersucht. Der Pat. Dr. Becks verhält sich in dieser Beziehung genau so wie die untersuchten Taubstummen und zeigt das von Dr. Fischer beschriebene Verhalten (Demonstration). Ich habe aber auch schon Fälle, bei denen Vorbeizeigen in einer bestimmten Richtung nicht auslösbar war, geprüft und habe auch bei dieser Prüfung kein Vorbeizeigen in der einen Richtung erhalten. Es besteht demnach die Wahrscheinlichkeit, daß diese Reaktionen ebenfalls Kleinhirnreaktionen sind und dort eine Prüfung des Kleinhirns ermöglichen, wo eine solche bisher wegen Zerstörung der Vestibularapparate nicht möglich war. Freilich sind die Ausschläge bei dieser Prüfung oft recht gering und auch nicht ganz konstant.

Frey: Es ist sehr interessant, daß Bárány uns in diesem Fall eine Orientierungsreaktion zeigt, die bei vollständig erloschener Vestibularreaktion sich noch einstellt. Ich habe in der letzten Zeit einige Fälle gesehen, bei denen zweifellos eine vollständige Ausschaltung beider Vestibularapparate schon seit längerer Zeit vorhanden war. Ein Fall betrifft ein Kind, das nach Meningitis im Alter von 2—3 Jahren ertaubt war; der zweite Fall betrifft eine 30jährige Frau, bei der schon seit 10 Jahren, wahrscheinlich infolge von Lues, beide Vestibular- und Cochlearapparate vollständig ausgeschaltet waren. Beim Drehen auf meinem Drehstuhle, der die Beobachtung auch während der Drehung erlaubt, konnte ich feststellen, daß beide Fälle während der Drehung eine charakteristische Körper- respektive Kopfhaltung einnahmen, ähnlich derjenigen, die Normale während der Drehung einnehmen. Wenn ich mich recht erinnere, haben die Herren Bondy und Neumann schon über Ähnliches berichtet. Da der Drehreiz hier offenbar nicht auf dem Vestibularwege angreifen konnte, so muß man annehmen, daß entweder eine kinästhetische Empfindung der irgendwo am Körper angreifenden Zentrifagalkraft oder vielleicht taktile Empfindungen, der Luftwiderstand, diese Reaktionen ausgelöst haben. Das Wesentliche wäre, daß der Drehreiz auf einem anderen als dem spezifischen Wege eine Zwangsstellung bewirkt.

Alexander: Bei der Untersuchung Neugeborener und Frühgeborener ohne erregbare Labyrinthe habe ich während der Drehung charakteristische Kopfstellungen bekommen, die darauf zurückzuführen sind, daß der Kopf bei der Drehung physikalischen Gesetzen folgend zurückbleibt. Es käme bei Erwachsenen noch das Moment hinzu, daß der Erwachsene beim Gefühle der Drehung willkürlich Muskelkontraktionen ausführt, die der Gefahr und der Wirkung der Zentrifugalkraft vorbeugen sollen.

Frey: Da käme die Frage, woher hat der Mann das Gefühl, daß er gedreht wird.

Alexander: Ich glaube, daß beim Drehen mit geschlossenen Augen durch die Angst noch ein ätiologisches Moment für die willkürlichen Bewegungen hinzu kommt.

Digitized by Google
Original from UNIVERSITY OF CALIFORNIA
Generated on 2019-10-24 14:44 GMT / http://hdl.handle.net/2027/uc1.b3252762
Public Domain in the United States, Google-digitized / http://www.hathitrust.org/access_use#pd-us-google

Bárány: Ich habe mich bemüht, während der Drehung die Reaktionsbewegungen zu prüfen. Diese waren wegen der starken Wirkung der Zentrifugalkraft nicht zu prüfen. Ich glaube, daß die Menschen ganz mechanisch den Kopf etwas verdrehen und die Wirkung vielleicht noch etwas übertreiben.

Frey: Bei meinen Versuchen konnte der Kopf so fixiert werden, daß er der Zentrifugalkraft symmetrisch ausgesetzt war. Ich habe nur einige Fälle gesehen und es ist mir interessant vorgekommen, daß man auf solchem Wege das hervorrufen kann.

Alexander: Bei Tanzmäusen habe ich (bei Beobachtung im Cyklostaten) gefunden, daß die Geschwindigkeit von Bedeutung war. Bei langsamer Bewegung laufen die Tiere entgegengesetzt der Drehungsrichtung, bei rascher Drehung suchen sie sich krampfhaft an Gegenständen festzuhalten und erst nach Aufhören der Drehung setzen krampfartige Zuckungen der gesamten Körpermuskulatur ein.

III. Ernst Urbantschitsch: **Rechtsseitiger Schläfelappenabsceß mit seröser Labyrinthitis.**

Bei dem 26jährigen Pat. besteht seit 6 Jahren rechtsseitige Otorrhoe, die zeitweise pausierte. Im Januar 1914 trat der Ohrenfluß mit erneuter Heftigkeit auf und es stellten sich Kopfschmerzen in der rechten Schläfengegend ein; hie und da wird dem Pat. „schwarz vor den Augen".

Der Pat. wurde zwecks Operation auf die Ohrenstation des k. k. Kaiser Franz Josef-Spitales aufgenommen, woselbst folgender Befund erhoben werden konnte: Gehörgang mit dickflüssigem Eiter erfüllt; Totaldestruktion des Trommelfelles, Paukenschleimhaut gerötet und gewulstet; Warzenfortsatz normal. Komplette Taubheit des rechten Ohres, kein Fistelsymptom, typische kalorische Reaktion, von geringem Schwindel begleitet; Drehreaktion beiderseits normal.

Operation (Totalaufmeißelung der Mittelohrräume) am 19. Februar 1914: Knochen stellenweise sehr stark sklerotisch, jedoch mit eingelagerten pneumatischen Zellen, die mit freiem Eiter und mit Granulationen erfüllt sind. Von Gehörknöchelchen findet sich nur der kariöse Amboß vor. Der Sinus wird auf Erbsengröße, die Dura der mittleren Schädelgrube auf Bohnengröße freigelegt, beide erscheinen normal.

An den folgenden 3 Tagen traten zeitweise sehr starke Kopfschmerzen auf, doch war Pat. mitunter auch vollständig beschwerdefrei; kein Schwindel, kein Nystagmus.

Am 23. II. tritt plötzlich heftiger spontaner rotatorischer Nystagmus (2. Grades) gegen das operierte Ohr auf. Tags darauf war dieser verschwunden und es bestand leichter Nystagmus 1. Grades gegen die gesunde Seite. Kopfschmerzen sehr gering, kein Schwindel, Appetit gut.

Augenspiegelbefund (Prof. Hanke): Beide Fundi normal. 4. bis 6. III. äußerst starke Kopfschmerzen, Erbrechen, leichte Benommenheit, Dermographie, Andeutung von Kernig. Kalorische Reaktion erloschen. Pupillen auf Licht und Akkommodation reagierend. Im Harn etwas Zucker nachweisbar.

Operation (6. III. 1914): Breite Freilegung der Dura der mittleren Schädelgrube, die etwas sukkulent erscheint. Starke Blutung aus einem Emissar, aus einem Aste der Arteria meningea media und aus Granulationen der Paukenhöhle. Bei jedem Tupfen der Paukenhöhle starke Facialiszuckungen. Mit Rücksicht auf die starken Blutungen, auf den freiliegenden Facialis, auf die

Digitized by Google
Original from UNIVERSITY OF CALIFORNIA
Generated on 2019-10-24 14:44 GMT / http://hdl.handle.net/2027/uc1.b3252762
Public Domain in the United States, Google-digitized / http://www.hathitrust.org/access_use#pd-us-google

besondere Härte des Knochens, ferner in Erwägung des Umstandes, daß wahrscheinlich ein Schläfelappenabsceß vorhanden ist, dessen ausfließender Eiter das durch eine eventuelle Labyrinthoperation eröffnete Labyrinth sekundär infizieren könnte, schließlich mit Rücksicht darauf, daß kein Fieber vorhanden war, bei einer manifest gewordenen eitrigen Labyrinthitis ein solches zu erwarten gewesen wäre, wird vorläufig von der Labyrinthoperation Abstand genommen.

Breite Spaltung der Dura der mittleren Schädelgrube, Incision mit dem breiten Hirnmesser, Entleerung eines etwa mandarinengroßen, mit sehr fötidem, mißfärbigen Eiter erfüllten Schläfelappenabscesses. Einführung eines in Perhydrollösung getränkten Gazestreifens für kurze Zeit, dann lockere Tamponade mit Jodoformdocht. — Wundverlauf sehr gut. Temperatur normal, Kopfschmerzen nur zeitweise in geringem Grade.

9. III. Verbandwechsel; Abscßtampon mäßig stark durchfeuchtet, nach Lüftung des Einganges in den Absceß mittelst Pinzette quillt zirka 2 Eßlöffel voll dickrahmiger Eiter hervor. Lockere Jodoformdochttamponade.

10. III. Der Eingang in die Abscßhöhle klafft; man kann gut in den Absceß hineinsehen. — Sehr gutes Wohlbefinden, Pat. liest Zeitung; er steht (allerdings gegen das ausdrückliche Verbot) vom Bette auf und geht aufs Klosett; Schlaf und Appetit gut, keine besonderen Kopfschmerzen mehr.

14. III. Zum erstenmal wir der Hirnabsceß selbst nicht mehr tamponiert; Pat. steht für eine Stunde auf. Im Harn kein Zucker mehr.

Weiterer ausgezeichneter Verlauf; am 18. IV. Einträufelung von 1%iger Methylenblaulösung, vorn und retroauriculäur; 20. IV. Ohr trocken, retroauriculär keine Tamponade mehr; 22. IV. geheilt.

In dem Fall bestand eine besonders unangenehme Komplikation darin, daß nicht mit Bestimmtheit konstatiert werden konnte, ob es sich hier um eine reine Labyrintherkrankung handelte oder um eine Kombination mit einem Hirnabsceß: für erstere sprach das plötzliche Auftreten von heftigem Nystagmus, zuerst gegen die kranke Seite, dann gegen die gesunde; ferner das Erlöschen der kalorischen Reaktion; das Gehör konnte keinerlei Aufschluß geben, da es bereits vor der Operation erloschen war. Für den Hirnabsceß sprach hauptsächlich der Allgemeineindruck, die allerdings nur ganz leichte Pulsverzögerung (60—68) sowie die anfallsweise auftretenden Kopfschmerzen, die freilich auch von der Labyrinthentzündung hätten ausgelöst werden können. Der Erfolg der Hirnoperation zeigte, daß in diesem Fall eine Labyrinthoperation von keinem Vorteil gewesen wäre. Die Labyrinthentzündung ist in diesem Fall nur als eine seröse aufzufassen.

Hier wäre noch das Auftreten von Zucker im Harn und dessen Verschwinden nach der Operation zu erwähnen, ein Befund, der mit den Beobachtungen von O. Beck vollständig übereinstimmt.

IV. Ernst Urbantschitsch: **Hyperostose des horizontalen Bogenganges mit vollständigem knöchernen Abschluß des Antrum und wahrscheinliche Enostose des horizontalen Bogenganges rechterseits.**

Die 19jährige Pat. F. S. erkrankte vor 11 Jahren im Anschluß an Scarlatina an chronisch-eitriger Mittelohrentzündung, die seither trotz spezialistischer Behandlung ununterbrochen anhielt. In letzter Zeit öfters Kopfschmerzen, hauptsächlich in der Schäfengegend; hie und da Schwindel. Vor 7 Jahren war das linke Trommelfell von einem praktischen Arzt paracentisiert worden, worauf sich höchstgradige Schwerhörigkeit einstellte, die noch immer anhält.

Generated on 2019-10-24 14:44 GMT / http://hdl.handle.net/2027/uc1.b3252762
Public Domain in the United States, Google-digitized / http://www.hathitrust.org/access_use#pd-us-google
Digitized by Google
Original from UNIVERSITY OF CALIFORNIA

Status praesens: Rechts Totaldestruktion des Trommelfelles, etwas Granulationen in der Paukenhöhle, im oberen Anteil Cholesteatom. Konversationssprache 50 *cm*, Flüstersprache 5 *cm*; Rinne —, Weber nach rechts. Fistelsymptom negativ. Kalorische Reaktion: Nach Spülung mit 200 cm^3 20-gradigen Wassers nach 30 Sekunden Reaktion mit auffallend starkem, rein rotatorischen Nystagmus (keine horizontale Komponente!); Dauer des kalorischen Nystagmus 90 Sekunden.

Drehreaktion: Nach Rechtsdrehung 62 Schläge 34 Sekunden, nach Linksdrehung 18 Schläge 15 Sekunden. Zeigeversuch (Bárány) beiderseits normale, doch geringe Ablenkung.

Radikaloperation am 8. IV. 1914 (k. k. Kaiser Franz Josef-Spital): Unterer Teil des Warzenfortsatzes ausgesprochen diploetisch mit eitriger Infiltration, oberer Anteil vollständig sklerotisch, bis auf einen zirka 5 *mm* im Durchmesser besitzenden geraden Gang, der von außen bis zur Gegend des horizontalen Bogenganges führt und ganz mit Cholesteatom erfüllt ist. Das Antrum ist von der Paukenhöhle durch eine Knochenwand vollständig getrennt, diese verbindet den horizontalen Bogengang mit dem Facialiswulst und der Atticwand. Der horizontale Bogengang muß erst künstlich ausgemeißelt werden. Von der Paukenhöhle aus findet sich gegen das Antrum eine Ausbauchung, die ebenfalls mit Cholesteatom erfüllt ist. Übriger Operationsbefund typisch.

Wundverlauf ausgezeichnet; am 17. IV. ist die retroauriculäre Wunde geheilt, am 18. wird Pat. zur ambulatorischen Nachbehandlung entlassen.

Der Operationsbefund — der Mangel eines frei daliegenden horizontalen Bogenganges — erklärt auch den Mangel der horizontalen Komponente bei der kalorischen Prüfung. Nach der Operation war ein solcher deutlich nachzuweisen, was wohl dafür spricht, daß durch die Knochenauflagerungen auf diesen Bogengang derselbe nicht kalorisch gereizt werden konnte, was erst durch dessen Freilegung möglich wurde.

Die deutlich geringere Reaktion vom rechten horizontalen Bogengang aus als vom linken bei Drehung scheint dafür zu sprechen, daß ebenso wie sich außen die Hyperostose vorfand, innen eine Enostose bestehen dürfte, wodurch dessen Durchgängigkeit verkleinert und dementsprechend die von ihm ausgehende Reaktion verringert wird.

V. Otto Mayer: **Demonstration eines Falles von Lymphogranulom.**

Matthias Sch., 48 Jahre alt, Monteur, bemerkte vor 2 Jahren, daß sich hinter dem rechten Ohrläppchen ein Geschwür bildete. Ein Arzt nahm die Bestrahlung mit Röntgenstrahlen vor, worauf das Geschwür heilte. Während der Behandlung war Erysipel aufgetreten. Nach einem Monat rezidivierte das Geschwür, nach nochmaliger Röntgenbehandlung verschwand es wieder. Derselbe Vorgang wiederholte sich nochmals. Vor $1^1/_2$ Jahren trat das Geschwür wieder auf, dazu Ausfluß aus dem rechten Ohr, vor $^1/_2$ Jahre bildete sich dann auch eine Schwellung in der Gegend des Sternoclaviculargelenkes aus. Er wurde in verschiedenen Anstalten unter der Diagnose Ulcus rodens behandelt und kam im November 1913 wegen des Ohrenflusses, der Schwerhörigkeit und starker Kopfschmerzen in die oto-laryngologische Abteilung des Kaiser-Jubiläumsspitales. Es fand sich bei der Aufnahme hinter der rechten Ohrmuschel entsprechend der Warzenfortsatzspitze ein kronengroßes, mit üppigen Granulationen bedecktes Geschwür, das auch auf die Hinterfläche der Ohrmuschel

Digitized by Google
Original from UNIVERSITY OF CALIFORNIA
Generated on 2019-10-24 14:44 GMT / http://hdl.handle.net/2027/uc1.b3252762
Public Domain in the United States, Google-digitized / http://www.hathitrust.org/access_use#pd-us-google

übergegriffen hatte. Mit der Sonde gelangte man durch die Granulationen hindurch in den Gehörgang. Dieser war mit Granulationen vollkommen ausgefüllt. Die Haut des Gehörganges war hinten sowie auch vorn und unten durch Granulationen ersetzt, die bis auf den Knorpel resp. auf den Knochen reichten. Nach vorn kam die Sonde in die Parotisgegend, die stark vorgewölbt und geschwollen war. Von dem Geschwür kam man auch mit der Sonde in die Gefäßscheide der großen Halsgefäße.

In der Gegend des Sternoclaviculargelenkes befand sich eine kleinapfelgroße, fluktuierende Geschwulst, die Haut darüber gerötet und geschwellt (Absceß).

Das Hörvermögen war hochgradig herabgesetzt, das Labyrinth reagierte kalorisch; kein Spontannystagmus. Totale Facialislähmung. Die Körpertemperatur war normal. Es wurden wiederholt Gewebsstücke exzidiert, und zwar sowohl aus dem Gehörgang als auch aus verschiedenen erkrankten Stellen der rechten Halsseite und histologisch untersucht (Prosektor Dr. Maresch); an keiner Stelle ließ sich Geschwulstgewebe nachweisen (etwa Carcinom oder Sarkom), sondern es bestanden die untersuchten Partikel aus einem chronisch-entzündlichen Granulationsgewebe. Dasselbe war von zahlreichen weiten Gefäßen durchzogen, wies dichte lymphozytäre Infiltrate auf neben spärlichen Plasmazellen und war noch dadurch ausgezeichnet, daß sich verstreute und auch in Gruppen zusammengestellte größere Zellen nachweisen ließen, die morphologisch mit den großen, für das Lymphogranulom charakteristischen Elementen eine weitgehende Ähnlichkeit besaßen. Mit Rücksicht auf den Umstand, daß seit Jahren die erkrankten Partien immer wieder radiologisch behandelt worden sind, wäre die Möglichkeit vorhanden, daß ein typisches Neoplasma, etwa Carcinom, zum Schwund gekommen ist und deswegen histologisch nicht wieder nachweisbar ist. Damit stimmt aber das progrediente Verhalten des neugebildeten Gewebes als auch der histologische Befund nicht überein. Letzterer legt vielmehr die Vermutung nahe, daß es sich hier um ein Lymphogranulom (Paltauf, Sternberg) oder einen dieser Erkrankung nahestehenden Prozeß handelt.

Über die Ursache des Lymphogranuloms sind die Ansichten noch geteilt, man ist aber der Meinung, daß es sich um einen chronisch-infektiösen Prozeß handle. Much und Fränkel haben tuberkelbacillenähnliche Stäbchen gefunden, Sternberg, Sticker und Löwenstein brachten die Erkrankung mit Tuberkulose in Zusammenhang. Nach Aschoff gibt es neben einer tuberkulösen Lymphogranulomatose eine syphilitische und eine noch unbekannte infektiöser Herkunft.

Bei unserem Falle konnten keine Fränkel-Muchschen Bacillen gefunden werden, auch ist für Tuberkulose und Syphilis kein Anhaltspunkt. Bemerkenswert ist es, daß der Patient im Anfang der Erkrankung ein von dem Geschwür hinter dem Ohr ausgehendes Erysipel hatte, und es ist fraglich, ob es sich hier um ein zufälliges Zusammentreffen handelt.

Die bisherige Behandlung an der Abteilung war folgende: Gleich nach der Aufnahme wurde der Absceß am Halse inzidiert und drainiert. Mitte Dezember nahm ich die Radikaloperation des Ohres vor, räumte nach Möglichkeit die Granulationen aus. Das Tegmen tympani und die vordere knöcherne Gehörgangswand waren zerstört. Das Geschwür hinter dem Ohr wurde inzidiert. Die Wundhöhle am Halse breit eröffnet und die Granulationen, soweit sie erreichbar waren, entfernt.

Generated on 2019-10-24 14:44 GMT / http://hdl.handle.net/2027/uc1.b3252762
Public Domain in the United States, Google-digitized / http://www.hathitrust.org/access_use#pd-us-google
Digitized by Google
Original from UNIVERSITY OF CALIFORNIA

14 Tage später wurde mit der Radiumbehandlung begonnen. Es wurde ein 30 *mg* Radiumbromid enthaltendes Dominiciröhrchen viermal je 3 Stunden in den Gehörgang eingelegt. Die Radikaloperationshöhle wurde sehr rasch trocken, epidermisierte sich, auch die Wunde hinter dem Ohr heilte, die Parotisschwellung nahm ab, die Kopfschmerzen wurden geringer. Das Geschwür am Halse schloß sich fast vollständig, kurze Zeit darauf bildete sich hier wieder eine Vorwölbung, die wieder curettiert wurde.

Am 4. III. und am 4. IV. ist eine Röntgenbestrahlung dieser Partie des Halses vorgenommen worden. Jetzt ist an dieser Stelle ein guldengroßes, flaches Geschwür vorhanden, das Heilungstendenz zeigt.

Nach den bisher mitgeteilten Fällen scheint die Röntgenbehandlung einen sehr günstigen Erfolg zu haben (Schmiegelow, Pfeiffer, Krause, Frankenberger), allerdings ist derselbe selten ein dauernder. Die Radiumbehandlung hat in unserem Falle ebenfalls sehr günstig eingewirkt.

Diskussion.

Alexander: Vor 1½ Jahren habe ich hier ein Granulom des Warzenfortsatzes und der Mittelohrräume mit der Moulage vorgestellt. Ätiologisch habe ich es auf die Mittelohreiterung zurückgeführt, und tatsächlich ist nach der Operation Heilung eingetreten. Auch dort war die vordere Wand zerstört und Granulationsgewebe vorhanden.

Mayer: Ich bedauere, diesen Fall beim Nachsehen in der Literatur nicht gefunden zu haben.

VI. S. Gatscher: **Cochleare Ausschaltung mit Erhaltung der vestibulären Funktion nach Schädeltrauma.**

Zur Kasuistik der Fälle, bei denen nach einem Schädeltrauma das Gehör verloren ging, der Vestibularis aber seine Erregbarkeit behielt, erlaube ich mir, aus der Ambulanz der Klinik den Herren eine Patientin vorzustellen. Dieselbe bekam am 6. IV. einen Schlag gegen das linke Ohr und fiel mit der rechten Kopfseite gegen eine Mauer. Bei der vor 8 Tagen vorgenommenen Untersuchung konnte ich folgenden Befund erheben: Beide Trommelfelle normal, links normaler Cochlearis und Vestibularis. Rechts ist Patientin taub und zeigt kalorische Erregbarkeit, wenn auch gegenüber der normalen Seite herabgesetzt. Die Patientin hatte nach dem Unfall keine Bewußtseinsstörung, wohl aber Schwindel und Kopfschmerzen durch zirka 5 Tage und merkte eine progressive Gehörsabnahme. Wie in anderen Fällen, so muß man auch hier für die Erklärung des rechtsseitigen Labyrinthbefundes eine größere Resistenz des Vestibularis annehmen.

Anknüpfend daran möchte ich bemerken, daß ich in der letzten Zeit einen ähnlichen Fall beobachtete, den ich leider nicht vorstellen kann. Bei dieser Patientin war ein Trauma vor 2 Jahren erfolgt. Als ich die Patientin vor 4 Wochen untersuchte, hatte sie sich kurz vorher an derselben Stelle (linke Schläfengegend) wie das erstemal heftig angestoßen. Sie klagte über Schwindel und Kopfschmerzen. Auch diese Patientin war links taub, der Vestibularis aber war gegenüber der rechten normalen Seite hyperästhetisch, das heißt, die kalorische Reaktion trat nach kurzer Zeit äußerst heftig mit subjektiven Erscheinungen auf. Der Vergleich der beiden Fälle ist insofern interessant, als durch ein Trauma in beiden Taubheit eintrat, die Vestibularreaktion aber in dem einen herabgesetzt, in dem anderen gesteigert gefunden wurde.

Generated on 2019-10-24 14:44 GMT / http://hdl.handle.net/2027/uc1.b3252762
Public Domain in the United States, Google-digitized / http://www.hathitrust.org/access_use#pd-us-google
Digitized by Google
Original from UNIVERSITY OF CALIFORNIA

Diskussion.

Alexander: War die Patientin bis zum Trauma vollständig ohrgesund?

Gatscher: Nach ihrer dezidierten Angabe war sie ohrgesund.

Toch: Ich habe in einer der letzten Sitzungen des wissenschaftlichen Vereines der Militärärzte der Garnison Wien einen ähnlichen Fall demonstriert, der anfangs auch eine leicht gesteigerte Erregbarkeit des Vestibularis bei kompletter Cochlearisausschaltung aufwies. Bei der aus äußeren Gründen erst nach zirka einem Monat erfolgten zweiten Untersuchung war das ganze Labyrinth ausgeschaltet. Eine zirka 2 Wochen später vorgenommene dritte Untersuchung zeigte nunmehr einr deutliche, wenn auch im Verhältnis zur anderen Seite herabgesetzte Vestibularreaktion. Der Cochlearis war unverändert geblieben.

VII. T. Szász: **Über Zeigeversuch.**

Meine Herren! Gestatten Sie mir, daß ich über das weitere Schicksal einer Patientin der Abteilung des Prof. Neumann berichte, die ich bereits in der Novembersitzung dieser Gesellschaft Ihnen zu demonstrieren Gelegenheit hatte. Um Wiederholungen zu vermeiden, möchte ich nur mit ein paar Worten den damaligen Befund rekapitulieren. Die an anfallsweise auftretenden, heftigen Kopfschmerzen und Schwindel leidende Patientin zeigte bei der Untersuchung nebst einer typischen Schädigung des rechten schallperzipierenden Apparates ein insofern abnormes Verhalten bei der Vornahme des Zeigeversuches, als bei völligem Mangel eines spontanen Vorbeizeigens durch keinerlei Reize ein Vorbeizeigen nach links zu erzielen war.

Am 19. I. 1914 hatte ich endlich Gelegenheit, die Patientin in einem Anfall zu beobachten und konnte folgenden Befund erheben: Heftiges rechtsseitiges Ohrensausen und Kopfschmerzen, hauptsächlich in der Stirngegend, jedoch keine Übelkeit oder Erbrechen. Objektiv: Typische Schädigung des rechten schallperzipierenden Apparates mit starker Verkürzung der Knochenleitung. Kein spontaner Nystagmus, kein Nystagmus bei raschen Kopfbewegungen, kein Fistelsymptom.

Zeigeversuch: Pat. zeigt spontan mit beiden oberen Extremitäten in sämtlichen Gelenken, im Handgelenk vola-aufwärts und abwärts stark nach rechts vorbei. Wird durch Drehen oder Ausspritzen ein heftiger Nystagmus nach rechts erzeugt, so verwandelt sich das starke, nach rechts gerichtete Vorbeizeigen langsam in ein richtiges Zeigen, ein Vorbeizeigen nach links kann jedoch nicht erzielt werden. Das nach rechts gerichtete spontane Vorbeizeigen wird durch Erzeugen eines nach links gerichteten Nystagmus deutlich verstärkt.

Weder der subjektive, noch der objektive Zustand änderte sich in den folgenden 3 Tagen und nun entschlossen wir uns zur Vornahme der Lumbalpunktion, nicht so sehr in Erwartung eines therapeutischen Erfolges, sondern um den Druck des Liquor zu messen. Am 22. I. ergab die aus äußeren Gründen diesmal in sitzender Stellung erfolgte Lumbalpunktion einen Druck von 270 *mm*, also keinen erhöhten Wert, wenn man in sitzender Stellung überhaupt von einer exakten Druckmessung reden darf.

Die im Rohr sich befindende Liquormenge wurde abgelassen.

Nach der Punktion war weder im subjektiven, noch im objektiven Befinden eine Änderung zu verzeichnen. Das nach rechts gerichtete spontane Vorbeizeigen war unverändert.

Generated on 2019-10-24 14:44 GMT / http://hdl.handle.net/2027/uc1.b3252762
Public Domain in the United States, Google-digitized / http://www.hathitrust.org/access_use#pd-us-google
Digitized by Google
Original from UNIVERSITY OF CALIFORNIA

Am 24. I. nahmen wir eine zweite Lumbalpunktion vor, diesmal in liegender Stellung, und konnten einen Liquordruck von 67 *mm* konstatieren. Ohne Zweifel eine subnormale Zahl. Die im Rohr sich befindende Liquormenge wurde wieder abgelassen. Am dritten Tag nach diesem Eingriff gesellten sich zu dem objektiv unveränderten Befinden Übelkeit und Erbrechen, und da wir aus äußeren Gründen Pat. auf der Abteilung nicht länger beobachten konnten, transferierten wir sie auf Grund des liebenswürdigen Entgegenkommens des Prof. Chvostek auf seine Klinik, wo auch eine wiederholte neurologische Untersuchung vorgenommen wurde, ohne eine pathologische Änderung des Nervenstatus feststellen zu können.

Während des viertägigen klinischen Aufenthaltes, wo außer Bettruhe keine therapeutische Beeinflussung eingeleitet wurde, besserte sich das subjektive Befinden der Pat. allmählich und damit änderte sich auch das Verhalten des Zeigeversuches. Das nach rechts gerichtete spontane Vorbeizeigen wurde immer geringer und schwand am 3. II. gänzlich, worauf Pat. wieder in unsere ambulatorische Behandlung überging. Seit dieser Zeit hatten wir jede Woche einmal Gelegenheit, Pat. zu untersuchen und konnten feststellen, daß nach Abklingen des Anfalles das in der Novembersitzung demonstrierte abnorme Verhalten des Zeigeversuches sich wieder einstellte, indem durch keinerlei Weise ein Vorbeizeigen nach links zu erzielen war. Spontan zeigt Pat. seit dem Abklingen des Anfalles nach wie vor richtig.

Zusammenfassend handelt es sich also bei der Pat. um ein stationäres Aufgehobensein des Vorbeizeigens nach links mit anfallsweise auftretenden subjektiven Beschwerden und starkem, spontanem Vorbeizeigen beider oberen Extremitäten nach rechts, wobei die übrigens bei subnormalem Druck vorgenommene Lumbalpunktion keine Änderung hervorrufen konnte, da der beobachtete Anfall in seinem Verlaufe von den früheren, aus der Anamnese bekannten nicht verschieden war.

Diskussion.

Beck: Ist nach der Lumbalpunktion spontaner Nystagmus aufgetreten?

Szász: Ich habe niemals spontanen Nystagmus konstatiert, weder während des Verlaufes der ganzen Beobachtung, noch nach der Lumbalpunktion. Wir benutzten die Lumbalpunktion auch dazu, uns über das Verhalten der Verkürzung der Knochenleitung zu orientieren, und fanden, daß sie vor und nach der Lumbalpunktion unverändert 7 Sekunden betrug.

Beck: Ich habe deshalb gefragt, ob spontaner Nystagmus aufgetreten ist, weil ich seinerzeit mehrere Luetiker lumbalpunktiert und dabei beobachtet habe, daß öfters nachher spontaner Nystagmus auftritt und daß schon bei leichten Bewegungen mit dem Kopfe, besonders bei Endstellung der Bulbi, Nystagmusattacken sich einstellen.

Bárány: Ich möchte den Kollegen fragen, an welchen Prozeß als Ursache der beschriebenen klinischen Erscheinungen er gedacht hat.

Szász: Eigentlich finden wir bei dem Falle alle Komponenten des von Bárány als „sein Symptomenkomplex“ beschriebenen Krankheitsbildes, nämlich Schwerhörigkeit, Ohrensausen, Kopfschmerzen und spontanes Vorbeizeigen. Wir sehen, daß hier ein Rückgang der Erscheinungen ohne jeden Eingriff (Freilegung der hinteren Schädelgrube, Schlitzung der Dura, Lösen hypothetischer Adhäsionen als Reste einer abgelaufenen circumscripten, serösen Me-

Digitized by Google
Original from UNIVERSITY OF CALIFORNIA
Generated on 2019-10-24 14:45 GMT / http://hdl.handle.net/2027/uc1.b3252762
Public Domain in the United States, Google-digitized / http://www.hathitrust.org/access_use#pd-us-google

ningitis) eingetreten ist, ohne daß wir an eine Beeinflussung des Prozesses durch die Lumbalpunktion denken müssen.

Bárány: Gegen die Annahme des Bárányschen Symptomenkomplexes spricht das Vorbeizeigen beider oberen Extremitäten in derselben Richtung ohne Bestehen eines spontanen Nystagmus. Dieses spontane Vorbeizeigen beider oberer Extremitäten nach derselben Seite habe ich bei einem ad exitum gekommenen Tumor gesehen, wo alle anderen Tumorerscheinungen vorhanden waren. Ich will damit keine Parallele zu dem jetzt beschriebenen Falle ziehen.

Szász: Ein Vorbeizeigen bei dem Symptomenkomplex, so wie es Bárány angibt, konnten wir noch nie beobachten. Nach der Forderung von Bárány sollte man in diesem Falle an eine organische Grundlage des Verhaltens des Zeigeversuches denken, da das nach rechts gerichtete spontane Vorbeizeigen durch entsprechende vestibulare Reize in ein Richtigzeigen umgewandelt werden konnte.

Bárány: Ich möchte das auch annehmen, nur die Art des Prozesses kann man natürlich nicht bestimmen.

VIII. Ruttin: **Weiteres zur Korrektur abstehender Ohren.**

Ruttin stellt einen Pat. vor, bei dem er am 23. III. 1914 die von ihm angegebene plastische Operation ausgeführt hat. Der Pat., der Kellner ist und durch seine außerordentlich abstehenden Ohren in seinem Berufe geschädigt war, hat jetzt ganz normal aussehende Ohren. Das Resultat ist vorzüglich. In der Nachbehandlung hat Ruttin jetzt eine Vereinfachung vorgenommen, und zwar dadurch, daß er jetzt schon etwa eine Woche nach der Operation den Kompressionsverband wegläßt und dafür einen nach seinen Angaben von der Firma Kobrak & Tauber ähnlich ihrem Patente der elastischen Plattfußeinlagen gefertigten Apparat (siehe Fig. 1) noch durch einige Wochen tragen läßt. Der Apparat besteht aus zwei aus Leder gefertigten, mit Luft gefüllten Pelotten, die durch einen Bügel von verstellbarer Größe gehalten werden.

Fig. 1.



IX. Ruttin: **Otologischer Befund bei Chorioepitheliommetastase in beiden Occipitallappen.**

Am 5. IV. 1914 wurde ich zu einer Patientin auf die Frauenklinik des Herrn Hofrates Schauta gerufen. Die Frau war wegen Chorioepitheliom operiert worden und zeigte jetzt die Zeichen einer Hirnmetastase.

Ich erhob folgenden Befund:

Trommelfelle beiderseits normal. Hörweite (mit Lärmapparat geprüft) jederseits mindestens 3 *m* für Konversationssprache, scheint jedoch links schlechter zu hören als rechts. Weber nach rechts. Mittlere Gabel vor dem Ohr beiderseits gut gehört, C_1 und c^4 beiderseits gut. Schwabach scheint beiderseits ziemlich gut, doch ist er bei dem apathischen Zustand der Pat.

Digitized by Google
Original from UNIVERSITY OF CALIFORNIA
Generated on 2019-10-24 14:45 GMT / http://hdl.handle.net/2027/uc1.b3252762
Public Domain in the United States, Google-digitized / http://www.hathitrust.org/access_use#pd-us-google

nicht gut prüfbar. Kein spontaner Nystagmus. Zeigeversuch unausführbar. Leichte Facialparese links.

Kalorische Reaktion rechts: Schon nach wenigen Tropfen Wassers von Zimmertemperatur ein fast 4 Minuten anhaltender Ny. rot. nach links.

Kalorische Reaktion links: Ebenfalls schon nach wenigen Tropfen Wassers von Zimmertemperatur ein fast 4 Minuten anhaltender Ny. rot. nach rechts.

Dabei weder bei Rechts- noch bei Linksspülung Schwindel. Auch kein Erbrechen.

Aus diesem Befunde machte ich die Wahrscheinlichkeitsdiagnose auf Tumor der mittleren Schädelgrube und glaubte, die hintere Schädelgrube so ziemlich ausschließen zu können. Für die Lokalisation sprach die geringe und ziemlich gleichmäßige Übererregbarkeit auf kalorischen Reiz (Drehreaktion war bei der bettlägerigen Patientin unausführbar). Ferner der vollständige Mangel der vestibularen Symptome (Schwindel, Erbrechen) trotz der starken Übererregbarkeit der Vestibularapparate, eine Inkongruenz, die ich schon wiederholt bei Tumoren der mittleren Schädelgrube beobachtet habe. Bei Tumoren der vorderen Schädelgruben besteht meistens keine erhebliche Übererregbarkeit, besonders aber keine beiderseitige und so gleichmäßige, außer wenn die Tumoren sehr groß sind. Bei Tumoren der hinteren Schädelgrube bestehen gewöhnlich ausgesprochene Differenzen im Hörvermögen und den vestibularen Reaktionen beider Seiten.

Am nächsten Tage kam die Patientin ad exitum. Der Obduktionsbefund (Doz. Erdheim) ergab tatsächlich multiple Metastasen in beiden Occipitallappen, besonders rechts, mit ausgedehntem Ödem und hämorrhagischem Pigment der weißen Marksubstanz.

Diskussion.

Bárány: Ich stimme mit Kollegen Ruttin darin überein, daß der Befund gegen einen Tumor der hinteren Schädelgrube spricht. Dagegen möchte ich nicht unterschreiben, daß der Tumor in der mittleren und nicht in der vorderen Grube sitzen kann. Ich habe bei Stirnhirntumoren schon sehr starke Übererregbarkeit infolge von Druck auf die hintere Schädelgrube gesehen.

Neumann: Ich habe nicht bloß bei Tumoren, sondern auch bei intrakraniellen Drucksteigerungen erhöhte Erregbarkeit des Vestibularapparates gefunden. Man kann die erhöhte Erregbarkeit für die Diagnose Tumor auch verwerten, wenn andere Symptome ebenfalls dafür sprechen. Was die bakteriologische Untersuchung anlangt, so möchte ich an meine gemeinschaftlich mit Ghon durchgeführten Arbeiten erinnern, über die ich auf dem Internationalen Kongreß in Budapest berichtet habe. Da mein Mitarbeiter noch das Ergebnis weiterer Forschung abwarten wollte, konnte ich damals noch nicht sämtliche Schlußfolgerungen dezidiert mitteilen. Für mich war es aber schon klar, daß man bei intrakraniellen Komplikationen nicht immer jenen Erreger finden werde, den man als Erreger des Mittelohrprozesses festgestellt hat. Da können oft die einzelnen Bakterien nicht isoliert werden. Eine Superinfektion kann ganz gut die anderen Bakterien agressiv machen, und ganz besonders ist dies beim Pyocyaneus der Fall. Tritt dieser zu einer chronischen Mittelohreiterung hinzu, so wird er als sehr sauerstoffgieriges Individuum diesen an sich reißen und die anderen Bakterien werden zugrunde gehen. Der anaerobe, früher latent gewesene erlangt die Übermacht und beherrscht sogar jetzt das

Generated on 2019-10-24 14:45 GMT / http://hdl.handle.net/2027/uc1.b3252762
Public Domain in the United States, Google-digitized / http://www.hathitrust.org/access_use#pd-us-google
Digitized by Google
Original from UNIVERSITY OF CALIFORNIA

Terrain. Ähnlich verhält es sich in dem von Ruttin zitierten Falle und ich glaube, daß Kollege Ruttin hier nur nicht näher darauf eingehen wollte. Ich habe nur die Aufmerksamkeit auf diese Erscheinung lenken wollen.

O. Mayer: Ich habe bei einem Fall von Tumor der Hypophyse einen auffallend starken Nystagmus konstatieren können. Bei der Obduktion zeigte sich, das der Tumor Hühnereigröße hatte.

Ruttin: Ich weiß wohl, daß auch von der vorderen Schädelgrube bei sehr großem Drucke Übererregbarkeit hervorgerufen werden kann, aber hier waren die Symptome nicht sehr krass für eine starke Druckerhöhung und es bestand nur eine leichte kontralaterale Facialisparese. Und Gewicht lege ich noch darauf, daß die Übererregbarkeit und die geringe Herabsetzung der Hörweite auf beiden Seiten gleich war, was mich auch bewog, gegen einen Tumor der hinteren Schädelgrube zu sprechen, wo man gewöhnlich eine Differenz nachweisen kann.

X. Ruttin: **Kleinhirnabsceß, Meningitis, Sinusthrombose. Operation. Exitus. Bemerkungen zur Differentialdiagnose und Bakteriologie.**

F. H., 12jähriger Knabe, wurde am 19. IV. 1914 in die Klinik aufgenommen. Er soll seit Kindheit an linksseitigem Ohrenfluß leiden. Seit 8 Tagen bestehen große Schmerzen im Kopfe, Mattigkeit, vor 2 Tagen trat heftiges Erbrechen auf, seit 1 Tage Schwindel.

Bei der Aufnahme wurde folgender Befund erhoben:

R. Ohr normal.

L. Ohr: Fötide Eiterung. Cholesteatom. Hörvermögen vorhanden. Stimmgabelprüfung konnte nicht sofort gemacht werden. Vertikaler Nyst. nach abwärts, der bei Blick nach rechts diagonal wird. Pupillen gleich weit, reagieren prompt. Hirnnerven, Augenmuskeln frei: keine Nackensteifigkeit, Kernig positiv. Bauchdeckenreflexe beiderseits gleich, sehr lebhaft, Patellar- und Achillessehnenreflexe nicht auslösbar. Temp. 39·4, 38·9, 38·1; Puls 86. Sensorium vollständig frei. Zeitlich und örtlich orientiert. Spontanes Vorbeizeigen im Hand- und Ellbogengelenk links nach außen. Kalorische Reaktion unsicher.

Um 4 Uhr nachmittags: bewußtlos. Schreien, große Unruhe, Beine eingezogen, Abdomen retrahiert. Pupillen different, l. anscheinend enger, reagieren träge. Kein Nystagmus. Deviation conjugée nach links. Keine Beeinflussung derselben durch heiße Ausspülung. Kein Nyst. bei kalter Spülung. Facialisparese links in allen Ästen. Dermographie +, Nackenstarre. Kernig. Allgemeine Hyperästhesie. Kein Babinski, kein Klonus. Temp. 39·4, Puls 60.

Auf Grund dieses Befundes wird die Diagnose auf Schläfelappenabsceß, der in den Ventrikel durchgebrochen ist, oder auf Kleinhirnabsceß mit Meningitis gestellt. Zur Diagnose Schläfelappenabsceß mit Ventrikeldurchbruch berechtigte die plötzliche Bewußtlosigkeit und der vertikale Abwärtsnystagmus. Doch hätte der letztere nach meinen Erfahrungen in diesem Falle auch noch in der Bewußtlosigkeit nachweisbar sein sollen.

Dagegen sprach für Kleinhirnabsceß nur die Tatsache, daß der vertikale Nystagmus nur gleichsam in einem Anfall vorhanden war und unmittelbar vor und in der Bewußtlosigkeit nicht mehr da war.

Die hohe Temperatur und der niedrige Puls sprachen nur allgemein für Absceß, die übrigen Symptome mehr für Meningitis.

Ruttin nahm sofort die Operation vor. Beim ersten Meißelschlag quillt unter hohem Druck fötider Eiter hervor. Im Warzenfortsatz verjauchtes Chole-

Generated on 2019-10-24 14:45 GMT / http://hdl.handle.net/2027/uc1.b3252762
Public Domain in the United States, Google-digitized / http://www.hathitrust.org/access_use#pd-us-google
Digitized by Google
Original from UNIVERSITY OF CALIFORNIA

steatom. Radikaloperation. In der hinteren Schädelgrube liegen Sinus und Dura frei. Sie sind mit graugrünen Granulationen bedeckt. Weitere Freilegung von Sinus und Dura bis ins Gesunde. Der Sinus ist erst am oberen Knie und in der Bulbusgegend gesund. Die Dura vor dem Sinus wird erst unterhalb des Facialisspornes normal, doch ist hier noch zwischen Dura und Knochen flüssiger Eiter. In der mittleren Schädelgrube liegt die Dura ebenfalls frei und ist mit Granulationen bedeckt. Sie wird auf etwa Hellerstückgröße bis ins Gesunde freigelegt. Incision der Dura der hinteren Schädelgrube vor dem Sinus ergibt zunächst sehr fötiden, schleimigen, graugrünen Eiter unter hohem Druck. Sofort quillt auch breiige, graurote, weiche Hirnmasse unter sehr starkem Druck hervor. Beim Eingehen mit einer dünnen Kornzange quillt in einemfort diese eigentümlich veränderte kastanienpüreeartige Hirnmasse hervor und gleichzeitig schleimiger, graugrüner Eiter. Ein Drain wird durch den Druck herausgestoßen, so daß Ruttin es vorzog, nach vollkommener Entleerung des Eiters und der eigentümlich veränderten Hirnmasse, sobald sich normale Hirnmasse einstellte, ein kleines Streifchen einzuführen.

Incision in den Sinus ergibt, daß er mit grauroten Thromben erfüllt ist, daher Freilegung der Jugularis am Halse. Die Vena facialis comm. geht mit der Vena thyreoidea superior gemeinsam ab, die Vena thyreoidea inferior ist auffallend stark. Daher wird die Jugularis zwischen dem gemeinsamen Stamm der Facialis und Thyreoidea superior einer- und der Thyreoidea inferior andrerseits unterbunden und zwischen den Ligaturen durchschnitten. Ferner wird der gemeinsame Stamm der Facialis und Thyreoidea superior ligiert.

Incision des Sinus der ganzen Länge nach. Entfernung der Thromben aus dem Sinus sigmoideus und transversus, bis von oben freie Blutung eintritt. Tamponade. Entfernung der Thromben aus dem Bulbus, bis freie Blutung eintritt.

Incision der Dura der mittleren Schädelgrube. Punktion des Schläfelappens in drei Richtungen. Es stellt sich sofort normale Hirnsubstanz ein.

Lumbalpunktion: Erste Portion steht unter enormem Druck und ist vollständig eitrig. Die nächsten Portionen noch unter starkem Druck blutig tingiert.

Nach der Operation erlangt der Pat. das Bewußtsein wieder, doch bietet er das Bild der ausgesprochenen Meningitis. 2 Tage später Exitus.

Obduktionsbefund (Doz. Erdheim): Frischer Absceß der linken Kleinhirnhemisphäre. Eröffnung des Abscesses und Radikaloperation am linken Felsenbein. Sehr geringgradige frische Leptomeningitis spinalis mit Ansammlung sehr großer Mengen eines auffallend schleimigen Eiters, hauptsächlich an der rückwärtigen Fläche des Lumbalsackes und an der Cauda. Unterbindung der linken Jugularis.

Parenchymatöse Degeneration des Herzens, totale Anwachsung beider Lungen. Geheilte Tuberkulose in den Lymphdrüsen des linken Lungenhilus. Hyperplasie der Follikel am Zungengrund. Beiderseits eitrige Tonsillitis. Hyperplasie der Follikel des Magens, Ileums, Duodenums und der Milz.

Die bakteriologische Untersuchung wurde von Kollegen Fischer sehr sorgfältig ausgeführt. Untersucht wurde der Eiter aus dem Processus mastoideus, der extradurale Eiter, der Inhalt des Kleinhirnabscesses, die Thromben aus dem Sinus und das Lumbalpunktat.

In allen diesen Proben wurde ein Bakteriengemenge gefunden, aus dem folgende Arten isoliert werden konnten: Staphylococcus albus, Sarcina lutea,

Generated on 2019-10-24 14:45 GMT / http://hdl.handle.net/2027/uc1.b3252762
Public Domain in the United States, Google-digitized / http://www.hathitrust.org/access_use#pd-us-google
Digitized by Google
Original from UNIVERSITY OF CALIFORNIA

Proteus und Streptococcus pyogenes. Die Verteilung dieser Arten auf die einzelnen Etappen der Infektion ließ sich nach der Anzahl der Kolonien auf einer Platte ganz ungefähr schätzen und es scheint, daß im Kleinhirnabsceß der Proteus, im Liquor spinalis der Streptococcus überwiegend gewesen ist.

Dieser Fall bietet in mehrfacher Hinsicht Interessantes. Erstens die oben erwähnte Differentialdiagnose zwischen durchgebrochenem Schläfelappenabsceß und Kleinhirnabsceß auf Grund des vertikalen Nystagmus. In einer früheren Arbeit habe ich auf dieses Symptom aufmerksam gemacht. Als sicheres Zeichen eines Durchbruchs in den Ventrikel ist es natürlich nur dann anzusehen, wenn die Diagnose Schläfelappenabsceß sichersteht. Der Kleinhirnabsceß kann ebenso wie der Kleinhirntumor vertikalen Nystagmus auch ohne Ventrikeldurchbruch geben.

Interessant ist ferner der auffallend schleimige Eiter und die eigentümliche Veränderung der Hirnmasse im Absceß, besonders im Zusammenhalt mit dem Ergebnis der bakteriologischen Untersuchung. Der schleimige Eiter des Abscesses und der Meningitis sprach für einen Kapselcoccus (mucosus oder Friedländer), während tatsächlich kein Kapselcoccus auffindbar war. Die eigentümliche Veränderung der Gehirnmasse könnte man am ehesten dem Proteus zumuten. Die Tatsache, daß Kapselkokken nicht gefunden wurden, schließt jedoch nicht aus, daß sie die eigentlichen Erreger waren. Es ist möglich, daß sie zur Zeit des Exitus bereits zugrunde gegangen waren. Ich habe gemeinsam mit Neumann einen Fall beschrieben, bei dem im Ohreiter Mucosus, im meningitischen Exsudat nur Staphylokokken gefunden wurden.

Erwähnen möchte ich noch, daß das anfängliche Fehlen der Nackensteifigkeit bei so ausgesprochener Meningitis wohl auf die vorwiegend spinale und kaudale Lokalisation des Exsudates zu beziehen ist.

XI. Ruttin: **Tuberkulöse Pachymeningitis mit Durchwucherung tuberkulöser Massen in die mittlere und hintere Schädelgrube.**

D. G., 20 Jahre.

Aufnahme am 4. XII. 1913.

Vor 2 Monaten begann das rechte Ohr zu fließen. Nach ca. 4 Wochen trat hinter dem Ohre eine Schwellung auf, die wieder von selbst zurückging. Schwindel, Kopfschmerz; Erbrechen bestand nie.

Status praesens: R. Ohr: Aus dem Attik ein blutreicher Polyp. Konversationssprache $^3/_4$ *m*, Weber rechts, Rinne negativ, Schwabach verlängert, C_1 gut, c^4 verkürzt. Etwas spontaner Nystagmus horizontal bei extremer Blickrichtung. Kein Fistelsymptom. Kalorischer Nystagmus beiderseits positiv. Nystagmus nach Drehung beiderseits 25".

Der Pat. war von einem Ohrenarzte nach längerer Behandlung zur Operation an die Klinik gewiesen.

Ich nahm am 12. XII. 1913 die Operation vor, da die Zerstörung des pneumatischen Warzenfortsatzes sehr ausgedehnt war, führte ich auch mit Rücksicht auf den schon subakuten Prozeß die konservative Radikaloperation nach Bondy aus, da ich nur so hoffen konnte, alles Kranke zu erreichen. Die Gehörknöchelchen waren schön in situ sichtbar. Die Schädelgruben wurden nicht freigelegt. Plastik nach Panse.

18. XII. I—V. W. Mäßige, nicht fötide Sekretion; bis zum 27. XII. keine besonderen Beschwerden, normaler Wundverlauf.

Vom 27. XII. 1913 bis 3. I. 1914 war ich auf Urlaub. Leider führte der Zimmerarzt keine Notizen. Am 3. I. fand ich bei meiner Rückkehr leichte

Digitized by Google
Original from UNIVERSITY OF CALIFORNIA
Generated on 2019-10-24 14:45 GMT / http://hdl.handle.net/2027/uc1.b3252762
Public Domain in the United States, Google-digitized / http://www.hathitrust.org/access_use#pd-us-google

gleichseitige Facialisparese, Kopfschmerzen, die besonders nachts heftig sind. Kein Schwindel, kein spontaner Nystagmus. Funktionsprüfung: Pat. hört; kalorische Reaktion positiv. Kein Fistelsymptom. Kopfschmerzen halten auch in den folgenden Tagen an.

Am 16. I. Beim V. W. fällt auf, daß die Granulationsbildung in der Trommelhöhle besonders reichlich ist. Beim Austupfen angeblich Schwindel, jedoch kein Nystagmus. Auch kein spontaner Nystagmus, noch Fistelsymptom. Hörvermögen vorhanden, wenn auch sehr gering; nur geschrieene Worte ad conch.

Die Klagen über heftige Kopfschmerzen dauern an, doch ist objektiv nichts nachweisbar. Puls zwischen 80 und 90. Temperatur hie und da bis 37·2.

4. II. Wird beim V. W. der gelbe (nekrotische?) Amboß entfernt, der lose in den Granulationsmassen liegt. Nach Ausspülung mit dem Attikröhrchen sieht man, daß der obere Lappen nicht angeheilt ist und daß zwischen ihm und dem Knochen reichlich Granulationen liegen. Temp. 37·6.

Da jetzt fast täglich Temperaturen bis 37·6, am 10. II. bis 37·8 auftreten, entschloß ich mich mit Rücksicht auf den oben erwähnten Befund beim V. W. zur Freilegung der Dura der mittleren Schädelgrube.

11. II. Schnitt in der Narbe. Die ganze Wundhöhle ist mit schlaffen Granulationen ausgefüllt. Ebenso die Trommelhöhle; diese wird ausgeräumt. Kleiner Weichteilabsceß über der oberen Insertion der Ohrmuschel. Freilegung der Dura der mittleren Schädelgrube. Auf derselben ein auffallend großes Gefäß inmitten von Granulationen. Die Dura muß, um Gesundes zu erreichen, in Fünfkronenstückgröße freigelegt werden. Es wird nach vorn bis knapp über dem Processus zygomaticus, nach außen bis an den Schuppenrand, nach hinten etwas vor dem Ende des Sinus petrosus superior Gesundes erreicht. Nach innen wird auf freien Eiter, grüngelbe Granulationen gestoßen, die über der ganzen oberen Pyramidenfläche gelegen sind. Die Granulationen werden mit dem Löffel entfernt, wobei man bis an das Tentorium stößt. An der Dura erscheinen wiederholt Eiterpfröpfchen, so daß man den Eindruck eines Abscesses gewinnt. Daher Incision. Die Incision in drei verschiedenen Richtungen ist jedoch negativ. Wundversorgung.

12. II. V. W. Duraincision geschlossen. Kein Prolaps.

13. II. Wohlbefinden. Klagen über Kopfschmerz geringer. Bis auf eine ganz leichte Facialisparese und etwas lebhafte Hautreflexe sowie abgeheilte Pleuritis (Anwachsung der Lunge) normaler innerer und Nervenstatus (Dr. Foerster).

14. II. Eiter aus der Operationshöhle wiederholt kulturell steril.

Da die Kopfschmerzen anhalten, am 21. II. wiederum Eingehen in die frühere Duraincision. Wieder negativ.

Auch nach der Incision Kopfschmerz anhaltend. Keine Temperaturerhöhung. Puls 80. Augenhintergrund normal.

24. II. Nachts bemerkt die Pflegerin, daß Pat. den Mund spontan mehrere Male öffnete und der Unterkiefer dann in dieser Stellung verblieb, bis sie ihm den Unterkiefer zurückschob. Dies ereignete sich dreimal in der Nacht vom 23. II. auf den 24. II. und dauerte jedesmal etwa $^1/_2$ Minute.

25. II. Kopfschmerz und Schwindel! (Angeblich schon seit einigen Tagen etwas Schwindel.)

V. W. Funktionsprüfung: Weber im Kopf. Mittlere Gabeln vor dem rechten Ohre gehört. Mit Lärmapparat, links appliziert, rechts für laute Sprache taub.

Digitized by Google
Original from UNIVERSITY OF CALIFORNIA
Generated on 2019-10-24 14:45 GMT / http://hdl.handle.net/2027/uc1.b3252762
Public Domain in the United States, Google-digitized / http://www.hathitrust.org/access_use#pd-us-google

Kalorische Reaktion rechts vorhanden, dabei typisches Vorbeizeigen nach rechts. Spontaner Nystagmus I. Grades nach l. (rotatorisch). Spontanes Zeigen beiderseits richtig.

Leichte Gaumensegelparese rechts.

Pupillen gleich weit, reagieren auf Licht und Akkommodation, aber nicht sehr rasch. Keine Sensibilitätsstörungen. Keine Dermographie.

Patellarreflexe, Achillessehnenreflexe, Bauchdeckenreflexe, Cremasterreflexe beiderseits gleich und prompt. Kein Babinski, kein Klonus, keine Ataxie. Temp. 37·1, Puls 80.

Nacken stark zurückgebeugt. (Pat. liegt in dieser Stellung schon seit Tagen), aber nicht druckempfindlich. Schmerzen im Hinterhaupt.

Trotzdem keine direkten Symptome für Kleinhirnabsceß bestanden, glaubte ich doch mit Rücksicht darauf, daß die Schläfelappenincision wiederholt negativ war, daß die rasenden Kopfschmerzen weiter bestanden, Schwindel bei erregbarem Labyrinth und die eigentümliche Kopfhaltung bestand, nach einem Kleinhirnabsceß suchen zu müssen.

Am 27. II. 1914 legte ich den Sinus und vor demselben die Dura der hinteren Schädelgrube frei. Die Dura war bis auf eine kleine, mit Graunlationen bedeckte Stelle normal. An dieser Stelle incidierte ich nach drei verschiedenen Richtungen. Die Incisionen blieben erfolglos.

Lumbalpunktion: Punktat klar, Impfversuch fiel negativ aus.

Die nächsten Tage nach der Operation Besserung der Kopfschmerzen. Die eigentümliche epistotonische Kopfhaltung wie früher, jedoch keine Druckempfindlichkeit. Temp. normal, Puls zwischen 80 und 90.

Beim V.-W. nichts Besonderes, insbesondere kein Hirnprolaps! An der Dura der mittleren Schädelgrube auffallend reichliche Granulationsbildung.

17. III. Temperatursteigerung 38·0, Puls 100, bei anhaltenden Kopfschmerzen. Daher beim V.-W. abermalige Incision in den Schläfelappen, und zwar weiter vorn, weil von hier beim Lüften der Dura extradural Eiter kommt.

Bis 30. III. täglich beziehungsweise jeden zweiten Tag V.-W. Temperatur ansteigend bis 38·6, Puls zwischen 96 und 108. Augenhintergrund (O. Ruttin) normal.

30. III. Wieder Incision in den Schläfelappen nach verschiedenen Richtungen negativ. Dagegen werden extradural zwischen Knochen und Dura mit dem Löffel Granulationen herausgeholt.

Täglich V.-W. Es werden immer wieder von der oberen Pyramidenfläche Granulationen zwischen Knochen und Dura herausgeholt. Man bekommt den Eindruck eines sich noch weiter nach vorn und rückwärts ausbreitenden Extraduralabscesses. Temperatur bleibt um 38°, Puls um 100. Die Kopf schmerzen bestehen in rasender Weise weiter und sind durch Pyramidon, Morphium etc., das schon seit Wochen gegeben werden muß, nur sehr temporär zu bessern.

Am 6. IV. entschloß ich mich zu einem letzten Versuch, der extraduralen Eiterung und vermuteten cerebralen Komplikation beizukommen. Ich legte die mittlere und hintere Schädelgrube noch auggedehnter frei und trug die Pyramidenkante ab. Die pachymeningitischen Veränderungen waren in der mittleren Schädelgrube sehr ausgedehnt, in der hinteren etwas weniger. Ich erreichte überall gut aussehende Dura. Abermalige Incision in beiden Schädelgruben erfolglos.

Digitized by Google
Original from UNIVERSITY OF CALIFORNIA
Generated on 2019-10-24 14:45 GMT / http://hdl.handle.net/2027/uc1.b3252762
Public Domain in the United States, Google-digitized / http://www.hathitrust.org/access_use#pd-us-google

Am 7. IV. Exitus.

Obduktionsbefund (Erdheim): Tuberkulöse Karies des rechten Felsenbeins mit Pachymeningitis externa caseosa und multiplen Durchbrüchen der käsigen Massen an mehreren Stellen der mittleren und hinteren Schädelgrube. Partieller operativer Defekt des rechten Felsenbeines, schlitzförmige Incisionen der Dura in der mittleren und hinteren Schädelgrube und mehrere bis zum weißen Marklager gehende stichförmige Verletzungen des rechten Schläfelappens und des rechten Kleinhirns. Eitrige Leptomeningitis cerebralis.

Chronische Tuberkulose in beiden Lungenspitzen, mit Schwielen, Kavernen und progredienten Tuberkeln. Totale Anwachsung beider Lungen. Parenchymatöse Degeneration des Herzens, der Nieren und der Leber. Allgemeiner Marasmus.

Der Fall ist in mehrfacher Hinsicht interessant. Zunächst machte die Eiterung nicht den Eindruck der tuberkulösen. Auch waren anfangs keine Zeichen einer Komplikation vorhanden. Aber die Ausstoßung des Amboß längere Zeit nach der Bondyschen Operation war etwas ganz Ungewöhnliches. Zugleich mußte die sehr reichliche Bildung leicht blutender schwammiger Granulationen am Dach der Operationshöhle auffallen. Eine solche üppige Granulationsbildung ist gewöhnlich ein Zeichen, daß in der Nähe derselben noch ein Krankheitsherd (Extraduralabsceß oder Hirnabsceß) vorhanden ist. Die Freilegung der extraduralen Eiterung hatte jedoch nicht den erwarteten Erfolg, ein Schläfelappenabsceß war nicht gefunden worden. Das sukzessive Auftreten von Facialparese, Taubheit und geringer Vestibularsymptome konnte allerdings als ein von der Trommelhöhle langsam durch die Labyrinthwand greifender Prozeß gedeutet werden. Doch war damals die kalorische Reaktion noch vorhanden. Da die Facialparese nicht stärker wurde und keine erheblichen Vestibularsymptome mehr auftraten, so konnte man höchstens an eine tuberkulöse Labyrinthitis denken, die ja zuweilen ohne stärkere Symptome verläuft. Selbstverständlich hätte eine solche Labyrinthitis ohne intrakranielle Komplikation das schwere Krankheitsbild nicht hervorrufen können. Da nun aber der Eiter aus der Operationshöhle und das Lumbalpunktat in bezug auf Tuberkulose ein in jeder Hinsicht (Präparat und Impfversuch) negatives Resultat ergab, so war die Wahrscheinlichkeit einer tuberkulösen Labyrinthitis mit tuberkulöser Komplikation (tuberkulöse Meningitis oder Hirntuberkel) nicht sehr groß. Trotzdem war, wie Sie sehen (Demonstration des Präparates) dieses komplizierte Krankheitsbild vorhanden. Das Präparat zeigt Ihnen den ungewöhnlichen Befund der Durchwucherung von tumorähnlichen tuberkulösen Massen in die mittlere Schädelgrube über der Gegend des Tegmen antri und tympani und in die hintere Schädelgrube unter und vor, vielleicht auch durch das Labyrinth. Letzteres wird erst die histologische Untersuchung feststellen können. Aus der Literatur erinnere ich mich nur eines Falles aus der Prager Klinik, ich glaube von Piffl, in welchem tuberkulöse Massen tumorartig, aber nur in die mittlere Schädelgrube hineingewachsen waren.

XII. Ernst Urbantschitsch: **Methylenblausilber bei eitrigen Mittelohrentzündungen.** (S. dieses Heft, S. 711.)

Diskussion.

Fischer: Ich habe im Verein mit Herrn Regimentsarzt Dr. Toch, der das Originalpräparat zum Zwecke der Prüfung für otologische Zwecke vom

Digitized by Google
Original from UNIVERSITY OF CALIFORNIA
Generated on 2019-10-24 14:45 GMT / http://hdl.handle.net/2027/uc1.b3252762
Public Domain in the United States, Google-digitized / http://www.hathitrust.org/access_use#pd-us-google

Herrn Dozenten Dr. Albert v. Müller bekommen hatte, die entsprechenden Versuche angestellt und kann im großen und ganzen die Erfahrungen des Herrn Urbantschitsch bestätigen. Die Zahl der von uns bisher behandelten Fälle läßt noch kein abschließendes Urteil zu, doch ist der Effekt in vielen Fällen ganz überraschend. In geeigneten Fällen wurde die Behandlung zu Attikspülungen angewandt und auch auf diese Weise befriedigende Resultate erzielt. Die Fälle wurden vor der Behandlung bakteriologisch untersucht, um eventuell Anhaltspunkte für besondere Indikationen zu bekommen, und es scheint, als wenn die Proteusinfektionen ganz besonders günstig beeinflußt würden, doch läßt sich ein abschließendes Urteil natürlich erst an einem größeren Material gewinnen.

O. Mayer: Ich möchte anfragen, ob Herr Kollege Urbantschitsch oder ein anderer Herr Kollege das Methylenblausilber auch subcutan in Fällen von Sepsis angewendet hat. Es interessiert mich dies vor allem deswegen, weil ich gehört habe, daß bei subcutaner Anwendung Hautnekrosen entstehen sollen, weshalb ich mich bisher gescheut habe, das Mittel zu versuchen.

Bárány: Wurde das Präparat nur bei Schleimhauteiterungen oder auch bei Cholesteatom angewandt?

Ruttin: Herrn Kollegen Mayer möchte ich antworten, daß ich allerdings eine Erfahrung in bezug auf die Injektion des Methylenblausilbers gemacht habe. Es handelt sich um einen Privatfall, in welchem von anderer Seite gegen Sepsis Methylenblausilberinjektionen gemacht worden waren. Es traten Nekrosen des subcutanen Gewebes an allen Injektionsstellen auf und wir hatten auch den Eindruck, daß das Präparat nicht resorbiert worden ist, da selbst nach längerer Zeit, als wir die Infiltrate inzidierten, in denselben das Präparat makroskopisch in reichlicher Menge sichtbar war.

Neumann: Ich habe vor Jahren Methylenblau gegen subjektive Geräusche angewandt, angeregt von den Versuchen der Neurologen, die dieses Präparat zur Behandlung der Tabes beziehungsweise Paralyse herangezogen haben. Es hat nichts geholfen, aber der blaue Urin hat den Pat. beunruhigt. In dem Falle mit Urbantschitsch war ich Konsiliarius. Ich hatte vor der Operation eine gewise Scheu und zwar nur deshalb, weil das besser hörende Ohr hätte operiert werden sollen und ich nicht annehmen konnte, daß durch die Operation die Eiterung aufhören werde. Der objektive Befund war jedoch ein derartiger, daß die Radikaloperation strikte indiziert war. Damals hatte ich von der Methylenblausilberbehandlung noch keine Kenntnis, sonst hätte ich auch gewiß sie versucht und die Operation hinausgeschoben.

Toch: Bezüglich der Hautnekrose möchte ich erwähnen, daß nach der Angabe des Herrn Dozenten v. Müller selbst die letzten Präparate qualitativ nicht ganz einwandfrei waren und daß auch er deshalb seine diesbezüglichen Versuche bis zum Eintreffen der neuen Serie von Präparaten eingestellt hat.

Fischer: Herrn Dozenten Bárány möchte ich antworten, daß bei einem Cholesteatom im Attik von der Methylenblausilberbehandlung selbstverständlich eine Entfernung der Eiterung nicht zu erwarten ist.

E. Urbantschitsch: Das Mittel wirkt selbstverständlich am besten bei Schleimhauteiterungen, bei Cholesteatom und subcutan habe ich es nicht angewandt. Von der Ausfüllung der Höhle mit der Lösung unmittelbar nach Radikaloperation habe ich keine guten Erfolge gesehen.

XIII. O. Beck: **Sinusthrombose und Erysipel.**

Digitized by Google
Original from UNIVERSITY OF CALIFORNIA
Generated on 2019-10-24 14:45 GMT / http://hdl.handle.net/2027/uc1.b3252762
Public Domain in the United States, Google-digitized / http://www.hathitrust.org/access_use#pd-us-google

Ich erlaube mir, die Fieberkurve eines Falles zu demonstrieren, bei dem die Differentialdiagnose zwischen Sinusthrombose und Erysipel anfangs einige Schwierigkeiten bot.

Es handelt sich um ein $3^1/_2$jähriges Kind, das vor 4 Monaten an Scharlach erkrankte. Während der Scarlatina trat eine akute Otitis auf, die zu Mastoiditis führte und operiert wurde. Die Eiterung ans dem Ohr sistierte

Fig. 2.

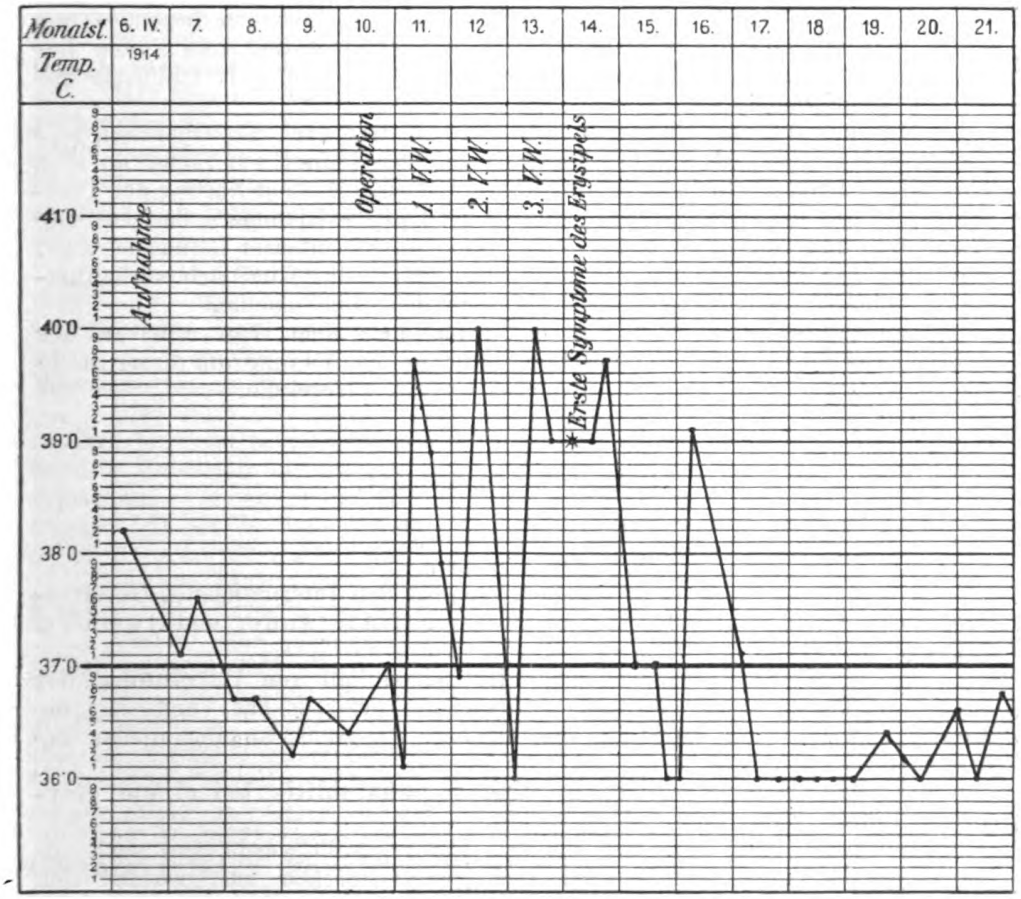

seit der Operation nicht, retroauriculär bildete sich eine Fistel, die wenig, aber konstant sezernierte. Deshalb brachten die Eltern das Kind an die Klinik.

Ohrbefund: Linkes Ohr normal. Rechtes Ohr: starke, eitrige Sekretion aus dem Gehörgang. Trommelfell leicht gerötet, Perforation im vorderen unteren Quadranten. Retroauriculär eine Operationsnarbe, in deren Mitte eine Fistel, aus der sich etwas Eiter entleert. Die Sonde kann 1 *cm* tief eingeführt werden und stoßt auf rauhen Knochen. An der Spitze des Warzenfortsatzes

Generated on 2019-10-24 14:45 GMT / http://hdl.handle.net/2027/uc1.b3252762
Public Domain in the United States, Google-digitized / http://www.hathitrust.org/access_use#pd-us-google
Digitized by Google
Original from UNIVERSITY OF CALIFORNIA

ist eine kirschengroße, gut verschiebliche Drüse zu palpieren. Warzenfortsatz nirgends druckempfindlich. Kein Fieber.

Operation (Dr. Beck): Schnitt in der alten Narbe. Nach Abschiebung des stark adhärenten Periosts sieht man in Antrumhöhe einen kreuzergroßen Knochendefekt mit rauhen Rändern, der mit Granulationen ausgefüllt ist. Ummeißelung der Fistel und Entfernung der Granulationen mit dem scharfen Löffel. Nach Auskratzung der Knochenhöhle sieht man, daß nicht das Antrum, sondern eine große paraantrale Zelle eröffnet wurde. Breite Antrotomie. Nach rückwärts ist der Knochen bis zum Sinus erweicht, der Sinus wird auf zirka 1 *cm* bis ins Gesunde freigelegt. Seine Wand ist verfärbt und besonders an einer Stelle mit Granulationen belegt. Da vor der Operation kein Fieber bestand, wird von einer Inzision abgesehen. Wundschluß mit Drainage des unteren Wundwinkels.

Wie nun aus der Fieberkurve zu ersehen, trat nach der Operation septisches Fieber auf, das mit Rücksicht auf den Befund am Sinus an eine Thrombose denken ließ. Schüttelfröste bestanden nicht. Beim Anstieg der Temperatur wurde sofort der Verband gewechselt und die Klammern entfernt. Die Wundhöhle und deren Umgebung ohne Besonderheit. Interner Befund negativ. Ich wollte daher noch einen Tag zuwarten, zumal das Kind sich verhältnismäßig wohl fühlte und keinen schwerkranken Eindruck machte.

Am zweitnächsten Tage war die Haut über dem Warzenfortsatz der nicht operierten Seite leicht gerötet und geschwollen. Es ging von dieser Stelle ein Erysipel aus, das sich dann über das Gesicht ausbreitete.

Das Kind wurde geheilt entlassen.

Sitzung vom 25. Mai 1914.

Vorsitzender: A. Politzer.
Schriftführer: E. Urbantschitsch.

Politzer schlägt vor, zwei Delegierte für den Internationalen Gewerbekongreß in Wien zu wählen. Es werden gewählt: Alexander und Hammerschlag.

I. V. Urbantschitsch demonstriert einen Fall von **Carcinom,** der durch Radiumbehandlung bedeutende Besserung erfahren hat, und zeigt die Moulage, welche die große Ausdehnung des Carcinoms vor Beginn der Behandlung erkennen läßt.

II. Ernst Urbantschitsch: **Mucosusmastoiditis bei einem viermonatlichen Säugling.**

Bei dem Kinde, das noch von der Mutter gestillt wurde, trat nach angeblich vorher gutem Wohlbefinden rechterseits Otorrhöe auf, worauf sich schon nach 4 Tagen retroauriculär eine Schwellung ausbildete, die rasch an Ausdehnung zunahm, weshalb das Kind zu mir auf die Ohrenstation des Kaiser Franz Josef-Spitales gebracht wurde.

Die Untersuchung ergab eine Otitis media purulenta acuta mit außerordentlich reichlicher Eiterbildung, starker Rötung und Vorwölbung des hinteren-oberen Trommelfellquadranten und einer walnußgroßen, deutlich fluktuierenden Geschwulst über dem rechten Warzenfortsatz.

Ich nahm daher sofort, also 8 Tage nach dem Auftreten der Otorrhöe, die Operation in Äthernarkose vor. Nach Entleerung des periostalen Abscesses und Abschieben des Periosts fand sich in der Höhe des Gehörganges eine

Digitized by Google
Original from UNIVERSITY OF CALIFORNIA
Generated on 2019-10-24 14:45 GMT / http://hdl.handle.net/2027/uc1.b3252762
Public Domain in the United States, Google-digitized / http://www.hathitrust.org/access_use#pd-us-google

etwa erbsengroße Knochenfistel, die mit schlaffen Granulationen ausgefüllt war. Nach Abmeißelung der Corticalis zeigte sich ein bereits in Bildung begriffener Warzenfortsatz, der sogar eine Terminalzelle zeigte. Der ganze Warzenfortsatz bis ins Antrum, das breit eröffnet wurde, war mit Eiter und Granulationen erfüllt; auch die Paukenhöhle zeigte sich mit diesen ausgefüllt.

Die bakteriologische Untersuchung (Dr. Löwenfeld, Prosektur Professor Stoerk) ergab: Streptococcus mucosus in Reinkultur.

Der Heilungsverlauf war ausgezeichnet. Pat. erhielt nur einen einzigen Verbandwechsel (nach 4 Tagen); als er nach weiteren 4 Tagen wieder in das Ambulatorium gebracht wurde — nach dem ersten Verbandwechsel war das Kind aus dem Spital entlassen worden —, war es bereits komplett geheilt und konnte ganz aus der Behandlung entlassen werden.

III. Ernst Urbantschitsch: **Verjauchtes Cholesteatom bei einem 2jährigen Kinde.**

Der Knabe erkrankte vor einem Jahr ohne vorhergehende Krankheit an Otorrhöe. Zu Ostern 1914 traten „Fraisen"-Anfälle auf, 3 Tage später entwickelte sich retroauriculär eine Schwellung, wobei sich auch Ohrenschmerzen einstellten.

Status praesens: Rechts kein Eiter im Gehörgang; durch das Trommelfell zwängen sich von hinten-oben Granulationen aus dem Antrum. Retroauriculär findet sich eine große, fluktuierende Geschwulst. Ohrmuschel abstehend. Röntgenbefund (Dr. Selka): Mäßige Verschleierung der rechten Warzenfortsatzgegend. Temperatur normal.

Operation am 23. IV. 1914: Entleerung einer großen Eprouvette voll fötiden, teilweise bröckeligen Eiters. Erbsengroße, mit schlaffen Granulationen erfüllte Knochenfistel. Ganzer Warzenfortsatz, Antrum und Paukenhöhle mit typischem, verjauchendem Cholesteatom erfüllt; Cholesteatommembran vorhanden. Daher Radikaloperation. Amboß cariös; Sinuswand auffallend verdickt.

Bakteriologischer Befund (Prosektur Prof. Stoerk): Grampositive Kokken und Fäulnisbakterien. Kulturell: Proteus vulgaris.

Verlauf sehr günstig. Pat. wurde am 1. V. aus dem Kaiser Franz Josef-Spital entlassen und war am 25. V. retroauriculär vollständig geheilt.

Die Besonderheit des Falles liegt in der Jugend des kleinen Pat. Es dürfte selten vorkommen, daß ein 2jähriges Kind wegen verjauchendem Cholesteatom radikal operiert werden muß. Ob es sich hier um ein „angeborenes Cholesteatom" handelt, läßt sich nicht mit Sicherheit feststellen, da der Anamnese zufolge die Otorrhöe erst vor einem Jahr aufgetreten sein soll.

IV. Ernst Urbantschitsch: **Rückbildung einer durch Panotitis hervorgerufenen Facialisparalyse 4 Tage nach der Totalaufmeißelung der Mittelohrräume.**

Die 2jährige P. Z. war im Februar 1914 an Scarlatina erkrankt; 14 Tage später traten Morbillen hinzu und bald darauf auch Diphtherie. Während dieser Zeit trat rechterseits eine eitrige Mittelohrentzündung mit kompletter Facialislähmung auf. Eine retroauriculäre Schwellung, die am 1. V. sich bemerkbar machte und an Größe zunahm, wurde anderwärtig inzidiert. Seit 13. V. bestand „gußweiser" Ohrenfluß, dann stellten sich auch intensive Ohrenschmerzen ein. Kein Erbrechen, kein Fieber.

Ohrbefund: Rechts: Gehörgang und Paukenhöhle mit reichlichem Eiter erfüllt; sehr starke Senkung der hinteren oberen Gehörgangswand; aus

Digitized by Google
Original from UNIVERSITY OF CALIFORNIA
Generated on 2019-10-24 14:45 GMT / http://hdl.handle.net/2027/uc1.b3252762
Public Domain in the United States, Google-digitized / http://www.hathitrust.org/access_use#pd-us-google

dem Antrum kommen Granulationen; Trommelfellrest stark gerötet und geschwollen, desgleichen die Weichteile über dem Warzenfortsatz; daselbst, besonders in der Höhe der oberen Gehörgangswand, findet sich ein großer Subperiostalabsceß, aus dem dickrahmiger Eiter quillt. Keine kalorische Reaktion (geprüft mit 2 *l* ganz kaltem Wasser). Komplette Facialisparalyse. Links: Im Gehörgang Eiter. Starke Vorwölbung des hinteren-oberen Quadranten des Trommelfells. Warzenfortsatz äußerlich normal.

Röntgenbefund (Dr. Selka): Processus mastoideus beiderseits verdunkelt.

Ich nahm daher am 15. V. die beiderseitige Operation vor, und zwar rechts die Totalaufmeißelung der Mittelohrräume, links die einfache Antrotomie. Rechts fanden sich zwischen Haut und Knochen massenhaft schlaffe Granulationen. In der Höhe der oberen Gehörgangswand eine erbsengroße Knochenfistel. Der ganze Warzenfortsatz sowie das Antrum waren mit Eiter und Granulationen erfüllt. In der Knochenlamelle, die die Dura der mittleren Schädelgrube bedeckte, zeigte sich eine Granulationslinie, die halbkreisförmig eine etwa hellergroße Fläche umgrenzte (allem Anschein nach eine beginnende Sequestrierung). Sinus und Dura normal; desgleichen der horizontale Bogengang. In Granulationen gebettet finden sich der cariöse Hammer, der Amboß und ein Stapesschenkel. Der linke Warzenfortsatz erwies sich als pneumatisch und ganz mit Eiter und Granulationen ausgefüllt (bis an die Spitze). Auch Antrum und Paukenhöhle waren voll von Granulationen. Dura und Sinus wurden nicht freigelegt.

Bakteriologischer Befund (Prosektur Prof. Stoerk): Rechts hauptsächlich Streptococcus mucosus, daneben andere Streptokokken; links spärliche Kolonien von Streptococcus mucosus.

Schon am 19. V. — also 4 Tage nach der Operation — war ein bedeutender Rückgang der Gesichtslähmung zu beobachten. Tags darauf konnte Pat. das Auge bereits vollständig schließen.

Der Fall ist deshalb interessant, da hier die Facialislähmung im Gefolge einer scarlatinösen „Panotitis" aufgetreten war, ungefähr 6 Wochen bestanden hatte und eine komplette war, so daß es fast zweifelhaft erschien, ob sie sich überhaupt noch zurückbilden könne. Trotzdem war schon nach 4 Tagen ein geradezu verblüffender Erfolg eingetreten!

V. Hofer: **Parotisfistel mit Durchbruch in den Gehörgang.**

Ich erlaube mir, Ihnen ganz kurz einen Fall aus meinem Ambulatorium im Kronprinz Rudolf-Kinderspitale zu demonstrieren, den ich vor 2 Tagen zum ersten Male sah; wegen Kürze der Zeit und Renitenz des Patienten gegen jedweden Eingriff konnte ich noch zu keiner sicheren Diagnose gelangen. Der 12jährige Pat. zeigt eine starke, seit Monaten bestehende Schwellung der linken Wange und Parotisgegend vor dem Tragus; daselbst befindet sich eine Fistel, aus der sich Eiter in geringer Menge sehr langsam entleert; gleichzeitig sind der Augen- und Hirnast des Nervus facialis gelähmt, der Mundast ist intakt; otoskopisch sieht man im Gehörgang nur Polypen mit eitrigem Sekret; spritzt man den Gehörgang aus, so kommt das Spülwasser mit etwas Eiter gemengt retour, gleichzeitig aber sickert aus der Parotisfistel langsam ein Eitertropfen nach dem andern. Wir haben also vor uns eine Kommunikation zwischen Parotis und Gehörgang infolge eines entweder von der Parotis primär ausgegangenen und in den Gehörgang durchgebrochenen Eiterungsprozesses oder infolge einer durch den Gehörgang durchgebrochenen Mittelohr-

Digitized by Google
Original from UNIVERSITY OF CALIFORNIA
Generated on 2019-10-24 14:45 GMT / http://hdl.handle.net/2027/uc1.b3252762
Public Domain in the United States, Google-digitized / http://www.hathitrust.org/access_use#pd-us-google

eiterung mit sekundärer Parotiseiterung; wie bereits erwähnt, ließ sich Pat. bisher die Ohrpolypen noch nicht extrahieren, so daß ich noch nicht sagen kann, ob hinter diesen Polypen vielleicht normales Trommelfell oder wiederum Polypen stecken, ob es sich also um eine primäre Parotiseiterung mit Durchbruch in den äußeren Gehörgang oder um eine chronische Mittelohreiterung mit Durchbruch in die Parotis und mit sekundärer eitriger Parotis handelt. Die Lähmung nur zweier Äste des Facialis kann bei primärer und sekundärer eitriger Parotitis vorkommen, spricht also nicht gegen einen chronischen Eiterungsprozeß im Mittelohr.

Diskussion.

Frey: Ich habe einmal einen ähnlichen Befund erhoben. Nach Entfernung der Granulationen kam ich in eine Fistel, durch die man unklar einen festen Körper tasten konnte. Ich konnte ein Stück eines abgebrochenen Federstiels entfernen; hierauf erfolgte Heilung. Selbstverständlich will ich nicht behaupten, daß hier ein Fremdkörper vorliegt.

Bondy: In zwei von mir operierten, fast identischen Fällen mit chronischer Eiterung (die später als tuberkulöser Natur erkannt wurde) und Fistel im Jochbogen zeigte sich bei der Operation eine Kommunikation zwischen Fistel und Mittelohr und ein Sequester, nach dessen Entfernung Heilung eintrat.

Ernst Urbantschitsch: Im Dezember 1913 habe ich einen jungen Pat. labyrinthektomiert, den ich schon im April mit beginnender Parotitis und noch intaktem Mittelohr gesehen hatte. Mit Zunahme der Parotisschwellung trat eine eitrige Mittelohrentzündung auf, die schließlich auf das Labyrinth übergriff und mich zur Labyrinthoperation nötigte. Dem Pat. geht es in Bezug auf das Ohr gut, doch hat sich herausgestellt, daß er an schwerer Tuberkulose leidet.

Politzer: Parotisabscesse, die in den Gehörgang durchbrechen, beruhen nicht immer auf Karies. Die Perforation erfolgt entweder an der Vereinigungsstelle des knorpeligen und knöchernen Teiles oder an der Stelle, wo eine zarte Membran eine Kommunikation zuläßt. Ältere Herren werden sich vielleicht an eine Speichelfistel erinnern, die so durchbrach.

Neumann: Ich habe jetzt eruieren können, daß der Knabe erst eine Parotitis, dann Ohrenfluß hatte, also ein Parotisabsceß mit Durchbruch bestand. Ein Arzt hat dann incidiert und daher rührt die Fistel. Auch nach mangelhafter Mundpflege kommt es zu Infektionen der Parotis und Durchbruch in das Gehörorgan.

Hofer: Nach der Anamnese, die Herr Prof. Neumann mit dem nur ungarisch sprechenden Pat. soeben aufgenommen hat, scheint es sich um eine primäre eitrige Parotitis nach Mumps zu handeln, die von einem Arzte incidiert wurde und zu einem Durchbruch in den Gehörgang führte. Bezüglich des Verhaltens des Ohrlabyrinthes der kranken Seite möchte ich bemerken, daß dasselbe auf Drehung und kalorisch normal reagierte, es sich also nicht um eine Labyrinthnekrose oder Labyrinthsequestrierung, wie im Falle des Herrn E. Urbantschitsch handeln kann. Ich werde mir übrigens erlauben, über den Verlauf und die nach den entsprechenden operativen Eingriffen (Polypenextraktion etc.) gestellte Diagnose demnächst zu berichten.

VI. Bondy demonstriert einen **Hämophilen,** bei dem er vor 1 Monat die Radikaloperation ausgeführt hat. Pat. leidet seit Kindheit an beiderseitigem

Generated on 2019-10-24 14:45 GMT / http://hdl.handle.net/2027/uc1.b3252762
Public Domain in the United States, Google-digitized / http://www.hathitrust.org/access_use#pd-us-google
Digitized by Google
Original from UNIVERSITY OF CALIFORNIA

Ohrenfluß, Mitte März trat eine langsam zunehmende Schwellung hinter dem l. Ohre auf, wegen der er der Klinik zur Operation zugewiesen wurde. Erst am Operationstisch machte er davon Mitteilung, daß er Bluter sei und wiederholt nach geringfügigen Verletzungen schwere Blutungen aufgetreten seien. Die Operation wurde deshalb abgesetzt und da die Blutuntersuchung eine Gerinnungsfähigkeit von 22 Minuten ergab, erhielt Pat. intern Gelatine und 4 bis 5 Kaffeelöffel Calcium lactic. pro die, später auch Calcine subcutan. Der Effekt war vollständig negativ, die Gerinnungsfähigkeit betrug am 26. nach 8tägiger Behandlung wieder gegen 20 Minuten. Da mittlerweile ein Durchbruch gegen den Gehörgang eingetreten war und sich reichlich sehr fötider Eiter entleerte, entschloß ich mich doch zur Radikaloperation, die auch unter exaktester Blutstillung glatt verlief. Es fand sich ein großes Cholesteatom, das den Sinus in über Bohnengröße freigelegt hatte. 4 Tage nach der Operation trat plötzlich eine ziemlich starke Nachblutung auf; als ich zum Pat. kam, war nicht nur der Verband, sondern auch die Wäsche und das Bett stark durchtränkt. Die Blutung war eine typisch parenchymatöse, stand aber momentan auf Applikation von Coagulen in 10%iger Lösung. Mehrere Tage später trat eine zweite, etwas geringere Nachblutung auf, die wieder durch Coagulen sofort gestillt werden konnte. Das Mittel zeigte also prompte und sichere Wirkung in einem Falle, wo die interne Medikation vollständig versagte.

VII. Gatscher: **Ein Fall von Morbus Basedowi mit epileptiformen Krämpfen und von Tumorsymptomen der hinteren Schädelgrube.**

Die Pat., die ich mir erlaube, den Herren aus der Klinik Ortner vorzustellen, zeigt manifeste Basedowsymptome, deren Beginn auf 3 Jahre zurückreicht. Seit 1 Jahre werden aber auch Erscheinungen beobachtet, welche man auf gesteigerten Hirndruck zurückführen muß. Pat. klagt seit dieser Zeit über Ohrensausen rechts, Kopfschmerz und Schwindel. Objektiv wurden bei ihr Fallneigung nach links und ein anfallsweise auftretender, nach links gerichteter, bald rotatorischer, bald horizontaler Nystagmus beobachtet. Außerdem traten bei der Pat. in dieser Zeit wiederholt Anfälle von epileptiformer Natur auf, die stets ohne Prodrome einsetzten, bei vollkommener Bewußtlosigkeit konvulsivische Krämpfe zeigten. Die Bewußtlosigkeit dauerte noch mehrere Stunden nach dem Sistieren der Krämpfe. Diese auf gesteigerten Hirndruck hinweisenden Symptome bekamen durch die Lumbalpunktion noch einen objektiven Ausdruck durch den starken Liquordruck. Dabei konnte aber ein interessantes Phänomen in bezug auf den Nystagmus festgestellt werden. Der Nystagmus schlug nämlich nach der Punktion nach der entgegengesetzten Seite als früher, also nach rechts. Ich glaube, daß dieses Phänomen auf die zentrale Ursache des Nystagmus hinweist, und erkläre es mir ebenso wie das Wechseln des spontanen Nystagmus mit zentraler Ursache. Jedenfalls glaube ich, daß man dieser Erscheinung die Aufmerksamkeit zuwenden soll in solchen und in ähnlichen Fällen.

Ich stelle die Pat. aber noch aus einem anderen Grund vor. Gegenwärtig ergibt die otologische Untersuchung folgendes Resultat: Beide Trommelfelle normal, rechts der Funktionsbefund einer Laesio. Kein spontaner Nystagmus. Rhomberg nach links, durch Kopfdrehung nicht beeinflußbar. Pat. zeigt mit dem rechten Arm spontan nach innen vorbei; mit dem linken Arm hie und da ebenfalls nach innen. Nach kalter Kalorisierung rechts spät auftretender, schwacher, typischer Nystagmus. Jetzt Rhomberg nach rechts, kein

Digitized by Google
Original from UNIVERSITY OF CALIFORNIA
Generated on 2019-10-24 14:45 GMT / http://hdl.handle.net/2027/uc1.b3252762
Public Domain in the United States, Google-digitized / http://www.hathitrust.org/access_use#pd-us-google

Einfluß der Kopfdrehung auf ihn. Der linke Arm zeigt nach rechts vorbei, der rechte aber wieder nach links.

Aus der internen Krankengeschichte möchte ich noch nachtragen, daß der Wassermann negativ ausfiel, Röntgenbefund und Augenspiegelbefund im Sinne eines Tumors ebenfalls negativ waren.

Ich habe mir erlaubt, die Pat. wegen des interessanten Phänomens nach der Lumbalpunktion vorzustellen. Außerdem aber wegen der Häufung des Symptomenbildes von Basedow, epileptiformen Attacken und Drucksymptomen der hinteren Schädelgrube. Dabei lasse ich die Frage offen, ob diese Prozesse miteinander parallel laufen oder zu einander in einem ursächlichen Verhältnis stehen. Jedenfalls werden die aus der Krankengeschichte mitgeteilten Drucksymptome durch die otologische Untersuchung auf ein bestimmtes Gebiet hin lokalisiert werden können.

Bücherbesprechungen.

Enzyklopädie der klinischen Medizin. Die Nasen-, Rachen- und Ohrerkrankungen des Kindes in der täglichen Praxis. Von Prof. Dr. F. Göppert, Direktor der Universitäts-Kinderklinik zu Göttingen. Mit 21 Textabbildungen. Berlin, Verlag von Julius Springer, 1914.

Der vom Verfasser im Vorworte betonte Standpunkt, daß der Praktiker über die so wichtigen Affektionen der oberen Luftwege und des Mittelohres orientiert sein und auch ohne Unterstützung des Spezialisten bei ihrer Behandlung zu Recht kommen soll, ist gewiß sehr richtig. Ebenso richtig ist eine zusammenfassende Besprechung dieser Erkrankungen, wie es auch von anderen Autoren geschehen ist. Speziell in diesem Werke treten aber mehrere Momente besonders charakteristisch hervor: die Verknüpfung mit den Erscheinungen des Gesamtorganismus und die Trennung, die namentlich im ersten Abschnitt sehr scharf ist, zwischen dem klinischen Bilde beim Säugling und beim Kinde nach dem ersten Lebensjahr. Dadurch gewinnt das Buch ein besonderes, höchst persönliches Gepräge, das zum Ausdruck für die große Erfahrung, scharfe Beobachtung und die große didaktische Gabe des Autors wird. Trotz der zusammenfassenden Tendenz ist der Stoff im einzelnen sehr markant herausgearbeitet. Er ist in 4 Hauptabschnitte gegliedert: Nasopharyngitis, selbständige Lokalerkrankungen im Gebiet von Nase und Pharynx, die Erkrankung des Mittelohrs und ihre Folgen, und Nasenrachenerkrankungen und Mittelohrerkrankungen in ihrer Beziehung zu den akuten Infektionskrankheiten. Überall sehen wir den Autor für das Prinzip eintreten, nicht nur Symptome zu beachten, sondern kausal zu denken.

Die Fülle des Stoffes ist so groß, daß eine detaillierte Besprechung hier unmöglich wird. Sie ist so groß, wie es beim Thema ja sein mußte, daß sie über ihre eigentliche Bestimmung hinaus auch für den Spezialarzt zum Gegenstand des Interesses wird. Die Eigentümlichkeit des Verlages in bezug auf die schöne Ausstattung des Buches hat sich auch hier erhalten.

Gatscher.

Zur Grundlegung der Tonpsychologie. Von Dr. Géza Révész, Privatdozent an der Universität in Budapest. Leipzig 1913, Veit & Co.

Der Autor legt sich die Frage vor, welches die psychologischen Merkmale eines Tones sind. Er stellt zahlreiche Versuche an normalen und an

Generated on 2019-10-24 14:45 GMT / http://hdl.handle.net/2027/uc1.b3252762
Public Domain in the United States, Google-digitized / http://www.hathitrust.org/access_use#pd-us-google
Digitized by Google
Original from UNIVERSITY OF CALIFORNIA

einem pathologischen Falle an und kommt zu folgenden wichtigen und einleuchtenden Schlüssen: Jeder Ton ist durch zwei Eigenschaften ausgezeichnet. Die eine ist jene, welche die Ähnlichkeit der durch Oktaven voneinander entfernten Töne ausmacht. Er nennt sie Qualität. Die zweite, welche der Autor als „Höhe" bezeichnet, bedingt die Ähnlichkeit zweier benachbarter beziehungsweise die geringere Ähnlichkeit zweier weiter voneinander liegender Töne. Er wendet sich in seinen Ausführungen gegen die Theorien von Helmholtz, Kulpe, Stumpf, Brentano u. a. Auch die Frage der Konsonanzen und Dissonanzen wird erläutert und der Versuch einer schematischen Erklärung unternommen. Klarheit der Gedankengänge und Feinheit des Stiles zeichnen das Buch aus. Fröschels.

Referate.

I. Äußeres Ohr und Mittelohr.

Rendiconto Clinico per l'anno accademico 1911—1912. (Klinischer Rechenschaftsbericht für das akademische Jahr 1911/12.) Von Bilancioni. (Atti della Clinica oto-rino-laringoiatrica della I. università di Roma, 1913.)

Unter 4953 Patienten betrafen 2098 Ohrenkrankheiten, 1115 Nasen- und Nasenrachenkrankheiten, 801 Mund- und Rachenkrankheiten, 303 Kehlkopfkrankheiten. 8 Fälle endeten letal, darunter 2 Fälle an Meningitis purulenta, 1 Fall an Sinusphlebitis, 1 Fall an Meningitis tuberculosa; ein an Laryngectomia totalis operierter Fall starb am siebenten Tage an Bronchopneumonie und ein Kind mit einem wahrscheinlich kongenitalen cystischen Tumor des Larynx an einer Bronchopneumonia acuta bilateralis.

Ohrenfälle: Fälle von Angioma und Teleangiektasie der Ohrmuschel wurden im Institut des Prof. Ghilarducci mit Phototherapie, Elektrolyse, kaltem Kauter, Röntgenstrahlen und Radium behandelt. Ein Fall betraf ein Angiom der linken Wange und der Regio retromastoidea. Bei dem 18monatlichen Kinde war seit der Geburt ein kleiner, punktförmiger Fleck an der linken Wange und ein zweiter solcher zwischen Hinterhaupt und Warzenfortsatz zu bemerken. Untersuchung: Auf der Wange ein ovaler, 3—4 *cm* großer, in der Mitte eine Narbe aufweisender, an der Oberfläche von reichlichen, radiär verlaufenden Blutgefäßen durchzogener, von einem roten Hof umgebener Fleck. In der Regio mastoidea ein dunkelroter, runder, nicht fluktuierender, auf Druck nicht verblassender, bei Berührung etwas schmerzhafter Tumor von 5 *cm* Durchmesser. Am 18. I. Phototherapie (Kromayersche Lampe) an der Wange, sehr lebhafte Reaktion. 18. II. deutliche Besserung, monopolare Elektrolyse mit bestem Erfolg. Nach einigen Tagen Elektrolyse am retromastoidealen Angiom. 12. III. Die Teleangiektasie an der Wange verschwunden mit Zurücklassung einer Narbe, das Angiom am Warzenfortsatz bedeutend reduziert. Zwei weitere Fälle von Angiom der Ohrmuschel wurden mit elektrolytischen Punktionen in Chloroformanästhesie geheilt.

Generated on 2019-10-24 14:46 GMT / http://hdl.handle.net/2027/uc1.b3252762
Public Domain in the United States, Google-digitized / http://www.hathitrust.org/access_use#pd-us-google
Digitized by Google
Original from UNIVERSITY OF CALIFORNIA

Lupusfälle: 1. Bei der 22jährigen Patientin war nach Durchstechen des Lobulus eine Entzündung entstanden, die sich nach Abtragung des Läppchens auf die Umgebung erstreckte. Bei der Untersuchung fand man eine Infiltration nach hinten bis 2 *cm* hinter dem Ohrmuschelansatz, über Helix, Anthelix, Concha, Tragus und Kieferwinkel. Die erkrankte Gegend dunkelrot, von teigiger Konsistenz mit verschieden großen Knötchen an der Peripherie. Am Hals kleine, indolente Drüsen. 1. VII. Durch einen Monat 6 Applikationen von Phototherapie von hoher Frequenz, Besserung. 15. X. Der frühere Zustand zurückgekehrt. Bepinselung der erkrankten Gegend mit Eosin und Irradiation bis zum 30. IV. Verschwinden der Knötchen bis zur vollständigen Heilung. Die Hinzufügung von Eosin wie überhaupt von fluoreszierenden Substanzen zur Phototherapie entwickelt einen günstigen Einfluß auf tuberkulöse Läsionen.

2. 25jährige Patientin. Im Alter von 12 Jahren eine papulöse Eruption am Ohr und eine zweite in der Glutäalgegend mit Kausticis behandelt. Im Alter von 23 Jahren frische Eruptionen an Ohr, Oberlippe und Nase, die als tubero-ulceröser Lupus diagnostiziert wurden. Vom 14. X. bis zum 20. II. zehn Irradiationen am Ohr, davon acht mit Eosin; rasche Heilung. Die anderen Stellen heilten bei derselben Behandlung gleichfalls, wenn auch viel langsamer.

Ein Fall betraf einen 40jährigen Patienten mit chronischer Mittelohreiterung, Affektion des Warzenfortsatzes, Facialislähmung, Latero-Cervicalabsceß und Leucaemia splenomedullaris. Operation des Warzenfortsatzes und des Abscesses. Im Laufe der Nachbehandlung entwickelte sich ein Absceß unter dem Musc. sterno-cleidomastoideus, der inzidiert wurde. Bei jedem Verbandwechsel starke Blutung. Langsame Heilung. Die Facialislähmung war hier mit der Blutalteration in Beziehung zu bringen.

Ein anderer Fall betraf einen 30jährigen Patienten, der vor $1^1/_2$ Monaten nach Influenza an akuter eitriger Mittelohrentzündung mit Fieber, Schwerhörigkeit und hochgradigem Schwindel erkrankte. Trotz Behandlung keine Besserung. Nach der Radikaloperation Heilung mit Verschwinden der Labyrintherscheinungen.

Ein anderer Fall: 20jähriger Patient. Seit der Kindheit spärliche fötide Otorrhöe. Seit 12. IV. Verschwinden der Otorrhöe und Auftreten von heftiger Hemikranie. Auf der Heimreise heftige Ohrenschmerzen, die sich über die ganze Schädelhälfte ausbreiten. Paralyse der Gefühlsnerven, abendliche Temperatursteigerung und spärlicher fötider Ausfluß. Lumbalpunktion ergibt eitrige, unter starkem Druck stehende Flüssigkeit. Am 3. V. Radikaloperation, Drainage der Dura. Nach kurzer Besserung folgt Verschlimmerung und am 8. V. Exitus letalis.

Ein Fall betraf einen Tumor im Kleinhirnbrückenwinkel. 35jähriger Patient. Seit 1906 Anfälle von Schwindel, Parakusie, Erbrechen und Umstürzen.

Digitized by Google
Original from UNIVERSITY OF CALIFORNIA
Generated on 2019-10-24 14:45 GMT / http://hdl.handle.net/2027/uc1.b3252762
Public Domain in the United States, Google-digitized / http://www.hathitrust.org/access_use#pd-us-google

Im Oktober 1911 auffallende Hörverschlechterung links. Im Dezember heftige nächtliche Kephalien. Im März 1912 bedeutende Sehstörungen beiderseits, Steigerung der Kopfschmerzen, der Schwindelanfälle, der Schwerhörigkeit und der Parakusis links, Parästhesie der linken Gesichtshälfte, Diplopie und nervöse Reizbarkeit. Untersuchung: Links: Lähmung des III., V., VI., VII. und VIII. Hirnnerven, leichte Ataxie des oberen und des unteren Kinngelenkes links, Tendenz zum Fallen nach links, Papillenstauung links stärker als rechts. Rechts: Leichte Symptome von Läsion des VIII., außerdem Drucksteigerung des Liquor cerebrospinalis. Wassermann + +, Globulinprobe + +. Nekroskopie: 18. X. 1912. Ein taubeneigroßer Tumor im linken Kleinhirnbrückenwinkel von höckeriger Oberfläche. Kompression und Quetschung der Umgebung. Histologisch: Neurofibroma n. acustici.

Nasenfälle: Ein Fall von Nasensarkom, ausgehend von den rechten Siebbeinzellen. 20jähriger Patient. Vor einem Monat Schwellung und Rötung an der Nasenwurzel rechts mit Bildung einer weichen, haselnußgroßen Prominenz. Inzision, Entleerung einer blutigen Flüssigkeit. Seit damals leichte Schmerzen, zunehmendes Wachsen der Schwellung. Deformierung und Stenosierung der Nase. Untersuchung: Prominenz des rechten Nasenflügels, eine haselnußgroße Schwellung in dem gleichnamigen Orbitalwinkel. Die rechte Nasenhöhle verstopft durch eine fleischige, violettrote, leicht blutende Masse, welche wahrscheinlich nach oben mit der nach außen prominierenden Masse zusammenhängt. Ein exzidiertes und untersuchtes Fragment erwies sich als ein kleinzelliges Sarkom. Operation in Morphium-Chloroformnarkose. Rhinotomia externa modo Moure. Abtragung der infiltrierten Partie der Haut an der Nasenwurzel, der nasalen Wand und der Siebbeinzellen. Plastische Deckung des Substanzverlustes an der Nasenwurzel mit einem Stirnhautlappen. Innerhalb 7 Monaten 2 Rezidive, die durch weitere Operationen beseitigt wurden.

Weiters wurden einige Fälle von Nasenrachenfibrom operiert, von denen einige hartnäckig rezidivierten. Es handelte sich zumeist um junge Leute von ungefähr 20 Jahren. Nur eine Patientin war 56 Jahre alt, die jedoch schon seit 10 Jahren über Nasenbeschwerden klagte. Manche von diesen rezidivierenden Fällen stellten Fibroendotheliome vor.

Hartnäckiger retronasaler Katarrh, welcher der gewöhnlichen Pharynxbehandlung widersteht, beruht oft auf einer Entzündung des Antrum sphenoidale, wovon man sich leicht überzeugen könnte, wenn man diese Höhle öfter untersuchen möchte, wie dies von einem mitgeteilten Fall illustriert wird.

Außerdem wurden daselbst behandelt 2 Fälle mit Rhinosklerom und 2 Fälle mit schwerer Nasenblutung bei Frauen, bei denen kurz zuvor der Uterus samt den Ovarien wegen Fibromen entfernt worden waren.

Pharynx- und Larynxfälle. Eine reiche Statistik haben Fälle von organischen und funktionellen Erkrankungen von Pharynx und Larynx ge-

Digitized by Google
Original from UNIVERSITY OF CALIFORNIA
Generated on 2019-10-24 14:45 GMT / http://hdl.handle.net/2027/uc1.b3252762
Public Domain in the United States, Google-digitized / http://www.hathitrust.org/access_use#pd-us-google

boten. Bei einer 42jährigen Frau fand sich ein inoperables Lymphosarkom der rechten Tonsille. Ferner wurden einige Laryngektomien nach der Methode von Durante ausgeführt. In einem Falle von Epitheliom erfolgte am siebenten Tage Exitus letalis infolge septischer Bronchopneumonie, in einem anderen gelang die Operation und der Patient genas.

In einigen Fällen mit Larynxstenose infolge von rezidivierenden Papillomen, von Laryngitis posttyphosa, von Croup und Laryngitis morbillosa wurde die Laryngostomie mit nachfolgender Plastik erfolgreich ausgeführt. Auch wurde ein großes Material betreffend die klinische und experimentelle Phonetik gesammelt, welches bei einer anderen Gelegenheit bearbeitet werden soll. Sehr gute Dienste leistete an der Klinik das Pharyngoskop von Hays, welches oft in der Modifikation von Panconcelli zur Anwendung kam. Letztere stellt eine Vervollkommnung des Instrumentes dar, welche die Autoskopie ermöglicht. In manchen Fällen, in denen die gewöhnliche Laryngoskopie nur schwer durchführbar war und nur ungenaue Resultate ergab, hat man mit dem Pharyngoskop von Hays eine sehr genaue Untersuchung vornehmen können. Dieselbe Erfahrung wurde in Bezug auf die genaue Diagnose von adenoiden Vegetationen und von Tumoren des Nasopharynx gemacht. Dieses Instrument wird auch zum genaueren Studium der Physiopathologie der Tube gute Dienste leisten, und seine Einführung in das Instrumentarium der Spezialität eröffnet eine neue Ära für die Technik der Rhinoscopia posterior und für die Fortschritte in der Oto-Rhino-Laryngologie. Spira.

Sopra un caso di epitelioma del padiglione dell' orecchio. (Über einen Fall von Epitheliom der Ohrmuschel.) Von Ricci. (Atti della Clinica di Roma. 1913.)

Ricci teilt ausführlich einen von ihm beobachteten, nach der Operation mit Fulguration und Röntgenstrahlen behandelten Fall von Epitheliom der Ohrmuschel und dessen genaue histologische Untersuchung mit, bespricht ähnliche in der Literatur publizierte Fälle, erörtert die Ätiologie, die Differentialdiagnose, die verschiedenen Formen, in denen sich diese Krankheit manifestieren kann, den verschiedenen Verlauf und die mannigfachen vorgeschlagenen chirurgischen Behandlungsmethoden. Die schwersten und am meisten destruktiv verlaufenden Formen sind jene, welche im äußeren Gehörgang und im Spatium intertragicum lokalisiert sind und die mit Symptomen von Lähmung des Facialis, des Gaumens, des Geschmackes und des Geruches, mit Exophthalmus, Amaurose, häufigen Hämorrhagien, reichlicher, seröser Sekretion mit lanzinierenden Schmerzen, Konvulsionen und Coma verlaufen. Auch so hochgradige Schlingbeschwerden können dabei vorhanden sein, daß die Ernährung mit der Oesophagussonde notwendig wird. Cardiale Synkopen setzen dem Leiden meist ein Ende. Zum Schlusse empfiehlt Ricci ein rasches Handeln auch in zweifelhaften Fällen, da manchmal scheinbar einfache Neoplasmen Keime von echten Epitheliomen in sich bergen. Spira.

Digitized by Google
Original from UNIVERSITY OF CALIFORNIA
Generated on 2019-10-24 14:45 GMT / http://hdl.handle.net/2027/uc1.b3252762
Public Domain in the United States, Google-digitized / http://www.hathitrust.org/access_use#pd-us-google

Esperimento di un servixio oto-rino-laringologico nelle Senole Comunale di Roma. (Der Versuch eines oto-rhino-laryngologischen Dienstes in den Kommunalschulen Roms.) Von Mancioli. (Atti della Clinica di Roma. 1913.)

Die untersuchten Kinder lassen sich nach den Befunden in 4 Kategorien einteilen: 1. unheilbar Taube, 2. besserungsfähige Schwerhörige, 3. Normalhörende, deren Ohr durch den Zustand des Nasopharynx bedroht erschien, 4. nicht bedrohte Normalhörende. Von 8000 untersuchten Schulkindern entfielen auf die erste Kategorie 62, auf die zweite 213, auf die dritte 248, auf die vierte 277. Die regelmäßige Einrichtung einer otologischen Aufsicht über die Schulen würde nicht nur viele schwere und gefährliche Ohrenkrankheiten verhüten können, sondern unzweifelhaft auch in pädagogischer Beziehung von Vorteil sein, indem dadurch die Zahl der angeblich abnormen Kinder, deren psychische Entwicklung nur durch einen Hördefekt zurückgeblieben ist, eingeschränkt werden würde. Sowohl in den Schulen für zurückgebliebene Kinder als auch in jenen „auf offener Luft", welche für anämische, zarte Kinder bestimmt sind, besitzen die meisten Zöglinge adenoide Vegetationen, durch deren Entfernung die Luftventilation der Lungen erst im gehörigen Maßstab vor sich gehen kann. Spira.

Contributo clinico-istologico allo studio della cisti dermoidi del padiglione auriculare. (Klinisch-histologischer Beitrag zum Studium der Dermoidzysten der Ohrmuschel.) Von Turtur. (Atti della Clinica di Roma. 1913.)

Bei dem 23jährigen Patienten bestand seit der Kindheit ein kleiner, haselnußgroßer Tumor in der Fossa intercrurale, in welchem sich später wiederholt Eiter bildete, der bald durch Inzision entleert wurde, bald spontan durchbrach. Die mikroskopische Untersuchung des abgetragenen Tumors zeigte cystische Degeneration des ganzen epidermalen und subepidermalen Gewebes, und in einigen Schnitten fand sich ein schwarzes Pigment in den tieferen Schichten des Papillenkörpers, ähnlich jenem, das in dem Papillenkörper der Negerhaut gefunden wird. Der ausführlich mitgeteilte histologische Befund lieferte den Beweis, daß man es mit einer vereiterten Dermoidcyste der Ohrmuschel zu tun hatte. Spira.

Sulla genesi e sul significato delle cellule giganti. (Über die Genesis und die Bedeutung der Riesenzellen.) Von Proff. Cipollone und Bilancioni. (Atti della Clinica di Roma. 1913.)

Anführung der verschiedenen Ansichten über Abstammung, Bedeutung und Schicksal der in verschiedenen Zuständen gefundenen Riesenzellen und Beschreibung der genauen histologischen Untersuchung von 7 Fällen von Ohrpolypen. Aus den dabei gefundenen Veränderungen finden sich die Autoren zu dem Schlusse berechtigt, daß die in Ohrpolypen gefundenen Riesenzellen aus Fibrinoplasten hervorgegangen sind, welche nach Verlust ihrer proliferierenden, formativen Kraft, im regressiven Zustand sich befindend, auf dem

Digitized by Google
Original from UNIVERSITY OF CALIFORNIA
Generated on 2019-10-24 14:45 GMT / http://hdl.handle.net/2027/uc1.b3252762
Public Domain in the United States, Google-digitized / http://www.hathitrust.org/access_use#pd-us-google

Wege der Involution miteinander konfluierten, um vielkörnige Zellen von schwacher Vitalität zu bilden. Spira.

Über die histo-pathologischen Veränderungen des Trommelfells. Von Dr. Ciro Caldera und Dr. A. Balla (Turin). (Archivio italiano di otologia etc. 24. H. 5.)

Bei den Untersuchungen, welche die Verfasser auf die verschiedenen pathologischen Zustände des Trommelfells anstellten und die genau beschrieben werden, wurde ihre Aufmerksamkeit besonders auf die Knochenneubildung im Trommelfell gelenkt, deren Pathogenese mitgeteilt wird. Die Literatur ist reichhaltig. Rimini (Triest).

Myasis des Gehörganges. Die Sarcophaga nurus. Von Cerrutti. (Annales de la sociedad argentina de oto-rino-laryngologia. Dezember 1913.)

In den heißen Gegenden sind die Fälle von Myase der Nase und des Gehörganges nicht selten; sie betreffen fast immer Leute, welche entweder an Rhinitis atrophicans oder an Otorrhöe leiden: fast immer auch ist der Schmarotzer eine bekannte Art (meistens die Compsonia Macellaria). In einem Falle waren die Puppen, welche in dem Eiter des Ohres gefunden wurden, von einer anderen Art, nämlich die Sarcophaga nuris: das ist der erste Fall, in welchem man diese Art Fliegenlarven fand (die gewöhnlichen Schmarotzer des menschlichen Gehörganges sind die Lucilia hominivorax, die Compsonia, die Nemorea acridiorum, die Calliphora interrupta, die Sarcophaga caridei). Man ist immer im Zweifel nach der Extraktion der Larven, ob nicht andere im Ohr geblieben sind. Verf. gibt ein gutes diagnostisches Zeichen, um ihr Vorhandensein zu entdecken, das ist das Fehlen der rhythmischen Pulsation des im Ohre anwesenden Eiters (oder der Flüssigkeit). Fehlt diese rhythmische Pulsation, so kann man gewiß sein, daß der Rhythmus von irgend einer Larve unterbrochen ist. Menier.

II. Labyrinth und Hörnerv.

Indikationen und Technik der Trepanation des Labyrinths. Von A. Hautant. (Annales des maladies de l'oreille etc. 1914. Nr. 1.)

Auf dem letzten Kongreß der französischen Gesellschaft für Oto-Rhino-Laryngologie hat Hautant dieses Thema in einem Berichte verarbeitet, worüber bereits (siehe Kongreßberichte) mitgeteilt worden ist. Über einige Zutaten wollen wir noch Folgendes nachtragen: Hautant hat persönlich keine auf die Schnecke allein lokalisierte, circumscripte Labyrinthitis beobachtet. Immer ist mit Ausfall der Gehörfunktion auch gleichzeitig Schwindel, spontaner Nystagmus etc. aufgetreten. Bemerkt sei, daß Hautant die Existenz des Fistelsymptoms bei kalorisch unerregbarem Labyrinth als Zeichen einer circumscripten Labyrinthitis erwähnt und auf dieselbe Stufe stellt wie z. B. das Erhaltenbleiben der kalorischen Reaktion bei verschwundenem Drehnystagmus. Prognostisch ist die circumscripte Labyrinthitis im allgemeinen nicht gefährlich, da sie manchmal vollständig, ohne Spuren zu hinterlassen, ausheilt, häu-

Generated on 2019-10-24 14:45 GMT / http://hdl.handle.net/2027/uc1.b3252762
Public Domain in the United States, Google-digitized / http://www.hathitrust.org/access_use#pd-us-google
Digitized by Google
Original from UNIVERSITY OF CALIFORNIA

figer allerdings zur Taubheit führt und nur selten in die totale Labyrinthitis übergeht, wodurch allein sie gefährlich wird. Bei der Diagnose der totalen akuten Labyrinthitis macht Hautant darauf aufmerksam, daß es mitunter schwer ist, die Taubheit zu konstatieren, wenn die Patienten comatös sind. In solchen Fällen genügt es, den strikten Beweis der kalorischen Unerregbarkeit zu erbringen und das Fehlen des Fistelsymptomes nachzuweisen, um auf akute totale Labyrinthitis schließen zu dürfen. Die Prognose der akuten totalen Labyrinthitis ist schwer zu machen. Zwischen der Labyrinthitis, die tötet, und der, die ausheilen wird, entscheidet nur der Eindruck des Beobachters. Das erste Symptom, das den Unterschied zwischen den beiden Formen gestattet, ist schon ein meningeales Symptom (pag. 17). Hautant gibt aber später (pag. 25) gleich zu, daß die totale, akute Labyrinthitis oft spontan ausheile. Es kommt nur darauf an, die tödlichen Formen zu erkennen. Dazu gibt er selbst andere Anhaltspunkte als bloße „Eindrücke" an. Es sind das die postoperative Labyrinthitis nach Verletzung eines Bogenganges, die akute Panotitis, die Labyrinthitis im Anschluß an eine akute Mastoiditis, die Labyrinthitis tuberculosa und postscarlatinosa. Es sind das oft bloß seröse Labyrinthitiden. Um diese akuten Labyrinthitiden dreht sich der Streit zwischen Interventionisten und Abstentionisten, denn, was die chronische Labyrinthitis anlangt, so sind ihre seltenen Indikationen für die Operation bei allen Otochirurgen im allgemeinen dieselben. Der Rest der vorliegenden Arbeit schließt sich im allgemeinen an das Referat an. Was die Operationsmethoden anlangt, so beschreibt Hautant des genaueren die von ihm vorgeschlagene partielle Eröffnung des Labyrinths vom Vestibulum aus. Lautmann.

Die Taubheit. Ätiologie und Behandlung. Von Chapellier. (Paris Méd. 1914. Nr. 15.)

Wenn der Autor alles beweisen müßte, was er als „allgemein bekannt" dem spezialistisch nicht vorgebildeten Leser vorführt, müßte er ein eigenes Buch schreiben, und dieses Buch könnte in der otologischen Literatur einen Markstein bilden. Das Buch ist noch nicht geschrieben und wird nicht so bald geschrieben werden. Unser Autor behauptet, daß die weitaus größte Mehrzahl der Fälle von Taubheit durch die Stoffwechselvorgänge ausgelöst werden. Die Autointoxikation infolge von Magen-Darmerkrankungen, infolge von Leber- und Nierenleiden, die Zirkulationsstörungen und die Intoxikationen stellen die wichtigsten ätiologischen Faktoren der Taubheit dar. Namentlich läßt der Autor den intimen Zirkulationsstörungen im Ohr eine ganz hervorragende Rolle spielen, und er nimmt hypothetisch, wie er zugibt, an, daß bei jugendlichen Otosklerotikern sich eine erhöhte Pulsspannung finden dürfte. Diese Formen von Taubheit machen sich natürlich viel langsamer bemerkbar als wie jene, welche infolge eines Verschlusses der Tube auftreten, weshalb nicht nur deren Erkenntnis, sondern namentlich auch deren Behandlung erschwert ist. Was

Digitized by Google
Original from UNIVERSITY OF CALIFORNIA
Generated on 2019-10-24 14:45 GMT / http://hdl.handle.net/2027/uc1.b3252762
Public Domain in the United States, Google-digitized / http://www.hathitrust.org/access_use#pd-us-google

nun die Behandlung mittelst des Pollitzerschen Ballons oder des Katheterismus anlangt, so ist diese Behandlung bei 90% der Tauben wirkungslos. Wirkungsvoller ist schon die Bougierung der Tube, wenn es wirklich darauf ankommt, dieselbe offen zu halten, um so die Taubheit zu beheben. Aber auch dann noch ist die Wirkung nur ephemer. Jedenfalls ist die Behandlung der Taubheit mittelst des Ballons nur eine Scheinbehandlung, die, um irgendwelche Dauerwirkung zu haben, sich mit der Bougierung und Einblasung von warmen Dämpfen kombinieren muß. Wie der Autor die Taubheit infolge von Konstitutionsschäden heilen will, wird er ein anderes Mal auseinandersetzen.

Lautmann.

Beitrag zur Kenntnis der Otosklerose. Von Citelli. (Archives Intern. de laryng. Tome 36. 1913. Nr. 3.)

Über die Pathogenese und Ätiologie hat Citelli folgende persönliche Ideen, wie er sagt. Die Otosklerose ist eine Manifestation der arthritischen Diathese, wie der Gicht zum Beispiel. Auch die von Prof. Denker in Boston ausgesprochene Idee, daß die Hypophysis mit der Otosklerose in Beziehung steht, erscheint Citelli jetzt nach neuerlicher Überlegung wahrscheinlich. Zunächst scheinen die Drüsen mit interner Sekretion Einfluß zu haben auf den Stoffwechsel und das Knochenwachstum. Dann aber, und das gilt namentlich von der Hypophysis, existiert eine Beziehung zwischen Hypophysis und adenoiden Wucherungen. Diese können einen eitrigen Katarrh im Mittelohr bedingen, der in einigen Fällen (hier ist die Übersetzung etwas unklar) als ätiologischer Faktor für die Otosklerose angesprochen werden kann. Endlich steht die Hypophysis in Beziehung zum allgemeinen Blutdruck. Änderungen in den Blutdruckverhältnissen der Labyrinthkapsel wären nach einigen Otologen ebenfalls schuld an der Otosklerose. Citelli hält auch die Syphilis und die Tuberkulose, die Osteomalacie und den Rachitismus in der Ätiologie der Otosklerose fest. Die Otosklerose ist übrigens für Citelli keine eigene Krankheit, sondern nur ein anatomisch-klinischer Komplex, der eine ganze Reihe von Namen besitzt. Die diversen Bezeichnungen befriedigen Citelli nicht und er schlägt vor, statt von Otosklerose lieber von einem otosklerotischen Syndrom zu sprechen oder besser noch von otospongiösem Syndrom. Lautmann.

Die otologische Untersuchung bei dem Eisenbahnpersonal. (Studium der Eisenbahnbeamten der Gesellschaft Norte de Espana.) Von Garcia Vicente. (Revista espanola de laringologia. November-Dezember 1913.)

Wie zu erwarten war, fand Verf., daß unter den Verwaltungsbeamten 50% ein gutes Gehör hatten; die Normalhörenden betragen dagegen nur 29 bis 33% bei den Arbeitern der Werkstätten und den Maschinisten; natürlich ist die Ursache der Gehörverminderung nur in der Beschäftigung zu suchen und in dem starken Lärm, der entweder in den Werkstätten oder auf den Dampfmaschinen entsteht. In dieser letzten Gruppe hat er auch eine größere

Digitized by Google
Original from UNIVERSITY OF CALIFORNIA
Generated on 2019-10-24 14:45 GMT / http://hdl.handle.net/2027/uc1.b3252762
Public Domain in the United States, Google-digitized / http://www.hathitrust.org/access_use#pd-us-google

Zahl von Ohrenschmalzpfropfen gefunden, welche auch ihre Entstehung den Arbeitsbedingungen verdanken. Verfasser macht einige Vorschläge, um den Lärm in den Werkstätten zu vermindern; aber was die Lokomotiven anbetrifft, scheint es ihm unmöglich, eine Wandlung zum Besten zn schaffen. In Spanien (wie auch in Frankreich) sind die Eisenbahnbeamten keiner Untersuchung unterworfen; Verf. schlägt vor, daß eine solche periodisch stattfinde.

Menier.

III. Otochirurgie.

Bezoldsche Mastoiditis. Osteitis der perilabyrinthären Zellen. Meningitis. Von Reverchon. (Annales des maladies de l'oreille etc. 1913. Nr. 12.)

Wir haben wiederholt Gelegenheit gehabt, aufmerksam zu machen auf die Entzündung der um das Labyrinth gelagerten Zellen, die ohne direkte Infektion des Labyrinths die Eiterung aus dem Antrum gegen die Felsenbeinspitze leiten, von wo es dann zur Meningitis und rückläufig zur Labyrinthitis kommt. Da diese Fälle nicht selten sind, so haben sie wiederholt zum anatomischen Studium dieser Zellen Gelegenheit gegeben, Studien, die eigentlich bisher nur in Frankreich gemacht worden sind (Mouret, Girard). Der Fall Reverchons, aus dem Militärspital Val de Grace stammend, ist, wenn auch mit Rücksicht auf die genaue funktionelle Untersuchung lückenhaft, insofern belehrend, als anfangs die breite Abmeißelung des Warzenfortsatzes wegen eines Bezoldschen Abscesses die beste Prognose zu stellen gestattete und alles mit der chirurgischen Behandlung der Cellulitis mastoidea beendigt erschien. Ungefähr einen Monat später klagt Patient über etwas Kopfschmerz und Schlaflosigkeit, Symptome, die sich bald derart steigern, daß zu einer Lumbalpunktion geschritten wird. Albumingehalt, polynucleäre Zellen und Kapselkokken im Punktat ließen an der Diagnose Meningitis keinen Zweifel. Trotz Operation (ungefähr 9 Tage nach Beginn der meningitischen Symptome) stirbt Patient. Bei der Sektion findet sich eine seröse Meningitis und Encephalitis und als interessantester Befund ein Knochenherd in der Mitte der oberen Pyramidenkante mit drohendem Durchbruch in den inneren Gehörgang Der Knochenherd zieht sich gegen die Felsenbeinspitze in einer Rinne fort, die zwischen dem oberen halbzirkelförmigen Kanal und der Corticalis verläuft. Parallel zu dieser Rinne verläuft eine andere mitten zwischen dem Bogen des halbzirkelförmigen Kanales durch, ebenfalls gegen die Felsenbeinspitze zu. Wie gesagt, ähnliche Fälle von Cellulitis perilabyrinthalis sind in letzter Zeit wiederholt veröffentlicht worden, leider gewöhnlich mit mangelhafter funktioneller Untersuchung des Ohres.

Lautmann.

Le mastoiditi negli albuminurici. Von Turtur. (Atti della Clinica di Roma. 1913.)

Nachdem der deletäre Einfluß verschiedener anderer Allgemeinkrankheiten auf den Verlauf eitriger Prozesse des Gehörorganes unter Berücksich-

Digitized by Google
Original from UNIVERSITY OF CALIFORNIA
Generated on 2019-10-24 14:45 GMT / http://hdl.handle.net/2027/uc1.b3252762
Public Domain in the United States, Google-digitized / http://www.hathitrust.org/access_use#pd-us-google

tigung der einschlägigen Literatur gestreift wurden, geht der Verfasser auf die Besprechung der Albuminurie ein, worüber er auf Veranlassung Ferreris Untersuchungen angestellt hat. Der schwere Verlauf einer Ohreiterung während einer Nephritis ist ohne Zweifel der durch die Nierenaffektion bewirkten geringeren Resistenz des ganzen Organismus Infektionsprozessen gegenüber zuzuschreiben. Diese geringere Resistenz ist auf eine Störung des Stoffwechsels zurückzuführen, bedingt durch eine allgemeine Intoxikation, welche durch unvollkommene Elimination der Stoffwechselprodukte infolge Läsion des Nierenfilters bewirkt wurde. Dieser ungünstige Einfluß äußert sich dahin, daß einerseits trotz rechtzeitigen chirurgischen Eingriffes endokranielle Komplikationen häufiger als sonst aufzutreten pflegen, andrerseits die Wunden langsamer und schwerer heilen, ähnlich wie bei Diabetikern. Überdies pflegen die lokalen äußeren Symptome nur geringfügig zu sein, während der Zerstörungsprozeß in der Tiefe rasch große Dimensionen annimmt und eine größere Tendenz zur Nekrosenbildung besitzt. Die Prognose muß in solchen Fällen um so mehr reserviert sein, als der letale Exitus auch in scheinbar leichten Fällen erfolgen kann, einerseits infolge einer intrakraniellen Komplikation der Ohrenkrankheit, andrerseits infolge des deletären Einflusses des Eiterungsprozesses auf den Verlauf der Nephritis. Daraus geht die Dringlichkeit eines rechtzeitigen operativen Eingriffes in solchen Fällen hervor. Je früher der Eiterherd eliminiert wird, desto schneller versiegt die Toxinenquelle für den Organismus, um so leichter wird sich auch bei entsprechender Diät die Nierenaffektion bessern lassen. Bei dem radikalen Eingriff darf nicht die Kauterisation der tympanalen Tubenmündung vergessen werden, um eine Reinfektion der Paukenhöhle durch die Tuba zu verhüten. Wenngleich im allgemeinen eine allgemeine Chloroformnarkose von solchen Kranken nicht schlecht vertragen wird, wäre doch bei schweren Nierenaffektionen die Lokalanästhesie vorzuziehen. Acht ausführlich mitgeteilte Fälle illustrieren das Gesagte. Spira.

Die pseudo-primitive Mastoiditis. Von Berranger. (Revue hebdomad. de laryngologie. 1914. Nr. 3.)

Mit Ausnahme von Tuberkulose und Osteomyelitis gibt es nach Ansicht des Autors keine primäre Mastoiditis. Eine Erkrankung des Mittelohres ist immer vorhergegangen, nur kann diese Erkrankung wenig objektive Symptome gemacht haben. Von dieser mehr spekultiven Idee abgesehen, hat die Arbeit insofern Interesse, als sie mit einigen Fällen aus der Literatur und einem persönlichen Falle den Nachweis zu erbringen versucht, daß diese Mastoiditis, die scheinbar ohne Otitis auftritt, im allgemeinen immer ernsten Charakter hat und oft mit schweren Komplikationen verbunden ist. Es handelt sich um Entzündungen, die sich wegen des engen Aditus und des oft verdickten Trommelfells nicht gut nach auswärts drainieren konnten und im Warzenfortsatz gewöhnlich seit einiger Zeit schon Läsionen gesetzt haben, bevor die Patienten

Digitized by Google
Original from UNIVERSITY OF CALIFORNIA
Generated on 2019-10-24 14:45 GMT / http://hdl.handle.net/2027/uc1.b3252762
Public Domain in the United States, Google-digitized / http://www.hathitrust.org/access_use#pd-us-google

entweder wegen tiefer, bohrender Schmerzen oder wegen der bekannten Schwellung konsultieren. Mit Rücksicht auf die ausgebreitete Cellulitis findet man in solchen Fällen nicht wie gewöhnlich einen zentralen Schmerzpunkt, sondern ist auf Druck auch die Peripherie und die Spitze des Warzenfortsatzes empfindlich. Es muß auch die Operation so gründlich als möglich sein, um versteckte Herde aufzudecken. Lautmann.

Notizen.

Fortbildungskurse für Ohrenärzte. In den Sommermonaten 1914 (Juli, August und September) finden an der k. k. Universitäts-Ohrenklinik in Wien folgende Fortbildungskurse statt:

Doz. Dr. Gustav Bondy: Otogene intrakranielle Komplikationen. September 6—7 Uhr abends. 20 Stunden. Minimalzahl der Teilnehmer 10. Honorar 60 K.

Doz. Dr. Erich Ruttin: Klinik und Diagnose der Ohrerkrankungen. August. Stunde nach Übereinkommen. M.-Z. d. T. 8. Honorar 60 K.

—: Otochirurgie am Kadaver. August. Stunde nach Übereinkommen. M.-Z. d. T. 6. Honorar 70 K.

—: Otogene Komplikationen. August. Stunde nach Übereinkommen. M.-Z. d. T. 8. Honorar 60 K.

Dr. Oskar Beck: Diagnose und Therapie der Ohrenkrankheiten (mit praktischen Übungen). 20 Stunden, 12—1 (verlegbar). Honorar 60 K.

—: Der gegenwärtige Stand der Diagnose und Behandlung der Syphilis des Gehörorganes. 10 Stunden, 4—5 (verlegbar). Honorar 30 K.

Dr. Siegfried Gatscher: Klinik der Ohrerkrankungen (Diagnose und Therapie). August und September. Stunde nach Übereinkommen. M.-Z. d. T. 6. Honorar 60 K.

—: Funktionsprüfung des Ohres. August und September. 10 Stunden (nach Übereinkommen). M.-Z. d. T. 6. Honorar 30 K.

—: Die einfachen otochirurgischen Operationen am Kadaver. August und September. 10 Stunden (nach Übereinkommen). M.-Z. d. T. 6. Honorar 35 K.

Dr. Maximilian Rauch: Diagnose und Therapie der Ohrenkrankheiten mit praktischen Übungen. August. 20 Stunden. Honorar 60 K.

Personalien.

Habilitiert: Dr. Alfred Zimmermann, Oberarzt der Ohren- und Kehlkopfklinik in Halle a. d. S., für Oto-Rhino-Laryngologie.

Für den wissenschaftlichen Teil verantwortlicher Redakteur: Dr. E. Urbantschitsch, Dr. H. Marschik.
Herausgeber, Eigentümer und Verleger: Urban & Schwarzenberg.

Druck von Gottlieb Gistel & Cie., Wien, III., Münzgasse 6.

Digitized by Google
Original from UNIVERSITY OF CALIFORNIA
Generated on 2019-10-24 14:45 GMT / http://hdl.handle.net/2027/uc1.b3252762
Public Domain in the United States, Google-digitized / http://www.hathitrust.org/access_use#pd-us-google

MONATSSCHRIFT FÜR OHRENHEILKUNDE
UND
LARYNGO-RHINOLOGIE.

XLVIII. Jahrg. 1914. 6. Heft.

Nachdruck verboten.

Laryngo-Rhinologischer Teil.

Original-Artikel.

Aus dem österreichisch-ungarischen Spital in Alexandrien (Ägypten).

Die Sekretion bei Ozaena vera.

Von Dr. **Edgar Axisa**, Chefarzt des Spitals.

Als Ozaena vera oder genuina wird heute allgemein eine diffuse Erkrankung der Nase bezeichnet, welche sich durch Bildung eines dicken, spezifisch fötid riechenden Sekrets, welches sich zu Krusten und Borken eindickt, sowie durch Atrophie der Schleimhaut und des darunter liegenden Nasengerüstes auszeichnet. Ein weiteres, wichtiges Merkmal der Ozaena vera ist das vollständige Fehlen von ulzerösen Prozessen sowohl in Schleimhaut als auch im Knochen.

Die Sekretion wird von der ganzen Schleimhaut geliefert. Nach mehreren Beobachtern sieht man nämlich nach sorgfältiger Reinigung der Nase die ganze Schleimhaut einige Stunden nachher sich mit grauen Pünktchen bedecken, welche immer größer werden, bis sich über die Schleimhaut eine schleimige Schicht gebildet hat. Dieser Schleim trocknet zu Borken ein, welche die Nase austapezieren. Es handelt sich also bei Ozaena um eine Flächensekretion.

Die Atrophie der Schleimhaut und des Nasengerüstes wird von den einen auf eine von der Oberfläche der Schleimhaut nach innen einwirkende Noxe zurückgeführt, so daß zuerst die Schleimhaut und dann der Knochen erkranke, von den anderen aber auf eine Entwicklungs- oder Ernährungsstörung des Knochens und der Schleimhaut.

Im Gegensatz zur eigentlichen Ozaena wird als atypische Ozaena jene Krankheitsform bezeichnet, bei welcher die Sekretion aus einem circumscripten Eiterherd stammt. Nach Grünwald nämlich ist die Ozaena keine Krankheit sui generis, sondern ein Symptomenbild, das durch Herderkrankungen verschiedenster Herkunft und Lokalisation hervorgerufen werden kann. Da aber bei vielen Fällen es der sorgfältigsten Untersuchung nicht gelingen konnte, einen Eiterherd nachzuweisen, so konnte die Herdtheorie Grünwalds nicht zur

Digitized by Google
Original from UNIVERSITY OF CALIFORNIA
Generated on 2019-10-24 14:45 GMT / http://hdl.handle.net/2027/uc1.b3252762
Public Domain in the United States, Google-digitized / http://www.hathitrust.org/access_use#pd-us-google

vollen Geltung gelangen, wenn auch heute nicht mehr bestritten werden kann, daß bei sehr vielen Fällen das Symptomenbild der Ozaena durch einen circumscripten Eiterherd hervorgerufen wird, Den Gegnern seiner Theorie erwiderte Grünwald, daß der Umstand, daß die Herde nicht gefunden wurden, nicht beweist, daß dieselben nicht vorhanden seien, sondern daß sie wegen mangelnder Fertigkeit des Untersuchers nicht aufgedeckt werden. Daß diese Behauptung Grünwalds nicht gänzlich unberechtigt war, hat zuerst Rundström gezeigt.[1]) Ein kleiner Eingriff, die „Conchotomia media", genügte, um den eigentlichen Sitz der Erkrankung aufzudecken.

Bei einer ganzen Reihe von Fällen von Ozaena vera, welche Rundström dieser kleinen Operation unterzog, wurde allerdings keine Herdeiterung im Sinne Grünwalds, dafür aber ein destruierender Prozeß in Siebbein- und Keilbeinhöhle nachgewiesen.

Bei einigen Fällen war auch die Stirnhöhle an der Erkrankung beteiligt. Nach den Untersuchungen Rundströms, welche sich über ein ansehnliches Material erstrecken, handelt es sich bei Ozaena vera um eine ulzeröse Ethmoiditis, die sekundär eine atrophische Rhinitis zur Folge hat.

Ganz unabhängig von Rundström fühlte ich mich durch meine Beobachtungen über die Borkenbildung bei zwei Fällen von Ozaena vera im November 1911 veranlaßt, die mittlere Muschel zu entfernen. Dieser kleine Eingriff gestattete, einen cariös-nekrotischen Prozeß in Siebbein- und Keilbeinhöhle zu konstatieren. Diese Erscheinung habe ich in mehr oder weniger ausgedehntem Maße bei allen Fällen von Ozaena vera, wo ich die mittlere Muschel entfernen konnte, beobachtet.

Die Krankengeschichten, die ich im folgenden mitteile, bestätigen die von Rundström gemachten Angaben. In einem Punkte jedoch, die Sekretion betreffend, führten mich meine Untersuchungen über dieselbe zu einer gänzlich abweichenden Ansicht.

Nach Rundström ist bei Ozaena vera eine Flächensekretion vorhanden. Das Sekret wird sowohl von den erkrankten Nebenhöhlen als auch von der ganzen Schleimhaut geliefert. Die Borkenbildung findet in der erkrankten Nebenhöhle und an der Oberfläche der Schleimhaut statt, das Material zur Borkenbildung wird von der gesamten Nasenschleimhaut geliefert. Die fötid riechenden Borken bilden sich also sowohl aus dem Sekret der Nebenhöhlen als auch aus demjenigen der Nasenschleimhaut.

Aus meinen Untersuchungen über Sekretion und Borkenbildung bei Ozaena vera geht folgendes hervor:

1. Die Flächensekretion bei Ozaena ist ein rein sekundärer Vorgang.

2. Die aus dem von der Schleimhaut gelieferten Sekret sich bildenden Krusten und Borken haben mit der eigentlichen Ozaenaborke nichts gemein.

[1]) Rundström, Über Ethmoiditis exulcerans. Arch. f. Lar. u. Rhin. XXVI.

Digitized by Google
Original from UNIVERSITY OF CALIFORNIA
Generated on 2019-10-24 14:45 GMT / http://hdl.handle.net/2027/uc1.b3252762
Public Domain in the United States, Google-digitized / http://www.hathitrust.org/access_use#pd-us-google

3. Die Ozaenaborke bildet sich ausschließlich aus dem Sekret, welches von den erkrankten Nebenhöhlen stammt. Sie bildet sich schon in der Nebenhöhle selbst, wächst von da heraus und überzieht allmählich die ganze Nasenschleimhaut.

4. Die an verschiedenen Stellen der Schleimhaut, namentlich an der unteren Muschel entstandenen Krusten und Borken mit ozaenösem Charakter bilden sich aus Sekret, welches aus den erkrankten Nebenhöhlen herabgetropft ist.

Ich fühlte mich durch folgende Umstände veranlaßt, bei meinen ersten Ozaenafällen die mittlere Muschel zu entfernen.

Bei 2 Fällen, die im Oktober 1911 in meine Behandlung kamen, wurde folgendes beobachtet: Nachdem die Nase von den äußerst fötiden Borken, welche die ganze Nasenhöhle austapezierten, befreit wurde, hatte ich vor mir eine hyperämische, succulente, an mehreren Stellen blutende Schleimhaut. Wenige Stunden nach Reinigung der Nase konnte das typische Bild der Flächensekretion, nämlich das Auftreten von zahlreichen kleinen Tröpfchen, deutlich wahrgenommen werden. Nach 24 Stunden war die ganze Schleimhaut von einer dicken, fötiden Borke bedeckt. Beide Kranken wurden nun täglich auf die übliche Weise behandelt: Sorgfältige Reinigung der Nase, Tuschierungen mit Lapislösung, Einlegen von Mentholöltampons. Nach ungefähr 20tägiger Behandlung hat sich das Aussehen der Schleimhaut wesentlich verändert; die Hyperämie derselben ist zurückgegangen, die Mucosa hat an Succulenz verloren und es ist eine bedeutende Verringerung der Sekretion eingetreten. Während vor der Behandlung schon 8 Stunden nach Reinigung der Nase reichliches Sekret und Krustenbildung an der unteren Muschel sowie am Septum vorhanden waren, ist jetzt das Auftreten der ober erwähnten kleinen grauen Tröpfchen nicht mehr wahrnehmbar.

Am unteren Rand der mittleren Muschel ist eine grünlichgraue Borke vorhanden. Die abgehobene Borke ist an ihrem lateralen Teil mit dendritischen Fortsätzen versehen und riecht stark ozaenös. Die weitere Beobachtung ergibt folgendes: Die Borke, welche den unteren Rand der mittleren Muschel bedeckt, geht auf das Septum über. Eine zweite Borke bedeckt den oberen Teil des mittleren Nasenganges, erreicht nach weiteren 24 Stunden den Rand der unteren Muschel. Derweil ist die Borke, welche sich auf das Septum geschlagen hat, auch nach unten gewachsen und vereinigt sich im unteren Nasengang mit der die laterale Nasenwand bekleidenden Borke. Diese wiederholt gemachten Beobachtungen erweckten den Eindruck, daß die Borke, welche trotz der bedeutend verringerten Sekretion dennoch zustande kommt und binnen 2 bis 3 Tagen die ganze Nase austapeziert, nicht aus dem von der Schleimhaut gelieferten Sekret stammen kann, da ein solches kaum vorhanden ist. Das regelmäßige Auftreten der Borke am unteren Rand der mittleren Muschel, wobei

Digitized by Google
Original from UNIVERSITY OF CALIFORNIA
Generated on 2019-10-24 14:46 GMT / http://hdl.handle.net/2027/uc1.b3252762
Public Domain in the United States, Google-digitized / http://www.hathitrust.org/access_use#pd-us-google

deutlich zu beobachten ist, daß die das Septum bedeckende Borke nicht an Ort und Stelle entsteht, sondern die Fortsetzung der ersten, den Rand der mittleren Muschel bedeckenden Borke ist, welche allem Anschein nach aus der Siebbeingegend stamme, berechtigte mich, die mittlere Muschel zu entfernen, um die Siebbeingegend genau besichtigen zu können. Die Entfernung der mittleren Muschel gestattete, einen destruierenden Prozeß im Siebbein und in der Keilbeinhöhle nachzuweisen.

Dieser Befund, der sich auch beim zweiten Falle bestätigte, ermunterte mich dazu, meine Untersuchungen nach dieser Richtung hin fortzusetzen. Da die Ozaena in Ägypten, besonders unter den Eingeborenen, äußerst verbreitet ist, stand mir aus der Spitalsambulanz und aus der Praxis reichlich Material zur Verfügung.

Fall I, weiblich, 21 Jahre alt.

Seit Kindheit Schnupfen, Kopfschmerzen und übler Geruch aus der Nase. Durch heftiges Schneuzen entfernte Pat. übelriechende Borken aus der Nase. Seit einiger Zeit ist der Fötor so heftig geworden, daß er von der Umgebung der Pat. aus beträchtlicher Entfernung wahrgenommen wird.

Status am 19. X. 1911: Pat. ist hochgradig anämisch, leidet an gastrischen Störungen, ist in der Ernährung sehr heruntergekommen und wegen ihres abstoßenden Leidens sehr deprimiert. Fötor in der Entfernung von zwei Schritten wahrnehmbar.

Äußere Nase: Nasenrücken breitbasig, konkav, Infraorbitalgegend stark vorgetrieben. Die Nasenhöhlen sind mit graugrünlichen Borken austapeziert, Rachen mit dünnen Borken bedeckt. Nach Entfernung mit Sonde und Pinzette der an der Schleimhaut festhaftenden, äußerst übelriechenden Borken, wobei die Schleimhaut, besonders die des Septums, leicht blutet, findet man hochgradig atrophische mittlere und untere Muscheln, weite Nasengänge. Die Schleimhaut des Septums und des mittleren Nasenganges ist stellenweise hypertrophiert, die ganze Schleimhaut hyperämisch. Rachenschleimhaut atrophisch. Eine Herdeiterung kann nicht nachgewiesen werden.

Nach 8 Stunden sieht man an der Schleimhaut des Septums und der unteren Muschel zahlreiche kleine graue Tropfen, welche stellenweise konfluieren. Es haben sich bereits am Septum und am vorderen Ende der unteren Muschel einige gelbliche, an der Schleimhaut festhaftende Krusten gebildet. Das auf einem Wattetampon gesammelte Sekret ist geruchlos. Der untere Rand der mittleren Muschel ist von einer grünlichgrauen Borke bedeckt. Dieselbe läßt sich von der Unterlage leicht abheben und riecht intensiv ozaenös.

Nach weiteren 16 Stunden haben sich dicke, grünlichgraue Borken gebildet, welche die ganze Nasenschleimhaut bedecken.

Generated on 2019-10-24 14:46 GMT / http://hdl.handle.net/2027/uc1.b3252762
Public Domain in the United States, Google-digitized / http://www.hathitrust.org/access_use#pd-us-google
Digitized by Google
Original from UNIVERSITY OF CALIFORNIA

Im Laufe der nächsten Wochen wurde die Nasenschleimhaut täglich mit Sonde und Pinzette gereinigt und mit Lapislösungen tuschiert. Pat. wurde angewiesen, die Nase täglich auszuspülen.

Am 15. XI. hat die Nasenschleimhaut ein anderes Aussehen gewonnen; sie ist nämlich blässer geworden, die hypertrophischen Stellen am Septum und mittleren Nasengang haben sich geglättet und die Sekretion hat bedeutend abgenommen. Die vor der Behandlung an der unteren Muschel und am Septum auftretenden kleinen, grauen Tropfen sind nicht mehr vorhanden, nur der untere Rand der mittleren Muschel wird von einer dünnen, grünlichgrauen Borke bedeckt.

Nach 24 Stunden sieht man, daß die Borke des unteren Randes der mittleren Muschel auf das Septum hinübergewachsen ist. Eine zweite Borke bedeckt den mittleren Nasengang und reicht nach unten bis zum Rande der unteren Muschel.

Am nächsten Tage, also am 19. XI., ist das ganze Septum von einer Borke überzogen.

Wiederholte Untersuchungen an diesem sowie an einem anderen Falle, der zugleich behandelt wurde, ergaben stets das nämliche Bild. Die Borkenbildung kam also zustande trotz Fehlens der Flächensekretion. Die Schleimhaut der lateralen Nasenwand und des Septums wird allmählich von einer Borke überzogen, welche aus der Siebbeingegend herauszuwachsen scheint. Es lag also der Gedanke nahe, die mittlere Muschel zu entfernen, um eine genaue Übersicht des Siebbeines zu gewinnen.

Am 26. XI. Conchotomia media dext. Nach Entfernung der mittleren Muschel sieht man die Siebbeingegend mit Borken bedeckt. Das Siebbein selbst ist mit einer granulierenden, hyperämischen Masse ausgefüllt. Mit der Sonde gelangt man in Hohlräume, wo man auf entblößten Knochen stößt. Bei der Ausräumung des Siebbeines findet man Zellen, mit Borken austapeziert. Der Knochen ist morsch und mißfärbig, einige Zellen sind ihrer Schleimhaut entblößt. Nach Ausräumung des Siebbeines liegt die Keilbeinhöhle frei zutage. Aus dem Ostium sieht man einen pulsierenden Eitertropfen hervorquellen. Weite Eröffnung derselben. Die Höhle selbst ist zum Teil ihrer Schleimhaut entblößt, die vordere Wand ist cariös.

Am 5. XII. wird dieselbe Operation links ausgeführt. Gleicher Befund. Beiderseits ausgeführte Punktion des Antrums ist negativ.

Bis zum 15. II. wird Pat. fast täglich behandelt. Xeroformeinblasungen. Lapistuschierungen.

Wenn man nun einige Tage lang die täglich vorgenommene Behandlung unterläßt, so bemerkt man das Vorhandensein von übelriechenden Borken und reichlichem Sekret. Nach weiteren 2—3 Tagen ist die ganze Schleimhaut von übelriechenden Borken austapeziert. Der Rachen jedoch ist borkenfrei.

Generated on 2019-10-24 14:46 GMT / http://hdl.handle.net/2027/uc1.b3252762
Public Domain in the United States, Google-digitized / http://www.hathitrust.org/access_use#pd-us-google
Digitized by Google
Original from UNIVERSITY OF CALIFORNIA

Der operative Erfolg schien also vollständig negativ zu sein. Eines war jedoch auffallend: die Veränderung der Form der äußeren Nase. Die früher vorgetriebene Infraorbitalgegend ist zurückgewichen, der Nasenrücken ist schmäler und gerader geworden.

Pat. wird angewiesen, täglich die Nase zu spülen, wodurch es ihr gelingt, die Nase rein zu halten. Da nun trotz Ausräumung des Siebbeines und Eröffnung der Keilbeinhöhle trotzdem reichliche Sekretion und Borkenbildung vorhanden war, mußte ich den Schluß ziehen, daß die ganze Schleimhaut die Sekretion, aus welcher sich die übelriechenden Borken bilden, liefere. Es wurde alles mögliche versucht, um die Schleimhaut günstig zu beeinflussen, selbst der flache Kauter wurde angewendet, jedoch ohne Erfolg. Pat. bekommt die Weisung, täglich zu spülen. Mit der Spülflüssigkeit werden stets mehr oder weniger große Borken ausgestoßen. Erst im Juni wurde ich durch genauere Beobachtung eines besseren belehrt.

Nasenbefund am 11. VI., nachdem 2 Tage lang nicht gespült wurde: Die untere Muschel ist voluminöser geworden und hat sich dem Septum genähert. 8 Stunden nach Reinigung der Nase mit Sonde und Pinzette sieht man im mittleren Nasengang mehrere Eiterstreifen, an der unteren Muschel und im mittleren Nasengang mehrere größere, grünlichgelbe Tropfen von ozaenösem Geruch.

12. VI. Die untere Muschel ist von einer grünlichen Borke bedeckt, welche anscheinend aus den früher erwähnten Tropfen entstanden ist. Auch im mittleren Nasengang ist stellenweise Borkenbildung vorhanden. In der Rima olfactoria sieht man eine graugrünliche Borke, welche einerseits auf das Septum übergeht und andrerseits die Schleimhaut des oberen Nasenganges bedeckt.

13. VI. Die Borke hat den größten Teil des Septums bedeckt. Die Schleimhaut des mittleren Nasenganges ist auch von einer Borke bedeckt. Der Rachen ist borkenfrei.

14. VI. Reinigung der Nase. Nach 8 Stunden sieht man mehrere Eiterstreifen auf der Schleimhaut des mittleren Nasenganges, welche sich zu einem Tropfen stauen. Wenn man den Eiterstreifen nach oben verfolgt, gelangt man mit der Sonde in einige Hohlräume, ungefähr in der Höhe der Insertion der mittleren Muschel gelegen. Das Hervorquellen des Eiters aus diesen Siebbeinzellen kann deutlich beobachtet werden.

Es war also klar, daß bei der ersten Operation das Siebbein nach oben nicht vollständig ausgeräumt wurde. Es wurde nun in verschiedenen Sitzungen die Operation vervollständigt. Im Januar 1912 wurde Pat. geheilt entlassen. Die Heilung hält bis heute an.

Fall II, weiblich, 18 Jahre alt, Schwester der vorigen Patientin. Wurde gleichzeitig untersucht und behandelt.

Digitized by Google
Original from UNIVERSITY OF CALIFORNIA
Generated on 2019-10-24 14:46 GMT / http://hdl.handle.net/2027/uc1.b3252762
Public Domain in the United States, Google-digitized / http://www.hathitrust.org/access_use#pd-us-google

Die anamnestischen Daten sind ganz dieselben wie im vorigen Falle. Pat. leidet an heftigen Kopfschmerzen.

Status am 23. X. 1911: Blasses, anämisches, in der Ernährung heruntergekommenes Mädchen. Charakteristischer Ozaenageruch auf 2 Schritte Entfernung.

Äußere Nase: Nasenrücken breitbasig, konkav, Infraorbitalgegend stark vorgetrieben, Nase mit äußerst übelriechenden Borken ausgefüllt. Rachenschleimhaut mit festhaftenden Borken bedeckt. Nach sorgfältiger Reinigung der Nase mit Sonde und Pinzette, wobei leichte Blutungen der Schleimhaut erzielt werden, sieht man die unteren Muscheln stark atrophisch, die mittleren Muscheln sind zu einer dünnen Linte reduziert. Schleimhaut des mittleren Nasenganges und des Septums hyperämisch, succulent.

8 Stunden nach der Reinigung ausgesprochene Flächenresektion. Sekret geruchlos. Am unteren Rande der mittleren Muschel eine dünne, graue Borke. Am nächsten Tag ist die ganze laterale Nasenwand von einer Borke bedeckt, ebenso das Septum. Tägliche Reinigung und lokale Behandlung.

Mitte November ist die Schleimhaut abgeblaßt und hat an Succulenz verloren. Die Sekretion hat bedeutend abgenommen. Wenn jedoch die täglich vorgenommene Reinigung unterlassen wird, ist nach Verlauf von einigen Tagen die Nase wiederum mit Borken austapeziert. Nach Entfernung der Borken wird 8 Stunden darauf folgender Befund erhoben: Auf der unteren Muschel einige gelbliche, an der Schleimhaut festhaftende, geruchlose Krusten. Am Rand der mittleren Muschel eine dünne, graue, übelriechende Borke.

Im Laufe der zwei nächsten Tage wird das Weiterwachsen dieser Borke auf das Septum hinüber, welches allmählich gänzlich überzogen wird, deutlich beobachtet, zugleich bemerkt man, wie eine zweite Borke die ganze laterale Nasenwand bekleidet.

Am 27. XI. 1911 Conch. med. sin. Das Siebbein ist von einer granulierenden Masse ausgefüllt. Mit der Sonde dringt man in Hohlräume mit entblößtem Knochen ein. Ausräumung des Siebbeines. Die Zellwände sind morsch, der Knochen mißfarbig. Aus dem Ostium der Keilbeinhöhle sieht man Eiter hervorquellen.

Breite Eröffnung der Keilbeinhöhle. Die Schleimhaut der Höhle fehlt zum großen Teil. Vordere Wand cariös.

Am 6. XII. dieselbe Operation rechts. Gleicher Befund.

Nachbehandlung bis Mitte Februar. Der weitere Verlauf ist ungefähr der gleiche wie im vorigen Falle. Außer der auffallenden Veränderung der Form der äußeren Nase schien die Operation von keinem besonderen Nutzen für die Pat. gewesen zu sein. Ende April mußte Pat. die Behandlung unterbrechen.

Generated on 2019-10-24 14:46 GMT / http://hdl.handle.net/2027/uc1.b3252762
Public Domain in the United States, Google-digitized / http://www.hathitrust.org/access_use#pd-us-google
Digitized by Google
Original from UNIVERSITY OF CALIFORNIA

Ich sah Pat. im Juni wieder. Auch hier war reichlich Sekret und Borkenbildung vorhanden. Es erwies sich, daß der Eiter und die Borken aus noch nicht eröffneten respektive unvollständig ausgeräumten Siebbeinzellen stammten. Das Siebbein wurde nun gänzlich ausgeräumt, was eine vollständige Heilung zur Folge hatte. Pat. wurde Mitte Januar aus der Behandlung entlassen. Die Heilung hält bis heute an.

Fall III, weiblich, 16 Jahre alt.

Seit mehreren Jahren werden durch heftiges Schneuzen übelriechende Borken ausgestoßen. Pat. leidet an heftigen Kopfschmerzen und krampfhaften Hustenanfällen.

Status am 15. XII.: Blasses, anämisches Mädchen.

Äußere Nase: Nasenrücken eher breitbasig, Infraorbitalgegend etwas vorgetrieben. Nach Entfernung der übelriechenden Borken findet man die unteren Muscheln geschrumpft, das Skelett ist jedenfalls nicht reduziert, die mittlere Muschel ist am vorderen Ende leicht hypertrophisch und ist an das Septum durch vorgetriebene Siebbeinzellen gedrückt. Schleimhaut hyperämisch, succulent, stellenweise hypertrophisch. Nasengänge etwas weiter als normal.

Ausgesprochene reichliche Flächensekretion. Das frische Sekret ist geruchlos. Die erste fötide Borke tritt am Rand der mittleren Muschel auf. Nach dreiwöchentlicher Behandlung bedeutende Abnahme der Flächensekretion. Die Schleimhaut blaßt ab, verliert an Succulenz. Da die Krusten- und Borkenbildung am Septum und an der unteren Muschel bedeutend abgenommen hat, kann mit größerer Deutlichkeit die Bildung der Borke am Rand der unteren Muschel das Weiterwachsen derselben auf das Septum hinüber und das Auftreten einer zweiten Borke an der lateralen Wand des mittleren Nasenganges und deren allmähliches Weiterwachsen nach unten beobachtet werden.

Am 20. I. Conchot. med. sinist. Die freigelegten Siebbeinzellen sind mit Borken bedeckt. Nach Entfernung derselben findet man die darunter liegende Schleimhaut granuliert und stark hyperämisch. Mit der Sonde gelangt man in Hohlräume, wo man auf entblößten Knochen stoßt. Bei der Ausräumung des Siebbeines zeigt sich dasselbe von einer granulierenden Masse ausgefüllt. Manche ihrer Schleimhaut entblößte Zellen sind mit Borken austapeziert. Der Knochen ist morsch, mißfarbig. Die in die Keilbeinhöhle geführte Sonde trifft auf seiner Schleimhaut entblößten Knochen. Eröffnung der Höhle. Vordere Wand morsch.

Die Keilbeinhöhle wird auscurettiert. Die noch erhaltene Schleimhaut ist hypertrophisch.

Am 27. I. dieselbe Operation rechts. Gleicher Befund.

Nachbehandlung: Xeroformeinblasungen, Lapistuschierungen. Üppig wuchernde Granulationen werden mit dem spitzen Kauter behandelt.

Digitized by Google
Original from UNIVERSITY OF CALIFORNIA
Generated on 2019-10-24 14:46 GMT / http://hdl.handle.net/2027/uc1.b3252762
Public Domain in the United States, Google-digitized / http://www.hathitrust.org/access_use#pd-us-google

Anfangs Mai wird Pat. angewiesen, 2 Wochen lang aus der Behandlung zu bleiben. Am 20. findet man bei der Untersuchung die Nase mit übelriechenden Borken austapeziert. 8 Stunden nach der Reinigung sieht man über der Schleimhaut des mittleren Nasenganges einzelne Eiterstreifen und an der unteren Muschel einige größere Eitertropfen.

21. V. An der unteren Muschel und im mittleren Nasengang dünne, grünlichgelbe Borken, welche anscheinend aus den am vorigen Tage beobachteten Tropfen und Streifen entstanden sind. Die Borken riechen schwach ozaenös. Frischer Eiter ist nicht vorhanden. In der Rima olfactoria eine graue Borke, welche das Nasendach bildet.

22. Die oberen Teile des Septums sind von einer Borke bedeckt. Dieselbe wird mit der Sonde vorsichtig abgehoben und es zeigt sich, daß es sich um eine Borke handelt, welche aus den Siebbeinzellen des oberen Nasenganges herausgewachsen und auf das Septum übergegangen ist. Die Wand des mittleren Nasenganges ist auch von einer Borke bedeckt, welche nach unten wächst und allmählich den unteren Nasengang erreicht.

Wir haben also vor uns das nämliche Bild wie vor dem chirurgischen Eingriff. Auch bei diesem Falle mußte ich annehmen, daß sich die Schleimhaut doch an der Borkenbildung beteilige.

Die Schleimhaut wurde nun fleißig mit Lapislösung, flachem Kauter, Salben usw. ohne Erfolg behandelt. Sobald die Nase einige Tage lang in Ruhe gelassen wurde, erschienen wieder die übelriechenden Borken.

Erst Ende Juni wurden mit der Sonde Hohlräume entdeckt, aus denen der Eiter hervorquoll. In mehreren Sitzungen wurde das Siebbein nun vollständig ausgeräumt. Nachbehandlung. Heilung. Ich sah Pat. im Februar 1913, ungefähr 3 Monate nach der Entlassung. Es war weder Sekret noch Borkenbildung vorhanden. Die Nase schien schmäler zu sein, die Weite der Nasengänge hatte abgenommen, untere Muschel hatte normales Volumen. Kopfschmerzen gänzlich verschwunden, ebenso die peinigenden Hustenanfälle.

Bei diesen 3 Fällen finden wir einen destruierenden Prozeß in Sieb- und Keilbeinhöhle. Dieser Befund wiederholt sich regelmäßig bei allen Fällen von Ozaena vera, welche der Conchotomie unterzogen wurden. Während aber bei diesen 3 Fällen es sich um eine reine Flächensekretion handelte, finden wir bei folgendem sowie bei mehreren weiteren Fällen, daß das auf der Schleimhaut auftretende Sekret nicht mehr homogen ist. Neben den grauen Tröpfchen sieht man auch gelbe und grünlichgelbe Tropfen, welche zu übelriechenden Krusten eintrocknen. Wie es sich später erweist, ist dem von der Schleimhaut gelieferten Sekret Eiter, welcher aus den erkrankten Nebenhöhlen stammt, beigemengt.

Fall IV. Pat. 17 Jahre alt, weiblich.

Digitized by Google
Original from UNIVERSITY OF CALIFORNIA
Generated on 2019-10-24 14:46 GMT / http://hdl.handle.net/2027/uc1.b3252762
Public Domain in the United States, Google-digitized / http://www.hathitrust.org/access_use#pd-us-google

Seit Kindheit Schnupfen und heftige Kopfschmerzen. Seit ungefähr fünf Jahren werden durch heftiges Schneuzen übelriechende Borken entfernt. Pat. wurde vielfach ohne Erfolg behandelt.

Status am 12. I. 1912. Äußere Nase in ihrer Form wenig verändert. Nach Entfernung der übelriechenden Borken sieht man die unteren Muscheln geschrumpft, die mittleren Muscheln atrophisch. Schleimhaut des Septums und der Wand des mittleren Nasenganges, succulent, hyperämisch. Wiederholte Versuche ergeben das Vorhandensein einer Flächensekretion. Es wird jedoch nicht mehr dasselbe Bild beobachtet wie in den vorigen Fällen. 8 Stunden nach der Reinigung der Nase findet man im unteren Nasengang reichlich schleimig-eitriges Sekret von schwach ozaenösem Geruch. An der unteren Muschel hat sich eine dicke, grünliche, fötide Borke gebildet. Nach 3wöchentlicher täglicher Behandlung hat die Sekretion zugleich mit der Succulenz der Schleimhaut bedeutend abgenommen. 8 Stunden nach der Reinigung ist an der Septumschleimhaut keine Spur von Sekret vorhanden, an der Schleimhaut der lateralen Nasenwand und an der unteren Muschel einige größere gelbliche Tropfen von schwach ozaenösem Geruch.

Am nächsten Tage ist an der unteren Muschel eine dicke, grünliche Borke von ozaenösem Geruch vorhanden, ebenso kleinere Borken an einzelnen Stellen der Wand des mittleren Nasenganges. Der untere Rand der mittleren Muschel ist von einer graugrünlichen Borke bedeckt, welche sich zum Septum hinüberspannt. Im Laufe der nächsten 2 Tage hat sich die ganze Schleimhaut mit Borken überzogen.

Am 13. II. 1912 Conch. med. sin. Siebbein mit einer hyperämischen, granulierenden Masse ausgefüllt. Aus einzelnen Zellen quillt Eiter hervor. Manche Zellen sind ihrer Schleimhaut entblößt. Bei der Ausräumung trifft man auf morschen, mißfarbigen Knochen. Aus dem Ostium der Keilbeinhöhle sieht man Eiter hervorquellen. Weite Eröffnung, die Höhle wird auscurettiert. Die noch erhaltene Schleimhaut ist hypertrophisch. Vordere Wand cariös.

Am 20. II. dieselbe Operation rechts mit gleichem Befund. Nachbehandlung bis Ende Mai. Die Sekretion ist sehr gering. Wenn mehrere Tage lang die Nase nicht ausgespült wird, findet Borkenbildung im oberen Nasengang statt, welche allerdings, sich selbst überlassen, allmählich sich über die ganze Schleimhaut ausbreitet. Da aber Pat. durch 2 Nasenspülungen die Woche ihre Nase rein zu halten vermag und die quälenden Kopfschmerzen gänzlich verschwunden sind, entlasse ich dieselbe mit der Anweisung, sich nach einigen Monaten wiederum untersuchen zu lassen.

Im Oktober 1912 wird folgender Befund erhoben: Untere Muschel ist von fast normalem Volumen. Über der Schleimhaut des mittleren Nasenganges einige Eiterstreifen, an der unteren Muschel einige gelbliche Tropfen. Dieses

Generated on 2019-10-24 14:46 GMT / http://hdl.handle.net/2027/uc1.b3252762
Public Domain in the United States, Google-digitized / http://www.hathitrust.org/access_use#pd-us-google
Digitized by Google
Original from UNIVERSITY OF CALIFORNIA

Sekret riecht schwach ozaenös. In der Rima olfactoria eine dünne, graue Borke.

Am nächsten Tage, 7. X., an der unteren Muschel eine grünliche Borke von schwach ozaenösem Geruch, einige kleine Borken an der Schleimhaut des mittleren Nasenganges. Die Borke in der Rima olfactoria bedeckt ungefähr das obere Drittel des Septums.

Am 20. X. hat sich über das Septum und die laterale Nasenwand eine ziemlich dicke, grünlichgraue Borke gelagert.

Am 21. X., wenn man den nach der Entfernung der Borken auftretenden Eiterstreifen mit der Sonde folgt, gelangt man in 2 Zellen des hinteren Siebbeines. Mit der Sonde trifft man auf entblößten Knochen. Beide Zellen werden mit dem Haken eröffnet. Auch das obere Siebbein wird vollständig ausgeräumt. Nachbehandlung weitere 3 Monate. Heilung.

Fall V. Pat. männlich, 42 Jahre alt.

Seit frühester Kindheit chronischer Schnupfen und Kopfschmerzen. Ungefähr im Alter von 10—12 Jahren wurden übelriechende Borken ausgestoßen. Wurde vielfach mit Spülungen und Ätzungen behandelt. Seit einigen Monaten ist die Nase vollständig verstopft. Seit einigen Jahren Schwerhörigkeit und heftiges Ohrensausen.

Status am 6. II. 1912: Abscheulicher Ozaenageruch aus einigen Schritten Entfernung. Typische Ozaenanase. An beiden Ohren chronischer Adhäsivkatarrh. Die vollständige Reinigung der Nase nahm 2 Sitzungen in Anspruch. Beträchtliche Atrophie der Muscheln, auch das Muschelskelett betreffend. Sehr weite Nasengänge. Schleimhaut atrophisch. Reichliche Sekretion vorhanden. Sekret riecht ozaenös. Schon 8 Stunden nach Reinigung der Nase haben sich dicke Borken an der lateralen Nasenwand und am Septum gebildet. Da Pat. sich nur kurze Zeit in Alexandrien aufhalten kann, mußte möglichst rasch operiert werden.

Am 9. II. wird die linke mittlere Muschel entfernt, das Siebbein ausgeräumt und die Keilbeinhöhle eröffnet. Nach Entfernung der mittleren Muschel zeigten sich die freigelegten Siebbeinzellen mit granulierender Schleimhaut ausgekleidet. Zwischen den Granulationen ragten nekrotische Knochenlamellen heraus. Andere Zellen dagegen waren ihrer Schleimhaut entblößt und mit Borken ausgefüllt. Die vordere Wand der Keilbeinhöhle ist cariös, die Höhle selbst größtenteils ihrer Schleimhaut entblößt.

Am 15. dieselbe Operation rechts mit gleichem Befund.

Nachbehandlung: Am 15. III. muß Pat. die Behandlung unterbrechen. Beiderseitige Punktion des Antrums negativ.

Ende Juni 1912 erscheint Pat. wieder. Die Kopfschmerzen haben bedeutend nachgelassen. Wenn er täglich die Nase ausspült, gelingt es, dieselbe rein zu halten. Sobald er es jedoch unterläßt, 2—3 Tage lang nicht die Na-

Generated on 2019-10-24 14:46 GMT / http://hdl.handle.net/2027/uc1.b3252762
Public Domain in the United States, Google-digitized / http://www.hathitrust.org/access_use#pd-us-google
Digitized by Google
Original from UNIVERSITY OF CALIFORNIA

sendusche anzuwenden, macht sich der Fötor seiner Umgebung bemerkbar. Es werden nun noch beiderseits einige Siebbeinzellen eröffnet. Da Pat. nach zwei Wochen verreist, konnte eine vollständige Ausräumung nicht ausgeführt werden. Weitere Nachrichten über den Fall habe ich nicht erhalten.

Fall VI. Pat. 23 Jahre, männlich.

Seit Kindheit Schnupfen und Kopfschmerzen, als Pat. ungefähr 12 Jahre alt war, wurde Fötor bemerkbar. Zu dieser Zeit wurden auch die ersten übelriechenden Borken ausgestoßen.

Status am 13. V. 1912: Andeutung einer Sattelnase. Nach Entfernung der übelriechenden Borken sieht man die unteren Muscheln atrophisch, Muschelskelett nicht reduziert, mittlere Muschel atrophisch. Schleimhaut des mittleren Nasenganges und des Septums hyperämisch, succulent. 8 Stunden nach der Reinigung sieht man an der Schleimhaut des Septums mehrere kleine, graue Tropfen, welche konfluieren und aus denen sich gelbliche Krusten bilden. An der Schleimhaut des mittleren Nasenganges und an der unteren Muschel sieht man mehrere gelbliche Tropfen, welche aber nicht den Eindruck erwecken, an Ort und Stelle entstanden, sondern vielmehr von oben herabgeronnen zu sein. An manchen Stellen der Schleimhaut kann man den vom Tropfen zurückgelegten Weg an den Eiterstreifen deutlich verfolgen. Diese Eitertropfen riechen schwach ozaenös. Im unteren Nasengang ist ein dicker, schleimigeitriger Klumpen vorhanden. An der unteren Muschel bemerkt man eine grünlichgelbe Borke, am Rand der mittleren Muschel eine grünlichgraue Borke, welche sich zum Septum hinüberspannt. Am nächsten Tage ist die ganze Nase von dicken Borken austapeziert. Lokale Behandlung.

Anfangs Juli kann eine besondere Abnahme der Sekretion nicht beobachtet werden, außer am Septum, wo die grauen Pünktchen nicht mehr auftreten.

Am 8. VII. wird zwischen die laterale Nasenwand und mittlere Muschel nach vorhergehender Cocainisierung ein Gazestreifen eingezwängt.

Am 9. VII. sind an den unteren Muscheln keine Eitertropfen vorhanden, auch die Borkenbildung an der mittleren Muschel fehlt. Der entfernte Tampon ist eiterdurchtränkt und riecht ozaenös.

10. Juli: Reichliche Eitertropfen und Borkenbildung an der unteren Muschel und an der Schleimhaut des mittleren Nasenganges. Die mittlere Muschel und das Septum sind von einer graugrünlichen Borke bedeckt. Dieser noch zweimal ausgeführte Versuch ließ also zweifellos erscheinen, daß der auf der Schleimhaut vorhandene Eiter von oben herabtropft.

Am 25. VII. Conchot. med. sin. Nach Entfernung der mittleren Muschel gelangt man mit der Sonde zwischen den das Siebbein ausfüllenden Granulationen in Hohlräume mit entblößtem Knochen, aus denen Eiter hervorquillt.

Generated on 2019-10-24 14:46 GMT / http://hdl.handle.net/2027/uc1.b3252762
Public Domain in the United States, Google-digitized / http://www.hathitrust.org/access_use#pd-us-google
Digitized by Google
Original from UNIVERSITY OF CALIFORNIA

Nach Ausräumung des Siebbeines sieht man aus dem Ostium der Keilbeinhöhle Eiter herausfließen. Weite Eröffnung derselben.

Am 4. VIII. wurde die rechte Seite operiert. Gleicher Befund. Nachbehandlung nahm 6 Monate in Anspruch.

Im August 1913 Rezidiv aus der linken Keilbeinhöhle. Pat. steht noch in Behandlung. Die Sekretion ist bereits sehr gering geworden. Kein Fötor vorhanden.

Fall VII. 15 Jahre alt, weiblich.

Krankheit datiert seit Kindheit.

Status am 28. V. 1912: Anämisches Mädchen. Sattelnase, Fötor aus Entfernung wahrnehmbar. Nach Reinigung der Nase untere Muscheln atrophisch, mittlere Muscheln zu einer dünnen Leiste reduziert. Schleimhaut des mittleren Nasenganges stellenweise hypertrophisch, hyperämisch. Ausgesprochene Flächensekretion. Sekret riecht schwach ozaenös. Nach 3wöchentlicher Behandlung sehr geringe Flächensekretion vorhanden. An der unteren Muschel einige größere gelbliche Tropfen, aus denen sich kleine, schwach fötid riechende Borken bilden.

Am 17. VI. wird nach vorhergegangener Cocainisierung ein Gazetampon zwischen Nasenwand und mittleren Muschel eingezwängt.

Am 18. sind auf der Schleimhaut keine Tropfen vorhanden, auch die Borkenbildung an der mittleren Muschel ist ausgeblieben. Der entfernte Tampon ist eiterdurchtränkt und riecht stark ozaenös. Der Versuch wurde noch zweimal mit demselben Erfolg wiederholt.

Am 27. VI. Conchot. med. sin. Destruierender Prozeß in Siebbein und Keilbeinhöhle. Aus einigen Zellen quillt Eiter hervor, ebenso aus der Keilbeinhöhle. Ausräumung.

10. VII. wurde die rechte Seite operiert. Gleicher Befund.

Nachbehandlung 8 Monate. Auftreibung der Infraorbitalgegend ist zurückgesunken. Nasenrücken erscheint schmäler. Nasengänge sind enger geworden. Fötor ist verschwunden, keine Borkenbildung vorhanden.

Fall VIII. Pat. 12 Jahre alt, Bruder der vorigen Pat.

Seit einiger Zeit bemerkt die Mutter üblen Geruch aus der Nase. Zeitweise werden durch heftiges Schneuzen übelriechende Borken ausgestoßen. Pat. leidet seit frühester Kindheit an chronischem Schnupfen und Kopfschmerzen.

Status am 17. VIII.: Kräftiger, gut entwickelter Knabe. Andeutung einer Sattelnase. In der Nase einige übelriechende Borken. Die untere Muschel leicht atrophisch, mittlere Muschel erscheint eher hypertrophisch. Schleimhaut des mittleren Nasenganges hypertrophisch. Reichliche Flächensekretion. Rhinoscopia posterior: Borken an der oberen Pharynxwand, adenoide Vegetationen.

Am 8. IX. Adenotomie.

Bis 1. X. lokale Behandlung der Nase. Abnahme der Sekretion.

Generated on 2019-10-24 14:46 GMT / http://hdl.handle.net/2027/uc1.b3252762
Public Domain in the United States, Google-digitized / http://www.hathitrust.org/access_use#pd-us-google
Digitized by Google
Original from UNIVERSITY OF CALIFORNIA

2. X. Conch. med. sin. Siebbein mit einer granulierenden, hyperämischen Masse ausgefüllt. Ausräumung bis zur Höhe der Insertionsstelle der mittleren Muschel.

10. X. Dieselbe Operation rechts. Nachbehandlung. In der Rima olfactoria keine Borkenbildung vorhanden. Vollständige Heilung nach 3 Monaten Nachbehandlung.

Fall IX. Männlich, 27 Jahre alt.

Seit Kindheit Schnupfen und Kopfschmerzen. Seit längerer Zeit wurden übelriechende Borken ausgestoßen. In der letzten Zeit wird der Fötor von der Umgebung aus gewisser Entfernung wahrgenommen.

Status am 27. VIII. 1902: Äußere Nase: Typische Ozaenanase. Hochgradige Atrophie der Muscheln, auch das Skelett betreffend. Atrophie der Schleimhaut, geringe Flächensekretion, rasch vor sich gehende Borkenbildung. Nach Entfernung der mittleren Muscheln wurde ein cariös-nekrotischer Prozeß im Siebbein und Keilbeinhöhle nachgewiesen. Bei der Ausräumung zeigt sich hochgradige Caries der Wände. Nach 2monatlicher Nachbehandlung verlor ich Pat. aus den Augen.

Fall X. Pat. 19 Jahre alt, weiblich.

Seit Kindheit chronischer Schnupfen und Kopfschmerzen. Seit 6 Jahren übler Geruch aus der Nase und Ausstoßung übelriechender Borken. Patient wurde bereits vielfach behandelt.

Status am 15. X. 1912: Äußere Nase in ihrer Form wenig verändert. Nasenrücken etwas breiter als normal.

Rhinoscopia anterior. Mäßige Borkenbildung, jedoch im unteren Nasengang reichliche, schleimig-eitrige Sekretmassen. Untere Muschel geschrumpft, mittlere Muschel normal, an das Septum durch ektasierte Siebbeinzellen gedrückt. Schleimhaut des mittleren Nasenganges und des Septums hyperämisch, hypertrophisch. Nasengänge etwas weiter als normal. Nach 3wöchentlicher lokaler Behandlung bedeutende Abnahme der Sekretion. An der Schleimhaut des mittleren Nasenganges mehrere Eiterstreifen und größere Eitertropfen, welche sich an erhabeneren Stellen der Schleimhaut und an der unteren Muschel stauen und daselbst zu schwach übelriechenden Borken eintrocknen. Durch Tamponade des oberen Teiles des mittleren Nasenganges wird eine bedeutende Verringerung der Sekretion erzielt. Nach Entfernung der mittleren Muscheln ein destruierender Prozeß in Siebbein und Keilbeinhöhle, aus mehreren Siebbeinzellen und aus der Keilbeinhöhle quillt reichlich Eiter hervor. Ausräumung. Nachbehandlung nahm 6 Monate in Anspruch. Heilung.

Fall XI. Pat. 24 Jahre alt, weiblich.

Krankheit datiert seit Kindheit. Seit 2 Jahren macht sich der Fötor der Umgebung unangenehm wahrnehmbar.

Status am 21. X. 1912: Äußere Nase: Typische Ozaenanase.

Digitized by Google
Original from UNIVERSITY OF CALIFORNIA
Generated on 2019-10-24 14:46 GMT / http://hdl.handle.net/2027/uc1.b3252762
Public Domain in the United States, Google-digitized / http://www.hathitrust.org/access_use#pd-us-google

Rhinoscopia anterior: Nach Reinigung der Nase, der festhaftenden, äußerst übelriechenden Borken hochgradige Atrophie der Muscheln. Atrophie der Schleimhaut. Deutliche, wenn nicht sehr reichliche Flächensekretion, welche nach 2wöchentlicher Behandlung bedeutend abnimmt. Nach Entfernung der mittleren Muscheln cariös-nekrotischer Prozeß in Siebbein- und Keilbeinhöhle. Ausräumung. Nachbehandlung 6 Monate. Geringe Borkenbildung in den vorderen Teilen der Nase. Mit der Sonde gelangt man in einen Hohlraum, welcher seiner Lage nach der Stirnhöhle entspricht. Da Pat. durch zweiwöchentliche Nasenspülungen die Nase vollkommen rein zu halten vermag, werden diese Nasenduschen fortgesetzt sowie das Einlegen von Mentholöltampons.

Fall XII. Pat. weiblich, 20 Jahre alt.

Krankheit datiert seit der Kindheit. Wurde längere Zeit hindurch mit Nasenspülungen und Pinselungen behandelt. In letzterer Zeit wird der üble Geruch von der Umgebung auf einige Schritte Entfernung wahrgenommen.

Status am 22. X. 1912: Nasenrücken breit, etwas konkav, Infraorbitalgegend vorgetrieben. Nasenhöhle voll abscheulich riechender Borken. Die Muscheln, sowohl untere als mittlere, hochgradig atrophisch. Die rechte mittlere Muschel ist gegen das Septum durch vorgetriebene Siebbeinzellen deviiert. Schleimhaut atrophisch. Geringe, jedoch deutliche Flächensekretion, Sekret geruchlos. Rasch fortschreitende Borkenbildung von oben nach unten. Schon acht Stunden nach der Nasenreinigung ist die mittlere Muschel von einer dicken Borke umhüllt, welche sich rasch über den mittleren Nasengang ausbreitet.

Nach 2wöchentlicher Behandlung der Schleimhaut am 25. X. wird die Conchotomia media beiderseits ausgeführt. Cariös-nekrotischer Prozeß in Siebbein- und Keilbeinhöhle. Wenn man auf die das Siebbein ausfüllenden Granulationen drückt, quillt Eiter hervor.

In den ersten Tagen nach der Conchotomie ist keine Borkenbildung vorhanden. 6 Tage nach der Operation wird die Nase 2 Tage lang nicht gereinigt.

Am 5. ist die Nase von einer großen, stinkenden Borke ausgefüllt. Nach Reinigung der Nase wird 8 Stunden darauf folgendes beobachtet: Über dem mittleren Nasengang mehrere Eiterstreifen, welche an hypertrophischen Stellen der Schleimhaut, hauptsächlich aber an der unteren Muschel zu größeren Tropfen sich stauen. Wenn man diese Eiterstreifen mit der Sonde verfolgt, so gelangt man in Hohlräume, welche mit Eiter gefüllt sind. Der Eiter riecht schwach ozaenös. Über der Siebbeingegend mehrere kleine, dünne, grünlichgraue Borken. Wenn man dieselben mit der Sonde abhebt, so bemerkt man, daß sie zwischen den Granulationen herauswachsen. Wenn man die Borken mit der Pinzette entfernt, so bleibt zwischen den Granulationen ein Fortsatz stecken. Verfolgen wir nun diesen Fortsatz mit der Sonde, so gelangen wir in

Generated on 2019-10-24 14:47 GMT / http://hdl.handle.net/2027/uc1.b3252762
Public Domain in the United States, Google-digitized / http://www.hathitrust.org/access_use#pd-us-google
Digitized by Google
Original from UNIVERSITY OF CALIFORNIA

einen Hohlraum, welcher, wie sich fernerhin erweist, mit Borken austapeziert war.

Die weitere Beobachtung über die Bildung der Borke in der Nasenhöhle zeigt folgendes: Über die Siebbeingegend breitet sich eine dicke Borke aus. Diese Borke wächst nach unten über den mittleren Nasengang und über die untere Muschel, welche mit grünlichen Krusten bedeckt ist, die aus den sich daselbst gestauten Eitertropfen stammen. Sobald die Siebbeingegend von der Borke bedeckt ist, hat die Eitersekretion aufgehört.

Im oberen Nasengang ist auch Borkenbildung vorhanden. Es bildet sich nämlich daselbst eine Borke, welche auf das Septum hinüberwächst und längs desselben den unteren Nasengang erreicht. Der untere Rand der Borke verfilzt sich mit der ersten bereits beschriebenen Borke. Wiederholte Versuche ergaben stets die Bildung der Borke in der Zelle selbst.

Am 15. XI. Ausräumung des Siebbeines und der Keilbeinhöhle. Die Nachbehandlung dauerte bis Oktober 1913 wegen eingetretenen Rezidivs. Seit Oktober weder Fötor noch Borkenbildung.

Fall XIII. Pat. 14 Jahre alt, weiblich.

Krankheit datiert seit frühester Kindheit. Seit 4 Jahren Ausstoßung von Borken und übler Geruch aus der Nase.

Status am 13. I. 1913: Äußere Nase: Nasenrücken breitbasig, Infraorbitalgegend vorgetrieben. Nase voll übelriechender Borken, untere Muschel atrophisch, Muschelskelett nicht reduziert, mittlere Muschel sehr atrophisch, durch hervorragende Siebbeinzellen gegen das Septum stark deviiert. Schleimhaut des Septums und des mittleren Nasenganges hyperämisch, succulent. Flächensekretion; die daraus sich bildenden Krusten sind fast geruchlos. Nach 3wöchentlicher Behandlung blaßt die Schleimhaut ab. Abnahme der Succulenz und der Sekretion. An einigen Stellen der unteren Muschel einige Tropfen, welche anscheinend von oben herabgetropft sind. Nach der Conchotomia media findet man einen cariös-nekrotischen Prozeß in Siebbein- und Keilbeinhöhle. Aus einigen Siebbeinzellen quillt Eiter hervor.

Nachbehandlung bis August 1913. Weder Fötor noch Borkenbildung mehr vorhanden.

Fall XIV. Pat. 18 Jahre alt, weiblich.

Im 12. Jahr Scharlach. Darauf litt Pat. an beständigem Schnupfen und Kopfschmerzen. Seit einiger Zeit hat sich übler Geruch eingestellt. Durch Schneuzen werden übelriechende Borken ausgestoßen. Pat. empfindet selbst den üblen Geruch sowie schlechten Geschmack im Munde.

Status am 19. I. 1913: Äußere Nase in ihrer Form kaum verändert. Fötor mäßig. Borkenbildung, untere Muschel geschrumpft. Mittlere Muschel leicht atrophisch. Schleimhaut hyperämisch, succulent. Siebbeinzellen ektasiert.

Digitized by Google
Original from UNIVERSITY OF CALIFORNIA
Generated on 2019-10-24 14:46 GMT / http://hdl.handle.net/2027/uc1.b3252762
Public Domain in the United States, Google-digitized / http://www.hathitrust.org/access_use#pd-us-google

LIBRARY FOR ... POST & GRANT AVE. SAN FRANCISCO, CAL.

Nasengänge etwas breiter als normal. Flächensekretion und von oben herabgetropfter Eiter.

Nach Entfernung der mittleren Muscheln findet man einen destruierenden Prozeß in Siebbein- und Keilbeinhöhle. Aus einigen Siebbeinzellen und aus der Keilbeinhöhle quillt Eiter hervor. Rasch vor sich gehende Heilung. Die bei den anderen Fällen beobachtete Borkenbildung im oberen Nasengange, welche die nachträgliche Ausräumung des oberen Siebbeines benötigte, bleibt bei diesem Falle aus.

Fall XV. Pat. männlich, 41 Jahre alt.

Krankheit datiert in die Kindheit zurück.

Status am 9. III. 1913: Typische Ozaenanase. Fötor auf einige Schritte wahrnehmbar. Bei Entfernung der an der Schleimhaut festhaftenden Borken blutet dieselbe. Untere Muschel stark atrophisch, mittlere Muschel zu einer dünnen Leiste reduziert. Schleimhaut sehr atrophisch. Sehr geringe Flächensekretion. Rasch vor sich gehende Borkenbildung. Nach der Conchotomia media findet man einen ausgedehnten cariös-nekrotischen Prozeß in Siebbein und Keilbein. Ausräumung. Nach 4 Monate langer Nachbehandlung persistierende Borkenbildung an der vorderen lateralen Nasenwand. Mit der Sonde gelangt man in einen Hohlraum mit entblößtem Knochen, der seiner Lage nach der Stirnhöhle entspricht. Durch zweimal wöchentliche Spülungen gelingt es, die Nase rein zu halten.

Fall XVI. Pat. 45 Jahre alt, weiblich.

Seit frühester Kindheit Schnupfen und Kopfschmerzen. Ungefähr 14 Jahre alt, Borkenbildung und übler Geruch aus der Nase.

Status am 2. V. 1913: Bei Entfernung der übelriechenden Borken blutet die Schleimhaut. Dieselbe ist stark atrophisch. Hochgradige Atrophie der mittleren und unteren Muscheln. Mäßige Flächensekretion, welche nach 2wöchentlicher Behandlung bedeutend abnimmt. Conchotomia media, cariös-nekrotischer Prozeß in Siebbein und Keilbein. Ausräumung. Nach 5monatlicher Behandlung leichte Borkenbildung im oberen Nasengang. Da Pat. durch zweimal wöchentliche Nasenspülungen die Nase rein zu halten vermag und mit dem erhaltenen Resultat zufrieden ist, werden weitere Eingriffe abgelehnt.

Fall XVII. Pat. 13 Jahre alt, männlich. Gesunder, starker Knabe.

Mutter des Pat. gibt an, daß derselbe seit Kindheit an Schnupfen und an Kopfschmerzen leidet. Seit einiger Zeit sind dieselben sehr quälend geworden. Es wird auch übler Geruch aus der Nase wahrgenommen.

Status am 5. V. 1913: Äußere Nase breitbasig. Nasenrücken etwas konkav. Infraorbitalgegend vorgetrieben. In der Nase massenhaft eitrig-schleimiges Sekret von ozaenösem Geruch und dicke, übelriechende Borken. Die untere Muschel geschrumpft, mittlere Muschel atrophisch. Schleimhaut des mittleren

Digitized by Google
Original from UNIVERSITY OF CALIFORNIA
Generated on 2019-10-24 14:46 GMT / http://hdl.handle.net/2027/uc1.b3252762
Public Domain in the United States, Google-digitized / http://www.hathitrust.org/access_use#pd-us-google

Nasenganges und des Septums stellenweise hypertrophisch. Eine Flächensekretion ist wegen des reichlich herabtropfenden Eiters nicht nachweisbar.

Conchotomia media. Siebbein mit einer granulierenden, stark sezernierenden Masse ausgefüllt. Bei der Ausräumung findet man einige Zellen mit Borken austapeziert. Zellwände morsch, mißfarbig. Aus der Keilbeinhöhle pulsierende Sekrettropfen. Weite Eröffnung derselben. Pat. wurde anfangs Oktober entlassen.

Fall XVIII. Pat. 20 Jahre alt, weiblich.

Als Kind litt Pat. an beständigem Schnupfen und Kopfschmerzen. Seit einigen Jahren Borkenbildung und übler Geruch aus der Nase. In der letzten Zeit ist der Fötor so arg geworden, daß Pat., welche Telephonistin ist, von ihrer Stelle entlassen werden mußte.

Status am 11. VI. 1913: Äußere Nase: Nasenrücken etwas breitbasig, leicht konkav. Infraorbitalgegend mäßig vorgetrieben. Nasengänge etwas weiter als normal. Nase mit äußerst übelriechenden Borken ausgefüllt. Reichlich flüssiges Sekret. Untere Muschel geschrumpft, mittlere Muschel eher hypertrophisch in den vorderen Partien. Schleimhaut hyperämisch, succulent. Siebbeinzellen etwas ektasiert. Neben sehr reichlicher Flächensekretion Eiter, welcher anscheinend von oben herabgetropft ist.

Conchotomia media. Destruierender Prozeß in Siebbein- und Keilbeinhöhle. Ausräumung. Knochen morsch, mißfarbig. Nachbehandlung.

Nach 2 Monaten noch geringe Bildung übelriechender Borken im oberen Nasengang. Durch tägliche Spülungen wird jede Borkenbildung beseitigt, so daß Pat. ihre Stelle wieder beziehen durfte.

Pat. steht noch in Behandlung, da nachträglich das obere Siebbein ausgeräumt wurde und vor einigen Wochen ein Rezidiv der Keilbeinhöhle eingetreten ist.

Fall XIX. Pat. 26 Jahre alt, weiblich.

Krankheit datiert seit frühester Kindheit zurück.

Status am 29. VII. 1913: Typische Ozaenanase. Fötor auf einige Schritte Entfernung wahrnehmbar. Äußere Nase: Breiter Nasenrücken, leicht konkav. Infraorbitalgegend vorgetrieben. Mäßige Atrophie der mittleren und unteren Muscheln. Schleimhaut hyperämisch, succulent. Ausgesprochene Flächensekretion. Nach 2wöchentlicher Behandlung bedeutende Abnahme derselben.

Conchotomia media. Destruierender Prozeß in Siebbein- und Keilbeinhöhle. Ausräumung. Nachbehandlung. Im Dezember weder Fötor noch Borkenbildung vorhanden.

Fall XX. Pat. 29 Jahre alt, männlich.

Als Kind beständiger Schnupfen und Kopfschmerzen. Im Alter von 10 Jahren Ausstoßung übelriechender Borken, vielfach ohne Erfolg behandelt.

Generated on 2019-10-24 14:46 GMT / http://hdl.handle.net/2027/uc1.b3252762
Public Domain in the United States, Google-digitized / http://www.hathitrust.org/access_use#pd-us-google
Digitized by Google
Original from UNIVERSITY OF CALIFORNIA

Status am 8. IX. 1913: Äußere Nase weicht nicht besonders ab von der Norm. Geringe Vortreibung der Infraorbitalgegend. Nasenrücken etwas breit.

Rhinoscopia anterior. Reichlich schleimig-eitriges, übelriechendes Sekret. Mittlere Muschel atrophisch, gegen das Septum durch hervorragende Siebbeinzellen deviiert. Untere Muschel geschrumpft. Muschelskelett nicht reduziert. Schleimhaut des mittleren Nasenganges und des Septums hyperämisch, sehr succulent.

8 Stunden nach der Reinigung ist die Nase voll eitrig-schleimigem Sekret. Auf der unteren Muschel bemerkt man neben gelblichen Krusten grünliche Borken von intensivem ozaenösen Geruch.

Nach 3wöchentlicher täglicher Behandlung nimmt die Sekretion bedeutend ab. Man kann jetzt auf der Schleimhaut mehrere Eiterstreifen und große Eitertropfen bemerken.

Nach Entferung der mittleren Muscheln findet man einen cariös-nekrotischen Prozeß im Siebbein. Aus einigen Zellen quoll Eiter von deutlich ozaenösem Geruch hervor. Aus dem Ostium der Keilbeinhöhle ein pulsierender Eitertropfen. Ausräumung des Siebbeines und der Keilbeinhöhle. Pat. steht noch in Behandlung.

Fall XXI. Pat. 42 Jahre alt, weiblich.

Seit Kindheit Schnupfen und Kopfschmerzen. Mit Eintritt der Pubertät übler Geruch aus der Nase und Ausstoßung übelriechender Borken.

Status am 16. IX.: Aus beträchtlicher Entfernung wird Fötor wahrgenommen. Typische Ozaenanase.

Rhinoscopia anterior. Unausstehlich fötid riechende Borken, welche an der Schleimhaut festhaften. Atrophie der Muscheln. Untere Muschel zu einer dünnen Leiste reduziert. Sehr spärliche Flächensekretion. Rasch vor sich gehende Borkenbildung. Nach Entfernung der mittleren Muscheln destruierender Prozeß in Siebbein und Keilbein. Caries der Wände. Ausräumung des Siebbeines und der Keilbeinhöhle. Pat. steht noch in Behandlung.

Folgender Fall ist besonders interessant, weil die Entfernung der mittleren Muscheln genügte, um eine vollständige Heilung herbeizuführen.

Fall XXII. Pat. 12 Jahre alt.

Seit einiger Zeit übler Geruch aus der Nase und Ausstoßung übelriechender Borken.

Status im Mai 1912: Nasenrücken breitbasig, Infraorbitalgegend vorgetrieben. In der Nase reichlich schleimig-eitriges Sekret und übelriechende Borken. Untere Muschel leicht atrophisch, mittlere Muschel atrophisch. Es wurde beiderseits die mittlere Muschel entfernt. Nach 15tägiger Nachbehandlung verlor ich denselben aus den Augen und sah ihn wieder erst im Oktober 1913, also über ein Jahr darauf. Es war vollständige Heilung eingetreten.

Digitized by Google
Original from UNIVERSITY OF CALIFORNIA
Generated on 2019-10-24 14:46 GMT / http://hdl.handle.net/2027/uc1.b3252762
Public Domain in the United States, Google-digitized / http://www.hathitrust.org/access_use#pd-us-google

Aus diesen Krankengeschichten geht also hervor, daß es sich bei Ozaena genuina um einen cariös-nekrotischen Prozeß in den Nebenhöhlen handelt. Die zuerst von Rundström erhobenen Befunde werden nun dadurch vollkommen bestätigt.

Die übliche Definition der Ozaena genuina, welche dieselbe als eine diffuse Erkrankung der Schleimhaut und des darunterliegenden Knochens annimmt, welche ohne ulzeröse Prozesse vor sich geht, muß vollständig fallen gelassen werden, ebenso die Annahme, daß die Atrophie bei Ozaena das Primäre sei. Ebenso wie Rundström und vor ihm Hajek u. a. konnte ich bei völlig ausgebildeter Ozaena hypertrophische Schleimhaut und nicht reduziertes Muschelskelett sehen, ferner bei Fällen, wo hypertrophische Stellen mit atrophischen Stellen abwechseln, waren es stets die hypertrophischen Stellen, welche am reichlichsten sezernierten, endlich war die Flächensekretion um so geringer, als die Atrophie ausgesprochener war, um bei einem Falle fast gänzlich zu fehlen.

Die abnorme Weite der Nasengänge bei Ozaena wird von Rundström auf Sekretretention in den Siebbeinzellen während der frühen Kindheit zurückgeführt, wo das Gewebe noch weich und nachgiebig ist. Durch diese Sekretretention wird das Siebbein ektasiert und vergrößert, es wirkt dann wie ein Keil zwischen der mittleren Muschel und der lateralen Nasenwand, drängt jene gegen das Septum und diese nach außen, so daß auch eine Veränderung der äußeren Nase zustande kommt. Ebenso wie Rundström konnte auch ich beobachten, daß nach Entfernung der mittleren Muschel und mehr oder weniger großer Teile des Siebbeines die laterale Nasenwand an ihren ursprünglichen Platz zurücksank und daß die untere Muschel sich dem Septum näherte, wodurch die Weite der Nasengänge abnahm.

Die Atrophie bei Ozaena ist jedenfalls eine sekundäre Erscheinung. Höchstwahrscheinlich wird dieselbe durch die deletäre Wirkung der sich darauflagernden Ozaenaborke hervorgerufen. Bei vielen Fällen, wo die Atrophie der unteren Muschel nicht zu weit vorgeschritten war, konnte eine Rückkehr zu normalen Verhältnissen beobachtet werden.

Eine Erklärung für das Zustandekommen des Fötors bei Ozaena wird zum Teil durch den cariös-nekrotischen Prozeß in den Nebenhöhlen gegeben. Jedoch nur zum Teil. Der Fötor bei Ozaena ist charakteristisch und mit sonstigen cariösen Prozessen, namentlich mit luetischen Prozessen nicht zu verwechseln. Wahrscheinlich dürften hier spezifische Bakterien eine Rolle spielen.

Rundström behauptet, daß das Sekret zu Borken eintrocknen muß, um ozaenös zu riechen. Dem muß ich entschieden widersprechen. Der flüssige, aus den erkrankten Siebbeinzellen hervorquellende Eiter riecht schwach, aber immerhin deutlich genug ozaenös. Das Sekret aber, welches von der Schleimhaut geliefert wird, ist allerdings geruchlos, ebenso die daraus entstehenden

Digitized by Google
Original from UNIVERSITY OF CALIFORNIA
Generated on 2019-10-24 14:46 GMT / http://hdl.handle.net/2027/uc1.b3252762
Public Domain in the United States, Google-digitized / http://www.hathitrust.org/access_use#pd-us-google

Krusten und Borken. Letztere riechen nur dann ozaenös, wenn neben der Flächensekretion auch Beimengung herabgeronnenen Eiters vorhanden ist. Die Flächensekretion ist aber nur ein rein sekundärer Vorgang, ebenso wie die Veränderungen der Schleimhaut und bisweilen des Muschelskeletts.

Die Ozaenaborke bildet sich ganz unabhängig von der Flächensekretion.

Wenn bei einem Ozaenafall die Nase sorgfältig gereinigt wird, kann einige Stunden darauf folgendes Verhalten der Schleimhaut beobachtet werden: Die Schleimhaut des Septums der unteren Muscheln des mittleren Nasenganges bedeckt sich mit kleinen, hyalinen Tropfen, welche an Ort und Stelle entstanden sind. Dieselben konfluieren zu großen Tropfen, welche entweder in den unteren Nasengang fallen oder an Ort und Stelle zu dünnen, gelblichen, an der darunter liegenden Schleimhaut festhaftenden Krusten und Borken eintrocknen. Handelt es sich um eine reine Flächensekretion, so ist das auf dem Wattetampon gesammelte Sekret geruchlos, ebenso die daraus entstandenen Krusten und Borken. Zugleich bemerkt man am unteren Rande der mittleren Muschel eine zusammenhängende, grünlichgraue Borke, welche leicht abgehoben werden kann, von intensiv ozaenösem Fötor.

Die Flächensekretion ist um so reichlicher, je succulenter die Schleimhaut ist. Hypertrophische Stellen sezernieren viel mehr als atrophische. Bei sehr vorgeschrittener Atrophie ist die Flächensekretion sehr gering. Bei sehr reichlicher Sekretion ist die weitere Borkenbildung kaum zu verfolgen. Bei hochgradiger Atrophie jedoch oder bei Fällen, welche wochenlang täglich mit Nasenspülungen und Lapistuschierungen behandelt wurden, wobei die Schleimhaut günstig beeinflußt wurde, was sich an der Abnahme der Hyperämie, der Succulenz und hauptsächlich der Sekretion zeigt, kann folgendes beobachtet werden: Vor allem hat man den Eindruck, daß die Borkenbildung abgenommen habe. Einige Stunden nach sorgfältiger Reinigung sieht man bisweilen noch kleine, hyaline, geruchlose Tropfen auf der Schleimhaut auftreten, welche zu kleinen Krusten eintrocknen, manchmal aber ist keine Flächensekretion mehr vorhanden.

Der untere Rand der mittleren Muschel ist von einer grünlichgrauen Borke bedeckt, welche, an Ort und Stelle belassen, im Laufe der nächsten 2—3 Tage sich auf das Septum hinüberschlägt, um längs desselben nach unten fortzuwachsen, während der mittlere Nasengang und die untere Muschel von einer zweiten Borke, welche aus der Siebbeingegend herunterwächst, allmählich überzogen werden.

Wir sehen also, daß die Behandlung, obwohl sie eine Abnahme der Flächensekretion herbeigeführt hat, auf die Borkenbildung gar keinen Einfluß ausgeübt hat.

Lassen wir jetzt aber die Nase eine Zeitlang gänzlich unbehandelt und ungereinigt, so werden wir bei den nächsten Untersuchungen wiederum eine

Generated on 2019-10-24 14:46 GMT / http://hdl.handle.net/2027/uc1.b3252762
Public Domain in the United States, Google-digitized / http://www.hathitrust.org/access_use#pd-us-google
Digitized by Google
Original from UNIVERSITY OF CALIFORNIA

hyperämische, succulente Schleimhaut und reichliche Flächensekretion vorfinden, wie ich mich davon bei einigen Fällen, die eine Operation verweigerten, überzeugen konnte.

Borkenbildung ist auch bei Mangel jeglicher Flächensekretion vorhanden, wie wir es oft bei bereits operierten Fällen, wo ein Teil des Siebbeines nicht ausgeräumt wurde, beobachtet haben. Mehrere Monate nach der Operation, nach erfolgter Korrektion der Form der äußeren Nase, wodurch auch die Nasengänge an Weite abgenommen haben, hat sich die Nasenschleimhaut infolge der täglich vorgenommenen Reinigung erholt, bisweilen hat auch die früher atrophisch erscheinende untere Muschel ihr früheres Volumen gewonnen. Eine Flächensekretion ist nicht mehr vorhanden. An den noch nicht ausgeräumten Stellen bemerken wir die Bildung von Borken, welche, abgehoben, ozaenös riechen. Bisweilen bleibt der abgebrochene Borkenfortsatz in der Zelle stecken. Diese Borken werden immer größer, um allmählich mehr oder weniger bedeutende Bezirke der Nase zu bedecken.

Die ozaenöse Borkenbildung geht also gänzlich unabhängig von der Flächensekretion vor sich, sie findet statt bei Vorhandensein und bei Mangel einer Flächensekretion. Bei vollständiger Ausräumung der erkrankten Nebenhöhlen findet die Bildung ozaenös riechender Borken nicht mehr statt.

Daß die Flächensekretion nur ein sekundärer Vorgang ist, zeigt sich aus dessen spärlichem Auftreten bei hochgradiger Atrophie, aus dessen Abnahme nach konstant vorgenommener Behandlung, welche hauptsächlich in Hintanhaltung des von den Borken ausgeübten Reizes besteht, und endlich aus dem Wiederauftreten reichlicher Sekretion, sobald die ozaenösen Borken ihre Reizwirkung auf die Schleimhaut ausüben dürfen.

Die aus der Schleimhautsekretion sich bildenden Krusten und Borken lassen sich durch charakteristische Merkmale von der Ozaenaborke unterscheiden: Erstere sind geruchlos, gelblich, haften fest an der Schleimhaut und sind stationär, es kann sich eine größere Borke durch Konfluenz bilden, die Borke selbst wächst aber nicht weiter. Die frische Ozaenaborke ist bei ihrem ersten Aufheben grünlichgrau und fötid. Sie haftet nicht an der darunter liegenden Schleimhaut und wächst weiter über dieselbe, als ob sie von einer Vis a tergo getrieben wäre. Auf ihrem Wege bereichert sie sich mit dem auf der Schleimhaut lagernden Sekret, welches sekundär in die von oben nach unten wachsende Borke einbezogen wird.

Es ist bereits hervorgehoben worden, daß das von der Schleimhaut gelieferte Sekret geruchlos sei. Es gibt jedoch Fälle, wo nach Entfernung der Borken die Exspirationsluft des Patienten ozaenös riecht. Das auf Wattetampon gesammelte Sekret ist deutlich fötid. Bei diesen Fällen beobachtet man folgendes: Auf der Schleimhaut sieht man neben den bekannten hyalinen Tropfen größere, gelbliche Tropfen, welche an hypertrophischen Stellen der Schleim-

Digitized by Google
Original from UNIVERSITY OF CALIFORNIA
Generated on 2019-10-24 14:46 GMT / http://hdl.handle.net/2027/uc1.b3252762
Public Domain in the United States, Google-digitized / http://www.hathitrust.org/access_use#pd-us-google

haut und an der unteren Muschel hängen bleiben und daselbst zu einer übelriechenden Borke vertrocknen oder, der Schwere folgend, in den unteren Nasengang herabtropfen. Diese ozaenös riechenden Tropfen scheinen nicht an Ort und Stelle entstanden zu sein, an dem Streifen, den sie an der Schleimhaut hinterlassen haben, kann man ihren Weg bis in die Siebbeingegend und nach Entfernung der mittleren Muschel bis in die Zelle verfolgen, aus welcher sie hervorgequollen sind. Wie erwähnt, bilden sich aus diesen Eitertropfen ozaenöse Borken. Bei sehr reichlicher Sekretion kann die ganze untere Muschel von einer ozaenösen Borke bedeckt sein, welche in diesem Falle wohl an Ort und Stelle entstanden ist, aber stets aus von den erkrankten Nebenhöhlen geliefertem Sekret. Nach Ausräumung des Siebbeines wird die Bildung dieser Borke nicht mehr beobachtet. Dieselbe unterscheidet sich von der bisweilen sich bildenden größeren Borke aus dem Schleimhautsekret durch die graugrünliche Farbe und den intensiven Fötor.

Die Beobachtung dieser Erscheinung ist besonders deutlich bei jenen Fällen zu machen, wo bei der Ausräumung des Siebbeines einige Zellen vergessen wurden. Bei diesen Fällen ist einige Monate nach der Operation jede Flächensekretion verschwunden, so daß die genaue Beobachtung von einer übermäßigen Sekretproduktion nicht mehr gestört wird. Man sieht nun den Eitertropfen aus der Zelle hervorquellen und über die Schleimhaut herunterrinnen, bis er sich an irgend einer erhabenen Stelle staut. Nach 24 Stunden ist die Öffnung der Zelle von einer graugrünlichen Borke bedeckt, welche allmählich weiterwächst und mehr oder weniger große Bezirke der Nasenschleimhaut bedeckt. Auch aus dem sich gestauten Tropfen ist eine kleine Kruste von schwach ozaenösem Geruch entstanden. Nach Verdeckung des Lumens der Zelle mit der Borke ist auf der Schleimhaut kein frischer Eiter sichtbar.

Und dies erklärt uns auch das oftmalige Fehlen von Eiter im flüssigen Nasensekret. Bei rasch vor sich gehender Borkenbildung werden die Zelllumina, aus denen der Eiter hervorquillt, verlegt, so daß ein Herabtropfen desselben verhindert wird.

Bei sehr reichlicher Flächensekretion kann aus den erkrankten Nebenhöhlen stammender Eiter kaum nachgewiesen werden. Auf die Anwesenheit desselben kann man aus dem ozaenösen Geruch des flüssigen Sekretes schließen.

Der Nachweis eines cariös-nekrotischen Prozesses in den Nebenhöhlen als Krankheitsursache bei Ozaena gestattet eine rationelle Therapie dieses abstoßenden und bis jetzt hoffnungslosen Leidens.

Unter meinen 21 Fällen, bei denen Siebbein- und Keilbeinhöhle ausgeräumt wurden, zähle ich 14 Heilungen. Die übrigen 8 Fälle wurden erheblich gebessert. Darunter aber stehen noch einige Fälle in Behandlung, bei denen eine Heilung erwartet werden darf. Bei 2 Fällen, wo an der Erkrankung die

Digitized by Google
Original from UNIVERSITY OF CALIFORNIA
Generated on 2019-10-24 14:46 GMT / http://hdl.handle.net/2027/uc1.b3252762
Public Domain in the United States, Google-digitized / http://www.hathitrust.org/access_use#pd-us-google

Stirnhöhlen beteiligt waren, wurden letztere nicht eröffnet. Die Behandlungsdauer betrug bei den meisten Fällen 6—8 Monate. Bei einigen zog sie sich noch mehr in die Länge.

Durch eine verfeinerte Technik dürfen wir jedoch hoffen, sowohl einen größeren Prozentsatz definitiver Heilungen als auch eine Abkürzung der Behandlungsdauer zu erzielen.

Über Tonsillenoperationen im Kindesalter.[1])

Von Dr. **Ernst Winckler** in Bremen.

Die Bedeutung der Tonsillen für den kindlichen Organismus wird vielfach überschätzt. Dies kommt in der vielfach aufgestellten Behauptung zum Ausdruck, daß die Enucleation bei Kindern zu verwerfen und nur die Tonsillotomie die berechtigte Operation sei. Man geht dabei von der irrigen Ansicht aus, daß nur die dicke, in den Isthmus faucium vorspringende Tonsille bei etwaigen operativen Eingriffen oder sonstigen Manipulationen zu berücksichtigen sei. Auch bei Kindern ist nicht die Größe des Organs das Wesentliche, sondern die krankhafte Veränderung des Mandelgewebes. Es gibt viele Kinder mit großen Tonsillen, die nie an Anginen leiden. Andrerseits haben relativ kleine, versteckt zwischen den Gaumenpfeilern liegende Mandeln nicht nur für den Träger, sondern auch für seine Umgebung vom allgemein hygienischen Standpunkt aus eine nicht zu unterschätzende Wichtigkeit.

Welche physiologische Funktion den Tonsillen zufällt, ist eine noch nicht völlig gelöste Frage. Der Nachweis von Henke, daß die Tonsillen fremde Elemente, die auf dem Lymphwege in sie hineingelangen, gänzlich oder teilweise durch ihren Saftstrom an ihre orale Oberfläche und schließlich in den Rachen hinausbefördern, hat uns vielleicht weiter gebracht. In allen kranken Tonsillen wird dieser Filtrationsprozeß ungenügend oder gar nicht vor sich gehen. Es können in kranken Tonsillen die bakteriellen Schädigungen sich voll entwickeln.

Daß das gesunde Tonsillengewebe Infektionskeime zu vernichten nicht imstande ist und seine bakterizide Eigenschaft als ganz unhaltbare Hypothese betrachtet werden muß, sehen wir am Tuberkelbacillus, der glatt, ohne charakteristische Veränderungen zu setzen, die Mandel passieren kann, um die Halslymphdrüsen, die ihre Lymphe aus dem Tonsillargewebe beziehen, zu infizieren. Wir sehen es bei der Diphtherie, bei der einmal in die Tiefe des Mandelgewebes eingedrungene Bazillen durch kein anderes Mittel als schließliche Entfernung des Mandelgewebes zu eliminieren sind. Wir sehen es aber auch nach

[1]) Vortrag, gehalten im Verein deutscher Laryngologen zu Kiel, Mai 1914.

Digitized by Google
Original from UNIVERSITY OF CALIFORNIA
Generated on 2019-10-24 14:46 GMT / http://hdl.handle.net/2027/uc1.b3252762
Public Domain in the United States, Google-digitized / http://www.hathitrust.org/access_use#pd-us-google

allen schwereren Anginen durch andere Infektionskeime, die sich im Mandelgewebe einnisten und nach monatelangem Abklingen der überstandenen Halsentzündung bei der Entfernung der Tonsille noch in Reinkulturen nachgewiesen werden.

Die Fragen, ob der kindliche Organismus das gesunde Mandelgewebe braucht, oder ob krankes Mandelgewebe ihm wenigstens teilweise noch durch unsere therapeutischen Maßnahmen (Tonsillotomie) zu erhalten ist, sind völlig verschieden.

Unsere Behandlung soll nur das kranke Gewebe in Angriff nehmen.

Hier stoßen wir nun auf eine in den bisherigen Betrachtungen nicht genügend betonte diagnostische Schwierigkeit, die bei Kindern viel mehr als bei Erwachsenen zu berücksichtigen ist. Wir sehen die Kinder sehr selten in dem Stadium der akuten Entzündung, sondern gewöhnlich im anfallsfreien Intervall. In ihm sehen aber sehr oft die Tonsillen so unschuldig aus, daß wir zu falschen Schlüssen bei unserer Untersuchnng gelangen, zumal die Kennzeichen der chronischen Tonsillitis Erwachsener hierbei wenig oder gar nicht zu benützen oder anzutreffen sind.

Der Beweis, daß die Gaumentonsillen der Kinder hochgradige pathologische Veränderungen zeigen können, laßt sich durch histologische Nachprüfung entfernter Tonsillen erbringen.

Dabei fanden wir in Bremen schon im 2.—6. Lebensjahre, also in den Jahren, in welchen man die Tonsillotomie möglichst auf spätere Zeit zu verschieben sucht, so auffallende Erkrankungen, daß ein Vorteil, dies kranke Gewebe dem Organismus zu seiner Entwicklung auch nur partiell zu erhalten, aus den pathologisch-anatomischen Befunden nicht erbracht werden konnte.

Man schreibt den Tonsillen eine Rolle bei der Blutbildung zu. Ihre gänzliche Entfernung müßte daher dauernd den kindlichen Organismus schädigen. Der normale Hämoglobingehalt beträgt im Mittel für das Alter von 2—15 Jahren 80—95%. Bei Säuglingen ist er höher. Er sinkt bei latenten Eiterungen, z. B. Empyem oder Cystitis, auf 60—70%.

Um den etwaigen Schaden der Enucleation der Gaumentonsille nachzuweisen, wurden vor der Operation Hämoglobinproben angestellt und dann in verschiedenen Zeiträumen Nachprüfungen ausgeführt. 20 Kinder konnten genauer verfolgt werden.

Nur bei einem $9^1/_2$jährigen Mädchen zeigte sich nach der Operation der Hämoglobingehalt ganz beträchtlich niedriger als vor der Operation. (Vor der Enucleation 86%, 7 Monate nach der Operation 65%.) Die Ursache konnten wir nicht ermitteln.

Wichtig ist aber, daß der weit unter der Norm gefundene Hämoglobingehalt nach der Operation höher werden kann. Er stieg von 54—67% auf

Digitized by Google
Original from UNIVERSITY OF CALIFORNIA
Generated on 2019-10-24 14:46 GMT / http://hdl.handle.net/2027/uc1.b3252762
Public Domain in the United States, Google-digitized / http://www.hathitrust.org/access_use#pd-us-google

65—80%, eine Tatsache, die nicht dafür spricht, dem kindlichen Organismus um jeden Preis das kranke Mandelgewebe zu erhalten.

Die Abderhaldensche Blutfermentreaktion, welche der rein physiologischen Erforschung ganz neue Bahnen eröffnete, und welche in diagnostischer Hinsicht die Lösung mancher Probleme erwarten läßt, glaubte ich auch zur Aufklärung des strittigen Punktes heranziehen zu müssen. Ich trat deshalb mit Herrn Kehrer, dem Vorstand des physiologisch-chemischen Laboratoriums im Vereinskrankenhaus zum roten Kreuz in Bremen in Verbindung, der seit 2 Jahren mit sehr gutem Resultate auf dem Gebiete der inneren Medizin und Chirurgie die Methode praktisch verwertet hatte.

Wir versuchten 2 Fragen zu beantworten: 1. Sind die Mandeln physikalisch, chemisch oder fermentativ an dem allgemeinen Stoffwechsel so beteiligt, daß ihre Entfernung durch die Enucleation eine Schädigung des allgemeinen Stoffwechsels herbeiführt. 2. Gibt uns die Abderhaldensche Methode diagnostische Anhaltspunkte, den Grad der tonsillaren Erkrankung zu beurteilen, der sich ja so oft vollkommen der makroskopischen Betrachtung entzieht.

Bevor ich die bei den Versuchen erhaltenen Resultate bespreche, möchte ich die zum besseren Verständnis erforderliche Erläuterung der Abderhaldenschen Reaktion vorausschicken.

Jedes Organ hat seinem eigenartigen spezifischen Zellbau entsprechend auch seinen eigenen spezifischen Stoffwechsel d. h. es stößt reine Zellen ab und baut neue an. Das abgebaute Zelleneiweiß wird durch den Lymphstrom dem Blute, speziell seinem Serum zugeführt, wo es einen zur normalen Zusammensetzung des Blutes gehörenden Bestandteil bildet. Sobald in irgend einem Organ dieser Stoffwechsel die normale physiologische Grenze überschreitet, also pathologisch wird, und damit größere Mengen seiner Zellen in das Blutserum gelangen, bilden sich im Blute Fermente, welche ganz spezifisch nur dieses Zelleneiweiß im Blute selbst abbauen. Handelt es sich z. B. um einen degenerierten Uterus, so enthält das Serum dieser Patientin Fermente, welche Uterusgewebe abbauen, dagegen weder Leber noch Lunge noch Herz.

Störungen des Organstoffwechsels können nicht nur bei Degeneration oder Schwund des Organs wie z. B. der Ovarien im Klimakterium, sondern auch bei Schwellungszuständen verschiedener Ätiologie und namentlich bei entzündlichen Veränderungen durch bakterielle Invasion zutande kommen. Alle diese Veränderungen ergeben deutlich nachweisbare Abderhaldensche Reaktion. Herr Kehrer erhielt namentlich bei Basedow so eklatante Reaktionen, daß ich auch einen Versuch der Reaktion mit Mandelgewebe für aussichtsreich hielt, welches sich ja durch Schwellungszustände in erster Linie auszeichnet.

Digitized by Google
Original from UNIVERSITY OF CALIFORNIA
Generated on 2019-10-24 14:46 GMT / http://hdl.handle.net/2027/uc1.b3252762
Public Domain in the United States, Google-digitized / http://www.hathitrust.org/access_use#pd-us-google

Die ersten Versuche wurden bei akuten Tonsillitiden und peritonsillären Phlegmonen gemacht. Dabei zeigte sich eine starke Bildung von Abwehrfermenten gegen Mandelsubstanz im Blutserum. Diese Reaktion wurde von Herrn Kehrer jedesmal mit überzeugender Deutlichkeit mir vorgeführt. Ich bestimmte ihn, nun auch Versuche bei chronischer Mandelentzündung, namentlich der der Kinder zu machen, in der Hoffnung, eine sichere Indikationsstellung zum operativen Vorgehen zu bekommen.

Nach den bisherigen Versuchen werden wir durch die Abderhaldensche Reaktion vor ein neues Problem in der Tonsillenfrage gestellt.

Es werden auch bei chronischer Tonsillitis sicher Abwehrfermente im Blute gegen Mandelsubstanz gebildet. Nach der Enucleation — also Ausschaltung — der kranken Tonsillen kann der Abbau von Mandelsubstanz kaum mehr durch die serologische Untersuchung nachweisbar sein. Dies traf in einem einzigen Falle ein.

Vergleicht man nun die Kontrollproben, zu denen Patienten und Schwestern des Vereinskrankenhauses mit anscheinend normalen Tonsillen ihr Blut lieferten, so fand sich mit Ausnahme eines Falles regelmäßig ein Abbau von Mandelsubstanz, ja auch fast immer nach Entfernung der Gaumentonsillen.

Herr Kehrer hat die Mandeln zu den Versuchen unter den verschiedensten Bedingungen präpariert, auch entfettet, und immer mit völlig blutfreier, schneeweißer Mandelsubstanz und mit seinem alten Stamm erprobter Diffundierhülsen gearbeitet. Gleichzeitig wurden auch andere Organe mit demselben Blut angesetzt. Die Erfolge waren stets die gleichen. Es wurde beinahe immer von den verschiedenen Blutseren Mandelsubstanz geringer oder stärker abgebaut, Insbesondere hatte die Entfernung der Gaumenmandeln auf die Reaktion keinen Einfluß. Ich hatte das Gegenteil erwartet. Kinder, welche vor der Operation mittelstark positiv reagierten, zeigten nach der Operation kaum oder nur geringe Differenz der Reaktion.

Welche Bedeutung diese Ergebnisse haben, ist schwer zu sagen. Aus der Tatsache, daß auch bei Erwachsenen mit anscheinend normalen Tonsillen fast immer eine mehr oder weniger deutliche Reaktion auftritt, könnte man vermuten, daß im Blut normalerweise Substanzen kreisen, welche der Mandelsubstanz chemisch gleich oder ähnlich sind. Es würden dann auch immer antitonsilläre Fermente im Blute vorhanden sein, welche die Normalmenge anderer Autoorganfermente im Blut (wie Lunge, Leber, Niere) übersteigt (ausgenommen der Fermente gegen Thymus, die bis zur Pubertät immer stark abbaut).

Die Tatsache, daß Kinder mit gleicher Reaktion vor und nach der Enucleation die gleiche oder fast die gleiche Reaktion bei der serologischen Untersuchung zeigen, dürfte bei dem Reichtum des lymphoiden Gewebes im

Generated on 2019-10-24 14:46 GMT / http://hdl.handle.net/2027/uc1.b3252762
Public Domain in the United States, Google-digitized / http://www.hathitrust.org/access_use#pd-us-google
Digitized by Google
Original from UNIVERSITY OF CALIFORNIA

Kindesalter doch wohl so zu deuten sein, daß die Bedeutung gerade der Gaumentonsillen für den Haushalt des Organismus irrelevant ist.

Die Differenzen, welche das Abderhaldensche Reagens bei Tonsillenerkrankungen zeigt, bedürfen noch weiterer Aufklärung. Sie erschweren, vorläufig die Methode zur Diagnosenstellung zu gebrauchen.

Berücksichtigt man jedoch die einwandfreien Ergebnisse der Blutproben auf Hämoglobin vor und nach der Operation und die Tatsache, daß schon in sehr jugendlichem Alter bei infizierten Gaumentonsillen hochgradige Organzerstörungen histologisch nachzuweisen sind, so dürfte mit Rücksicht auf die Bedeutung, die die Gaumentonsille für die Entwicklung des jungen Organismus haben soll, ein prinzipieller Unterschied zwischen Erwachsenen und Kindern in der Behandlung kranker Gaumentonsillen nicht zu machen sein

---

Aus der Knappschaftsohrenklinik in Kattowitz O./S.
(Chefarzt: Dr. Max Ehrenfried.)

Aneurysma der Carotis interna.[1])

Von Dr. **Caesar Hirsch** (Stuttgart).

M. H.! Aneurysmen der Carotis interna begegnet man in der Literatur fast immer unter otologischer Flagge. Deshalb sei es mir erlaubt, im folgenden kurz über einen Fall zu berichten, den ich in der Knappschaftsohrenklinik in Kattowitz zu beobachten Gelegenheit hatte und den ich, wie ich jetzt glaube, zu viel von ohren- und zu wenig von halsärztlichen Gesichtspunkten aus betrachtet habe.

Es handelte sich um einen 6jährigen Bergmannssohn aus Königshütte, der schon seit 3 Jahren an einer Scharlachotitis erkrankt vor 2 Tagen einen Blutsturz aus dem linken Ohr gehabt habe; auch aus dem Munde soll sich viel Blut entleert haben. Das Ohr war von einem Arzt ausgestopft worden, da es aber immer weiter blutete, suchten die Eltern die Klinik auf.

Der gut entwickelte Junge war hochgradig akut anämisch, die Haut und die sichtbaren Schleimhäute waren fast schneeweiß. Stehen war dem Kind unmöglich. Die Temperatur betrug 38·1, der Puls war nicht zu fühlen; die Herzaktion leise und unregelmäßig, auf der Lunge diffuse Rhonchi; außerordentlich starker Stridor. Im linken äußeren Gehörgang zeigte sich ein durchbluteter Tampon. Unterhalb des linken Ohres war ein etwa kindsfaustgroßer prall-elastischer Tumor sichtbar, der nach oben kugelig sich unterhalb der Warzenfortsatzspitze abgrenzt, nach unten bis nahe zur Clavicula herabreicht

[1]) Nach einem auf der 21. Versammlung des Vereines deutscher Laryngologen am 29. Mai 1914 in Kiel gehaltenen Vortrag.

Digitized by Google
Original from UNIVERSITY OF CALIFORNIA
Generated on 2019-10-24 14:46 GMT / http://hdl.handle.net/2027/uc1.b3252762
Public Domain in the United States, Google-digitized / http://www.hathitrust.org/access_use#pd-us-google

Nach Entfernung des Tampons zeigt sich im linken äußeren Gehörgang wenig mit Blut vermischter Eiter. Das Trommelfell war total perforiert, die Paukenhöhlenschleimhaut mäßig granuliert.

Die Hörprüfung bei dem sehr intelligenten Kinde ergab:

R.		L.
6 *m*	=V=	2 *m*
	W ➤	
	\+ Ri —	
	Schw	
	22	
	20	
C—2	Li. inf.	D—1
	Li. sup.	
c^7	aet.	c^7
fis^7	craniot.	fis^7

In Anbetracht der bedrohlichen Symptome wurde zunächst eine intravenöse Adrenalin-Kochsalzinfusion von 350 cm^3 gemacht, nach der sich der Zustand des Kindes etwas besserte. Leider war von der Mutter keine Erlaubnis zu einem weiteren Eingriff zu bekommen, da sie fürchtete, sonst von ihrem Manne totgeschlagen zu werden. Erst am Spätnachmittag konnten wir von letzterem die Erlaubnis zu einer Operation erlangen.

Bei dem inzwischen bedeutend erholten Kinde besahen wir uns wegen des Stridors und der Schluckbeschwerden den Mund und waren überrascht, den linken weichen Gaumen fast bis zur Zahnreihe vorgedrängt zu sehen; er fühlte sich ganz prall und elastisch an.

Der sehr vernünftige Junge ließ sich auch leicht einen Kehlkopfspiegel einführen; die linke Pharynxwand war aber so stark über die Mittellinie nach rechts gedrängt, daß ein Einblick auch nur in den Kehlkopfeingang unmöglich war.

Unserer Diagnose: Ruptur der Carotis interna infolge chronischer Mittelohreiterung entsprechend glaubten wir nach Radikaloperation des linken Ohres am Boden der Paukenhöhle die blutende Stelle aufsuchen zu müssen. Während der Vorbereitungen zur Operation kam jedoch die Meldung, daß der Patient nach dem ersten Atemzug unter der Chloroformmaske zu atmen aufgehört habe. Die sofort vorgenommene Denker sche Intercricotomie, $^3/_4$stündige künstliche Sauerstoff-Atmung, Kampherinjektionen und Adrenalin-Kochsalzinfusion konnten den Jungen nicht mehr ins Leben zurückbringen. Da eine Autopsie sicher nicht gestattet worden wäre, machte ich nach diesen vergeblichen Anstrengungen sofort die Radikaloperation, die nur wenig Eiter und Granulationen im Antrum und einen stark sklerosierten Knochen zutage förderte.

Generated on 2019-10-24 14:46 GMT / http://hdl.handle.net/2027/uc1.b3252762
Public Domain in the United States, Google-digitized / http://www.hathitrust.org/access_use#pd-us-google
Digitized by Google
Original from UNIVERSITY OF CALIFORNIA

Am Boden der Paukenhöhle befand sich eine etwa 5 *mm* lange, dünne Fissur, die von Blutgerinnseln bedeckt war. Der nach unten verlängerte Hautschnitt enthüllte unter der seitlichen Halsmuskulatur ein sehr großes Hämatom, das einen etwa hühnereigroßen, mit der Carotis zusammenhängenden Tumor umgab, der nur als Aneurysma der Arterie angesprochen werden konnte. Die Wände des Sackes waren ziemlich dick; die geplatzte Stelle war etwa kleinhirsegroß und lag an der konvexen Seite, am Übergang des vertikalen in den Horizontalverlauf.

Die histologische Untersuchung (Path. Institut der Universität Breslau) zeigte eine total durchblutete Gefäßwand, die stark mit polynukleären Leukozyten durchsetzt ist; auch das adventitielle Gewebe zeigte zellige Infiltration.

M. H.! Ich glaute den Fall Ihnen referieren zu sollen, damit künftighin ein ähnlich gelegener mehr vom hals- und weniger vom ohrenärztlichen Standpunkt aus betrachtet werden möge. Sollte ich wieder einmal einen solchen Fall in die Hände bekommen, so würde ich in Lokalanästhesie die Carotis unterbinden und das Blut usw. entfernen, das Ohr aber, wenn nicht dringendere Syptome vorliegen sollten, in Ruhe lassen.

Über die Ätiologie des Aneurysmas konnte ich anamnestisch nichts eruieren; einen Wassermann ließ sich die sehr beschränkte Mutter nicht machen. Wahrscheinlich und dafür spricht ja auch der mikroskopische Befund, ist das Aneurysma als Folge des Eiterreizes von der Paukenhöhle aus entstanden und durch irgend ein auslösendes Moment zum Platzen gekommen. Blutungen aus Carotisaneurysmen sind anscheinend im Verhältnis zu den Blutungen aus der Carotis recht selten.

Jourdain (Die Erkrankungen des Canalis caroticus und die Blutungen aus der Carotis interna bei Karies des Felsenbeines. Annal. des malad. de l'oreille Nov. 1904) erwähnt unter seinen 52 Fällen (darunter 40 mit Blutung) kein Aneurysma. Auch Heßler (Arch. f. Ohrhlk. Bd. 14) bringt unter seinen sehr zahlreichen Fällen von Blutungen aus der Carotis kein Aneurysma; ebensowenig Hölscher (Zbl. f. Ohrhlk. Bd. 2. S. 101ff.)

Nach Gruber entsteht infolge der Eiterbespülung eine Hyperplasie der Gefäßwand (Gruber, Lehrb. d. Ohrhlk. S. 445). Heine fand bei einem 53jährigen Manne ein Aneurysma der Carotis, über den weiteren Verlauf des Falles ist aber nichts bekannt.

Interessant ist auch Schultes' Fall (Aneurysma der Carot. int. im Mittelohr. Mschr. f. Ohrhlk. 1904. S. 117), der bei einer 26jährigen Patientin ein Carotisaneurysma parazentesierte; der Fall ging glatt in Heilung über; die Blutung war durch Tamponade gestillt worden.

Taxier und Nantes konnten (Soc. franc. d'Ot. de Lar. et de Rhin., 1901) bei einem 54jährigen Manne ein Aneurysma der Carotis int. feststellen. Es bestanden Schluckbeschwerden und ein Tumor, der die linke Partie des Pharynx

Digitized by Google
Original from UNIVERSITY OF CALIFORNIA
Generated on 2019-10-24 14:46 GMT / http://hdl.handle.net/2027/uc1.b3252762
Public Domain in the United States, Google-digitized / http://www.hathitrust.org/access_use#pd-us-google

und des Nasenrachens einnahm und das Gaumensegel nach vorne drängte und nach unten bis auf 2 Querfinger an die Epiglottis heranreichte; der Tumor war glatt und hart. Punktion ergab arterielles Blut; der Tod erfolgte durch Synkope. Die Autopsie zeigte ein Aneurysma der Carotis interna; die Arterie öffnete sich durch ein feines Loch in die äußere Partie des Tumors, also ähnlich wie in unserem Fall. In einem zweiten Fall wurde von denselben Autoren ein identischer, ebenfalls nicht pulsierender Tumor durch Auskultation, bei der man das typische aneurysmatische Blasen vernahm, als Aneurysma der Carotis erkannt.

Randall (Arch. f. Ohrhlk., Bd. 47, S. 117) führt ein objektiv wahrnehmbares pulsierendes Ohrgeräusch in einem Fall auf ein Aneurysma im Anfangsteil der Carotis zurück.

Als Therapie kommt, wie schon eingangs ausgeführt, in erster Linie die Unterbindung der A. carot. communis in Betracht. Wenn auch Lebram (Über Störungen des Gehörorganes nach Unterbindung der Carotis, Zbl. f. Ohrhlk. Bd. 50, S. 176ff.) vor den Gefahren und Unannehmlichkeiten warnt, so liegen doch schon einige sehr gute Resultate der Unterbindung vor, und es ist doch sicherlich besser, durch eine Unterbindung das Leben dem Kranken zu erhalten, als ihn ohne Unterbindung verbluten zu lassen.

Aus der Universitätsklinik für Hals- und Nasenkranke zu Freiburg i. Br.
(Direktor: Prof. Dr. Kahler).

Die Syphilis der Trachea und der Bronchien und ihre Diagnose durch die Tracheobronchoskopie.

Von **W. Hommel.**

Die Syphilis der Trachea und der Bronchien gilt im allgemeinen als eine seltene Erkrankung. Wir besitzen aus früheren Jahren nur spärliche Mitteilungen über syphilitische Veränderungen in den tieferen Teilen der Luftwege.

Im Jahre 1810 berichtete Cajol, wie Conner angibt, über drei Fälle von Ulcerationen in der Trachea ohne gleichzeitige Veränderungen in Larynx oder Lungen, wobei die Kranken an Erstickung gestorben waren; doch ist es nicht ganz sicher, ob es sich dabei um Lues gehandelt hatte. Der Erste jedoch, der eine Erkrankung der Trachea oder Bronchien infolge von Syphilis beschreibt, ist Munk. 1841 teilt dieser die Krankengeschichte eines Mannes mit, der 18 Monate vor seinem Tode an Syphilis mit verschiedenen schweren Manifestationen einschließlich Ulcerationen des weichen Gaumens erkrankt war und bei dem die Autopsie zahlreiche kleine Ulcera im Larynx und in den kleinen Bronchien ergab, während die Trachea frei war. In den folgenden

Digitized by Google
Original from UNIVERSITY OF CALIFORNIA
Generated on 2019-10-24 14:46 GMT / http://hdl.handle.net/2027/uc1.b3252762
Public Domain in the United States, Google-digitized / http://www.hathitrust.org/access_use#pd-us-google

Jahren wurden Fälle veröffentlicht von Worthington, O'Ferall und Watson über Ulcerationen beziehungsweise Strikturen in Trachea und Bronchien, die sicher syphilitischer Natur waren. 1848 veröffentlichten in Deutschland Waller 4 Fälle, 1858 und 1859 Moissenet, Vigla und Charnal in Paris 3 Fälle dieser Erkrankungsform. Wilks berichtete 1863 über 4 Fälle und Türck über weitere 5.

Nachdem Virchow in seinem Werke über „Die krankhaften Geschwülste" die pathologisch-anatomischen Verhältnisse klargelegt hatte, erschien im Jahre 1867 von C. Gerhardt die vielzitierte Arbeit „Über die syphilitischen Erkrankungen der Luftröhre", in der er kurz und scharf das klinische und pathologisch-anatomische Bild dieser Erkrankung entwirft. Jetzt erst gewann der Gegenstand das Interesse, das er seiner klinischen Bedeutung nach verdient. Von da an datieren die ersten klinischen Untersuchungen über Syphilis der tieferen Luftwege. Gerhardt selbst stellte schon 22 Fälle zusammen und ein Jahrzehnt später sammelte Vierling aus der Literatur 45 Fälle und fügte einen Fall eigener Beobachtung hinzu.

In der Folgezeit erschienen dann noch größere Arbeiten in Amerika von I. Solis-Cohen über „Syphilis des Larynx, der Trachea und der Bronchien" im Jahre 1888, von I. Wright „Über Trachealsyphilis" 1891 und zuletzt von Lewis A. Conner über „Syphilis der Trachea und der Bronchien" im Jahre 1903.

Namentlich aber seit Einführung der Tracheobronchoskopie durch G. Killian im Jahre 1897 häuften sich die Beobachtungen von Tracheo-Bronchialsyphilis, so daß dieselbe heute als eine weitaus häufigere Erkrankung gilt, als dies früher angenommen wurde.

An der Freiburger Universitätsklinik für Hals- und Nasenkranke kamen im Jahre 1912 2 Fälle zur Beobachtung, deren Krankengeschichten zunächst hier mitgeteilt seien:

I. Frau K. L., 27 Jahre alt. Familienanamnese für Lues negativ. Pat. war als Kind gesund; mit 12 Jahren Diphtherie. Verheiratung mit 23 Jahren, Mai 1907 Frühgeburt im sechsten Monat, September 1908 Geburt eines ausgetragenen Kindes, das mit zirka 10 Wochen einen Ausschlag im Gesicht bekam. Es hustete viel, keuchte beim Atmen. Mit 12 Wochen soll es schließlich „erstickt" sein. Im Januar 1910 Geburt eines ausgetragenen Kindes, das noch am Leben und angeblich ganz gesund ist.

Die jetzige Erkrankung begann im Februar 1912 mit Husten, der in Anfällen auftrat; anfangs bestand wenig Atemnot. Diese trat nur auf bei körperlichen Anstrengungen und beim Essen. Singen war unmöglich. Hohler, trockener Husten mit dem Gefühl, als wenn etwas wegzuhusten wäre, das nicht weggeht. Wenig Auswurf, nie Blut darin. Unterm Brustbein Brennen, Gefühl des Geschnürtwerdens und Fremdkörpergefühl im Hals in der Höhe des Jugulum. Rasseln subjektiv gehört und gefühlt.

Digitized by Google
Original from UNIVERSITY OF CALIFORNIA
Generated on 2019-10-24 14:46 GMT / http://hdl.handle.net/2027/uc1.b3252762
Public Domain in the United States, Google-digitized / http://www.hathitrust.org/access_use#pd-us-google

Atemnot bald stark zunehmend, schließlich bei körperlichen Anstrengungen, beim Essen und Sprechen Gefühl der Erstickung und starke Luftnot. Konsultation eines praktischen Arztes. Als Ursache der Beschwerden ein „innerer Kropf" beschuldigt. Auf Kropfpulver keine Besserung. Auf Anraten des Arztes Aufsuchen der Halsklinik in Freiburg im Juni 1912.

Status vom 18. VI. 1912: Kleine, grazil gebaute Frau, gut entwickelte Muskulatur, spärlicher Panniculus adiposus. Schon in der Ruhe, aber noch stärker bei Bewegungen ist ein Stridor, hauptsächlich bei der Exspiration, hörbar. Leichte Cyanose der Lippen. Rhinoscopia anterior et posterior ergab normalen Befund. Bei der Untersuchung des Rachens sieht man beide Seitenstränge stark hypertrophisch, gerötet. Larynx o. B.

Bei der indirekten Tracheoskopie sieht man am dritten Trachealring eine Vorwölbung der seitlichen Trachealwand, die sehr stark gerötet erscheint.

Bei der direkten Tracheoskopie (Rohr 10 *mm*) unter Lokalanästhesie: Trachea, am dritten Ring anfangend, durch ein der linken Trachealwand aufsitzendes, auch auf die Hinterwand übergreifendes, düsterrotes Infiltrat bis über die Hälfte verengert. An der Kuppe des etwa nußgroßen Infiltrates sieht man ein kleinbohnengroßes, scharfrandiges Geschwür mit speckigem Belag. Es gelingt leicht, die stenosierte Stelle zu passieren. Unterhalb derselben ist die Schleimhaut der Trachea stark gerötet, die Ringzeichnung, die auch an der stenosierten Stelle kaum erkennbar ist, undeutlich. Aortenvorwölbung rechts beträchtlich; starke Pulsation sichtbar.

Bei Sondenberührung erweist sich das Infiltrat als ziemlich derb.

Die Untersuchung der Lungen ergibt: auf beiden Lungen vesiculäres Atmen mit verlängertem, scharfem Exspirium, vereinzelte trockene Rasselgeräusche an der Basis.

Herz normal. Im Urin kein Eiweiß, kein Zucker. Wassermann positiv.

Ordin.: Jodkali, 2 *g* täglich. Einreibungen von 3 *g* Ungt. ciner.

19. VI.: Atembeschwerden etwas geringer.

25. VI. zweite Tracheoskopie: Infiltration bedeutend kleiner, Ulcus fast verschwunden.

26. VI.: Pat. verläßt auf ihr Ansuchen die Klinik.

5. VIII.: Pat. fühlt sich vollkommen wohl, hat gar keine Atembeschwerden mehr. Bei der Tracheoskopie zeigt die Trachea vollkommen normale Schleimhaut (blaß); keine Narben mehr zu sehen.

Auf Befragen im April 1913 gab Pat. an, daß sie ab und zu, angeblich nach Erkältungen, etwas Husten bekomme, der meist hohl klingen soll. Sie gestand ein, die Schmierkur kurz nach ihrer Rückkehr von der Klinik unterbrochen und auch kein Jodkali mehr genommen zu haben.

II. B. M., 35jähriger Kaufmann. Familienanamnese bezüglich Lues negativ. Patient als Kind gesund gewesen. Mit 22 Jahren Gonorrhöe, angeblich kein Schanker dabei. In der Folgezeit bemerkte Pat. an sich nichts von Veränderungen, die auf Syphilis verdächtig wären. Vor 2 Jahren Verheiratung; bald Vater eines ausgetragenen Kindes. Dieses soll in den ersten Monaten ab und zu an Schnupfen gelitten haben, war sonst gesund, kräftig und lebhaft. Die Ehefrau bemerkte nichts, was auf Syphilis bei ihr schließen ließe.

Digitized by Google
Original from UNIVERSITY OF CALIFORNIA
Generated on 2019-10-24 14:46 GMT / http://hdl.handle.net/2027/uc1.b3252762
Public Domain in the United States, Google-digitized / http://www.hathitrust.org/access_use#pd-us-google

Anfangs Oktober 1912 angeblich starke Erkältung nach einer Radtour. Am folgenden Tage Heiserkeit, die sich im Verlaufe weniger Tage steigerte. Der konsultierte Arzt konstatierte Rachenentzündung und verordnete Inhalationen. Die Heiserkeit wurde jedoch schlimmer; Pat. hatte keinen Auswurf, keinen Husten, keine Atemnot; Allgemeinbefinden gut. Nach zirka 4 Wochen Konsultation des Herrn Professor Kahler.

Status vom 1. XI. 1912: Mittelgroßer Mann, kräftiger Knochenbau, spärlich entwickelte Muskulatur, geringer Panniculus adiposus. Gesichtsfarbe blaß. Stimme heiser, kein Stenosenatmen.

Rhinoscopia anterior et posterior: normaler Befund.

Pharynx: ohne Besonderheiten.

Bei der Laryngoskopie sieht man das linke Stimmband in Kadaverstellung, es macht keine Abduktionsbewegung. Der Glottisschluß erfolgt nicht vollständig, es bleibt ein Spalt von zirka 1 *mm* breit offen.

Bei der indirekten Tracheoskopie ist nur der oberste Teil der Trachea zu sehen; daselbst keine Veränderungen.

Bei der direkten Tracheoskopie (Rohr 10 *mm*) sieht man, am fünften Trachealring beginnend, eine Vorwölbung an der linken Wand, die sich zirka 4 *cm* weit nach abwärts erstreckt. Das Lumen der Trachea ist mäßigen Grades verengt, die Schleimhaut über der Vorwölbung stark gerötet, die Ringzeichnung verwischt. Unterhalb dieser Vorwölbung ist die Zeichnung der Trachealringe zu sehen. Aortenvorwölbung ziemlich stark, deutliche Pulsation sichtbar. Wassermann positiv. Lungen ohne Besonderheiten. Herz ohne Besonderheiten.

Salvarsaninjektionen: 1. XI. 0·15 *g*, 7. XI. 0·5 *g*, 14. XI. 0·5 *g* Salvarsan.

Nach der ersten Salvarsaninjektion ergibt die Tracheoskopie: Schleimhaut über der Vorwölbung succulent, etwas stärker gerötet, keine erhebliche Stenose.

Nachuntersuchung nach der letzten Injektion: Beweglichkeit des Stimmbandes unverändert; Stimme etwas gebessert. Die tracheoskopische Untersuchung ergibt vollständig normalen Befund. Die Vorwölbung ist auf der linken Seite vollständig verschwunden; keinerlei Narben sichtbar.

Auf schriftliche Anfrage im Mai 1913 teilte der Pat. mit, daß er im Laufe des Frühjahres 1912 allmählich eine ganz klare Stimme bekommen und seitdem nie wieder Beschwerden vonseiten der Stimme gehabt habe.

Epikrise: In beiden Fällen handelte es sich um ein Gumma im oberen Teil der Trachea. Der zweite Fall war noch dadurch kompliziert, daß eine Recurrenslähmung bestand, offenbar bedingt durch spezifische, peritracheale Drüsenschwellungen, die sich auf dem Röntgenbild auch als entsprechende Schatten deutlich dokumentierten.

Beide Male ließ sich durch die direkte Tracheoskopie, unterstützt durch die Wassermannsche Reaktion, sofort die Diagnose auf Gumma der Trachea stellen. Auf Grund dieser Frühdiagnose und der sofort eingeleiteten spezifischen Therapie ließ sich ein durchaus befriedigendes Resultat erzielen, das heißt, es wurde der tieferen Ulceration vorgebeugt, so daß die Ausheilung ohne Narbenbildung erfolgen konnte.

Generated on 2019-10-24 14:46 GMT / http://hdl.handle.net/2027/uc1.b3252762
Public Domain in the United States, Google-digitized / http://www.hathitrust.org/access_use#pd-us-google
Digitized by Google
Original from UNIVERSITY OF CALIFORNIA

Es sei hier auch auf die bei Tracheobronchialsyphilis häufig beobachtete Tatsache hingewiesen, daß die Pat. von ihrer Syphilis überhaupt nichts wissen, bis sie plötzlich von einer luetischen Manifestation in den tieferen Luftwegen überrascht werden.

Bei der Bedeutung der Tracheobronchoskopie für die Syphilis der Luftröhre und ihrer Äste dürfte es interessieren, einige statistische Ergebnisse zu erfahren über Fälle, die sämtlich tracheobronchoskopisch untersucht worden sind und diese zu vergleichen mit den Ergebnissen der vorbronchoskopischen Zeit.

Aus der Literatur konnten wir 37 Fälle von Tracheobronchialsyphilis, die mittelst der direkten Methode untersucht sind, zusammenstellen; sie werden in der nachfolgenden Tabelle einzeln aufgeführt. Mit unseren beiden eigenen umfaßt die Statistik also insgesamt 39 Fälle.

Der erste, der auf dem direkten tracheobronchoskopischen Wege die Diagnose einer luetischen Bronchialerkrankung stellen konnte, war Chiari. Kahler berichtet über zwei von Chiari schon im Jahre 1900 beobachtete Fälle.

Die syphilitischen Veränderungen der Trachea und der Bronchien haben im Vergleich zu ihrem seltenen Vorkommen eine unverhältnismäßig große Bedeutung. Speziell sind dies die Manifestationen des tertiären Stadiums der konstitutionellen Syphilis, die in fast allen berichteten Fällen der vorbronchoskopischen Ära das Leben der Patienten schwer bedrohten und meistens zum Tode führten. Erst durch die Tracheobronchoskopie wird die Frühdiagnose und hiermit die rechtzeitige spezifische Behandlung, durch die die lebensbedrohlichen Narbenstenosen vermieden werden können, ermöglicht.

Über die Häufigkeit des Vorkommens syphilitischer Veränderungen in der Luftröhre und in den Bronchien liegen folgende Zahlen vor:

Levin hatte unter 20.000 Syphilitischen in der Charitéabteilung 2·9% Larynxsyphilitische.

Bekanntermaßen nimmt die Syphilis der Luftwege ebenso wie der Lupus und umgekehrt die Tuberkulose in der Richtung von oben nach unten an Häufigkeit ab, und zwar ist sie in der Luftröhre und in den Bronchien in ähnlichem Verhältnis seltener als im Larynx, wie syphilitische Larynxerkrankungen seltener sind als Syphilis des Rachens und der Nase.

So hatte v. Schrötter unter 3700 Halskranken aller Arten 2·7% Larynxsyphilitische und Morell Mackenzie zählte unter 1145 Fällen von Halssyphilis nur 1% Trachealsyphilitische. Waller berichtet sodann, daß auf 17 Fälle von Larynxsyphilis 4 Fälle von Trachealsyphilis kommen.

Von verschiedenen Autoren wird jedoch nachdrücklich betont, daß diese Zahlen allesamt uns kein richtiges Bild von der Häufigkeit der Syphilis in Larynx, Trachea und Bronchien gäben, vielmehr im allgemeinen entschieden

Digitized by Google
Original from UNIVERSITY OF CALIFORNIA
Generated on 2019-10-24 14:46 GMT / http://hdl.handle.net/2027/uc1.b3252762
Public Domain in the United States, Google-digitized / http://www.hathitrust.org/access_use#pd-us-google

Laufende Nummer	Autor	Geschlecht	Alter	Infiziert vor Jahren	Tracheoskopischer Befund	
					Lokalisation	Art der Veränderungen
1	Chiari	♀	?	?	untere Trachea	diffuses Infiltrat
2	Chiari	♀	?	?	rechter Bronchus	diffuses Infiltrat
3	Chiari	♀	57	?	untere Trachea	diffuses Infiltrat mit Ulceration
4	Chiari	♀	39	?	rechter Unterlappenbronchus	Gummiknoten mit Ulceration
5	H. v. Schrötter	♀	33	?	untere Trachea + beide Bronchien	diffuses Infiltrat mit Ulceration
6	H. v. Schrötter	♀	48	?	untere Trachea + linker Bronchus; später ganze Trachea	diffuses Infiltrat
7	H. v. Schrötter	♀	38	?	ganze Trachea + beide Bronchien + extratracheo-bronchiales Gewebe	mehrfache Narbenstenosen
8	H. v. Schrötter	♀	55	?	untere Trachea + linker Bronchus	diffuses Infiltrat mit Ulceration; Narbendiaphragma
9	H. v. Schrötter	♀	30	15	mittlere + untere Trachea	diffuses Infiltrat mit Ulceration; Narben
10	H. v. Schrötter (Neumayer)	♀	43	23	untere Trachea	Narbe
11	H. v. Schrötter	♀	32	12	untere Trachea + interbronchiale Drüsen	diffuses Infiltrat; Vorbuchtung der Bronchialwände
12	H. v. Schrötter	♂	49	12	untere Trachea + peribronchiale Drüsen	Gummiknoten mit Ulceration; Vorbuchtung der Bronchialwände

Digitized by Google
Original from UNIVERSITY OF CALIFORNIA
Generated on 2019-10-24 14:46 GMT / http://hdl.handle.net/2027/uc1.b3252762
Public Domain in the United States, Google-digitized / http://www.hathitrust.org/access_use#pd-us-google

Mitbeteiligung des Larynx	Therapie	Ausgang	Bemerkungen
nein	Hg, JNa	gebessert	—
nein	Hg, JNa	gebessert	—
?	Salvarsan	gebessert	Infiltrat nach 2 Monaten beinahe verschwunden
?	—	—	weitere Bronchoskopie nicht gestattet
nein	JNa, Hg	gebessert	Intercurrent: Bronchopneumonie
anfangs nein, später ja	Exzision, Milchsäureätzung, Verweiltuben	†	Intercurrent: Pneumonie. Fehldiagnose intra vitam: Primäre Tuberkulose der Trachea. Sektion: Primär: Lues, sekundär: Tuberkulose daselbst
nein	Dilatation	gebessert	—
nein	JNa, Laminariastiftdilatation	†	Sektion: Fausse route vom linken Bronchus ausgehend; fibrinös-eitrige Perikarditis
ja	JNa, Hg, Metallkatheter	gebessert	—
?	Dilatation	gebessert	—
nein	Hg, J	†	Sektion: Lobulärpneumonie
nein	Hg, J	beschwerdefrei	—

Generated on 2019-10-24 14:46 GMT / http://hdl.handle.net/2027/uc1.b3252762
Public Domain in the United States, Google-digitized / http://www.hathitrust.org/access_use#pd-us-google
Digitized by Google
Original from UNIVERSITY OF CALIFORNIA

Laufende Nummer	Autor	Geschlecht	Alter	Infiziert vor Jahren	Tracheoskopischer Befund	
					Lokalisation	Art der Veränderungen
13	H. v. Schrötter (Tapia)	♀	43	?	untere Trachea	diffuses Infiltrat
14	H. v. Schrötter	♂	35	12	obere + mittlere Trachea	Narben
15	H. v. Schrötter	♂	58	?	mittlere Trachea	Narbe
16	Kahler	♀	36	?	linker Bronchus	Gummiknoten mit Ulceration
17	Kahler	♀	36	?	obere Trachea	diffuses Infiltrat
18	Kahler	♂	35	14	obere Trachea + linker Bronchus	diffuses Infiltrat; Narbe
19	Kahler	♂	30	?	mittlere + untere Trachea	Narbe
20	Kahler	♀	35	14	untere Trachea + beide Bronchien	Narbe; Infiltration; Ulceration
21	Kahler	♀	36	6	obere Trachea	membranart. Narbe
22	Kahler	♀	50	20	untere Trachea + linker Bronchus	Narbe
23	Kahler	♂	22	2	Bronchialdrüsen + rechter Unterlappenbronchus	Vorwölbung der rechten Bronchialwand; Infiltration
24	Kahler	♂	35	?	obere Trachea + peritracheale Lymphdrüsen	Gummiknoten
25	Kahler	♀	27	?	obere Trachea	Gummiknoten mit Ulceration

Generated on 2019-10-24 14:46 GMT / http://hdl.handle.net/2027/uc1.b3252762
Public Domain in the United States, Google-digitized / http://www.hathitrust.org/access_use#pd-us-google
Digitized by Google
Original from UNIVERSITY OF CALIFORNIA

Mitbeteiligung des Larynx	Therapie	Ausgang	Bemerkungen
?	Hg	gebessert	—
ja	Dilatation mit Trachealrohr; Tracheotomia infer.	†	Sektion: Durch Dilatation Wandinfektion und peritrachealer Absceß mit Arrosion der Art. anonyma
?	?	?	—
nein	Hg, J	beschwerdefrei	—
nein	Hg, J	geheilt	—
nein	Hg, J	gebessert	—
nein	Hg, Dilatation durch tracheoskop. Rohr und elast. Katheter. Tracheotomia inf.	†	Sektion: Nekrotisierende Entzündung d. Tracheotomiewunde und der Art. anonym. dextr. mit Verblutung aus derselben
nein	Arsojodin	gebessert	—
nein	Hg, J	?	—
nein	Hg, J	?	—
nein	Hg, J	beschwerdefrei	—
nein	Salvarsan	geheilt, Trachea normal	—
nein	Hg, J	geheilt, Trachea normal	—

Generated on 2019-10-24 14:46 GMT / http://hdl.handle.net/2027/uc1.b3252762
Public Domain in the United States, Google-digitized / http://www.hathitrust.org/access_use#pd-us-google
Digitized by Google
Original from UNIVERSITY OF CALIFORNIA

Laufende Nummer	Autor	Geschlecht	Alter	Infiziert vor Jahren	Tracheoskopischer Befund	
					Lokalisation	Art der Veränderungen
26	Cohn	♀	22	hered.	obere Trachea	Narben
27	Denker	♂	30	13	ganze Trachea + beide Bronchien	Infiltration; Ulceration
28	v. Eicken	?	?	?	obere Trachea	Ulceration
29	Encina	♂	?	?	Bronchien	?
30	Finder	?	?	?	linker Bronchus	Stenose
31	Gerber	♂	16	hered.	obere Trachea	Gummiknoten
32	Haenel	♂	20	?	untere Trachea	Infiltration; Ulceration
33	Halle	♀	29	8	ganze Trachea + beide Bronchien	multiple Gummiknoten
34	Jurasz	♂	28	8	rechter Bronchus	Granulationen
35	Mahler	♂	40	?	untere Trachea	Gummiknoten
36	Mann	♂	38	?	obere Trachea	ringförmige Narbe
37	Mann	♀	42	?	rechter Bronchus	Rötung und Schwellung d. Schleimhaut
38	Nowotny	♀	30	4	untere Trachea + beide Bronchien + peritracheobronch. Gewebe	diffuse Infiltration; Narbe; narbig eingezogenes Knorpelstück
39	Tilley	♂	28	6	obere Trachea	Narbendiaphragma

Digitized by Google
Original from UNIVERSITY OF CALIFORNIA
Generated on 2019-10-24 14:47 GMT / http://hdl.handle.net/2027/uc1.b3252762
Public Domain in the United States, Google-digitized / http://www.hathitrust.org/access_use#pd-us-google

Mitbeteiligung des Larynx	Therapie	Ausgang	Bemerkungen
nein	Dilatation m. Bougie u. tracheosk. Röhre	geringe Besserung	—
nein	Salvarsan	†	Sektion: Pneumonie; lokaler Befund sehr gebessert
ja	JK	gebessert	—
ja	Salvarsan	gebessert	—
?	Dilatation durch bronchoskop. Röhre	gebessert	intercurrent: Pneumonie
nein	Hg, J, Salvarsan, Neosalvarsan	geheilt	—
?	Hg, J, Exzision, Dilatation mit Metallbougies	†	5 Wochen nach der Aufnahme Tod an Erstickung. Sektion: Festes Narbengewebe in der Trachealwand
nein	Salvarsan	geheilt	nach 14 Tagen mit Narben geheilt
?	mech. Entfernung, Hg, J, Salvarsan	gebessert	—
?	antiluetisch	gebessert	—
ja	Salvarsan, Tracheotomie, Hg, Dilatation	gebessert	—
?	Hg	gebessert	—
nein	Hg, J, Dilatation, Tracheotomia inf.	gebessert	nach Dilatation u. Curettage d. r. Bronchuseinganges Emphys. im Mediastinum und subcutan an Hals, Brust und Bauch
nein	Hg	gebessert	—

Generated on 2019-10-24 14:47 GMT / http://hdl.handle.net/2027/uc1.b3252762
Public Domain in the United States, Google-digitized / http://www.hathitrust.org/access_use#pd-us-google
Digitized by Google
Original from UNIVERSITY OF CALIFORNIA

zu niedrig bemessen seien, da die zahlreichen leichten Fälle nicht inbegriffen seien, die wegen zu geringer Beschwerden die Hilfe des Arztes aufzusuchen meist nicht genötigt sind.

Hinsichtlich der Lokalisation der syphilitischen Veränderungen in Trachea und Bronchien sei folgendes mitgeteilt:

Bei Gerhardts 22 Fällen war 4mal die gesamte Trachealfläche, darunter 3mal die Bronchien miterkrankt. 12mal war nur die untere Hälfte der Trachea, meist die Gegend der Bifurkation der Sitz der Erkrankung. Hierbei waren 6mal die Bronchien mitergriffen, während in den 6 Fällen, wo nur die obere Trachea erkrankt war, die Bronchien stets frei waren von syphilitischen Veränderungen.

Conner konnte bei 117 von seinen 128 veröffentlichten Fällen Angaben über die Lokalisation finden und teilt hierüber folgendes mit:

Es waren erkrankt:

oberes Drittel der Trachea allein .	in 23	Fällen	= 19·7%
mittleres „ „ „ „ .	„ 2	„	= 1·7%
unteres „ „ „ „ .	„ 18	„	= 15·3%
großer Teil der Trachea	„ 23	„	= 19·7%
Trachea + Bronchien	„ 38	„	= 32·6%
beide Bronchien allein	„ 5	„	= 4·2%
rechter Bronchus allein	„ 4	„	= 3·4%
linker „ „	„ 4	„	= 3·4%
zusammen . .	117	Fälle	= 100%,

das heißt die Trachea allein war in 56%,
Trachea + Bronchien „ 33%,
Bronchien allein „ 11% der Fälle ergriffen.

Bei den 39 Fällen unserer neuen Statistik saßen die Veränderungen in

ganzer Trachea + beiden Bronchien . .	in 3	Fällen
oberer Trachea allein	„ 9	„
oberer + mittlerer Trachea	„ 1	Fall
oberer Trachea + Bronchien	„ 1	„
mittlerer Trachea allein	„ 1	„
mittlerer + unterer Trachea	„ 2	Fällen
unterer Trachea allein	„ 8	„
unterer Trachea + Bronchien	„ 6	„
Bronchien allein	„ 8	„
zusammen . .	39	Fälle.

Prozentualiter ergeben sich aus unserer Zusammenstellung fast dieselben Zahlen, wie sie Conner fand. Es sei an dieser Stelle bemerkt, was in der Tabelle der besseren Übersichtlichkeit wegen nicht aufgenommen wurde, daß

Generated on 2019-10-24 14:47 GMT / http://hdl.handle.net/2027/uc1.b3252762
Public Domain in the United States, Google-digitized / http://www.hathitrust.org/access_use#pd-us-google
Digitized by Google
Original from UNIVERSITY OF CALIFORNIA

die bei den 7 letal verlaufenen Fällen mitgeteilten Sektionsbefunde ziemlich weitgehend mit den tracheoskopischen Befunden übereinstimmen.

Sehr selten ist also das mittlere Drittel der Trachea, häufig das obere Drittel und in zirka der Hälfte aller Fälle die Bifurkation und der angrenzende Teil der Sitz der Erkrankung. Während Orth angibt, daß bei selbständiger Erkrankung der Trachea der Sitz derselben meist im mittleren Drittel sei, haben die meisten Autoren die isolierte Trachealsyphilis vorwiegend in der Gegend der Bifurkation gesehen.

Die relativ häufige Lokalisation an der Bifurkation führt Gerhardt auf mechanische Einflüsse zurück:

„Hier ist der feste, wenn auch mit der Atmung bewegliche Punkt, wo bei der Streckung der Wirbelsäule, bei Luftbewegungen die Luftröhre zuerst eine Zerrung erleidet. Auch der hämmernde Anschlag der Aorta mag als Moment mechanischer Reizung von Bedeutung sein."

Von Interesse ist noch die Häufigkeit der Mitbeteiligung des Larynx bei manifester Tracheobronchialsyphilis. Nach Vierling ist der Larynx bei 46 Fällen 30mal, nach Gougenheim in 40%, nach Gerhardt und Roth in 32%, nach Conner in 12%, nach Engelstädt und Lewin in 4·4—4·8% der Fälle miterkrankt.

Conner stellt in Abrede, daß bei Larynxerkrankungen hauptsächlich der obere Teil der Trachea befallen sei. Die Analyse seiner zahlreichen Fälle stütze diesen Gerhardtschen Standpunkt nicht. Hingegen betont er, daß in den Fällen, wo die Veränderungen in Trachea und Bronchien besonders schwere und ausgedehnte seien, häufig der Larynx mitergriffen sei. Aus seinen Zahlen schließt Conner überhaupt, daß hinsichtlich der syphilitischen Erkrankungen engere Beziehungen zwischen den oberen Luftwegen und dem Larynx zu bestehen scheinen, als zwischen Larynx und unteren Luftwegen, da zusammen mit Mund, Nase und Rachen der Kehlkopf in 37% und zusammen mit Luftröhre und Bronchien nur in 12% der Fälle erkrankt war.

Bei unseren tracheoskopierten Fällen finden sich nur 21mal besondere Angaben über den Zustand des Kehlkopfes. Es ist indessen anzunehmen, daß bei einer größeren Anzahl sicher vollständig untersuchter Fälle ein besonderer Vermerk über den Larynxbefund nur deshalb fehlt, weil er eben ein negativer war.

Unter den 21 Angaben finden sich 6 Miterkrankungen des Larynx. Bei zweien dieser Fälle waren gleichzeitig spezifische Erkrankungen der höheren Luftwege vorhanden, in den übrigen 3 Fällen nicht. 10mal bestanden gleichzeitig syphilitische Veränderungen in den höheren Luftwegen, wo der Kehlkopf jeweils frei war.

Hinsichtlich des Befallenseins von linkem und rechtem Bronchus geben Vierling und Conner übereinstimmend an, daß linker und rechter Bronchus

Digitized by Google
Original from UNIVERSITY OF CALIFORNIA
Generated on 2019-10-24 14:47 GMT / http://hdl.handle.net/2027/uc1.b3252762
Public Domain in the United States, Google-digitized / http://www.hathitrust.org/access_use#pd-us-google

gleich häufig ergriffen seien, ein Befund, der durch unsere Aufstellung ebenfalls bestätigt wird.

Es verdient noch bemerkt zu werden, daß die Veränderungen über die Bronchien dritter und vierter Ordnung nie hinausgehen sollen (Vierling). Auch Beitzke gibt in Aschoffs Lehrbuch an, daß die Syphilis nie über die größeren Bronchien hinausgehe; nur ausnahmsweise sind, nach Lancereaux, die kleinsten Bronchien affiziert.

Nach Schech fand sich bei 50 Fällen 10mal Syphilis der Lunge. Bei den Patienten unserer Mitteilung war die Lunge 5mal mitbeteiligt. Lungensyphilis soll bei kongenitaler Lues häufiger sein als bei erworbener (Denker).

Von der Syphilis des Tracheobronchialbaumes bleibt kein Alter verschont. 112 Fälle von Conner verteilten sich dem Alter nach wie folgt:

im 1. Dezennium	4 Fälle	im 5. Dezennium	26 Fälle
„ 2. „	9 „	„ 6. „	9 „
„ 3. „	15 „	„ 7. „	5 „
„ 4. „	43 „	„ 8. „	1 Fall.

Der jüngste Fall betraf ein Kind von 14 Monaten, der älteste einen 73jährigen. Die Zahlen unserer neuen Statistik ergeben ganz ähnliche Verhältnisse. Am stärksten betroffen ist das Alter 20—40, offenbar weil in diese Zeit die meisten Infektionen fallen (Vierling). Die Kinder haben relativ geringen Anteil an diesen Zahlen, da die kongenitale Lues sich ziemlich selten in den tieferen Luftwegen lokalisiert. Unter 44 Fällen von Vierling finden sich fünf Fälle mit kongenitaler Lues, unter 45 Fällen von Nowotny nur ein hereditär Syphilitischer; bei Conner finden wir unter 128 Fällen 10mal angeborene Syphilis, unter unseren 39 Fällen 2mal. Es scheint sich in den tieferen Luftwegen die angeborene Syphilis mehr als Lues hereditaria tarda zu zeigen, da das durchschnittliche Alter hier 10 Jahre beträgt und sich Fälle mit 20 und 22 Jahren noch darunter befinden.

Nach Angabe der meisten Autoren ist das männliche Geschlecht etwas häufiger als das weibliche betroffen, während Solis-Cohen angibt, daß die Trachealsyphilis mehr bei Weibern berichtet sei. Nach Sokolowski ist das Verhältnis von Männern zu Weibern wie 59 : 41, nach Vierling wie 26 : 16, nach Conner wie 68 : 52. Wir finden bei 37 Angaben das Verhältnis 15 : 22, also häufigere Erkrankung des weiblichen Geschlechts.

Das stärkere Befallensein der Männer führt man auf die Tatsache zurück, daß die Luftwege der Männer viel mehr Schädigungen, sei es im Berufe, sei es durch Tabak und Alkohol, ausgesetzt sind als die der Frauen. Die Ursache für die Lokalisation der Syphilis in der Trachea überhaupt ist nach Morell Mackenzie „gelegentliche Kongestion oder chronische Relaxation der Trachealschleimhaut".

Digitized by Google
Original from UNIVERSITY OF CALIFORNIA
Generated on 2019-10-24 14:47 GMT / http://hdl.handle.net/2027/uc1.b3252762
Public Domain in the United States, Google-digitized / http://www.hathitrust.org/access_use#pd-us-google

Über die pathologische Anatomie der Trachealsyphilis liegen verhältnismäßig zahlreiche Veröffentlichungen vor.

Ein syphilitischer Primäraffekt wurde in der Trachea oder in den Bronchien bisher offenbar nicht beobachtet: denn in der uns zugänglichen Literatur war kein solcher Fall zu entdecken. Trotzdem ist es denkbar, daß eine Infektion der Tracheobronchialschleimhaut durch eingeführte unreine Instrumente einmal zustande kommen könnte.

Obgleich zwar angegeben wird, daß sekundäre Manifestationen der Syphilis in der Trachea sehr selten seien (Pieniaczek, Lancereaux) und auch tatsächlich nur wenige Fälle von einwandfrei sekundären Erscheinungen vorliegen, so wird doch auch betont, daß solche Veränderungen häufiger sind, als man gewöhnlich anzunehmen pflegt.

Nach Gerhardt treten die sekundär-syphilitischen Erkrankungen der Luftröhre wesentlich in den gleichen Formen auf wie jene des Kehlkopfes. Die einfachste und zugleich häufigste (Pieniaczek) sekundäre Eruption sind disseminierte Bezirke von Hyperämie der Schleimhaut in Form blauroter Flecken, die von einem Exsudat begleitet sind, das nach einiger Zeit verschwindet, ohne die geringsten Spuren zu hinterlassen (Lancereaux). Oder es findet sich diffuse, intensive Rötung, über einen Teil oder über die ganze Trachea ausgebreitet (Pieniaczek).

Viel seltener ist die andere Form, das Condylom der Trachea. L. von Schrötter gibt an, nie einwandfreie Condylome in der Luftröhre gesehen zu haben, er bestreitet jedoch nicht ihr Vorkommen. Es wurden auch bestimmt Condylome gesehen und gut beschrieben von Seidel, Mackenzie und Moissenet. v. Schrötter sucht die Ursache für das seltene Vorkommen von Condylomen in der Trachea im Vergleich zu dem nicht so seltenen Auftreten derselben im Larynx in der Verschiedenheit im Bau der Tracheal- und der Kehlkopfschleimhaut.

Wie im Larynx und Rachen, so können auch hier die Sekundärbildungen oberflächlich ulzerieren und mit deutlichen, allerdings wenig folgenschweren Narben ausheilen. Diese bilden bereits den Übergang zu dem dem tertiären Stadium zuzurechnenden, weit bedeutungsvolleren Syphilom der Trachea (Gerhardt).

Klinisch müssen wir auf Grund der Symptome und der pathologisch-anatomischen Veränderungen eine Tracheitis und Bronchitis syphilitica annehmen (Gerhardt, Lang, Schnitzler, Buchanan), obgleich sie sich in nichts unterscheidet von dem Katarrh, wie er aus anderen Ursachen erzeugt wird (Gerhardt). Nach Pieniaczek werden diese Affektionen von hartnäckigem Husten und spärlichem Auswurf begleitet. Chiari gibt an, daß auch Condylome nur geringe klinische Symptome erzeugen.

Digitized by Google
Original from UNIVERSITY OF CALIFORNIA
Generated on 2019-10-24 14:47 GMT / http://hdl.handle.net/2027/uc1.b3252762
Public Domain in the United States, Google-digitized / http://www.hathitrust.org/access_use#pd-us-google

Sekundäre Syphilis in den Bronchien wurde zwar noch nie festgestellt (Stoerk), doch ist bei der Häufigkeit der gemeinsamen Erkrankung von Trachea und Bronchien im tertiären Stadium, ferner wegen der oft vorhandenen bronchitischen Symptome bei einer gleichzeitig bestehenden Tracheitis specifica sowie schließlich ex juvantibus (Posselt) das Vorkommen von Sekundäreruptionen in den Bronchien und eine Bronchitis syphilitica anzunehmen.

Solis-Cohen findet sekundäre Manifestationen in Luftröhre und Bronchien besonders bei Jünglingen und jungen Erwachsenen berichtet. Die Zeit ihres Auftretens fällt meist in eine Periode von wenigen Wochen bis zu einigen Monaten, maximal bis zu 17 Monaten nach der Infektion.

Die Literatur über die tertiären syphilitischen Veränderungen der tieferen Luftwege ist weit umfassender. Sind doch sie es allein, denen mit ihren verhängnisvollen Folgezuständen und ihren gefürchteten Komplikationen der Charakter des Gefahrvollen, des meist unmittelbar Lebensbedrohenden eigen ist.

Das Syphilom tritt in der Trachea als gummöse Schwellung auf, die eine circumscripte oder eine diffuse sein kann. Danach unterscheidet man zwischen einer gummös-knotigen Form und einer diffusen, flächenhaften Infiltration der Trachealwand.

Beide haben eine ausgesprochene Tendenz, frühzeitig zu ulzerieren. Die umschriebene, eigentliche Gummigeschwulst ist nach Ansicht der meisten Autoren die weitaus seltenere Form. Abweichend davon schreibt L. v. Schrötter: „Das Gumma ist überhaupt mit seinen weiteren Folgen die häufigste Form von Lues in der Trachea."

Conner fand unter 47 Fällen von gummösen Infiltrationen 11mal circumscripte Gummen aufgezeichnet, die meist intra vitam beobachtet waren; bei unserem Material fanden sich unter 26 gummösen Infiltrationen 7mal circumscripte Gummiknoten.

Der Gummiknoten kann sehr rasch zu Stenoseerscheinungen führen, da er gewöhnlich ins Tracheallumen stark vorspringt und es manchmal fast vollständig ausfüllt, ein Umstand, welcher die Fälle mit circumscripten Gummen relativ häufiger dem Arzt zuführt als diejenigen mit diffusen Infiltrationen, denen auch keine so große Wachstumstendenz innewohnt wie jenen.

Genaueres über die klinischen Symptome bei circumscripten Gummen weiß man jedoch erst seit Einführung der Tracheobronchoskopie.

H. v. Schrötter beschreibt ein solches Gumma als „eine stark glänzende, rote, wie speckig aussehende Geschwulstmasse"; bei der Probeexzision erweist sich das Gewebe als „weich und succulent". Gummata sind von Linsen- bis Walnußgröße, meist einzeln, kommen auch multipel über Trachea und Bronchien zerstreut (Fall 33) vor. Das Gumma kann, selten spontan, häufiger bei rechtzeitiger spezifischer Therapie vollständig zur Resorption kommen, wobei die Schleimhaut durchaus intakt bleiben (siehe Fälle 24 und 31 der Tabelle)

Digitized by Google
Original from UNIVERSITY OF CALIFORNIA
Generated on 2019-10-24 14:47 GMT / http://hdl.handle.net/2027/uc1.b3252762
Public Domain in the United States, Google-digitized / http://www.hathitrust.org/access_use#pd-us-google

oder auch nur eine flachere Erhabenheit restieren kann (L. v. Schrötter, siehe Fall 11). Meist aber kommt es rasch zur Ulceration.

Über die häufigere Form der frischen, tertiären Manifestation, das, hauptsächlich ebenfalls submuköse, diffuse Infiltrat, findet sich eine ausführliche Beschreibung bei Wagner. Es macht eine mehr gleichmäßige oder auch an einzelnen Stellen verschieden starke Verdickung der Trachealwand, wodurch die innere Oberfläche der Trachea ein ungleich höckeriges Aussehen bekommt und manchmal mit Papillen (Fall 32), Falten und Leisten besetzt ist. Es kann auf verschieden große Flächen sich ausdehnen, in einzelne Bezirke abgegrenzt oder auch über die ganze Wand der Trachea ausgedehnt sein; ja, es kann in seltenen Fällen sogar vom Kehlkopf bis hinein in die Bronchien sich erstrecken (Fälle 6, 27, 33).

Auch die diffuse Infiltration kann unter Erhaltung der Integrität der Schleimhaut vollkommen resorbiert werden (17). Sie hat im allgemeinen weniger Neigung zum Zerfall als das Gumma. In der Tiefe kommt es hier gern zur Neubildung von Bindegewebe, das zu einer Verdickung der Wand führt, wodurch, zusammen mit der Schwellung infolge der Infiltration, leicht Stenoseerscheinungen auftreten können („obliterierende Endotracheitis" Parkers).

Es können circumscriptes und diffuses Syphilom auch gleichzeitig nebeneinander und aufeinander vorkommen, wobei dann größere Prominenzen auf einer flächenhaft verdickten Schleimhaut zu sehen sind.

Kommt es, wie dies meistens eintrifft, zum Zerfall der Syphilome, so kann es bei einem oberflächlichen Substanzverlust sein Bewenden haben, einem Verlaufe, der noch als ein sehr günstiger betrachtet werden muß, da nur unbeträchtliche sternförmige Narben ohne nennenswerte Veränderungen des Lumens die Folge sind. Gern aber kommt es zur Ausdehnung der Ulcerationen in die Fläche und in die Tiefe.

Die Geschwüre können sehr verschieden sein nach Form und Ausdehnung; nebeneinander kommen frische Ulcerationen und solche im Stadium der Ausheilung, der Vernarbung vor. Bei Tiefergreifen der Geschwüre kommt es zu Perichondritis, zur Loslösung der Knorpelringe, die durch Vorspringen ins Lumen zu ernstlichen Störungen der Expektoration und Atmung führen können. Kommt eine septische Mischinfektion hinzu, so haben die Geschwüre meist einen jauchigen Charakter.

Falls der Zerstörungsvorgang nicht, wie dies gewöhnlich der Fall ist, in diesem Stadium zum Stillstand und der Prozeß zur Rückbildung, zur Ausheilung kommt, so sind Abszesse die Folge, die nach innen oder außen durchbrechen müssen.

Insbesondere die Perforationen nach außen sind die mit Recht so gefürchteten, da sie lebenswichtige Nachbarorgane in Mitleidenschaft ziehen und

Digitized by Google
Original from UNIVERSITY OF CALIFORNIA
Generated on 2019-10-24 14:47 GMT / http://hdl.handle.net/2027/uc1.b3252762
Public Domain in the United States, Google-digitized / http://www.hathitrust.org/access_use#pd-us-google

dadurch zu Komplikationen führen, die die Prognose des Leidens gewöhnlich absolut ungünstig gestalten.

In der Literatur sind zahlreiche Fälle beschrieben mit den Folgen dieses fatalen Ereignisses. Es kann hierbei zu Perforationen in die Aorta (Bernays, Rokitansky, Wilks, Stumpf), in die Vena cava superior (Turner), in die Art. pulmonalis (Gerhardt, Kelly) kommen oder auch zur Arrosion eines Astes einer Bronchialarterie (Watson). Der Oesophagus kann perforiert werden (Beger, Fraenkel, Schütze) und eine Schluckpneumonie die Folge sein; es kann ein Abszeß des Mediastinums entstehen (Wallmann), der dem Patienten zum Verhängnis wird. Schließlich kam es noch zu Peritrachealabsceß (Kopp, Gotthelf), der eine hochgradige Kompression der Trachea verursachte, ferner in einem Falle zu „Tracheocele" (Kayser), die jedoch unter interner Medikation zur Ausheilung kam. Es war hier ein kleiner Tumor im Halse unterhalb des Larynx zu sehen. Ein unregelmäßiges Ulcus fand sich an der vorderen Wand der Trachea. Beim Pressen auf den Tumor kamen Luft und eine flüssige Masse aus dem Trachealulcus heraus.

Der Durchbruch in eines der oben genannten Blutgefäße hatte jedesmal eine tödliche Hämorrhagie zur Folge. Glücklicherweise stellen diese Perforationen den selteneren Ausgangsmodus der Tracheobronchial-Syphilis dar.

Im Falle der Rückbildung des Prozesses kommt es bei tieferer Ulceration immer zur Vernarbung unter Bildung bindegewebiger Leisten und Wülste, die nach innen vorspringen und der Innenfläche ein netzartiges (Fall 7) oder, wie Gerhardt beschreibt, ein strickleiterartiges Aussehen geben können. Nach Knorpeldefekten pflegen auch halbmond- und ringförmige Narben, Narbenmembranen und Diaphragmen zu entstehen (Fälle 5, 7, 8, 9, 12, 18, 23, 35, 38).

Häufig nimmt das um die Trachea und die Bronchien herum gelegene Bindegewebe ebenfalls an dem Prozeß teil, wobei es zu einer Peritracheitis mit Bildung derben Bindegewebes kommt, zur Entstehung von Narben, die ähnlich wie die endotracheal entstandenen große Neigung zur Schrumpfung zeigen und, indem sie die Trachea förmlich einmauern, von außen zur Kompression, zur Striktur der Trachea und häufiger noch der Bronchien führen (Fall 5).

Außerdem kann es zur gummösen Infiltration der peritrachealen und peribronchialen Lymphdrüsen kommen, die ganz analog den endotrachealen gummösen Infiltrationen vollständig resorbiert werden, aber auch ulcerieren können, wobei wiederum die Narben mit der ihnen eigenen Tendenz zur Schrumpfung folgen können. Gewöhnlich finden sich dann syphilitische Veränderungen auch in der Trachea oder in den Bronchien.

Eine isolierte syphilitische Erkrankung der Peritracheobronchialdrüsen ist äußerst selten. Hierauf hat speziell Lécureuil hingewiesen und mit ihm

Digitized by Google
Original from UNIVERSITY OF CALIFORNIA
Generated on 2019-10-24 14:47 GMT / http://hdl.handle.net/2027/uc1.b3252762
Public Domain in the United States, Google-digitized / http://www.hathitrust.org/access_use#pd-us-google

zusammen E. Fraenkel auf die Tatsache, daß durch die peritracheobronchialen syphilitischen Veränderungen meist ein oder beide Nn. recurrentes in Mitleidenschaft gezogen werden (Fall 24), wodurch das prognostisch ohnehin sehr ernste Leiden noch eine wesentliche Komplikation erfährt.

Sekundär findet sich manchmal bei chronischer Stenose eine Dilatation der Trachea, die meist circumscript auf die Gegend direkt über, selten nur direkt unter der stenosierten Stelle beschränkt ist. Häufiger finden sich Bronchiektasien, die stets unterhalb der Stenose gelegen sind.

Genauere und zum Teil sehr ausführliche und klassische Beschreibungen der pathologisch-anatomischen Veränderungen bei Tracheobronchial-Syphilis finden sich bei Virchow, Gerhardt, Eppinger, Solis-Cohen, Leopold v. Schrötter und Chiari. Unter den Autoren aus neuerer Zeit sind hier zu nennen: E. Fraenkel, Herxheimer, Posselt und Stumpf. Kasuistische Mitteilungen über die pathologische Anatomie dieses Gebietes machten unter anderen Sokolowski, Landgraf, Schwyzer, Strubell und H. v. Schrötter.

Es sei der Kürze halber hier auf die Arbeiten dieser Autoren lediglich hingewiesen.

Für die klinischen Symptome bei manifester tertiärer Tracheobronchial-Syphilis gab Gerhardt eine Einteilung, die lange Zeit als klassisch bestand, heute aber, wo wir, dank der vollkommeneren direkten Untersuchungsmethoden, über ein weit umfangreicheres Material verfügen, sich nicht mehr aufrecht erhalten läßt. Es erübrigt sich, die klinischen Symptome hier zu schildern, da einerseits sich bei den einzelnen kasuistischen Mitteilungen der tracheoskopierten Fälle zum Teil sehr eingehende Ausführungen hierüber finden und andrerseits dieselben längst nicht mehr die hervorragende Bedeutung für die Diagnose haben wie früher, weil wir ja nun mit dem Tracheobronchoskop rasch und sicher zur richtigen Erkennung des Falles gelangen können.

Bezüglich des zeitlichen Auftretens kann im allgemeinen gesagt werden, daß die tertiäre Syphilis der Trachea und der Bronchien „eine Spätaffektion der Syphilis darstellt, die häufig erst nach einem sehr langen Latenzstadium in Erscheinung tritt“ (H. v. Schrötter).

Conner rechnete bei 31 Fällen eine Latenzzeit zwischen Infektion und ersten Trachealsymptomen von durchschnittlich 10 Jahren aus. Dabei betrug die kürzeste Dauer 9 Monate, während die längste intermediäre Periode 42 Jahre, nach Mackenzie in einem Falle selbst 50 Jahre umfaßte. Bei 15 unserer tracheoskopierten Fälle, wo entsprechende Angaben gemacht sind, lag die Infektion durchschnittlich 11 Jahre zurück.

Die Prognose der Tracheobronchial-Syphilis ist als eine ernste zu bezeichnen. Es besteht bei Sekundärveränderungen zwar kaum einmal direkte Lebensgefahr, doch können die frischen Veränderungen der tertiären Periode sehr wohl schon ärztliche Hilfe dringlich nötig zu machen, sei es wegen starker

Digitized by Google
Original from UNIVERSITY OF CALIFORNIA
Generated on 2019-10-24 14:47 GMT / http://hdl.handle.net/2027/uc1.b3252762
Public Domain in the United States, Google-digitized / http://www.hathitrust.org/access_use#pd-us-google

Hämoptoe infolge von Arrosion einer Bronchialarterie durch ein tiefergreifendes Ulcus, sei es bei einem rasch wachsenden Gummiknoten, speziell einem solchen direkt über der Teilungsstelle oder gar bei diffuser hochgradiger Infiltration mit akuter hyperämischer Schwellung der durch anhaltenden Husten gereizten Schleimhaut. Doch sind die Aussichten auf Heilung in den Stadien mit frischen Veränderungen, speziell in der Sekundärperiode und bei Gummiknoten, aber auch bei allen Ulcerationen unter rasch und energisch vorgenommener antisyphilitischer Therapie durchaus günstige. Schwereren Veränderungen, vor allem der Narbenbildung, wird dann fast ausnahmslos noch vorgebeugt werden können. Heute muß es unser ideales Ziel sein, unter Zuhilfenahme des Bronchoskops jede Narbenbildung nach Syphilis in den Luftwegen überhaupt zu verhindern.

Denn die Prognose nach erfolgter Narbenbildung ist eine sehr viel schlechtere. Hier kommt die antiluetische Behandlung zu spät; Narbenstenosen bleiben von der spezifischen Therapie gewöhnlich unbeeinflußt. Es bestehen daher sehr enge Beziehungen zwischen Frühdiagnose und Prognose. Die Mortalität ist eine um so größere, je tiefer unten die Veränderungen sitzen, da die Diagnose bei tiefem Sitz der Erkrankung früher gewöhnlich erst spät gestellt wurde und da die eventuell vorzunehmende lokale Therapie in diesen Fällen entsprechend größeren Schwierigkeiten begegnet als bei hohem Sitz der Stenose. Hier kommt es dann gewöhnlich auch über kurz oder lang zu katarrhalischer Pneumonie, der der ohnehin sehr geschwächte Patient bald zum Opfer fällt.

Die Prognose bei Syphilis der peritrachealen und peribronchialen Drüsen ist relativ ungünstig. Oft zögert die Behandlung die Stenose nur hinaus, die schließlich doch sicher zur Ausbildung kommt. Infolge der gleichzeitig vorhandenen Kompression des N. recurrens besteht dauernd Gefahr der Asphyxie. Komplikationen durch Perforation in Nachbarorgane oder ins Mediastinum verlaufen stets letal (s. die Fälle pag. 21 und Fälle 8, 14 und 19).

Von nicht zu unterschätzender Bedeutung sind die Dauer des Bestehens der Atembeschwerden und vor allem der Allgemeinzustand des Kranken. Es ist auch zu bedenken, daß die häufigen Rezidive, die trotz vorzüglicher antisyphilitischer Therapie sich leider häufig noch einzustellen pflegen, die Aussichten auf endgültige Heilung beträchtlich trüben.

Von 46 Fällen Vierlings kamen 39 ad exitum, 3 nur wurden geheilt und bei 4 war Besserung zu konstatieren. Etwas günstiger sind die Zahlen von Conner aus dem Jahre 1903. Von 82 Patienten starben 58, während 15 davon geheilt, 9 gebessert wurden.

Heute sind die Aussichten auf Heilung weit günstigere. Das beweist der Prozentsatz von Gestorbenen bei unseren tracheoskopierten Fällen. Es starben

Generated on 2019-10-24 14:48 GMT / http://hdl.handle.net/2027/uc1.b3252762
Public Domain in the United States, Google-digitized / http://www.hathitrust.org/access_use#pd-us-google
Digitized by Google
Original from UNIVERSITY OF CALIFORNIA

von 39 Patienten nur 7, d. h. nur 18% aller Erkrankten; 20mal ist eine Besserung mitgeteilt und 8 Fälle waren beschwerdefrei beziehungsweise geheilt.

Die Diagnose auf syphilitischen Katarrh der Luftröhre und der Bronchien kann sehr schwierig sein, da charakteristische Merkmale gewöhnlich fehlen. Man wird sehr darauf achten, wie lange ein etwaiger Primäraffekt zurückliegt und dann aus dem Erfolg der spezifischen Behandlung die richtige Diagnose stellen.

Infiltrationen oder Ulcera, wie überhaupt jede Wandveränderung in Trachea und Bronchien sind a priori schon stark auf Syphilis verdächtig. Gleichzeitiges Vorhandensein von Ulcerationen und Narben sind schon fast beweisend für Lues. Leider wird die Diagnose wegen anfänglich geringer Symptome häufig erst spät bei schon ausgebildeter Verengerung gestellt.

Zur Unterscheidung zwischen einer Stenose im Larynx und einer tiefer unten sitzenden Verengerung gab Gerhardt genaue Kriterien, deren Richtigkeit von L. v. Schrötter jedoch stark angezweifelt worden ist. Heute ist dieser Streit natürlich ziemlich gegenstandslos geworden, da bei den vervollkommneten Untersuchungsmethoden die Unterscheidung zwischen Larynx- und Tracheal- beziehungsweise Bronchostenose unschwer geworden ist.

Nach Jacobsohn und Holzknecht zeigt sich bei einseitiger Bronchostenose auf dem Röntgenschirm, daß das Zwerchfell auf der kranken Seite geringere Exkursionen macht, und daß eine inspiratorische Verziehung des Mediastinalschattens nach der kranken Seite erfolgt.

Zur exakten Diagnosestellung ist uns noch sehr von Wert die Wassermannsche Serumreaktion, insbesondere bei bloßen Katarrhen und bei nicht ganz charakteristischen Veränderungen späterer Stadien. Die Röntgenuntersuchung kann die Diagnose eventuell sehr unterstützen; sie ist besonders bei Erkrankungen der peritrachealen Drüsen häufig von ausschlaggebender Bedeutung.

Differentialdiagnostisch kommen hauptsächlich in Frage: Maligne und benigne Tumoren, Lupus, Tuberkulose, Rhinosklerom und Lepra. Auch darf nicht vergessen werden, daß Kompression von außen leicht zur Verwechslung führen kann.

Das primäre Carcinom der Trachea oder Bronchien ist nicht so sehr selten, wie früher angenommen wurde. Die Unterscheidung einer Krebsgeschwulst von einem syphilitischen Tumor ist im Tracheobronchoskop nicht schwierig, da das weißlich aussehende Carcinom schwerlich mit dem hochroten gummösen Infiltrat verwechselt werden kann.

Sarkome in den tieferen Luftwegen sind enorm selten. Differentialdiagnostisch können sie erhebliche Schwierigkeiten machen.

Digitized by Google
Original from UNIVERSITY OF CALIFORNIA
Generated on 2019-10-24 14:47 GMT / http://hdl.handle.net/2027/uc1.b3252762
Public Domain in the United States, Google-digitized / http://www.hathitrust.org/access_use#pd-us-google

Lupus der Trachea ist ebenfalls eine Affektion seltenster Art. Whipham und Delepine in London haben einen Fall von Lupus des Larynx, der Trachea und der Bronchien beschrieben. Mit dem Bronchoskop dürften kleine, durchscheinende Knötchen zu sehen sein, die keine Neigung zu Ulceration haben.

Über isolierte Tuberkulose in der Trachea liegt überhaupt nur eine einzige Mitteilung von Vallette vor. Die Verordnung von Jodkali konnte oft, aber nicht immer die Gegenwart von Syphilis beweisen. Die mikroskopische Differentialdiagnose auf Lues gegenüber Tuberkulose ist im allgemeinen schwer zu stellen. Nach Stumpf sind die beiden spezifischen Prozesse zwar in zahlreichen Fällen auseinander zu halten, doch fehlen häufig absolut sichere Merkmale für die Unterscheidung. Gegen Lues spricht das Fehlen einer richtigen Knötchenbildung, ferner, wenn im Gebiete der körnigen Nekrose die ehemalige Gewebsstruktur noch deutlich erhalten ist und der Tuberkelbacillus nicht nachgewiesen werden konnte.

Thost weist darauf hin, daß Tuberkulose mit Vorliebe sekundär auf dem Boden einer syphilitischen Schleimhaut der Luftwege entsteht.

H. v. Schrötter hat die Krankengeschichte eines Falles ausführlich veröffentlicht, den er nach vielen Untersuchungen des Sputums und auch von exzidierten Stückchen der Trachealschleimhaut für primäre Tuberkulose der Trachea gehalten hatte und der sich später bei der Sektion als Syphilis der Luftröhre mit sekundär darauf entstandener Tuberkulose erwies.

Ulcerationen in der Trachea neben Narben sprechen von vornherein gegen eine skleromatöse Erkrankung (Gerhardt). Die gleichzeitig vorhandenen Veränderungen im Nasenrachenraum werden rasch die Diagnose auf Sklerom sichern.

Lepra der Trachea ist eine äußerst seltene Erkrankung, die gleichzeitig in den oberen Luftwegen vorhandenen Veränderungen werden die Diagnose ermöglichen.

Bei Kompression der Trachea von außen können sich für eine exakte Diagnosestellung große Schwierigkeiten ergeben.

Ursächlich kommen dabei in Frage: Aneurysma, peritracheale und peribronchiale Drüsenschwellungen syphilitischer, tuberkulöser oder anthrakotischer Natur, Tumoren des Mediastinums sonstiger Art.

Ein Aneurysma läßt sich auf Grund interner Untersuchung sowie mit Hilfe einer Röntgenaufnahme differenzieren. Die Unterscheidung einer Vorwölbung der Trachealwand infolge eines Gummas derselben von einer solchen, die durch einen peritrachealen Drüsentumor bedingt ist, kann sehr schwierig sein, besonders dann, wenn es noch nicht zur Ulceration gekommen ist. Man

Generated on 2019-10-24 14:47 GMT / http://hdl.handle.net/2027/uc1.b3252762
Public Domain in the United States, Google-digitized / http://www.hathitrust.org/access_use#pd-us-google
Digitized by Google
Original from UNIVERSITY OF CALIFORNIA

verwendet zur Differenzierung hier zweckmäßig Pinselung der Trachealwand mit Cocain-Adrenalin (Kahler). Ist danach die Ringzeichnung deutlich, so kann es sich nicht um ein gummöses Infiltrat in der Trachealwand handeln.

Die Differentialdiagnose zwischen syphilitischen und tuberkulösen peritracheobronchialen Drüsenschwellungen wird ex juvantibus gestellt werden müssen. Ist die Vorwölbung exulceriert, so wird ein syphilitisches Geschwür im Tracheoskop leicht als solches zu erkennen sein im Gegensatz zu Ulcerationen, die durch perforierende tuberkulöse oder anthrakotische Lymphdrüsen verursacht sind.

Bei Infiltrationen zweifelhafter Natur empfiehlt Kahler im Gegensatz zu H. v. Schrötter, der zur Probeexcision rät, eine antiluetische Behandlung, deren Erfolg abzuwarten ist und die eine syphilitische Veränderung eventuell leicht ausschließen läßt.

Kompression der Trachea soll sich nach Garel auch durch bellenden Husten charakterisieren. Paroxysmale Dyspnoe und konvulsiver Husten fallen nach Lécureuil im Anfang bei Kompression durch syphilitisch verursachte peritracheale und peribronchiale Drüsen auf.

Die therapeutischen Maßnahmen richten sich im großen und ganzen danach, ob Narbenconstriction schon vorhanden ist oder nicht.

Bei frischen Veränderungen, die noch nicht durch Narbenbildung ausgeheilt sind, werden durch antisyphilitische Medikation im allgemeinen sehr günstige Resultate erzielt. Daher soll in jedem auf Tracheobronchial-Syphilis auch nur einigermaßen verdächtigen Falle die direkte Besichtigung der Luftwege vorgenommen werden, um gegebenenfalls sofort eine energische spezifische Behandlung einzuleiten. Wenn tiefgreifende Ulcerationen noch nicht vorhanden sind, so erfolgt die Ausheilung gewöhnlich narbenlos, wie sich dies beispielsweise in den zwei Fällen, die wir mitteilen konnten, noch erreichen ließ.

Es werden durchgehends hohe Dosen von Jod, am besten zusammen mit Quecksilber, letzteres besonders bei Frühformen, empfohlen. Die Amerikaner gehen nach Wright dabei am liebsten bis zur Toleranzgrenze. Es muß dabei der Respirationstraktus stetig überwacht werden, da bei sehr großen Joddosen leicht gefährliche Schleimhautödeme auftreten können, was selbst bei Syphilitikern vorkommen kann. Jod soll nach erfolgter Ausheilung noch monatelang in kleinen Mengen weitergegeben werden, um Rezidiven nach Möglichkeit vorzubeugen. Über die Erfolge mit Salvarsan lauten die bis jetzt vorliegenden Berichte recht günstig.

Herzfeld teilte auf dem III. internationalen Laryngo-Rhinologenkongreß in Berlin im September 1911 seine Resultate mit Salvarsan bei 75 Fällen aus der laryngologischen Praxis mit. Dabei waren seine Ergebnisse in den Fällen

Generated on 2019-10-24 14:47 GMT / http://hdl.handle.net/2027/uc1.b3252762
Public Domain in the United States, Google-digitized / http://www.hathitrust.org/access_use#pd-us-google
Digitized by Google
Original from UNIVERSITY OF CALIFORNIA

mit tiefsitzenden Luftröhrenerkrankungen recht befriedigende. Es sollen auch beginnende Durchbrüche spezifischer Prozesse durch die schnelle Wirkung von Salvarsan noch aufzuhalten sein. Doch sind ihm auch mit Salvarsan ebenso wie mit Quecksilber Rezidive vorgekommen, die er der Tatsache zuschrieb, daß man sich mit dem Ehrlichschen Heilmittel noch im therapeutischen Versuchsstadium befinde.

Andere Autoren berichteten über ihre Resultate mit Salvarsan in der Berliner Laryngologischen Gesellschaft im Oktober 1910. Halle sah eine schwere Syphilis der tieferen Luftwege in 14 Tagen ausheilen (Fall 33). Scheier wandte das Mittel an in Fällen, wo Quecksilber und Jod schlecht vertragen wurden oder nicht halfen sowie dann, wenn Eile nötig war. Er war mit dem Erfolg sehr zufrieden und konnte in einem Falle mit schwerer Dyspnoe die Tracheotomie dadurch umgehen.

Finder konnte hereditär-syphilitische Kinder innerhalb 8 Tagen heilen. Heymann hat besonders bei den gummösen Formen ausgezeichnete Erfolge gehabt, aber auch bei sekundärer Syphilis. Kuttner spricht sich über die auffallend schnelle Wirkung speziell bei schweren Formen aus. Haike, Echtermeyer und Lenhoff berichten über Versager, Rezidive und Nebenerscheinungen bei Salvarsan. 1912 behandelte Denker einen Patienten, der an Tracheobronchial- und Lungensyphilis litt, mit 0·6 *g* Salvarsan. Nach 2 Tagen schon war die Atmung freier, nach 8 Tagen gingen die Infiltrationen zurück; die Ulcera waren in Heilung begriffen. Der Patient kam aber an einer intercurrenten Lungenerkrankung am zwölften Tage post injectionem ad exitum (Fall 27).

Über einen Fall von wahrscheinlich hereditärer Syphilis mit Gumma der Trachea und glänzendem Erfolg mit Salvarsan berichtet Gerber. 9 Tage nach intravenöser Injektion von 0·6 *g* Salvarsan fühlte sich der Kranke subjektiv viel besser, bekam leichter Luft und objektiv war die Trachea, die vorher spaltförmig verengert war, viel weiter zu sehen. Nach ca. 6 Wochen Injektion von 0·6 *g* Neosalvarsan. Etwa 2 Wochen darauf waren die Atembeschwerden ganz geschwunden und im Tracheoskop nur noch eine ovale Verengung zu konstatieren. Nach weiteren 3 Wochen war bei der direkten Besichtigung keine Veränderung des Tracheallumens mehr nachweisbar. An Stelle des früheren Tumors fand sich nur noch eine glatt verstrichene Narbe. Es waren bei der Behandlung keine nennenswerten Nebenwirkungen aufgetreten (Fall 31).

Bei dem mit Salvarsan behandelten Fall aus unserer eigenen Beobachtung (Fall 24) war der Erfolg ebenfalls ein sehr günstiger; er unterstützt die Angaben derjenigen Autoren, die gute Erfolge bei Salvarsan berichten.

Digitized by Google
Original from UNIVERSITY OF CALIFORNIA
Generated on 2019-10-24 14:47 GMT / http://hdl.handle.net/2027/uc1.b3252762
Public Domain in the United States, Google-digitized / http://www.hathitrust.org/access_use#pd-us-google

Alte Narbenstrikturen sind durch antisyphilitische Maßnahmen nicht im geringsten, auch mit höchsten Dosen nicht mehr zu beeinflussen. Hier setzt die Dilatationstherapie ein, die von den Autoren L. v. Schrötter, Landgraf, Seifert u. a. ausgebildet wurde und die nach langer, oft mühsamer Behandlung zu günstigen Resultaten führen kann. Es genügt oft allein schon die Einführung der bronchoskopischen Röhre, um die Atemnot zu lindern. Meist aber sind noch besondere Maßnahmen nötig, wie die Einlegung von weichen englischen Kathetern, von langen L. v. Schrötterschen Kautschukröhren und Metallspiralen, von kurzen H. v. Schrötterschen Verweiltuben oder von Laminariastiften. Auch sind Ätzungen mit Argentum nitricum, Durchtrennungen von Narbensträngen, Abtragen prominenter Infiltrate und Granulationen oder halb losgelöster Schleimhaut- und Knorpelstücke mit schneidenden oder curettierenden Instrumenten erforderlich.

Eine gewisse Vorsicht ist bei allen diesen Eingriffen geboten. H. v. Schrötter verursachte bei Dehnung einer syphilitischen Trachealstenose einen peritrachealen Abszeß, der eine Arrosion der Art. anonyma zur Folge hatte, an der der Patient verblutete (Fall 14); bei endobronchialer Laminariadehnung schuf derselbe Autor eine fausse route, infolge dieser kam es zu letalem Ausgang (Fall 8). Pieniaczek erlebte bei der blutigen Erweiterung einer rechtsseitigen Bronchostenose ein Emphysem, das sich subcutan auf Hals, Brust und Bauch erstreckte und Mediastinum sowie interstitielles Lungengewebe in Mitleidenschaft zog.

Auch bei Narbenstenosen soll, nach Kahler, doch zunächst noch eine energische antiluetische Kur versucht werden.

Durch die Dilatation wird zwar einerseits erweitert, andrerseits werden aber Infiltrationen und besonders Ulcerationen nicht unbedenklich gereizt, sodaß schnelle Ausdehnung und Zerfall der mechanischen Dehnung des Luftrohres folgen können. Im gegebenen Falle darf diese unerwünschte Nebenwirkung indessen nicht Anlaß sein zur Unterlassung der Erweiterungsmaßnahmen.

Sehr schwierig gestaltet sich die Dilatation erkrankter Bronchien. Hier mußte in vorbronchoskopischer Zeit meist zur Tracheotomia inferior geschritten werden, um dem Behandlungsfelde näher zu kommen. Erfolglos soll. nach Nowotny, die Dilatation in solchen Fällen sein, in denen die Veränderungen nach außen gehen oder außen sind und die Wand mit derber Narbe einmauern. Der Erfolg der Dilatation hängt im übrigen sehr von dem Geschick des Behandelnden ab.

Der Tracheotomie stehen die meisten Autoren skeptisch gegenüber, da sie bei tiefem Sitz der Stenose gewöhnlich effektlos ist. Auch birgt dieser Eingriff besondere Gefahren in sich bei Tracheen mit syphilitischen Verände-

Generated on 2019-10-24 14:47 GMT / http://hdl.handle.net/2027/uc1.b3252762
Public Domain in the United States, Google-digitized / http://www.hathitrust.org/access_use#pd-us-google
Digitized by Google
Original from UNIVERSITY OF CALIFORNIA

rungen. Nach Riedel bluten Tracheotomiewunden bei Trachealsyphilis ganz profus, so daß die größte Gefahr der Suffokation oder einer Aspirationspneumonie besteht. Ferner ist die Gefahr der Granulationsstenose hier besonders groß. Wenn irgendwo, dann gilt, nach Strubell, hier der Satz von „Reizung und Syphilis". Das beweist auch der Fall von Lewin, wo bei einem wegen Kehlkopfsyphilis tracheotomierten Kinde nach einigen Monaten eine syphilitische Infiltration von der Tracheotomiewunde aus in die Trachea herab entstand, die zur Erstickung des kleinen Patienten führte. Andere Komplikationen, wie phlegmonöse Entzündung, Gangrän der Wunde, Gewebsemphysem, Decubitalgeschwüre, sind ebenfalls sehr zu fürchten.

Die Erfolge der Tracheotomie sind dementsprechend ungünstige. Nach Vierling erfolgte bei 14 Tracheotomierten zweimal dauernde Heilung, zweimal Besserung für mehrere Monate und danach Tod an Lungenerkrankung, die übrigen 10 Fälle verliefen tötlich kurz nach der Operation. Von 17 Tracheotomien waren, nach Conners Statistik, 10 erfolglos, 3 von leichter, 2 von auffallender vorübergehender Besserung gewesen. In den beiden letzten Fällen hatte zugleich Posticuslähmung bestanden. Nur zweimal war dauernde und vollständige Besserung zu verzeichnen. Hier saßen die Verengerungen ganz oben in der Trachea.

Wenn die Tracheotomie nicht zu umgehen ist, dann soll möglichst früh dekanüliert (Solis-Cohen) und, nach Jurasz, Jodkali weitergegeben werden. Die Tracheotomie soll nach Solis-Cohen daher nur bei drohender Asphyxie und unbekämpfbarer Dyspnoe infolge von Gumma, losen Knorpelstückchen, krankhaften Wucherungen und infolge von Abszeß vorgenommen werden, um die Ursachen auf operativem Wege von der Tracheotomiewunde aus leichter beseitigen zu können, falls dies per os nicht möglich sein sollte. Bei frischen Gummen soll heute jedoch die Tracheotomie vermieden und die Erzielung eines günstigen Resultates mit Salvarsan, Quecksilber und Jodkali raschestens angestrebt werden.

Mit Hilfe des tracheobronchoskopischen Rohres werden sich die meisten operativen und anderen Maßnahmen vom Munde aus vornehmen lassen, die Tracheotomie kann dadurch umgangen werden.

Wenn die Bedeutung der Tracheobronchoskopie für die frühzeitige Diagnose der luetischen Erkrankung des Tracheobronchialbaums auch von den praktischen Ärzten anerkannt und jeder halbwegs verdächtige Fall der direkten Untersuchung zugeführt wird, werden stärkere Stenosen, namentlich aber die so gefürchteten, der Therapie so schwer zugänglichen Narbenstenosen, gänzlich zu verhüten sein.

Literatur: O. Chiari, Die Krankheiten des Kehlkopfes und der Luftröhre, 1905. — G. Cohn, Descendierende Stenosenbildung der Luftwege auf Grund von

Digitized by Google
Original from UNIVERSITY OF CALIFORNIA
Generated on 2019-10-24 14:47 GMT / http://hdl.handle.net/2027/uc1.b3252762
Public Domain in the United States, Google-digitized / http://www.hathitrust.org/access_use#pd-us-google

Lues hereditaria tarda. Arch. f. Laryng. 21. — A. Lewis Conner, Syphilis of the Trachea and Bronchy. The Amer. Journ. of the med. Sciences. Juli 1903. — A. Denker, Über bronchoskopisch diagnostizierte Tracheobronchial- und Lungensyphilis. D. m. W. 1912. Nr. 1. — C. v. Eicken, Die klinische Verwertung der direkten Untersuchungsmethoden der Luftwege und der oberen Speisewege. Arch. f. Laryng. 15. — H. Eppinger, Pathologische Anatomie des Larynx und der Trachea. Handb. d. Anat. von Klebs. 2. 1. Abt. 1880. — Finder, Luetische Stenose des linken Hauptbronchus. D. m. W. 1911. Nr. 36. — E. Fraenkel, Über Tracheal- und Schilddrüsensyphilis. D. m. W. 1887. Nr. 48. — Gerber, Gumma der Trachea. Arch. f. Laryng. 27. — C. Gerhardt, Über syphilitische Erkrankungen der Luftröhre. D. Arch. f. klin. M. 2; Derselbe, Heimanns Handb. d. Laryng. u. Rhin. 1. 2. Hälfte. 1897. — F. Hanszel, Circumscriptes Gumma der Trachea. W. kl. W. 1898. Nr. 42. — G. Herxheimer, Zur Ätiologie und pathologischen Anatomie der Syphilis der Bronchien und der Trachea. Erg. d. allgem. Path. 1906. I. — O. Kahler, Klinische Beiträge zur Oesophagoskopie und Tracheobronchoskopie. Wien. 1910. — Derselbe, Bronchoskopie und Oesophagoskopie. Ihre Indikationen und Kontraindikationen. Arch. f. Laryng. 25. — G. Killian, Arch. f. Laryng. 12. — Kopp, Syphilis der Trachea und der Bronchien. D. Arch. f. klin. M. 32. — Lancereaux, La syphilis des voies réspiratoires: laryngites, trachéites et bronchites syphilitiques. La semaine méd. 7. I. 1891. — A. Lécureuil, Étude clinique de l'Adénopathie peritrachéale syphilitique et de la Syphilis tertiaire de la trachée. Thèses de Médecine de Paris. 1889/90. — M. Mann, Tracheobronchoskopie. 1914. — F. Nowotny, Über die Tracheo- und Bronchostenosen. Arch. f. Laryng. 17. — P. Pieniaczek, Die Verengerungen der Luftwege. Wien 1901. — Posselt, Bronchialsyphilis. M. Kl. 1911. Nr. 15. — Ph. Schech, Lungen- und Trachealsyphilis. D. Arch. f. klin. M. 31. — H. v. Schrötter, Klinik der Bronchoskopie. Jena. 1906. — L. v. Schrötter, Vorlesungen über Krankheiten des Kehlkopfes, der Luftröhre etc. Wien. 1892 u. 1896. — Schütze, D. m. W. 1903. Nr. 51. — Schwyzer, Sektions-Bericht zu Seiferts Fall von syphilitischer Bronchostenose. M. m. W. 1896. Nr. 15. — Seifert, Über Bronchostenose. M. m. W. 1895. Nr. 31. — Sokolowski, Über luetische Stenose der Trachea und der Bronchien. B. kl. W. 1889. Nr. 10. — J. Solis-Cohen, Syphilis of the Larynx, Trachea and Bronchi. New York Med. Journ. 6. X. 1888. — Stoerk, Nothnagels spez. Path. u. Ther., XIII. 1895. — Strubell, Ein Beitrag zur Pathologie und Therapie der syphilitischen Trachealstenose. M. m. W. 1902. Nr. 44. — Stumpf, Zur Kenntnis der Tracheitis gummosa. B. kl. W. 1912. Nr. 27. — A. Thost, Die Verengerungen der oberen Luftwege nach dem Luftröhrenschnitt und deren Behandlung. Wiesbaden 1911. — Vierling, Syphilis der Trachea und der Bronchien. D. Arch. f. klin. M. 21. — Virchow, Die krankhaften Geschwülste. 2. — Wallmann, Virch. Arch. 14. — J. Wright, Tracheal Syphilis. New York Med. Journ. 13. VI. 1891. — Zentralblatt, internationales, für Laryngol. etc.

Digitized by Google
Original from UNIVERSITY OF CALIFORNIA
Generated on 2019-10-24 14:47 GMT / http://hdl.handle.net/2027/uc1.b3252762
Public Domain in the United States, Google-digitized / http://www.hathitrust.org/access_use#pd-us-google

Vereinsberichte.

Wiener Laryngo-rhinologische Gesellschaft.

Sitzung vom 4. Februar 1914.

(Offizielles Protokoll.)

Vorsitzender: Prof. Chiari.
Schriftführer: Dr. Schlemmer.

Der Vorsitzende eröffnet die diesjährige Hauptversammlung, begrüßt als Gast den RA. Dr. A. Schwarz und stellt fest, daß die zur Neuwahl der Funktionäre notwendige Anzahl der Mitglieder nicht anwesend ist. Daher wird gemäß den Statuten für 1 Stunde später der Beginn einer neuen Sitzung angesetzt, die ohne Rücksicht auf die Zahl der anwesenden Mitglieder beschlußfähig ist.

Prof. Chiari: Bevor ich Sie, meine Herren, vom Einlauf in Kenntnis setze, ist es mir eine angenehme Pflicht, unserem verehrten Mitgliede und Sekretär Herrn Oberstabsarzt Dr. Fein anläßlich seiner Ernennung zum außerordentlichen Professor die herzlichsten Glückwünsche der Gesellschaft zum Ausdruck zu bringen.

Verlesung des Einlaufes:

1. Dankschreiben von Prof. Dr. Seifert aus Würzburg für die Glückwünsche der Gesellschaft zu seinem 60. Geburtstage.

2. Dankschreiben vom Innsbrucker medizinischen Dekanate an das Präsidium für die Beileidbezeigung anläßlich des Ablebens von Prof. Georg Juffinger.

3. Einladung zum „Ersten internationalen Kongreß für experimentelle Phonetik in Hamburg", der unter dem Protektorate Sr. Magnifizenz des Herrn Bürgermeisters Dr. v. Melle vom 19. bis 22. April 1914 stattfindet. Nähere Auskünfte erteilt der Sekretär Herr Prof. Fein.

4. Einladung der Laryngologischen Gesellschaft zu Berlin zur Feier ihres 25jährigen Bestehens.

5. Einladung der Société Belge d'Otologie, de Rhinologie et de Laryngologie in Brüssel zu der am 15. Februar 1914 unter dem Präsidium von Dr. F. Vues stattfindenden Versammlung.

6. Rundschreiben des geschäftsführenden Komitees des III. internationalen Laryngo-Rhinologenkongresses für die Ozaena-Sammelforschung.

A. Wissenschaftliche Sitzung.

I. Doz. Dr. Emil Glas stellt folgende Fälle seiner Ambulanz vor:

1. **Ein Carcinom des Epipharynx** bei einer 62jährigen Frau. **Palliative Entfernung und Radiumbehandlung.**

Der Tumor ging von der hinteren Rachenwand im Epipharynx aus und wucherte nach abwärts, ohne die Uvula zu erreichen. Geringe Schluckbeschwerden veranlaßten eine postrhinoskopische Untersuchung, die einen exulcerierten, etwa guldengroßen, höckerigen Tumor erkennen ließ, der sich bei der histologischen Untersuchung als Plattenepithelcarcinom erwies. Galvanokaustische Schlinge und Conchotom entfernten die makroskopisch sichtbaren Teile des Carcinoms und soll die Basis der Radiumbehandlung unterworfen werden.

Generated on 2019-10-24 14:47 GMT / http://hdl.handle.net/2027/uc1.b3252762
Public Domain in the United States, Google-digitized / http://www.hathitrust.org/access_use#pd-us-google
Digitized by Google
Original from UNIVERSITY OF CALIFORNIA

2. **Ein Carcinom des Hypopharynx** bei einem 39jährigen Manne.

Pat. wurde vor einigen Monaten wegen Schluckbeschwerden untersucht, wobei man nur eine geringe diffuse Schwellung im Hypopharynx, den rechten Aryknorpel überdachend, wahrnehmen konnte. Auch die direkte Untersuchung ergab keine Ulceration. Röntgenbefund negativ. 4 Wochen darauf sollte sich Pat. wieder vorstellen, wobei sich wie bei der jetzigen Demonstration mittelst Spiegels, nur eine etwas stärkere Vorwölbung zeigte, die jedoch bei Einführung des Rohres sich als oberflächlich exulcerierte, bei Berührung leicht blutende Schleimhautpartie erwies. Probeexcision ergab Carcinom (Prof. Stoerk). Da bei dieser Lokalisation ein Eingehen vom Trigonum caroticum oder eine Pharyngotomia subhyoidea indiziert wäre, hält Glas dafür, daß man endoral eingreifend vielleicht einen ähnlichen Erfolg erzielen könnte, wenn man dieser Operation die Radiumbehandlung anschließen würde. Freilich müßte man die Drüsen ausräumen, wie überhaupt dieser Fall viel ungünstiger ist als der erstvorgestellte, bei welchem die Drüsen frei zu sein scheinen. Der Fall erscheint interessant; erstens wegen der seltenen Lokalisation; zweitens wegen der Wichtigkeit der Röhrenuntersuchung in solchen Fällen, bei denen die direkte Betrachtung der erkrankten Partie die Diagnose wesentlich erleichtert und vor dem Irrtum laryngoskopischer Diagnosen schützt.

Diskussion.

Dr. Marschik: Es wäre dem Herrn Vortragenden sehr zu gratulieren, wenn es ihm im ersten der vorgestellten Fälle gelänge, mittelst der bereits vollzogenen Exstirpation von innen und der nachträglichen Radiumbehandlung ohne Ausräumung der regionären Lymphdrüsen ein radikales Heilungsresultat zu erzielen, denn es ist bekannt, daß die Pharynxcarcinome meist frühzeitig Drüsenmetastasen setzen. Wir räumen daher bei dieser kombinierten konservativen Behandlung stets die Lymphdrüsen mindestens der erkrankten Seite aus. Vielleicht aber ist der demonstrierte Fall einer von jenen, die auch wir an der Klinik einige Male beobachtet haben und deren klinisches Bild von dem gewöhnlichen Typus ganz wesentlich abweicht. Es sind das Carcinome des Rachens, die, einem Cancroid der äußeren Haut nicht unähnlich, langsam wachsen, keine Neigung haben, in die Tiefe fortzuschreiten und spät oder gar nicht Metastasen setzen. Worin dieser auffallende Unterschied im klinischen Verlauf seinen Grund hat, ist nicht bekannt; der histologische Befund weist keine besonderen Verschiedenheiten auf. Bemerkenswert ist nur, daß in zwei Fällen es sich um schwächliche, recht dekrepide Individuen gehandelt hat, die den ihnen zugemuteten Eingriff, wenn er auch in Lokalanästhesie ausgeführt worden ist, nicht aushielten. Möglich, daß die eigenartig torpide Carcinomentwicklung mit jener subnormalen Körperkonstitution einen gewissen Zusammenhang hat. Einer subtileren histologischen Untersuchung wird es vielleicht gelingen, die Eigentümlichkeit jenes besonderen Typus von Pharynxcarcinomen klarzustellen, was von hohem Wert für die Indikationsstellung wäre, denn gerade jener Typus ist ein ausgezeichnetes Objektiv für die konservative Behandlung.

Doz. Glas: Da Pat. 1. sich einem größeren Eingriffe nicht unterziehen wollte, andrerseits auch bei genauer Untersuchung keine Drüsen gefunden werden konnten, blieb nur die endorale Therapie übrig, welche ambulatorisch jedenfalls bereits schon jetzt einen guten Erfolg zeigt und durch Radium unterstützt vielleicht zur völligen Heilung führen kann.

Digitized by Google
Original from UNIVERSITY OF CALIFORNIA
Generated on 2019-10-24 14:47 GMT / http://hdl.handle.net/2027/uc1.b3252762
Public Domain in the United States, Google-digitized / http://www.hathitrust.org/access_use#pd-us-google

3. **Große Ranula.**

Bei dem 45jährigen Pat. findet sich eine den Mundhöhlenboden ausfüllende, die Zunge nach oben drängende Geschwulst, welche auch submental stark vordrängt und nach beiden Seiten hin völlig symmetrisch ausladet. An der vorderen Fläche der von der Schleimhaut überzogenen cystischen Geschwulst sind die Abdrücke der Zähne scharf wahrnehmbar und gibt Pat. an, daß seit einigen Wochen die vordere Zahnreihe des Unterkiefers an Festigkeit verlor. Beim Schlucken Behinderung, Schwierigkeit in der Sprachbildung, bei Rückenlage geringe Atembeschwerden. Der ganze Prozeß dauert erst wenige Monate und nehmen die Beschwerden in letzter Zeit zu. Interessant ist die Beobachtung, daß Pat., der Caruncula sublingualis entsprechend, bei Druck auf den Tumor Speichel im Bogen entleeren kann, worauf er sich wesentlich leichter fühlt. Dieses Moment scheint auf die Abstammung dieses Tumors von der Glandula sublingualis hinzuweisen beziehungsweise seinen Zusammenhang mit dem Bartholinischen Ductus, eine Auffassung, wie sie besonders von Hippel geäußert worden ist, der denn auch als allein sichere Radikaloperation die Entfernung der Ranula mit der erkrankten Sublingualdrüse empfiehlt. Ein Zusammenhang mit den Bochdalekschen Drüsenschläuchen (Flimmercyste Neumanns) ist hier ebenso von der Hand zu weisen wie die Recklinghausensche Auffassung von der Abstammung aus der Blandin-Nuhnschen Zungenspitzendrüse. Was nun die Operation anlangt, so fragt es sich, ob bei der Größe der Geschwulst nicht doch der submentale Weg der Operation vom Munde aus vorzuziehen sei, zumal da die Blutung bei großen Ranulaformen nicht unerheblich werden kann und bei der endoralen Methode zu unangenehmen Komplikationen führen kann (Hämatom der Zunge bei Blutung aus kleinsten kollabierten Gefäßen).

Diskussion.

Prof. Harmer bemerkt, daß in dem demonstrierten Fall wegen des vollkommen medianen Sitzes der Geschwulst auch an Dermoid gedacht werden müßte.

Doz. Dr. Glas: Eine sichere Entscheidung, ob Ranula oder Dermoid, kann erst die Operation ergeben. Die absolut symmetrische Ausladung des Tumors läßt gewiß an Dermoid denken, doch kann keinerlei Zusammenhang mit dem Zungenbeine nachgewiesen werden, ferner spricht das oben angeführte Moment der Entleerung des Cysteninhaltes auf Druck durch den Ausführungsgang der Glandula sublingualis nicht dafür, wie auch die plötzliche, im Laufe weniger Monate zustande gekommene Bildung dieser Cystengeschwulst mehr für die Hippelsche Auffassung der primären chronisch-interstitiellen Entzündung der sublingualen Drüse spricht.

II. Dr. Kofler: 1. **Zwei Fälle von transseptaler Operation an der lateralen Nasenwand.**

Erlaube mir, hier zwei Pat. vorzustellen, bei welchen ich meine neue Methode der endonasalen Eröffnung der Kieferhöhle angewendet habe. Neu ist eigentlich nur der erste Teil der Operation, der in der submukösen Resektion einer kleineren oder größeren Partie der Cartilago quadrangularis und nachfolgender Anlegung einer temporären Öffnung im Septum besteht, welche es ermöglicht, nach Einführung eines Speculums durch diese Öffnung die laterale Nasenwand mit ihren Gebilden unter einem viel stumpferen Winkel, das heißt fast en face, zu sehen, während dies vom Introitus derselben Seite aus nicht mög-

Generated on 2019-10-24 14:48 GMT / http://hdl.handle.net/2027/uc1.b3252762
Public Domain in the United States, Google-digitized / http://www.hathitrust.org/access_use#pd-us-google
Digitized by Google
Original from UNIVERSITY OF CALIFORNIA

lich ist. Der zweite Teil der Operation besteht in der Eröffnung der Kieferhöhle nach der gewöhnlichen Methode, nur mit dem Unterschiede, daß die Eröffnung selbst als auch die vorangehende Anästhesie der nasalen Kieferhöhlenwand viel exakter durchgeführt werden kann und viel leichter sich gestaltet, eben weil man die Wand fast en face sieht. Bei der Frau, welche Sie hier sehen, bestand eine Deviatio septi und eine chronische Kieferhöhleneiterung links: ich operierte in einer Sitzung die Septumdeviation und benutzte dabei meine Methode zur Anlegung einer großen Öffnung in der medialen Wand der linken Kieferhöhle. Ich konnte ausgezeichnet anästhesieren, konnte eine sehr große Öffnung anlegen und sehr gut in die offene Kieferhöhle sehen, ich konnte auch mehrere größere Polypen aus derselben entfernen. Sie sehen weiter, daß das Septum nunmehr gerade steht, und vor allem, daß es zu keiner Perforation gekommen ist, obwohl schon mehrere Wochen seit der Operation verflossen sind. Die Resultate dieser Operation decken sich natürlich mit den Resultaten der bisherigen Methode der endonasalen Eröffnung der Kieferhöhle nach Mikulicz-Krause, nur mit dem großen Unterschiede, daß der Prozentsatz der Heilungen ein größerer sein wird, weil auf diese Weise die Anlegung einer viel größeren Öffnung in der medialen Wand der Kieferhöhle und damit ein besserer Abfluß des Sekretes ermöglicht wird.

Bei dem Manne bestand eine große Deviatio septi und eine chronische Eiterung beider Kieferhöhlen. Ich operierte die Septumdeviation und beide Kieferhöhlen in einer Sitzung nach derselben Methode. Dabei zeigte sich ein anderer großer Vorteil meiner Methode. Während rechts die Kieferhöhle weit nach vorne reichte, war sie links nur klein und lag im hinteren Anteile des Corpus ossis maxillaris; ihre nasale Wand war stark nach außen konkav; es wäre daher die endonasale Eröffnung der Höhle nach Mikulicz-Krause sehr schwierig, ich glaube sogar unmöglich gewesen. Ich konnte aber mit Hilfe meiner Methode eine sehr große Öffnung auch in die linke Kieferhöhle anlegen und sehr gut hinein sehen. Während der Operation hatte ich Gelegenheit, beiderseits die Ausmündung des Ductus nasolacrimalis zu sehen und bis weit nach oben leicht zu sondieren. Auch bei diesem Pat. ist es zu keiner bleibenden Perforation im Septum gekommen.

Es ist dies nun der dritte, von mir nach meiner Methode operierte Fall von chronischer Kieferhöhleneiterung mit gleichzeitig bestehender Septumdeviation. Ich möchte aber betonen, daß ich diese Operation auch in Fällen ausführen würde, in welchen keine Deviation des Septums besteht, besonders dann, wenn die mediale Wand der Kieferhöhle mehr konkav und daher nach der alten Methode schlecht zugänglich ist; um so mehr wäre sie aber in Fällen von gleichzeitig bestehender Septumdeviation indiziert.

Ich möchte noch erwähnen, daß ich die Methode auch einmal zur breiten Eröffnung des Tränensackes bereits angewendet habe, daß ich mich aber damals mit der bloßen Spaltung des Sackes begnügen mußte, weil die Pat. trotz sorgfältigster Anämisierung mehr als gewöhnlich blutete: sie scheint eine leichte Hämophilie zu haben.

2. Peritonsillitis nach Tonsillektomie. Spontandurchbruch in das Wundbett.

Ich möchte hier über einen Fall berichten, der ein gewisses Interesse beanspruchen darf. Es handelte sich um einen jungen Arzt, der 10 Tage nach einer beiderseitigen Tonsillektomie eine Phlegmone des linken Spatium pharyngo-maxillare bekam. Die Wunden waren unter Anwendung der gewöhn-

Digitized by Google
Original from UNIVERSITY OF CALIFORNIA
Generated on 2019-10-24 14:48 GMT / http://hdl.handle.net/2027/uc1.b3252762
Public Domain in the United States, Google-digitized / http://www.hathitrust.org/access_use#pd-us-google

lichen Kautelen (Formamint und Pinselung der Wunden mit Arg. nitric. 3mal wöchentlich) fast schon verheilt, als Pat. am 10. Tage plötzlich hohes Fieber, Schüttelfrost, starke Schluckschmerzen links, stärkeres Ankylostoma und starke, gegen das linke Ohr ausstrahlende Schmerzen bekam.

Bei der Inspektion zeigte sich ein Bild gleich dem eines beginnenden Peritonsillarabscesses.

Ich verordnete warme Behandlung, wie ich sie bei beginnenden Fällen von Peritonsillarabscessen regelmäßig anrate.

Nach 2 Tagen spontaner Durchbruch des Eiters durch die fast schon geheilte Operationswunde in den Pharynx mit Nachlassen der übrigen Beschwerden; nach 4 Tagen Heilung. Wie ich nachträglich gehört habe, hatte Pat. seinen Dienst anscheinend zu früh angetreten und die Nacht auf einer der gynäkologischen Stationen neben einem Kollegen dienstlich verbracht, der selbst an einer Angina lacunaris litt.

Es ist dies der dritte Fall von Infektion des Wundbettes nach Tonsillektomie, den ich auf der Klinik zu sehen bekam. Im ersten der zwei anderen Fälle kam es infolge mangelhafter Munddesinfektion am 8. Tage nach der Operation zu septischem Fieber, üblem Geruch aus dem Munde, mißfarbigem Belage auf der rechten Tonsille und zu einer stärkeren Hämorrhagie aus dieser Tonsille; glücklicherweise heilte die schwere Affektion ohne weitere Folgen in einigen Tagen ab.

Im zweiten Falle trat nach der Tonsillektomie am 4. Tage unter Anstieg der Temperatur ein entzündlicher Tumor am Halse links unter dem Unterkieferwinkel auf; gleichzeitig bekam Pat. ziemlich heftige, gegen das linke Ohr ausstrahlende Schmerzen, stärkere Schluckbehinderung und konnte den Mund fast gar nicht öffnen. Man sah bei der Inspektion das Bild eines peritonsillären Abscesses links.

Nach mehreren Tagen erst zeigte sich die wahre Ursache dieser Komplikation, indem ein kariöser Weisheitszahn links unten durchbrach, worauf sämtliche Symptome rasch verschwanden.

Prof. Hajek: (Ref. nicht eingelangt.)

III. RgA. Dr. Adolf Schwarz: **Ol. Sinapis als schmerzstillendes Mittel.**

Der großen Liebenswürdigkeit Ihres hochverehrten Herrn Präsidenten habe ich heute die Ehre zu verdanken, Sie um Ihr Interesse für einen Gegenstand zu bitten, der, wie ich anzunehmen berechtigt bin, dessen würdig ist.

Wie in einer demnächst erfolgenden vorläufigen Publikation des näheren ausgeführt wird, ist es eine Tatsache, daß, wenn ein von Zahnschmerzen bei Zahnkaries gequälter Mensch zu einem Fläschchen mit wenigen Kubikzentimetern Oleum Sinapis aethereum der österr. Pharm. bloß einen Moment kräftig zuschnuppert, nebst den bekannten Reizsymptomen der nasalen Trigeminus-Sensibeln als sehr erfreuliches Symptom das vollständige Aufhören der Schmerzempfindung beobachtet wird — der Pat. ist vom Zahnschmerz momentan erlöst.

Von der Richtigkeit dieser Tatsache habe ich in zahlreichen Fällen mich und andere Ärzte überzeugt und bitte ich Sie deshalb, mir sie vorderhand zu glauben.

Ich will gleich bemerken, daß irgend etwas Nachteiliges für den Pat. bei Anwendung dieser Methode von mir nie beobachtet wurde und daß ich mich davon an mir selber oft überzeugt habe.

Generated on 2019-10-24 14:48 GMT / http://hdl.handle.net/2027/uc1.b3252762
Public Domain in the United States, Google-digitized / http://www.hathitrust.org/access_use#pd-us-google
Digitized by Google
Original from UNIVERSITY OF CALIFORNIA

Aus äußeren Gründen war es mir bisher nicht möglich, den Versuch zu unternehmen, die physiologische und pharmakologische Seite dieser Tatsache zu erforschen, doch hoffe ich, jetzt dazu Gelegenheit zu haben. Das eine aber schien mir a priori plausibel: da das Schwinden des Schmerzgefühls in Gesellschaft von Reizreflexsymptomen am Trigeminus auftritt, so ist es sehr leicht möglich, daß dieser Unterdrückungsreflex des Schmerzes auch bei den schmerzhaften Erkrankungen anderer Organe, vor allem solcher, welche ihre sensiblen Äste vom Trigeminus beziehen, auftreten wird.

Tatsächlich beobachtete ich in den relativ wenigen Fällen von Otalgie, die mir erreichbar waren, einen positiven Erfolg. Bei so mancher schmerzhaften Otitis media acuta sah ich den Schmerz schwinden und hatte bei der Paracentese des Trommelfells sowie bei den Zahnextraktionen den entschiedenen Eindruck, daß diese Eingriffe mindestens um ein nennenswertes schmerzfreier waren. Doch bedarf die genaue Formulierung dieser Tatsache noch einer weiteren Untersuchung.

Meine Versuche bei schmerzhaften Affektionen des Auges und der Dura mater sind ihrer Zahl nach so gering, daß ich darüber lieber heute gar nicht berichten will, ebensowenig wie über Versuche, ob bei dem nachgewiesenen Konnex zwischen Nasenschleimhaut und weiblichem Genitale durch die Methode sich Genitalschmerzen beeinflussen lassen.

Durch die bereitwillige Gastfreundschaft des hochverehrten Herrn Hofrates Prof. Chiari bin ich in der Lage, Ihnen über folgende Erfolge bei Kranken seiner Klinik zu berichten:

1. Franz M., Schuster, 37 Jahre, am 38. I. 1914 beiderseitige Tonsillektomie. Seither Schluckbeschwerden, Schmerzen im Hals, die beiderseits ins Ohr hinaufstrahlen.

Am 2. II. riecht er mittags 12 Uhr zu Ol. Sinapis. Sämtliche Beschwerden schwinden (die Tonsillen haben ja bekanntlich auch Trigeminussensibeln), die Schluckbeschwerden beginnen langsam ansteigend um 4 Uhr nachmittags — also 4 Stunden beschwerdenfrei — und erst um 7 Uhr abends hat er wieder seine Hals- und Ohrenschmerzen.

2. Marie H., 23 Jahre, am 29. I. 1914 Tonsillektomie links, hernach Schluckbeschwerden, Kopf- und Ohrenschmerzen. Am 2. II., 12 Uhr mittags, Ol. Sinapis. Positiver Erfolg, der bis 5 Uhr nachmittags andauert.

3. Rudolf J., 27 Jahre, seit 3 Jahren Tag und Nacht Kopfschmerzen in der Scheitelgegend, wahrscheinlich infolge einer Pachymeningitis. Am 2. II., 12 Uhr 15 Min. Ol. Sinapis, voller Erfolg, der bis 3 Uhr 30 Min. nachmittags anhält.

4. Johann St., 19 Jahre, Angina phlegmonosa mit großen Schluckbeschwerden und Ohrenstechen. Am 3. II. um 12 Uhr 30 Min. Ol. Sinapis, positiver Erfolg: wie lange er anhielt, unbekannt. (In einigen Fällen beobachtete ich bei der Incision der Angina phlegmonosa eine auffallend geringe Schmerzhaftigkeit des Eingriffes.)

5. Betty M., Stud. phil., seit Jahren Kopfschmerz am Scheitel und an der Kopfmitte, dreimal bereits endonasal operiert. Wahrscheinlich steht der Kopfschmerz mit den hypertrophischen Muscheln in Zusammenhang. Am 2. II., 1 Uhr 15 Min. nachmittags, Ol. Sinapis, positiver Erfolg; andauernd bis 4 Uhr nachmittags, also $2^3/_4$ Stunden. (Die Pat. ist anwesend, gibt an, wieder heftige Kopfschmerzen zu haben, riecht zum Ol. Sinapis und erklärt bald hernach, keine Kopfschmerzen zu haben.)

Generated on 2019-10-24 14:47 GMT / http://hdl.handle.net/2027/uc1.b3252762
Public Domain in the United States, Google-digitized / http://www.hathitrust.org/access_use#pd-us-google
Digitized by Google
Original from UNIVERSITY OF CALIFORNIA

6. Karl W., 41 Jahre, Rauchfangkehrer. Vor 2 Jahren wegen Stirnhöhleneiterung operiert. Seit 1 Jahr Schmerzen in der Operationsnarbe und deren Umgebung. Pat. ist anwesend, erhält Ol. Sinapis zum Riechen und gibt kurz hernach an, schmerzfrei zu sein.

7. Karl D., 33 Jahre, Telephonarbeiter, typische Angina lacunaris seit 3 Tagen, seit gestern Ohrenschmerzen links. Um 10 Uhr vormittags Ol. Sinapis, voller Erfolg: sowohl Schluckbeschwerden als auch Ohrenschmerzen hören auf.

8. Antonie v. S., 36 Jahre, wegen Stirn- und Siebbeineiterung schon dreimal operiert. Granulationsbildung auf der Wunde, beständig — bei Tag und Nacht — Schmerzen auf einer bestimmten, etwa kronengroßen Stelle des linken Scheitelbeins, oft so heftig, daß sie mitten in der Nacht Umschläge machen muß. Am 30. I. 12 Uhr mittags, Ol. Sinapis mit positivem Erfolg. Am 31. I. ist sie bei der Nachkontrolle um 1 Uhr nachmittags noch schmerzfrei, also mehr als 24 Stunden.

9. Ein Mann (Name wurde zu notieren vergessen) mit Angina phlegmonosa und heftigen, ins rechte Ohr ausstrahlenden Schmerzen. Um 1 Uhr nachmittags, am 30. I., Ol. Sinapis mit positivem Erfolg. Die Ohrenschmerzen hörten vollständig auf und um 7 Uhr abends kehrten sie wieder, jedoch in geringerer Intensität.

10. Josefine K., 19 Jahre, Stirnhöhleneiterung links mit heftigen Kopfschmerzen, 14 Tage schlaflos. Auf Ol. Sinapis wesentliche Erleichterung.

Für heute möchte ich nur so viel weiter berichten, daß der Einfluß des Ol. Sinapis ein spezifischer für seine Heilkomponenten zu sein scheint, denn Salmiakdämpfe zum Beispiel ergeben nicht dasselbe Resultat. Damit schließe ich meinen Vortrag, in der Hoffnung, daß weitere Beobachtungen die Verwendbarkeit des Ol. Sinapis als schmerzlinderndes Mittel in Ihrem Spezialgebiet ergeben werden, und will nur noch hinzufügen, daß der Schmerz in dem überaus größten Teil der Fälle für Stunden weicht.

Bei dem einzigen Falle von Trigeminusneuralgie, bei dem ich es anzuwenden Gelegenheit fand, war der Erfolg ein negativer, vielleicht weil der Trigeminus oder seine Ganglien bei der Neuralgie krank sind und so ein Glied im Reflexbogen fehlt.

Diskussion.

Dr. Kofler, der alle die mitgeteilten Fälle gesehen hat, bestätigt den oft frappanten, plötzlichen und mehrere Stunden dauernden Erfolg, den das Riechen von Ol. Sinap. aeth. gegen bestehende Schmerzen von der besprochenen Art hatte.

Dr. Marschik hebt hervor, daß die eben erwähnten Erfolge ein weiterer Stützpunkt für die von vielen Autoren beschriebene Theorie wären, daß es neben den sensiblen auch schmerzleitende Nervenfasern gibt.

Dr. Schlemmer betont, daß auch er die zahlreichen Fälle mitbeobachtet hat, über die Dr. Schwarz soeben berichtete. Er müsse aber im Interesse der Vollständigkeit berichten, daß das Mittel bei einer 17jährigen Pat., bei der es im Anschlusse an eine submuköse Septumresektion zu einer Otitis media acuta gekommen war, ganz und völlig versagte. Der Trommelfellabsceß war bereits eröffnet und es bestanden damals profuse eitrige Sekretion und heftige Schmerzen im Ohre, neben Beschwerden, die von einer ex-

Generated on 2019-10-24 14:47 GMT / http://hdl.handle.net/2027/uc1.b3252762
Public Domain in the United States, Google-digitized / http://www.hathitrust.org/access_use#pd-us-google
Digitized by Google
Original from UNIVERSITY OF CALIFORNIA

terna herrührten. Warum das Ol. Sinapis in dem Falle wirkungslos blieb, könne er nicht sagen.

Prof. Roth stellt die Anfrage, ob man, wenn die Schmerzen sehr bald wieder zurückkehren, ohne Furcht, dem Pat. zu schaden, stets von neuem das Mittel wieder verwenden dürfe.

Dr. Weil: (Ref. nicht eingelangt.)

Dr. Schwarz: Schlußwort (nicht eingelangt).

Der Vorsitzende dankt dem Vortragenden für seine interessanten Ausführungen.

B. Administrative Sitzung.

1. Bericht des Sekretärs Prof. Dr. Fein. Im verflossenen Jahre haben sich keine wichtigen Vorkommnisse ereignet. Es hat im September die 85. Versammlung Deutscher Naturforscher und Ärzte in Wien stattgefunden.

An den Verhandlungen der 26. Sektion, als deren Einführender unser Präsident fungierte, und auch an den Beratungen der anderen Sektionen haben sich die Mitglieder der Gesellschaft in großer Zahl beteiligt.

Die Gesellschaft hat an den Herrn Geheimrat Prof. Dr. Themistokles Gluck in Berlin am 30. XI. v. J. aus Anlaß der Feier seines 60. Geburtstages eine künstlerisch ausgestattete Glückwunschadresse gerichtet.

Aus dem gleichen Anlaß hat die Gesellschaft am 9. XII. 1913 Herrn Prof. Dr. Otto Seifert zu Würzburg auf telegraphischem Wege beglückwünscht. Beide Jubilare haben in warmen Worten ihren Dank ausgesprochen.

Durch den Tod wurde uns das korrespondierende Mitglied Prof. Dr. Anton Juffinger in Innsbruck entrissen. Wir haben der k. k. Universitätsklinik für Hals- und Ohrenkranke unser herzlichstes Beileid ausgesprochen.

Im Jahre 1913 wurden 8 Sitzungen abgehalten. In diesen wurden 39 Demonstrationen (mit 54 Fällen) abgehalten. An diesen beteiligten sich folgende Herren: Hajek, Hutter, Leipen, Moest und Feichtinger, Stern, Weil mit je 1; Chiari, Frühwald, Hanszel, Kofler, Schlemmer, Tschiassny mit je 2; Menzel mit 3 (beziehungsweise 7); Fein mit 4 (beziehungsweise 6); Neumann mit 4 (beziehungsweise 14); Glas mit 5 (beziehungsweise 9) und Marschik mit 5 (beziehungsweise 18) Demonstrationen.

In der vorjährigen ordentlichen Hauptversammlung wurden gewählt zum korrespondierenden Mitglied Prof. Gerber in Königsberg, zu ordentlichen Mitgliedern die Herren DDr.: Siegfried Tenzer, Viktor Frühwald, Bruno Großmann, Eduard Kellner, Johann Pöllhofer, Eugen Pollak (Graz) und Hugo Neumann. Dem Ansuchen Prof. O. Kahlers (Freiburg i. Br.) um Anerkennung als auswärtiges Mitglied wurde stattgegeben.

Die Gesellschaft zählt jetzt 9 Ehrenmitglieder, 24 korrespondierende Mitglieder, 64 ordentliche Mitglieder, zusammen 97 Mitglieder.

Für das abgelaufene Jahr wurden gewählt: zum Präsidenten Hofrat Prof. Chiari, Vizepräsident Prof. Roth, Sekretär OStA. Doz. Fein, Ökonom Dr. Hanszel, Bibliothekar Dr. Marschik, Schriftführer DDr. Schlemmer, Kofler, Braun, als Vorsitzende die Herren Prof. Harmer und Dr. Läufer.

2. Bericht des Ökonomen Dr. Hanszel.

3. Bericht des Bibliothekars Dr. Marschik.

Hierzu referiert Prof. Hajek im Namen des Bibliothekskomitees: Da die Bibliothek der k. k. Gesellschaft der Ärzte fast alle wichtigeren Zeitschriften, deren wir bedürfen, enthält, wäre es überflüssig, an die Errichtung einer neuen

Digitized by Google
Original from UNIVERSITY OF CALIFORNIA
Generated on 2019-10-24 14:47 GMT / http://hdl.handle.net/2027/uc1.b3252762
Public Domain in the United States, Google-digitized / http://www.hathitrust.org/access_use#pd-us-google

Bibliothek zu schreiten, zu deren Ausführung unsere zur Verfügung stehenden Geldmittel in keiner Weise ausreichen würden. Es läßt sich indes die Bibliothek der k. k. Gesellschaft der Ärzte für uns in gleich zweckmäßiger als billiger Weise ergänzen. Wenn die Mitglieder der Laryngologischen Gesellschaft die in ihrem Besitze befindlichen Separatabdrücke laryngo-rhinologischen Inhaltes leih- oder schenkungsweise zur Verfügung stellen, dann läßt sich nach vollführter Einreihung und Katalogisierung ein vorzügliches literarisches Hilfsorgan schaffen. Durch die Zusage unseres Präsidenten steht uns in der neuen Klinik ein Raum in Bereitschaft, in welchem wir entsprechende Schränke in genügender Anzahl unterbringen können. Wenn einmal diese erste Idee realisiert ist, sollen auch andere Versuche zur weiteren Ausgestaltung der Bibliothek in Frage kommen.

Prof. Hajek ersucht ferner, das Bibliothekskomitee, so lange die im Antrage gestellten Arbeiten dauern, durch die Herren Neumann und Frühwald zu verstärken. Alle Anträge des Referenten werden angenommen.

4. Neuwahlen.

Präsident: Chiari;
Vizepräsident: Roth;
Sekretär: Fein;
Ökonom: Hanszel;
Bibliothekar: Marschik;
Schriftführer: Hirsch, Frühwald, Hutter;
Revisoren: Heindl, Läufer;
Vorsitzende: Fein, Weil;
Ehrenmitglied: Geheimrat Prof. Themist. Gluck (Berlin);
Neue Mitglieder: Dr. Theimer (Wien), Dr. R. Goldmann (Iglau).

Sitzung vom 4. März 1914.

(Offizielles Protokoll.)

Vorsitzender: Prof. Harmer.
Schriftführer: Dr. Schlemmer.

Der Vorsitzende begrüßt die beiden neugewählten Mitglieder Dr. Theimer (Wien) und Dr. Goldmann (Iglau).

Der Präsident Hofr. Chiari verliest den vom geschäftsführenden Komitee des III. internationalen Laryngo-Rhinologenkongresses für die Ozaenasammelforschung der Wiener laryngo-rhinologischen Gesellschaft übersandten Nachruf anläßlich Heinrich Grabowers Hinscheiden am 27. I. 1914. Ferner das vom Geheimrat Th. Gluck eingelangte Dankschreiben anläßlich dessen Ernennung zum Ehrenmitgliede der Wiener laryngo-rhinologischen Gesellschaft. Er bringt auch in Erinnerung, daß vom 19. bis 22. April l. J. in Hamburg der I. internationale Kongreß für experimentelle Phonetik tagen wird, zu welchem er das Mitglied der Gesellschaft Dr. H. Stern als zu entsendenden Vertreter vorschlägt. (Angenommen.)

Am 17. II. l. J. erfolgte die Gründung der Österreichischen Gesellschaft für experimentelle Phonetik, dessen Präsident Prof. Dr. Leopold Réthi ist.

Bibliothekar Dr. Marschik referiert über die bisherige Tätigkeit des Dreierkomitees zur Ausgestaltung der Gesellschaftsbibliothek und bemerkt, daß

Generated on 2019-10-24 14:48 GMT / http://hdl.handle.net/2027/uc1.b3252762
Public Domain in the United States, Google-digitized / http://www.hathitrust.org/access_use#pd-us-google
Digitized by Google
Original from UNIVERSITY OF CALIFORNIA

bereits eine Hilfskraft gewonnen wurde, die derzeit mit der Katalogisierung der Bücher und Separata beschäftigt ist; zur Erleichterung der Übersicht wurde eine Kartothek angeschafft.

* * *

I. Prof. Fein demonstriert einen **Fall von Nasentuberkulose** bei einem 30jährigen Manne.

Als bemerkenswertes Symptom fällt das Vorhandensein einer Masse in der rechten Nasenseite auf, die für den ersten Augenblick den Eindruck eines malignen Tumors hervorruft. Sie ist jedoch weich und als Tuberkulom anzusprechen. Außerdem ist es auffallend, daß die Seitenflächen der äußeren Nase, besonders die Nasenflügel, auseinandergedrängt sind, ein Zustand, wie wir ihn gewöhnlich nur durch die Narbenwülste beim Rhinosklerom oder durch einen Tumor verursacht finden. Die histologische Untersuchung zeigt eine intensive Durchsetzung des infiltrierten Gewebes mit verkästen Tuberkelknoten.

II. Dr. Menzel: **Über Berufserkrankungen in den oberen Luftwegen der Bäcker.** (Vorläufige Mitteilung.)

Seit meinen auf die Berufserkrankungen der oberen Luftwege der Stockdrechsler gerichteten Untersuchungen habe ich auch bei anderen Berufsarten auf etwaige ähnliche Erkrankungen genauer geachtet, wobei mir an 2 Bäckergehilfen nasale Veränderungen analoger Art, wie ich sie bei den Stockdrechslern so häufig konstatieren konnte, auffielen. Diese meine beiden ersten Fälle erlaube ich mir auch zu demonstrieren.

Es handelt sich in dem einen um die von mir in dieser Gesellschaft seinerzeit des ausführlicheren beschriebene circumscripte Atrophie des Septumknorpels an einer hinter dem Locus Kiesselbachii gelegenen, über hellerstückgroßen Stelle. An dieser ist, wie an einem Septum, an welchem die submuköse Fensterresektion des Knorpels ausgeführt wurde, der leiseste Druck einer Sonde oder eines Pinsels, bei Inspektion der anderen Seite, deutlich als Vorwölbung zu konstatieren. Es fehlt, wie aus der seinerzeitigen Demonstration des histologischen Präparates erinnerlich sein dürfte, an dieser Stelle der Knorpel vollständig, die Schleimhaut zeigt Zeichen von Atrophie sowie eine Metaplasie des nunmehr aus geschichteten Pflasterzellen bestehenden Epithels, der Knorpelrest weist Veränderungen auf, welche darauf hindeuten, daß wir es hier nicht mit einem abgeschlossenen, sondern mit einem progredienten Prozeß zu tun haben.

In dem zweiten Falle fand ich eine typische Perforation des knorpeligen Septums, genau an der Stelle, an der auch die Stockdrechslerperforationen vorkommen.

Um mich nun zu überzeugen, ob wir es in diesen beiden Fällen mit zufälligen Befunden oder mit Berufserkrankungen zu tun haben, habe ich die oberen Luftwege der Arbeiter einer großen Bäckerei, 76 an der Zahl, untersucht und konnte beinahe die gleichen, bisher noch nicht beschriebenen Veränderungen wie bei den Stockdrechslern, nur in etwas anderen Prozentverhältnissen nachweisen.

(Die ausführliche Publikation wird an anderem Orte erfolgen.)

III. Dr. Goldmann: 1. Fall eines 30jährigen Mannes, dem vor zirka 4 Jahren beide Hoden und eine größere Zahl von Halsdrüsen entfernt worden waren. Vor $2^1/_4$ Jahren bot er das Bild einer **multiplen Ulceration und**

Digitized by Google
Original from UNIVERSITY OF CALIFORNIA
Generated on 2019-10-24 14:48 GMT / http://hdl.handle.net/2027/uc1.b3252762
Public Domain in the United States, Google-digitized / http://www.hathitrust.org/access_use#pd-us-google

Granulationsbildung im Gebiete des ganzen weichen Gaumens, des Pharynx (Meso-, Epipharynx, Tonsillen) **und der Nasenschleimhaut.**

Die Exzision aus dem weichen Gaumen ergab bei der histologischen Untersuchung (pathol.-anat. Institut Prof. Ghon, Prag) „ein Granulationsgewebe mit zahlreichen Langhansschen Riesenzellen", weshalb sich der Pathologe, da weder Tuberkelbacillen noch Spirochäten nachweisbar waren, für Tuberkulose entschied. Klinisch sprach neben der Anamnese noch das Fieber (bis 39°) dafür. Die Entfernung des ganzen weichen Gaumens, der erkrankten Pharynxschleimhaut bis tief in die Muskulatur sowie die der Nase brachte in 6 Wochen die Temperatur zur Norm, die Ulcera bis auf eine Stelle zur Überhäutung. Das von da aus sich rasch ausbreitende Rezidiv heilte unter Pfannenstielscher Jodkali-Wasserstoffsuperoxydbehandlung in 2 Wochen glatt und dauernd aus. Die Blutuntersuchung klärte den Fall in Form der positiven Wassermannschen Reaktion auf: es handelte sich um tertiäre Lues mit Mischinfektion von Eitererregern.

Dieser Fall fordert uns auf, in jedem ähnlichen die histologische Untersuchung durch die Blutuntersuchung nach Wassermann zu ergänzen.

2. Eine 39jährige Frau, die seit dem November 1910 an intermittierender **nervöser Aphonie** leidet. Als lokale Ursache ließ sich die Bildung von festen Borken im Nasenrachenraum konstatieren, die wohl manchmal auch den Rachen, jedoch nie den Kehlkopf erreichten. Sobald die letzte Borke aus dem Nasopharynx entfernt war, kehrte die Stimme automatisch wieder; war ein Rest zurückgeblieben, ward die Pat. in wenigen Stunden, oft schon in der Sprechstunde wieder aphonisch. Als Quelle der Borkenbildung ergab sich eine Eiterung aus dem hinteren Anteil des mittleren Nasenganges der linken, sehr geräumigen Nasenhälfte. Der Mangel von Polypen, die anamnestisch erhobenen, jahrelang bestehenden Scheitelschmerzen linkerseits, zusammen mit der positiven Wassermannschen Reaktion ließen mich einen luetischen Prozeß des Siebbeines (Kieferhöhle und Stirnhöhle ergaben kein Symptom einer Erkrankung) annehmen. Die nun eingeleitete Jodkalitherapie ergab nach Verlauf von 3 Wochen eine Abnahme der Borken-, später auch der Eiterbildung sowie der Kopfschmerzen und eine monatelange Erhaltung der Stimme. Das Aussetzen dieser Behandlung führte in ungefähr derselben Zeit den alten Zustand wieder herbei.

Von einer bis zum Negativwerden der Wassermannschen Reaktion fortgesetzten antiluetischen Behandlung verspreche ich mir einen dauernden Erfolg.

Diskussion.

Prof. Hajek: Die vorhandene funktionelle Aphonie ist direkt verursacht durch die vorhandene hysterische Disposition, die konstatierten pathologischen Prozesse in Nase und Nasenrachenraum sind nur auslösende Momente für das Auftreten der funktionellen Aphonie. Eine direkte ursächliche Beziehung zwischen beiden besteht nicht.

Prof. Dr. Roth: Der Umstand allein, daß aus der Nase kopiöse Massen schleimig-eitrigen Sekretes nach den unteren Partien der oberen Luftwege abfließen und in der Nase, im Rachen und im Kehlkopf zu Krusten eintrocknen, berechtigt noch nicht, eine Eiterung der Nebenhöhlen anzunehmen, es müssen vielmehr diese letzteren mit allen Mitteln gründlich untersucht werden, und nur im Falle eines zweifellos positiven Befundes ist man berechtigt, diese Dia-

Generated on 2019-10-24 14:48 GMT / http://hdl.handle.net/2027/uc1.b3252762
Public Domain in the United States, Google-digitized / http://www.hathitrust.org/access_use#pd-us-google
Digitized by Google
Original from UNIVERSITY OF CALIFORNIA

gnose zu stellen. Ich habe vor nicht allzu langer Zeit einen Fall behandelt, bei welchem Krustenbildungen in der Nase, im Rachen und im Larynx bis hinunter in die Trachea vorhanden waren, so daß völlige Aphonie bestand, und ich glaubte bei oberflächlicher Besichtigung, eine genuine Ozaena vor mir zu haben, insbesondere da auch ein äußerst fötider Geruch der Nase entströmte. Eine genaue Untersuchung belehrte mich aber, daß es sich da nicht um eine atrophische, sondern um eine verdickte, infiltrierte Schleimhaut handelte, die Untersuchung der Nebenhöhlen fiel negativ aus, der Wassermann war stark positiv, und so drängte sich mir die Überzeugung auf, daß es sich hier um eine diffuse, gummöse Infiltration der Schleimhaut mit Absonderung eines schleimig-eitrigen, zu Krusten vertrocknenden Sekretes handle, und eine daraufhin eingeleitete energische antiluetische Behandlung bestätigte auch diese Annahme, denn alle oben geschilderten Erscheinungen schwanden prompt auf diese Behandlung und kehrten auch bis heute nicht wieder zurück. In diesem Falle war somit die Eiterung nicht das Produkt einer Herderkrankung, sondern war durch die diffuse Schleimhautaffektion hervorgerufen.

Dr. Friedr. Neumann: Goldmann führt die trockene Pharyngitis auf Lues zurück, weil Wassermann positiv und Jodkali gewirkt hat. Bei jedem trockenen Katarrh leistet Jodkali gute Dienste, da die Sekretion vermehrt wird und so die Krusten abgehoben werden. In diesem Falle darf man also ex juvantibus keine Diagnose stellen.

Dr. H. Stern: Ich möchte nur den Herrn Kollegen fragen, binnen welcher Zeit die Aphonie bei der Jodkalibehandlung schwand?

Dr. Goldmann: Herrn Prof. Roth entgegne ich, daß die vorgenommene histologische Untersuchung der Rachenschleimhaut nur das Bild der chronisch-entzündlichen Reizung bot, die als Folgezustand der Borkenbildung verständlich ist.

Selbstverständlich handelt es sich, wie Prof. Hajek meint, nur um einen Reflexvorgang bei einer entsprechend veranlagten Person, aber ich halte es für wichtig, durch Beseitigung der lokalen Ursache auf das lokale Symptom einzuwirken; das verspricht viel eher einen Erfolg als irgendwelche psychische Behandlung. Die Jodkaliwirkung war eine allmählich eintretende, sämtliche Symptome günstig beeinflussende, so daß ich an der antiluetischen Wirkung in diesem Falle festhalten muß. Auf die Anfrage Sterns antworte ich, daß die Aphonie nach 8 Tagen schwand.

IV. Doz. Dr. Glas demonstriert aus seiner Ambulanz folgende Fälle:

1. Einen Pat., der eine Apizitis und ein spezisches Infiltrat des linken Stimmbandes hat, mit einem etwa hellergroßen, stark elevierten **Infiltrat der Wand des Mesopharynx,** das einem **konfluierten Granulum ähnlich sieht.**

Glas hält diese Form für eine spezifische, welche auf eine spezifische Entzündung des lymphoiden Gewebes zurückzuführen ist. (Der bei der Demonstration gebrauchte Ausdruck „Granulom" ist unrichtig, da es sich hierbei nach der Auffassung des Vortragenden nicht um eine Granulationsgeschwulst, sondern um einen Solitärfollikel [Solitärgranulum] handelt.) Mit Rücksicht auf diese circumscripte Solitärheit, auf die Größe des lymphoiden Granulums, die Blässe der umgebenden Schleimhaut und den positiven Larynx- und Lungenbefund glaubt Vortragender die Anhäufung des lymphoiden Gewebes auch als spezifische ansehen zu dürfen, hat jedoch, um das eigenartige Bild nicht zu stören, bis jetzt von einer Probeexzision Abstand genommen.

Digitized by Google
Original from UNIVERSITY OF CALIFORNIA
Generated on 2019-10-24 14:48 GMT / http://hdl.handle.net/2027/uc1.b3252762
Public Domain in the United States, Google-digitized / http://www.hathitrust.org/access_use#pd-us-google

Diskussion.

Prof. Chiari: Ich halte die Wucherung für konfluierende Granula, wie sie auch bei Pharyngitis chronica vorkommen. Ob diese Wucherung tuberkulöser Natur ist, läßt sich vorläufig ohne histologische Untersuchung nicht entscheiden.

Doz. Glas: Ich habe bis nun ein derartiges Bild bei einer gewöhnlichen granulären Pharyngitis noch nicht gesehen, da meiner Anschauung nach sowohl die besondere Elevation des Granulums als auch die besondere Größe der lymphoiden Anhäufung auffallend sind. Im übrigen wollte ich die Herren bitten, mir zu sagen, ob sie Granula dieser Größe als Solitärfollikel der Rachenhinterwand gesehen haben, da ich bis nun nur kleinere Granula meist multipel im Bilde der Pharyngitis granulosa fand.

Prof. Roth: Ich habe öfter derartige Bilder zu sehen Gelegenheit gehabt, ich habe dieselben aber immer als „konfluierende Granula" der hinteren Rachenwand gedeutet.

Prof. Fein: Selbstverständlich habe auch ich ähnliche große Anhäufungen lymphatischen Gewebes an der hinteren Rachenwand in zahlreichen Fällen gesehen. Nicht einmal den Umstand, daß die Schleimhaut rings um den isolierten Knoten frei ist von adenoidem Gewebe, halte ich für bemerkenswert, da es sich um einen Erwachsenen handelt. Die kleinen Granula der Rachenwand, die in der Kindheit vorhanden gewesen sein dürften, sind der natürlichen Involution gewichen, und es ist eben nur der große Knoten zurückgeblieben. Es handelt sich auch nach meiner Ansicht nicht um ein Granulom, sondern um ein großes, typisches Granulum.

Prof. Hajek: In dem demonstrierten Falle handelt es sich keineswegs um ein Granulom, denn es besteht keine an Epithel und Schleimhaut entblößte Ulcerationsfläche, welche Bedingung zur Entstehung eines Granuloms ist. Es handelt sich vielmehr um ein Infiltrat der Lymphfollikel, wie wir dies bei den chronisch-katarrhalischen Prozessen der hinteren Wand, aber auch ohne solche als reine Hypertrophie der Lymphfollikel finden. Ob es sich in diesem Falle, da Kehlkopftuberkulose vorhanden ist, um eine beginnende tuberkulöse Infiltration handelt, ist möglich, aber durchaus nicht sicher. Das wird der Verlauf zeigen. Eine Probeexzision zu mikroskopischen Zwecken ist unangebracht, da dies nur Schlingbeschwerden und eine weitere Schädigung der Kranken herbeiführen würde.

2. Doz. Dr. Glas demonstriert eine größere Zahl von **Polypen,** die er **aus der Nase eines achtjährigen Kindes entfernte,** bei dem sowohl das Krankheitsbild als auch die Krankengeschichte von Interesse war.

Das Kind wurde in hochfieberndem Zustande in das Karolinen-Kinderspital gebracht. Die rhinologische Untersuchung ergab völlige Verlegung der linken Nase durch polypöse Massen, während die Untersuchung des Rachens zeigte, daß ein mit stinkenden nekrotischen Massen bedeckter Tumor aus dem Epipharynx in das mesopharyngeale Gebiet hinter der Uvula herabhing. Es handelte sich demnach um Verlegung der linken Nase und des Nasenrachens durch Polypen mit sekundärer Oberflächenentzündung. Die Probeexzision aus dem vorderen Tumoranteil ergab die histologische Diagnose: ödematöses Fibrom. Die Operation wurde mit Rücksicht auf den Fieberzustand verschoben. Eines Morgens wurde Vortragender verständigt, daß der Tumor hinter der Uvula sich zu senken beginne, und als er in das Spital kam, war

Digitized by Google
Original from UNIVERSITY OF CALIFORNIA
Generated on 2019-10-24 14:48 GMT / http://hdl.handle.net/2027/uc1.b3252762
Public Domain in the United States, Google-digitized / http://www.hathitrust.org/access_use#pd-us-google

das große, prominente, nekrotische Stück verschwunden. Der Mesopharynx frei. Das Stück konnte ausgehebert werden und zeigte sich als Detritus. (Demonstration.) Nun fiel das Fieber völlig ab und die Operation konnte sowohl von vorn als auch vom Nasenrachen vorgenommen werden und die Ausräumung der ganzen linken Nase bewerkstelligen. Das Interessante des Falles ist die Größe der polypösen Massen, die bis in den Mesopharynx hineinragten, und die nekrotische Entzündung der Oberfläche des Tumors, die zu so hohen Temperaturen geführt hatte.

Diskussion.

Prof. Chiari stellt die Anfrage, ob dieser Belag für sich allein, ohne Tumorpartien abging?

V. Dr. Hanszel stellt vor:

1. aus seinem Ambulatorium des Kaiserin Elisabeth-Spitales einen Pat. mit **Pemphigus des weichen Gaumens,** dessen Beginn und Fortschreiten er genau beobachtete. Anfänglich hatten die grauen, kleinen, opaken Auflagerungen am oberen Pol des Arcus palatoglossus große Ähnlichkeit mit luxurierenden Papeln. Die äußere Haut ist unbeteiligt;

2. ein 16jähriges Mädchen aus der Abteilung des Franz Josef-Spitales mit **Ostitis fibrosa des Oberkiefers.**

Der Tumor, dessen Beginn wenigstens 4 Jahre zurückzuverlegen ist, macht der Pat. außer einer dickeren linken Wangenpartie keinerlei subjektive Beschwerden. Er substituiert zum großen Teil die Kieferhöhle. Eine Probeexzision ergab nach dem Befunde Prof. O. Stoerks, daß es sich um eine Ostitis fibrosa Paget-Recklinghausen handelt. Demonstration des Präparates und Besprechung der differentialdiagnostischen Merkmale. Therapeutisch kommt natürlich nur die radikale Entfernung des Tumors in Betracht, die aller Voraussicht nach ohne Durchtrennung der Haut — aus kosmetischen Gründen — möglich sein wird.

Diskussion.

Prof. Hajek: Ähnliche Fälle hat Dr. Hutter in dieser Gesellschaft in den letzten Jahren demonstriert. Eine größere Publikation über diesen Gegenstand erscheint von ihm in der Monatsschrift für Ohrenheilkunde. Wichtig wäre, festzustellen, ob im vorliegenden Falle Lues im Spiele ist. Unverständlich ist es, warum der Herr Vortragende in diesem Falle, da die Punktion doch nur etwas schleimiges Sekret ergeben hat, die radikale Eröffnung der Kieferhöhle vorgenommen hat, da doch die bedeutende Knochenverdickung a priori die Lokalisation des Prozesses in die Kieferhöhle sehr unwahrscheinlich gemacht hat.

Dr. Hanszel meint, daß anamnestisch für Lues kein Anhaltspunkt zu eruieren war, weitere diesbezügliche Untersuchungen nicht gemacht wurden und daß die Oberkieferhöhle ja unter allen Umständen eröffnet werden muß, nachdem die Punktion und das Radiogramm diese als nicht normal erscheinen läßt.

VI. Dr. Schlemmer: Das 2jährige Kind, das ich Ihnen hier demonstriere, habe ich vor 17 Tagen wegen einer **Antritis maxillaris acuta suppurativa sinistra und Osteomyelitis** dringlich operiert.

Die Anamnese ergab, daß der Knabe von ganz gesunden Eltern abstammt, am normalen Schwangerschaftsende geboren wurde und bis zum 9. II. nie krank war.

Digitized by Google
Original from UNIVERSITY OF CALIFORNIA
Generated on 2019-10-24 14:48 GMT / http://hdl.handle.net/2027/uc1.b3252762
Public Domain in the United States, Google-digitized / http://www.hathitrust.org/access_use#pd-us-google

Damals klagte es zum erstenmal über Kopfschmerz, war mißmutig und blieb im Bette. Am 10. II. sah die Mutter bereits eine leichte Schwellung der linken Wange, außerdem fieberte das Kind. Der Arzt schrieb dies dem Zahnen zu. Am 12. II. war jedoch die Schwellung schon so heftig, daß das Kind das linke Ober- und Unterlid zugeschwollen hatte. Kein Erbrechen, aber andauernd hohes Fieber. Am 13. II. ging die Mutter abermals zum Arzt, der Burowumschläge verordnete. Rasche Verschlimmerung. Am 15. II. kam die Mutter an die Augenklinik, welche den Knaben zur sofortigen Operation an unsere Klinik wies.

Nachmittags $^1/_2$2 Uhr erhob ich folgenden Status praesens: Seinem Alter entsprechend großer und kräftiger Knabe, der einen sehr schwerkranken Eindruck macht, apathisch daliegt und nur ab und zu leise wimmert.

Die linke Gesichtshälfte ist durch eine mächtige Schwellung entstellt, die im Bereiche der Wangengegend am meisten ausgebildet ist. Die ganze Seite ist diffus gerötet, die Haut an einzelnen Stellen glänzend und gespannt. Das linke Auge ist überhaupt nicht zu sehen, da die Lider fest zugeschwollen sind und aus der Lidspalte sich dicker Eiter entleert. Beim Versuch, den Bulbus zu Gesicht zu bekommen, wimmert das Kind ein wenig und man sieht eine enorme Chemosis der Conjunctiva, ohne die Cornea zu Gesicht zu bekommen. Im Bereiche des linken Tränensackes bereitet sich eine Perforation vor. Die Haut ist dort ad maximum gespannt und gerötet.

Über der facialen Wand der Maxilla besteht deutlich nachweisbare Fluktuation; dieselbe geht ganz lateral unter den Arcus zygomaticus.

Eiter in der linken Nase und im Pharynx. Vorwölbung der Mundschleimhaut vorn am Übergang der Oberlippenschleimhaut in die Gingiva.

Temp. 38·7. Puls sehr frequent und filiform. Die Radikaloperation, mit der die Eltern einverstanden sind, wird sofort vorgenommen (fecit Dr. F. Schlemmer); reine Äthernarkose.

Bogenschnitt, in der linken Augenbraue beginnend, nach unten und dann lateral verlaufend (Killian).

Es stürzt sofort Eiter hervor. Nach Freilegung des Proc. front. maxillae und Abdrängung des Bulbus sieht man die große Ausdehnung eines subperiostalen Abscesses, der im Bereiche des Daches des Antrum (Boden der Orbita) an mehreren Stellen in die letztere perforiert war.

Die faciale Kieferhöhlenwand war, soweit sie schon sichtbar war, vom Periost völlig entblößt und der Knochen selbst mißfarbig. Der massenhaft abfließende Eiter war dickflüssig, bröckelig, gelblich und von aashaftem Gestank. Die Weichteile waren von dicken, grünlich-gelben, stinkenden Membranen bedeckt. Der Tränensack war von Eiter umspült und seine Wand mächtig verdickt. Die noch spärlich entwickelten Siebbeinzellen, deren Schleimhaut stark entzündet war, werden entfernt, ebenso die Schleimhaut des vorhandenen kleinen Recessus frontalis (Killian).

Während dieser Manipulationen fließt fortwährend Eiter von der Wangengegend ab. Es wird daher die typische Luc-Caldwellsche Inzision gemacht, um die Wangenweichteile nach oben schieben zu können.

Dies gelingt ohne den geringsten Widerstand und kommt man dabei in der Fossa canina auf eine große Öffnung, die direkt in die seichte Kieferhöhle führt. Der Knochen ist auch hier ganz vom Periost entblößt und mißfarbig. Nach Abtupfen des Eiters und Blutes geht beim Versuch, einzelne kranke Knochenteile mit der Hajekschen Stanze abzutragen, die ganze faciale Wand

Digitized by Google
Original from UNIVERSITY OF CALIFORNIA
Generated on 2019-10-24 14:48 GMT / http://hdl.handle.net/2027/uc1.b3252762
Public Domain in the United States, Google-digitized / http://www.hathitrust.org/access_use#pd-us-google

des Oberkiefers samt dem Proc. front. maxillae und eines Teiles des Daches der Kieferhöhle mit dem ersten Griff heraus. Außerdem fallen sämtliche Keime der bleibenden Zähne der linken Seite aus und gehen Stücke des harten Gaumens, die sich als sequestriert erweisen, verloren. Die sehr große Wundhöhle wird von der oberen Inzisionswunde her mit physiologischer Kochsalzlösung durchgespült und das Wundcavum gut drainiert. Einige Situationsnähte. Burowverband.

Nach der Operation Injektion von 1·0 *g* Urotropin in die Nates. Wiederholung derselben Dosis in den zwei kommenden Tagen. Die Prognose war in den ersten Tagen eine recht infauste, da sich die Temperatur innerhalb 39·0° hielt und einmal 40·8° erreichte. Das Kind verweigerte jegliche Nahrung und mußte mit der Schlundsonde gefüttert werden. Außerdem nahm die Wangenschwellung exzessiv zu und bildete sich über der Wange ein Weichteilabsceß. Albumen im Harn. Lunge normal.

Am 19. II. bekam das Kind 20 cm^3 Elektrargol intramuskulär injiziert, wurde lokal mit Ung. Credé behandelt. Am 21. II. mußte ein metastatischer Absceß in der Axillarlinie rechts eröffnet werden.

Die Sekretion aus der Wunde war immer eine gute und fiel in den nächsten Tagen nach Abklingen der postoperativen Reaktionserscheinungen die Temperatur zur Norm ab. Seit 2. III. hat das Kind wieder normale Temperaturen und ißt ganz von selbst. Es wird sich hoffentlich bald völlig erholt haben.

Im Eiter des subperiostalen Abscesses wie auch des metastatischen fanden sich Staphylokokken und Streptokokken sowie der Micrococcus catarrhalis.

Kulturell ließ sich nur der Staphylococcus pyogenes aureus nachweisen (Prof. Stoerk).

Histologisch zeigte sich in der Schleimhaut der Nebenhöhlen hochgradig entzündliches Ödem und diffuse Infiltration der Mucosa und Submucosa und an manchen Stellen nekrotische Partien (Prof. Stoerk).

Diskussion.

Prof. Hajek: Der vorgestellte Fall zeigt in allen Phasen seiner Krankengeschichte den typischen Fall einer akuten diffusen Osteomyelitis des Oberkiefers mit Abscedierung in der Facies canina, am harten Gaumen und Weiterkriechen in die Orbita und Nekrose der Knochen. Es ist der Tatsache Gewalt angetan, in einem derartigen Falle die kaum bohnengroße Kieferhöhle für einen derartigen Prozeß verantwortlich zu machen, welche vielleicht bei der ganzen Krankheit gar nicht ergriffen ist. Es wäre doch auch merkwürdig anzunehmen, daß bei Erwachsenen die entzündete Kieferhöhlenschleimhaut für die Umgebung fast niemals gefährlich, dagegen bei dem Neugeborenen und dem Kinde von derart verhängnisvollen Folgen begleitet sein sollte.

Dr. Weil: Ich habe schon in meiner ersten Empyemarbeit 1897 die Ansicht ausgesprochen, daß die bis dahin publizierten Fälle von foudroyantem Empyem mit Knochennekrose in Wirklichkeit akute Osteomyelitis gewesen sind und seither bei den einschlägigen Demonstrationen in dieser Gesellschaft immer wieder den gleichen Standpunkt vertreten; die Annahme, daß eine Entzündung der Schleimhaut den Knochen derart schädigen könne, kann einer unbefangenen Beobachtung der Tatsachen gegenüber nicht standhalten.

Dr. Schlemmer: Beide Herren Vorredner haben selbstredend mit ihrem Einwand recht. Meinerseits handelte es sich jetzt bloß um einen Lapsus linguae

Digitized by Google
Original from UNIVERSITY OF CALIFORNIA
Generated on 2019-10-24 14:48 GMT / http://hdl.handle.net/2027/uc1.b3252762
Public Domain in the United States, Google-digitized / http://www.hathitrust.org/access_use#pd-us-google

und wurde der Fall an der Klinik vom ersten Tage an als Osteomyelitis maxillae geführt und als solcher auch dem Chef vorgestellt.

VII. Dr. Marschik stellt vor:

1. Einen Fall von **Carcinom des rechten Aryknorpels,** bei dem es wegen geringer Ausbreitung des Tumors gelang, eine **partielle Kehlkopfresektion mit vollständigem Verschluß des operativen Defekts** auszuführen.

Es handelt sich um einen 56jährigen Feldarbeiter, der seit 3 Monaten krank zu sein angibt. Die Laryngoskopie ergab einen blumenkohlartigen, nicht belegten Tumor von Halbnußgröße am Rand und an der Außenseite des rechten Aryknorpels, mit mäßiger Schwellung der benachbarten Partien der Taschen- und aryepiglottischen Falte. Bei der vom Vortragenden vor einigen Tagen in Lokalanästhesie vorgenommenen Operation, die natürlich durch die radikale Exstirpation sämtlicher Lymphwege beider Seiten eingeleitet wurde, zeigte sich nun nach Eröffnung des Pharynx, daß der Tumor eine viel geringere Ausdehnung hatte, als vermutet worden war, und daß mit Resektion des rechten Aryknorpels, der hinteren Partie der Taschen- und aryepiglottischen Falte sowie eines Teiles des Ringknorpels und des hintersten Teiles der rechten Schildknorpelplatte mit gutem Gewissen eine radikale Exstirpation des Carcinoms im Gesunden bewerkstelligt werden konnte. Nach vollzogener Resektion ergab sich nun weiters der überraschende Umstand, daß zur primären Deckung des durch diese partielle Resektion entstandenen Defekts die an dieser Stelle bekanntlich sehr bewegliche Pharynxschleimhaut vollständig hinreichte, so daß zum Schluß der Operation das Pharynx-Larynxschleimhautrohr vollkommen geschlossen war, dementsprechend auch die äußere Wunde bis auf die Drainagelücken und die jetzt erst angelegte Trachealfistel vollständig geschlossen werden konnte.

2. Einen Fall von **Struma maligna,** bei dessen Operation sich ergab, daß bereits die Arteria anonyma in die Tumormasse einbezogen war, außerdem der oberste Teil der Trachea und des Oesophagus, so daß von einer radikalen Entfernung Abstand genommen und versucht wurde, durch nachträgliche **Radiumbestrahlung** die weiteren Tumorreste anzugreifen. Bereits jetzt zeigt sich ein sehr ermutigender Erfolg der Bestrahlung: Anstatt des in der Wunde zurückgelassenen Carcinoms, das ohne Bestrahlung sicher schon der Verjauchung anheimgefallen wäre und den Pat. durch Aspirationspneumonie getötet hätte, sieht man derzeit neben der Tracheotomie eine glatte, wenn auch noch belegte, mäßig große Wundhöhle, nirgends mehr typische Neoplasmamassen. Der Defekt der rechten Trachealwand zeigt an, wie weit die Trachea durch den Tumor bereits ersetzt gewesen war. Der 63jährige Pat., der vor der Operation kaum mehr Flüssigkeiten schlucken konnte und bereits an bedrohlichen Erstickungsanfällen litt, hat derzeit wieder vollkommen freie Luftwege und kann ungehindert die normale Nahrung zu sich nehmen. Wenn nicht eine Arrosion einer größeren Arterie eintritt, ist vielleicht eine vollkommene Heilung zu erhoffen. Bei der Operation kam es zur Eröffnung der Arteria thyreoidea inferior, längs welcher, wie so häufig, das Carcinom gegen die Anonyma fortgewuchert war, die gefährliche Blutung konnte aber durch Umstechung der Abgangsstelle zum Stehen gebracht werden.

VIII. Dr. M. Weil berichtet über einen Fall von **Pharyngitis phlegmonosa und Phlegmone colli profunda,** den er im Juli v. J. beobachtet hatte. Ödematöse Schwellung des Pharynx und Larynx links, Infiltration außen

Generated on 2019-10-24 14:48 GMT / http://hdl.handle.net/2027/uc1.b3252762
Public Domain in the United States, Google-digitized / http://www.hathitrust.org/access_use#pd-us-google
Digitized by Google
Original from UNIVERSITY OF CALIFORNIA

links am Halse. Am 4. Tage Durchbruch des Eiters in den Pharynx, trotzdem langsames Fortschreiten der Entzündung über den Larynx nach rechts; Larynxödem beiderseits, aber keine Suffokationsgefahr. Fieber mäßig, Kräftezustand gut. Der Eiter wird übelriechend, der Absceß zeigt Quatschen. Am 9. Tage Operation von außen durch den Assistenten der Klinik Eiselsberg, Herrn Dr. Denk. Der Absceß wird nach längerem Suchen knapp am Larynx gefunden. Späterhin Abstoßen massenhafter gangränöser Fetzen, in der Tiefe der Wundhöhle Trachea und Oesophagus sichtbar. Trotzdem zunächst Andauern des Larynxödems und der Schlingbeschwerden. Eine Woche nach der Operation spuckt Pat. um 4 Uhr früh mit dem Eiter ein Insekt aus (Demonstration desselben; es scheint eine kleine Wespe oder dgl. zu sein und wird jedenfalls noch einer genauen fachmännischen Untersuchung unterzogen werden[1]) und erzählt jetzt, daß ihm einen Tag vor seiner Erkrankung auf freiem Felde bei Gersthof ein Insekt in den Hals geflogen sei, das er nicht mehr herausbringen konnte. Von da an hörte das Stechen im Halse auf und das Schlucken ging gut von statten.

Neben dieser fraglichen Ätiologie erscheint bei der bekannten schlechten Prognose dieser Fälle der günstige Verlauf besonders bemerkenswert. Dr. Weil schreibt diesen einerseits der offenbar geringeren Virulenz der Infektion zu, andrerseits aber doch auch dem Umstande, daß er den operativen Eingriff möglichst verzögerte, so daß der Prozeß zu einer gewissen Abgrenzung gelangt war. Viele Fälle gehen ja trotz frühzeitigen chirurgischen Eingreifens an Mediastinitis und Sepsis unaufhaltsam zugrunde.

Diskussion.

Dr. Marschik: Die im allgemeinen so düstere Prognose dieser Pharynx-Larynxphlegmonen dürfte in Zukunft sich etwas bessern, wenn die Erfahrung unserer Klinik Allgemeingut geworden ist, daß die Propagation der Infektion ins Mediastinum, bekanntlich der Moment, wo die fatale Wendung eintritt, sich, wofern das Mediastinum noch sicher frei ist, mit ziemlicher Sicherheit durch die präliminare Eröffnung beziehungsweise Tamponade desselben verhüten läßt. Tatsächlich konnte ich eine Anzahl von beginnenden Mediastinitiden durch die jetzt prinzipiell an der Klinik geübte Mediastinotomie zur Ausheilung bringen und so das gefürchtete Ende abwenden. Das Wichtige dabei ist eben, daß man nicht nach der gewöhnlichen chirurgischen Methode auf den Eiterherd incidiert und nachher drainiert, sondern als erste Phase der Operation die Freilegung des Mediastinums möglichst weit unten im Jugulum ausführt, um womöglich den noch nicht infizierten Teil zu erreichen. Während nun das aus ungemein lockerem, zartem Zellgewebe bestehende Mediastinum, insbesondere das hintere, einer Infektion und eitrigen Infiltration nicht den geringsten Widerstand leistet, gelingt es durch die Einführung von Jodoformgazestreifen ganz gut, einen förmlichen Wall gegen die von oben kommende Infektion zu schaffen, und wir konnten in jedem Fall, in dem es uns gelang, die noch blaue Mediastinalpartie vor Eröffnung der phlegmonösen Stelle zu erreichen, den Pat. am Leben erhalten, geradeso wie es

[1]) Herr Kustos Handlirsch hatte seither die Güte, diese Untersuchung vorzunehmen, und spricht sich gegen einen ätiologischen Zusammenhang aus; Bericht darüber folgt.

Digitized by Google
Original from UNIVERSITY OF CALIFORNIA
Generated on 2019-10-24 14:48 GMT / http://hdl.handle.net/2027/uc1.b3252762
Public Domain in the United States, Google-digitized / http://www.hathitrust.org/access_use#pd-us-google

uns durch die Methode der präliminaren Abdichtung des Mediastinums bei den großen Larynx- und Pharynxoperationen gelang, mit fast absoluter Sicherheit die Mediastinitis zu verhüten. Allerdings haben wir auch eine Reihe von Fällen operiert, in denen sich auch an dem tiefsten von der Incision im Jugulum erreichbaren Punkte das Mediastinum schon eitrig infiltriert zeigte, die Mediastinotomie also vergeblich war. Die Autopsie hat uns in allen jenen Fällen gezeigt, daß die Phlegmone schon viel weiter vorgeschritten war, als man bei der Operation geahnt hatte, also die eitrige Infiltration schon bis zum Zwerchfell reichte, die benachbarten Organe, wie Herzbeutel und Pleura, Zeichen schwerster, irreparabler Entzündung zeigten, der richtige Zeitpunkt chirurgischen Eingreifens also schon längst versäumt war.

Einer der an der Klinik zur Beobachtung gekommenen Fälle erinnert übrigens sehr an den berichteten Fall Weils. Er ist in der Monatsschr. f. Ohrenheilk. u. Laryngo-Rhinologie von Gatscher publiziert worden. Es handelte sich um eine von einer Ohreiterung ausgehende Phlegmone der linken Pharynxwand, die bis in Kehlkopfhöhe herabgewandert war, dann aber merkwürdigerweise auf dieser Seite Halt gemacht hatte und, wie in dem Weilschen Fall, prälaryngeal auf die andere Seite gelangt war, woselbst sie, den Fascien- und Muskelspalten folgend, mit der bekannten unheimlichen Raschheit ins Mediastinum vorgedrungen war. Bei der Operation zeigte sich daher das zuerst in Angriff genommene, vermeintlich freie, rechtseitige Mediastinum bereits tief und unabsehbar weit in den Brustraum hinab eitrig infiltriert, das linkseitige dagegen ganz frei. Die Autopsie ergab, daß die Erkrankung weit über den Punkt aussichtsreichen Eingreifens hinaus vorgeschritten war. Es ist nun von der größten Wichtigkeit, daß dieser richtige Zeitpunkt, wofern der Pat. rechtzeitig in ärztliche Behandlung kommt, nicht verpaßt wird, also mit dem verderblichen Zuwarten und konservativer Behandlung nicht die kostbarste Zeit verloren wird. Und daher ist auch die richtige Diagnose und Prognose von seiten der Spezialisten, die ja wohl zumeist diese Fälle zu sehen bekommen, von geradezu lebensrettender Bedeutung. Die ersten Anzeichen, daß der Prozeß Neigung hat, in die Tiefe, über das Kehlkopfniveau hinauszugehen, müssen als Indikation zur Operation genügen, die, als Eingriff an sich, ungefährlich, einen Todgeweihten vielleicht noch in letzter Minute retten kann.

IX. Dr. Kofler: **Sklerom der Nase.**

Ich erlaube mir, eine Pat. mit Sklerom der Nase und des Larynx aus zweierlei Gründen vorzustellen: erstens, weil es sich um eine eigentümliche, seltener vorkommende Form des Nasenskleroms handelt — bohnengroße Infiltrationsknollen der vordersten obersten Partie des infiltrierten Septum cartilagineum beiderseits symmetrisch aufsitzend —, zweitens, weil die Pat. einer neuen Behandlung, nämlich intravenösen Injektionen von **Cantharidyläthylendiaminaurocyanid,** unterzogen wird. Das Mittel wurde von Prof. Spieß in Frankfurt bisher mit gutem Erfolg gegen Tuberkulose der Luftwege angewendet und wird selbstverständlich noch weiter nach dieser Richtung auch an unserer Klinik ausprobiert werden. In einem schweren Fall von Sklerom, der von demselben Autor auf diese Weise behandelt wurde und nach der Behandlung sich bei uns wieder vorgestellt hat, war der Erfolg ein ganz vorzüglicher. Die Injektionen werden zirka zweimal wöchentlich verabreicht. Obwohl die Behandlung bei Berücksichtigung der vorgeschriebenen Kautelen eine völlig ungefährliche ist, darf sie aber dennoch nicht ambulatorisch durchgeführt werden. Ich werde mir erlauben, die Pat. nach Abschluß dieser Behandlung

Digitized by Google
Original from UNIVERSITY OF CALIFORNIA
Generated on 2019-10-24 14:48 GMT / http://hdl.handle.net/2027/uc1.b3252762
Public Domain in the United States, Google-digitized / http://www.hathitrust.org/access_use#pd-us-google

wieder vorzustellen; unterdessen ist sie von jeder anderen Behandlung ausgeschaltet.

Sitzung vom 6. Mai 1914.

(Offizielles Protokoll.)

Vorsitzender: Hofrat Chiari.
Schriftführer: Dr. Schlemmer.

Der Vorsitzende begrüßt Herrn Dr. Massa (Argentinien) als Gast.

I. Prof. Dr. M. Hajek: **Folliculärcyste des rechten Oberkiefers. Operation. Heilung.**

Das 13jährige Mädchen, welches ich Ihnen hier vorstelle, kam in der zweiten Hälfte des Monates Februar in meine Ambulanz. Die Mutter erzählte, daß ihr Gesicht in den letzten Monaten stark angeschwollen sei, das Kind im übrigen keine Schmerzen habe. Tatsächlich war bei dem Kind, wie die damals aufgenommene Photographie zeigt, eine hochgradige Schwellung der rechten Wange vorhanden. Die Untersuchung zeigte nebst starker Hervorwölbung der Facies canina auch eine solche des harten Gaumens, ebenso war eine charakteristische Vorwölbung am Nasenboden und im unteren Nasengang vorhanden (Gerberscher Wulst). Einzelne Stellen der vorgewölbten Facies canina und des harten Gaumens zeigten leichte Fluktuation, am harten Gaumen war überdies der Knochen an einer Stelle resorbiert und nur durch eine Membran verschlossen. Das Gebiß des rechten Oberkiefers zeigte große Unregelmäßigkeiten. Während nach Angabe der Mutter die erste Dentition tadellos war, zeigte die zweite Dentition große Defekte. Der erste mediale Schneidezahn ist ganz schräg in den Oberkiefer implantiert, während der zweite Schneidezahn und der I. Prämolaris vollkommen fehlen. Diese sind bisher nicht zum Durchbruch gekommen. Es lag also allem Anscheine nach eine sogenannte **Folliculärcyste** des rechten Oberkiefers vor, jene Art von Cystenbildung, welche man auf eine Störung der Dentition und auf überzählige Zahnkeime nach Magiot zurückführt. Eine Röntgenaufnahme bestätigte die Annahme der vorhandenen Cystenbildung, ließ jedoch nicht retinierte Zähne erkennen.

Ich habe die Operation in Lokalanästhesie (1%iges Novocain) ausgeführt. Die Operation bestätigte das Vorhandensein einer Folliculärcyste. Die Innenwand war mit einer recht dicken Membran ausgekleidet, welche, wie die nachträgliche histologische Untersuchung ergeben hat, mit geschichtetem Plattenepithel bekleidet war. Auch die 2 im Oberkiefer fehlenden Zähne fanden sich in der Höhle vor, wie es diese von mir hier während der Operation aufgenommene Skizze zeigt.

Der zweite fehlende Schneidezahn befand sich an der inneren oberen Ecke, nahe dem Orbitalfortsatz des Oberkiefers, während der I. Prämolaris sich außen und oben in der Cyste vorfand. Beide Zähne waren vollkommen gesund und steckten, wie dies bei dieser Art Cysten regelmäßig beobachtet wird, mit der Wurzel in der Cystenmembran und ragten mit der Krone frei in den Cystenraum hinein. Ich entfernte nur den sehr stark aufgelockerten Teil der Cystenmembran, welcher in dem ausgehöhlten Gaumenfortsatz des Oberkiefers sich befand, machte schließlich eine große Kommunikation durch den unteren Nasengang in die Nasenhöhle hinein, wie wir dies

Generated on 2019-10-24 14:48 GMT / http://hdl.handle.net/2027/uc1.b3252762
Public Domain in the United States, Google-digitized / http://www.hathitrust.org/access_use#pd-us-google
Digitized by Google
Original from UNIVERSITY OF CALIFORNIA

bei der Luc-Caldwellschen Operation zu tun gewohnt sind. Der Fall heilte anstandslos in kurzer Zeit.

Die Entstehung dieser folliculären Cysten ist durchaus nicht klar. Wenn man den bei der Operation vorgefundenen Befund vorurteilsfrei betrachtet, so macht es den Eindruck, daß die Entwicklung der Cyste die Dislokation der Zähne bedingt hat, und nicht umgekehrt, wie man dies anzunehmen gewohnt ist. Jedenfalls kann die Cystenbildung durch die unregelmäßige Dentition allein nicht erklärt werden.

II. Dr. Friedrich Neumann:

1. **Aphonie seit 20 Jahren. Paraffininjektion in das Stimmband. Heilung.**

Meine Herren! Ich stelle Ihnen hier eine Patientin vor, die im November 1912 die Klinik meines Chefs, Herrn Hofrats Chiari, aufsuchte. Die Patintin war damals total aphonisch. Sie gibt an, daß sie in ihrem vierten Jahre eine Diphtherie überstand und seit dieser Zeit stimmlos sei; jetzt ist die Pat. 25 Jahre. Die Laryngoskopie ergab damals, daß an Stelle des linken Stimm- und Taschenbandes eine flache Narbe der seitlichen Larynxwand auflag. Vom November 1912 bis Januar 1913 habe ich mit Paraffin von 42° Schmelzpunkt 5 Injektionen unter diese Narbe gemacht, so daß das gut bewegliche rechte Stimmband jetzt ein Widerlager findet und den Larynx abschließen kann. Meine Herren, Sie hören, daß die Pat., die 21 Jahre aphonisch war, jetzt mit lauter, wenn auch etwas heiserer Stimme sprechen kann. Die Pat. zählt. Der Erfolg besteht jetzt 15 Monate, man kann annehmen, daß er auch dauernd bestehen bleibt.

Diskussion.

Dr. Kofler: Ich kann ebenfalls über ein sehr günstiges Resultat einer Paraffininjektion in die linke Stimmlippe berichten bei einer Pat., welche infolge hochgradigster Atrophie der Stimmlippe nach Recurrenslähmung lange Zeit ganz aphonisch gewesen war. Die Injektion war allerdings schwierig, weil ich Paraffin von höherem Schmelzpunkte (54°) verwendete, welches durch die lange, gebogene Injektionsnadel schwer durchzutreiben war. Es trat bald danach eine stärkere Reaktion auf, welche jedoch nach wenigen Tagen wieder abgelaufen war. Vor kurzem sah ich die Pat. wieder und konnte folgenden Befund erheben: Knapp unterhalb der linken Stimmlippe ist ein walzenförmiger, intensiv gelber Wulst zu sehen, der beim Phonieren vollständig mit der rechten Stimmlippe abschließt und dieserart eine gute Stimmbildung ermöglicht. Dieser Wulst ist durch Paraffin erzeugt, welches unter die Schleimhaut ausgetreten war, und hat das Aussehen eines reifen Abscesses oder einer über einen Knorpel straff gespannten Schleimhaut. Es dürfte sich aus technischen Gründen empfehlen, fürderhin nur Paraffin von niedrigerem Schmelpunkte (42°) zur Injektion in die Stimmlippen zu verwenden. Die Injektion wurde vor einem halben Jahre auf indirektem Wege mit der von mir angegebenen, an der Klinik gebräuchlichen Paraffinspritze ausgeführt.

2. M. H.! Hier stelle ich Ihnen einen jungen Mann vor, der an einem **Angiofibrom des Nasopharynx** litt. Im Dezember 1913 wurde er bereits an unserer Klinik durch die linke Kieferhöhle und Nasenseite hindurch operiert, Sie sehen jetzt noch die per primam verheilte Operationsnarbe.

Wie sich zeigte, war diese Operation noch eine ungenügende; von der rechten Rosenmüllerschen Grube her entwickelte sich ein Rezidiv, welches

Digitized by Google
Original from UNIVERSITY OF CALIFORNIA
Generated on 2019-10-24 14:48 GMT / http://hdl.handle.net/2027/uc1.b3252762
Public Domain in the United States, Google-digitized / http://www.hathitrust.org/access_use#pd-us-google

bald wieder den Nasenrachenraum ausfüllte. Am 6. IV. 1913 habe ich nun den Unterkiefer auf der linken Seite hinter dem letzten Molar gespalten und einen sehr guten Zugang dadurch zum Epipharynx geschaffen, man konnte alle Teile des Epipharynx sehen, ja sogar auch in die Choanen hineinsehen, der Eingriff wurde nach Unterbindung der linken Carotis externa in Narkose ausgeführt. Wie Sie sehen, ist der Unterkiefer bereits konsolidiert und der Pat., der gut spricht und ißt, wird dieser Tage geheilt entlassen.

Diskussion.

Prof. Dr. M. Hajek: Meine Erfahrungen hinsichtlich der Dauerheilung von Oberkieferkarzinomen sind sehr schlecht. Es wäre interessant zu erfahren, wie es sich auf der Klinik mit den Dauerresultaten verhält. Die von Dr. Neumann erörterte Methode ist nicht die von Denker, da dieser gerade den äußeren Schnitt perhorresziert und den ganzen Vorteil seiner Methode darin erblickt, daß der äußere Schnitt überflüssig ist.

Doz. Dr. Marschik: Wie ich und mein Korreferent Prof. Gh. Ferreri auf dem vorjährigen Londoner internationalen Kongreß hervorgehoben haben, ist die Prognose der malignen Nasengeschwülste überhaupt und auch der leichter zugänglichen Oberkiefertumoren im besonderen trotz aller Fortschritte der neueren Chirurgie noch immer eine verzweifelt schlechte. Auch die Erfahrungen unserer Klinik sind nicht besser. Nur einige wenige Fälle von Oberkieferresektionen sind bisher rezidivfrei geblieben.

III. Dr. Adalbert Heindl:

1. 2 Fälle von Syphilis der Stirnhöhle.

Heindl erinnert, daß er in der Festschrift zum 60. Geburtstag des Hofrates Chiari — Monatsschrift für Ohrenheilkunde und Laryngo-Rhinologie — 10 Fälle von Syphilis der Stirnhöhlen und des Stirnbeines beschrieben hat. Seitdem hatte er Gelegenheit, 2 weitere Fälle zu beobachten, darunter eine 53jährige Frau, welche ihm mit der Diagnose **„Stirnhöhlenempyem"** zugesendet wurde und die er nun vorstellt. Seit einem halben Jahre an linkseitigen Gesichtsneuralgien und quälendem, abends sich steigerndem Kopfschmerz, mit Schlaflosigkeit, brüllendem Husten, Herzklopfen, Schwächezuständen und Ohnmachten kombinierten Atembeschwerden leidend, kam Pat. in halbsterbendem Zustande in die Behandlung. Sie war bisher trotz einer zunehmenden Auftreibung des Stirnbeines und einer solchen des Sternums auf Basedow behandelt worden, während es sich um eine schwere Lues des Schädels (Stirnbein und Cerebrum), auch des Sternums und des Herzens (Mediastinums) handelte.

Nach Einleitung der spezifischen Kur und Unterstützung derselben durch Digalen und Roborantien blüht Pat. auf, nimmt 8 *kg* zu und wird heiter und agil. Sie ist auch noch betreffs ihrer Erkrankung in mehrfacher Hinsicht interessant.

2. Derselbe stellt einen Fall **einer angeborenen linkseitigen Choanalatresie** vor, welche bis auf eine nadelstichfeine Öffnung total ist. Pat. kam wegen einer rechtseitigen Dakryocystitis und Kieferhöhleneiterung in Behandlung. Photographische Aufnahmen davon, mittelst des Zaufal-Kahler-Leiterschen Pharyngoskops angefertigt, werden zur Ansicht gezeigt.

3. Oesophagusfremdkörper. Extraktion. Heilung.

Heindl demonstriert ein nahezu 4 *cm* langes, spitzbistouriartiges Rippenknochenstück, das 3 Tage bereits in einem ödematös verschwollenen Oeso-

Digitized by Google
Original from UNIVERSITY OF CALIFORNIA
Generated on 2019-10-24 14:48 GMT / http://hdl.handle.net/2027/uc1.b3252762
Public Domain in the United States, Google-digitized / http://www.hathitrust.org/access_use#pd-us-google

phagus — 25 *cm* von der Zahnreihe — verkeilt war. Nachdem bei wiederholten Extraktionsversuchen nach aufwärts ein etwa 2 *cm* langes Stück abgebrochen war, gelang es doch, den Knochen nach abwärts durch Drehungen frei zu bekommen. Die Spitze steckte nach rückwärts gegen die Wirbelsäule fest und als auch, um diese frei zu bekommen und den Knochen in das Oesophagoskop nach seiner Längsachse einzustellen, der Knochen wiederholt freigegeben und in anderer Richtung gefaßt werden mußte, entglitt er der Pinzette und entwich in den Magen, da am sitzenden Pat. gearbeitet wurde. Nach entsprechender Diät ging dieses Stück am nächsten Morgen per vias naturales ab. Pat. geht es gut.

Diskussion.

Prof. Dr. M. Hajek: Das Stirnbein zeigt überhaupt große Disposition für die Ablagerung tertiär syphilitischer Produkte und ist differentialdiagnostisch gegenüber den sekundären Knochenveränderungen nach Empyem der Stirnhöhle von Wichtigkeit. Durchbrechende Gummen in die Stirnhöhle sind schon mit durchbrechenden Empyemen verwechselt worden.

IV. Prof. Fein stellt den Mann vor, den er wegen eines nußgroßen **Hämangioms der rechten Tonsille** schon in der Dezembersitzung demonstriert hatte. Die Geschwulst ist nach sechsmaliger Radiumbestrahlung fast vollständig geschwunden, und nur diejenigen Teile des Tumors, die nicht bestrahlt worden waren, sind unverändert geblieben. Subjektive Beschwerden bestehen überhaupt nicht mehr. Die Radiumbehandlung hatte hier einen glänzenden Erfolg, der um so bemerkenswerter ist, als es sich einerseits um eine inoperable, andrerseits um eine benigne Neubildung gehandelt hat und anzunehmen ist, daß kaum ein Nachwachsen der Geschwulst eintreten wird.

V. Doz. Dr. Emil Glas demonstriert Photographien zweier Fälle von **retronasaler, membranöser Atresie,** welche mit dem Leiter-Hayschen Apparat aufgenommen wurden (Kahlers Modifikation). Gleichzeitig stellt er den einen der beiden Fälle nach der Operation vor und beschreibt die Technik derselben. Nach Cocain-Adrenalisierung der choanalen Partie wurden mit tenotomartigen Messerchen Inzisionen in die Membran vom Löchelchen aus gemacht und im Anschluß daran mit Conchotom und Hajekschen Stanzen die Membran entfernt. Derzeit ist der Erfolg ein sehr guter; wenn nötig, muß dann später an eine chronische Dilatation geschritten werden.

VI. Dr. Hutter stellt aus der Ambulanz Prof. Hajeks folgende drei Fälle vor:

1. einen Pat., bei dem **rechterseits Verengung des sogenannten inneren Nasenloches bestand,** das an der Grenze zwischen Vorhof und eigentlichem Schleimhautteil der Nase gelegen und durch die Plica vestibularis nach außen begrenzt ist. Als Plica vestibularis wurde von Zuckerkandl eine sagittal gestellte Leiste beschrieben, die durch Vorspringen des unteren Randes der Cartilago triangularis gebildet wird. Ragt nun dieser Knorpelteil stärker medianwärts vor, so kommt es, wie im vorgestellten Falle, zu einer Stenose. Grünwald hat diese immerhin seltenen Stenosen jüngst genauer beschrieben und unterscheidet nebst der Plica ein mehr medial verlaufendes und frontal gestelltes Limen vestibulare als hauptsächlich verengende Falte; dies war auch hier der Fall und sekundär kam eine Einengung des rechten Vestibulums und des äußeren Nasenloches zustande, indem der rechte Nasenflügel konstant die Stellung wie bei inspiratorischer An-

Digitized by Google
Original from UNIVERSITY OF CALIFORNIA
Generated on 2019-10-24 14:48 GMT / http://hdl.handle.net/2027/uc1.b3252762
Public Domain in the United States, Google-digitized / http://www.hathitrust.org/access_use#pd-us-google

saugung annahm. (Demonstration einer Photographie, an der dies auch physiognomisch zum Ausdruck kommt.)

Die Korrektur dieses Atmungshindernisses war ziemlich einfach: Nach dem Vorgange Grünwalds wurde auf die größtenteils frontal verlaufende Falte ein bis zum Knorpel gehender Schnitt geführt, daran anschließend am Septum die Falte in sagittaler Richtung durchschnitten. Nun wurde die Haut (Vestibularüberzug) von Knorpel und Mucosa abgelöst und letztere beiden, so hoch und breit sie die Stenose bedingten, exzidiert, hierauf die Schleimhaut an die Haut des Vestibulums durch eine Naht herangezogen; der Rest wurde der Heilung per granulationem überlassen, weshalb auch Tamponade durch mehrere Tage sich als nötig erwies. Sofort nach der Exzision des Knorpels kehrte der Nasenflügel wieder in die normale Stellung zurück, und damit war sowohl die Behebung der Stenose als auch der kleinen Entstellung gegeben.

2. An dem zweiten Patienten läßt sich die günstige Wirkung erkennen, die wir **mit der kaustischen Behandlung** mitunter **bei der Larynxtuberkulose** zu erzielen vermögen, ohne daß hier — bei der Kürze der Beobachtungszeit — von einer definitiven Heilung gesprochen werden soll. Als wichtigstes sei auf die Wiederherstellung der Stimmfunktion hingewiesen. Bei dem seit Oktober 1912 in Behandlung stehenden, Januar 1913 bereits total aphonischen Pat. kam es zur Infiltration des rechten Stimmbandes und sukzessive zur Ulceration desselben der ganzen Länge nach, vorübergehend auch zu umschriebener Erosion der Epiglottis. Nach fünfmaliger energischer Kauterisation der erkrankten Partien, das letztemal im November 1913 vorgenommen, sehen Sie nun ein vernarbtes Stimmband, das sich nur durch leichte Auflockerung von einem normalen unterscheidet, und hören Pat. mit gut tönender, wenn auch etwas heiserer Stimme sprechen. Es zeigt auch dieser Fall, daß es trotz energischer Behandlung der Stimmbänder zu einer Art Regeneration derselben kommen kann, wofern nur die vollständige Zerstörung der erkrankten Partien gelingt.

3. Bei einem dritten Falle handelt es sich um eine **tuberkulöse Affektion der Zunge,** die sich in der Form **knotiger Infiltration sowie oberflächlicher Ulcerationen in der Gegend der Zungenspitze** präsentiert. Die Diagnose stützt sich auf den mikroskopischen Befund einer Probeexzision, der Granulationsgewebe mit Riesenzellen, epitheloiden Zellen etc. nachwies (Tuberkelbacillen fanden sich allerdings nicht) sowie auf den zweimaligen negativen Wassermann und die negative Luesanamnese. Ein Teil der jetzt bestehenden Infiltration sowie eine große Erosion auf der Oberseite der Zungenspitze sind auf die Radiumbestrahlung zu beziehen, die an der damals noch fraglichen Affektion wegen Tumorverdachtes an der Klinik Riehl in einer Sitzung vorgenommen wurde. Ob es sich hier um primäre Erkrankung an Tuberkulose handelt, läßt sich nicht entscheiden, da ein leichter, aber suspekter Katarrh der rechten Lungenspitze konstatiert wurde.

VII. Dr. Fritz Schlemmer: **1. Sarcoma epipharyngis. Drüsenausräumung.**

Meine Herren! Die 53jährige Pat. kam Ende März an unsere Klinik und gab an, vor zirka 4 Monaten zum erstenmal an Schlingbeschwerden erkrankt zu sein, während sie etwa $^1/_2$ Jahr lang immer größer werdende Drüsenschwellungen am Hals bemerkt. Bei der ersten Untersuchung fanden sich beiderseits, bis in Clavicularhöhe reichend, große, derbe Drüsentumoren, die die Trachea stark komprimierten.

Digitized by Google
Original from UNIVERSITY OF CALIFORNIA
Generated on 2019-10-24 14:48 GMT / http://hdl.handle.net/2027/uc1.b3252762
Public Domain in the United States, Google-digitized / http://www.hathitrust.org/access_use#pd-us-google

Bei geöffnetem Munde sah man hinter der Uvula, links vom Epipharynx herabhängend, einen kleinhöckerigen, an der Oberfläche ulcerierten Tumor, der den weichen Gaumen nach vorn abdrängte. Postrhinoskopisch war die linke Choane verschlossen und schien der Tumor von der linken lateralen Pharynxwand auszugehen.

Am 30. III habe ich statt zu tracheotomieren in lokaler Anästhesie die Drüsen beiderseits ausgeräumt, wobei es notwendig war, links die Uvula jug. interna in ihrem ganzen Verlaufe zu resezieren. Auf dieser Seite wurde auch wegen der später projektierten Radikaloperation die Arteria carot. externa ligiert.

Rechts konnte die tiefe Halsvene geschont werden.

Am fünften Tage nach der Drüsenausräumung mußte infolge eines collateralen Ödems im Hypopharynx — bei der Operation hatte ich beiderseits in allernächster Nähe der Pharynxkonstriktoren zu tun — dringlich tracheotomiert werden. Die Kanüle wurde bereits 4 Tage später wieder entfernt.

Während der Rekonvaleszenz kam es zu einem umfangreichen Hauterysipel am Hals, nach welchem, wie das schon recht oft beschrieben wurde, der Epipharynxtumor allmählich vollkommen verschwand.

Seiner histologischen Beschaffenheit nach handelte es sich um ein „großzelliges Rundzellensarkom, zum Teil von alveolärem Bau“ (Prof. Stoerk), welcher Befund sich auch in den Drüsen wiederholte.

Die Pat. blieb nun längere Zeit völlig rezidivfrei, bis am 26. IV. wiederum an der linken lateralen Epipharynxwand eine mäßige Vorwölbung sichtbar wurde, die nun rasch bis zur heutigen Größe anwuchs.

Da die Pat. jetzt gänzlich ohne Beschwerden ist, kann sie sich derzeit zu einem operativen Eingriff nicht entschließen und soll versucht werden, die Geschwulst mit Radium zu behandeln.

2. Perichondritis universalis traumatica laryngis nach Oesophagusverätzung. Totalexstirpation des Larynx mit querer Resektion des Hypopharynx. Heilung.

Die junge Frau, die Sie hier sehen, kam am 26. III. l. J. zu uns. Es fiel sofort die ganz atypische hohe Lage der Luftröhrenfistel auf, weshalb gleich eine untere Tracheotomie gemacht wurde.

Die Laryngoskopie zeigte, daß die Kanüle zwischen den Taschenbändern steckte und daß eine diffuse Schwellung der Aryknorpel, der Taschenbänder sowie der Schleimhaut der Sinus piriformis bestand. Die Stimmbänder wurden nicht gesehen.

Es sei daher jetzt aus der Anamnese ergänzt, daß die Pat. Mitte Februar 1914 von ihrem Gatten mit Vitriol im Gesicht begossen wurde und daß dabei offenbar eine gewisse Menge der ätzenden Flüssigkeit in den Hypopharynx beziehungsweise bis zum Oesophagusmund gelangte.

Die unmittelbare Folge des Attentates war ein akutes Ödem des Larynxeinganges, das eine dringliche „Tracheotomie“ erheischte. Sie wurde in Rußland vorgenommen.

Beim Verbandwechsel zeigte sich nun stets ein recht bemerkenswerter Befund: Wenn die Pat. schluckte, kam aus der oberen, in Rußland angelegten Fistel Speichel neben dickem Eiter zum Vorschein. Der Larynx war von außen diffus druckempfindlich.

Unter der Annahme einer mehr weniger umfangreichen Sequestrierung der Kehlkopfknorpel versuchte ich am 31. III. durch eine Thyreotomie (Sequestrotomie) das Leiden zu beheben. Lokalanästhesie.

Digitized by Google
Original from UNIVERSITY OF CALIFORNIA
Generated on 2019-10-24 14:48 GMT / http://hdl.handle.net/2027/uc1.b3252762
Public Domain in the United States, Google-digitized / http://www.hathitrust.org/access_use#pd-us-google

Durch ein derbes Schwielengewebe kam ich in eine von schwammigen Granulationen und Eiter ausgefüllte Höhle, die sich nach einiger Orientierung als das Larynxinnere entpuppte. Von den Stimmbändern war nichts mehr, von den Taschenbändern nur mehr Reste vorhanden. Die stark angeschwollenen Aryknorpel und die Plica interarytaenoidea gestatteten die Orientierung. Im übrigen war das Larynxinnere eine einzige Geschwürsfläche, in die hinein es von mehreren Stellen eiterte.

Entfernung der Ringknorpel- und Teile der rechten Schildknorpelplatte als Sequester.

Nach entsprechender Schnittverlängerung nach oben konnte ich den Larynx etwas vorziehen und den Hypopharynx beziehungsweise Oesophaguseingang inspizieren. Ich fand diese Partie schwer verändert, indem die Schleimhaut größtenteils fehlte und die Muscularis derart verschwollen und entzündet war, daß es nur mit großer Vorsicht und Zartheit gelang, den richtigen Weg in den Oesophagus zu finden. Überdies zeigte sich eine Perforation an der Larynxhinter- beziehungsweise Oesophagusvorderwand, durch die beim Schlingen der eingangs erwähnte Durchtritt von Speichel erfolgen konnte. Unter solchen Umständen war natürlich der weitere Gang der Operation gegeben, den ich auch in der typischen Weise durchführte.

Es mußte wegen universeller Perichondritis traumatica laryngis und wegen schwerer Verletzung des Hypopharynx die totale Entfernung des Larynx mit querer Resektion des Pharynx vorgenommen werden, wie wenn es sich um ein malignes Neoplasma gehandelt hätte.

Die obere Öffnung, die Sie sehen, führt direkt in das Cavum oris, die untere in den Oesophagus. Die dazwischen liegende, 3 Querfinger breite Hautbrücke wird später, wenn die Speiseröhrenplastik gemacht sein wird, die Oesophagushinterwand sein.

3. Lokale Amyloidose der Schleimhaut der oberen Luftwege.

Endlich zeige ich Ihnen, meine Herren, einen 22jährigen Pat., der erst vor 2 Tagen die Klinik aufsuchte, weil er seit zirka einer Woche beim Schlingen heftige Schmerzen verspürte und das Gefühl von Wundsein im Halse habe.

Die Untersuchung zeigt an der Zungenoberfläche, etwa am Übergang vom mittleren ins hintere Zungendrittel, einen unregelmäßig gestalteten, etwa zehnhellerstückgroßen Substanzverlust. Die Ränder desselben sind mäßig verdickt und gerötet, der Boden des Defekts ist schmierig belegt.

Die Zunge fühlt sich in toto sehr derb an und kann nicht gut vorgestreckt werden.

An beiden vorderen und hinteren Gaumenbogen sowie auch an der frei vorspringenden Tonsillaroberfläche finden sich punktförmige, bis stecknadelkopfgroße, weißliche Infiltrate, die das Oberflächenepithel leicht vorwölben, so daß die Stellen etwa ein granuliertes Aussehen haben. Ähnliche Befunde lassen sich auch an der Epiglottis und im Larynx erheben. Die derbe Infiltration der Zunge sowie das Geschwür an ihrer Oberfläche haben zuerst den Gedanken an eine Leukämie nahegelegt, doch ergab das Blutbild ein ganz normales Aussehen. Fernerhin war der Wassermann negativ, wie auch die interne und Harnuntersuchung resultatlos verlief.

Die Probeexzision aus den auffälligen Stellen aus den Gaumenbogen ergab nun folgenden Befund (Prof. Stoerk):

Digitized by Google
Original from UNIVERSITY OF CALIFORNIA
Generated on 2019-10-24 14:48 GMT / http://hdl.handle.net/2027/uc1.b3252762
Public Domain in the United States, Google-digitized / http://www.hathitrust.org/access_use#pd-us-google

„Das Schnittpräparat in Hämalauneosinfärbung zeigt am Tonsillargewebe außer einer ausgeprägten lymphoiden Hyperplasie mit Bildung sehr zahlreicher Flemmingscher Keimzentra nichts auffallendes. Höchst auffällig erscheint aber eine Art Einlagerung zwischen Oberflächenepithel und adenoidem Gewebe derart, daß an mehreren Stellen das Epithel wie abgehoben erscheint durch eine fast strukturlose Masse, welche in Form flacher Hügel aufwärts ans Epithel meist unmittelbar anstößt oder von diesem, wie dies basal gegen das adenoide Gewebe zu der Fall ist, durch ein spärliches Bindegewebe getrennt wird.

Bei stärkerer Vergrößerung läßt sich in der scheinbar homogenen Masse die Andeutung einer Faserung erkennen. Die Masse umschließt auch mehrfach kleine Gefäßchen, und besonders ist zu erwähnen, daß am Rande dieser Masse vereinzelt freiliegende Gefäße zu sehen sind, deren strukturlos gequollene Wand das gleiche Aussehen zeigt, wie die subepitheliale, homogene Masse.

Nach dem morphologischen Verhalten kommen nur zwei Möglichkeiten in Betracht: amyloid oder hyalin. Nach den vorläufigen orientierenden spezifischen Färbungen scheint es sich um das erstere zu handeln und wäre demnach, wenn sich der Befund bei weiterer Untersuchung bestätigt, der Prozeß als „lokale Amyloidose der Schleimhaut“ zu bezeichnen.“

Selbstverständlich wird der Pat. noch eingehend untersucht werden und werde ich mir erlauben, in der nächsten Sitzung weiter über ihn zu berichten.

Diskussion.

Prof. Hajek: Ich möchte darüber Aufschluß haben, warum im ersten Falle die Drüsentumoren entfernt wurden und der primäre Tumor im Rachen belassen wurde. Wenn Pharynxcarcinome, welche schon Drüsenmetastasen hervorgerufen haben, schon im allgemeinen als inoperabel gelten, welchen Sinn soll es haben, den primären Tumor zu belassen?

Doz. Dr. Marschik: Bei den in letzter Zeit so häufig ausgeführten Drüsenexstirpationen am Hals, wobei nicht bloß die vergrößert befundenen Drüsen enukleiert werden, sondern das ganze, die sämtlichen Lymphwege enthaltende Zellgewebe bis an die innere Pharynxwand ausgeräumt wird, kommt es nach den Erfahrungen der Klinik Chiari regelmäßig zu einem mehr minder ausgesprochenen Ödem der angrenzenden Schleimhautpartien, also auch des Larynxeinganges. Schon bei einseitiger Ausräumung treten dabei leichte Stenosenerscheinungen auf, bei doppelseitiger Operation jedoch wird die Gefahr der Erstickung höchst imminent. Es ist dies sehr wichtig zu wissen, um im gegebenen Falle mit der Tracheotomie nicht zu spät zu kommen. Wir pflegen daher, was ich auch allgemein empfehlen möchte, die Drüsenausräumung in allen Fällen, in denen keine Tracheotomie angelegt wird oder angelegt werden soll, die Operation in zwei Sitzungen zu zerlegen. Da in derartigen Fällen es meistens nicht zu einer Eröffnung des Pharynx kommt und die Wunde daher aseptisch bleibt, ist die Heilung in wenigen Tagen zu erwarten und kann sofort die Operation der zweiten Seite angeschlossen werden.

Hofr. Chiari: Zur Anfrage des Herrn Prof. Hajek möchte ich bemerken, daß wir an der Klinik auch solche Fälle von Neubildungen des Nasenrachenraumes operieren, welche durchschnittlich bis jetzt von den Chirurgen als inoperabel zurückgewiesen wurden. Radikal sind ja wirklich solche Fälle

Generated on 2019-10-24 14:48 GMT / http://hdl.handle.net/2027/uc1.b3252762
Public Domain in the United States, Google-digitized / http://www.hathitrust.org/access_use#pd-us-google
Digitized by Google
Original from UNIVERSITY OF CALIFORNIA

nicht zu operieren, aber wir haben folgenden Vorgang eingeschlagen. Zunächst werden die Drüsen am Halse entfernt, um die Weiterverbreitung auf dem Wege der Lymphbahnen hintanzuhalten, dann wird der auf diese Weise förmlich lokalisierte Tumor des Nasenrachens so weit als möglich exstirpiert und hierauf Radium eingelegt. Dadurch haben wir in mehreren Fällen insofern gute Resultate erzielt, als sich die Patienten viel besser, auch durch längere Zeit, befanden.

Schlemmer (Schlußwort): Herr Prof. Hajek dürfte überhört haben, daß ich von Haus aus die Absicht hatte, zweizeitig zu operieren, denn ich erwähnte, daß ich linkerseits wegen der für später projektierten Radikaloperation die Art. carotis ext. ligierte. Wie ich weiterhin hervorhob, wäre die Pat. wegen Trachealkompression zu tracheotomieren gewesen, und habe ich statt dessen beiderseits die Drüsen entfernt.

Sie sehen, meine Herren, die Frau auch jetzt ohne Kanüle und dürfte ihr sicherlich ihr jetziger Zustand lieber sein, als wenn sie mit ihren Drüsentumoren in tracheotomiertem Zustande hätte die Klinik verlassen müssen. Der Frau geht es jetzt nur zu gut, denn sie verweigert die noch notwendige Operation, d. i. die Entfernung des primären Epipharynxtumors. Weiterhin möchte ich nach den Erfahrungen der Klinik Chiari hervorheben, daß Pharynxcarcinome — weil sie Drüsenmetastasen haben — durchaus nicht inoperabel sind. Überhaupt hatten fast alle malignen Tumoren der oberen Luft- und Speisewege, die wir hier zu beobachten und operieren Gelegenheit hatten, größere oder kleinere metastatische Drüsentumoren und waren dieselben kaum einmal als Kontraindikation zur Operation aufgefaßt worden.

Ich hoffe noch immer, daß diese Frau einsehen wird, daß die Radikaloperation bei ihr unbedingt nötig ist und werde mir dann erlauben, Ihnen die Pat. in einer späteren Sitzung wieder vorzuführen.

VIII. Prof. Chiari: **Rhinolith. Extraktion. Heilung.**

Chiari demonstriert eine Pat., welche seit 10 Jahren an äußerst üblem Geruch aus der rechten Nase, seit 6 Jahren an Verstopfung derselben litt. Das rechte Vestibulum war entzündlich infiltriert und wies eine tiefe Rhagade auf. Am Nasenboden rechts waren viele Granulationen zu sehen, welche den Einblick in die weiter hinten gelegenen Nasenpartien verwehrten. Nach Adrenalinisierung sah man daselbst einen schweren Gegenstand und konnte mit der Sonde einen rauhen, harten, etwas beweglichen Körper fühlen. Das Röntgenbild zeigte deutlich einen durch einen harten Körper bedingten Schatten am Nasenboden rechts. Man konnte nun vor einigen Tagen einen typischen Rhinolithen aus der rechten Nase entfernen. Pat. selbst schneuzte die folgenden 3 Tage noch einige sehr kleine Stückchen desselben aus. Jetzt ist die Nase für die Atmung frei und auch schon die hintere Wand des Epipharynx von vorne gut zu sehen.

IX. Dr. Pöllhofer: **Ballontamponade des Epipharynx.**

Meine Herren! Zwei Fälle heftiger Blutung, die mir letzter Zeit nach der Operation adenoider Vegetationen vorkamen, brachten mich auf die Idee der Ballontamponade des Nasenrachenraums. Der erste Fall war ein 17jähriger Mann, der $^1/_2$ Stunde post op. heftig zu bluten anfing und wohl an leichter Hämophilie litt. Wenigstens erfuhr ich, daß Prof. Hajek seinen Vater, den er wegen eines Nasenpolypen operierte, 8 Tage tamponiert ließ, „da er ihm sonst verblute“. Ein zweiter Fall, bei dem die Tamponade mittelst der Bellocqschen Röhre

Digitized by Google
Original from UNIVERSITY OF CALIFORNIA
Generated on 2019-10-24 14:48 GMT / http://hdl.handle.net/2027/uc1.b3252762
Public Domain in the United States, Google-digitized / http://www.hathitrust.org/access_use#pd-us-google

wohl schwer ausführbar gewesen wäre, betraf ein 11jähriges Madchen, zu dem ich einige Stunden post op. wegen heftiger Blutung gerufen wurde. Da mir keine Assistenz zur Verfügung stand, die allein anwesende Mutter halb ohnmöchtig war und das Kind sich heftig sträubte, mußte ich von der Tamponade mittelst der Bellocqschen Röhre abstehen und mit großem Zeitverlust anders die Blutung stillen. Ich glaube, daß mein Ballontamponator in solchen Fällen leichter und rascher die Blutung im Nasenrachenraum stillen dürfte als die Bellocqade. Er besteht aus einem Gummirohr in der Dicke und Qualität eines dünnen Nélaton, der in einen kleinen Sack aus sehr dünnem und elastischem Gummi endet, der sich zu einem Ballon bis zur Größe einer Orange mittelst einer jeden größeren, gut funktionierenden Spritze aufblasen läßt.

Mir ist etwas derartiges bisher aus der Literatur nicht bekannt. Der vor vielen Jahren von Prof. Englisch angegebene Tamponator in Hantelform verschloß bloß den rückwärtigen Teil der Nase und die Choane. Er bildete einen kleinen, kaum nußgroßen Ballon im Nasenrachenraum, der denselben aber nicht, wie meiner, ausfüllte. Er war auch nicht als Tamponator des Nasenrachenraumes gedacht. Übrigens bewährte er sich nicht. Der Ballontamponator von Hanszel, der in der Festschrift unseres Präsidenten beschrieben ist und sich gut bewährt, ist bloß für die Nase bestimmt und geeignet. Die Einführung meines Tamponators ist leicht; er wird ca. 10 *cm* weit vorgeschoben, bis der Ballonteil die Choane passiert hat, und dann aufgeblasen.

Zur Konservierung hebe ich ihn in Glyzerin auf, dem ich zwecks Sterilisation Sublimatlösung (1‰) hinzufüge.

Ich glaube, daß dieser Tamponator auch bei der Entfernung stärker blutender Sarkome des Nasenrachenraumes gut verwertbar wäre. Wie der Hanszelsche Apparat dürfte er den Vorteil haben, durch Schonung der Thrombi bei seiner Entfernung eine neuerliche Blutung eher hintanzuhalten. Da ich, wie bereits gesagt, den Apparat erst gestern geliefert erhielt, kann ich über dessen praktische Brauchbarkeit noch nichts Bestimmtes sagen. Ich glaube, daß er noch verbesserungsfähig ist und erst die Erprobung in der Praxis ein objektives Urteil ermöglicht.

Diskussion.

Dr. Kofler: Was die Blutungen mehrere Tage nach der Adenotomie anlangt, habe ich 3 Fälle zu beobachten Gelegenheit gehabt; alle 3 Fälle begannen 7 Tage nach der Operation stark zu bluten. Es gibt dieser Umstand jedenfalls zu denken, weil es häufig genug vorkommt, daß operierte Kinder in häusliche Pflege entlassen werden, in Orte, wo oft der Arzt stundenweit wegwohnt. Es wäre Pflicht des Operateurs, wenn möglich, dafür zu sorgen, daß solche Fälle mindestens 10 Tage in ärztlicher Überwachung bleiben.

Chiari betont, daß der aufgeblasene Ballon nicht im Nasenrachenraume bleiben wird, weil man ja bekanntlich den Bellocqschen Tampon sehr fest an die Choanen heranziehen muß, damit er nicht in den Pharynx hinunterrutscht.

Pöllhofer: Wie beim Hanszelschen Apparat wird auch dieser durch eine Klemmschraube vor der Nase das Abgleiten nach unten verhindern.

Digitized by Google
Original from UNIVERSITY OF CALIFORNIA
Generated on 2019-10-24 14:48 GMT / http://hdl.handle.net/2027/uc1.b3252762
Public Domain in the United States, Google-digitized / http://www.hathitrust.org/access_use#pd-us-google

43. Kongreß der Deutschen Gesellschaft für Chirurgie, vom 15.—18. April 1914.

Berichterstatter: Prof. Dr. **M. Katzenstein** (Berlin).

(Schluß.)

Sitzung vom 18. April 1914.

Hr. Voelcker (Heidelberg): **Experimentelle Studien zur Ursache der postoperativen Thrombose und Embolie.**

Der Lungenembolie geht ein Prodromalstadium voraus, mit subjektiven Beschwerden und ansteigendem, sogenanntem Kletterpuls. Bei Sektionen findet man in der Tiefe der Wunde bräunliche verflüssigte Blutgerinnsel. Diese beiden Tatsachen, sowie der späte Eintritt der Embolien, 10 bis 20 Tage nach der Operation, brachte Vortr. auf den Gedanken, daß eine von den veränderten Coagulis ausgehende Giftwirkung die Ursache der Krankheit sei. Eine direkte Nachahmung der Bedingungen im Tierversuch führte zu keinem Resultat, wohl aber die einige Tage hindurch vorgenommene intravenöse Injektion kleiner Quantitäten autolysierten Blutes. In der Folge erkranken die Tiere unter Abmagerung und gehen etwa 20 Tage nach der letzten Injektion zugrunde. Bei der Sektion findet man im rechten Herzen weiße Thromben, auch im linken Herzen und in den Lungen öfters Thrombosen. All dies nur bei Verwendung von sterilem Blut. Voelcker glaubt daher, daß die Embolie beim Menschen eintritt, wenn Venen an der Operationsstelle mangelhaft unterbunden sind und zersetztes Blut durch sie in die Zirkulation gelangt. Daher die Häufigkeit der Thrombosen bei Beckenhochlagerung und die auffallende Seltenheit nach Massenligaturen.

Zu therapeutischen Folgerungen ist er noch nicht gelangt.

Hr. Philipowicz (Breslau): **Über Hämostase und aseptische Thrombose.**

Redner konnte Unterschiede in der hämostatischen Wirkung zwischen Muskel, Fascie, Netz und Coagulin nicht feststellen. Er zieht das Netz vor, weil es die stärkste Adhäsionskraft hat. Im Tierversuch sah er durch Auflagerung von Netz ohne Naht Blutungen aus der Leberkonvexität entstehen; Blutungen aus der Leberkonvexität, denen alle Kontrolltiere erlagen, wurden ausnahmslos überlebt. Er empfiehlt daher die Streifentamponade durch die lebende Tamponade einzuschränken. Zur Frage der postoperativen Thrombosen hebt er hervor, daß die im Anschluß an Seruminjektionen auftretenden Thrombosen zeigen, daß das Hinzutreten eines gerinnungsbeschleunigenden Faktors ausreicht, um Thrombosen zu bewirken, an Stellen, wo die Intima nicht ganz normal ist. Er erinnert an die bei Cholera auftretenden Thromben in den Wadenvenen und an die Minderwertigkeit der Gefäße der unteren Extremitäten im allgemeinen. Die postoperative Thrombose beruht auf 3 Faktoren: Minderwertigkeit des Venensystems, Resorption von Wundsekret, Minderwertigkeit des Kreislaufes.

Hr. Wohlgemuth (Berlin): **Eine neue Methode zur Stillung parenchymatöser Blutungen.**

Die Blutstillung durch organisches Gewebe ist eine Nothilfe und nicht durchaus sicher, weil es durch neue Blutung abgehoben wird. Besser ist das Coagulin von Kocher-Fonio, besonders für die Hämophilie, weniger geeignet für profuse Blutungen aus den Venen. Im allgemeinen ist es nicht das Fer-

Digitized by Google
Original from UNIVERSITY OF CALIFORNIA
Generated on 2019-10-24 14:48 GMT / http://hdl.handle.net/2027/uc1.b3252762
Public Domain in the United States, Google-digitized / http://www.hathitrust.org/access_use#pd-us-google

ment, das mangelt, sondern die physikalischen Bedingungen, die verbessert werden müsen. In dieser Hinsicht weist er nach, daß die Tamponade ideale Verhältnisse schafft. Ihr Nachteil besteht darin, daß der Tampon entfernt werden muß, was zu Nachblutungen führt. Man muß daher resorbierbare Tampons herstellen. Dies ist ihm in Gemeinschaft mit Jeger (Breslau) gelungen. Das Material wird aus frischem Schafdarm hergestellt, der in bestimmter Weise vorbehandelt wird. Keilexcisionen aus Nieren führten bei Anwendung dieses Hilfsmittels zu keiner Blutung; ebenso konnten profuse Blutungen aus Leberwunden und nach Milzverletzungen prompt gestillt werden. Das Material wird glatt resorbiert und nach einigen Wochen sieht man im mikroskopischen Präparat nur noch ein paar elastische Fasern.

Diskussion.

Hr. Jeger betont, daß er auch Blutungen aus der Carotis und dem Hirnsinus mit Hilfe des neuen Materials mühelos beherrschen konnte.

Hr. Hesse (Petersburg) hat die von ihm 1911 empfohlene freie Fascientransplantation zur Stillung von parenchymatösen Blutungen aus der Leber am Menschen in 22 Fällen angewandt, stets mit Erfolg. Darunter war eine handgroße Leberruptur, welche die Resektion fast des ganzen Netzes nötig machte. Dreimal wurde die Methode bei Milzruptur angewandt, besonders für die Bauchchirurgie besitzt sie die größten Vorzüge.

Hr. Kocher (Bern) ist schon lange überzeugt, daß Quetschungen einen großen Teil der postoperativen Thrombosen bewirken. Vor jeder Operation sucht er nach alten Thrombosen. Wenn Varicen bestehen, so macht er die Trendelenburgsche Unterbindung nebst multiplen Umstechungen. Er läßt früh aufstehen, um eine Verlangsamung des Blutstromes zu verhüteu. Zu der Ausarbeitung des Coagulins wurde Fonio geführt durch die Blutuntersuchung bei Basedow, der bekanntlich eine schlechte Blutgerinnung hat. Er empfiehlt das Coagulin für parenchymatöse und venöse Blutungen, z. B. bei Knochentransplantationen. Eine besondere Wichtigkeit liegt in der sicheren Vermeidung des Nachsickerns aus der Wunde. Daher kann man öfters die primäre Naht verwenden und bei Kropfoperationen z. B. auf die Drainage verzichten. Ein Tamponmaterial aus sterilisiertem Catgut hat vor nunmehr 25 Jahren Paulstedt bereitet, die Versuche sind aber nicht publiziert worden.

Ein Diskussionsredner betont, daß bei der postoperativen Thrombose die Drucksteigerung in der Vena maßgebend sei. Offenbar imbibiert sich die Venenwand mit Blut. Das Frühaufstehen ist eine zweischneidige Waffe. Wenn das Hindernis in der Venenzirkulation beseitigt wird, wirkt es günstig, sonst führt es zur Drucksteigerung und erst recht zur Thrombose.

H. König (Marburg) hat festgestellt, daß besonders bei der Verwendung von Fett im Bett der Transplantation sich Nekrose findet. Er verwendet zur Blutstillung aseptische Fremdkörperimplantation; besonders Schwamm, der aseptisch einheilt und schnell durchwachsen wird.

Hr. Albrecht (Wien) hat Knochenasche mit dem Gehalt von 2% an einer brenzkatechinartigen Substanz verwendet.

Hr. Perthes (Tübingen) rühmt für den gleichen Zweck als haltbares flüssiges Präparat den Schilddrüsenpreßsaft nach Schlossmann.

Hr. Körte (Berlin) benutzt zur Blutstillung aus dem Gallenblasenlager Netzstücke, ohne sie jedoch zu resezieren. Größere Gefäße würde er stets umstechen.

Digitized by Google
Original from UNIVERSITY OF CALIFORNIA
Generated on 2019-10-24 14:48 GMT / http://hdl.handle.net/2027/uc1.b3252762
Public Domain in the United States, Google-digitized / http://www.hathitrust.org/access_use#pd-us-google

Thrombosen und Embolien treten am häufigsten bei septischen Prozessen der Bauchhöhle auf. Von einer Erhöhung des Fußendes des Bettes hat er nichts Gutes gesehen, kann sich auch vom frühen Aufstehen nach Laparotomien nichts versprechen, da z. B. nach Mammaamputationen Embolien vorkommen.

Hr. Müller (Rostock): Die Statistik zeigt, daß das Frühaufstehen die Häufigkeit der Thrombosen nach Laparotomie erheblich herabgesetzt hat.

Hr. Friedrich (Königsberg): In einem aseptischen Wundgebiet kann es nicht zu einer Resorption von Material durch Venenwunden kommen. Für die Blutstillung aus parenchymatösen Organen der Bauchhöhle empfiehlt er die temporäre Hilusabklemmung, die Benutzung des zertrümmerten Gewebes als Tampon und die Kapselnaht. Seiner Meinung nach wird viel zu häufig exstirpiert. Als Ursprung von postoperativen Lungenembolien hat er wiederholt aseptische Thromben gefunden, die im Anschluß an die Menstruation im parauterinen Venensystem auftreten.

XVII. Internationaler medizinischer Kongreß in London, August 1913.

XV. Sektion, Rhino-Laryngologie.

Berichterstattung: Priv.-Doz. Dr. Marschik (Wien).

(Fortsetzung.)

F. Neumann (Wien): **Die Behandlung der Narbenstenosen des Oesophagus mit Radium.** Bericht über einen Fall von Laugenverätzung des Oesophagus.

Spricht zunächst über die sonst an der Klinik Chiaris übliche Behandlungsmethode der Narbenstenosen des Oesophagus, vor allem die Oesophagotomia interna, die mittelst des Lercheschen Instrumentariums ausgeführt wird. Die genauere Technik ist von Marschik 1913 in der Monatsschr. f. Ohrenheilkunde publiziert worden, welcher auch einen biegsamen mechanischen Dilatator angegeben hat. Weitere Behelfe zur Dilatation der Narbenstenosen sind das Fibrolysin und die Elektrolyse; letztere besonders hat sich sehr wirksam erwiesen. Was die Versuche mit Radium anbelangt, so berichtet Neumann über zwei Fälle: der eine wesentlich gebessert, der andere nur teilweise, da er noch eine tiefer sitzende Stenose hatte.

Ein interessanter Fall, den Neumann nun berichtet, zeigt, daß trotz scheinbaren Wohlbefindens manchmal nach einer Laugenverätzung des Oesophagus schwere Erscheinungen bestehen können, welche die Bougierung auch nach 6 Monaten noch immer gefährlich machen. Es handelt sich um ein 6jähriges Kind, in dem sich nach der Verätzung von selbst eine fausse route ausgebildet hatte. Dies hatte zu einem bis zum Zwerchfell reichenden Abceß geführt; von diesem kam es im Anschluß an eine Oesophagoskopie und dabei versuchte unblutige Dehnung der verätzten Stelle zu plötzlichem Durchbruch — Pneumothorax, Mediastinalemphysem, Exitus.

Diskussion.

Kubo (Japan) hat gute Erfolge mit seinen aus Zelluloid und Weichgummi angefertigten Bougies gehabt, die an mehreren Stellen sanduhrförmige

Generated on 2019-10-24 14:48 GMT / http://hdl.handle.net/2027/uc1.b3252762
Public Domain in the United States, Google-digitized / http://www.hathitrust.org/access_use#pd-us-google
Digitized by Google
Original from UNIVERSITY OF CALIFORNIA

Verdickungen von allmählich steigender Größe haben. Diese werden nach vorhergehender Gastrostomie verwendet. Er hat damit 2 Fälle geheilt, zwei gebessert. Blinde Sondierung ist gefährlich, wie ein von ihm beobachteter, ad exitum gekommener Fall beweist.

Freitag, 8. August, nachmittags.

E. B. Waggett: **Carcinom des Hypopharynx.**

Der Grund, warum Waggett dieses Problem aufwirft, ist, daß diese Carcinome leider immer so spät zum Arzt kommen, daß an eine radikale Operation nicht mehr zu denken ist. Diese Fälle scheinen selten zu sein, sind es aber nicht, da ein Teil von ihnen zum Larynxcarcinom gerechnet wird. Speziell Frauen in mittleren Jahren sollen häufig von ihm befallen werden. Diese Fälle sind darum auch so tückisch, weil die Schmerzen sich meist nicht oder sehr spät einstellen und die Funktion, i. e. die Nahrungsaufnahme wegen der Breite des Schlundes und der Starrheit der Hinterwand noch immer gut erhalten sein kann, wenn schon die ganze Circumferenz vom Carcinom eingenommen ist. Sie wird von den Chirurgen meist abgelehnt, welche aber noch vorgeschrittenere Zungencarcinome zur Operation annehmen. Diese Tumoren sind aber andrerseits relativ gutartig; sie gehen immer vom Epithel, also von der Oberfläche aus und wachsen langsam und sind weniger bösartig als die tonsillären Carcinome, die kein Chirurg zu operieren sich scheut. Auch die Operation ist nicht besonders schwer, solange der eigentliche Oesophagus nicht ergriffen ist, und nur durch die beiderseitige Lymphdrüsenexstirpation kompliziert, die man aber auch auf eine zweite Sitzung verteilen kann.

Die Gefahren der Operation sind: Pneumonie, Wundinfektion mit konsekutiver Mediastinitis und Gefäßarrosion. Alle diese lassen sich aber durch entsprechende Technik vermeiden, wofür Gluck und Soerensen, die in der letzten Serie von 14 Fällen keinen einzigen Todesfall hatten, ein Beispiel sind. Die sonst vorkommenden Todesfälle (auch Waggett hatte drei zu beklagen) sind durch Zufälle bedingt, wie sie nach jeder schwereren Operation eintreten können.

Die durch die Operation geschaffene Verstümmelung ist durchaus nicht so groß, wie man glaubt, namentlich wenn man die Glucksche Plastik anwendet; diese Pat. können dann auch wieder sprechen. Überhaupt scheint die Halsregion eine merkwürdige Heilungs- und Regenerationstendenz zu haben, große Fisteln schließen sich nach einiger Zeit von selbst; und selbst wenn nur kleine Reste der Pharynxschleimhaut bei der Operation stehen gelassen werden konnten, so bildet sich schließlich ein weiter, für die Nahrungsaufnahme ausreichender Schlund aus. Es ist Zeit, daß die Chirurgen darüber belehrt werden, daß diese Resektionen, selbst mit Totalexstirpation des Larynx verbunden, verhältnismäßig geringfügig sind, wenn die Patienten wieder sprechen und schlucken können. Den besten Beweis hiefür bringt die Umfrage an die operierten und geheilten Patienten selbst. Noch nie hat einer derselben von der so oft behaupteten Misère des kehlkopflosen Lebens gesprochen. Pflicht der Laryngologen ist es nun, auf eine möglichst frühzeitige Diagnose dieser doch nicht gar zu seltenen Tumoren hinzuarbeiten. Von den Symptomen der Anfangsperiode des Hypopharynxcarcinoms sind fast nur die diversen Sensationen und leichteren Schluckstörungen zu erwähnen, welche meist durch tonsilläre Erkrankungen oder Pharyngitis granulosa erzeugt werden; doch wird der Spezialist, wenn nach Beseitigung dieser Affektionen die Beschwerden sich

Generated on 2019-10-24 14:48 GMT / http://hdl.handle.net/2027/uc1.b3252762
Public Domain in the United States, Google-digitized / http://www.hathitrust.org/access_use#pd-us-google
Digitized by Google
Original from UNIVERSITY OF CALIFORNIA

nicht bessern, bei Patienten entsprechenden Alters, bei Frauen auch schon im mittleren Alter an ein mögliches Schlundcarcinom denken, bevor noch das typische laryngoskopische Bild des vorgeschrittenen Tumors, des Recessus piriformis, sich ausgebildet hat.

Die Palpation der Halsorgane von außen ist wertlos; nicht viel besser steht es mit der von innen.

Dagegen haben wir in der Hypopharyngoskopie ein höchst wertvolles Mittel zur Diagnose. Noch ergiebiger ist die direkte Methode, welche auch die Ausdehnung nach unten erkennen läßt und damit die Indikationsstellung zur Radikaloperation ermöglicht. Eine geradezu ideale Methode bekamen wir aber in letzter Zeit durch die Schwebelaryngoskopie nach Killian. Mittelst eines kräftigen Stabes von ovalem Querschnitt kann der Larynx von der Wirbelsäule abgebogen und nach rechts und links verschoben werden. Selbst wenn, wie bei dem ängstlichen und empfindlichen Londoner Publikum, diese Untersuchung allgemeine Narkose erfordert, ist dies, wo sie doch so leicht bei kleiner und kleinster Chirurgie angewendet wird, kein zu hoher Preis, um bei einem verdächtigen Fall mit Sicherheit ein Hypopharynxcarcinom auszuschließen. Auch die Kontraindikationen allgemeiner Natur sind nicht so strenge zu stellen, da Waggetts und anderer Beobachtungen lehren, daß selbst Alkoholiker und anämische Personen diesen Eingriff gut vertragen.

Waggett schließt seinen bemerkenswerten Vortrag mit dem Wunsch, daß alle Laryngologen trachten mögen, durch frühzeitige Diagnose den Chirurgen die Möglichkeit zu bieten, durch Radikaloperation günstiger Fälle gute, dauernde Erfolge zu erzielen, so daß beim nächsten Kongreß dieses so tragische Kapitel der Laryngologie revidiert oder neu geschrieben werden muß.

W. Trotter: **Carcinom des Schlundes.**

Trotters Ausführungen bewegen sich im allgemeinen in ähnlicher Richtung wie die Waggetts. Da der Vortragende selbst nicht anwesend war, wurde bloß sein Autoreferat verlesen. Er befürwortet zunächst die Eliminierung Post-cricoid und die allgemeine Einführung der Bezeichnung Hypopharynx und hypopharyngeal (was in Deutschland und Österreich bereits eingeführt ist, d. Ref.). Um zu Heilerfolgen bei dieser wegen der späten Diagnose bisher allgemein als unheilbar bezeichneten Krankheit zu gelangen, sind folgende Prinzipien wichtig:

1. Frühzeitige Diagnose. Dabei betont Redner den Wert der Digitalexploration. Wenn das Carcinom am Beginn und auf die Schleimhaut beschränkt ist, ist häufig eine lokale Incision von innen möglich.

2. Genaue Konstatierung des Ursprungsortes des Carcinoms. Rein auf die Pharynxschleimhaut beschränkte Carcinome können mit Erhaltung des Larynx radikal operiert werden. Bei Ergriffensein des Recessus piriformis ist Totalexstirpation des Larynx notwendig.

3. Freilegung des Tumors an der Seite des Kehlkopfes nach Resektion des Schilddrüsenlappens dieser Seite. Trotter entfernt auch das hintere Ende der Schildknorpelplatte mit dem oberen Horn und eröffnet den Pharynx mit Längsincision.

4. Beiderseitige Exstirpation der Lymphdrüsen, was in jedem Fall durchzuführen ist.

Zur Verhütung von postoperativen Infektionen und Gefäßarrosionen ist besonderes Gewicht auf die Vorbereitung des Patienten, Reinigung des Mun-

Digitized by Google
Original from UNIVERSITY OF CALIFORNIA
Generated on 2019-10-24 14:48 GMT / http://hdl.handle.net/2027/uc1.b3252762
Public Domain in the United States, Google-digitized / http://www.hathitrust.org/access_use#pd-us-google

des und der Zähne (Extraktion) zu legen, andrerseits auf die Asepsis bei der Operation, Verhütung der Wundinfektion durch Sekret vom Pharynx oder von der Mundhöhle.

Diskussion.

Ph. de Santi (London) hat die Hypopharynxcarcinome hauptsächlich bei Frauen, und dies in den mittleren Jahren, beobachtet (unter 7 Fällen fünf Frauen). Auch er beklagt die durch den Mangel an rechtzeitiger Diagnose bedingte düstere Prognose dieser Krankheit. Meist liegt es an der Unkenntnis der praktischen Ärzte, welche die kostbarste Zeit verstreichen lassen, ohne ein einziges Mal die so wichtige spezialistische Untersuchung zu veranlassen. Santi empfiehlt präliminare Gastrostomie oder Oesophagostomie und bei der Nachbehandlung fortgesetzte Kochsalzklysmen.

Auch Logan Turner (Edinburgh) betont die auffallende Häufigkeit der weiblichen Fälle in England, während bei den Carcinomen des Kehlkopfes, des Mundes, Rachens und des Magens das männliche Geschlecht überwiegt. Die Operation dieser Tumoren geschieht mittelst einer Längsincision auf der linken Halsseite. Wenn das Carcinom sich schon zu ausgedehnt erweist, wird eine Oesophagostomie angelegt; mit der Gastrostomie hat er wenig erfreuliche Erfahrungen. Im übrigen verweist Turner auf seinen vor kurzem im Journal of Lar. etc. erschienenen Aufsatz über dieses Thema.

H. Marschik (Wien): Die Resultate der Wiener Klinik werden auf der Naturforscherversammlung dieses Jahres eingehend besprochen werden. Gastrostomie sollte besser unterbleiben, wie Waggett und Turner betonen. Berichtet über einige interessante Fälle von Hypopharynxcarcinom. Bemerkenswert sind zwei Fälle, die mit frischer Lues kombiniert waren; durch antiluetische Behandlnng verschwand das, was an der Affektion Lues war, so daß sich die Patienten so gebessert fühlten, daß sie zu einer Radikaloperation nicht mehr zu bewegen waren. Ein anderer Fall zeigt, daß infolge der Tendenz der Oesophaguscarcinome, dem Schlauch entlang fortzuwuchern und erst spät auf die Umgebung überzugreifen, es möglich ist, daß für ein Hypopharynxcarcinom gehalten wird, was nur der oberste Pol eines ausgedehnten Oesophaguscarcinoms ist. Die Sektion des Falles ergab Umwandlung des ganzen Oesophagus bis zur Cardia in Neoplasmamasse.

W. Hill (London) berichtet über seine Resultate mit endopharyngealer Palliativbehandlung. Mittelst seines Pharynxspatels entfernte er soviel vom Tumor als möglich und schloß dann Radiumbehandlung an, 200 *mg*, 2 *mm* Blei-, Silber- oder Platinfilter durch 12—24 Stunden. Hat im ganzen 50 Fälle von Hypopharynxcarcinom gesehen, von denen aber die meisten für eine Radiumbehandlung zu vorgeschritten waren. Überhaupt scheint das Hypopharynxcarcinom kein günstiges Objekt für Radium zu sein; jedenfalls ist dabei ein ganz merklicher Unterschied zwischen ihm und dem Carcinom der höheren Pharynxregionen zu konstatieren. Die bisherige Konfusion in der Bezeichnung dieser Gegend (man spricht einmal von Pharynx-, einmal von Oesophaguscarcinom, ein andermal von extrinsequem Larynxcarcinom) ist sehr bedauerlich. Die Terminologie Waggetts hat die Konfusion beseitigt. Hill ist mit Mikulicz' Nomenclatur (Hypopharynx) nicht einverstanden.

Sir R. Woods (Dublin) betont gleichfalls die frühe Diagnose als ersten Weg zur Heilung des Hypopharynxcarcinoms. Bei Querresektion des Pharynx besteht die Gefahr der narbigen Verengung der Oesophagusfistel. Woods hat

Digitized by Google
Original from UNIVERSITY OF CALIFORNIA
Generated on 2019-10-24 14:48 GMT / http://hdl.handle.net/2027/uc1.b3252762
Public Domain in the United States, Google-digitized / http://www.hathitrust.org/access_use#pd-us-google

durch die Einführung eines soliden Gummistöpsels die Fistel mit Sicherheit offen gehalten, so daß der Patient ohne ärztliche Hilfe sich füttern konnte.

Uckermann (Christiania) hat in allen seinen Fällen versucht, den Larynx zu erhalten, und hält den radikalen Standpunkt Glucks nicht für nötig. Seine Resultate sind ermunternd, wenn auch nicht voll befriedigend. In dem letzten Fall versuchte er mit Glück bei einem lokalen Rezidiv nach Radikaloperation endopharyngeale Entfernung und Nachbehandlung mit Radium, wie Hill berichtet hat.

Schlußwort.

Waggett (London) hofft zuversichtlich, daß das Interesse, das die Versammlung dem Thema entgegenbrachte, die systematische und allgemein durchgeführte Untersuchung des Hypopharynx in allen verdächtigen Fällen mit sich bringen wird. Es würde dies unvermeidlich zur Entdeckung beginnender Fälle führen und damit eine Quelle des Vorwurfs für die Laryngologie beseitigen.

J. Horne (London): **Pachydermia laryngis; einige Bemerkungen zur Ätiologie und Diagnose derselben.**

Virchow führte die bekannte zentrale Depression der Pachydermie an den Processus vocales auf die an dieser Stelle bedingte innigere Anheftung der Schleimhaut an ihre Unterlage zurück. Fraenkel und Semon widersprachen dem und behaupteten, die Depression komme einfach zustande durch die Abplattung der einen Seite durch eine entsprechend härtere Hervorragung der anderen. Auffallend ist bekanntlich bei dieser Fom, daß die Stimme meist ganz normal ist. Die Ergebnisse von Hornes Untersuchungen sind kurz die folgenden:

In allen Präparaten fand sich die Depression oder Delle beiderseitig, wenn auch auf einer Seite geringer ausgeprägt. Mikroskopiseh zeigte die vermeintliche Depression keinerlei Anzeichen von Druck oder Quetschung, im Gegenteil eher Gewebshyperplasie. An gewissen Stellen war die Schleimhaut tatsächlich, wie schon Virchow behauptete, an dem Knorpel stärker adhärent. Die Erklärung der Dellenbildung ist gegeben durch den normalerweise hinter den Processus vocales an die untere Fläche der Stimmlippen ziehenden schmalen Schleimhautwulst; ober- und unterhalb desselben ist die Schleimhaut stärker adhärent.

Bei Pachydermie sind, wie ganz natürlich, die Veränderungen dieser Region symmetrisch und beiderseitig. Auch wenn im Kehlkopfbild im späteren Stadium eine warzige Geschwulst in der Gegend des Processus vocalis auftritt, so ist das keine Neubildung, sondern einfach Hypertrophie des oben beschriebenen Schleimhautwulstes. Die Erscheinung der ungestörten Phonation erklärt Horne mit der Verschiebung der Stimmbänder gegeneinander in vertikaler Richtung und konnte dies auch an einem in situ gehärteten pachydermischen Larynx nachweisen.

Seltener ist die Pachydermie der Interarytaenoidfalte. Zum Unterschied von oft sehr schwierig auseinander zu haltenden tuberkulösen Infiltraten ist sie immer zentral gelegen und infolge der schon normalerweise in der Falte vorhandenen zentralen Fissur gewöhnlich doppelt gelappt, während jene mehr auf der einen oder anderen Seite von der Mittellinie gelegen sind, ganz abgesehen von eventuellen spezifischen Ulcerationen.

Horne zeigt eine Anzahl Bilder, die alle dieses Verhältnis demonstrieren.

Digitized by Google
Original from UNIVERSITY OF CALIFORNIA
Generated on 2019-10-24 14:49 GMT / http://hdl.handle.net/2027/uc1.b3252762
Public Domain in the United States, Google-digitized / http://www.hathitrust.org/access_use#pd-us-google

Demonstrationen.

Killian (Berlin) zeigt die Anwendung der Schwebelaryngoskopie an zwei zum erstenmal derart untersuchten Patienten mit dem neuesten Modell seines Spatelhakens. Die Empfindlichkeit des oberen Processus alveolaris, an den sich die Platte des Hakens anstemmt, wird gemildert durch eine Pinselung des Zahnfleisches beiderseits mit einer 10%igen Lösung von Cocain in 30% Alkohol.

J. Garel (Lyon) zeigte einen neuen Apparat zur stereoskopischen Photographie des Kehlkopfes am Lebenden.

Waggett (London) zeigte einen Patienten mit Exstirpation eines Hypopharynxcarcinoms vor 6 Monaten ohne Larynxexstirpation; ungestörte Sprache und Ernährung.

Ferner wurden in den verschiedenen Londoner Spitälern Demonstrationen von Patienten abgehalten.

Samstag, 9. August, vormittags.

3. Generaldiskussion.

Indikationen und relativer Wert der Tonsillotomie und Tonsillektomie.

H. Burger (Amsterdam): Referat.

Burger hatte sein Referat in Thesen ausgearbeitet, von denen hervorgehoben werden soll, daß er auf dem Standpunkt des Kompromisses steht, um so mehr als bis jetzt die Harmlosigkeit der radikalen Tonsillenentfernung noch nicht bewiesen ist. Diese scheint für Kinder mehr Bedeutung zu besitzen als für Erwachsene. Nicht jede hypertrophische Gaumenmandel braucht gleich zu Störungen Anlaß geben. Bei chronischer Tonsillitis ist in der Regel die obere, im Gaumen eingebettete Partie am schwersten erkrankt und muß daher vor allem entfernt werden.

Akute Entzündungen der Tonsille sind an und für sich harmlose Erkrankungen, führen aber manchmal zu bedenklichen Komplikationen, besonders akutem Gelenksrheumatismus. Unter den konservativen Methoden scheint die beste die Ausspülung der Mandellakunen zu sein. Unter den Indikationen zur Tonsillotomie verzeichnet Burger auch die chronische Entzündung, welche nicht zu akuten Exacerbationen führt.

Da die Tonsillektomie schwerer eingreifender und wegen der Blutung gefährlicher ist, sind ihre Indikationen strikter zu stellen. Die am meisten kritische Partie für die Nachblutungen ist die untere Partie. Die Tonsillektomie soll möglichst in Lokalanästhesie vorgenommen werden; bei Kindern ist Narkose nicht zu umgehen. Absolute Gewähr gegen spätere Anginen und deren Folgezustände vermag auch die totale beiderseitige Tonsillektomie nicht zu geben. Bei Sängern soll für Tonsillektomie eine strengere Indikation gestellt werden als sonst.

Indikationen der Tonsillektomie:

1. Bei Erwachsenen. Wiederholte akute Tonsillitis oder Peritonsillitis, besonders bei Komplikation der Entzündungen mit allgemeinen Infektionen; bei Kindern gilt diese Indikation nur, wenn die lokalen Verhältnisse die Tonsillotomie nicht gestatten.

2. Bei Erwachsenen chronische Tonsillitis; bei Kindern nur, wenn die Tonsillotomie nicht ausführbar ist.

Digitized by Google
Original from UNIVERSITY OF CALIFORNIA
Generated on 2019-10-24 14:49 GMT / http://hdl.handle.net/2027/uc1.b3252762
Public Domain in the United States, Google-digitized / http://www.hathitrust.org/access_use#pd-us-google

3. Tuberkulose der Mandeln.

4. Maligne Neubildung der Mandeln, natürlich mit entsprechender Abtragung auch der Umgebung, wenn auf endopharyngealem Wege eine radikale Entfernung möglich ist.

3. Gutartige Neubildung der Mandeln, wenn die einfache Abtragung der Geschwulst schwierig ist.

6. Hartnäckige, auf die Mandeln beschränkte Lues.

7. Hartnäckige Angina Vincenti.

In den noch in der Sektionssitzung hinzugefügten Bemerkungen wendet er sich im Verein mit Broeckart und dem Amerikaner Mackenzie, der das Wort von dem „Massaker der Mandeln" geprägt hat, gegen die skrupellose radikale Entfernung, die von mehreren Nordamerikanern als einzige Methode empfohlen wird, wenn es sich überhaupt um einen operativen Eingriff handelt. Für ihn ist die Tonsillotomie sowohl bei Kindern als beim Erwachsenen die Methode der Wahl, die Tonsillektomie nur in besonderen Fällen, namentlich aber nur unter strengster Indikation bei Kindern auszuführen, wo durch die Narkose die Gefährlichkeit der Operation ungleich größer wird; gleichwohl muß sie als wertvolle Bereicherung der Mandelchirurgie angesehen werden.

I. L. Goodale (Boston): Referat. (Erschienen in der Monatsschr. f. Ohrenheilk., 1914.)

Goodale bewegt sich im Detail in denselben Richtungslinien, doch ist er als Amerikaner, wie leicht verständlich, mehr Anhänger der Tonsillektomie. Er faßt seine Ausführungen in folgendes Resümee zusammen:

Es konnte bisher nicht bewiesen werden, daß eine völlige Entfernung der Mandeln dem Organismus nachträglich ist. Eine Tonsillotomie ist gewöhnlich ein geringeres Trauma für den Patienten, aber bei der Tonsillektomie wird die größere Ausdehnung des Operationsfeldes durch die geringere Gewebsläsion durch scharfes Präparieren wettgemacht. Bei Tonsillotomie kann es zu narbigem Verschluß der Lakunen kommen, wodurch dann mehr Schaden als Nutzen gestiftet wird; die Tonsillektomie kann, schlecht ausgeführt, bedenkliche Schädigungen nach sich ziehen, was bei der Tonsillotomie nicht der Fall ist; doch wird sie in der Hand eines guten Technikers nur Segen stiften. Einfache Hyperplasien können mit Tonsillotomie behandelt werden; alle anderen pathologischen Veränderungen, die dem betreffenden Individuum zum Schaden gereichen, sind mit Tonsillektomie zu behandeln. Während Burger die Tonsillotomie auch bei chronischer Tonsillitis mit Erfolg anwendet und hierfür indiziert, behauptet Goodale, daß die Schädigung des Organismus durch chronische Tonsillitis durch eine Tonsillotomie nur noch anwachsen kann; desgleichen ist von einer Tonsillotomie bei rezidivierenden lokalen oder allgemeinen Infektionen, die ihren Ursprung von den Mandeln nehmen, kein besonderer Erfolg zu erhoffen.

Auch Goodale sagt, daß völlige Entfernung der Tonsillen einen weiteren akuten Anfall nicht ausschließt. Dringend geboten ist die vollkommene Entfernung bei lokaler Tuberkulose der Mandeln. Bei Kindern mit Adenoiden sollen die Tonsillen nicht mitexstirpiert werden, wenn nicht von ihnen aus eine Indikation vorliegt. Bei Schädigung der Sprechstimme durch tonsilläre Erkrankungen kann die Tonsillektomie bei sauberer Technik ohne Angst ausgeführt werden; nur bei Sängern ist besondere Vorsicht am Platze. Aber auch leichte Änderungen in der Spannung der Gaumenbögen können die Stimme schon

Digitized by Google
Original from UNIVERSITY OF CALIFORNIA
Generated on 2019-10-24 14:49 GMT / http://hdl.handle.net/2027/uc1.b3252762
Public Domain in the United States, Google-digitized / http://www.hathitrust.org/access_use#pd-us-google

günstig oder ungünstig beeinflussen. Deshalb soll bei hervorragend guter Stimme bei ausgebildeten Sängern am konservativen Verfahren festgehalten werden; nur bei Anfängern kann man radikal exstirpieren, wenn schwere Veränderungen der Mandeln vorliegen.

Zum Schlusse sei noch bemerkt, daß Goodale die Tonsillektomie in durch Lachgas eingeleiteter Äthernarkose ausführt, die Mandeln bis auf den die zuführende Arterie enthaltenden Stiel ausschält und dann mit der Schlinge abträgt.

Diskussion.

Jacques (Nancy) ist ein Anhänger der Tonsillektomie, da mit Rücksicht auf die auch in letzter Zeit wieder durch Retterer (Paris) und Caldera (Turin) betonte Ubiquität des lymphadenoiden Apparates in der Schleimhaut die Entfernnng der Gaumenmandeln nicht viel mehr bedeutet als die Exstirpation einiger infizierter Lymphdrüsen, geradeso wie man sich nicht scheut, den Zahn mit 6 Jahren zu operieren, dessen leichte Infizierbarkeit bekannt ist. Bei den Erkrankungen infektiöser (lokal und allgemein) Natur soll man sich hüten, die untere Mandelhälfte stehen zu lassen. Bei der Operation hat sich die galvanokaustische Schlinge als sehr vorteilhaft erwiesen.

E. D. Davis (London) gibt sehr bemerkenswerte Daten einer Statistik von ca. 5700 Operationen im Charing Cross Spital, von denen 1500 genau untersucht und 156 Fälle 6 Monate nach der Operation nachuntersucht worden waren. Da ergab sich denn, daß in 41 von 1500 Fällen die schon vorher einmal gemachte Tonsillotomie wegen verschiedener Ursachen wiederholt werden mußte; in 78 zuletzt untersuchten Fällen waren 39 Mißerfolge und wurde in 36 Fällen die Operation wiederholt. Die Blutung soll unzweideutig häufiger bei Tonsillotomie sein als bei radikaler Entfernung. In vielen Fällen nach Tonsillotomie kam es zu Lymphadenitis. Hingegen war bei allen 78 genau nachgeprüften Fällen von Tonsillektomie vollständige und dauernde Heilung eingetreten; keine Rezidive weder des adenoiden Gewebes noch der Beschwerden. Die Operation wurde auch bei einer Anzahl Sängern ausgeführt, immer mit dem Resultat einer Verbesserung der Stimme. Einmal wurde Vergrößerung der Zungentonsille beobachtet, Lymphadenitis trat bei Tonsillektomie nie auf; dagegen ging sie, wenn ihretwegen die Ausschälung gemacht worden war, regelmäßig in kürzerer oder längerer Zeit zurück. Bei allen untersuchten Fällen konnte man sich nicht davon überzeugen, daß die tonsillektomierten Patienten für lokale oder allgemeine Infektion irgendwelcher Art empfindlicher geworden waren. Davis ist daher überzeugt, daß die Tonsillektomie in jedem Fall gemacht werden soll.

Trêtrop (Antwerpen): Beide Operationen haben ihre besonderen Indikationen. Trêtrop bedient sich der Tonsillektomie, einer ausgezeichneten Errungenschaft der modernen Pharyngologie, wie jeder anderen nützlichen Operation, ohne aber sie zu mißbrauchen; die eine mehr bei Kindern und bei Hyperplasie, die andere bei Erwachsenen, und vor allem bei den versteckten, der Tonsillotomie unzugänglichen Mandeln. Die Gefahren der beiden Operationen sind bei Einhaltung gewisser Vorsichtsmaßregeln, entsprechender Vorbereitung, Vermeidung von Chloroform bei der Narkose, ungefähr gleich.

J. F. O'Malley (London) stellt eine ganze Liste von Affektionen der Nase, des Rachens, der Lunge, der Ohren und des gesamten Organismus auf, die durch Erkrankungen der drei Mandeln bewirkt wurden und daher durch

Digitized by Google
Original from UNIVERSITY OF CALIFORNIA
Generated on 2019-10-24 14:49 GMT / http://hdl.handle.net/2027/uc1.b3252762
Public Domain in the United States, Google-digitized / http://www.hathitrust.org/access_use#pd-us-google

Entfernung derselben zu behandeln sind. In dieser Liste überläßt er nur eine Affektion der Tonsillotomie, das ist die Hyperplasie ohne Entzündungserscheinungen, sonst ist er unbedingter Anhänger der Tonsillektomie. Es handelt sich um die Tonsillektomie auch als um eine Standardoperation, die gegenüber der Tonsillotomie nicht nur eine Neuerung, sondern einen Fortschritt bedeutet. Nach O'Malley sind Tonsillen bei Kindern stets mit der Guillotine (Sluder, Ballenger) zu entfernen und bei Erwachsenen in 90%, so daß nur 10% erübrigen, die mit der Ausschälungsmethode operiert werden.

R. Whale (London) vergleicht die Beobachtungen von 110 Tonsillotomien und 110 Tonsillektomien, die in Harmers Klinik im St. Bartholomäus-Spital aufgeführt worden waren. Die Nachforschungen bei 3697 Tonsillenoperationen ergaben, daß das Verhätnis der Blutungen zwischen Tonsillektomie und Tonsillotomie 2 : 1 betrug. Man bekam ferner den Eindruck, daß die Tonsillektomie die gefährlichere Operation sei, doch bevorzugt man sie, um sich vor Rezidiven der Beschwerden zu schützen. Der untere Pol der Mandeln darf nicht belassen werden.

T. J. Faulder (London) ist für die Tonsillektomie und differiert mit verschiedenen Äußerungen Burgers: vor allem kann er nicht beistimmen, daß die Tonsillektomie größeren Blutverlust macht als die Tonsillotomie. Er führt die Operation nach Möglichkeit mit der Guillotine (Amygdalotom) aus und hat dabei nicht mehr technische Schwierigkeiten als bei der Tonsillotomie, braucht auch nur kurze Betäubung.

Luc (Paris): Tonsillektomie sollte bei Kindern nur ausnahmsweise gemacht werden, weil die radikale und vollkommene Entfernung der Tonsillen in der Eile der kurzen Äther- oder Brom-Äthernarkose zu schwierig ist, und wegen der zweifellos größeren Neigung zu Blutung, die in diesem Alter viel schwerer zu kontrollieren ist. Dagegen ist die Tonsillektomie die Operation der Wahl bei Erwachsenen vor allem wegen der Möglichkeit, die Infektionsquelle endgültig zu beseitigen. Hier läßt einem die Lokalanästhesie Zeit, ruhig und exakt vorzugehen. Er empfiehlt zur sicheren Verhütung von Nachblutungen, die meist von den Gaumenbögen ausgehen, die prinzipielle Vernähung derselben.

F. C. Pybus (Newcastle on Tyne): Tonsillotomie nur für reine Hyperplasie, sonst Tonsillektomie. Die Häufigkeit von tonsillären Infektionen und Störungen, die bei Erwachsenen etablieren, bestätigt die Notwendigkeit einer vollständigen Entfernung im Kindesalter. Bei Kindern gebraucht Pybus eine stumpfe Guillotine, bei Erwachsenen die Ausschälmethode in Lokalanästhesie.

S. S. Whillis (Newcastle on Tyne) verweist zunächst auf seine Publikation im Lancet, 1910 und Brit. Med. Journ., 1911; stimmt im allgemeinen mit Goodale überein. Bei Tonsillektomie kommt es weniger zur Wundinfektion, bei Tonsillotomie vielleicht beruht auch die einfache tonsilläre Hypertrophie auf Infektion. Die Blutung ist bei Tonsillektomie nicht vermehrt. Die Tonsillektomie wäre jetzt schon lange genug in die Chirurgie eingeführt, um einen schädlichen Einfluß auf den Körperhaushalt zu erweisen, wenn ein solcher überhaupt besteht.

H. Tilley (London): Die Beobachtung so vieler Rezidiven von tonsillärer Hypertrophie nach Tonsillotomie haben Tilley bestimmt, die Tonsillektomie in 95% seiner Fälle anzuwenden. Er hat nicht den Eindruck, daß die Blutung bei gut ausgeführter Tonsillektomie gegen die Tonsillotomie erheb-

Digitized by Google
Original from UNIVERSITY OF CALIFORNIA
Generated on 2019-10-24 14:49 GMT / http://hdl.handle.net/2027/uc1.b3252762
Public Domain in the United States, Google-digitized / http://www.hathitrust.org/access_use#pd-us-google

licher wäre. Er zeigt zwei große Tonsillen eines Kindes, das schon 4mal tonsillotomiert worden war und immer wieder rezidivierte.

W. Syme (Glasgow) operiert die Tonsillen nur mittelst Tonsillektomie oder gar nicht. Was die Anwendung der Guillotine anbelangt, so darf sie nicht verwendet werden, wenn man nicht sicher ist, ob man die Tonsillen auch vollständig entfernen kann. Ausschälung ist hier vorzuziehen.

St. Clair Thomson (London) wendet sich gegen die Behauptung Symes, daß sichere, vollständige Enukleation nur mittelst Ausschälmethode möglich sei. Er hat seit 5 Jahren mit dem besten Erfolg die gewöhnliche Tonsillenguillotine angewendet und immer radikale extrakapsuläre Entfernung erzielt. Auch die Gewebsschädigung ist viel geringer als mit der Dissektionsmethode. Die erste Indikation für Tonsillektomie ist dle Einwilligung des Pat. In England ist eine Diskussion der Wahl der Anästhesie nicht zulässig, weil sich das ängstliche und nervöse Publikum zu einem operativen Eingriff ohne vollkommenen Bewußtseinsverlust nur höchst ungern entschließt.

Broeckart (Gand) macht die Tonsillotomie nach vorheriger kurzer Freilegung des oberen Poles, wodurch sehr häufig eine Tonsillektomie daraus wird. Trotzdem will er die eigentliche Tonsillektomie nur für ganz spezielle Fälle reserviert wissen und nur dann, wenn die weniger radikale Mandeloperation keinen Erlolg gehabt hat.

W. H. Kelson (London) will die weitere Entwicklung der Streitfrage noch abwarten. Auch die Tonsillotomie hat sehr gute Resultate, selbst Hörstörungen usw. werden günstig beeinflußt. Die Tonsillektomie ist schon wegen der erforderlichen Narkose gefährlich.

Kubo (Japan) findet keinen Anlaß, in allen Fällen die Tonsillektomie zu machen, obwohl sie in manchen Fällen unvermeidlich ist. Ein Fall von Albuminurie kam nach Tonsillotomie zur Heilung. Auch er empfiehlt, die Tonsillektomie nur dort zu machen, wo die Tonsillotomie versagt hat.

Watson Williams (Bristol) steht auf konservativem Standpunkt. Die Erfolge der Tonsillektomie hängen viel von der Technik ab. Gute Dienste bei Kindern leistete ihm die Sludersche Methode unter Stickoxydul-Narkose.

Sobernheim (Berlin): Sehr wichtige Indikationen für Tonsillektomie sind Tuberkulose und primäre Syphilis. Der Tuberkuloseherd ist manchmal im Zentrum der Tonsille gelegen und macht nur eine leichte Vergrößerung des Organes. Auch bei habitueller oder rezidivierender Angina, deren Charakteristikum ist, daß häufige Attacken 1—2mal im Jahre auftreten, ist sie indiziert. Bei Tonsillitis chronica kommt man mit dem Morcellement aus. Weitere Indikationen sind Endocarditis und Nephritis. Im allgemeinen ist die Tonsillektomie nicht gar so häufig notwendig, als man glaubt.

Friedrich (Kiel): Die Internisten bringen alle möglichen Erkrankungen mit der Tonsillitis chronica in Verbindung, so daß eine gewisse Polypragmasie an den Tonsillen bei ihnen eingerissen ist. Wir sind nicht dazu da, Reste von Tonsillen restlos zu beseitigen. Wir dürfen uns nicht dazu hergeben, als Lückenbüßer für alle möglichen dunklen internen Erkrankungen zu dienen; die Internisten müssen uns erst beweisen, daß die chronische Albuminurie wirklich nur von den Tonsillen kommt. Einen reservierteren Standpunkt gegenüber den Internisten einzunehmen, ist berechtigt, da beim Ausbleiben des Erfolges der Tonsillektomie dann immer der operierende Spezialist beschuldigt wird, aber nie der die Indikation stellende Internist.

Digitized by Google
Original from UNIVERSITY OF CALIFORNIA
Generated on 2019-10-24 14:49 GMT / http://hdl.handle.net/2027/uc1.b3252762
Public Domain in the United States, Google-digitized / http://www.hathitrust.org/access_use#pd-us-google

Marschik (Wien) empfiehlt allen Diskussionsrednern, die theoretischen und zusammenfassenden Erörterungen über den Wert und die Indikation von Tonsillotomie und Tonsillektomie den Referenten zu überlassen und sich auf persönliche Erfahrungen und einzelne bemerkenswerte Fälle zu beschränken. Der Standpunkt der Klinik Chiari in Wien hat sich in letzter Zeit sehr zugunsten der Tonsillektomie verschoben; das Morcellement ist wegen der Neigung zu Blutungen nicht beliebt. Erwähnt 3 Fälle von eigenartigen endokraniellen Erkrankungen, einer Poliomyelitis oder basalen Meningitis ähnlich, sowie 3 Fälle von rezidivierender Halsphlegmone, die bei nachweisbarer tonsillärer Erkrankung durch Tonsillektomie dauernd geheilt wurden.

W. M. Stockey (Salt Lake City, Amerika) ist in neuerer Zeit von der Tonsillotomie wegen vieler unbefriedigender Ergebnisse ganz abgekommen.

Halle (Berlin): Wenn irgend die Tonsillen eine physiologische Funktion haben, so haben sie sie in der Kindheit. Hyperplastische Tonsillen soll man nicht vollständig entfernen.

Uckermann (Kristiania): Besser und gewiß im Sinne der meisten Pat. ist bei reiner Hyperplasie nur, das Zuviel an Gewebe zu entfernen und eine eventuelle spätere Infektion zu riskieren, die ja auch an einem früher gesunden Organ sich etablieren kann.

Schlußwort.

Burger (Amsterdam) betont noch einmal die Gefahr der Narkose bei den Tonsillenoperationen; und die bei der Tonsillektomie nötige Narkose ist ein gewichtiges Argument zugunsten der Tonsillotomie. Und wenn wir noch nicht wissen, was für eine physiologische Funktion die Tonsillen haben, so ist es für die Spezialisten nicht angängig, sich weiser zu dünken als Gott.

Vorträge.

O. Hirsch (Wien): Autoreferat: **Die operative Behandlung der Hypophysentumoren.**

Hirsch demonstriert an Lichtbildern die Beschaffenheit und Ausdehnung dieser Geschwulst, erörtert die Möglichkeit, die einzelnen Geschwulstgruppen mit Hilfe der klinischen Symptome und des Röntgenbildes zu erkennen, und zählt sämtliche Methoden auf, die bisher zur Entfernung dieser Geschwülste in Anwendung kamen. Als beste sei diejenige Methode zu bezeichnen, welche bei der geringsten Mortalität die radikalste Entfernung gestattet. Der Vortragende führt nun aus, daß sich in bezug auf die Entfernungsmöglichkeit der Hypophysentumoren alle bisherigen Methoden gleich bleiben, während in betreff der Mortalität die vom Vortragenden angegebenen endonasalen Methoden die weitaus günstigsten Resultate liefern; daher seien diese Methoden die empfehlenswertesten. Eine radikale Behandlung gestatten nur die intrasellaren und cystischen Geschwülste, während bei den intrakraniellen soliden Tumoren nur eine partielle Entfernung möglich ist; diese Einschränkung gelte für sämtliche Methoden. Nichtsdestoweniger bringt bei den letztgenannten Tumoren die partielle Entfernung eine nicht unbedeutende und langanhaltende Besserung der lokalen Symptome (Sehstörung), manchmal auch der fernen Symptome (trophische Störungen). Hirsch bespricht endlich die Resultate der endonasalen Hypophysenoperationen. Er konnte in der überwiegenden Zahl der Fälle ausgiebige, manchmal überraschende Besserungen des Visus erzielen; es gelang auch, psychische Störungen zu beseitigen, Einstellung der Ovarialtätigkeit (Si-

Digitized by Google
Original from UNIVERSITY OF CALIFORNIA
Generated on 2019-10-24 14:49 GMT / http://hdl.handle.net/2027/uc1.b3252762
Public Domain in the United States, Google-digitized / http://www.hathitrust.org/access_use#pd-us-google

stieren der Menses) zu beheben und akromegalische Veränderungen zur partiellen Rückbildung zu bringen. Schließlich demonstriert Hirsch drei von ihm operierte Pat., von denen einer bereits 3 Jahre geheilt ist.

Diskussion.

W. Hill (London) projiziert Diapositive mit den Schemen der verschiedenen Operationsmethoden (Schloffer-Eiselsberg, Ollier-Proust, Kocher, Dialti, v. Bruns, Kanavel, Halsted, Cushing, Hirsch, Graham). Hirsch verlor einen eigenen septal operierten Fall durch Hirndrucksteigerung infolge von Hämatombildung des intrakraniellen Tumoranteiles. Ferner werden Röntgenbilder von 3 Hypophysentumoren gezeigt.

Cushing (Amerika), von der Sektion zum Vortrage Hirschs eingeladen und von der Versammlung wärmstens begrüßt, zeigt eine große Reihe von Bildern seiner operierten Patienten, die alles Wissenswerte über den Fall enthalten, jedesmal auch mit Photographie des Pat.

Marschik (Wien): Nach Chiaris Methode wurden bisher in Wien 3 Fälle von Hypophysentumor operiert. Die Methode hat nach Angabe Chiaris den Vorteil des kürzeren Weges zur Sella turcica und des größeren Operationsfeldes. Bei allen 3 Fällen wurden hochgradige Sehstörungen wesentlich gebessert. Mortalität bis jetzt 0%.

J. Broeckart (Gent) ist Anhänger der transpalatinen Methode, die er schon vor längerer Zeit besprochen hat und die auch schon in einer Anzahl von Fällen erfolgreich angewendet worden ist; sie hat den Vorteil des kürzesten Zuganges zur Hypophyse und der direkten, nicht tangentialen Operationsrichtung bezüglich der Sella.

Halle (Berlin): Für den Rhinologen hat die Methode Cushings kaum irgendwelche Vorteile; hat selbst einen Fall mit Erfolg nach Hirsch operiert.

Westmacott (Manchester) berichtet gleichfalls über eine eigene Beobachtung (von Thorburn operiert). Transnasale Operation. Tod an Enkephalitis. Es handelte sich um ein großes Gliom der Schädelbasis.

J. M. West (Berlin) hat 3 Fälle operiert: keine Mortalität. Operation nach eigener Methode (Fensterbildung am hinteren Septumanteil).

Holmgren (Stockholm) berichtet über einen ausgezeichneten Erfolg in seinem nach Hirsch operierten Fall.

Schlußwort.

Hirsch (Wien): Wir werden bei der Wahl der Methode jenen Operationen den Vorzug geben müssen, welche sich in der Praxis bereits als die am wenigst gefährlichen erwiesen haben. Um üble Zufälle zu vermeiden, ist nicht nur das Studium der normalen, sondern auch der pathologischen Anatomie jener Gegend wichtig, da durch die Hypophysentumoren wesentlich verschiedene Verhältnisse geschaffen werden können.

Montag, 11. August vormittags.

4. Generaldiskussion

(zusammen mit der otologischen Sektion).

Spezielle Behandlung der Nase, des Rachens und der Ohren während des akuten Stadiums gewisser Infektionskrankheiten

Generated on 2019-10-24 14:49 GMT / http://hdl.handle.net/2027/uc1.b3252762
Public Domain in the United States, Google-digitized / http://www.hathitrust.org/access_use#pd-us-google
Digitized by Google
Original from UNIVERSITY OF CALIFORNIA

(Scharlach, Masern, Röteln, Mumps, Influenza, Typhus, Keuchhusten, Blattern, Varicellen, Erysipel, Poliomyelitis und Meningitis cerebrospinalis; Diphtherie ausgeschlossen).

Referat.

E. W. Goodall (London). Das Referat Goodalls beginnt mit der kurzen Besprechung der Lokalisationen der obigen Infektionskrankheiten in den oberen Luftwegen. Etwas ausführlicher bespricht er die Veränderungen bei Scharlach, welche in veritablen, diphtherieartigen Ulcerationen und Zerstörungen der Rachenschleimhaut, besonders der vorderen Gaumenbögen, bestehen, welche er auf den Druck der hochgradig geschwollenen Tonsillen zurückführt. Ulcera der Nase sind selten. Bei Blattern entsteht natürlich aus jeder einzelnen, auf der Schleimhaut auftretenden Eruptivpapel ein Ulcus; durch Konfluenz können ausgedehnte Geschwüre entstehen. Charakteristisch für Erysipel ist die tiefrote, aber durchscheinend ödematöse Schwellung der Schleimhaut neben auffälliger Trockenheit der Oberfläche; gelegentlich kommt es auch zu Einrissen des trockenen Ödems. Bei Influenza kommt es zu allgemeiner Schleimhautschwellung mit zuerst reichlich wässeriger, dann schleimigeitriger Sekretion und an den Tonsillen zur Bildung diphtherieartiger Membranen. Auch bei Typhus können dicke Belagbildungen an den Tonsillen zur irrigen Diagnose Diphtherie führen, wovon Goodall selbst einige Fälle erlebt hat. Im Anfang kommt es gar nicht selten zu Nasenbluten. Wenig typisch und auch meist nicht sehr häufig sind die Erscheinungen bei Masern; doch hat Goodall auch hier einige Fälle von schwerer Geschwürbildung gesehen. Bei Keuchhusten kommt es nur zu mäßigem Katarrh, bei Mumps gelegentlich zu leichter Tonsillitis. Sehr selten sind Varicellen der Schleimhaut. Bei Cerebrospinalmeningitis kommt es meist nur zu mäßiger Rhinitis. Ker (Edinburgh), dem Goodall große Erfahrung über letztere Krankheit nachrühmt, sagt, daß es oft zur Ausbildung eines akuten, entzündlichen Prozesses im Nasenrachen kommt; geringe Beteiligung der Schleimhaut scheint bei Röteln und Poliomyelitis vorhanden zu sein.

Die Ohraffektionen bei diesen akuten Infektionskrankheiten sind fast immer sekundär, nur bei Masern und Influenza ist es wahrscheinlich, daß es auch zu primärer Lokalisation im Mittelohr kommt. Wichtig ist, daß bei verschiedenen Infektionskrankheiten auf den Schleimhäuten sich verschiedene Bakterien finden, ohne daß die Schleimhaut wirklich erkrankt ist.

Der Referent geht nun zu einer ausführlichen Besprechung der verschiedenen Folgezustände der Infektionskrankheiten über. Merkwürdigerweise konnte er nie schwerere Folgezustände von den oft ausgebreiteten Belagbildungen und Ulcerationen an der Schleimhaut beobachten, dagegen bleibt sehr häufig, besonders nach Scharlach und Masern, weniger nach Keuchhusten chronische Schwellung der 3 Tonsillen zurück mit allen ihren Symptomen.

Die wichtigste Folgeerkrankung ist die des Ohres, meist in Form eines eitrigen Mittelohrkatarrhs mit folgender Trommelfellperforation, die nur selten ausbleibt. Häufig ist auch Mastoiditis, selten dagegen schwere Komplikationen (endokranieller oder septikämischer Natur). Bemerkenswert ist auch Goodalls Erfahrung, daß die Otitis media durchaus nicht mit dem typischen Symptom der Schmerzen einherzugehen braucht, höchstens Temperaturanstieg, daß aber fast stets Ohrfluß die Komplikation von seiten der Ohren anzeigt. Die gewöhnlich beobachtete Gehörsstörung hängt in ihrer Intensität vom Grad

Digitized by Google
Original from UNIVERSITY OF CALIFORNIA
Generated on 2019-10-24 14:49 GMT / http://hdl.handle.net/2027/uc1.b3252762
Public Domain in the United States, Google-digitized / http://www.hathitrust.org/access_use#pd-us-google

der Otitis ab; wenn sie vollständig zurückgeht mit Bildung einer großen Perforation. Bleibende Taubheit, die natürlich, wenn das Kind noch nicht sprechen gelernt hat, zur Taubstummheit führt, ist durch Otitis interna oder endokranielle Affektion des VIII bedingt, wie sie am häufigsten bei Cerebrospinalmeningitis zu beobachten ist. Gleichfalls sekundär sind die Erkrankungen der Tränenwege (bei Scharlach), der Nebenhöhlen (Influenza) und der Mundhöhle (Masern, Blattern, Scharlach, Typhus).

In einem weiteren Kapitel verbreitert sich Referent über die prozentuelle Häufigkeit der Komplikationen gegenüber der Statistik der Infektionskrankheiten selbst, deren Zahl eine ähnliche periodische Veränderung zeigt wie die Epidemien der einzelnen Infektionskrankheiten. Die Ohrkomplikationen werden oft überschätzt; oft kommen Patienten mit einer bereits bestehenden Ohrerkrankung ins Spital, die dann durch die akute Infektionskrankheit nur zur Exacerbation gebracht worden ist.

1. Lokale Behandlung.

Was die Nase und den Rachen betrifft, so handelt es sich entweder um die Bekämpfung der akuten Entzündung oder um die Beseitigung pathologischen Sekrets oder die Vernichtung der schädlichen Mikroorganismen. Goodall bevorzugt als Antiseptikum $^1/_2{}^0/_0$iges Sublimat, als sekretlösendes Mittel Alkalien. Als Applikationsmethode hat sich ihm als beste die Bestreichung oder Pinselung bewährt, welche vor allem auch die immer gefürchtete Mittelohrentzündung am ehesten vermeidet. Bezüglich der Gefährlichkeit der Nasenspülung meint Goodall, es handle sich immer um den Schluckakt, der die Tube öffnet und die Gegend dort unter momentanen Druck setzt. Wenn sich gleichzeitig Flüssigkeit vorfindet, gelangt sie in die Tube, ob sie jetzt mit starkem oder schwachem Druck in die Nase eingebracht worden ist.

Die Behandlung der Ohren hat drei Prinzipien zu verfolgen:

a) für freien Sekretabfluß zu sorgen,

b) die Entzündung zur baldigen Rückbildung zu bringen und

c) sekundäre Infektionen zu verhüten.

Ad *a)* frühzeitige Parazentese und tägliche Spülung und Drainage mit Gaze;

ad *b)* und *c)* tägliche Spülung mit Antisepticis, wobei Borsäure oder schwache Carbollösungen genügen. Die Ausspritzungen des Ohres sollten alle 4 Stunden verabfolgt werden; später ist dann noch H_2O_2-Gebrauch anzuraten. Bei andauernder und übelriechender Sekretion müssen stärkere Antiseptica verwendet werden. Eine Statistik von Serien derart behandelter Fälle in den verschiedenen Londoner Spitälern zeigt den Erfolg seiner Methode. Die Ohrfälle werden gewöhnlich so lange in Behandlung gehalten, als Sekretion besteht.

Mit dieser Behandlungsmethode kommt Goodall in fast allen Fällen aus und reserviert die Antrumsöffnung nur für ganz chronische und hartnäckige Fälle, verwirft sie dagegen für die mehr akuten und subakuten (nach 6 Wochen).

2. Allgemeinbehandlung.

Darunter versteht Goodall Serumbehandlung oder Vakzination, von der er gute Erfolge bei Erysipel, Scharlach und Blattern erzielte. Natürlich wird man immer freudige Überraschungen und unliebsame Enttäuschungen erleben. Das beste wäre natürlich Behandlung mit dem Autovakzin eines jeden Falles, aber die Herstellung desselben nimmt viel Zeit in Anspruch. Am gün-

Digitized by Google
Original from UNIVERSITY OF CALIFORNIA
Generated on 2019-10-24 14:49 GMT / http://hdl.handle.net/2027/uc1.b3252762
Public Domain in the United States, Google-digitized / http://www.hathitrust.org/access_use#pd-us-google

stigsten wirkt die Vakzinationsbehandlung auf Rhinorrhöe und Otorrhöe nach Infektionskrankheiten ein; jedoch kann die zu eifrige und zu lang fortgesetzte Nasenbehandlung auch die Sekretion unterhalten, anstatt sie zu unterdrücken. Auch adenoide Vegetationen können der Grund der Fortdauer der Sekretion aus Nase und Ohr sein, und daher empfiehlt es sich, dieselben zu entfernen, wenn die bisherige Behandlung keine Besserung erzielte. Goodall warnt aber eindringlichst vor zu früher Entfernung der Adenoiden oder Tonsillen, vor allem im akuten oder subakuten Stadium, da er schwere Folgeerscheinungen gesehen hat; mindestens soll man 8 Wochen nach dem akuten Stadium warten.

Das Referat schließt mit einigen Worten über das Problem der allgemeinen Sterilisation des Patienten. Man weiß heutzutage, daß auch die nicht erkrankten Schleimhäute des Patienten Unmengen von pathologischen Bakterien bergen, die unter entsprechenden Umständen jederzeit eine neuerliche Infektion hervorrufen können, daß andrerseits die Umgebung eines an akuter Infektionskrankheit Erkrankten immer mehr weniger Bacillenträger ist. Es wäre nun unsere Pflicht, auf jede Weise dahin zu wirken, auch diese nicht aktiven, aber pathogenen Mikroorganismen zu beseitigen. Leider zeigt Goodalls eigene Erfahrung, daß dies vorderhand noch ein frommer Wunsch bleibt, da es leider auch mit den stärksten Antisepticis und fleißigsten Spülungen nicht gelingt, die Schleimhäute einwandfrei zu sterilisieren. Glücklicherweise ist die Persistenz der pathogenen Organismen nicht gar so häufig, und die Sorge muß sich vorderhand darauf beschränken, durch Beseitigung jedes abnormen Zustandes des Nasenrachens den Boden gegen die Ansiedlung der Bakterien resistenter zu machen und ebenso den allgemeinen Organismus durch allgemeine, roborierende Behandlung sowohl des Patienten als auch seiner Umgebung.

In der Abteilungssitzung fügte Goodall seinem Referat noch einige Betrachtungen über die Beteiligung des Larynx hinzu, welche in dem Thema der Generaldiskussion nicht vorgesehen war, aber doch die Laryngologen derart interessiert, daß auch eine Ausdehnung der Diskussion auf dieses Thema vorauszusehen ist: Primäre Erkrankung des Larynx findet sich bei Blattern, Erysipel, Influenza, Masern und Keuchhusten. Die Form, unter der die Affektion auftritt, ist eine stets mehr minder heftige Laryngitis; nur bei Blattern kann es zur Bildung von Eruptivpapeln im Larynx mit nachfolgender Ulceration kommen.

Die sekundäre Affektion des Larynx kommt bei Scharlach, Erysipel, Influenza, Typhus, Masern und Keuchhusten vor; doch ist die Mitbeteiligung des Kehlkopfes nicht häufig, am häufigsten noch bei Masern. Bei Masern und Typhus kann es auch zur Tracheotomie kommen.

Die Behandlung der Kehlkopferkrankungen besteht in reichlicher Durchfeuchtung der ganzen umgebenden Luft mit Wasserdampf, bei Ulcerationen mit Eucalyptus, Kreosot oder Benzoe gemischt. Bezüglich der Bewertung von Intubation und Tracheotomie befürwortet er die letztere: die Intubation sollte nur bei der nicht zu Geschwürsbildung neigenden Masernlaryngitis versucht werden, im Wiederholungsfalle aber gleichfalls durch Tracheotomie ersetzt werden. Die Intubation eignet sich auch nicht für die häusliche Behandlung.

Referat.

v. Delsaux (Brüssel) beginnt sein Referat mit der allgemeinen Behandlung, worunter er die Isolierung, am besten in einzelnen Zimmern, versteht,

Digitized by Google
Original from UNIVERSITY OF CALIFORNIA
Generated on 2019-10-24 14:49 GMT / http://hdl.handle.net/2027/uc1.b3252762
Public Domain in the United States, Google-digitized / http://www.hathitrust.org/access_use#pd-us-google

sowie die entsprechenden Maßnahmen für Lüftung des Krankenzimmers, Durchfeuchtung, Erwärmung, eventuell auch Desinfektion der Atmungsluft; desgleichen die Desinfektion der Dejekte sowie der vom Pat. gebrauchten Möbel, Kleidung und Wäschestücke; am besten mit Formalin; nicht zu vergessen der Verwendung eines geschulten Wartepersonals, das am besten jeden Tag ein Bad nimmt und die eigenen Luftwege durch entsprechende Spülungen und Inhalationen von pathogenen Organismen reinigt.

Die spezielle Behandlung beginnt mit den Maßnahmen für den Mund (Zahnpflege, Mundwasser aus Borsäure, $H_2 O_2$, Alkohol und Menthol bestehend): bei Erkrankungen der Tonsillen Gebrauch von stärkeren Desinfizientien und Jodglycerin; bei Geschwürsbildung Methylenblau, eventuell Salvarsan oder Neosalvarsan; bei Alveolarpyorrhöe bewährt sich das milchsaure Ferment, ferner tägliche mechanische und medikamentöse Reinigung der Zungenauflagerungen. Für infektiöse Lymphdrüsenschwellung des Halses empfehlen sich feuchtwarme Umschläge, auf deren technisch richtige Anbringung Delsaux großes Gewicht legt.

Für die Behandlung der Nasenaffektionen Spülungen gewöhnlich mit reiner physiologischer Kochsalzlösung oder leicht desinfizierenden Mitteln. Perhorresziert jedes starke Antisepticum, da es die Schleimhaut reizt und ihre natürliche Desinfektionskraft herabsetzt. Desgleichen stimmt er mit allen jenen Autoren überein, die in letzter Zeit über die Gefährlichkeit des Menthols berichtet haben. Das Menthol zersetzt sich bei längerem Stehen, nimmt Säurecharakter an und wirkt geradezu kaustisch. Deshalb ist dem Menthol das Ol. menthae vorzuziehen. Eine große Bedeutung legt Delsaux der prophylaktischen Desinfektion der Nasenhöhlen der Umgebung des Pat. und des Warte- und des Ärztepersonales bei, da man alle Sorten von pathogenen Mikroorganismen, unter anderen auch Tuberkelbacillen in der Nase gesunder Wärterinnen und Ärzte nachweisen konnte. Bei den Nasenspülungen ist jeder höhere Druck zu vermeiden wegen der Gefahr der Otitis, ebenso der Pat. daran zu hindern, anders zu schneuzen als à la paysanne und ohne große Anstrengung.

Die Behandlung des Nasenrachens geht mit der der Nase Hand in Hand. Man wird sich auch hier von jedem stärkeren Antisepticum sowie vor jedem energischen Eingriff hüten.

In der Behandlung der Ohren unterscheidet er das Mittelohr und das innere Ohr. Die Erkrankungen des ersteren erfordern die richtige respektive frühzeitige Paracentese. Bei bereits eingetretener Perforation sind 2 Behandlungsmethoden möglich, entweder mehrmals tägliche Spülung und jedesmalige Streifendrainage oder die trockene Behandlung ohne Spülung, die aber eine höchst sorgfältige Behandlung und Beobachtung von Seite des Arztes erfordert.

Bei Komplikationen kommt die Aufmeißelung des Warzenfortsatzes in Betracht. Die sorgfältige Behandlung der sezernierenden Ohreiterung hat auch durch gewissenhafte Antisepsis die weitere Infektion zu verhüten.

Die Erkrankungen des inneren Ohres beruhen hauptsächlich auf der toxischen Empfindlichkeit des Acusticus (Pollitzer). Es wird sich also darum handeln, die durch die akute Infektionskrankheit gebildeten Toxine möglichst rasch und vollständig aus dem Körper zu entfernen. Delsaux verweist in dieser Beziehung auf die schon von den alten Ärzten in Vorahnung der heute herrschenden Auffassung angewandten Blutentziehungen, Trinken von großen Flüssigkeitsmengen, energische Purgierung, schweißtreibende Mittel. Diese Be-

Generated on 2019-10-24 14:49 GMT / http://hdl.handle.net/2027/uc1.b3252762
Public Domain in the United States, Google-digitized / http://www.hathitrust.org/access_use#pd-us-google
Digitized by Google
Original from UNIVERSITY OF CALIFORNIA

handlung ist heute wieder mehr und mehr zur Geltung gelangt. Auch hier empfiehlt sich also die reichliche Anwendung von Flüssigkeitszufuhr und -abfuhr, fleißige Purgierung und Anregung der Schweißdrüsen. In der Kochsalzinfusion und in dem Tropfklysma haben wir in neuerer Zeit eine Methode der Flüssigkeitszufuhr und der Durchspülung des Körpers von hervorragender Bedeutung gewonnen.

Die gewöhnlichsten Ursachen der Komplikationen des Kehlkopfes und des Tracheo-Bronchialraumes sind der Typhus, die Influenza und der Keuchhusten. Die Erkrankung ist hier meist sekundär entweder durch Fortsetzung der Schleimhauterkrankung der oberen Partien (Nase, Rachen) oder durch Infektion durch das von oben kommende Sekret.

In der Behandlung spielen vor allem die Durchfeuchtung der Atmungsluft, Inhalationen mit warmen Salzlösungen und Instillationen von ölig-medikamentösen Lösungen, welche mittelst der direkten Methode oder des Kehlkopfspiegels appliziert werden, eine Rolle.

In den Schlußfolgerungen seines Referates fordert Delsaux die Aufnahme des oto-rhino-laryngologischen Studiums in den Lehrplan der Universitäten. Nur dadurch, daß die Kenntnis dieser Erkrankungen bei den akuten Infektionskrankheiten Allgemeingut der Ärzte wird, werden der Fälle immer weniger werden, wo das Leben bedrohende Komplikationen übersehen werden. Bis dahin aber sollten von den praktischen Ärzten bei der Behandlung der akuten Infektionskrankheiten oft und zahlreich die ausgebildeten Spezialisten zur Behandlung von deren Komplikationen in den oberen Luftwegen und Ohren herangezogen werden.

Diskussion.

A. Cheatle (London) ist prinzipieller Gegner aller reizenden Antiseptica und Lösungen, nur heiße Dämpfe sollen verwendet und kräftiges und unrichtiges Schneuzen vermieden werden. Wenn das Mittelohr erkrankt ist, frühzeitige und ausgiebige Paracentese. Die weiteren Komplikationen hängen sehr von der Beschaffenheit des Knochens ab. Bei zellreichem Warzenfortsatz muß früher operiert werden, weil sofort heftige Eiterung auftritt. Bei infantilem Typus kann entweder die Drainage durch das Trommelfell genügend sein und die Erkrankung ausheilen oder es kommt bei kleinem Antrum zu endokranieller oder labyrinthärer Komplikation oder endlich durch die lokale Zerstörung des begrenzenden Knochens zur Caries, chronischer Eiterung mit folgendem Cholesteatom oder lokaler Otosklerose. Der Grund, warum die Otologen die Entwicklung dieses Stadiums aus der akuten Eiterung (von Tuberkulose abgesehen) so selten sehen, ist, daß sie eben in der Quarantäne der Infektionsabteilungen oder in häuslicher Pflege durchgemacht wird. Im Gegensatz zu Goodall kann er versichern, daß Hunderte und Hunderte mit chronischer Eiterung eines oder beider Ohren die Infektionsabteilungen der Spitäler verlassen. Seiner Meinung nach sollte wenigstens das Antrum in allen diesen Fällen früher eröffnet werden. Zur Indikationsstellung sind die Röntgenstrahlen wertvoll. Auch Cheatle kann die regelmäßige Zuziehung der Oto-Rhino-Laryngologen zur Behandlung in den Infektionsabteilungen und Spitälern nur wärmstens und dringendst empfehlen.

Mygind (Kopenhagen). Auch Myginds Erfahrung steht den Ergebnissen Goodalls entgegen. Eine große Anzahl von Patienten aus den Infektionsspitälern seiner Heimat müssen jährlich das Leben verlieren, da die

Digitized by Google
Original from UNIVERSITY OF CALIFORNIA
Generated on 2019-10-24 14:49 GMT / http://hdl.handle.net/2027/uc1.b3252762
Public Domain in the United States, Google-digitized / http://www.hathitrust.org/access_use#pd-us-google

chirurgische Intervention zu spät kam. Auch Mygind steht daher auf dem Standpunkt, daß die Behandlung der Ohrerkrankungen in den Infektionsspitälern derzeit ganz ungenügend ist und daß sicher tausend Leben jährlich in der ganzen Welt verloren sind, weil dort im akuten und subakuten Stadium der Erkrankung der Mastoidprozeß nicht rechtzeitig chirurgisch behandelt wird, und verlangt daher für jedes Infektionsspital einen ausgebildeten Otochirurgen.

Lautmann (Paris): Bei jeder akuten Infektionskrankheit, selbst bei der einfachen akuten Rhinitis sollten schwache Lösungen von Protargol oder Collargol (1—4%) mittelst der Marfandschen Spritze in Nase und Nasenrachen appliziert werden. Bei Säuglingen empfiehlt er $^1/_2$%ige Cocain-Adrenalinlösung, die auch von entschieden prophylaktischem Einfluß auf die Ohrinfektion ist. Aspirin sollte ebenfalls in jedem Falle gegeben werden, gleichgültig, ob Fieber besteht oder nicht.

Horne (London).

Trétrôp (Antwerpen) empfiehlt die spezifischen Vakzine (nach Wright und Chantemesse-Vidal für Typhus, nach Bordet für Keuchhusten), vor allem auch wegen ihrer konstatierten Wirkung auf die Phagocytose. Er verweist auch auf seinen noch zu haltenden Vortrag: Die von der Nase ausgehenden Infektionen.

Tilley (London): Die lokale Behandlung der oberen Luftwege ist schon prophylaktisch zur Vermeidung von nasalen und auralen Komplikationen unbedingt notwendig. Er ist kein Freund der Spülungen und empfiehlt kalten Spray von Cocain-Adrenalin-Carbolglycerin in die Ohren. Letzteres hat auch den Vortell, daß, wenn es zur Otitis und zur Trommelfellperforation kommt, der infektiöse Eiter sofort in ein antiseptisches Medium sich ergießt und dadurch die Antisepsis sofort einsetzt, andrerseits eine Mischinfektion verhindert wird, was auch wieder die Behandlung der bestehenden Erkrankung einfach gestaltet.

S. Scott (London) fragt Goodall, ob seine Erfahrungen besagen, daß akuter Gelenksrheumatismus häufiger eintritt, wenn die Angina mit koagulierenden Antisepticis (Sublimat) behandelt wird, als wenn sie bloß mit salinischem Spray behandelt wird. Verlangt die tägliche Inspektion aller Infektionskranken durch einen Ohrenspezialisten, anstatt ihn erst bei alarmierenden Symptomen zu rufen. Ist Anhänger des Sprays und Gegner der Nasendusche. Demonstriert die Präparate eines Falles, der mit geringen Erscheinungen nach Scharlach ad exitum kam und dessen Antrum Haufen von Streptokokken zeigte.

Watson Williams (Bristol): Adenoiden sollen im akuten oder fieberhaften Zustand nicht entfernt werden, dagegen hat ihre Entfernung als Prophylacticum gegen akute Infektionskrankheiten Bedeutung. Die Adenoiden sind in vielen Fällen nur Reaktion auf die Infektion. Die Intubation hat bei akuten Larynxerkrankungen große Bedeutung, muß aber oft von der Tracheotomie abgelöst werden. Empfiehlt seit 15 Jahren den Spray statt der gefährlichen Nasendusche. Als Medikament hierzu können verwendet werden: Protargol, schwache Lösungen von Jod oder Quecksilberbijodid (1 : 6000). Cocain scheint die Resistenzfähigkeit der Schleimhaut herabzusetzen; in das Ohr kommt Carbolglycerin. Bei Mastoiditis frühzeitige Operation (Schwartze). Das kindliche Ohr scheint zur spontanen Heilung mehr zu inklinieren als das des Erwachsenen. Watson fand in vielen Fällen Streptokokken in den entfernten Rachenmandeln.

Generated on 2019-10-24 14:49 GMT / http://hdl.handle.net/2027/uc1.b3252762
Public Domain in the United States, Google-digitized / http://www.hathitrust.org/access_use#pd-us-google
Digitized by Google
Original from UNIVERSITY OF CALIFORNIA

D. Harmer (London) fand, daß es möglich ist, akute Streptokokkeninfektionen zu kupieren durch sensibilisiertes Vakzin und demonstriert mehrere Fieberkurven von derlei rasch geheilten Fällen von Infektionen im Ohr oder im Rachen. Schon unmittelbar nach der Injektion setzte eine rasche Besserung ein. Bei den Ohrfällen konnte noch Heilung erzielt werden, wo schon Meningitis und subduraler Absceß vorhanden waren. Die Stärke der Vakzine bewegte sich zwischen 500 und 5000 Millionen Keimen. Näheres in seiner Publikation mit Garden einzusehen.

Mc Euren Smith (Philadelphia): Sehr wichtig ist die Erziehung der praktischen Ärzte zur Kenntnis von der Bedeutung dieser Komplikationen, namentlich bei Masern und Influenza. Nach seinen Erfahrungen ist die Verlegung der Nasenatmung viel Schuld an diesen; wenn diese behoben ist, ist die Gefahr der Komplikation viel geringer. Daher verwendet er eifrig einen Spray von $^1/_2$—$1^0/_0$igem Cocainöl. Bei Ohrenkomplikationen frühzeitige Paracentese. Auch hier sollen die praktischen Ärzte von der Notwendigkeit frühzeitigen Eingreifens unterrichtet werden. Wenn die ersten Symptome von Antrumerkrankungen auftreten, Eröffnung des Warzenfortsatzes.

Koenig (Paris) verwendet gleichfalls schwache Cocainlösung zur Freimachung der Nase in Form von Aufschnupfen. Ist gegen die Antiseptica wegen der hierdurch bedingten Herabsetzung der bakteriziden Kraft der Schleimhaut.

D. Mc Kenzie harmoniert mit Smith; trotzdem sollte diese Methode der Prophylaxe nur dem Spezialisten überlassen werden. Befürwortet frühzeitige Eröffnung der Paukenhöhle. Gegner der Nasendusche. Empfiehlt gleichfalls die Vakzinbehandlung.

F. Pick (Prag): Der von allen Autoren festgestellten Seltenheit der Larynxkomplikationen steht deren relative Häufigkeit am Seziertisch gegenüber. Zur Prophylaxe empfiehlt er Urotropin, das in neuerer Zeit gegen die Typhusbacillen im Harn, aber auch gegen die infektiösen Katarrhe der Nase und der Bronchien empfohlen wird. Von der zweiten bis dritten Woche des Abdominaltyphus an gegeben, scheint dieses Mittel auch die Komplikationen von den oberen Luftwegen aus günstig zu beeinflussen sowie auch die von Seite des Ohres und Gehirns.

Bronner (Bradford) empfiehlt die regelmäßige Anwendung eines Kehlkopfsprays von Mentholöl, weil der im Kehlkopf gebildete Schleim sehr häufig die Ursache von Komplikationen der tieferen Wege ist.

D. Grant (London) empfiehlt hauptsächlich Mentholöl, aber in schwacher Lösung. Cocain hält er für nicht ungefährlich und würde eher die Surrogate bevorzugen, als Anästhesinadrenalin, für das Ohr Carbolglycerin oder Pfropfen von Belladonna-Creolinsalbe. D. Grant hat mehrere Male bei Scharlach eine Infektion des Oberkiefers gesehen, die mehr wie ein circumscriptes Erysipel aussieht als wie eine Antritis.

Jacques (Nancy) wendet sich gegen den übertriebenen Gebrauch oder Mißbrauch des $H_2 O_2$, dessen antiseptische Kraft meist überschätzt wird.

Segura (Buenos-Ayres) fordert gleichfalls die Unterrichtung der praktischen Ärzte in der Kenntnis der nasalen, pharyngealen und auralen Komplikationen akuter Infektionskrankheiten. Er ist ein Feind jeder medikamentösen Therapie mit Ausnahme der Alkalien und des Cocainadrenalins zur Abschwellung der Schleimhaut.

Digitized by Google
Original from UNIVERSITY OF CALIFORNIA
Generated on 2019-10-24 14:49 GMT / http://hdl.handle.net/2027/uc1.b3252762
Public Domain in the United States, Google-digitized / http://www.hathitrust.org/access_use#pd-us-google

Schlußwort.

Delsaux (Brüssel) warnt vor der Anwendung des Adrenalinsprays durch das Personal. Die Nasendusche sollte überhaupt aus dem medizinischen Arsenal verbannt oder nur sehr selten angewendet werden; an deren Stelle hätten zu treten: Einblasungen, Einträufelungen oder Salben.

Goodall (London) hat sehr selten Nebenhöhlenaffektionen bei Scharlach gesehen. Über akuten Gelenksrheumatismus, der durch vorherige Behandlung der Tonsillen mit koagulierenden Mitteln imminenter werden soll, hat er keine Erfahrungen. Bei Larynxstenosen bevorzugt er die Tracheotomie gegenüber der Intubation. Die Larynxaffektionen bei Typhus sind nicht häufig. Die Nasendusche wendet er häufig an, ohne üble Erfahrungen gemacht zu haben. Die Eröffnung des Warzenfortsatzes sollte nur gemacht werden, wenn unzweideutige Symptome von Erkrankung desselben vorhanden sind.

Auf Antrag Delsaux' wurde von beiden gemeinsam tagenden Sektionen einstimmig folgende Resolution angenommen und durch Mr. A. Cheatle und Mr. Sidney Scott dem Generalsekretär Dr. Herringham übergeben:

Es ist im Interesse der Allgemeinheit sehr gelegen, daß in allen Infektionsspitälern und -Abteilungen ausgebildete Spezialisten für Oto-Rhino-Laryngologie angestellt werden.

Vorträge.

A. Kuttner (Berlin): **Die akut-infektiösen Halsentzündungen.**

Da der Autor nicht anwesend war, konnte der höchst interessante Vortrag leider nicht in extenso gehalten werden. Sir F. Semon erhielt vom Präsidium der Sektion nur die Erlaubnis, ein kurzes Autoreferat zu verlesen. Kuttner kam zu der dem Vortrag zugrunde liegenden Theorie schon im Jahre 1895 in einer auf Grund von zahlreichen klinischen, pathologisch-histologischen und bakteriologischen Untersuchungen und Tierversuchen niedergelegten Monographie. Unabhängig von ihm kam in demselben Jahre Semon zu ähnlichen Ergebnissen und hat daher gern die Vertretung Kuttners auf dem Londoner Kongreß übernommen.

Die früher unter dem Namen Angina oder Synanche zusammengeworfenen verschiedenartigen Erkrankungen wurden mit dem Fortschreiten der Pathologie, indem man sozusagen ins andere Extrem verfiel, so gründlich geschieden, daß es einer weiteren Reihe von Jahren und einer Unsumme von Arbeit bedurfte, um das Pendel wieder zum Rückschwingen in die Mittellage zu bringen und die Verhältnisse klarzulegen, wie sie tatsächlich bestehen:

Alle akuten entzündlichen Erkrankungen des Rachenschlundes und Kehlkopfes sind zurückzuführen entweder auf

1. mechanische, chemische oder thermische Verletzungen oder auf
2. infektiöse Prozesse, das heißt auf die Einwirkung pathogener Mikroorganismen.

Diese infektiösen Halserkrankungen zerfallen wieder in verschiedene Unterabteilungen:

a) bei konstitutionellen Infektionskrankheiten, wie Lues, Tuberkulose etc.;

b) bei allgemeinen Infektionskrankheiten (Masern, Scharlach, Typhus, Pneumonie, Influenza etc.) oder

c) als selbständige Erkrankungsform der einzelnen in Rachen, Schlund oder Kehlkopf gelegenen Gebilde.

Digitized by Google
Original from UNIVERSITY OF CALIFORNIA
Generated on 2019-10-24 14:49 GMT / http://hdl.handle.net/2027/uc1.b3252762
Public Domain in the United States, Google-digitized / http://www.hathitrust.org/access_use#pd-us-google

Hierher gehören alle die verschiedenen Halsaffektionen, die man je nach ihrem Sitz, ihren klinischen und pathologischen Erscheinungen oder auch nach ihrem Entdecker bezeichnet hat, als Angina Ludovici, Angina Plaut-Vincenti, Tonsillitis (erythematosa, lacunaris, fossularis, follicularis, parenchymatosa, exulcerans benigna, oedematosa, erysipelatosa, phlegmonosa, abscedens), Peritonsillitis, Pharyngitis et Laryngitis acuta, erysipelatosa, Laryngitis submucosa acuta, akut-entzündliches Larynxödem etc. und die pseudomembranöse Beläge bildenden Affektionen, die genuine Diphtheritis und die verschiedenen Arten der pseudo-diphtheritischen Erkrankungen.

Alle die unter diesen und ähnlichen Namen laufenden, früher als essentiell verschiedenartig angesehenen Erkrankungen sind zusammenzufassen unter der Bezeichnung „akut-infektiöse Entzündungen der Halsorgane" und gehören ätiologisch, pathologisch und klinisch eng zusammen.

Von diesen sind nur die Vincentsche Angina (Spirochaeta refringens) und die genuine Diphtherie (Löfflerscher Bacillus) spezifisch; alle anderen werden durch verschiedene Mikroorganismen (Streptokokken, Staphylokokken, Diplokokken, Diphtheriebacillen, Pneumokokken, Meningokokken, Bacterium coli, Spirochaeten, Schimmelpilze etc.) erzeugt, ohne daß ihnen aber eine wirkliche Spezifität zukommt in dem Sinne, daß dieser im Organismus immer dieselbe Affektion auslöst und daß diese Affektion von keinem anderen Mikroorganismus ausgelöst werden kann. Alle jene Halserkrankungen gehören in eine Kategorie, alle führen zu gleichartigen allgemeinen Erscheinungen. Deshalb sind die klinischen Differenzen zwischen allen diesen Erkrankungen niemals prinzipieller Natur, sondern immer nur auf graduelle und örtliche Verschiedenheiten zurückzuführen. Die Lokalisation des ersten Anfanges kann bindend für die ganze Erkrankung sein.

Kuttner schlägt daher folgende Ordnung der akuten infektiösen Halserkrankungen vor:

A. Erkrankungen, welche sich hauptsächlich in der Mukosa abspielen:

1. Erythematöse Fibrome;
2. katarrhalische Form (serös-schleimig, schleimig-eitrig, hämorrhagisch);
3. degenerative Form (fettige hyaline Degeneration der Epithelschichte, Substanzverlust, Erosion, Ulceration);
4. fibröse Form (ohne und mit gleichzeitigen nekrotischen Prozessen, aphthöse, pseudomembranöse, verschorfende Prozesse).

B. Erkrankungen, die sich hauptsächlich in der Submukosa abspielen:

1. ödematöse Form (entzündliches Ödem, Erysipel);
2. plastisch-infiltrierende Form;
3. phlegmonöse und abscedierende Form.

Ph. de Santi (London): **Pathologie der verschiedenen akuten Halsentzündungen einschließlich von akutem Ödem, Phlegmone, Erysipel und Angina Ludovici, aber ausschließlich von Diphtherie.** (Publ. in Monatsschr. f. Ohrenheilk., 1914.)

Redner kommt im Anfang seines Vortrages auf die im selben Jahre durch Kuttner und Semon aufgestellte Theorie von der Einheitlichkeit der akuten infektiösen Halsentzündungen nicht spezifischen Charakters zurück. Damals publizierte er 4 Fälle dieser Art: seither kann er über weitere acht Fälle berichten, als deren Ergebnis sich folgendes herausstellt:

Die meisten von ihnen wurden mit polyvalentem oder autogenem Antistreptokokkenserum behandelt und geheilt. Auffällig war der un-

Digitized by Google
Original from UNIVERSITY OF CALIFORNIA
Generated on 2019-10-24 14:49 GMT / http://hdl.handle.net/2027/uc1.b3252762
Public Domain in the United States, Google-digitized / http://www.hathitrust.org/access_use#pd-us-google

mittelbar einsetzende rasche Rückgang der Erscheinungen schon nach der ersten Injektion, der meist keine Wiederholung nötig machte. Die meisten dieser infektiösen Halsentzündungen verdanken der Infektion mit Bakterien von der Gruppe des Streptococcus pyogenes aureus ihre Entstehung; trotzdem ist dies keine spezifische Erkrankung, sie kann in derselben Form auch durch andere ähnliche Mikroorganismen erzeugt werden. Oft finden sich auch mehrere Arten gleichzeitig vor. Derselbe Mikroorganismus kann einmal Erysipel, ein anderes Mal Phlegmone, ein anderes Mal Sepsis erzeugen. Auch die Angina Ludovici sollte unter diese Erkrankungen eingereiht werden; sie kommt gewöhnlich bei Männern von 20—30 Jahren vor.

Santi erwähnt dann die wunderbare Wirkung der durch Wright eingeführten Zitronensäure in solchen Fällen. Die neueste Zeit wird von den Erfolgen der Serum- und Vaccinbehandlung beherrscht. In einem seiner Fälle wurde auch autogenes Serum mit bestem Erfolg angewendet.

Diskussion.

Sir Felix Semon (London) ist unabhängig von Kuttner zu denselben Anschauungen gelangt. Die verschiedenen Diskussionen haben gezeigt, daß die meisten glauben, die einzelnen entzündlichen Erkrankungen sind auch ebenso viele spezifische Indikationen. Wir haben

1. die Gruppe echter spezifischer Mikroorganismen (Syphilis, Tuberkulose, Spirillosen etc.);

2. die große Gruppe der Streptokokken, Pneumokokken, Diplokokken etc. Diese sind dadurch ausgezeichnet, daß sie alle Entzündung erregen. Diese Entzündung kann vom leichtesten bis zum schwersten Grad variieren. Jede derselben, vom leichtesten Erythem bis zum gangränösen Absceß, sind nur verschiedene Formen eines und desselben Prozesses. Diese Bakterien können alle in gleicher Weise die schweren Komplikationen in größter Schnelligkeit erzeugen: Mediastinitis, Pleuritis, Meningitis etc. Es handelt sich dabei immer um die Menge des eingeführten Virus, die Virulenz desselben, die Widerstandskraft des Organismus und die Eingangspforte. Man soll keine Unterabteilungen zwischen den einzelnen Formen machen; alle diese Erkrankungen sind einheitliche akute infektiöse Entzündungen. Die schweren Fälle können wir leider auch mit Streptokokkenserum und Vaccin nicht beeinflussen. Trotzdem empfiehlt Santi, zunächst sofort eine Seruminjektion zu machen, bis der für den betreffenden Fall spezifische Mikroorganismus gefunden wird, wovon man dann das einzig sicher wirksame autogene Serum oder Autovaccin darstellen kann. Nur bei Pneumokokken-Reinkultur ist das Krankheitsbild verschieden. Verfasser hat vier derartige Fälle gesehen. Leichtere Erscheinungen sind sehr selten; wenn sie vorhanden sind, so können sie sich manchmal durch Monate hinziehen, bis endlich die schweren Symptome mit unheimlicher Raschheit auftreten. Charakteristisch scheint ihm für diese Infektionen zu sein die kolossale Schmerzhaftigkeit der lokalen Affektion und das Fehlen von Lymphdrüsenschwellungen.

D. Harmer (London) spricht über seine günstigen Versuche mit Vaccinen, in kleinen Dosen mehrmals gegeben (500—5000 Millionen).

Sir St. Clair Thomson (London): Es wird sehr oft keine Zeit sein, ein Serum von dem einzelnen Fall zu gewinnen, da die Krankheit zu stürmisch verläuft. Betont vor allem auch, daß die Tracheotomie sich in allen diesen Fällen nutzlos erwiesen hat, da trotzdem der Prozeß unaufhaltsam zum Tode führte.

Generated on 2019-10-24 14:49 GMT / http://hdl.handle.net/2027/uc1.b3252762
Public Domain in the United States, Google-digitized / http://www.hathitrust.org/access_use#pd-us-google
Digitized by Google
Original from UNIVERSITY OF CALIFORNIA

Lautmann (Paris) berichtet über einen Fall von mehreren Attacken von akutem Gelenksrheumatismus, von denen die letzte in einen großen Larynxabceß ausging. Intravenöse Collargolinjektionen und Credé-Salbe brachten Heilung.

Tweedie (Nottingham) hat in einem Fall nach Tracheotomie und Gastrostomie Heilung erzielt.

Goodall fragt, wie sich de Santi den Infektionsmodus in diesen Fällen vorstellt.

Finder (Berlin) hat selbst 6 Fälle gesehen, welche die Nutzlosigkeit der Tracheotomie erwiesen: 5 starben, ein sechster, bei dem die Tracheotomie nicht gemacht wurde und der mit polyvalentem Streptokokkenvaccine behandelt wurde, kam durch.

Marschik (Wien): Die Tracheotomie muß, so sehr wir von der Nutzlosigkeit derselben quoad vitam überzeugt sind, aus humanen Rücksichten, auf Wunsch des Pat. oder aus äußeren Gründen ausgeführt werden.

H. Tilley (London) berichtet über 3 Fälle, welche die dramatisch unheimliche Raschheit dieser Prozesse illustrieren. Redner hält für die beste Methode frühzeitige breite Incisionen in die erkrankte Gegend und Injektionen mit einem sensibilisierten Autovaccin; auch die alte Lösung von Liquor ferri bichlorici scheint ihm nicht wertlos zu sein.

Schlußwort.

Ph. de Santi (London). Redner erklärt seine Befriedigung über die Aufrollung dieser Frage und über die Einstimmigkeit der Autoren in der Frage der Einheitlichkeit dieser Prozesse. Es wäre zu wünschen, daß auch die praktischen Ärzte in die Kenntnis von der Bedeutung und vor allem auch der Schwere und Raschheit derselben eingeweiht würden. Auch er hat einen Fall beobachtet, der trotz Tracheotomie innerhalb 24 Stunden vom Beginn der Krankheitserscheinungen zum Tode führte. Er empfiehlt also, in allen diesen Fällen zunächst ein polyvalentes Antistreptokokkenserum zu injizieren, darauf sofort nach dem in dem einzelnen Fall verantwortlichen Mikroorganismus zu suchen, am besten im Blut des Pat. und davon ein sensibilisiertes Autovaccin herzustellen. Die Serum- und Vaccinbehandlung hat sich stets als ungefährlich erwiesen.

L. Polyak (Budapest): **Die intranasale Dacryocystorhinostomie.**

Die endonasale Operation, für die Polyak die Priorität für sich in Anspruch nimmt, bedeutet gegenüber der sonst so erfolgreichen Totischen Operation einen entschiedenen Fortschritt. Polyak verweist auf seine darüber schon erschienenen Publikationen und geht zu einer kurzen Besprechung seiner Technik über. Das Operationsfeld muß manchmal durch Beseitigung einer Septumdeviation oder von sogenannten prälacrymalen Zellen zugänglich gemacht werden. Die Operation wird in Lokalanästhesie ausgeführt und besteht im wesentlichen in der Ausschneidung eines Schleimhautfensters an der dem Tränensack entsprechenden Stelle der lateralen Nasenwand, Ausmeißelung eines breiten Fensters aus dem Knochen des Oberkieferfortsatzes, worauf der Tränensack durch den von außen drückenden Finger in der Nase zur Anschauung gebracht wird; sodann wird womöglich die ganze innere Hälfte des Sackes reseziert. Zur Heilung erwartet man die Vernarbung von den Rändern des Nasenschleimhaut- und des Tränensackfensters miteinander.

Digitized by Google
Original from UNIVERSITY OF CALIFORNIA
Generated on 2019-10-24 14:49 GMT / http://hdl.handle.net/2027/uc1.b3252762
Public Domain in the United States, Google-digitized / http://www.hathitrust.org/access_use#pd-us-google

Polyak hat bis jetzt 42 Fälle operiert. Die Erfolge sind vorzüglich, nur wenige bedürfen noch augenärztlicher Weiterbehandlung; in 3 Fällen mußte die Operation wiederholt werden.

Bezüglich der Indikationen und verschiedener anderer Punkte wendet er sich gegen West, der gleichfalls eine Methode ausgearbeitet hat. Er fordert, sich strenge an die Indikationen des Ophthalmologen zu halten, welche Exstirpation des Sackes oder Totische Operation verlangt. Die Diagnose und Behandlung der übrigen (oberen) Tränenwege sei den Augenärzten vorbehalten, auch die Sondierung. Die Hauptindikation dürfte die eitrige Dacryocystitis bleiben. Kontraindikationen sind dieselben wie bei allen endonasalen Operationen. Die präliminare Septumdeviation vermeidet er durch Verwendung verschiedenblättriger Spekula. Die Westsche Technik hält er für die breite Totalresektion der nasalen Tränensackwand für ungeeignet.

Die Operation gewährleistet die funktionelle Heilung; zur sicheren Erzielung auch der pathologisch-anatomischen Heilung ist vielleicht Lokalbehandlung des eröffneten Sackes notwendig. Der Vorteil der endonasalen Methode ist, daß sie im Notfall wiederholt und das mangelhafte Resultat eventuell durch weitere Eingriffe verbessert werden kann.

Die Methode scheint Polyak auch ein Weg, um Orbitalabscesse ohne äußere Incision von der Nase aus zu eröffnen und zu drainieren sowie zur Resektion der Ethmoidalnerven.

Diskussion.

Halle (Berlin) hat 31 Fälle nach der endonasalen Methode mit einer eigenen Modifikation operiert. Er schneidet vor der Bildung des Schleimhautperiostlappens ein dem Tränensackfenster entsprechendes Loch aus. Das hat den Vorteil, daß man dann den zur Freilegung des Tränensackes nötigen Schleimhautperiostlappen in der Nase beliebig groß anlegen kann. Hat keine Mißerfolge gesehen.

D. Mc Kenzie (London) macht einen ähnlichen Lappen wie Halle, nur kleiner, und findet den Meißel bei der Freilegung des Sackes nicht nötig.

D. Harmer (London) gelangt durch Verfolgung des Tränennasenganges bis zum Sack; hat damit 6 Fälle geheilt. In vielen Fällen genügt auch die bloße Dilatation von der Nase aus, weil die Verengerung nur durch Schleimhautschwellung erzeugt ist.

Schlußwort.

Polyak: Die Dacryocystorhinostomie bringt bei allen Fällen Erfolg, was bei den anderen Methoden nicht der Fall ist. Die Methode, nach der D. Harmer operiert hat, ist die alte nach Passow und Strazza mit Eröffnung des Tränensackes an seinem unteren Ende und ist den neueren Methoden weitaus unterlegen.

Montag, 11. August, nachmittags.

Westmacott (Manchester): **Chronische Hyperplasie des Oberkiefers.**

In dem Vortrag wird eine seltene Form von einseitiger Vergrößerung des Oberkiefers beschrieben, welche die Anzeichen des embryonalen Knochens zeigte und an eine Umkehrung des Prozesses bei der Bildung der Oberkieferhöhle denken ließ.

Generated on 2019-10-24 14:49 GMT / http://hdl.handle.net/2027/uc1.b3252762
Public Domain in the United States, Google-digitized / http://www.hathitrust.org/access_use#pd-us-google
Digitized by Google
Original from UNIVERSITY OF CALIFORNIA

Westmacott hat davon innerhalb von 10 Jahren 8 Fälle gesehen; in 1 Fällen wurde eine sorgfältige histologische Untersuchung des Knochens gemacht. Es waren 7 weibliche und 1 männlicher Patient, 6 links und 2 rechts. Das Alter variierte zwischen 17 und 30 Jahren. Die meisten Pat. beklagten sich über die Deformität des Oberkiefers, welche an Leontiasis erinnerte, aber sich durch die Einseitigkeit hiervon unterschied.

Die ersten Symptome zeigten sich in einer Verdickung des Alveolarfortsatzes. An der Außenseite desselben schritt dann der Prozeß fort, füllte das Antrum und schließlich auch die Fossa canina aus. Die Dehnung der Knochenveränderung erreichte nie die Orbita oder die Nasenhöhle; zwischen der Grenze der Neubildung und der lateralen Nasenwand respektive Orbitalboden war stets ein gewisser Zwischenraum nachzuweisen. Das Wachstum war langsam, es dauerte 18 Monate bis 4—5 Jahre, bis der Pat. zur Beobachtung kam. Die Symptome beschränkten sich auf Zahnschmerzen und Erschwerung des Kauaktes; die Zähne der erkrankten Partie waren in der Regel kariös. Der Autor führt es auf die mechanische Reizung und erhöhte Infektion zurück. Die Schleimhaut über den erkrankten Partien war stets normal, ohne sichtbare Zeichen von Entzündung. Der Knochen fühlte sich hart und glatt an. Das Röntgenbild zeigte einen dichten Schatten im Bereich der Erkrankung.

Die Behandlung bestand in radikaler Entfernung der erkrankten Partie, welche sich dabei von der Konsistenz einer rohen Kartoffel zeigte, von der Tuberositas bis zur Sutura praemaxillaris Jodoformgazetamponade und Dekkung des operativen Defektes durch eine Prothese. In keinem der Fälle kam es zum Rezidiv.

Die mikroskopische Untersuchung von 4 Fällen ergab: Das Gewebe bestand aus ausgebildetem Knochen, die Knochenlamellen bereits unterlegt und die Knochenkörper gut gefärbt. Die Schichte zwischen diesem normalen Knochen bestand aus einem dicken Lager von anscheinend üppig proliferierenden Osteoblasten mit nur wenig Osteoklasten unter ihnen. Das Gewebe war reich vascularisiert und zeigte massenhaft Bindegewebszellen mit ungewöhnlich reichem Protoplasma; dagegen war keine kleinzellige oder Leukocyteninfiltration oder granulomatäre Entzündung. Der Zustand war demnach als einfache Hyperplasie zu deuten.

L. Dewatripont (Brüssel): **Beiträge zum Studium der bakteriologischen und histologischen Beziehungen zwischen den Erkrankungen der Nase und der Tränenwege.**

Redner hat es sich zur Aufgabe gestellt, die durch eine Unmenge von Autoren, u. a. durch Kuhnt auf dem Wiener internationalen Kongreß 1908 festgestellte Häufigkeit der Beziehungen von Augenaffektionen und Krankheiten der Nase (95·7%) auch vom bakteriologischen und histologischen Standpunkt nachzuweisen. Die Studien bestanden in einwandfreier bakteriologischer Untersuchung des Inhaltes des Tränensackes oder pericystitischer Phlegmone sowie in histologischer Untersuchung von excidierten Stückchen.

Eingehend kommt der Vortragende bei jeder Gruppe von Fällen neben seinen bakteriologischen und histologischen Untersuchungen auch auf die therapeutischen Maßnahmen und ihre Aussicht zu sprechen, besonders bei der Dacryocystitis chronica. Interessant ist die Entdeckung, daß die gewöhnliche pneumokokkenhältige chronische Tränensackblennorrhöe bei Ausbildung von akuter Phlegmone Streptokokken zeigt; dadurch ist der nasale Ursprung

Digitized by Google
Original from UNIVERSITY OF CALIFORNIA
Generated on 2019-10-24 14:49 GMT / http://hdl.handle.net/2027/uc1.b3252762
Public Domain in the United States, Google-digitized / http://www.hathitrust.org/access_use#pd-us-google

schlagend bewiesen, da die Tränenorgane und der Conjunctivalsack normalerweise nie Streptokokken führen, sondern nur Pneumokokken, dagegen in der Nase auch normalerweise fast stets Streptokokken anzutreffen sind. Dewatripont kommt nun zu dem Ergebnis, daß die bisherige Einteilung der Affektionen der Tränenwege in Dacryocystitis simplex (Blennorrhöe) und D. acuta (Phlegmone) aufzugeben ist und dafür folgende Einteilung zu setzen ist:

1. Pericystitis phlegmonosa
   a) Streptokokkeninfektion nasalen Ursprungs, vor allem bei Erwachsenen;
   b) Tuberkulose, abhängig von einer Osteoperiostitis, meist bei Kindern.
2. Dacryocystitis tuberculosa, primär oder sekundär, bei Tuberkulose der Conjunctiva oder der Nase.
3. D. acuta (Streptokokken), nasalen Ursprungs im Laufe einer chronischen D. (Pneumokokken).
4. D. subacuta (Diplobacillen Morax-Axenfeld) nasalen Ursprungs, eventuell auch unter Beteiligung von Pneumokokken.
5. D. chronica (Pneumokokken Salamon-Fraenkel), gewöhnlich rein, manchmal auch Staphylokokken oder Bacterium coli dabei, seltener Bacillus pyocyaneus, Gonokokken, Bacillus xerosis, subtilis, pyogenes foetidus, proteus vulgaris (de la morve), Bacillus Wecks etc.;
   a) ohne Ektasie des Tränensackes (hypertrophisches Stadium);
   b) mit ausgesprochener Ektasie des Tränensackes (Stadium der progressiven Atrophie der elastischen Fasern).
6. D. ozaenosa (Löwenbergs Diplokokken) nasalen Ursprungs, Atrophie des Tränensackes.
7. D. syphilitica (Spirochaeta pallida), fast immer sekundär bei Nasensyphilis.
8. D. diphtheritica (Löffler), häufige Komplikation der nasalen Diphtherie.
9. Cystische Tränensackektasie (Staphylococcus aureus, rein oder vermengt), vollständiges Fehlen der elastischen Fasern.

Diese Einteilung ist keine willkürliche, sondern basiert auf der genauen klinischen und pathologischen Untersuchung aller Erkrankungen und hat daher ihre besondere Bedeutung auch für die einzuschlagende Therapie.

Citelli (Catania): **Pituitrin bei den operativen und spontanen Blutungen der oberen Luftwege.**

Citelli hat vorzügliche, zum Teil überraschende Erfolge mit dem schon einige Zeit bei Uterusblutungen empfohlenen und bewährten Hypophysenextrakt (Parke, Davis & Co.) bei allen Formen von Blutungen der oberen Luftwege erzielt. Diese Anwendung ist bisher nicht versucht worden. Bekanntlich zeichnet sich der Extrakt durch die Eigenschaft aus, eine progressive und langdauernde (bis zu einem Tag) Kontraktion der glatten Muskulatur hervorzurufen, weshalb sich das Mittel auch als Laktagogum, Diureticum, Peristalticum, Cardiacum bewährt hat.

Besonders auffällig waren die Erfolge bei Resektion der unteren Muscheln, welche sich oft den bisher bekannten blutstillenden Mitteln gegenüber refraktär erweisen, so daß er zum Resultat kommt, daß das Pituitrin nicht nur bei diesen Blutungen, sondern auch bei denen anderer Organe (Harnwege, Magendarmtrakt) ein wertvolles und den bisher angewendeten Mitteln unzwei-

Generated on 2019-10-24 14:49 GMT / http://hdl.handle.net/2027/uc1.b3252762
Public Domain in the United States, Google-digitized / http://www.hathitrust.org/access_use#pd-us-google
Digitized by Google
Original from UNIVERSITY OF CALIFORNIA

felhaft überlegenes Stypticum darstellt. Die Anwendungsweise besteht in einer subcutanen oder intramuskulären Injektion von $^1/_4$—$^1/_2$ Stunde vor der Operation, die, wenn nötig, 2—4 Stunden danach wiederholt wird, eventuell noch einmal nach 24 Stunden. 1—2 Injektionen genügen für die operativen Fälle fast immer. Üble Nebenerscheinungen hat er nie gesehen.

W. D. Harmer (London): **Impfbehandlung von Nasen- und Halskrankheiten mit Ausnahme von Tuberkulin und Diphtherie-Antitoxin.**

Vortragender beschäftigt sich seit 4 Jahren mit der Vaccinbehandlung. Was für eine Arbeit in den in dem Vortrag niedergelegten Erfahrungen liegt, mag angedeutet werden durch die Tatsache, daß sein bakteriologischer Mitarbeiter Dr. M. H. Gordon (Bartholomäus-Spital) über 200 Autovaccine hergestellt hat, bei jedem Fall wiederholte bakteriologische Untersuchungen angestellt wurden und Harmer selbst während der ganzen 4 Jahre einen Tag der Woche nur für die Vaccinbehandlung sich frei halten mußte. Harmer bespricht dann ausführlich die Untersuchungsmethode, die Kultur der zur Behandlung gekommenen Fälle, wobei sich zeigte, daß Reinkultur eines einzelnen Mikroorganismus recht selten ist, nur bei Influenzabacillen oder Streptokokken beherrschen diese die Kultur. Bei diesen Versuchen zeigte sich auch, daß der Kliniker und der Bakteriologe gegenseitig aufeinander angewiesen sind. Beim nichtsensibilisierten Autovaccin verwendete er kleine Dosen (1—5 Millionen), beim sensibilisierten Vaccin (Besredke) Dosen von 50—100 Millionen zu Anfang und steigt bis 500—5000. Nach Schilderung der Reaktionserscheinungen kommt Redner auf die Gefahren zu sprechen. Die Vaccinbehandlung ist derzeit noch ein zweischneidiges Schwert in der Hand unerfahrener Praktiker, weshalb sie nur von eigens darin ausgebildeten Spezialisten in Verbindung mit kompetenten Bakteriologen durchgeführt werden sollte. Die am häufigsten beobachteten Erscheinungen waren Schwächegefühl, Brechreiz, Kältegefühl im Kopf, gelegentlich Nasenbluten; andere Erscheinungen gehören zu den Seltenheiten. Die Vaccinbehandlung steckt noch derart in den Kinderschuhen, daß Fehler in Form falscher Vaccine und falscher Dosen möglich sind.

Eine besondere Beachtung erfordert das Kapitel der akuten septischen Infektionen. Hier müssen so schnell als möglich wiederholte und große Dosen frühzeitig gegeben werden, 50—500 Millionen, was seit der Einführung der sogenannten sensibilisierten Vaccine leichter möglich ist. Harmer erwähnt einige dieser sehr schweren Infektionen, die sämtlich schon auf die erste Injektion hin auffallende Besserung zeigten und in wenigen Tagen geheilt wurden; Fälle, welche nach dem Verlauf zu schließen, sämtlich dem Tode geweiht waren. Auch mit dem Antistreptokokkenserum (polyvalent) sind Erfolge zu erzielen, doch sind sie lange nicht so sicher.

Es folgen nun die höchst interessanten Berichte über die einzelnen Krankheiten, zunächst akute Erkältungen, behandelt mit Catarrhalis-, Pneumococcus-, Influenzavaccinen oder den Kombinationen derselben. Vortragender hat sich selbst damit behandelt und konnte die letzten drei schweren Erkältungen durch schwache einmalige Dosen von 5 Millionen jedes Vaccins in 24 Stunden zur Abheilung bringen. Diese geradezu überraschenden Wirkungen wären ein Fingerzeig, bei epidemisch auftretenden Infektionen (Influenza) durch prophylaktische Behandlung der Umgebung eines Erkrankten dem Ausbreiten der Epidemie Einhalt zu tun.

Ähnliche bemerkenswerte Resultate erzielte Vortragender mit der Vaccinbehandlung chronisch rezidivierender Infektionen, über deren klinische Eigen-

Digitized by Google
Original from UNIVERSITY OF CALIFORNIA
Generated on 2019-10-24 14:49 GMT / http://hdl.handle.net/2027/uc1.b3252762
Public Domain in the United States, Google-digitized / http://www.hathitrust.org/access_use#pd-us-google

tümlichkeiten er uns interessante Details gibt. Weitere Versuche betreffen Fälle von Retronasalkatarrh mit Gehörstörung, Asthma und Heufieber, Furunkulose (sämtlich gebessert), Lymphomata colli, akuten und chronischen Nebenhöhleneiterungen. In der letzten Gruppe wurden nur die nicht fötiden Eiterungen behandelt, da die fötiden Formen durch operative Eingriffe leicht zu behandeln sind.

Die einzelnen Infektionen zeigen große Verschiedenheiten, am besten eignen sich die Streptokokken und Friedländer-Infektionen, am ungünstigsten sind Influenzainfektionen. Bei atrophischer Rhinitis (Ozaena) waren die Resultate sehr unbefriedigend, so daß Harmer daraus schließt, daß der wirkliche Erreger dieser Krankheit in keinem Falle festgestellt werden konnte.

Erfahrungsgemäß verdanken die nach Operationen an den oberen Luftwegen auftretenden Septikämien oder cerebralen Komplikationen meist einer Infektion mit Strepto- oder Pneumokokkon ihre Entstehung. Harmer dachte daher auch an den Versuch einer Immunisierung der Patienten vor schweren operativen Eingriffen, die einige der obigen Komplikationen befürchten ließen: Er wurde in dieser Absicht noch mehr bestärkt durch den Verlauf eines Falles, der so interessant ist, daß er auch hier kurz beschrieben werden möge:

An einem Pat. war schon in Indien 8mal an beiden Stirnhöhlen operiert worden. Harmer operierte nach Killian rechts und injizierte 50 Millionen Streptokokkenvaccin. 24 Stunden p. o. langsame Wundheilung und Temperatursteigerung durch 10 Tage; 6 Wochen später dieselbe Operation links, aber 24 Stunden zuvor Injektion von 100 Millionen: raschn Wundheilung und fast normale Temperaturen. Links war definitive und vollständige Heilung, während rechts sowohl die Eiterung fortdauerte, als auch hin und wieder Kopfschmerzen auftraten. Dieselbe Vorbereitung wurde nun bei weiteren 5 Pat. mit schweren Operationen (Nebenhöhle, Oberkiefer, Kehlkopf) durchgeführt und erzielte durchwegs bis auf einen vorzügliche Wundheilung. Damit scheint bewiesen, daß es möglich sein wird, die sichere Immunisierung eines Pat. gegen postoperative oder operative Wundinfektion in absehbarer Zeit zu erreichen, wenn auch nicht geleugnet werden soll, daß wir erst am Anfang eines weiten Weges stehen. Doch ist nicht einzusehen, warum die wunderbaren Immunisierungsresultate, die beispielsweise in der amerikanischen Armee kürzlich in Texas gegen Typhus erzielt worden sind, nicht auch in unserer Disziplin möglich sein sollen.

A. Logan Turner (Edinburgh) und N. Hay Bolton (Edinburgh): **Bemerkungen über 50 Fälle von Naseneiterung, mit Vaccin behandelt.**

In allen Fällen wurde das Autovaccin verwendet. Die Behandlung bestand gewöhnlich in einer Injektion pro Woche und wurde durch 6—8 Wochen fortgesetzt. Wenn längere Behandlung nötig war, wurde ein frisches Autovaccin bereitet. Man begann mit kleinen Dosen und verdoppelte bei jeder folgenden Injektion die Dose. Es befanden sich darunter 18 Fälle von chronischem Katarrh und rezidivierender Erkältung, 9 von chronischer eitriger Rhinitis mit Neigung zur Atrophie, 18 Fälle von Ozaena und 5 Nebenhöhleneiterungen. Bei letzteren wurde die Vaccinbehandlung nur als Unterstützung der Nachbehandlung nach operativen Eingriffen angewendet.

Bei der ersten Gruppe hatten die beiden Autoren fast nur gute Resultate; nur in 3 Fällen war eine Wiederholung der Behandlung nötig, aber auch

Generated on 2019-10-24 14:49 GMT / http://hdl.handle.net/2027/uc1.b3252762
Public Domain in the United States, Google-digitized / http://www.hathitrust.org/access_use#pd-us-google
Digitized by Google
Original from UNIVERSITY OF CALIFORNIA

mit demselben günstigen Resultat. Als Bacillen waren gefunden worden Staphylococcus pyogenes, Pneumococcus, Streptococcus und Bac. tetragenes.

Bei der zweiten Gruppe war in allen Fällen vorher die konservative Behandlung mit Spülungen etc. vergeblich durch längere Zeit angewendet worden. Deutliche Besserung wurde in 6 Fällen erzielt, in 3 Fällen Mißerfolg.

Ein besonderes Interesse mit Rücksicht auf die derzeit laufende Sammelforschung über das Wesen der Ozaena bietet die dritte Gruppe; darunter fanden sich 8 Fälle, in denen nach sechs Injektionen die Behandlung aufgegeben wurde, da keinerlei Tendenz zur Besserung ersichtlich war. Bei 10 Fällen wurde deutliche Besserung beobachtet. Man fand sowohl in den meisten erfolglosen als auch in diesen den Bac. mucosus ozaenae (Abel). In einem der erfolgreichen Fälle erhielt man eine Mischkultur von Staphylococcus aureus und einem Gram-Bacillus.

Die Dosierung des Vaccins von Abel-Bacillen variierte von 50 bis 500 Millionen. Tatsächlich verschwanden bei den gebesserten Pat. auf Monate hinaus (solange die bisherige Beobachtung reicht) die Krusten, Fötor und die Kopfschmerzen.

In der vierten Gruppe (Nebenhöhleneiterungen) wurde bei zwei Fällen nach der Operation rasche und vollständige Heilung erzielt, so daß also die Vaccinbehandlung eine wertvolle Ergänzung der Nachbehandlung nach Nebenhöhlenoperationen darstellt.

Diskussion.

E. B. Wagget (London): Auch Redner hat sich seit 5 Jahren mit der Vaccinbehandlung chronischer Naseneiterungen beschäftigt und kann über ungefähr 50 Fälle berichten. Eine sichere und vollkommene Heilung wurde allerdings in keinem Falle erzielt, doch beobachtete man regelmäßig in der sogenannten positiven Phase des opsonischen Index wesentliche Besserung des Allgemeinbefindens und Verminderung der Sekretion. Wagget glaubt, daß die Resultate besser sein werden bei Kombination der Bierschen Stauung mit der Vaccinbehandlung.

Sir St. Clair Thomson (London) beglückwünscht die beiden Autoren zu ihrer fleißigen Arbeit, wenn auch die derzeit erreichten Resultate noch gering sind. Man wird noch viel zu arbeiten und zu forschen haben, bevor die Vaccintherapie das hält, was sie bei ihrem ersten Auftreten zu versprechen schien. Auch seine eigenen klinischen Versuche waren recht unbefriedigend, obwohl er mit verschiedenen ausgezeichneten Pathologen gearbeitet hat. Die wenigen scheinbaren Erfolge bleiben den Beweis schuldig, daß ohne die Vaccintherapie nicht dieselbe Besserung zustande gekommen wäre. Was die Besserung in dem Allgemeinbefinden der Pat. anbelangt, so erinnert Redner an die gleichlautenden Berichte aller mit Tuberkulin behandelten Pat., denen die Ergebnisse der meisten Redner auf dem kürzlich abgehaltenen Kongreß der National Association for the Prevention of Consumption gegenüber stehen, die der Tuberkulinbehandlung jede Bedeutung absprechen.

D. Mc Kenzie (London): Den beiden Vortragenden gebührt der Dank für die vorsichtige und bescheidene Beurteilung ihrer Ergebnisse, wie auch dafür, in der Frage der prophylaktischen Immunisierung vor Operationen richtungweisend gewesen zu sein. Allerdings kann diese Richtung in gewissem Sinn eher als eine Unter- als Wertschätzung der natürlichen Schutzkraft des Organismus aufgefaßt werden. In scharfem Kontrast zu der Arbeit der bei-

Generated on 2019-10-24 14:50 GMT / http://hdl.handle.net/2027/uc1.b3252762
Public Domain in the United States, Google-digitized / http://www.hathitrust.org/access_use#pd-us-google
Digitized by Google
Original from UNIVERSITY OF CALIFORNIA

den Herren stehen leider viele Veröffentlichungen, die keinerlei ernsthaften wissenschaftlichen Wert beanspruchen können.

Trétrôp (Antwerpen): Die wahre Zukunft der Vaccintherapie liegt in dem Arbeiten mit Autovaccinen und in der Anwendung in akuten Fällen, während die chronischen Fälle, namentlich Nebenhöhleneiterungen der operativen Therapie reserviert bleiben. Es ist auch zu bedenken, daß die Eiterungen in einer Knochenhöhle zu weit von den Phagocyten der Schleimhaut entfernt sind und ihrer Einwirkung entgehen.

Lyon Smith (London) hat während der letzten drei Jahre bei seinen Versuchen der Vaccinbehandlung von Rheumatismusfällen beobachtet, daß ein großer Teil (30%) schon durch die vorausgegangenen gewöhnlichen Erkältungen und Attacken eine ganz merkliche Immunität erreicht hatten. Die Mißerfolge der Vaccintherapie beruhen wahrscheinlich zum Teil auch darauf, daß es nicht gelungen ist, alle infektiösen Agentia zu entdecken. Es wird noch viele und unermüdliche Arbeit nötig sein.

Schlußwort.

D. Harmer (London) konstatiert noch einmal die Wichtigkeit weiterer ausgiebiger Forschungsarbeit, schon wegen der praktischen Bedeutung des Problems.

V. Segura (Buenos Ayres): **Betrachtungen über die Mykosen der Schleimhaut der oberen Luft- und Speisewege.**

Vortragender berichtet über 11 Beobachtungen von Sporotrichose (Beurmann und Gengerot), dieser in Mitteleuropa noch wenig bekannten Krankheit. Die Lokalaffektion geht einher mit Infiltraten, die sich schließlich in Geschwüre mit unregelmäßigen Rändern umwandeln, welche ein serös-eitriges Sekret liefern. In der Nasenhöhle kommt es zu dickeitrigen Krusten; an gewissen Stellen kommt es auch zur Bildung von kleinen, folliculären Exkrescenzen in Form kleiner, brauner Flecken, wie sie schon bei der Sporotrichose der Conjunctiva beobachtet wordeu sind. In einem Fall kam es zur Zerstörung der Uvula und eines Teiles der Gaumenbögen. Auch ein Fall von Sporotrichose der Epiglottis findet sich unter Seguras Beobachtungen. In dem 11. Fall entwickelte sich aus dem sporotrichotischen Infiltrat ein Neoplasma.

Während in den bisher beschriebenen Schleimhautlokalisationen das geradezu massenhafte Auftreten des Parasiten in den Gewebsschichten betont worden ist, besonders auch im Gegensatz zu dem vereinzelten Vorkommen bei den Hautaffektionen, war in Seguras Fällen die mikroskopische Untersuchung sehr wenig beweisend. Meist waren die charakteristischen Parasiten überhaupt nicht nachzuweisen. Die Diagnose stellte Segura dann nur auf Grund des negativen Ausfalles der Wassermann- und Cuti-Reaktion sowie des prompten Heilerfolges mit kleinen Joddosen, die bei Syphilis vollständig unzureichend gewesen wären.

Segura erklärt die vermeintliche Seltenheit dieser Erkrankungen mit der Unkenntnis derselben bei den meisten Spezialisten. Seit er selbst sein spezielles Augenmerk auf die Pilzkrankheiten der Schleimhaut richtet, ist er geradezu frappiert über ihre Häufigkeit (er konnte 10 Fälle in wenigen Monaten beobachten). Eine Unzahl von Pat., namentlich von radikalen Heilungen von vermeintlichen Carcinomen des Rachens, dann auch Lues, Tuberkulose, Lupus laufen unter falscher Flagge. Sporotrichon scheint auch in der Mundhöhle gesunder Leute vorzukommen.

Generated on 2019-10-24 14:50 GMT / http://hdl.handle.net/2027/uc1.b3252762
Public Domain in the United States, Google-digitized / http://www.hathitrust.org/access_use#pd-us-google
Digitized by Google
Original from UNIVERSITY OF CALIFORNIA

Die Therapie, stets erfolgreich, besteht in Quecksilber- oder Jodbehandlung; speziell die letztere ist derart sicher, daß sie als diagnostisches Hilfsmittel bezeichnet werden kann.

Trétrôp (Antwerpen): **Die Nase als Eingangspforte für Infektionskrankheiten.**

Redner erinnert an die Experimente, welche die Empfindlichkeit der intakten Schleimhaut gegen Infektionen mit Pest- oder Diphtheriebacillen gezeigt hat und untersucht die beiden wichtigsten Arten des Abwehrmechanismus: 1. die anatomischen Verhältnisse, 2. die normale Sekretion. Im Falle des Versagens dieses Mechanismus oder der Schädigung müssen die für die Einatmungsluft in Betracht kommenden Teile der Nasenhöhle in ihrer natürlichen Schutzstellung durch gewisse Maßnahmen unterstützt werden, bei imminenter Gefahr (Pflege von Infektionskranken etc.) durch Masken aus aseptischer Gaze, sonst auch durch lösliche Pulver oder salbenförmige Medikamente (Quecksilberpräparate, H_2O_2-Präparate). Spülungen der Nase müssen mit Vorsicht angewandt werden, da sie durch ihre heterotonische Beschaffenheit das Epithel leicht schädigen.

Er zählt nun die wichtigsten Infektionen auf, die lokal bleiben oder sich generalisieren können, und kommt zu dem Ergebnis, daß die Familien immer wieder anf die Wichtigkeit ausschließlicher Nasenatmung, und zwar durch gesunde, abwehrfähige Nasenhöhlen, aufmerksam gemacht werden müssen, um sowohl die Nase als auch den gesamten Organismus gegen lokale und allgemeine Infektionen zu schützen.

E. v. Tóvölgyi (Budapest): **Über den diagnostischen und prognostischen Wert der lokalen Tuberkulinreaktionen auf Grund neuerer Untersuchungen.**

Die mit den verschiedensten Reaktionen angestellten Versuche v. Tóvölgyi haben ein von vielen bisherigen Beobachtungen gänzlich abweichendes Resultat ergeben. Sämtliche bisherigen Beobachtungen haben bei der Ophthalmoreaktion immer den Zustand der Nase dabei vergessen, welcher aber von der größten Bedeutung ist, insoferne, als v. Tóvölgyi fand, daß sie bei akuter oder subakuter Rhinitis sozusagen immer positiv ist. Aus diesem Grunde hat v. Tovölgyi zunächst immer auch die Rhinoreaktion ausgeführt, welche ihm den Beweis geliefert hat, daß die Ophthalmo- und die Rhinoreaktion ganz denselben Gesetzen unterworfen sind, und zwar sind beide Reaktionen in den schweren Tuberkulosefällen entweder negativ oder sehr schwach, in den mittelschweren bis leichten Fällen stark. Die von v. Tóvölgyi zuerst angewandte Form der sogenannten Rhinotamponreaktion setzt den Wert der Ophthalmoreaktion nicht nur nicht herab, sondern steigert ihre Empfindlichkeit. Sie kann aber auch die subcutane Reaktion vorteilhaft ersetzen. Trotzdem sind diese beiden Reaktionen noch immer nicht genau genug, um an sich allein mit vollständiger Bestimmtheit den Grad der tuberkulösen Veränderung anzuzeigen. v. Tóvölgyi hat sich deshalb weiter eingehend mit der cutanen Impfung befaßt und ist zu dem Ergebnis gelangt, daß die gewöhnliche Pirquet-Impfung am Arm nicht genüge, sondern auch andere Stellen, und zwar besonders die Brusthaut hierzu verwendet werden müssen. Merkwürdigerweise scheinen seine Impfversuche bei beiderseitiger Affektion dafür zu sprechen, daß auf der Seite der leichteren Erkrankung auch die Reaktion eine ausgeprägtere ist. Jedenfalls aber übertrifft die Brustcutanreaktion die Armcutanreaktion um das 3fache an Empfindlichkeit; sie besteht nach der Ansicht des Vortragenden in dem

Digitized by Google
Original from UNIVERSITY OF CALIFORNIA
Generated on 2019-10-24 14:50 GMT / http://hdl.handle.net/2027/uc1.b3252762
Public Domain in the United States, Google-digitized / http://www.hathitrust.org/access_use#pd-us-google

größeren Blutgehalt der Brusthaut. Von allen lokalen Reaktionen erwies sich ihm die Brustreaktion als die verläßlichste, und zwar ist die Prognose eine um so bessere, je stärker die positive Reaktion in den einzelnen Fällen ist.

Auf Grund aller dieser Versuche kommt v. Tóvölgyi zu der Forderung, daß zur Erlangung eines verläßlichen diagnostischen und prognostischen Resultates die lokale Impfung an allen vier Stellen immer auszuführen ist (Ophthalmo-, Rhinotampon-, Armcutan- und Brustcutanreaktion). Je schwächer die vier lokalen Reaktionen sind, desto schwerer ist der Fall; die Brustreaktion ist dabei die wichtigste.

Keine brauchbaren Resultate gaben ihm Versuche mit der von ihm zuerst ausgeführten Otoreaktion (Trommelfell) und der Larynxreaktion.

E. v. Tóvölgyi (Budapest): **Die therapeutische Wirkung des Bacterium coli commune bei Kehlkopftuberkulose.**

Seit 4 Jahren beschäftigte sich Vortragender mit den Versuchen der therapeutischen Verwendung des Bacterium coli commune, nachdem ähnliche Versuche mit Milchsäurebacillen und dem von North so empfohlenen Bacillus bulgaricus vollständig versagt hatten. v. Tóvölgyi wurde auf jene Erreger durch die bekannte Theorie Metschnikoffs geleitet, daß die Darmbakterien des gesunden Menschen einerseits die anderen pathogenen Bakterien zugrunde richten, andrerseits die im Blut zirkulierenden Antikörper hervorrufen. Die Richtigkeit dieser Anschauung beweisen die Versuche v. Tóvölgyis, der die in seinem Vortrag berichteten günstigen Erfolge nie mit Bakterien aus dem katarrhalischen Darm erzielen konnte. Ferner scheint diese immunisierende und baktericide Wirkung hauptsächlich dem Bacterium coli commune zuzukommen.

v. Tóvölgyi hat 80 Fälle von Kehlkopftuberkulose und 1 Fall von Gesichtslupus damit behandelt und ganz bemerkenswerte Erfolge erzielt. Diese bestehen im einzelnen in auffälliger Reinigung der infizierten und ulcerierten Schleimhautoberfläche, einem raschen Aufhören der Dysphagie auch in den schwersten Formen von Perichondritis, in der wesentlichen Besserung der Stimme, der Reinigung des Geschwürgrundes und langsam einsetzenden Heilung der Geschwüre.

Die Colibehandlung wird wirksam durch gleichzeitige Ulsaninbehandlung unterstützt, welche am besten zwischen die Colieinpinselungen eingeschaltet wird; es hat sich nämlich gezeigt, daß zu rasch und zu häufig wiederholte Colieinpinselungen nicht nur den weiteren Fortschritt der Besserung vermissen lassen, sondern sogar wieder eine Verschlimmerung herbeiführen. Die derzeit als wirksam erkannte Colibehandlung besteht also in Einpinselung des erkrankten Kehlkopfes, besonders aber der eventuell vorhandenen Geschwüre mit einer ganz frischen Colibacillenreinkultur, und zwar von der starken indolbildenden Art einmal pro Woche. Es ist immer der Zeitpunkt abzuwarten, bis der Besserungsprozeß zum Stillstand kommt. Von der 3. bis 4. Einpinselung darf in den Fällen von Besserungsstillstand oder Verschlechterung innerhalb von 2—3 Wochen keine neuerliche Behandlung angestellt werden. Die schönsten Erfolge hat v. Tóvölgyi bei der Pharynxtuberkulose gesehen. Versuche mit Cutanimpfung von Coli haben ihm keine brauchbaren Resultate gegeben.

Generated on 2019-10-24 14:50 GMT / http://hdl.handle.net/2027/uc1.b3252762
Public Domain in the United States, Google-digitized / http://www.hathitrust.org/access_use#pd-us-google
Digitized by Google
Original from UNIVERSITY OF CALIFORNIA

Demonstrationen.

Kubo (Japan) zeigt verschiedene Instrumente: Hakennadel zur Gaumennaht mit neuer Methode der Nahtanlegung, Septometer und regulierbares Septummesser für submuköse Septumresektion, leicht zerlegbares Nasenspeculum ohne Schrauben, leicht zerlegbare Fremdkörperzange für Endoskopie, Tropfflaschenfasser.

v. Tovölgyi (Budapest) zeigte verschiedene Naseninstrumente.

H. Marschik (Wien) zeigte eine Anzahl von neuen Instrumenten (Anämisierungsspray, Instrumente zur Stirnhöhlenoperation, selbsthaltende Tonsillenfaßpinzette u. a.).

A. Gyergyai (Koloszvar) demonstrierte seine Methode der direkten Besichtigung und Operation der Tuba Eustachii am Lebenden.

P. Watson-Williams (Bristol) zeigte Spritze zur Exploration der Nebenhöhlen und ihren Gebrauch am Pat. sowie an einem Modell die Phasen seiner Radikaloperation der Stirnhöhle.

Sir St. Clair Thomson (London) zeigte einen Pat. mit Radikaloperation eines Carcinoms des Siebbeines und der Kieferhöhle nach Moure; sehr befriedigendes Resultat. Durch den großen, nach Exenteration der Orbita und Resektion entstandenen Defekt konnte man den Kehlkopfeingang besichtigen.

Dienstag, 12. August, vormittags.

5. Generaldiskussion.

Pathologie und Therapie der malignen Tumoren der Nase und des Nasenrachenraumes (mit Ausschluß der Fibrome).

Gh. Ferreri (Rom): Referat.

Prognose und Therapie der malignen Tumoren der Nase und des Nasenrachenraumes.

Nach einigen einleitenden Bemerkungen über die gegenüber den Statistiken der allgemeinen Chirurgie heute festgestellte relative Häufigkeit der malignen Nasentumoren und über die zurzeit herrschende Unsicherheit und Verwirrung in den Anschauungen über die Pathogenese und das Wesen der malignen Tumoren überhaupt kommt Referent zunächst auf die Aussicht einer Prophylaxe zu sprechen, derjenigen Seite der Therapie, die erst der neueren Zeit ihre Ausbildung zu verdanken hat. Da die Ursache der malignen Tumoren vorderhand noch unbekannt ist, kann sich die Prophylaxe derzeit natürlich nur auf die sogenannten veranlassenden Momente beziehen, deren Bedeutung für die Entstehung der Geschwülste unzweifelhaft feststeht, id est die chronische Reizung entweder mechanischer oder chemischer Natur oder durch sogenannte prädisponierende Krankheiten entstanden (Ozaena, Lues, chronische Katarrhe). Für die malignen Nasen- und Nasenrachentumoren macht Ferreri auch die üble Gewohnheit der Raucher, den Rauch durch die Nase zu ziehen und auszublasen, verantwortlich. Die Prophylaxe hat schon deshalb eine erhöhte Bedeutung, da alle neueren Statistiken der malignen Geschwülste das unheimliche Anwachsen derselben konstatieren, so daß Dolbat und Czerny den Ausspruch tun: Die malignen Geschwülste sind neben der Tuberkulose die häufigste Todesursache der Menschheit.

Die Therapie der malignen Tumoren ist entweder die operative, die beste, wenn sie frühzeitig angewendet wird, oder die unblutige; letztere

Generated on 2019-10-24 14:50 GMT / http://hdl.handle.net/2027/uc1.b3252762
Public Domain in the United States, Google-digitized / http://www.hathitrust.org/access_use#pd-us-google
Digitized by Google
Original from UNIVERSITY OF CALIFORNIA

tastet noch meist im Dunklen, wenn auch einige Zukunft versprechende Ansätze vorhanden sind, die bei den Sarkomen mehr Aussicht haben dürften als bei den Carcinomen. Wenn die Operation aus irgend einem Grunde ausgeschlossen ist, so kann nicht eine einzelne der unblutigen Methoden, sondern nur eine kombinierte Behandlung einigen Erfolg versprechen. Von diesen unterscheidet er:

1. Therapia physica. Nach Price-Brown empfiehlt sich für die mehr gestielten und noch circumscripten Sarkome der Weichteile die galvanokaustische, schrittweise Zerstörung, welche nach statistischen Erhebungen die weitaus bessere Heilungsaussicht geben soll. Für die malignen Tumoren des Rachens, deren Radikaloperation meist in kurzem vom Rezidiv gefolgt ist, empfiehlt Ferreri wärmstens die Elektrolyse. Diese Methode hat den Vorteil, daß sie alle Gefahren der blutigen Operation vermeidet und in ihrem Endeffekt dieser gleichkommt; sie braucht andrerseits keine Anästhesie und vermeidet dadurch auch die Gefahr des Erstickungstodes bei den die Atmungswege obstruierenden Tumoren, welche Gefahren schon bei Einleitung der Chloroformnarkose imminent werden. Nach Holger Mygind zeichnet sich die durch die Elektolyse erzeugte Zerstörung des Tumors wohltätig durch das Fehlen des Fötors und jeder Temperatursteigerung aus.

Die Fulguration soll sich besonders bei den Carcinomen wirksam erwiesen haben; sie ist in unmittelbarem Anschluß an eine möglichst energische Exkochleation alles auf diesem Wege erreichbaren Erkrankten auszuführen. Ihr Vorzug ist die Anästhesierung der ganzen damit behandelten Körperregion und ihr konservierender Einfluß auf die durch den Tumor bedrohten Nerven; ihre Gefahr, die danach auftretende profuse Lymphorrhöe, die in der Nase leicht zu Nebenhöhlenkomplikationen Anlaß gibt. Geringere Bedeutung scheint der Diathermie mit dem Hochfrequenzstrom zuzukommen. Die Radiotherapie (Röntgen) bedarf noch des weiteren Ausbaues ihrer Technik, um üble Zufälle zu vermeiden, die vor allem in einer gegenteiligen Wirkung der Wachstumsanregung der malignen Tumoren bestanden hat. Sie scheint besonders nützlich nach Radikaloperationen zu sein, um die letzten bei der Operation zurückgebliebenen Reste und Keime des Neoplasmas zu zerstören.

Das Radium scheint der wirksamste und wichtigste Gehilfe der operativen Therapie werden zu wollen. Die Berichte lauten mit zunehmender Ausbildung der Technik immer günstiger. Die Anwendung geschieht entweder mittelst entsprechend gefilterter Träger des Radium- oder Mesothoriumsalzes unter Verwendung aller drei Strahlenarten (je nach der Indikation) oder nur der durchdringenden γ-Strahlen oder durch Einführung direkt in den Tumor der extrastarken Einwirkung. Andere Anwendungsarten dieser Behandlung sind die subcutane Injektion von minimalen Mengen unlöslichen Radiumsalzes in die Gegend des Tumors, die intravenöse Injektion von Lösungen der Emanation, ferner die Anwendung von Salbe mit radioaktiver Substanz und die intratumorale Injektion von unlöslichem Salz. Ersatzprodukte, aber von geringerer Wirksamkeit sind Aktinium und die Uranpechblende. Bezüglich des Thoriums, welches hauptsächlich intravenös oder subcutan injiziert wird, muß gesagt werden, daß schwere Erscheinungen von Seite des Magendarmtraktes und der Nieren manchmal mit tödlichem Ausgang nach seiner Anwendung beobachtet worden sind.

2. Therapia medicamentosa. Diese war die Domäne der Bestrebungen der Vorfahren, den Krebs zu heilen. Die Anwendung des auch heute noch als

Generated on 2019-10-24 14:50 GMT / http://hdl.handle.net/2027/uc1.b3252762
Public Domain in the United States, Google-digitized / http://www.hathitrust.org/access_use#pd-us-google
Digitized by Google
Original from UNIVERSITY OF CALIFORNIA

Tumor heilenden, in Ansehen stehenden Mittels Arsen geht auf Paracelsus selbst zurück. Neuere Versuche, das Salvarsan in die Behandlung maligner Tumoren einzuführen, sind mit Vorsicht aufzunehmen, da es sich in den berichteten günstigen Fällen auch um verkappte syphilitische Produkte gehandelt haben mag. Vorderhand scheint das Arsen nur durch seinen allgemeinen Einfluß auf den Stoffwechsel günstig zu wirken.

3. Chemotherapie. Die ungeahnten Erfolge der durch Ehrlichs Mittel in die Syphilisbehandlung eingeführten Chemotherapie legten den Gedanken nahe, auch bei den malignen Tumoren organo- respektive cellulotrope Substanzen aufzufinden. Die diesbezüglichen Versuche haben bereits einen viel verheißenden Weg beschritten: Arsen in gewisser Konzentration vermag die Tumorzellen zu zerstören. Der praktischen Anwendung des bisher Erreichten steht aber nicht nur der Umstand entgegen, daß es bisher nicht gelingt, das carcinomschädliche Mittel an alle Tumorzellen mit Sicherheit heranzubringen, sondern auch der noch zu geringe Abstand der toxischen von der Heildosis, der zum Beispiel des Atoxyl aus dem Heilschatz wieder zu entfernen zwang und erst beim Salvarsan die genügende Größe erreicht hat. Weitere Versuche stellten die chemotherapeutische Bedeutung des Selens, Telurs und Kupfers fest, die sich in der colloidalen Form am wirksamsten erwiesen, welche mit der cellulotropen Wirkung auch die modifizierende Aktivität verbindet, die der Fall verlangt (der aktive Körper und das an die Zelle bindende Vehikel). Dieses letztere scheint nach Wassermann im Fluoreszin gefunden zu sein (Eosin). Die Tierversuche Wassermanns ermutigen zur Anwendung für den Menschen. Nachdem Referent auch die anderen diesbezüglichen Theorien und Versuche gestreift (colloidale Schwermetalle, Cholin, Nuclein, Cancroin etc.), geht er zur

4. Immunotherapie über, die derzeit, obwohl auf plausiblen Theorien aufgebaut, beim Menschen noch keine sicheren Resultate ergeben hat. Es handelt sich dabei um die Gewinnung von Seren aus Versuchstieren oder von Vaccinen aus Tumorextrakten.

5. Opotherapie. Die Behandlung maligner Tumoren mit Schilddrüsenextrakt (nach der Theorie Woods, daß die malignen Tumoren auf einer Änderung des inneren Stoffwechsels beruhen), hat nach den spärlichen, derzeit vorhandenen Berichten tatsächlich einen gewissen Erfolg zu verzeichnen, steht aber noch im Stadium des Versuches. Wenig empfehlenswert scheint die von Mahu eingeführte Adrenalinbehandlung zu sein; ihr längerer Gebrauch führt bekanntlich zu Arteriosklerose, Schädigung der Leber und Nieren. Von größerer Bedeutung sind jedenfalls die bisherigen Ergebnisse mit Autolysaten, mit dem bei den Tierversuchen Verstärkung der Schutzkraft des Organismus, Beschränkung des Wachstums der Tumoren und sogar Verschwinden derselben erreicht worden ist. Auch Ferreri berichtet über 2 positive Versuchsergebnisse an Patienten, welche an Nasentumoren litten.

6. Therapia combinata. Referent kommt nach Überprüfung aller bisherigen Erfolge der unblutigen Methoden zum Schluß, daß das Messer noch immer die sicherste Waffe gegen die bösartigen Geschwülste sei und jene nur als Unterstützung, nicht als Ersatz des chirurgischen Eingriffes Geltung habe. Wenn sie aus irgend welchem Grunde allein angewendet wird, so soll dies nur durch Kombination mehrerer geschehen, wofür die kombinierte Radium- und Röntgenbehandlung ein Beispiel ist.

Generated on 2019-10-24 14:50 GMT / http://hdl.handle.net/2027/uc1.b3252762
Public Domain in the United States, Google-digitized / http://www.hathitrust.org/access_use#pd-us-google
Digitized by Google
Original from UNIVERSITY OF CALIFORNIA

7. Cura chirurgica. Da Prof. Ferreri der im Vorangehenden geschilderten unblutigen Methode als derjenigen, von der in der Zukunft noch Überraschungen, vielleicht aber auch eine vollkommene Umwälzung der Behandlung der malignen Tumoren zu erwarten sind (schon scheint das Radium eine solche Epoche einzuleiten), in seinem Referat die größere Bedeutung zuerkannte und demgemäß auch in dem Vortrag der Sektionssitzung sich ausschließlich damit befaßte, so ist auch der Bericht hierüber etwas länger geraten; kürzer mag der operative Teil des Referates behandelt werden.

Zunächst werden die verschiedenen Methoden der Anästhesie in bezug auf ihren allgemeinen Wert und ihren speziellen für die Operationen an den malignen Nasentumoren besprochen. Ferreri kommt zum Schluß, daß sich dafür am besten die Schleichsche Mischung, mittelst der Meltzerschen oder Kuhnschen Methode appliziert, eigne. Bezüglich der Wege der Freilegung des Operationsfeldes steht Ferreri auf dem Standpunkt, daß die Tumoren der unteren Etage nach Möglichkeit per vias naturales anzugehen seien, die der mittleren entweder von innen oder von außen, die der oberen sowie die Tumoren der Nebenhöhlen des Nasenrachenraumes und die kombinierten Tumoren nur von innen.

Es folgt die Schilderung der verschiedenen Operationsmethoden für die malignen Nasentumoren sowie der Resektion des Oberkiefers, deren er 11 verzeichnet, die der Stirnhöhle (nach Killian und Laurens), des Siebbeines, wo er orbitale (Maisonneuve, Sprengel, Andrews) und nasale Operationsmethoden unterscheidet (Mok, Semon, Piquet-Taubert). Eine ausführlichere Besprechung erfährt die Operation am Keilbein, dessen Chirurgie erst in neuester Zeit ausgebaut wurde; es gibt hier den nasalen, orbitalen oder pharyngealen Weg.

Prognose der malignen Nasentumoren. Im allgemeinen ist sie ungünstig wegen der Invasionsmöglichkeit der Schädelhöhle, so daß die Tumoren, die einmal das Siebbein ergriffen haben, nur selten einen radikalen Eingriff überhaupt ermöglichen. Die Sarkome geben im allgemeinen eine günstigere Prognose als die Carcinome. Namhafte Autoren geben sogar den Rat, die Carcinome überhaupt nicht radikal anzugehen, da sich alle Versuche bisher als vergeblich erwiesen haben, und nur per vias naturales alles Erreichbare des Tumors auszuräumen. Die günstigere Prognose der Sarkome ist vielleicht nur durch die Aufnahme vieler Tumoren in dieser Gruppe zu erklären, welche eigentlich nicht echte maligne Geschwülste sind (Epulis, Granulom, Endothelioma sarcomatodes, Sarcoid, Tuberkulom). Die Malignität der Sarkome hängt überhaupt sehr von der Region ab, in der sie sich entwickelt.

Auch die Syphilis ist imstande, den malignen Tumoren täuschend ähnliche Gebilde zu erzeugen, woher sich auch manche merkwürdige postoperative oder spontane Heilung erklären läßt. Im besonderen werden nun noch die Epitheliome (Carcinome) besprochen, deren relative Seltenheit von allen Autoren bestätigt worden ist. Bei der Prognose der malignen Tumoren des Septums macht Ferreri auf die namentlich von chirurgischer Seite häufigen Berichte über radikale Heilung von Septumsarkomen, die nichts anderes waren als blutende Septumpolypen, deren radikale Heilung mittelst eines endonasalen Eingriffes leicht gelingt.

Die Prognose der malignen Tumoren des Nasenrachenraumes gehört wohl zu den düstersten von malignen Tumoren überhaupt. Es kommt hier noch das Lymphosarkom (Hodgkins) hinzu, das bei infiltrativem Wachstum

Digitized by Google
Original from UNIVERSITY OF CALIFORNIA
Generated on 2019-10-24 14:50 GMT / http://hdl.handle.net/2027/uc1.b3252762
Public Domain in the United States, Google-digitized / http://www.hathitrust.org/access_use#pd-us-google

gleichzeitig die Tendenz zeigt, die gesamten Lymphwege des Organismus zu ergreifen. In gleicher Weise wie beim Lymposarkom hat auch bei den primären Sarkomen des Nasenrachenraumes die operative Therapie versagt; zu ihnen gehören auch viele als Medullarcarcinom angesprochene Fälle. Womöglich noch schlimmer sind die Carcinome des Nasenrachenraumes. Selbst bei relativ frühzeitiger Radikaloperation mit Ausräumung der retropharyngealen Drüsen (Bosworth) und Unterkieferresektion stellt sich das Rezidiv nach mehreren Monaten ein. Ferreri kommt daher zu dem Ergebnis, maligne Nasenrachentumoren nie radikal zu operieren, sondern sich auf symptomatische Maßnahmen zu beschränken, als da sind: Bekämpfung der Schluck- und Atembeschwerden durch Curettement oder elektrolytische Verkleinerung des Tumors. Bei den malignen Tumoren der Kinder erwähnt Ferreri die Eventualität einer Encephalocele.

Eine der relativ günstigsten Prognosen bieten die Tumoren der Kieferhöhle schon deshalb, weil sie erfahrungsgemäß lange Zeit auf den Oberkiefer beschränkt bleiben, ohne die Lymphdrüsen zu infizieren. Sie unterscheiden sich auch von den in die Nebenhöhlen eingewucherten Nasentumoren, und ihre Prognose ist auch bedeutend günstiger gegenüber den Tumoren, die im Körper des Oberkieferknochens selbst entstehen. Die schweren Sprach- und Schluckstörungen nach Totalresektion des Oberkiefers werden durch Prothesen (Porzellan), am besten nach Sebileau behoben, aber erst nach vollständiger Heilung, denn vorher werden sie nicht vertragen, stören die Asepsis der Wundheilung und begünstigen durch ihre Reizungen das Entstehen der Rezidive.

Bezüglich der Prognose der malignen Tumoren der Keilbeinhöhle macht Ferreri auf die auch in neuerer Zeit trotz der Fortschritte der Laryngologie noch auffallende Seltenheit derselben aufmerksam, die er damit erklärt, daß die meisten von ihnen mit einfachen Sinusitiden verwechselt werden.

Den Schluß des Referates bildet eine Statistik von 65 malignen Tumoren der Nase und Nebenhöhlen sowie des Nasenrachenraumes, die Ferreri aus den wichtigsten chirurgischen Stationen in Rom und aus seiner oto-laryngologischen Klinik gesammelt hat. Darunter befinden sich 44 Sarkome, 19 Epitheliome, 1 Endotheliom und 1 Adenom.

Resultate: Bei den Sarkomen Heilung 57%, Carcinom 42%: Todesfälle 38% bei den Sarkomen, 57% bei den Carcinomen, wobei noch zu bemerken ist, daß viele von den Heilungen aus jüngster Zeit sind, daher eigentlich nicht zählen (?). (Fortsetzung folgt.)

---

85. Versammlung deutscher Naturforscher und Ärzte in Wien, September 1913.

26. Sektion.

Berichterstattung: **Hanszel-Marschik** (Wien).

III. Abteilungssitzung, 23. September nachmittags.

Prof. Kahler (Freiburg i. Br.): **Die chirurgische intra- und extralaryngeale Behandlung der Kehlkopftuberkulose.** (Referat.)

Bei richtiger Auswahl der Fälle, das heißt bei nicht zu weit vorgeschrittener Lungenerkrankung, normaler Temperatur und gutem Ernährungs-

Digitized by Google
Original from UNIVERSITY OF CALIFORNIA
Generated on 2019-10-24 14:50 GMT / http://hdl.handle.net/2027/uc1.b3252762
Public Domain in the United States, Google-digitized / http://www.hathitrust.org/access_use#pd-us-google

zustand leistet die endolaryngeale chirurgische Behandlung der Kehlkopftuberkulose ganz Ausgezeichnetes. Das elektrokaustische Verfahren eignet sich sehr zur Behandlung von Geschwüren und kleineren Infiltraten. Bei größeren Wucherungen ist zur Unterstützung des Glüheisens das schneidende Instrument anzuwenden. Die Gefahren der galvanokaustischen Behandlung werden vielfach überschätzt, reaktive Schwellungen kommen relativ selten zur Beobachtung, wenn man die richtige Technik, Anwendung des weiß glühenden Kauters befolgt. Sehr Gutes leistet zur operativen Behandlung der Kehlkopftuberkulose die Killiansche Schwebelaryngoskopie. Ausgezeichnete Erfolge ergibt die Operation der Tuberkulome. Geschwüre heilen sehr rasch nach galvanokaustischer Ätzung; bei vorgeschrittenen Fällen können durch operative Eingriffe, so zum Beispiel durch Entfernung des Kehldeckels, die Schmerzen sehr gelindert werden. Äußere Operationen sind bei Kehlkopftuberkulose nur selten indiziert, die Tracheotomie zu curativen Zwecken, zur Ruhigstellung des Larynx, die seinerzeit von Moritz Schmidt empfohlen wurde, hat nur mehr wenig Anhänger; sie kann eventuell zur Erleichterung der Radiumbehandlung, um die Filter im Kehlkopf fixieren zu können, ausgeführt werden. Die Kehlkopfspaltung hat nur nach der von Gluck empfohlenen Methode mit Implantation von Hautlappen einen Wert. Die Totalexstirpation ist nur dann auszuführen, wenn auf endolaryngealem Wege nichts erreicht wird und günstige Aussichten für den Allgemeinzustand vorhanden sind.

Dr. Viktor Frühwald, Assistent der Klinik Chiari: **Zwei Fälle von Perichondritis thyreoidea externa et interna.**

Der Verfasser spricht zunächst über Ätiologie der Perichondritiden des Kehlkopfes im allgemeinen und dann speziell über die Perichondritis des Schildknorpels. Er berichtet über 2 Fälle aus der Klinik Chiari, und zwar handelt es sich bei dem ersten Fall um eine 26jährige Pat., bei der es nach längerer Heiserkeit plötzlich zu einer Schwellung vorne am Halse kam, die über dem Schildknorpel lokalisiert war und mit diesem in Zusammenhang stand. Dieser Tumor war sehr druckempfindlich und zeigte deutliche Fluktuation. Der laryngoskopische Befund ergab: Linke Larynxhälfte gut beweglich, die rechte ist in ihrer Beweglichkeit stark eingeschränkt. Die rechte Stimmlippe ist in einem gleichmäßig roten Wulst verwandelt, der in den subglottischen Raum hinabreicht und an der Oberfläche eine gelbliche Prominenz hat. Der interne Befund ergab: Links geringe, rechts bedeutende Spitzeneinschränkung. Vor $^1/_2$ Jahr wurde Pat. wegen Papeln an beiden Stimmlippen an einer laryngologischen Station behandelt. Die Operation wurde vom Autor in der Weise ausgeführt, daß zunächst der Absceß freigelegt und dann breit eröffnet wurde. Dabei entleerte sich reichlich dicker Eiter. Dann wurde der nekrotische Knorpel bis ins Gesunde excidiert und die Absceßhöhle drainiert. Die bakteriologische Untersuchung des Eiters ergab: grampositive Staphylo- und Streptokokken, Tuberkelbacillen vorhanden. 10 Tage nach der Operation konnte Pat. die Klinik geheilt verlassen.

Der zweite Fall betraf eine 28jährige Pat., die vor einigen Jahren einen Spitzenkatarrh hatte und bei der die interne Untersuchung eine deutliche Dämpfung der rechten Spitze mit bronchialem Atmen und über der linken klingendes Rasseln ergab. Vor kurzer Zeit hatte die Pat. einen starken Katarrh mit Blutauswurf und im Anschluß daran kam es zur Bildung einer Geschwulst vorne am Halse und die Pat. bemerkte, daß sie Eiter ausspuckte. Der Tumor zeigte dieselben Merkmale wie bei dem ersten Falle. Der laryn-

Digitized by Google
Original from UNIVERSITY OF CALIFORNIA
Generated on 2019-10-24 14:50 GMT / http://hdl.handle.net/2027/uc1.b3252762
Public Domain in the United States, Google-digitized / http://www.hathitrust.org/access_use#pd-us-google

goskopische Befund ergab über der vorderen Kommissur deutliche Auflockerung der geröteten Schleimhaut mit sichtbarer Vorwölbung. Die Operation wurde wie bei dem ersten Falle ausgeführt, nämlich Freilegung des Abscesses, Eröffnung und Excision des erkrankten nekrotischen Knorpels. In der Folge trat eine komplette Larynxfistel auf und rund um dieselbe bestanden tuberkulöse Infiltrationen. Diese Infiltrationen und die Fistel wurden mittelst Radium und Kaustik behandelt und erst nach monatelanger Behandlung kam es zum Verschluß der Fistel und zu guter Narbenbildung.

Der Autor spricht zum Schlusse die Ansicht aus, daß es sich bei dem ersten Fall um eine Mischinfektion, und zwar Tuberkulose mit Lues, zwei Erkrankungen, die ja häufig vergesellschaftet vorkommen, und bei dem zweiten Fall um eine rein tuberkulöse Perichondritis thyreoidea externa et interna gehandelt hat, und er empfiehlt in solchen Fällen eine radikale operative Behandlung.

Diskussion.

1. Steiner (Prag) empfiehlt die Schwebelaryngoskopie bei chirurgischer Behandlung der Larynxtuberkulose, mit welcher er vorzügliche Resultate erreichte.

2. Imhofer (Prag) berichtet über einen Fall, welcher zeigt, daß nach Kaustik tatsächlich starke Reaktionen vorkommen.

3. Marschik (Wien) spricht über eine Totalexstirpation des Larynx wegen Tuberkulose, die er in der Klinik Chiari ausführte. Es bestand hochgradige Dysphagie und der Kehlkopf bot ein Bild, nach welchem jede andere lokale Behandlung erfahrungsgemäß aussichtslos gewesen wäre. Der Pat. befand sich bis vor wenigen Wochen in relativ gutem Allgemeinzustand, seither fehlen weitere Nachrichten.

4. Kofler (Wien) wendet bei Infiltraten und oberflächlichen Ulcerationen die Kaustik an und legt besonderen Wert darauf, daß die freien Ränder der Stimmbänder möglichst geschont werden sollen. Er sah Perichondritis nach Kaustik auftreten, wenn der Tiefenstich zu nahe am Processus vocalis vorgenommen wurde. In einigen Fällen bewährte sich ihm die Kombination von endolaryngealem Curettement und kaustischem Tiefenstich. Günstige Erfolge sieht man nach Kaustik der infiltrierten Epiglottis.

5. Hajek (Wien) überlegt sehr lange, ob er bei Tuberkulose des Kehlkopfes überhaupt etwas machen solle, da die Prognose nach jeder Behandlungsart sehr zweifelhaft ist, da infolge dieser nicht selten Temperatursteigerung und Appetitlosigkeit auftreten. Er rät, zuerst immer an den Allgemeinzustand zu denken und möchte unter seinen Fällen diejenigen als die prognostisch günstigsten bezeichnen, welche unter den günstigsten hygienischen Bedingungen leben und sich lokal nicht behandeln lassen. Die Tracheotomie ergab ihm bessere Resultate, als Kahler gemeint hat. Er gibt weiter zu bedenken, daß die meisten Infiltrate bei Tuberkulosen eben nur chronisch entzündliche Ödeme sind und legt großen Wert auf die Ruhigstellung des Kehlkopfes, auf die Schweigekur.

6. Killian (Berlin) empfiehlt nach erfolgloser konservativer Maßnahme denn doch die radikale lokale Behandlung. Nach Kaustik bewähre sich das Albrechtsche Heißluftbad.

7. Safranek (Budapest) sagt, daß Ungarn nach Rußland an zweiter Stelle der Tuberkulosestatistik steht. Er beobachtet jährlich mehr als tausend

Digitized by Google
Original from UNIVERSITY OF CALIFORNIA
Generated on 2019-10-24 14:50 GMT / http://hdl.handle.net/2027/uc1.b3252762
Public Domain in the United States, Google-digitized / http://www.hathitrust.org/access_use#pd-us-google

Fälle, hat gute Resultate mit der Schwebelaryngoskopie und auch von der Tracheotomie und stimmt in Hinsicht auf letzteren Punkt mit Hajek vollkommen überein.

8. Thost (Hamburg) verwendet Pyoktanin in alkoholischer Lösung in ausgedehnter Weise, auch nach Kaustik, ebenso das mindestens ebenso gut wirkende Malachitgrün, Coryfin und Cycloform. Intubation findet er nicht für zweckmäßig, dagegen war er mit der Röntgenbehandlung zufrieden und meint, daß man die Frage der Klimatotherapie hier auch erörtern sollte. Diesbezüglich meint er, daß das Höhenklima direkt kontraindiziert sei und nennt als die zwei ihn zufriedenstellendsten Orte Görbersdorf in Schlesien und Korsika.

9. Heymann (Berlin) hat vom Heißluftbade keine besonderen Erfolge gesehen und spricht sich im Prinzipe gegen eine zu energische Behandlung der Larynxtuberkulose aus.

10. Réthi (Wien) hat 80mal den galvanokaustischen Tiefenstich bei Larynxtuberkulose ausgeführt und empfiehlt nachher Pyoktanin.

11. Hanszel (Wien) erwidert Thost, daß er Tuberkulose überhaupt nicht in offene Kurorte schickt, sondern in geschlossene Tuberkuloseheilstätten, deren es in Österreich mehrere, und zwar ausgezeichnete, auch spezialistisch geleitete gibt, wie das Wienerwald-Sanatorium, das Sanatorium Grimmenstein, Hocheppan bei Bozen, Afflenz und als die größte Anstalt auch für Unbemittelte Alland.

12. Tschiassny (Wien) möchte die Wirkung der Radiumbestrahlung nicht außeracht lassen.

13. Koschier (Wien) ist als Schüler Stoerks heute nach wie vor von der chirurgischen Behandlung der Larynxtuberkulose nicht begeistert.

14. Kahler (Freiburg i. Br.) sagt unter anderem im Schlußwort gegenüber Imhofer, daß er mehrere Tiefenstiche in einer Sitzung zu machen pflegt, ohne besondere Reaktion gegenüber Hajek u. a., daß er nach der Tracheotomie meist schlechte Beeinflussung der Lungenbefundes beobachtete, ist mit Thost gegen Davos und empfiehlt mit Hanszel Spezialsanatorien.

Privatdozent Dr. Johann Fein (Wien): **Über eine chronisch entzündliche Geschwulst im Nasenrachen.**

Ich erlaube mir über einen Fall zu berichten, dessen Beobachtung einerseits vom diagnostischen Standpunkte aus interessante Momente bot und der andrerseits die Reihe der bisher bekannten Formen der Nasenrachentumoren um eine, wie ich glaube, neue Form bereichert.

Es handelt sich um eine zur Zeit der Beobachtung, die 4 Jahre zurückliegt, 43jährige Dame. Sie bemerkte seit einigen Monaten eine allmählich sich vergrößernde Verlegung der linken Nasenseite. Im übrigen bestanden nicht die geringsten Beschwerden. Die Untersuchung zeigte in der linken Hälfte des Nasenrachens eine rötliche, gut abgegrenzte Masse von körniger, zum Teil zerklüfteter Oberfläche und nicht derber Konsistenz. Das Velum war an derselben Seite durch den Tumor leicht vorgedrängt. Der Tumor hatte in seinem Aussehen eine gewisse Ähnlichkeit mit dem Befunde von adenoiden Wucherungen. Der Nasenbefund war normal, das Gehör intakt. Im vorderen Halsdreieck waren leichte, nicht schmerzhafte Drüsenschwellungen nachweisbar. Der Hausarzt vermutete Sarkom. Ich konnte mich dieser Ansicht nicht anschließen, konnte aber auch keine andere Diagnose stellen; in jedem Falle machte die Geschwulst den Eindruck der Benignität. Ich empfahl beobachtendes Verhalten und die Verabreichung eines Arsenpräparates, da die Kranke recht mager war

Generated on 2019-10-24 14:50 GMT / http://hdl.handle.net/2027/uc1.b3252762
Public Domain in the United States, Google-digitized / http://www.hathitrust.org/access_use#pd-us-google
Digitized by Google
Original from UNIVERSITY OF CALIFORNIA

und etwas blaß aussah. Eine Probeexcision wurde nicht zugegeben. Erst nach einem Jahre sah ich die Kranke wieder. Befund im Nasenrachen fast unverändert, der Tumor war vielleicht etwas größer geworden. Guter Ernährungszustand. Blutbefund normal, Wassermann negativ.

Nunmehr habe ich die Excision von Stücken der Geschwulst von der Nase und vom Rachen aus vorgenommen und gehofft, daß die histologische Untersuchung die Natur des Tumors unzweifelhaft aufklären werde. Leider war dies nicht der Fall. Der Befund des einen Pathologen lautete: „. . . anscheinend eine Neubildung sarkomatöser Natur, die nach der Konstitution des Gewebes wahrscheinlich nicht rasch wächst". Ein zweiter Pathologe schrieb: „Die Hauptmasse des subepithelialen Gewebes bilden Elemente chronisch entzündlicher Herkunft ohne ausgesprochene Spezifität . . . . Eine präzise Diagnose scheint mir der vorliegende Befund nicht zu gestatten."

Da die Durchgängigkeit der Nase nach dem ersten Eingriff nicht genügend hergestellt war und ich hoffte, durch ausgiebige Excision der ganzen Geschwulst den Pathologen ausreichendes Material liefern zu können, habe ich kurze Zeit nachher in allgemeiner Narkose bei hängendem Kopfe die ganze Geschwulst mit schneidender Zange und scharfer Curette abgetragen. Hierbei ließ sich feststellen, daß ihr Sitz an der linken Hälfte des Nasenrachens zum Teil an der hinteren Rachenwand, zum Teil am Rachendach gelegen war. Leider hat auch die nunmehr vorgenommene histologische Untersuchung der großen Stücke zu keinem sicheren Ergebnis geführt. Der Pathologe, welcher die Untersuchung vornahm und zu den namhaften Autoritäten in seinem Fache gehört, erklärte sich außerstande, eine sichere Diagnose zu stellen, neigte aber sehr der Ansicht zu, daß es sich, trotzdem die klinischen Symptome nicht dafür sprechen, nicht um einen einfachen Granulationstumor, sondern um einen Fall von Lymphogranulomatose handle. Da diese Krankheit erfahrungsgemäß sich rasch verschlimmert und zum Tode führt und im Falle des Auftretens von Rezidiven chirurgische Eingriffe deletär wirken, warnte er vor etwa weiter vorzunehmenden Operationen. Ich war daher genötigt, den Verwandten der Kranken die Prognose in diesem Sinne höchst ungünstig zu stellen.

Nun war aber der Heilungsverlauf ein glänzender: es vergingen Wochen und Monate, ohne daß die befürchtete Rezidive aufgetreten wäre. Die Durchgängigkeit der Nase blieb dauernd hergestellt. Die Kranke nahm an Körpergewicht allmählich zu und befand sich außerordentlich wohl. Ich habe die Kranke zum letzten Male vor einigen Wochen, also 3 Jahre nach der letzten Operation, gesehen und sie in blühender Gesundheit angetroffen. Es hat sich demnach nach diesem Verlauf herausgestellt, daß die Annahme eines Falles von Lymphogranulomatose ausgeschlossen werden konnte, sondern daß es sich tatsächlich um eine gutartige Geschwulst gehandelt haben müsse. Vor einigen Monaten hatte Herr Prof. Dr. Karl Sternberg, der nicht mit dem erstgenannten Untersucher identisch ist, die Güte, die Präparate durchzusehen und folgendermaßen zu beschreiben:

„Das untersuchte Präparat zeigt den Befund eines zellreichen Granulationsgewebes, das von vielen weiten Blutgefäßen durchzogen wird. Die in dieses Gewebe eingelagerten Zellen sind zum kleinsten Teile polymorphkernige Leukocyten, meist sind es Lymphocyten und besonders Plasmazellen. Stellenweise, im allgemeinen mehr an der Peripherie des Stückchens, sieht man zwischen diesen Elementen in größerer Zahl große Zellen mit einem großen runden oder ovalen, oft auch unregelmäßig geformten, blaß färbbaren Kern mit

Digitized by Google
Original from UNIVERSITY OF CALIFORNIA
Generated on 2019-10-24 14:50 GMT / http://hdl.handle.net/2027/uc1.b3252762
Public Domain in the United States, Google-digitized / http://www.hathitrust.org/access_use#pd-us-google

lockerem Chromatingerüst. Mehrkernige Zellen der gleichen Art sind nicht zu finden. An einzelnen Stellen ist das Gewebe ödematös, teilweise auch an der Oberfläche nekrotisch. An einem anderen Stückchen, an welchem noch Oberflächenepithel erhalten ist, sieht man, daß das Granulationsgewebe die ganze Breite der Schleimhaut einnimmt und bis unmittelbar an das Epithel heranreicht."

Der Tumor erscheint demnach als eine Geschwulst von chronisch entzündlichem Charakter, aus Granulationsgewebe ohne spezifische Zeichen bestehend.

Wir kennen ja derartige Granulome aus anderen Körpergegenden. Ein gutes Beispiel ist das Granulom des Alveolarrandes, das unter dem Namen Epulis bekannt ist; auch das Chalazion stellt eine ähnliche Bildung vor. Hierher gehören auch die dem Chirurgen bekannten entzündlichen Netztumoren. bei denen es sich jedoch erst in letzter Zeit (Schnitzler) herausgestellt hat, daß sie plastische Netzentzündungen vorstellen, die im Anschlusse an vorausgegangene Bauchoperationen auftreten und den angelegten Ligaturen ihre Entstehung verdanken. Auch bei den Bauchdeckentumoren nach Herniotomien (Schloffer) handelt es sich um analoge Verhältnisse. In der Appendixgegend und auch an anderen Darmabschnitten entstehen nicht selten, wahrscheinlich ebenfalls durch Fremdkörperreiz, entzündliche Tumoren, die oft zu Verwechslungen mit malignen Geschwülsten Anlaß gegeben haben, wie dies auch wiederholt bei derartigen Tumoren an anderen Körperstellen vorgekommen ist. Im Respirationstrakt finden wir nicht allzu selten granulomartige Bildungen in der Umgebung von länger zurückgehaltenen Fremdkörpern, wenn sie auch nicht gerade das Aussehen von Tumoren vortäuschen. Die sogenannten „blutenden Septumpolypen" sind wieder Beispiele ähnlicher Bildungen, wahrscheinlich als Wundgranulome in der Umgebung kleinster Verletzungen zu denken.

Lermoyez hat interessante Geschwülste in der Nase, die sich um zurückgebliebene Fasern des früher so beliebt gewesenen Blutstillungsmittels mittelst des Peng. Jambi gebildet hatten, als Fremdkörpergranulome beschrieben. Eine Gegend, die als Sitz derartiger Geschwülste anscheinend noch nicht bekannt ist, ist der Nasenrachen, an dessen Wand wir den Tumor vorgefunden haben.

Alle diese Geschwülste zeigen die gemeinsame Eigenschaft, daß der Reiz kleiner Fremdkörper zu ihrer Entstehung Anlaß gibt; auch dort, wo die Fremdkörper nicht gefunden werden können, kann das Vorhandensein derselben als sicher angenommen werden. Wenn wir auch in unserem Falle keinen Fremdkörper aufgefunden haben — wir haben begreiflicherweise bei der Operation auch nicht nach einem solchen gesucht —, so kann es doch nicht als unwahrscheinlich erscheinen, daß in der Schleimhaut des Nasenrachens eine Borste, eine feine Gräte oder dergleichen bei irgend einer Gelegenheit stecken blieb und nun den Anlaß zur Granulationsbildung abgegeben hat. Allerdings kann nicht in Abrechnung gestellt werden, daß auch andere chronisch wirkende Reize unbekannter Natur, zum Beispiel wiederholte leichte Verletzungen, die Ursache für die Entstehung der Granulationsgeschwulst abgegeben haben konnten.

In jedem Falle erscheint die mitgeteilte Beobachtung für den Rhinologen von einiger Wichtigkeit, da seine Aufmerksamkeit in einem ähnlichen Fall vielleicht nach der angegebenen Richtung gelenkt und die Diagnosenstellung hierdurch vielleicht erleichtert werden wird.

Digitized by Google
Original from UNIVERSITY OF CALIFORNIA
Generated on 2019-10-24 14:50 GMT / http://hdl.handle.net/2027/uc1.b3252762
Public Domain in the United States, Google-digitized / http://www.hathitrust.org/access_use#pd-us-google

R. Steiner, Universitätsassistent (Prag): **Über Tracheobronchopathia osteoplastica mit Amyloidbildung.**

Der Vortragende berichtet über eine seltene Veränderung in der Schleimhaut der Trachea und der Bronchien bei einem 65jährigen Individuum, das ohne klinisch nachweisbare Symptome von Seite der tiefen Luftwege an einem Herzfehler zugrunde ging. Die von Prof. Ghon genauestens durchgeführte Obduktion ergab als zufälligen Sektionsbefund multiple, in die Schleimhaut der Trachea und der Bronchien eingelagerte deutliche Knorpel- und Knochenwucherungen, welche Veränderung wegen ihrer Genese nach Aschoff als Tracheobronchopathia osteoplastica bezeichnet wird. Interessant ist das gleichzeitig in der Schleimhaut beobachtete Vorkommen von lokaler Amyloidbildung, während in den übrigen Organen weder makroskopisch noch histologisch Zeichen von Amyloid erkennbar waren. Verfasser erörtert nach Vorführung der einschlägigen histologischen Befunde die Pathogenese dieses Falles, bespricht das Verhältnis der elastischen Elemente zu den lokalen Amyloidtumoren einerseits und zu den Knorpel-Knocheneinlagerungen andrerseits und hält wegen dieser topographischen Beziehungen beider Prozesse zum elastischen Gewebe einen Zusammenhang zwischen Knorpel-Knochenbildung und lokalem Amyloid für wahrscheinlich, aber nicht einwandfrei geklärt. Bezüglich der Entstehung des lokalen Amyloids erscheint dem Autor die Tatsache hervorhebenswert, daß wir lokale Amyloidbildung vorwiegend dort finden, wo gewisse Sekrete abgeschieden werden, zumal das elastische Gewebe allein für die Erklärung lokaler Amyloidbildung nicht hinreicht. Nach epikritischer Besprechung der wenigen einschlägigen Fälle sowie der klinischen Stellung dieses Krankheitsbildes schließt der Vortragende mit der Forderung, in Zukunft der beschriebenen Affektion von laryngologischer Seite ein größeres Interesse als bisher zuzuwenden, um so mehr, als wir heute in der Methode der direkten Tracheoskopie ein wertvolles diagnostisch-therapeutisches Hilfsmittel besitzen, in manchen ätiologisch unklaren Fällen von knotigen Infiltraten der tiefen Luftwege diese Krankheitserscheinung schon intra vitam als solche zu erkennen.

Dr. Fritz Schlemmer, Assistent der Klinik Chiari: **Die Erkrankungen der Nebenhöhlen bei Kindern.**

Zusammenstellung von 52 Fällen akuter und chronischer Nebenhöhleneiterung im Kindesalter und Mitteilung von 5 Eigenbeobachtungen. Bei Neugeborenen und ganz jungen Kindern beobachtet man fast ausnahmslos Erkrankungen der Kieferhöhle und finden sich Affektionen des Siebbeines und der Stirnhöhle meist in späteren Lebensjahren (3—15 Jahre). Ätiologisch kam in 42% der Fälle Scharlach in Betracht, bei 7 Fällen kam keine Scarlatina vor, der Erreger war aber nicht angegeben, während bei 11 Fällen die Ätiologie überhaupt unbekannt ist.

Aufzählung der hervorstechendsten Symptome bei den kindlichen Nebenhöhlenerkrankungen. Mitteilung von zwei Krankengeschichten.

Diskussion.

1. Hajek (Wien) meint, daß es sich in einem großen Teil der als primären Nebenhöhleneiterung aufgefaßten Fälle im Kindesalter um Osteomyelitis handelt.

2. Lindt (Bern) macht Mitteilung von einem Falle, bei welchem im Verlaufe einer Scarlatina die Nebenhöhlenschleimhaut primär unter dem Bilde einer fibrinös-nekrotischen Entzündung erkrankt war.

Digitized by Google
Original from UNIVERSITY OF CALIFORNIA
Generated on 2019-10-24 14:50 GMT / http://hdl.handle.net/2027/uc1.b3252762
Public Domain in the United States, Google-digitized / http://www.hathitrust.org/access_use#pd-us-google

3. Glas (Wien) sah bei Scharlach in 16 Fällen Nebenhöhlenerkrankungen und glaubt, daß durch rechtzeitige konservative Behandlung schwerere Komplikationen hintangehalten werden können.

IV. Abteilungssitzung am 24. September 1913 nachmittags.

R. Goldmann (Iglau): **Die Lymphdrüsen bei der Tonsillitis chronica.** (Autoreferat.)

Die Tonsillitis chronica, charakterisiert durch die Bildung der Mandelpfröpfe, erzeugt eine collaterale Entzündung der Lymphdrüsen, welche folgende Etappen aufweist:

1. Eine Drüse respektive Drüsengruppe in der Regio retromandibularis in Tonsillenhöhe (die paratonsilläre Drüse), als Ursache des tonsillären Ohrenschmerzes;
2. eine Drüse in der Regio thyreohyoidea medial vom großen Schildknorpelhorn (Ursache des Schluckschmerzes wie 3);
3. eine Drüse am Zusammenfluß des Facialis in die Jugularis interna (Hauptdrüse nach Most) unterhalb des lateralen Biventerbauches;
4. die tiefen cervicalen Drüsen lateral entlang der Jugul. int. (mögliche Ursache des Asthma bronchiale als Vagusnekrose);
5. die peritrachealen Drüsen in der Höhe des Seitenlappens der Schilddrüse (Ursache der Stimmstörungen; Recurrens!);
6. die vorderen supraclavicularen Drüsen unter dem Ansatz des Sternocleido an der Jugularis interna.

Siegfried Tenzer (Wien): **Einiges zur Tonsillektomiefrage unter Berücksichtigung anderer bisheriger Resultate an tonsillektomierten Kindern.**

Nach einem kurzen historischen Rückblick berichtet der Vortragende über seine im Verlaufe dreier Jahre an der Wiener poliklinischen Abteilung gemachten Erfahrungen. Während bei Erwachsenen die stumpfe Enukleation der Mandel bevorzugt wird, wird bei Kindern nur mit dem Sluderschen Instrument operiert. Bezüglich der Funktion der Tonsillen erwähnt der Vortragende die wertvollen Untersuchungen Calderas in Turin im Jahre 1913, nach welchen die Tonsille nicht als Organ mit innerer Sekretion aufzufassen ist, und meint weiters, daß gegen die Auffassung der Tonsille als Schutzorgan gegen bakterielle Infektion die klinischen Erfahrungen absolut widersprechen, worüber Tenzer im weiteren sich ausführlich verbreitet. Endgültige Entscheidung über die Frage der Ausfallserscheinungen bei tonsillektomierten Kindern auf Grund seines Materiales ist natürlich nicht möglich, doch bestätigt bisher kein Fall diese Annahme. Die Tonsillektomie ist auch bei Kindern bis zum 12. Lebensjahre gegebenenfalls ohne Bedenken auszuführen, zur prinzipiellen Operation der Wahl ist sie jedoch deshalb nicht zu erheben, weil in vielen Fällen die Tonsillotomie genügt.

Imhofer (Prag): **Über lymphatische Gewebe und Plasmazellen im Ventriculus Morgagni und ihre Beziehung zum Status lymphaticus.**[1])

Vortragender hat an 57 im Prager pathologisch-anatomischen Institut (Prof. Ghon) histologisch untersuchten Fällen die Beziehungen zwischen Ent-

[1]) Die Originalmitteilung erscheint in der Zeitschrift für Laryngologie, Jg. 6, Heft 4.

Generated on 2019-10-24 14:50 GMT / http://hdl.handle.net/2027/uc1.b3252762
Public Domain in the United States, Google-digitized / http://www.hathitrust.org/access_use#pd-us-google
Digitized by Google
Original from UNIVERSITY OF CALIFORNIA

wicklung des lymphatischen Gewebes der oberen Luftwege und der als Status thymicolymphaticus (Bartel, Weichselbaum) beschriebenen Konstitutionsanomalie studiert. Er ging hierbei von der sogenannten Larynxtonsille aus, weil dieselbe von gröberen mechanischen, thermischen und anderen Insulten verschont bleibt, sich also am besten zur Klarstellung dieser Beziehungen eignet.

Seine Resultate waren:

unter 26 Lymphatikern 19mal große Larynxtonsille,
„ 31 Nichtlymphatikern nur 6mal große Larynxtonsille,
„ 25 Fällen mit großer Larynxtonsille 19 Lymphatiker (76%),
„ 30 „ „ wenig entwickelter Larynxtonsille 7 Lymphatiker (23·3%).

Vortragender hält es für sicher, daß eine Abhängigkeit der Größenentwicklung des lymphatischen Gewebes der oberen Luftwege vom Status lymphaticus besteht, und zieht aus seinen Befunden folgende praktische Schlußfolgerungen:

1. Es ist ganz zwecklos, einzelne Teile des Waldeyerschen Schlundringes herauszugreifen und denselben besondere Funktionen zuschreiben zu wollen, wie es bei der Gaumentonsille der Fall war. Auch der Waldeyersche Schlundring, als Ganzes betrachtet, spielt im Organismus keine selbständige Rolle.

2. Man ist auch vom pathologisch-anatomischen respektive physiologischen Standpunkt aus berechtigt, Teile des lymphatischen Schlundringes, die gewisse Funktionen (Atmung, Schluckakt, Sprache) durch exzessive Größenentwicklung beeinträchtigen, zu verkleinern, auch wenn sie, schwer erkrankt, einen Infektionsherd im Körper darstellen, ganz zu entfernen, ohne einen Funktionsausfall befürchten zu müssen.

3. Man darf sich aber nicht vorstellen, durch Entfernung von Teilen des lymphatischen Schlundringes, auch wenn diese noch so radikal geschieht, die Widerstandsfähigkeit des Individuums gegenüber Infektionen zu steigern. Denn die verminderte Widerstandsfähigkeit gegen Infektionen gehört zum Bild des Status lymphaticus, und durch operative Beseitigung der Hypertrophien des Waldeyerschen Schlundringes kann selbstverständlich die Konstitution nicht geändert werden.

Anhangsweise stellt Imhofer das konstante Vorkommen von Plasmazellen in der Larynxschleimhaut des Erwachsenen fest und widerlegt die bisher geltenden gegenteiligen Anschauungen, wie sie in der Arbeit von Hirschmann ausgesprochen werden.

Diskussion.

Réthi (Wien) warnt vor Tonsillektomien bei Sängern, macht auf die Gefahr der Blutungen aufmerksam und möchte überhaupt nicht wegen 2 oder 3 Anginen pro Jahr tonsillektomieren.

Schoenemann (Bern) meint, daß die Tonsillen nichts anderes als unter die Schleimhaut vorgerückte Lymphdrüsen sind und mit dem großen Lymphstrom in Verbindung stehen. Er ist mißtrauisch gegen die Tonsillektomie und glaubt, daß man mit den bisherigen Methoden das Tonsillargewebe überhaupt nicht ganz entfernen kann.

Kofler (Wien) berichtet über 1500 Tonsillektomien an der Klinik.

Generated on 2019-10-24 14:50 GMT / http://hdl.handle.net/2027/uc1.b3252762
Public Domain in the United States, Google-digitized / http://www.hathitrust.org/access_use#pd-us-google
Digitized by Google
Original from UNIVERSITY OF CALIFORNIA

Pässler (Dresden) als Gast macht einige Bemerkungen zur Geschichte der Tonsillektomie. Er beurteilt die chronische Tonsillitis vom Standpunkte des Internisten als Ursache verschiedener Allgemeinerkrankungen und hat praktische Schädigungen nach der Tonsillektomie niemals beobachtet.

Mann (Dresden) sagt, daß die Beschwerden von seiten der Narbenbildung lediglich von der Technik abhängen, Rezidiven nur dann zu erwarten sind, wenn nicht alles entfernt wurde, Blutungen gleich exakt zu stillen sind, dann sind Nachblutungen selten. Sänger sollen wir nicht ohne Revers tonsillektomieren, dagegen Gesangsschüler ohne Bedenken, nachdem diese ja ohnehin noch nicht singen können.

Marschik (Wien) berichtet über eine Serie von 3 Fällen von rezidivierenden Halsphlegmonen, welche entweder auf einfache Wärmeapplikation zurückgingen oder auch wiederholte Male inzidiert werden mußten und deren Ausgangspunkt mit größter Wahrscheinlichkeit die Tonsillen waren, denn nach der in allen diesen Fällen ausgeführten Tonsillektomie blieben die Attacken von Phlegmonen mit Sicherheit auf immer aus. Es könnte sich vielleicht auch um Lymphadenitis oder Entzündung der auf der Membrana hyothyreoidea gelegenen Schleimbeutel handeln. Tatsächlich blieb bei dem einen dieser Fälle sowohl nach der Ausheilung der einzelnen Attacken als auch der endgültigen Heilung durch Tonsillektomie auf dem Zungenbein eine etwas verschiebliche, weiche, fast fluktuierende, kleine Geschwulst zurück, die vom Vortragenden als ein derartiger Schleimbeutel angesprochen wurde.

Heindel (Wien) sah oft nach der Tonsillektomie geringere Blutung als nach der Tonsillotomie, fand die Tonsillektomie schwerer auszuführen nach vorausgegangener Kaustik und berichtet über den günstigen Einfluß der Ektomie bei einem Kinde mit akuter Sepsis.

Hajek (Wien) antwortet Schoenemann, daß die Anatomen fest behaupten, die Lymphdrüsen seien schon entwicklungsgeschichtlich etwas ganz anderes als das lymphoide Gewebe der Tonsillen.

Koschier (Wien) spricht gleichwie Marschik über phlegmonöse Entzündungen, bei denen es manchmal zur eitrigen Einschmelzung der Drüsen kommt, manchmal nicht; auch ihm hat sich in diesen Fällen die Tonsillektomie bewährt.

Schoenemann (Bern): **Demonstration von plastischen Modellen der menschlichen Nase und deren Nebenhöhlen.**

Die Modelle haben den Zweck, unter anderen über den architektonischen Aufbau der Siebbeinzellen Aufschluß zu geben. Die Arbeit bildet eine Fortsetzung der Untersuchungen über Muschelbildung und Muschelwachstum, welche vom entwicklungsmechanischen Standpunkt aus diese Verhältnisse betrachten.

Im Anhang demonstriert Glas (Wien) **Röntgenbilder von Kinderrachen,** welche ein ganz besonderes Vorspringen des Atlas aufweisen, wodurch eine wesentliche Verengerung zwischen Epi- und Mesopharynx zustande kommt. Dieses Moment genügt, bei zahlreichen Kindern, ohne daß adenoide Vegetationen vorhanden sind, Mundatmung hervorzurufen und ist aber auch bei der Adenotomie zu bedenken.

Diskussion.

Heymann (Berlin) und Weil (Wien) haben solche Fälle schon vor vielen Jahren veröffentlicht und besprochen.

Generated on 2019-10-24 14:50 GMT / http://hdl.handle.net/2027/uc1.b3252762
Public Domain in the United States, Google-digitized / http://www.hathitrust.org/access_use#pd-us-google
Digitized by Google
Original from UNIVERSITY OF CALIFORNIA

Friedel Pick (Prag): **Über Sklerom der Luftwege.**

An einer Landkarte erläutert Vortragender das langsame, aber stetige Vordringen dieser in Russisch-Polen und Galizien häufigen Erkrankung, auch in Böhmen, und zwar von Osten nach Westen. Er widerlegt die frühere Anschauung, wonach diese Erkrankung vorwiegend nur bei Slawen und Juden vorkomme. Pick demonstriert eine Tabelle, welche zeigt, daß nach von H. Bail angestellten Versuchen die Komplementablenkung des Serums Skleromkranker mit Extrakten von Sklerombacillen deutlich positiv ist, mit denen der anderen Kapselbacillen aber negativ bis auf leichte Andeutung beim Bacillus capsulatus mucosae; während das Sklerom durchschnittlich eine sehr langdauernde Krankheit darstellt, gibt es auch Todesfälle ohne momentan verständliche Todesursache. Pick berichtet über zwei derartige Fälle, und schließlich verweist der Vortragende auf die günstig wirkenden Röntgenstrahlen.

G. Hofer und K. Kofler (Wien): **Bisherige Ergebnisse der Vakzinationstherapie bei genuiner Ozaena (Coccobacillus foetidus ozaenae Perez).**

Nach einer achtwöchentlichen Vakzination typischer Fälle von genuiner Ozaena konnte man konstatieren: Hebung des Allgemeinbefindens und des Gewichtes, Zunahme des Appetits, besseres Aussehen, Abnahme, ja in den meisten Fällen Verschwinden des Fötors und der Krustenbildung, der Pharyngitis atrophica sicca. Als besonders bemerkenswert gilt der Umstand, daß meist schon nach der ersten Injektion eine typische, allergische Reaktion in Form von akutem Schnupfen auftrat.

Fischer-Galatti (Rom) bespricht die **Beziehungen zwischen Nase und Auge** unter Mitteilung von 3 Fällen mit Besserung des Sehvermögens nach Abtragung von adenoiden Wucherungen.

Hermann v. Schrötter berichtet an der Hand entsprechender Röntgenbilder über die **Entfernung eines kleinen Blechstückchens aus dem rechten Bronchus eines 9 Monate alten Kindes**, die ohne allgemeine Anästhesie unter Anwendung eines Rohres von 5 *mm* Durchmesser ausgeführt wurde. Reaktionslose Heilung.

Prof. L. Réthi (Wien) hat es über eine Einladung des Obmannes der Phonogramm-Archiv-Kommission der k. k. Akademie der Wissenschaften in Wien, Herrn Hofrat Prof. Exner, unternommen, ähnlich wie dies bisher für die Vokale bereits geschehen, **eine graphische Wiedergabe der Schallbewegungen aller Konsonanten** zu gewinnen. Da in der genannten Kommission der Gedanke angeregt wurde, die phonographische Schrift lesbar zu machen und eine Analyse der Sprachlaute durchzuführen, die als Grundlage für weitere Sprachuntersuchungen dienen könnten; denn würde man diese Wellenformen sichtbar machen können und zu erkennen imstande sein, so müßten sie wie Buchstaben verwendbar sein und man könnte eine Art phonographischen Alphabets herstellen. Réthi hat diese Versuche mit Hilfe des seit Jahren im Phonogrammarchiv in Verwendung stehenden Schreibapparates vorgenommen, der im Verlaufe dieser Versuche durch den verstorbenen Assistenten am Phonogrammarchiv, Herrn Fritz Hauser, noch vielfach verbessert wurde. Ein Saphir gleitet bei der Drehung der Aufnahmsscheibe in der Schriftfurche und hebt und senkt sich entsprechend den Wellen. Diese Bewegungen werden mittelst einer Fühlhebelvorrichtung auf einer Kymographentrommel verzeichnet, und die Längen der Hebelarme sind so gewählt, daß die Tiefen der Eingra-

Digitized by Google
Original from UNIVERSITY OF CALIFORNIA
Generated on 2019-10-24 14:50 GMT / http://hdl.handle.net/2027/uc1.b3252762
Public Domain in the United States, Google-digitized / http://www.hathitrust.org/access_use#pd-us-google

bungen tausendfach vergrößert auf der Kymographentrommel zum Ausdruck kommen. Zur Vermeidung von Schleuderbewegungen wurde die Scheibe 5000mal langsamer rotiert als bei der Aufnahme. Die Konsonanten wurden stumm aufgenommen, weil die Kurven derselben, wenn sie stimmhaft gesprochen wurden, durch die Stimme, durch die Höhe und Stärke sowie durch die Klangfarbe derselben sehr beeinflußt wurden. Es gelang durch mühsame, 4 Jahre hindurch fortgesetzte Untersuchungen, von allen Konsonanten brauchbare Kurven zu gewinnen, und zwar auch von solchen Konsonanten, von denen es bisher nicht gelungen war, Aufzeichnungen zu erhalten. Die Wellenformen aller Konsonanten: H, L, M, N, R, P, T, K, F, S, Sch und ch konnten in charakteristischer Form dargestellt werden, und im allgemeinen kann man oft schon auf den ersten Blick fast schon mit Sicherheit sagen, um welchen Laut es sich handelt.

Bücherbesprechungen.

Ricerche sulla Fisiologia delle tonsille palatine. Von Dr. Ciro Caldera (Turin). Rosenberg und Seller, 1913.

Die wichtigsten Ergebnisse der Untersuchungen, die mit dem frischen Extrakt von Rindermandeln ausgeführt wurden, lassen sich folgendermaßen kurz zusammenfassen: Die endovenöse Einverleibung wirkt nicht toxich auf die Versuchstiere. Sie wirkt stimulierend auf die Bildung weißer Blutkörperchen, ohne deren phagozytäre Fähigkeit zu beeinflussen. Der Extrakt hat keine bakterizide und keine Wirkung auf das Herz. Er hat keine komplementäre und keine antikomplementäre Wirkung. Die Tonsillen wirken wie einfache Organe mit lymphatischer Funktion ohne jede Fähigkeit innerer Sekretion. Für Bakterien oder geformte Körper, die der Oberfläche aufliegen, sind die Tonsillen nicht leicht durchgängig; andrerseits scheinen sie keine wirklichen Abwehrorgane zu sein, die den Infektionen eine besondere Resistenz entgegenstellen. Johann Fein.

Die Krankheiten der Mundhöhle, des Rachens und der Nase. Von L. Grünwald. Bd. IV von Lehmanns medizinischen Handatlanten. 3., vollständig umgearbeitete und vermehrte Auflage. 1. Teil Lehrbuch, 756 Seiten Text, 10 farbige und 220 schwarze Abbildungen; 2. Teil Atlas, 57 vielfarbige Tafeln, enthaltend 104 makroskopische und 37 histologische Abbildungen. I. F. Lehmann, München 1912.

Wie der Verfasser in seinem Vorwort ausführt, war bei der Neuauflage des in der 2. Auflage längst vergriffen gewesenen Werkes nicht nur infolge der enormen Ausdehnung der Spezialwissenschaft, sondern auch durch die seither geänderten und neu hinzugetretenen Lehren und Ansichten namentlich auf entwicklungsgeschichtlichem Gebiete eine vollständige Umarbeitung nötig geworden. Diese Neuauflage, die wohl schon an der Grenze des „Taschenformates“ angelangt ist, ist nun nicht durch ihren so viel größeren Umfang, sondern auch durch die vielfach völlige Bearbeitung des enormen Stoffes ein glänzendes Denkmal für den ungeheuren Fleiß, vor allem aber für die wissenschaftlich umfassende Lebensarbeit und Bedeutung des Verfassers, der sich unter kritischer Berücksichtigung des gesamten „Literaturberges“ mit jeder Erscheinung auf Grund eigener Beobachtung und Forschung in persönliche

Digitized by Google
Original from UNIVERSITY OF CALIFORNIA
Generated on 2019-10-24 14:50 GMT / http://hdl.handle.net/2027/uc1.b3252762
Public Domain in the United States, Google-digitized / http://www.hathitrust.org/access_use#pd-us-google

Beziehung gesetzt hat. Wie ernst der Verfasser seine Aufgabe aufgefaßt hat, geht daraus hervor, daß einzelne Gebiete, wie die Entwicklung, die Frucht einer mehrjährigen intensiven Forschungsarbeit an Hunderten von anatomischen Präparaten darstellen, welche ad hoc in Angriff genommen worden war, um diese ganze Lehre auf eine natürliche und zwanglose Basis zu stellen. Die in Kursivschrift fast auf jeder Seite des Lehrbuches erscheinenden Bemerkungen und Beobachtungen zeigen aber auch von einem reichen Leben voll fruchtbringender Arbeit auf allen Detailgebieten des Spezialfaches, so daß dem Verfasser die Zeit mangelt, die Fülle des gewonnenen wissenschaftlichen Materials zu publizieren: alles in allem ein Werk, das nicht als Taschenausgabe anderer Lehrbücher größeren Stiles gewertet werden darf, sondern neben ihnen seinen gleichwertigen Platz beanspruchen darf; in vielen Fragen ist es richtunggebend geworden.

Was dem Buch aber seinen besonderen Reiz verleiht, ist einerseits die ganz eigenartige Gruppierung und Einteilung des Stoffes (Grünwald beginnt mit der Entwicklungsgeschichte, worauf sofort die Lymphdrüsen und adenoiden Organe in einem ausführlichen Abschnitt folgen, und schließt mit den Deformitäten), andrerseits die von dem üblichen Lehrbuchstil durchaus abweichende, man möchte sagen, künstlerisch freie, jederzeit einen geistreichen Anfang findende Diktion. Längst Bekanntes bekommt durch sie ein anderes Gesicht.

Einen besonderen Hinweis verdient unbedingt die lichtvolle, neuartige Darstellung der Entzündungen, die einen breiten Teil des Lehrbuches einnimmt. Vor allem werden eingehend die verschiedenen phlegmonösen Zellgewebsentzündungen des Halses nach ihrer Lokalisation und Ausbreitung behandelt, welche wiederum die einzuschlagende Therapie, namentlich den Weg der Incision bei Abscedierung bestimmt. Wir sehen, wie verschiedenartige Krankheitsbilder und verschiedenartige Prozesse die von den Chirurgen gemeinhin unter dem Namen Phlegmone colli meist zusammengeworfenen Zellgewebsentzündungen des Halses darstellen. Dieses Kapitel, wie auch der Abschnitt von der Pneumatisation der Nebenhöhlen (bekanntlich stammt von Grünwald eine neue topographische Einteilung und Beschreibung der lateralen Nasenwand) und mehrere andere werden das Grünwaldsche Buch für immer zu einem Standard Work stempeln.

Über den Atlas, der in gleicher Weise ganz bedeutend vergrößert worden ist, namentlich auch durch Vermehrung der histologischen Bilder, braucht wohl nicht viel gesagt zu werden; die Vorzüge der farbigen Schleimhautbilder sowie der histologischen Abbildungen sind bekannt genug.

So reiht sich auch dieses Werk würdig den anderen Bänden der beliebten, reiche und musterhafte Ausstattung mit Billigkeit vereinenden Sammlung an. Die Vorzüge des Atlasses machen es dem Praktiker, die des Lehrbuches aber auch dem forschenden Wissenschaftler unentbehrlich.

Marschik.

Das erschwerte Decanulement und seine Behandlung, mit besonderer Berücksichtigung der Dilatationsverfahren. Von Dr. Alfred Brüggemann (Gießen). I. F. Bergmann, Wiesbaden 1914.

Die Konstruktion einer neuen, anscheinend sehr brauchbaren Dilatationskanüle wurde von dem Verfasser benutzt, um uns gleichzeitig einen dankenswerten historisch-kritischen Überblick über die verschiedenen Methoden der Behandlung des erschwerten Decanulements zu geben, insonderheit der dilativen Methoden, und so das in Lehrbüchern, Monographien und einzelnen

Generated on 2019-10-24 14:50 GMT / http://hdl.handle.net/2027/uc1.b3252762
Public Domain in the United States, Google-digitized / http://www.hathitrust.org/access_use#pd-us-google
Digitized by Google
Original from UNIVERSITY OF CALIFORNIA

Publikationen Zerstreute in übersichtlicher Fassung zu vereinigen. Das erschwerte Decanulement wurde und wird auch noch heute vielfach als eine unerklärliche Erscheinung gedeutet, der man nur spekulativ wie einem internen Fall etwa beikommen könne, und erst die Epoche der direkten Methode hat auch hier viel Klarheit geschaffen. Wir wissen heute, daß die direkte und indirekte Untersuchungsmethode der Stellen des Luftrohres, die anscheinend an dem erschwerten Decanulement schuld sind, fast immer die Ursache desselben aufzudecken vermögen, und daß wir ihrer heute nicht mehr entbehren können. Daher sind sie auch in der Brüggemannschen Schrift als erste Etappe der Therapie entsprechend gewürdigt. Es folgt nun in breiter kritischer Darstellung die Schilderung der einzelnen Dilatationsverfahren, welche ja beim erschwerten Decanulement meist in Betracht kommen. Die neueren dieser Methoden sind auch vom Verfasser versucht worden, so daß er bei der Kritik derselben auch aus eigener Erfahrung sprechen kann. Für die Kinder hat sich nun neben der Chiarischen T-Kanüle die Behandlung mit den Thostschen Bolzen als souverän erwiesen und alle anderen verdrängt. Die allerdings nicht sehr bedeutenden Mängel derselben, welche sich im Laufe der Behandlung von drei sehr schweren Fällen von Intubationsstenose zeigten, veranlaßten Brüggemann zur Konstruktion einer neuen, auf dem Prinzip der Thostschen aufgebauten Dilatationskanüle, deren letztes Modell auch wieder erst das Resultat mehrfacher Änderungen und Verbesserungen ist. Ihre Vorzüge sind im wesentlichen die Vermeidung des sogenannten Sporns an der Trachealhinterwand sowie analog der Thostschen Kanüle das Vorhandensein einer gewöhnlichen Trachealkanüle mit leicht auswechselbarem inneren Rohr bei gleichzeitiger bequemer Einführung des Dilatationsteiles. Drei schwere Fälle, welche mit keiner der modernen Methoden zu bessern gewesen waren, wurden mit dieser Kanüle geheilt. Die Schrift ist nicht nur wegen der Neuheit der Kanüle, sondern auch wegen der historischen Zusammenstellung der verschiedenen Dilatationsmethoden wertvoll und sei namentlich den Nichtspezialisten, welche aber häufig in die Lage kommen, erschwerte Decanulements zu sehen und zu behandeln, also Chirurgen, Internisten und Pädiatern empfohlen. Marschik.

Referate.

I. Allgemeines.

Über die Anwendung von Arsenobenzol (606) in Fällen von Sklerom, von Syphilis und von solchen mit zweifelhafter Diagnose in den oberen Luftwegen. Von L. Lubliner (Warschau). (Medycyna i Kronika Lekarska. 1912. Nr. 47.)

Lubliner teilt 7 interessante, mit Salvarsan behandelte Fälle mit. In 2 Fällen mit Sklerom in den oberen Luftwegen ist diese Behandlung ganz ohne Erfolg geblieben; ebenso in einem Falle einer ulzerierenden Neubildung im Pharynx. In einem vierten Falle mit Ulcerationen an der linken Mandel und an der Zungenbasis und positivem Pirquet trat nach lokaler Behandlung (Milchsäure usw.) Verschlimmerung, nach Salvarsan eine rapide Besserung auf, so daß es sich wahrscheinlich um gleichzeitige Tuberkulose und Syphilis gehandelt hat. Im fünften Falle, in dem es nach Eröffnung eines peritonsillaren

Generated on 2019-10-24 14:50 GMT / http://hdl.handle.net/2027/uc1.b3252762
Public Domain in the United States, Google-digitized / http://www.hathitrust.org/access_use#pd-us-google
Digitized by Google
Original from UNIVERSITY OF CALIFORNIA

Abscesses zur Infektion gekommen war (hohes Fieber, diphtherieähnlicher Belag), hatte nach Erschöpfung aller anderen Mittel die intravenöse Injektion von Salvarsan einen glänzenden Erfolg. Da Lues ausgeschlossen werden konnte, muß angenommen werden, daß 606 auf die Fäulnisbakterien einwirkte und sich als Therapia sterilisans magna bewährte. Im sechsten Fall handelte es sich um hereditäre, im Larynx lokalisierte Lues bei einem 15jährigen Knaben. Nachdem Jodkali und Quecksilber eher Verschlimmerung gebracht hatten, erwies sich Salvarsan als außerordentlich wirksam. Im siebenten Falle waren tiefe Ulcerationen im Pharynx und an der Zungenbasis vorhanden. Wassermann positiv. Nach 606 vollkommene Heilung. Aus diesen Resultaten ergibt sich, daß Salvarsan bei Syphilis im Rachen und im Kehlkopf immer günstig wirke, bei Sklerom hingegen unwirksam bleibe. Spira.

Die lokale Mentholanwendung in der Nase und ihre Gefahr im frühen Kindesalter. Von San.-Rat Dr. W. Lublinski. (B. kl. W. 1912. Nr. 6.)

Verf. weist auf die Gefahren des Menthols und seiner Derivate bei kleinen Kindern hin, welche nach lokaler Anwendung kleinster Mengen in der Nase reflektorisch Glottiskrampf auszulösen imstande sind. Verf. will daher diese Mittel bei Säuglingen und Kindern bis etwa 2 Jahren überhaupt nicht angewendet wissen, bei Kindern bis zu 10 Jahren soll nur das Coryfin, und zwar nicht stärker als 2%ig und in Salbenform zur Verwendung gelangen. Lawner.

Ozaena, chronische Diphtherie und Rachendiphtheroid. Von Dr. Ludwig Neufeld. Aus dem kgl. hygienischen Institut in Posen (Prof. Dr. Wernicke). (B. kl. W. 1912. Nr. 9.)

Auf Grund seiner bakteriologischen Untersuchungen kommt Verfasser unter anderem zu dem Schluß, daß für die sogenannten Diphtheriebacillenträger, namentlich wenn der positive Befund längere Zeit anhalte, der strikte Nachweis verlangt werden müsse, daß die gefundenen Bacillen auch wirklich Diphtheriebacillen sind. Er spricht sich also für die von Weston und Kolmer aufgestellte Forderung aus, daß die Diphtherienatur durch Tierversuch und Antitoxinkontrolle bewiesen werde. Lawner.

Über Schwebelaryngoskopie. Von Prof. Killian. Vortrag, gehalten am 13. März 1912 in der Berliner medizinischen Gesellschaft. (B. kl. W. 1912. Nr. 13.)

Killian skizziert vorerst ganz kurz den Werdegang der Laryngoskopie im allgemeinen, berichtet, wie sich seine Idee der Schwebelaryngoskopie allmählich geklärt und ins Praktische übertragen ließ und welche Änderungen an dem Instrumentarium mit der Zeit notwendig wurden. Er bespricht die Technik dieser Untersuchungsmethode und die großen Vorteile, die letztere bei intralaryngealen Eingriffen bietet: Papillome können bequem und gründlich entfernt werden, Kehlkopfgeschwüre können leicht mit dem scharfen Löffel ausgekratzt werden, die Anwendung der Doppelcurette und der Tiefenstich

Digitized by Google
Original from UNIVERSITY OF CALIFORNIA
Generated on 2019-10-24 14:50 GMT / http://hdl.handle.net/2027/uc1.b3252762
Public Domain in the United States, Google-digitized / http://www.hathitrust.org/access_use#pd-us-google

werden durch diese Methode bedeutend erleichtert. Als größten Vorzug hebt Killian hervor, daß große Aufgaben intralaryngealer Art in einer Sitzung erledigt werden können. Killian hofft, daß die Schwebelaryngoskopie auch für Eingriffe in der Luftröhre, dann für Operationen in der Tonsillengegend und im Rachen, besonders in seinen tieferen Abschnitten, noch große Bedeutung gewinnen werde. Lawner.

Erfahrungen mit dem Inhalationsmittel Tulisan bei Asthma und Tuberkulose. Von Dr. med. R. Weissmann (Lindenfels). (B. kl. W. 1912. Nr. 16.)

Die Erfahrungen, die Verf. mit dem Tulisan — einer aus Perubalsam hergestellten Flüssigkeit, die Alypin, Eumydrin und Suprarenin enthält — gemacht, lassen sich dahin zusammenfassen, daß dasselbe Asthmaanfälle mildere, meistens sogar coupiere, ohne auch bei dauernder Anwendung nachteilige Folgen zu verursachen; vielmehr scheinen in letzterem Falle die anfallsfreien Zeiten sich zu verlängern und die Zahl und Stärke der Anfälle abzunehmen. Auch bei Reizhusten der Tuberkulösen erschien die Wirkung des Mittels wertvoll, doch lassen die wenigen Fälle noch kein endgültiges Urteil zu.

Lawner.

Ein neuer Spatel zur Schwebelaryngoskopie. Von Privatdozenten Dr. W. Albrecht. Aus der Universitäts-Poliklinik für Hals- und Nasenkrankheiten Berlin (Prof. Dr. Kilian). (B. kl. W. 1912. Nr. 44.)

Der Vorteil des neuen Spatels ist in der festen Fixierung zu suchen, wobei der Stützpunkt auf dem Zungengrunde liegt, der ein sehr geeignetes Hypomochlion für die feinere Einstellung vorstellt, während bisher dieser Punkt auf der Epiglottis lag, die einerseits zu wenig Halt bot, andererseits aber auf erhöhten Druck mit Schmerz reagierte. Durch eine 1 *cm* breite Stahlspange, die in einer Rinne des Spatels verläuft und über sein vorderes Ende vorgeschoben wird, kann die den Kehlkopfeingang verdeckende Epiglottis und der Anfangsteil des Kehlkopfes hochgehoben werden, so daß der Einblick in den letzteren vollkommen frei erscheint. Lawner.

Ozaena und Tuberkulose. Von Prof. G. Bilancioni (Rom). (Separatabdruck aus „Atti della Clinica Oto-rino-laringoiatrica di Roma".)

Nach Erwähnung der verschiedenen Theorien über das Wesen und die Pathogenese der Ozaena teilt Verf. das Resultat seiner Untersuchungen über den Zusammenhang zwischen Ozaena und Tuberkulose mit, welches folgendermaßen lautet: 1. Die Ozaena kommt vorwiegend bei jungen, lymphatischen, mit tuberkulösem Habitus behafteten Individuen vor. 2. Bei einer großen Anzahl von diesen (ca. 35%) ist die v. Pirquetsche Cutisreaktion positiv. 3. Bei Patienten, die an laryngo-trachealer und Lungentuberkulose leiden, kommt die Ozaena selten vor. 4. Bei Ozaenakranken kann unter verschiedenem Mechanismus Lungentuberkulose auftreten; bei einzelnen Fällen aber handelt es sich um keine Symbiose beider Infektionen, sondern nur um die Fortleitung der

Digitized by Google
Original from UNIVERSITY OF CALIFORNIA
Generated on 2019-10-24 14:50 GMT / http://hdl.handle.net/2027/uc1.b3252762
Public Domain in the United States, Google-digitized / http://www.hathitrust.org/access_use#pd-us-google

Ozaena auf den Kehlkopf und auf die Luftröhre oder um sklerosierende bronchopulmonäre Erscheinungen infolge von gestörter Nasenatmung.

Rimini.

Über Asthma und dessen Behandlung bei Kindern. Von H. Z. Knopf (Frankfurt a. M.). (B. kl. W. 1912. Nr. 33.)

Verf. berichtet über 5 Fälle von geheiltem Asthma bei Kindern und weist darauf hin, daß das Leiden bei Kindern nicht gar so selten und dessen Behandlung durchaus nicht so aussichtslos sei. Dieselbe ist — je eher, desto besser — einzuleiten und besteht neben allen anderen physikalisch-diätetischen und medikamentösen Behandlungsformen *a)* in psychischer Beeinflussung, Abhärtung und womöglich Aufenthaltsveränderung; *b)* in Atemgymnastik, welche das kranke Kind von seinem sinnwidrigen Atmen — Inspirationsbewegung des Thorax bei gleichzeitiger Exspirationsbewegung des Abdomens — zum richtigen Gebrauch seiner Atmungsmuskeln hinleiten soll. Lawner.

II. Nase und Nebenhöhlen, Hypophyse.

Fall von geheilter rhinogener Meningitis. Von Zange (Jena). (M. m. W. 60. Nr. 33.) Sitzungsprotokoll der naturwissenschaftl.-medizinischen Gesellschaft zu Jena vom 26. Juni 1913.

Pat. hatte im Anschluß an Diplokokkenpneumonie Stirnhöhlenempyem akquiriert. Radikaloperation mit Verletzung der Dura des Stirnlappens und nachfolgender Meningitis. Im Liquor, der täglich untersucht wurde, fanden sich eitrige Trübung, polynukleäre Leukocyten, aber nie Bakterien. Sobald die Zellenzahl fiel, war die Prognose günstiger. Der Bakteriengehalt ist nach Zange nicht in gleichem Sinne zu verwerten. Die Therapie bestand in prophylaktischen Urotropindosen (3·0 *g* pro die), später täglich 4·0 *g*; ferner wurde täglich punktiert und zirka 15 cm^3 Liquor abgelassen, dazu von Anfang an nach Reichmanns Vorschlag mit einer Halsbinde gestaut; diese hatte nicht nur subjektiv, sondern auch objektiv einen günstigen Einfluß auf den Verlauf. Heilung. Reinhard.

Zur Therapie des Schnupfens und seiner Komplikationen. Von Dr. Josef Lindenmayr (Preßburg). (B. kl. W. 1912. Nr. 17.)

Verf. lobt — nach Erfahrung an sich selbst — die Wirkung des Dionins als eines souveränen Schnupfen- und Hustenreizmittels, dessen günstiger Einfluß auf seiner vasokonstriktorischen Eigenschaft und der Einwirkung auf die peripheren Nervenendigungen in der Schleimhaut beruhe. Lawner.

Phlegmone septi narium nach Gesichtserysipel. Von Dr. O. Heinemann (Berlin). (B. kl. W. 1912. Nr. 40.)

Erysipel des Gesichts als Ursache einer Septumphlegmone ist eine sehr seltene Erscheinung, und in der Literatur fand Verf. nur einen Fall von Voltolini und einen von Wroblewski erwähnt. Der Fall des Verf. heilte nach Inzisionen auf beiden Seiten ohne Abstoßung von nekrotischen Knorpelstücken,

Digitized by Google
Original from UNIVERSITY OF CALIFORNIA
Generated on 2019-10-24 14:50 GMT / http://hdl.handle.net/2027/uc1.b3252762
Public Domain in the United States, Google-digitized / http://www.hathitrust.org/access_use#pd-us-google

ohne Perforation und Deformität der Nase. Bezüglich der Therapie bietet der Fall nichts Neues. Lawner.

Angiofibroma cavernosum penetrans der Nasenscheidewand. (Aus der Universitätsklinik für Ohrenkrankheiten zu Straßburg i. E.) Von Dr. Max Meyer, Volontärassistent an obiger Klinik. (Mit 1 Abbildung und 2 Tafeln.) (Arch. f. Ohrhlk. 86. 1911. H. 1 u. 2.)

Der Tumor saß vorn im knorpeligen und häutigen Teil des Septums, auf beiden Seiten als kugelige Vortreibung sichtbar. Histologisch erwies er sich als ein Angiofibroma cavernosum. Da er bei einem 8jährigen Kinde beobachtet wurde, ist er als angeboren zu bezeichnen. Daß er den Knorpel usurierte, verschaffte ihm den Beinamen penetrans. Diese heterotrope Wachstumseigenschaft wurde bei Angiomen schon beobachtet. Gatscher.

Zur Paraffintherapie der Ozaena. Von Dr. Fritz Hutter (Wien). (Arch. f. Laryng. 24. H. 2.)

Verf. hat von einem wie zur submukösen Resektion des Septums angelegten Schnitte aus eine Schleimhauttasche gebildet und Paraffin in soliden Stücken eingelegt. Nach monatelanger aseptischer Einheilung kam es doch noch meist nach Monaten zur Abstoßung. Verf. hat sodann für schwere Fälle ein Verfahren erdacht, um die Gegend der unteren Muschel und des Nasenbodens zu verengern. Er erreicht dieses Ziel durch Bildung einer Schleimhauttasche von der Apertura pyriformis aus wie bei der Denkerschen Radikaloperation. Die Erfolge bezüglich Einheilung der Paraffinstücke und Beeinflussung der Sekretion waren zufriedenstellend. Die Beobachtung erstreckt sich allerdings auf nicht länger als 4 Monate. R. Hoffmann.

Zur intranasalen operativen Therapie bei chronischen entzündlichen Nasennebenhöhlenerkrankungen. Von Dr. Gruner (Königsberg i. Pr.). (Arch. f. Laryngologie. 24. H. 2.)

Am Material des Verf. wurde durch intranasale Operation chronischer Nebenhöhleneiterungen unter 70 Fällen 60mal Heilung, 9mal Beschwerdefreiheit und 1mal Besserung erzielt. Grundsätzlich wurde die Erledigung mindestens einer Nasenseite in einer Sitzung und ein 1wöchentlicher Aufenthalt in der Klinik nach dem Eingriff angestrebt. Im Mittelpunkt intranasaler Therapie steht das Siebbein, weil seine Erkrankung die Affektion anderer Höhlen kompliziert, ihre Entstehung bedingt und ihr Weiterbestehen verschuldet. Die Operation wurde — von Beseitigung von Septumdeformitäten abgesehen — grundsätzlich mit der Entfernung der mittleren Muschel begonnen, es folgt die Entfernung von Polypen und polypoider Schwellungen aus dem Infundibulum, die Ausräumung des Labyrinths von hinten nach vorn und Durchschneidung des Proc. uncinatus mit der Grünwald-Struykenschen Stanze. In den ersten Tagen nach der Operation werden Suprarenintampons eingelegt, später wird die Wundhöhle jeden 2. Tag mit 10%iger Argent. nitric.-Lösung tuschiert mit folgender Ventralisation. Von 89 Fällen wurden 79 geheilt mit nachträglicher

Digitized by Google
Original from UNIVERSITY OF CALIFORNIA
Generated on 2019-10-24 14:50 GMT / http://hdl.handle.net/2027/uc1.b3252762
Public Domain in the United States, Google-digitized / http://www.hathitrust.org/access_use#pd-us-google

Verkleinerung und Schrumpfung der Höhle, in 10 Fällen wurde palliative Heilung erzielt. Auch bei drohenden oder schon eingetretenen orbitalen Komplikationen hat das Verfahren zum Ziele geführt. Das Arbeiten am Dache des Labyrinths ist zu vermeiden. Vor einer Verletzung der Lamina cribrosa schützt man sich, indem man grundsätzlich den Instrumenten die Richtung nach oben außen gibt. R. Hoffmann.

Über Nasentuberkulose. Von Dr. F. Rockenbach (Basel). (Arch. f. Laryng. 24. H. 2.)

Verf. teilt die Krankengeschichten von 4 Fällen von Nasentuberkulose mit, ferner 1 Fall von Tuberkulose der Nase, der durch Übergreifen auf das Siebbein, die Rachentonsille und das linke Ohr ausgezeichnet war.

R. Hoffmann.

Die intranasale Eröffnung und Behandlung der chronisch kranken Stirnhöhlen. Von Dr. Halle (Charlottenburg). (Arch. f. Laryng. 24. H. 2.)

Der Boden der Stirnhöhle wird von einem starken Knochenmassiv gebildet, welches sich aus dem Stirnbein, dem aufsteigenden Kieferast und dem Nasenbein zusammensetzt. Hinter ihm liegt der Ductus nasofrontalis, lateral die Orbita, medial das Septum. Um diese Knochenmasse ohne Gefährdung der Tabula interna und der Orbita fortnehmen zu können, benutzt Halle nach der Art Stackes einen Schützer, der entlang einer Sonde in die Stirnhöhle eingeführt wird. Die Durchbohrung des Knochenmassivs erfolgt mit spitzer, die weitere Abtragung mit kuppenartiger, abgestumpfter Fraise. Die Nachbehandlung erfolgt mit Einlage einer silbernen Kanüle. Den Vorwurf der Gefährlichkeit des Verfahrens lehnt Verf. ab. Es ist nach ihm kontraindiziert bei komplizierten chronischen Stirnhöhlenerkrankungen und in den Fällen, bei denen die Stirnhöhle nicht sondierbar ist. Es ist nicht zu empfehlen bei ausgeprägter Kammerbildung. Von 19 Fällen ist nur einer später von außen operiert, aber auch so nicht geheilt worden. 10 von ihnen sollten an anderen Kliniken von außen operiert werden. Sie wurden alle von ihren Beschwerden befreit. Die Absonderung wurde ganz oder bis auf eine geringe schleimige Sekretion beseitigt. R. Hoffmann.

Double-courant-Probepunktions-Trokart zur Spülung des Sinus maxillaris. Von Dr. D. v. Navratil (Budapest). (Arch. f. Laryng. 24. H. 2.)

Die Kanüle des Instruments ist zweiläufig, um auch das rückströmende Wasser aufnehmen zu können, falls die Spülflüssigkeit durch die Öffnung des Sinus maxillaris nicht abfließt. R. Hoffmann.

Nasennebenhöhlenerkrankungen und Neuritis optica. Von Dr. W. Sobernheim (Berlin). (Arch. f. Laryng. 24. H. 2.)

Der von Sobernheim mitgeteilte Fall gehört zu den seltenen Fällen von Neuritis optica retrobulbaris, bei denen es sich um Siebbeinerkrankung ohne Kombination mit Keilbeinhöhlenaffektion handelt. Bei Ausräumung des

Digitized by Google
Original from UNIVERSITY OF CALIFORNIA
Generated on 2019-10-24 14:50 GMT / http://hdl.handle.net/2027/uc1.b3252762
Public Domain in the United States, Google-digitized / http://www.hathitrust.org/access_use#pd-us-google

linken Siebbeins ergab sich starke Erweiterung der Siebbeinzellen, die völlig mit Granulationen ausgefüllt waren. Nur im vordersten Teil fand sich eine geringe Menge schleimig-eitrigen Sekrets. R. Hoffmann.

Über die nasobulbäre Reizung zur Behandlung des nächtlichen Bettnässens. (La sollicitation nasobulbaire et l'incontinence d'urine.) Von P. Bonnier. (Arch. Internat. de laryngol. etc. 1913. XXXV. Nr. 2.)

Der sonst infolge seiner anatomischen und physiologischen Studien über das Ohr wohlbekannte Autor kam auf die Idee, daß durch Stichelungen der Nasenschleimhaut mit dem elektrischen Brenner man eine Reizwirkung auf die Medulla ausübt und diese Reizwirkung, je nach dem getroffenen Orte auf der Nasenschleimhant therapeutisch verwendet werden kann, um die Agoraphobie und andere emotive Zustände, der Ischias, die Sommerdiarrhöe der Kinder, das nächtliche Bettnässen etc. zu kurieren. So z. B. glaubt Bonnier, daß es eine Stelle in der Nasenschleimhaut unterhalb und oberhalb des vordereren Poles der unteren Muschel gibt, deren Reizung mit dem schwach glühenden Brenner genügt, um die Incontinentia urinae dauernd zum Schwinden zu bringen. Bonnier bringt sogar über ein Dutzend äußerst kurz gefaßter Krankengeschichten zum Beweise. Da die Tagespresse sich dieser neuesten rhinologischen Großtat bemächtigt hat, so wäre es angezeigt, auf diese Veröffentlichung Bonniers die Aufmerksamkeit zu lenken.

Lautmann.

Die Naht des Septums nach seiner submukösen Resektion. (Suturing the nasal septum after submucous resection instead of packing.) Von W. J. Abbott (Cleveland). (Cleveland Med. Journ. 12. Nr. 2. Februar 1913.)

Verf. vernäht die beiden Schleimhautlappen von rückwärts nach vorne durch Zickzacknähte, verhindert dadurch Retention und Blutung, ermöglicht leichte Atmung und ambulatorische Behandlung. Otto Glogau.

Bericht über 100 Fälle von submuköser Septumresektion. (The submucous resection of the nasal septum, with report of 100 cases.) Von H. T. Aynesworth (Waco, Texas). (Journ. Ophthal. and Oto-lar. 7. Nr. 2. Februar 1913.)

Wir haben es hier mit einem jener wundervollen Berichte zu tun, die uns die Operation als eine Spielerei erscheinen lassen. In keinem einzigen Falle trat eine Komplikation auf; Tonsillitis, Perforation, Absceßbildung, Blutung, Ohrenschmerzen sind Folgeerscheinungen, die Verf. nicht kennt. Hingegen heilte Verf. durch die submuköse Resektion des Septums sämtliche vorher bestandenen Erkrankungen, sogar Tuberkulose. Otto Glogau.

Der Schorfzerfall der Nasenscheidewand nach der submukösen Resektion. (Sloughing of the nasal septum after submucous resection.) Von D. A. Prendergast (Cleveland). (Cleveland Med. Journ. 12. Nr. 2. Februar 1913.)

Die Schorfabstoßung der Schleimhautlappen nach der submukösen Operation kommt entweder durch lokale oder systematische Ursachen zustande. Zu den lokalen Ursachen gehören: Septumabsceß, wobei die Infektion in einem

Digitized by Google
Original from UNIVERSITY OF CALIFORNIA
Generated on 2019-10-24 14:50 GMT / http://hdl.handle.net/2027/uc1.b3252762
Public Domain in the United States, Google-digitized / http://www.hathitrust.org/access_use#pd-us-google

kleinen übersehenen Hämatom beginnt oder durch ein nicht entferntes Knochenstückchen veranlaßt wird. Unter den systematischen Ursachen spielt Lungenschwindsucht und Lues die hervorragendste Rolle. Verf. berichtet einen Fall, wo sich die Schleimhaut zwei Wochen nach der Operation als Schorf abzustoßen begann. Eine angestellte Wassermannprobe fiel positiv aus, und gründliche antisyphilitische Behandlung brachte den Schorfverfallungsprozeß zum Stillstand. Otto Glogau.

Ätiologie, Diagnose und Behandlung der Kieferhöhleneiterung mit Bezugnahme auf zahnärztliche Chirurgie. (Etiology, Diagnosis and Treatment of Empyema of Antrum with Relation to Dental Surgery.) Von G. C. Otrich (Belleville, III.). (Dental Review. 37. Nr. 2. 1913.)

Die Infektion des Antrums erfolgt durch den Zahn, die Nase oder den Allgemeinorganismus. In der Mehrzahl der Fälle bildet der Zahn die Infektionsquelle, entweder durch das Übergreifen der Erkrankung vom Zahn oder der Wurzel auf das Antrum oder durch die Benützung infizierter Instrumente von seiten des Zahnarztes. Am meisten Schuld an Antruminfektionen tragen septische Bohrer, die das zerfallene Pulpagewebe oder die bakterielle Infektion selbst in das Antrum treiben; an zweiter Stelle stehen als Infektionsquelle septische Guttaperchaeinlagen. Zur Vermeidung des Übergreifens eines Wurzelabszesses auf das Antrum, soll der Processus alveolaris entfernt, die Apex und der nekrotische Knochen disseziert werden; auf diese Weise kommt völlige Drainage nach außen zustande. Otto Glogau.

Der Einfluß der Nase auf Lungengeräusche. (The Influence of the Noase on Pulmonary Rales.) Von L. C. Grosh (Toledo). (Ohio State Med. Journ. 9. Nr. 2. 15. Februar 1913.)

Gewisse Kinder leiden im Frühling und Herbst an häufigen Erkältungen, Brustschmerzen, Husten, Expektoration, Atemnot, Bronchitis, asthmatischen Anfällen etc. Die Tuberkulinprobe ergibt dabei ein negatives Resultat, das Radiogramm zeigt normale Lungenspitzen. Über der rechten, selten auch über der linken Spitze findet sich ein blasenförmiges Geräusch mit deutlichem mittelgroßem feuchten und trockenen Rasseln vor. Das Sputum weist keine Tuberkelbazillen auf. Die Untersuchung von Nase und Rachen zeigt adenoide Wucherungen, Mandeln, Septumdeviation, Schwellung und Hypertrophie der Muscheln, Polypen, Verstopfung der Sinusöffnungen. Bei Cocainisierung der nasalen Schwellungen verschwinden die Lungengeräusche oft vorübergehend, nach Behebung der Nasenverstopfung bleiben sie ganz fort. Diese Lungengeräusche werden entweder durch Ausbreitung des Nasenkatarrhs per contiguitatem auf die Lunge verursacht, oder kommen durch Nervenreflexe zustande, die von Zweigen des Trigeminus im Naso-pharynx auf die Vaguswurzel übergehen, wodurch eine Reizung der Vagusfasern der Lunge mit Kontrahierung der Bronchiolen und vasomotorischen Veränderungen erfolgt. Otto Glogau.

Digitized by Google
Original from UNIVERSITY OF CALIFORNIA
Generated on 2019-10-24 14:50 GMT / http://hdl.handle.net/2027/uc1.b3252762
Public Domain in the United States, Google-digitized / http://www.hathitrust.org/access_use#pd-us-google

Die moderne Geschichte der Nebenhöhlenerkrankungen. (Modern History of Accessory Sinus Disease.) Von Jonathan Wright (New-York). (The Laryngoscope. 23. Nr. 2. Februar 1913.)

Verf. gibt in übersichtlicher Weise eine Geschichte der Erkrankungen der Nebenhöhlen, die er während der 25 Jahre seiner Praxis selbst miterlebt hat. In lehrreicher Form ist die Literatur derart gesichtet, daß jede Erkrankungsform, jede Behandlungsweise und jeder pathologische Befund mit Leichtigkeit aufgefunden wird. An der Hand der Arbeiten der letzten Jahre beweist Verf., daß die Zeit des Radikalismus überwunden und die Periode des vernünftigen Konservatismus eingetreten ist. Otto Glogau.

Leishmaniosis der Nasenschleimhaut. (Leishmaniosis [Oriental Sore] of the Nasal Mucosa.) Von L. B. Bates (Ancon). (Journ. A. M. A. 60. Nr. 12. 22. März 1913.)

Pat. hatte charakteristische Läsionen an den Ohrläppchen, Ellbogen und Nasenflügeln. Aus den mit Krusten bedeckten Ulcerationen der Nasenflügeln wurden Abstrichpräparate genommen, in denen Leishmaniae tropicae in mäßiger Menge entdeckt wurden. In Abstrichpräparaten vom Septum selbst ergaben sich Eiterzellen und freie Leishmaniae tropicae, zwei der letzteren wurden im Cytoplasma einer Endothelzelle entdeckt. Das Septum war sehr empfindlich und blutete leicht. Da Pat. „nur" zur Diagnose kam, wurde das Naseninnere nicht inspiziert. Trotzdem nimmt Verf. an, daß sich an der Scheidewand Leishmanische Läsionen vorfanden. Otto Glogau.

Beiträge zur Pathologie der Nasennebenhöhlen. I. Die Entwicklungsstörungen der Nasennebenhöhlen bei Ozaena. Von Dr. Haike in Berlin. (Passow u. Schäfer, Beitr. etc. 5. H. 4.)

Verf. faßt die Ergebnisse seiner Untersuchungen im folgenden zusammen: 1. Die Ozaena der Kinder befällt in der Regel frühzeitig die in der Entwicklung stehenden Höhlen. 2. Das Fehlen oder die mangelhafte Entwicklung insbesondere der Stirnhöhlen ist die Folge der in ihrer Wachstumsenergie geschädigten Nasenschleimhaut, insbesondere des Processus frontalis, oder auch der fast regelmäßigen Miterkrankung des Siebbeins. (Analog ist wahrscheinlich der Vorgang in den übrigen Nebenhöhlen.) 3. Die Entwicklungsstörung der Stirnhöhlen bei Ozaena ist also nicht bedingt durch eine Hypertrophie des Knochens resp. eine Störung seines Resorptionstriebes, dessen Vorhandensein erwiesen ist. Bondy.

Die Behebung von Nasenverunstaltungen, besonders von äußeren, seitlichen Deflexionen und Depressionen, verbunden mit verstopfender Nasenscheidewandverbiegung. (Correction of Nasal deformities, particularly external lateral deflections and depressions, with obstrucing deviations of the septum.) Von Morley Marshall (Philadelphia). (Journ. A. M. A. 18. Januar 1913.)

Über den Nasenfortsatz des Oberkiefers, wo die Nasenerhebung beginnt, wird, parallel mit der Nase, ein $^1/_4$ *cm* langer Einschnitt gemacht und von hier aus mit kräftigem Meißelschlage der Knochen durchbrochen. Nachdem

Digitized by Google
Original from UNIVERSITY OF CALIFORNIA
Generated on 2019-10-24 14:52 GMT / http://hdl.handle.net/2027/uc1.b3252762
Public Domain in the United States, Google-digitized / http://www.hathitrust.org/access_use#pd-us-google

auf der anderen Seite dasselbe geschehen ist, wird eine mächtige Zange mit einer Branche in die eine Nasenhälfte eingeführt, während die andere Branche an der entsprechenden Seite außen gegen den Nasenfortsatz des Oberkieferknochens gepreßt wird; durch entsprechende Bewegung der Zange kommt eine vollständige Fraktur, das heißt Beweglichkeit des Nasenfortsatzes zustande. Das Verfahren wird auf der anderen Nasenseite wiederholt. Um nun außerdem den falschen Winkel zwischen Stirnbein und Tränenbein-Nasenfortsatz richtigzustellen, wird in der Naht ein kräftiger Hammerschlag nach unten und gegen die deflektierte Seite gerichtet. Collodiumverband. Pat. muß einige Tage lang Druck in der Richtung der ursprünglichen Deflektion ausüben. Ein stark deviiertes Septum wird gleichzeitig durch die erwähnt kräftige Zange gerade gedrückt. Otto Glogau.

III. Nasenrachenraum, Pharynx und Mundhöhle.

Über die Tonsillektomie bei Kindern. Von Riedel (Jena). (M. m. W. 60. Nr. 41.)

Riedel steht auf dem Standpunkt, erkrankte Mandeln total zu entfernen, natürlich erst nach Ablauf der Entzündung; er rechnet hierzu nicht nur die hypertrophischen Tonsillen, in deren Krypten sich Pfröpfe festsetzen, sondern auch die kleinen Tonsillen, die infolge wiederholter Entzündungen mit dem vorderen Gaumenbogen fest verwachsen sind. Er operiert in tiefer Narkose und in Rückenlage des Pat.; er benutzt 22 *cm* lange und oben 13 *mm* breite, kräftige Pinzetten zum Fassen der Tonsillen und ein geknöpftes Messer zum Exstirpieren derselben. Zwei Assistenten sind nötig, die den Mund mit dem Roserschen Kieferdilatator offen halten, die Lippen dilatieren und die Zunge mittelst Spatel herabdrücken; die zweite Mandel entfernt er von oben her. Im unteren Teil der Mandeltasche läßt Riedel stets ein Stückchen Mandel stehen, das zuweilen etwas nachblutet, sonst hat er nie bedenkliche Nachblutungen gesehen, ebensowenig wie Rezidive von Tonsillitiden. Er warnt davor, die Operation leicht zu nehmen. Nur geübte Operateure sollen sie ausführen. Reinhard.

Tonsillektomie. (Eigene Methode.) Von Dr. F. Erbrich (Warschau). (Arch. f. Laryng. 24. H. 2.)

Verf. führt nach Anästhesierung eine Ligatur durch die Mandel in der Richtung von oben nach unten. Mittelst des Fadens wird die Mandel hervorgezogen, von Adhäsionen befreit und enucleiert. R. Hoffmann.

Drei Fälle von Lupus vulgaris linguae. Von Ove Strandberg. Aus Finsens medicinske Lysinstitut zu Kopenhagen (Klinik für Hautkrankheiten). (B. kl. W. 1912. Nr. 23.)

Verf. berichtet über 3 Patienten und speziell die gegenwärtigen Befunde an der Zunge, die als typische Bilder des Lupus linguae, teils in verschiedenen Stadien, teils in verschiedener Entwicklung von besonderem Interesse erschei-

Digitized by Google
Original from UNIVERSITY OF CALIFORNIA
Generated on 2019-10-24 14:50 GMT / http://hdl.handle.net/2027/uc1.b3252762
Public Domain in the United States, Google-digitized / http://www.hathitrust.org/access_use#pd-us-google

nen. Auf Grund der gemeinschaftlichen Eigentümlichkeiten stellt Strandberg dann Anhaltspunkte für die Diagnose auf, die wegen der vielen Details im Original nachgelesen werden müssen. Lawner.

Zur Behandlung der Tonsillitis chron. und Angina habitualis. Von Dr. Levinstein (Berlin). (Arch. f. Laryng. 24. H. 2.)

Das vom Verf. bevorzugte Verfahren besteht, wenn die Erkrankung atrophische Tonsillen betrifft, in Abtragung mit der Glühschlinge oder Tonsillotomie mit nachfolgender galvanokaustischer Verschorfung des Tonsillenstumpfes, der sich darauf mit einer festen Narbendecke überzieht. Handelt es sich um Tonsillen von normaler Größe, so empfiehlt Levinstein die Ausätzung der Fossulae mit dem Spitzbrenner. Dabei werden wir bei chronischer Tonsillitis, die nicht von einem Pfropf erfüllte Fossulae sorgfältig vermeiden. Bei rezidivierenden akuten Anginen, die nicht auf dem Boden einer chronischen Tonsillitis entstanden sind, hat Verf. im akuten Anfall die mit einem Pfropf gefüllten Fossulae mit einer Skizze gekennzeichnet und später galvanokaustisch behandelt. Für die Tonsillektomie besteht bei ihm selten ein Bedürfnis.

R. Hoffmann.

Zwei pathognomonische Symptome für die Parästhesie des Pharynx. Von R. Botey. (Arch. internat. de laryngol. etc. 1913. XXXV. Nr. 3.)

Die zwei neuen Symptome sollen dafür pathognomisch sein, ob für die Klagen eines Pat. ein organisches Leiden zugrunde liegt oder ob wir es mit einem „Nervösen" zu tun haben. Pinselt man den Hypopharynx eines Pat. mit Cocain aus, so steigern sich beim „Nervösen" sofort die Beschwerden während der organisch Kranke eine sofortige, wenn auch momentane Erleichterung verspürt. Drückt man auf die Vorderwand des Kehlkopfs vom Halse aus, so wird der organisch Kranke nichts Besonderes verspüren, während der rein Nervöse eine Vermehrung seiner Leiden empfindet. Dazu gibt Botey ein weniger pathognomisches Zeichen an, das in der Herabsetzung der Reizbarkeit besteht, so daß solche nervöse Pat. ausgezeichnet den Spiegel und die endoskopischen Instrumente vertragen. So stellen solche Pat. sowohl mit ihren subjektiven Klagen und ihrer objektiv manifesten geringeren Empfindlichkeit ein Analogon dar für das, was man die Semianaesthesia dolorosa nennen könnte. Lautmann.

IV. Larynx.

Die Anästhesie in der modernen Laryngophthisiotherapie. Von Dr. Oswald Levinstein (Berlin). (Arch. f. Laryng. 23. H. 2.)

Die vom Verfasser nach Hoffmannscher Vorschrift vorgenommenen Alkoholinjektionen in den inneren Ast des Nervus laryngeus superior führen ihn zu dem Ergebnis, daß wir in dem Verfahren ein ungefährliches, relativ einfaches Mittel besitzen, um die Schluckschmerzen der Phthisiker auf Tage und Wochen zu unterdrücken. R. Hoffmann (Dresden).

Generated on 2019-10-24 14:50 GMT / http://hdl.handle.net/2027/uc1.b3252762
Public Domain in the United States, Google-digitized / http://www.hathitrust.org/access_use#pd-us-google
Digitized by Google
Original from UNIVERSITY OF CALIFORNIA

Die Prognose bei Kehlkopfkontusionen. Von Dr. S. Hurwitz (Königsberg i. Pr.). (Arch. f. Laryng. 24. H. 2.)

Die vom Verf. geschilderte Kehlkopfkontusion betraf einen 63jährigen Maurer, der mit der vorderen Halsseite auf einen Kalkkasten fiel. Der Verlauf war ausgezeichnet durch das Ausbleiben der Restitution. Nach Abklingen der anfänglichen Schwellung blieben die Stimmbänder unsichtbar, durch die Taschenbänder verdeckt und traten nicht mehr in Funktion. Die Stimme blieb dauernd klanglos und schwach. Das Trauma mußte trotz der Intaktheit des äußeren Halses schwere und tiefgreifende Veränderungen im Kehlkopf gesetzt haben. Die Prognose der Kehlkopfkontusionen darf nicht als durchaus günstig angesehen werden. R. Hoffmann.

Recurrenslähmung bei Tabes und gleichzeitigem Aortenaneurysma. Von Prof. Dr. Georg Finder (Berlin). (Arch. f. Laryng. 24. H. 2.)

Verf. hat bei einem 65jährigen Manne die Koinzidenz beider Krankheiten beobachtet. Er hält in diesem Fall das — anscheinend recht große — Aortenaneurysma für die wahrscheinlichere Ursache der Recurrenslähmung. Die Koinzidenz ist jedoch nach vorliegenden systematischen, klinischen und besonders pathologisch-anatomischen Untersuchungen nicht gerade selten. Wenigstens für einen Teil der als „tabische Kehlkopflähmung" beschriebenen Fälle wird daher die Vermutung zutreffen, daß die linkseitige Recurrensparalyse durch das Aortenaneurysma bedingt war. R. Hoffmann.

Über zwei erfolgreich vom Halse aus konservativ behandelte Fälle von Kehlkopfcarcinom. Von Prof. T. della Vedova (Mailand).

In beiden Fällen wurde die Diagnose von Kehlkopfcarcinom frühzeitig gestellt und durch einfache Laryngotomie und Exstirpation des erkrankten Stimmbandes vollständige Heilung erzielt. Rimini.

Über die angeborene Doppelbildung der Stimmbänder. Von Prof. S. Citelli (Catania). (Bollettino delle Malattie dell'Orecchio delle gole e del nato. XXXI. Jg. Nr. 9.)

Gegen den Lautenschlägerschen, angeblich in der Literatur vorkommenden Fall von Doppelbildung der Stimmbänder erwähnt Verf. seine vor Jahren veröffentlichte anatomische Arbeit über das Vorkommen des Sulcus glottidaeus im normalen Kehlkopf, welcher bei einem seiner Fälle und bei einem anderen, von Aleiras beobachteten so entwickelt war, daß er zum Auftreten einer Doppelbildung der Stimmbänder Anlaß gab. Rimini.

Vier Fälle von schweren Glottiskrämpfen bei Erwachsenen mit ungewöhnlichen Befunden in der unteren Hälfte des Kehlkopfes und in der Luftröhre. (Aus der Ohren- und Kehlkopfklinik in Rostock [Prof. Dr. Körner.]) Von Dr. Feldmann. (Zschr. f. Ohrhlk. 68. H. 4.)

Verf. berichtet über 4 Fälle von Glottiskrampf bei Erwachsenen, bei denen weder eine spasmophile Anlage, noch Zeichen von Tabes als Ursache aufzufinden waren; dagegen ließen sich Veränderungen an etwa gleichen Stellen

Digitized by Google
Original from UNIVERSITY OF CALIFORNIA
Generated on 2019-10-24 14:51 GMT / http://hdl.handle.net/2027/uc1.b3252762
Public Domain in the United States, Google-digitized / http://www.hathitrust.org/access_use#pd-us-google

im Kehlkopf und ein Blutigwerden des Sputums während des Anfalls beziehungsweise nach demselben nachweisen. Der Zusammenhang der Glottiskrämpfe mit den beobachteten Veränderungen ist zwar nicht geklärt, doch ist die Publikation solcher Fälle schon aus dem Grunde angezeigt, damit auf Grund einer weit größeren Kasuistik derartiger Vorkommnisse im Laufe der Zeit ein klareres Bild über die in Betracht kommenden Verhältnisse gewonnen werden kann. Lawner.

V. Trachea, Bronchien, Oesophagus.

Spontane Oesophaguserweiterung. Von S. Pechkranc. (Medycyna i Kronika Lekarska. 1912. Nr. 34, 35, 36.)

Auf Grund von 7 eigenen Beobachtungen und mit Berücksichtigung der in der Literatur publizierten Fälle bespricht Verf. Ätiologie, Pathogenese, Symptomatologie und Therapie der im Titel genannten Krankheit. In einigen Fällen gelang es Pechkranc, die Diagnose auf spastische Stenose der Cardia mit konsekutiver Dilatation des Oesophagus auf Grund der sog. „Oesophagusgymnastik", d. i. jener Bewegungen zu stellen, welche manche Patienten auszuführen pflegen, um im Oesophagus stecken gebliebene Speisen in den Magen zu befördern. Wird durch einen Trichter so viel Wasser in den Oesophagus eingegossen als hineingeht, so kann man mit der Respiration synchronische, rhythmische Schwankungen des Niveaus der Flüssigkeit im Trichterhals beobachten, so daß Hebung des Flüssigkeitsniveaus der Exspiration entspricht, Senkung der Inspiration, abhängig von der wechselnden Kapazität des Oesophagus. Diese synchronischen Schwankungen des Niveaus der Flüssigkeit im Oesophagus sind ein Beweis für den dichten Abschluß des Oesophagus nach unten während des Experiments. Wenn das Ende des Oesophagusrohres in dem mit Flüssigkeit gefüllten Magen steht, sind die Niveauschwankungen im Trichter umgekehrt, wie sich Verf. wiederholt überzeugen konnte. Weiters erörtert Verf. die Mittel und Methoden zur Differentialdiagnose, zur Ausschließung von Divertikel, „Vormagen", von Antrum cardiacum, von Abknickung zur Unterscheidung von organischer und spastischer Verengerung des Oesophagus, Röntgenoskopie, Bronchoskopie usw. Die diesbezüglichen von Pechkranc vorgenommenen Untersuchungen ergaben eine Kapazität des Oesophagus von 150—500 cm^3. Um zu erfahren, wie hoch die Oesophagusdilatation reicht, wurden den Pat. verschiedene Flüssigkeitsmengen zum Trinken gegeben und dann bestimmt, wie tief das Sondenrohr eingeführt werden muß, damit die Flüssigkeit durch dasselbe zum Vorschein komme. Auf diese Weise fand Pechkranc, daß in manchen Fällen die Oesophaguserweiterung schon recht hoch, 16—18 *cm* von den Schneidezähnen, beginnt, meistenteils jedoch den unteren Oesophagusabschnitt einnimmt. Nach Anfüllung des Oesophagus mit Flüssigkeit gelang es Pechkranc, in einigen Fällen eine Dämpfung links von der Wirbelsäule oder vorn und das Auftreten von Succussio Hippo-

Digitized by Google
Original from UNIVERSITY OF CALIFORNIA
Generated on 2019-10-24 14:51 GMT / http://hdl.handle.net/2027/uc1.b3252762
Public Domain in the United States, Google-digitized / http://www.hathitrust.org/access_use#pd-us-google

kratis nachzuweisen. Seine therapeutischen Ratschläge resümiert Verf. in folgender Weise: 1. Die Ernährung des Pat. ist auf flüssige, halbflüssige und breiige Speisen zu beschränken; 2. täglich ist der Oesophagus 1—2mal mit dem Oesophagusrohr auszuwaschen, was vom Pat. selbst ohne fremde Hilfe ausgeführt werden kann; 3. nach jeder Speiseaufnahme hat der Pat. mit Hilfe der sog. „Gymnastik" den Oesophagus zu entleeren; 4. im Laufe des Tages hat der Pat. oft 10- und mehrmal einen Schluck gewöhnliches oder Mineralwasser zu nehmen, um den Oesophagus abzuspülen. Spira.

Über die Entwicklung der Trachea und der Bronchien bei gesunden Kindern und in manchen Krankheiten. Von Giedgowd (Juzówka). (Medycyna i Kronika Lekarska. 1912. Nr. 35.)

Seine Untersuchungen hat Verf. an 220 Leichen von Kindern angestellt, die an akuten, und an 102 Leichen von solchen, die an chronischen Krankheiten und Siechtum zugrunde gegangen sind. Im normalen Zustand entwickeln sich Trachea und Bronchien gleichmäßig mit dem übrigen Körper, rascher in den ersten 6 Monaten, später langsamer und dann um die Pubertät wieder schneller. In der ersten Hälfte des Säuglingsalters schien die Trachea mehr flach, von elliptischem Durchschnitt, später mehr kreisförmig. Die Form der Trachealhöhle ist verschieden, zylindrisch, spindel-, trichter-, kegelförmig usw. Der membranöse Teil der Trachea nimmt beim Kinde $^1/_5$—$^1/_6$ des ganzen Trachealumfanges ein. Die Zahl der Trachealringe ist beim Fötus geringer, nimmt später bis auf 16—20 zu. Die Dehnbarkeit der Trachea nimmt mit dem Wachstum ab, von 1 : 1·5 beim Säugling bis 1 : 1·3 in der Pubertät. Die Resistenz der Trachealwand steigt von 250 beim Säugling auf 1500 *g* beim Erwachsenen. Der Umfang der Trachea verhält sich zur Summe der Umfänge beider Bronchien wie 1 : 1·4—1·5. Die mikroskopische Untersuchung an 10 Kinderleichen verschiedenen Alters ergab, daß schon bei einem Fötus von 25 *cm* Länge die Trachea so gebaut ist wie beim Neugeborenen, nur die Schleimdrüsen stellen sich noch als gerade gestreckte, gabelförmig geteilte Röhrchen dar. Später verästeln sie sich immer mehr, und es kommt zur Entwicklung der Acini. Eine solche Entwicklung der Drüsen dauert noch in den ersten Lebensmonaten fort. Die Epithelschicht ist in den ersten Lebensjahren dünner, und das Bindegewebe der Mucosa zeichnet sich durch Zartheit, Gefäßreichtum und geringere Entwicklung der elastischen Fasern aus. Mit weiterem Wachstum werden diese Gewebe dicker und härter und erreichen den Gipfel der Entwicklung im 18. Lebensjahre. Unter dem Einflusse zehrender Krankheiten ändert sich die Trachea verhältnismäßig wenig. Bei einseitig lungenkranken Kindern wurde ein Unterschied im Verhältnis der Dimensionen beider Bronchien zueinander nicht beobachtet. Doch waren Trachea und Bronchien verhältnismäßig weiter als bei gesunden Kindern, und diesem Umstand ist es vielleicht zuzuschreiben, daß Phthisiker weniger an Sauerstoffhunger

Digitized by Google
Original from UNIVERSITY OF CALIFORNIA
Generated on 2019-10-24 14:51 GMT / http://hdl.handle.net/2027/uc1.b3252762
Public Domain in the United States, Google-digitized / http://www.hathitrust.org/access_use#pd-us-google

leiden. Bei 29 tuberkulösen Kindern fand sich das Verhältnis des Umfanges beider Bronchien normal, = 1 : 1·4. Der zartere Bau der Schleimhaut der Trachea und der Bronchien, die geringere Zahl der Schleimdrüsen und ihre mehr oberflächliche Lage, der Mangel an Bindegewebs- und elastischen Fasern in der Mucosa erklären es, warum die Luftwege bei Kindern rascher ihre Permeabilität verlieren und warum der kindliche Organismus auf Krankheiten der Luftwege so empfindlich ist. Spira.

Recurrenslähmung, Oesophago-Trachealfistel infolge eines Fremdkörpers im Oesophagus. Von M. Koenigstein. (Medycyna i Kronika Lekarska. 1912, Nr. 52.)

Die 29jährige Pat. leidet seit einigen Wochen an Heiserkeit. Die Laryngoskopie ergibt linkseitige Recurrenslähmung. Die Röntgenoskopie deckte vergrößerte Mediastinaldrüsen auf. Die Behandlung mit Jodkali und Salicyl bleibt erfolglos. 3 Jahre nach Beginn der Krankheit trat Husten beim Schlingen von Flüssigkeiten auf. Oesophagoskopie läßt eine maligne Neubildung 23 *cm* von den Schneidezähnen annehmen. Die stärkste Oesophagussonde passiert leicht bis in die Kardia. Tracheoskopie zeigt einen von der hinteren Trachealwand ausgehenden, grauroten Tumor an der Teilungsstelle. Später wird mittelst Oesophagoskop ein flacher, senkrecht stehender Fremdkörper, 25—26 *cm* von den Zähnen entfernt, aufgedeckt. Es zeigt sich, daß der in der Trachea gesehene Tumor die Fortsetzung eines im Oesophagus steckenden Fremdkörpers darstellte, welcher die vordere Oesophagus- und die hintere Trachealwand perforiert hatte und in beide Lumina hineinragte. Jetzt erst gibt Pat. an, einige Monate vor dem Auftreten der Heiserkeit ein künstliches Gebiß verschluckt zu haben. In Berlin gelang es Dr. Sontag, einen Teil des Fremdkörpers, an dem 3 Zähne steckten, aus dem Oesophagus zu entfernen. Der Rest wurde beim Versuch, ihn aus der Trachea zu entfernen, erbrochen. Das Verschlucken dauerte jedoch weiter fort. Pat. magerte stark ab, fieberte bis 39° und ging einige Wochen nach Entfernung des Fremdkörpers an Pneumonie und Lungengangrän zugrunde. Auffallend ist hier die große Toleranz des Oesophagus, der durch 3 Jahre den Fremdkörper trug, ohne andere Erscheinungen zu machen, außer der Recurrenslähmung. Aus diesem Falle geht hervor, daß ein Fremdkörper im Oesophagus 1. jahrelang verbleiben, ohne Schlingbeschwerden zu verursachen, 2. durch Druck Recurrenslähmung verursachen, 3. nach einer gewissen Zeit Oesophagus und Trachea perforieren und in letzterer durch Granulationswucherung zur Tumorbildung Anlaß geben kann. Ferner 4. wenn nach der Entfernung des Fremdkörpers die Oesophagus-Trachealfistel nicht verwächst oder auf chirurgischem Wege nicht verschlossen wird, kann es unter ungünstigen Umständen zur Entzündung und Gangrän der Lungen kommen. 5. In Fällen von Recurrenslähmung soll unter anderem auch nach Fremdkörper im Oesophagus gefahndet werden. Spira.

Generated on 2019-10-24 14:51 GMT / http://hdl.handle.net/2027/uc1.b3252762
Public Domain in the United States, Google-digitized / http://www.hathitrust.org/access_use#pd-us-google
Digitized by Google
Original from UNIVERSITY OF CALIFORNIA

Über Oesophagusstenose. Von Dr. Aurelius Réthi. Aus der königl. Universitäts-Poliklinik für Hals- und Nasenkrankheiten zu Königsberg i. Pr. (Prof. Gerber). (B. kl. W. 1912. Nr. 51.)

Verf. beschreibt eine Methode, welche besonders gute Röntgenbilder bei Oesophagusstenosen liefern soll und die darin besteht, daß ein starkes Condom über das Ende eines Oesophaguskatheters gezogen und oben und unten fest abgebunden wird; der obere rigide Ring wird entfernt. Wenn nun nach der Einführung dieses der Schreiberschen Sonde ähnlichen Instrumentes die Striktur approximativ an die Mitte der mit Gummi bedeckten Katheterpartie zu liegen kommt, wird Bismutmilch durch das an dem Katheter außen angebrachte Drainagerohr eingespritzt und schließlich das letztere abgeklemmt. Durch die Ausdehnung des Condoms ober- und unterhalb der Striktur wird das Röntgenbild besonders instruktiv. Bei diffusen Geschwülsten oder undurchgängigen Strikturen ist diese Methode natürlich nicht anwendbar. Ferner bespricht Réthi einen Fall, in dem die Oesophagoskopie als therapeutisches Hilfsmittel Verwendung fand, indem bei einer Striktur nur mittelst Oesophagoskops sondiert werden und erst nach dreiwöchentlicher Behandlung das Oesophagoskop entbehrt werden konnte. Lawner.

Über retroösophageale Phlegmone durch Fremdkörper. Von F. Karewski (Berlin). Nach einem Vortrag in der Hufelandschen Gesellschaft am 18. Januar 1912. (B. kl. W. 1912. Nr. 22.)

Im Anschluß an die ausführliche Krankengeschichte eines selbst beobachteten und operierten Falles hebt Verf. folgende wichtige Erfahrungssätze hervor:

Die Angaben über die Beschaffenheit verschluckter feiner Fremdkörper können auch bei größter Wahrscheinlichkeit durchaus unzuverlässig sein.

Weder bei Abwesenheit, noch gar bei Vorhandensein selbst geringfügiger Symptome soll der Spontanabgang des Fremdkörpers abgewartet werden. Wenn durch wiederholte Anwendung aller Methoden und bei Fehlen jeglicher Krankheitserscheinungen die Harmlosigkeit des supponierten Zwischenfalles erwiesen ist, sind weitere Maßnahmen unnötig, andernfalls muß auf die Entfernung des Fremdkörpers gedrungen werden.

Als konservativer Eingriff ist der im Oesophagoskop der verläßlichste; mißlingt derselbe, so tritt die Oesophagotomie in ihr Recht, die vor Auftreten einer Phlegmone auch keine erheblichen Gefahren mit sich bringt.

Lawner.

Zur Kenntnis der Tracheitis gummosa. Von Privatdozenten Dr. R. Stumpf. Aus dem pathologischen Institut zu Berlin. (B. kl. W. 1912. Nr. 27.)

Ausführlicher pathologisch-anatomischer und histologischer Befund von einem 36jährigen Manne, der nach prämonitorischen Blutungen durch eine überaus starke Hämoptoe ad exitum gelangte. Die Trachea wies bei der Sektion im unteren Abschnitt zwei linsengroße, geschwürige Substanzverluste in

Generated on 2019-10-24 14:51 GMT / http://hdl.handle.net/2027/uc1.b3252762
Public Domain in the United States, Google-digitized / http://www.hathitrust.org/access_use#pd-us-google
Digitized by Google
Original from UNIVERSITY OF CALIFORNIA

der Schleimhaut auf mit etwas zackigen, aber flachen Rändern. Im Grunde des unteren Geschwüres zwei Knorpelringe sichtbar, in der Mitte desselben gelangt man mit der Sonde direkt in das Lumen des Aortenbogens; am Eingang zum linken Hauptbronchus ein dritter kleinerer und oberflächlicherer Substanzverlust der Schleimhaut. Verf. kommt auf die Differentialdiagnose zwischen Syphilis und Tuberkulose des genaueren zu sprechen und begründet seine Diagnose, welche lautete: Ulcerationes lueticae circumscriptae region. bifurcationis tracheae. Mesaortitis luetica. Lawner.

Über einen Fall von chronisch-fibrinöser Entzündung der Trachea, verursacht durch avirulente Diphtheriebacillen. Von Dr. Walter Beyer. (B. kl. W. 1912. Nr. 44.)

Ein seltener Krankheitsfall nach Ätiologie und Verlauf. Symptome: Bei gutem Allgemeinzustand täglich sich wiederholende Hustenanfälle, bei denen ein oder mehrere Stücke von sich hart wie Knorpel anfühlendem Sputum expektoriert wurden. Es gelang, aus demselben einen Stamm zu isolieren, der morphologisch und nach der Körnchenfärbung als echte Diphtheriebacillen angesprochen werden mußte. Da aber die Überimpfung auf Meerschweinchen mit Serum und Bouillonkulturen weder Krankheitserscheinungen noch lokale Veränderungen hervorrief, so handelt es sich nach dem Gutachten des Greifswalder hygienischen Instituts um einen avirulenten Stamm. Behandlung verschiedenster Art blieb ohne Erfolg. Lawner.

Fall von Corpus alienum oesophagi cum fistula oesophago-tracheale. Von Dr. Schousboe (Odense). (Zschr. f. Ohrhlk. 68. H. 1.)

Krankengeschichte einer Pflegerin, bei welcher ein Stück der defekten Gaumenplatte ihres künstlichen Gebisses im Oesophagus gesichtet und entfernt wurde, nachdem die Anamnese und Sondenuntersuchung vorher ein negatives Resultat ergeben hatte. Da ein Teil der Beschwerden (Husten beim Schlucken von Flüssigkeit) noch weiter bestand, nochmalige Oesophagoskopie, die eine kirschkerngroße Perforation zeigte, rechts an der Vorderwand der Speiseröhre, 20 *cm* von der Zahnreihe entfernt und nach der Trachea hinführend. Operation; Spaltung der Trachea, worauf die Perforation an der Rückwand zum Vorschein kommt, Spaltung der Rückwand durch die Perforationsöffnung hindurch, Naht der Oesophaguswunde und der Trachealwunden nach Einlegung der Kanüle. Eine feine Fistel am untersten Ende der Narbe in der Rückenwand wurde schließlich galvanokaustisch zum Verschluß gebracht. Der Fall ist von Interesse, weil eine Oesophagotrachealfistel als Folge eines Fremdkörpers in der Speiseröhre immerhin eine Rarität ist, andrerseits weil in diesem Falle die Oesophagoskopie allein eine schnelle und sichere Diagnose und damit eine wirksame Behandlung ermöglichte, während die Anamnese und die Sondenuntersuchung vollkommen versagte und wahrscheinlich auch die Röntgendiagnostik zu keinem Ergebnis geführt hätte. Lawner.

Digitized by Google
Original from UNIVERSITY OF CALIFORNIA
Generated on 2019-10-24 14:51 GMT / http://hdl.handle.net/2027/uc1.b3252762
Public Domain in the United States, Google-digitized / http://www.hathitrust.org/access_use#pd-us-google

Ein Fall von totaler Gastroptose mit Dilatation der Speiseröhre. Von Prof. Th. Rovsing. (Hospitalstidende 1913. Nr. 1.)

Verfasser hat Gelegenheit gehabt, einen Pat. mit totaler Gastroptose zu operieren, bei dem die Cardia 8 *cm* unter dem Hiatus oesophagi lag und der Oesophagus sehr dilatiert war. Der krankhafte Zustand und die Ektasie des Oesophagus besserten sich in besonders hohem Grade durch Gastropexie. Er hält es für möglich, daß viele Fälle von Speiseröhrendilatation, die man als idiopathische Dilatation bezeichnet und die man auf einen Cardiospasmus zurückführt, oft besser zu den Gastroptosen gezählt werden müsse, welcher Krankheit Verfasser ein so großes Interesse entgegengebracht hat und die er unbedingt mit Gastropexie behandelt wissen will. L. Mahler.

Über die Krankheiten der Speiseröhre. Von Prof. T. della Vedova (Mailand).

In diesem Aufsatze bespricht Verf. ausführlich die Diagnose, Prognose und Therapie der verschiedenen akuten und chronischen entzündlichen Veränderungen der Speiseröhre, sowohl allgemeiner Natur als parasitären Ursprunges. Rimini.

Über die narbigen Stenosen der Speiseröhre. Von Dr. Mazzini Volpe (Neapel).

Mitteilung einiger einschlägiger Fälle aus der Klinik von Massei. Verf. erwähnt die verschiedenen Ursachen der Oesophagusstenose und die von den Autoren vorgeschlagenen Behandlungsmethoden, unter denen auf der Masseischen Klinik der allmählichen Erweiterung der Stenosen durch konisch-zylindrische, immer dicker gewählte Sonden Vorzug gegeben wird. Rimini.

Beitrag zur Therapie des Bronchialasthmas. Von Prof. Dr. H. Krause. (Arch. italiani di laringologia. XXXIII. Jg. H. 3.)

Verf. wendete bei einigen Fällen von Bronchialasthma das von O. Weiss angegebene Präparat Asthmolytin an, einem Gemisch von Adrenalin und dem Extrakt des Infundibularlappens der cerebralen Hypophyse. Durch Injektion eines geringen Quantums (weniger als 1 *cg*) konnte der Anfall binnen wenigen Minuten coupiert werden. In dem wichtigen Aufsatze gibt Verf. außerdem eine genaue Übersicht der verschiedenen Theorien über das Wesen des Bronchialasthmas. Rimini.

Laryngo-Tracheo-Bronchoskopie und Oesophagoskopie in sitzender oder liegender Stellung mit starker Vorwärtsneigung des Rumpfes und des Beckens. Von Prof. Mouret. (Revue hebdom. de laryngol. etc. 1913. Nr. 42.)

Trotzdem Mouret wiederholt seine Technik beschrieben hat, halten wir es für nützlich, die neuerliche Beschreibung wieder zu analysieren. Pat. sitzt wie zu Pferde auf einem gewöhnlichen Stuhle mit stark nach vorwärts geneigtem Oberkörper, so daß der Hals des Pat. fast die Lehne des Stuhles berührt, während er nach vorne gestreckt ist. Anfangs hockt der Arzt vor dem Pat. bei der Einführung des Tubus, bis er das Zäpfchen gewahr wird. Dann hebt sich der Arzt allmählich, bis er die Epiglottis sieht und dieselbe umgeht.

Digitized by Google
Original from UNIVERSITY OF CALIFORNIA
Generated on 2019-10-24 14:51 GMT / http://hdl.handle.net/2027/uc1.b3252762
Public Domain in the United States, Google-digitized / http://www.hathitrust.org/access_use#pd-us-google

Hierbei muß der Pat. den Kopf ebenfalls heben, was der Arzt am besten mit seiner linken Hand tut. Nun senkt sich der Tubus in den Larynx mit Leichtigkeit und sofort wird man des Trachealspornes gewahr. Sieht man denselben nicht sofort, so hat Pat. den Kopf zu sehr gehoben, man braucht bloß den Hals des Pat. etwas mehr nach vorne zu strecken und man sieht sofort den Trachealsporn, während man sonst nur die Hinterwand der Trachea sieht. Die Methode Mourets gestattet eine leichtere Einführung des Rohres, gibt dem Arzt die Möglichkeit, bequem vor dem Pat. zu stehen und zu operieren, ohne durch das Knie des Pat. gestört zu sein. Für den Pat. entfällt die große Unbequemlichkeit der nötigen Überstreckung nach hinten. Nicht zu unterschätzen ist auch für den Pat. die Bequemlichkeit, sich mit beiden Händen an die Stuhllehne stützen zu können während der ganzen bronchoskopischen Sitzung, ausgenommen anfangs, wo Pat. mit der linken Hand seine Zunge zieht. Muß man in liegender Stellung operieren, so ist von vornherein die Lagerung auf den Rücken zu verwerfen. Mouret lagert die Pat. auf die rechte Seite. Schenkel und Beine in Flexion, wird das Becken des Pat. gegen den entgegengesetzten Tischrand gezogen und von einem Gehilfen fixiert. Der Oberkörper wird gegen den Tischrand in die Nähe des Arztes gezogen. Der Kopf hängt frei und wird von einem zweiten Gehilfen gehalten, der auch die Schultern des Pat. zurückziehen muß. So liegt Pat. ungefähr so, wie er in der ersten Position saß, und die Bedingungen für die Einfuhr des Rohres werden dieselben. Im Original sind die verschiedenen Tempi der Einführung mit Illustrationen und schematischen Bildern belegt. Lautmann.

VI. Hals, Schilddrüse, Hypophyse.

Zur Kasuistik der angeborenen Kiemengangsfistel des Halses (lateralen Halsfistel). (Aus der Privatklinik Prof. Bockenheimer, Berlin.) Diss. Berlin 1912. Von Kurt Fürstenheim.

Zusammenfassung: 1. Die angeborenen Fisteln des Halses sind in solche des offengebliebenen Ductus thyreoglossus und in Kiemengangsfisteln zu teilen, während die früher dafür gebräuchlichen Beziehungen „mediale“ und „laterale“ Halsfisteln tunlichst zu vermeiden sind. 2. Die Kiemengangsfisteln des Halses entstammen alle der Anlage der zweiten Kiemenspalte und sind als Entwicklungsstörungen zu betrachten. 3. Ätiologisch ist für die Entstehung der Kiemengangsfistel die Vererbung in Betracht zu ziehen. 4. Der Verlauf der Kiemengangsfistel des Halses ist immer der gleiche. Lediglich die äußere Öffnung wechselt ihre Lage. Die Ursache hierfür ist unbekannt. 5. Eine Sondierung der Kiemengangsfistel ist meist nutzlos, da sie für gewöhnlich nicht imstande ist, über Verlauf und Ausdehnung der Fistel ohne Gewaltanwendung genauen Aufschluß zu geben; außerdem schafft sie leicht durch Perforation des Lumens für die Operation ungünstige Verhältnisse und ist deswegen besser zu vermeiden. 6. Zur Feststellung des Verlaufes und der Ausdehnung der Fistel ist

Digitized by Google
Original from UNIVERSITY OF CALIFORNIA
Generated on 2019-10-24 14:51 GMT / http://hdl.handle.net/2027/uc1.b3252762
Public Domain in the United States, Google-digitized / http://www.hathitrust.org/access_use#pd-us-google

neben der Injektion gefärbter Flüssigkeit auch die Röntgenaufnahme heranzuziehen. 7. Die Injektion ätzender Flüssigkeiten in die Fistel ist zu vermeiden, da sie nur in Ausnahmefällen Heilung bringt. Auch schaffen die danach auftretenden, festen Verwachsungen für eine eventuell später notwendig werdende Operation ungünstige Verhältnisse. 8. Zur Heilung und Verhinderung von Rezidiven ist die Radikaloperation mit Exstirpation des Fistelstranges von der äußeren Öffnung bis zur Einmündung in den Pharynx, Auslösung der Tonsille, eventuell Resektion eines Stückes des Zungenbeines und Kauterisation des umgebenden Gewebes die einzig sichere Therapie. Fritz Loeb (München).

Das Kropfherz im Lichte der modernen Forschung. (Aus dem poliklinischen Institut für innere Medizin zu Berlin [Prof. Dr. Goldscheider].) Von Josef Iszlondski. (Dissertation, Berlin 1913.)

Die vom Verf. an 93 Kranken verfolgten Wechselbeziehungen zwischen Herz und Struma ergaben, daß die pathologischen Rückwirkungen der erkrankten Schilddrüse auf Herz und Kreislauf sich nach zwei differenten Typen vollziehen, von denen der eine durch die Kropfstenose, der andere durch die veränderte Schilddrüsenfunktion bedingt ist. Demzufolge unterscheidet er: 1. das mechanische, 2. das toxische Kropfherz. Ersterer Typus war in 62% aller Fälle, letzterer in 35% aller Fälle vertreten. Ersterer Typus spiegelt sich in folgenden 2 klinischen Bildern wieder: *a)* pneumisches Kropfherz (56% aller Fälle), bedingt durch Kompression der Trachea mit ihren Folgen für Lunge und Herz; *b)* Stauungskropf (8% aller Fälle), bedingt durch Kompression der V. cava sup., durch relative Tricuspidalinsufficienz mit positivem Venenpuls als Folge. Beim pneumischen Kropfherzen bestand die Struma jahrelang, ehe es zu Herzpalpitationen kam. Beim Stauungskropf handelte es sich meist um intrathorakale Strumen, die durch direkte Kompression wirkten, seltener erschien der Stauungskropf als Folge relativer Tricuspidalinsufficienz. Beim pneumischen Kropfherzen handelte es sich durchwegs um große, derbe (fibröse) Strumen, zum Teil mit cystischen Erweiterungsherden; beim Stauungskropf ebenfalls um große Strumen, deren Beschaffenheit aber zum großen Teil weich war (parenchymatöse Hyperplasie), namentlich in denjenigen Fällen, wo thyreotoxische Symptome festzustellen waren. Die internistische Behandlung ergab eine Besserung in 22% aller Fälle; in 6% schwanden alle subjektiven Beschwerden; in 12% aller Fälle war die Behandlung resultatlos. Die chirurgische Behandlung ergab Besserung in 35% aller Fälle; in 3% aller Fälle war die Operation sogar verhängnisvoll. In etwa 16% aller Fälle Rezidive. Es wird darauf hingewiesen, daß gerade die Fälle von mechanischen Kropfherzen für den Chirurgen die dankbarsten sind, da in diesen Fällen die Causa nocens (Stenose der Trachea resp. Kompression der Venen) direkt beseitigt werden kann. Der Typus 2 spiegelt sich in folgenden 3 klinischen Krankheitsbildern wider: *a)* die thyreopathische Herzhypertrophie (12% aller Fälle),

Digitized by Google
Original from UNIVERSITY OF CALIFORNIA
Generated on 2019-10-24 14:51 GMT / http://hdl.handle.net/2027/uc1.b3252762
Public Domain in the United States, Google-digitized / http://www.hathitrust.org/access_use#pd-us-google

verursacht zum Teil durch direkte Einwirkung der strumigen Noxe auf Herz (Bircher); *b)* das „thyreotische" Kropfherz (71% aller Fälle), bedingt durch die Hyperthyreosis (Kraus); steht dem Basedowherz sehr nahe (Formes frustes Charcot, Marie); *c)* das torpide Kropfherz (6% aller Fälle), bedingt durch Kombination des Hyperthyreoidismus mit einem Status hypoplasticus. Die Beschaffenheit der Struma war durchwegs in allen Fällen ähnlich der der Basedowstruma (parenchymatöse Hyperplasie, mitunter Vascularisation, colloide Cysten neben degenerativen Herden). Es handelte sich um große, mittelgroße und kleine Strumen. Die internistische Behandlung zeitigte in 33% aller Fälle sehr gute Resultate; in 8% aller Fälle wurden die Pat. als völlig beschwerdefrei entlassen. In 38% aller Fälle traten nur leichte Besserungen auf. Die chirurgische Behandlung konnte in 68% aller Fälle Besserungen resp. „Heilungen" verzeichnen. Allerdings kam es in 18% aller Fälle, die verfolgt werden konnten, zu Rezidiven. Man ersieht daraus, daß in vielen Fällen der Effekt chirurgischer Behandlung zum mindesten zweifelhaft ist, weil häufig längere oder kürzere Zeit nach der Strumektomie Rezidive auftreten. Fritz Loeb.

Zur Kasuistik der Hypophysentumoren. Von L. Kuttner. Aus der I. inneren Abteilung des Rudolf Virchow-Krankenhauses in Berlin. (B. kl. W. 1912. Nr. 4.)

Bei einer 30jährigen Pat. lenkten anhaltende, heftige Kopfschmerzen, Erbrechen und leichter Exophthalmus den Verdacht auf das Bestehen eines Gehirntumors; die bitemporale Hemianopsie sprach für einen Hypophysentumor. Bei der Röntgendurchleuchtung vermißte man die Lehne des Türkensattels auf dem Bilde und die ganze Partie erschien abnorm gestaltet. Dieser Befund weise eindeutig auf eine Geschwulst der Hypophysis hin; da aber bei der Pat. keine Zeichen von Akromegalie bestehen, so vermutet Kuttner einen destruktiven Tumor. Lawner.

VII. Stimme und Sprache.

Röntgenaufnahmen der Form des Ansatzrohres bei den Sprachlauten. Von Dr. Martin Haudek und Emil Fröschels (Wien). (Arch. f. Laryng. 24. H. 2.)

Die Aufnahmen sind mit dem Momentverfahren hergestellt, bei gleichzeitiger Benutzung der von Gehler eingeführten Folien. Eine Wismutpaste wurde auf Lippen, Zunge, weichen Gaumen und hintere Rachenwand aufgetragen. Die Verff. beschreiben an der Hand der beigegebenen, sehr deutlichen Reproduktionen die Form des Ansatzrohrs bei den einzelnen Lauten. R. Hoffmann.

Un caso di diplofonia spontanea. Von Giulio Panconcelli-Calzia. (Atti della Clinica di Roma. 1913.)

Panconcelli hat den auch von anderen Spezialisten untersuchten ungarischen Sänger Soma Balogh, der sich „Stimmphänomen" nannte und dessen Spezialität darin besteht, daß er zwei und mehrere Töne gleichzeitig hervorzubringen imstande ist, einer genauen Untersuchung mit Hilfe des Spirometers,

Digitized by Google
Original from UNIVERSITY OF CALIFORNIA
Generated on 2019-10-24 14:51 GMT / http://hdl.handle.net/2027/uc1.b3252762
Public Domain in the United States, Google-digitized / http://www.hathitrust.org/access_use#pd-us-google

der graphischen Methode, der X-Strahlen und des Phonographen unterzogen und teilt die erhaltenen interessanten Resultate mit. Die innere laryngoskopische Untersuchung erwies sich als undurchführbar, da der Untersuchte beim Strohbaß den Mund fest verschlossen und den Zungenrücken gewölbt halten muß. Verf. kommt zum Schluß, daß das Problem der Diplophonie oder der Triplophonie bis jetzt wohl akustisch, jedoch nicht physiologisch gelöst werden kann. Wegen der Unmöglichkeit, mit dem Laryngoskop und dem Stroboskop den Larynx und besonders die Stimmbänder und die Epiglottis zu untersuchen, können die angeführten physiologischen Erklärungen anderer Autoren über Ursachen und Wesen der Diplopie vorläufig nur als Hypothesen gelten. Verf. verspricht, gelegentlich diese Frage einer gründlichen Untersuchung zu unterziehen. Spira.

Notizen.

Fortbildungskurse für Hals- und Nasenärzte. In den Sommermonaten 1914 (Juli, August und September) finden an der k. k. Universitätsklinik für Kehlkopf- und Nasenkrankheiten in Wien folgende Fortbildungskurse statt:

Doz. Dr. Hermann Marschik: Rhino-laryngologische Diagnostik und Therapie. August, 10—11 Uhr vormittags. 20 Stunden. Minimalzahl der Teilnehmer 6. Honorar 60 K.

— Direkte Untersuchungsmethoden der oberen Luft- und Speisewege einschließlich Schwebelaryngoskopie und Gastroskopie. August, 5—6 Uhr nachmittags. 10 Stunden, dreimal wöchentlich. Min.-Z. d. T. 6. Honorar 30 K.

— Broncho- und Oesophagoskopie mit praktischen Übungen. August. Stunde nach Übereinkommen. Hörerzahl 1—3. Honorar 200 K für alle Hörer gemeinsam.

Dr. Karl Kofler: Rhino-laryngologische Diagnostik und Therapie. September, 10 bis 11 Uhr vormittags. 20 Stunden. Min.-Z. d. T. 6. Honorar 60 K.

— Oesophagoskopie und Bronchoskopie am Lebenden. Stunde nach Übereinkommen. Maximalzahl der Teilnehmer 3 (1—3). Honorar 200 K für alle Hörer gemeinsam.

— Rhino-laryngologische Operationen an der Leiche. September. Stunde nach Übereinkommen. Min.-Z. d. T. 4. Honorar 80 K.

Dr. Fritz Neumann: Rhino-laryngologische Operationen am Kadaver (Practicum). 3. August, 8—9 Uhr abends. Honorar 80 K.

Dr. Fritz Schlemmer: Rhino-laryngologische Untersuchungsmethoden. Praktische Übungen für Anfänger. August. 10 Stunden. Min.-Z. d. T. 5. Honorar 40 K.

Dr. Viktor Frühwald: Rhino-laryngologische Untersuchungsmethoden mit praktischen Übungen für Anfänger. September. 10 Stunden. Min.-Z. d. T. 5. Honorar 40 K.

IV. internationaler Laryngo-Rhinologenkongreß Hamburg, 9.—12. September 1915. Entsprechend dem von dem internationalen Komitee für die Laryngo-Rhinologenkongresse gefaßten Beschluß findet der nächste Internationale Laryngo-Rhinologenkongreß im Jahre 1915 in Hamburg statt. Der Kongreß wird vom 9. bis 12. September in unmittelbarem Anschluß an den ebenfalls in Hamburg stattfindenden Internationalen Otologenkongreß tagen. Aus Gründen der Zweckmäßigkeit ist beschlossen worden, beide Kongresse gemeinsam am Sonntag den 5. September zu eröffnen. Es wird dringend ersucht, Vorträge und Demonstrationen bis zum 1. Mai 1915 bei dem unterzeichneten Generalsekretär anzumelden. Nach dem für die internationalen Laryngo-Rhinologenkongresse geltenden Reglement ist den Rednern für

Generated on 2019-10-24 14:51 GMT / http://hdl.handle.net/2027/uc1.b3252762
Public Domain in the United States, Google-digitized / http://www.hathitrust.org/access_use#pd-us-google
Digitized by Google
Original from UNIVERSITY OF CALIFORNIA

ihren Vortrag eine Rededauer von 15 Minuten bewilligt, während für Diskussionsbemerkungen nur 5 Minuten zur Verfügung stehen. Die Referate werden bereits vor Beginn des Kongresses gedruckt und sollen möglichst schon einen Monat vorher in den Händen der bis dahin eingeschriebenen Teilnehmer sein.

Als Themata für die Referate sind seitens des Internationalen Komitees bestimmt worden:

1. Pathogenese uud Ätiologie der Ozaena;
2. Pathogenese und Behandlung des Heuschnupfens;
3. Der Krebs des Kehlkopfes, seine Diagnose und Behandlung;
4. Indikationen und Anwendungsweise der physikalischen Methoden für die Behandlung der Kehlkopftuberkulose;
5. Die Erkrankungen der Nase und ihrer Nebenhöhlen im Kindesalter.

Es ist beabsichtigt, mit dem Kongreß eine Ausstellung von anatomischen und pathologisch-anatomischen Präparaten, von Lehrmitteln und Röntgenbildern zu veranstalten. Die offiziellen Kongreßsprachen werden sein: Deutsch, Englisch und Französisch.

G. Finder,
Berlin W., Augsburgerstraße 38,
Generalsekretär.

G. Killian,
Berlin W., Lützowufer 2,
Präsident.

Zeitschrift für Mund-Kieferchirurgie (einschließlich Zahnchirurgie) und Grenzgebiete. Herausgegeben von Prof. v. Haberer-Innsbruck und Prof. Mayrhofer-Innsbruck, redigiert von Prof. Mayrhofer. Verlag von J. Bergmann-Wiesbaden. Jährlich erscheinen vier bis sechs Hefte. Das eben ausgegebene erste Heft enthält Beiträge zur Mundchirurgie von Haberer und Lotheissen, über Kieferhöhlenoperationen von Marschik, Speichelsteine von Zilz, über Oleum sinapis als schmerzstillendes Mittel von Schwarz und Kofler, Zahnchirurgisches von Mayrhofer. Herr Dr. Cäsar Hirsch-Stuttgart hat sich in liebenswürdiger Weise bereit erklärt, das Referat der Zeitschrift in unserer Monatschrift zu übernehmen.

Personalien.

Habilitiert: Dr. Fr. S. Papazzi für Oto-Rhino-Laryngologie in Rom. — Dr. Ludwig Haymann für Ohrenheilkunde in München.

Berufen: Der Assistent der otiatrischen Klinik (Prof. Heine) Privatdozent Dr. Heinrich Herzog als Professor der oto-rhino-laryngologischen Klinik in Innsbruck.

In den **Ruhestand** getreten: Der ordentliche Honorarprofessor Dr. Wagenhäuser, Vorstand der Universitäts-Ohrenklinik in Tübingen, auf sein Ansuchen.

Gestorben: Dr. Morean Roberts Brown, früher Professor der Rhino-Laryngo- und Otologie am College of Phys. and Surg. in Chicago, am 20. März in Winnetka, 60 Jahre alt. — San.-Rat. Dr. Alexander Löwenstein, Spezialarzt für Hals-, Nasen- und Ohrenkrankheiten, Vorsitzender des Ärztevereines, in Elberfeld, 52 Jahre alt.

Verliehen: Dem Privatdozenten für Hals- und Nasenkrankheiten und Assistenten an der Klinik für Hals- und Nasenkrankheiten in Berlin, Dr. Walter Albrecht, der Professortitel.

Für den wissenschaftlichen Teil verantwortlicher Redakteur: **Dr. E. Urbantschitsch, Dr. H. Marschik.**
Herausgeber, Eigentümer und Verleger: **Urban & Schwarzenberg.**

Druck von Gottlieb Gistel & Cie., Wien, III., Münzgasse 6.

Digitized by Google
Original from UNIVERSITY OF CALIFORNIA
Generated on 2019-10-24 14:51 GMT / http://hdl.handle.net/2027/uc1.b3252762
Public Domain in the United States, Google-digitized / http://www.hathitrust.org/access_use#pd-us-google

MONATSSCHRIFT FÜR OHRENHEILKUNDE
UND
LARYNGO-RHINOLOGIE.

XLVIII. Jahrg. 1914. 7. Heft.

Nachdruck verboten.

Otologischer Teil.

Original-Artikel.

Aus der k. k. Universitäts-Ohrenklinik in Wien (Vorstand: Hofrat Prof. V. Urbantschitsch).

Radiumemanation bei chronischen Mittelohreiterungen.

Von Dr. **Franz Fremel**, Aspirant der Klinik.

Hält man sich die bis jetzt bekannten Bilder der Radiumhistologie vor Augen, so erscheint es a priori wenig wahrscheinlich, daß die Radiumstrahlung bei chronischen Mittelohreiterungen einen praktischen, therapeutischen Erfolg zeitigen könnte. Wir wissen, daß die Radiumstrahlen elektive Wirkung haben, in erster Linie auf junge und wachsende Zellen, besonders ektodermaler Abkunft, wie dies bei den Carcinomzellen zutrifft, bekannt ist, daß die Radiumstrahlen auf die Epidermis eine zehnmal so starke Wirkung ausüben als auf das übrige Epithel.

Die wichtigste Veränderung der Schleimhaut bei chronischen Mittelohreiterungen besteht aber in der Massenzunahme durch Rundzelleninfiltration, Gefäßerweiterung und Gefäßneubildung. Das Epithel fehlt stellenweise, stellenweise ist die Schleimhaut von einem gewucherten, mehrschichtigen Epithel bedeckt. Die subepitheliale Schichte wird durch Rundzellen so verdrängt, daß wir an ihrer Stelle eine von erweiterten und neugebildeten Gefäßen durchzogene, eiternde Granulationsfläche sehen. Die Schleimhaut ist um das Mehrfache ihres normalen Durchmessers verdickt, mit zotten- und pilzförmigen Wucherungen an ihrer Oberfläche bedeckt, oft zahlreiche Cysten enthaltend, die nach Ruttin sehr häufig bei chronischen Mittelohreiterungen vorkommen, mit Ausnahme der tuberkulösen Formen.

Der Entstehungsmechanismus ist nach Ruttin[1]) der, daß einzelne Partien der chronisch entzündeten Schleimhaut sich leisten- oder polypenartig er-

[1]) Ruttin, Histologische Studien über die Veränderungen der tympanalen Labyrinthwand bei radikal operierten Fällen chronischer Mittelohreiterung. Arch. f. Ohrhlk. 76. S. 81.

Digitized by Google
Original from UNIVERSITY OF CALIFORNIA
Generated on 2019-10-24 14:51 GMT / http://hdl.handle.net/2027/uc1.b3252762
Public Domain in the United States, Google-digitized / http://www.hathitrust.org/access_use#pd-us-google

heben, die dazwischen liegenden Schleimhautpartien in die Tiefe gelangen und so Blindsäcke und schließlich vollständig abgeschlossene, von Schleimhaut ausgekleidete Cysten bilden. Diese Cysten etablieren sich sehr gern in den Fensternischen und können gelegentlich durch Einbruch in das Labyrinth schwere Komplikationen herbeiführen.[1])

Heilt eine derartig veränderte Schleimhaut aus, so werden die Gefäße enger und verschwinden zum Teil, die Leukocyten und Rundzellen schwinden, die Fibroblasten und Bindegewebszellen überwiegen immer mehr, die collagene, faserige Zwischensubstanz wird reichlicher, wodurch die Zellen immer mehr auseinanderrücken, so daß schließlich ein Narbengewebe die Schleimhaut ersetzt.

Durch die bakterizide Wirkung wird das Radium berufen, einen derartigen Heilungsprozeß einzuleiten, indem es die chronisch wirkende Ursache der chronischen Eiterung aufhebt. Besonders wirksam in dieser Hinsicht müßte die Emanation sein, welche sich auf beliebig große Räume und Flächen verteilt, in alle versteckten und auf andere Weise unzugänglichen Winkel und Buchten des Mittelohres dringt und sie mit ihrem unsichtbaren, aber stark radioaktiven Niederschlag imprägniert. Sie diffundiert durch Gase und Flüssigkeiten, durch manche feste Körper und entsendet proportional ihrer großen Wirkungsfläche unermeßlich mehr Strahlen, als ein ebenso aktives, fixiertes Radiumsalz vermag.

Dorn, Baumann und Valentiner zeigten die bakterizide Wirkung der Emanation auf Typhusbacillen, Choleravibrionen und Diphtheriebacillen, Hans Jansen vermochte Prodigiosuskulturen auf der Agaroberfläche bei einem Emanationsgehalt von 400 Macheeinheiten pro Kubikzentimeter Luft vollkommen abzutöten. Bei nur 48stündiger Einwirkung waren 766 Macheeinheiten erforderlich, um komplette Hemmung hervorzurufen. Aber es ist ein großer Unterschied zwischen den in vitro angestellten Experimenten und den in vivo erhaltenen Ergebnissen. So ist es Werner nicht gelungen, trotz der starken bakteriziden Eigenschaft der Radiumstrahlen eine beginnende Wundinfektion im Keim zu ersticken, noch weniger eine infizierte Wunde zu sterilisieren. Die Angaben über die Beeinflussung bakterieller Gifte sind vorwiegend negativer Art und die Wirkung der Radiumstrahlen auf Proteine, jene Eiweißkörper, welche aus zerfallenen Zellen und Bakterienleibern stammen und in letzter Linie den chronischen Reiz für die chronische Entzündung abgeben, ist ebenfalls negativ (W. Caspari und C. Neuberg).

Wir sind eben jetzt daran, die Veränderungen der Bakterienflora im kranken Mittelohr durch Radiumstrahlen zu studieren; nach den bisherigen

---

[1]) Ruttin, Beitrag zur Histologie der akuten Labyrinthitis und der toxischen Veränderung des Endoneurons des Labyrinths. Mschr. f. Ohrhlk. 1914. H. 4.

Digitized by Google
Original from UNIVERSITY OF CALIFORNIA
Generated on 2019-10-24 14:51 GMT / http://hdl.handle.net/2027/uc1.b3252762
Public Domain in the United States, Google-digitized / http://www.hathitrust.org/access_use#pd-us-google

Angaben sind die Hoffnungen nicht groß, durch Radium eine Beeinflussung der Mikroben im Mittelohr zu erzielen.

Der erste sichtbare Effekt der Radiumstrahlen ist eine Hyperämie. Die wegen ihrer raschen und totalen Absorption das Gewebe besonders irritierenden α-Strahlen üben einen Entzündungsreiz aus, der, wie bei der Hautbestrahlung zu sehen ist, je nach der Intensität alle Stadien vom leichten Erythem bis zur schwersten Nekrose herbeiführt (L. Wickham und Degrais).[1])

Das ist die eine Hauptreaktion des Radiums, die entzündliche, ulzerierende, welche ja in den meisten Fällen der Radiotherapie, bei Epitheliomen, malignen Tumoren ihre therapeutische Verwertung findet. Die zweite Hauptreaktion ist nach Wickham und Degrais die elektive Reaktion, welche in einer einfachen Veränderung der kranken Gewebe besteht, ohne daß dieselben im Verlaufe ihrer Rückbildung eines der klinischen Merkmale der Ätzung aufweisen. Um die kranke Mittelohrschleimhaut günstig zu beeinflussen, müßte man elektive Dosen anwenden, da auf die relativ dünne Gewebslage ulzerierend wirkende Dosen ebenso ungünstig wirken würden wie auf ein Epitheliom, dessen Unterlagsgewebe zu dünn ist. Es könnte leicht die Schleimhaut der ganzen Dicke nach bis auf den Knochen ulzerieren und als Schorf abfallen, während ein bindegewebiger Ersatz mangels an Nachbargewebe nicht möglich ist. Verwendet man zu schwache Dosen, so ist eine Anregung zur Gefäßneubildung zu gewärtigen, wie sie bei der Behandlung von Angiomen beobachtet wurde. Die elektive Dosis hängt nun nicht von speziellen Eigenschaften der verschiedenen Strahlen ab, sondern von den absorbierten Dosen und von der verschiedenen Widerstandsfähigkeit der die Gewebe bildenden Elemente.

Daß die für die chronisch entzündete Mittelohrschleimhaut giltige elektive Dosis noch nicht gefunden und praktisch vielleicht nicht auffindbar ist, beweisen die Mißerfolge, welche bei der Behandlung chronischer Mittelohreiterungen mit Emanation erzielt wurden.

So berichtete Prof. Urbantschitsch über die Radiumtherapie bei verschiedenen Ohraffektionen und sah bei der Behandlung der chronischen Mittelohreiterungen keine Erfolge.

Im Auftrage meines Chefs habe ich an einer Reihe von 50 Fällen von chronischen Mittelohreiterungen radioaktives Jodoformglyzerin versucht, und zwar wurde eine Gruppe von Patienten jeden zweiten Tag mit frisch bereiteter Emanationslösung behandelt, eine zweite Gruppe jeden dritten Tag, eine dritte Gruppe jeden vierten Tag und schließlich eine Gruppe nur einmal wöchentlich. Die radioaktive Jodoformglycerinemulsion, welche uns die Radiumstation des Allgemeinen Krankenhauses in frisch bereitetem Zustande liefert, bestand aus 15 *g* Glycerin, 3 *g* Jodoform und 20 *g* Emanation; zur leichteren Emul-

[1]) B. kl. W. 1912. Nr. 11.

Digitized by Google
Original from UNIVERSITY OF CALIFORNIA
Generated on 2019-10-24 14:51 GMT / http://hdl.handle.net/2027/uc1.b3252762
Public Domain in the United States, Google-digitized / http://www.hathitrust.org/access_use#pd-us-google

gierung wurde 0·1 Gummitragant zugesetzt. Die Emulsion wurde in das vorher gereinigte Ohr bei zur anderen Seite geneigtem Kopfe des Pat. hineingegossen, durch 10 Minuten darinnen belassen, durch Aufrichten des Kopfes abgelassen und ein großer Teil abfließen gelassen, der Überschuß bleibt im Mittelohr, in welches ein Gazestreifen locker eingeführt wird. Die ganze Emulsion hatte eine Aktivität von 30.000—40.000 Macheeinheiten, so daß rund 2000 M.-E. und 0·2 *g* Jodoform in das Mittelohr gebracht wurden, wenn man sein Volumen mit 1 cm^3 annimmt.

Unter den so behandelten Fällen waren 12 nicht geheilte Radikaloperierte und alle möglichen Formen von Schleimhauteiterungen. Stark wuchernde Granulationen wurden vorher entfernt oder geätzt, das Sekret vorher ausgetupft oder mit Wasser ausgespült. Einen schädlichen Einfluß der Emanation habe ich bei langer Beobachtungsdauer nicht gesehen, vor allem nicht auf das innere Ohr. Eine Steigerung der Sekretion, welche im Laufe der Behandlung bei einigen Fällen auftrat, kann man nicht als Reizwirkung der Radiumstrahlen auffassen, treten doch im Laufe der chronischen Mittelohreiterungen Steigerungen der Sekretion auf, ohne daß wir jedesmal über die Ursache derselben informiert wären. Die Möglichkeit einer Reizung durch die Emanation muß aber natürlich zugegeben werden. Ein positiver Erfolg konnte aber in keinem Falle der behandelten vier Gruppen von Patienten verzeichnet werden.

Bei einem 12jährigen Mädchen war von einem Chirurgen eine Radikaloperation mit einer persistierenden großen retroaurikulären Öffnung ausgeführt worden, so daß die mäßig sezernierende Paukenhöhlenschleimhaut leicht überblickt werden konnte. Diese Schleimhaut wurde durch 4 Wochen mit Emanation behandelt, und zwar jeden zweiten Tag, ohne daß die geringste Änderung an ihr wahrzunehmen gewesen wäre. Ähnlich erging es den übrigen Fällen, so daß ich mir die Anführung ihrer Krankengeschichten ersparen kann. Nur dreier Fälle muß ich erwähnen, von denen zwei geheilt und einer der Heilung nahegebracht wurde.

Therese S., 12 Jahre. Doppelseitige chronische Eiterung seit mehreren Jahren mit nierenförmigen Perforationen, blasse Granulationen auf der Paukenhöhlenschleimhaut. Interner Befund: Unterernährtes, blasses Kind, Lymphomata colli; nach vierwöchentlicher Behandlung (jeden zweiten Tag) vollkommen trocken, Hammergriff an das Promontorium angezogen. Das linke Ohr, welches zur Kontrolle in der üblichen Weise behandelt wurde, sezerniert noch immer.

Josef R., 12 Jahre. Chronische Otitis, rechts mit Perforation vorn unten, mäßige, aber stetige Sekretion. Interner Befund: Beiderseitige Submaxillardrüsen, vergrößerter Hilusschatten. Behandlung durch 3 Wochen jeden zweiten Tag. Vollkommene Austrocknung. Das Kind bleibt aus der Behandlung aus und kommt nach 7 Wochen mit vernarbter Perforation.

Ludwig R., 16 Jahre. Radikaloperation am 2. VI. 1913. Seither trotz ambulatorischer Behandlung Ohrfluß, blasse und matsche Granulationen am Facialissporn und im Antrum. Blaß granulierende Paukenhöhlenschleimhaut. Interner Befund: Habitus phthisicus, schrumpfende Tuberkulose beider Lungenspitzen. Mitralinsuffi-

Digitized by Google
Original from UNIVERSITY OF CALIFORNIA
Generated on 2019-10-24 14:51 GMT / http://hdl.handle.net/2027/uc1.b3252762
Public Domain in the United States, Google-digitized / http://www.hathitrust.org/access_use#pd-us-google

zienz. Behandlung mit radioaktiver Jodoformglycerinemulsion durch 2 Wochen jeden zweiten Tag und 4 Wochen aus äußeren Gründen zweimal wöchentlich. Bis auf eine über linsengroße Stelle im Cavum hypotympanicum in der Tubengegend von roten Granulationen alles epithelisiert. Wird jetzt mit Jodoformpulver mit gutem Erfolg weiterbehandelt.

Das gute Resultat dieser drei Fälle gegenüber den übrigen 47 erfolglos behandelten Fällen beruht vielleicht auf einem Faktor, dem wir oft in der Behandlung chronischer Mittelohreiterungen begegnen und den wir nicht immer in seiner ursächlichsten Beziehung begreifen, nämlich auf der Änderung der Behandlungsmethode und des Medikamentes; faßt man diese drei Fälle näher ins Auge, so findet man gewisse gemeinsame Züge. Alle 3 Fälle sind Schleimhauteiterungen, aber auch unter den anderen Fällen sind eine Reihe von Schleimhauteiterungen, welche durch die Emanation nicht beeinflußt werden konnten. Aber alle 3 Fälle sind Eiterungen, in tuberkulösen Organismen und in ihrer Eigenart, in ihrer Hartnäckigkeit gegen lokale therapeutische Maßnahmen durch den allgemeinen Zustand des tuberkulös infizierten Körpers bestimmt. Sie direkt als tuberkulöse Schleimhauteiterungen zu bezeichnen, wage ich mangels an histologischem Nachweis nicht. Als Prof. Urbantschitsch bei seinen Emanationsversuchen ebenfalls negative Resultate bei Eiterungen erzielte und nur bei tuberkulösen Formen Erfolge sah, legte er sich die Frage vor, welcher von den Bestandteilen der radioaktiven Jodoformglycerinemulsion den günstigen Einfluß auf tuberkulöse Eiterungen beziehungsweise auf Mittelohreiterungen tuberkulöser Menschen habe, und verwendete für die Kontrollversuche Chlornatriumemanation. Der Effekt war gleich Null. Es ist also das Jod das wirksame Element, welches ja als Heilmittel bei tuberkulösen Prozessen bekannt ist und welches durch die Radiumstrahlen aus dem Jodoform abgespalten wird, wobei nach Hardy und Willcock[1]) nicht die α-, sondern die β- und γ-Strahlen wirksam sind.

Überblicken wir die Ergebnisse der Emanationswirkung auf chronische Mittelohreiterungen, so ergibt sich: Aus den bis jetzt bekannten Bildern der Radiumhistologie und aus den Ergebnissen einer Reihe von 50 mit Emanation behandelten Fällen ist anzunehmen, daß die Emanation einen Einfluß im Sinne einer Heilung auf die kranke Mittelohrschleimhaut nicht besitzt. Wenn auch die theoretische Möglichkeit einer Heilungswirkung zugegeben werden kann, so läßt sich praktisch die für den einzelnen Fall elektive Dosis nicht bestimmen. Durch Jodabspaltung aus Jodoform durch Radiumstrahlen kann eine Heilung bei Ohreiterungen tuberkulöser Natur eintreten.

---

[1]) Zschr. f. phys. Chem. 1914.

Digitized by Google
Original from UNIVERSITY OF CALIFORNIA
Generated on 2019-10-24 14:51 GMT / http://hdl.handle.net/2027/uc1.b3252762
Public Domain in the United States, Google-digitized / http://www.hathitrust.org/access_use#pd-us-google

Aus der k. k. Universitäts-Ohrenklinik in Wien (Vorstand: Hofrat Prof. V. Urbantschitsch).

Das Bacterium pseudotuberculosis rodentium bei Otitis media chronica suppurativa.

Von Dr. **Rudolf Fischer.**

Aus zahlreichen Arbeiten über die Bakterienflora des akut oder chronisch erkrankten Mittelohres kennen wir eine ganze Reihe von Erregern, die auch in der Pathologie anderer Disziplinen als die ätiologischen Faktoren der verschiedensten Erkrankungen wohl bekannt sind. Im folgenden soll kurz über einen Fall berichtet werden, der nicht so sehr wegen seines klinischen Verlaufes als vielmehr wegen des ungewöhnlichen bakteriologischen Befundes auf einiges Interesse Anspruch haben dürfte.

Bevor wir auf die Ergebnisse der bakteriologischen Untersuchung eingehen, wollen wir das Wichtigste aus der Krankengeschichte unseres Falles reproduzieren.

Pat. E. E., 18jährig, kam Ende Dezember 1913 zu uns in ambulatorische Behandlung. Seit dem 7. Lebensjahre, angeblich im Anschluß an Scharlach, Otorrhöe rechts, die mit Unterbrechungen bis zurzeit andauert. Vor ca. 1 Jahre sei auch links eine Otorrhöe aufgetreten. Pat., die sonst immer gesund gewesen ist, weiß über eventuelle weitere Details ihrer Erkrankung (Schwindel, Erbrechen, Fieber etc.) keinerlei Angaben zu machen.

Rechtes Ohr: Processus mastoideus und äußerer Gehörgang nicht druckempfindlich und ohne jede pathologische Veränderung. Im Gehörgang wenig nicht fötider Eiter ohne besondere Färbung und Konsistenz. Nahezu totale Perforation des Trommelfelles, nur hinten und oben ein schmaler Saum von Trommelfell erhalten. Kurzer Fortsatz und fast die Hälfte des Hammergriffes vorhanden, dessen unteres Ende dem Promontorium adhärent ist. Mäßige Rötung und Schwellung der Paukenhöhlenschleimhaut, nirgends Granulationen oder Polypen.

Linkes Ohr: Processus mastoideus und äußerer Gehörgang ohne pathologischen Befund. Etwas retrahiertes Trommelfell. Im vorderen und unteren Quadranten mittelgroße Kalkeinlagerungen und derzeit trockene randständige Perforation hinten unten.

Decursus: Die Behandlung bestand zunächst in sorgsamster mechanischer Reinigung mit abgebrannten Wattetupfern und nachfolgender Einführung von in Salicyl-Alkohol getauchten Gazestreifen. Nach Verlauf von etwa 2 Wochen — die Pat. kam jeden zweiten Tag zur Untersuchung und Behandlung — war die Eiterung deutlich gebessert und da sich das Sekret aus dem Attik in die Paukenhöhle zu ergießen schien, wurden nunmehr die Paukenhöhle und der Recessus epitympanicus regelmäßig mit körperwarmem Wasser mittelst des Attikröhrchens ausgespült. Die mit dieser Behandlung in weiteren 3—4 Wochen erzielte Besserung ging jedoch

Digitized by Google
Original from UNIVERSITY OF CALIFORNIA
Generated on 2019-10-24 14:51 GMT / http://hdl.handle.net/2027/uc1.b3252762
Public Domain in the United States, Google-digitized / http://www.hathitrust.org/access_use#pd-us-google

nur so weit, daß wir schließlich nach Entfernung der Einlage die Paukenhöhle überall epithelisiert und bis auf einen feuchten Reflex vorn und oben vollständig trocken fanden. Nun wurde wiederum an Stelle der Spülungen mit Salicyl-Alkohol-Einlagen weiterbehandelt mit dem Erfolg, daß die noch resistierende minimale Sekretion langsam, aber deutlich abnahm. Da die Pat. ihren Aufenthalt in Wien nicht weiter ausdehnen konnte, mußte die Behandlung in diesem Stadium unterbrochen werden. Während dieser Zeit trat eine Otorrhöe links auf, die zwei oder drei Tage nach dem Beginn durch eine Otitis externa furunculosa kompliziert war. Als letztere nach etwas mehr als 2 Wochen abgeheilt war, war auch die Otorrhöe dieser Seite zum Stillstand gekommen. Durch die Otitis externa furunculosa wurde leider eine erschöpfende bakteriologische Untersuchung verhindert, da die starke Schwellung des äußeren Gehörganges dessen Lumen vollständig abschloß. Aus dem Eiter der Furunkeln wurde Staphylococcus aureus in Reinkultur gezüchtet.

Im Laufe dieser Zeit, in der die Behandlung ohne jede Unterbrechung in der oben geschilderten Weise jeden zweiten Tag vorgenommen wurde, wurde das im Mittelohr angesammelte Sekret bakteriologisch untersucht, und zwar immer mittelst kultureller Methoden. Zwischen den einzelnen Untersuchungen, deren vier vorgenommen wurden, lagen Intervalle von 4 bis 14 Tagen, und zwar wurde in der Weise verfahren, daß mit der ausgeglühten Platinöse durch das ausgekochte Metallspeculum eingegangen und von dem im Mittelohr vorhandenen Sekret auf Bouillon oder Agar überimpft wurde. Es wurde so regelmäßig, und zwar immer absolut rein, ein Bakterium gezüchtet, das dem von Pfeiffer beschriebenen Bacterium pseudotuberculosis rotentium äußerst nahe steht.

Das Bacterium pseudotuberculosis rodentium Pfeiffer ist ein dem echten Pestbacillus sehr nahe stehender Mikroorganismus, der mit der Kochschen Tuberkulose nichts gemein hat, außer einer rein äußerlichen Ähnlichkeit der pathologisch-anatomischen Veränderungen im Tierversuch, im allgemeinen nicht für Menschen, dagegen für Nagetiere hochgradig pathogen ist und im wesentlichen folgende, auch unserem Stamme eigene Merkmale zeigt: Plumpe, unbewegliche Stäbchen, gramnegativ, mit allen Anilinfarben gut darstellbar, nicht säure- oder alkoholfest. Häufig ausgesprochen bipolare Tinktion (Siegelringform). Pleomorph, bei Neigung zu Involutionsformen. Auf allen Nährböden gut wachsend. Keine Verflüssigung der Gelatine. Die bakteriologische Untersuchung, über deren Verlauf und Ergebnis an anderer Stelle ausführlich berichtet wurde (Weltmann und Fischer, Zeitschr. f. Hygiene und Infektionskrankheiten) ergab, daß unser Stamm trotz gewisser Abweichungen zu dem von Pfeiffer beschriebenen Typus der Pseudotuberkulose der Nagetiere sehr nahe Beziehungen erkennen läßt. Aus diesem Grunde erwähnen wir hier nur die Arbeiten, die sich mit dem Bacterium pseudotuberculosis rodentium Pfeiffer in der menschlichen Pathologie befassen. Von den bisher beschriebenen Fällen menschlicher Erkrankungen, bei denen dieser Erreger sicher nach-

Digitized by Google
Original from UNIVERSITY OF CALIFORNIA
Generated on 2019-10-24 14:52 GMT / http://hdl.handle.net/2027/uc1.b3252762
Public Domain in the United States, Google-digitized / http://www.hathitrust.org/access_use#pd-us-google

gewiesen werden konnte, zeigte der eine die Symptome eines Typhus (Lorey), ein anderer den Befund einer Enteritis follicularis suppurativa (Albrecht). Diese beiden Fälle wiesen also eine vorwiegend abdominelle Lokalisation auf und verliefen ebenso wie der dritte, von Saisawa mitgeteilte Fall akut. Letzterer imponierte klinisch als eine Sepsis, die nach tonsillären Initialsymptomen unter schweren Erscheinungen zum Exitus führte. Von diesen Fällen unterscheidet sich der unsrige durch seinen eminent chronischen Verlauf und bietet den bisher noch nicht erhobenen Befund dieses Bacteriums im Eiter einer Otitis media chronica suppurativa.

Wenn wir auf die Frage eingehen wollen, wie dieser seltene bakteriologische Befund aufzufassen und zu erklären ist, so sind wir leider auf Vermutungen angewiesen. Denn die lückenhafte Anamnese und die Tatsache, daß der Beginn der Otorrhöe zehn Jahre zurückliegt (also noch in das Kindesalter der Pat. fällt), läßt um so weniger konkrete Anhaltspunkte gewinnen, als wir mangels eines Präcedenzfalles auch jeglichen Analogieschlusses entraten müssen. Wenn wir auch gewöhnt sind, mit dem Chronischwerden einer Otitis media acuta den ursprünglichen Erreger schwinden und an seine Stelle (allerdings meist mehrere) ganz heterogene Arten treten zu sehen, so ist doch der wiederholt erhobene Befund einer Reinkultur dieses beim Menschen so selten beobachteten Bakteriums so ungewöhnlich, daß es naheliegend wäre, an die Möglichkeit einer ätiologischen Rolle unseres Stammes für die Otitis media überhaupt zu denken. Vielleicht daß die von der Pat. als Scharlach bezeichnete Erkrankung nicht anderes war als eine allgemeine Infektion mit Pseudotuberkulose und ähnlich, wenn auch benigner verlief als der von Saisawa beschriebene Fall. Gegen diese Vermutung würde auch nicht der negative Ausfall der Agglutination sprechen, die wir zwischen dem Serum unserer Patientin und unserem Stamme versuchten, da wir es bei einer Otitis media mit einem allseits von Knochen begrenzten und sonach dem Säftestrom des Körpers wenig zugänglichen Eiterherde zu tun haben und die supponierte Allgemeininfektion zehn Jahre zurückliegt. Jedenfalls muß man das von uns nachgewiesene Bakterium für das Fortbestehen der chronischen Eiterung verantwortlich machen.

Auch bezüglich der Genesis dieser Infektion mit diesem sonst nur tierpathogenen Bakterium ist nichts Sicheres mitzuteilen, da die Pat. trotz wiederholtem Befragen nach einem Kontakt mit Tieren (speziell mit Nagetieren) keinerlei verwertbare Angaben machen konnte. Albrecht vermutet in seinem Falle in einer Hauskatze den Vermittler der Infektion von erkrankten Ratten oder Mäusen zum Menschen und es ist denkbar, daß in unserem Falle (die Pat. lebt auf dem Lande) die Infektion einen ähnlichen Weg gegangen wäre.

Es handelt sich also um eine Otitis media chronica supp., die vor zirka zehn Jahren angeblich postscarlatinös aufgetreten war und aus deren eitrigem

Digitized by Google
Original from UNIVERSITY OF CALIFORNIA
Generated on 2019-10-24 14:52 GMT / http://hdl.handle.net/2027/uc1.b3252762
Public Domain in the United States, Google-digitized / http://www.hathitrust.org/access_use#pd-us-google

Sekret in verschieden langen Intervallen immer absolut rein ein Bakterium gezüchtet werden konnte, das auf Grund seiner weitgehenden morphologischen und biologischen Übereinstimmung mit dem von Pfeiffer beschriebenen und später von Lorey, Albrecht und Saisawa beim Menschen nachgewiesenen Bacterium pseudotuberculosis rodentium sowie wegen seiner hohen Pathogenität für Nagetiere und der im Tierversuch nachgewiesenen Bildung tuberkelähnlicher Knötchen als das Bakterium der Pseudotuberkulose der Nagetiere zu bezeichnen ist.

Während der Korrektur dieser Arbeit stellte sich Pat. wieder zur Behandlung ein, da das zur Zeit der Entlassung nahezu trockene rechte Ohr seit einigen Wochen wieder sezernierte. Otoskopisch zeigte zich im linken Ohr an Stelle der Perforation im Trommelfell eine dünne Narbe und im rechten Ohr der gleiche Befund wie vor Beginn der Behandlung. Der Eiter aus dem rechten Ohr wurde nun in der oben beschriebenen Weise zweimal untersucht und es ergab sich in den Kulturen und im Abstrich der Befund des Bact. pseudotuberculosis rodentium in Reinkultur. Es war somit im Laufe von mehr als einem halben Jahre immer derselbe bakteriologische Befund zu erheben.

Literatur: A. Pfeiffer, Über die bacilläre Pseudotuberkulose bei Nagetieren. Leipzig 1889. — Lorey, Bull. de la soc. centr. de méd. vet. 1898. — Albrecht, Wiener klin. Wochenschr.. 1910 Nr. 2. — Saisawa, Über die Pseudotuberkulose beim Menschen. Zschr. f. Hyg. u. Infektionskh. 63. 1913. — Weltmann und Fischer, Nachweis des Bakteriums der Pseudotuberkulose der Nagetiere in einem Fall von Otitis media chronica suppurativa. Zschr. f. Hyg. u. Infektionskrankheiten. 1914.

Aus der k. k. Universitäts-Ohrenklinik in Wien (Vorstand: Hofrat Professor Dr. Viktor Urbantschitsch).

Klinische Studie über die „Labyrinthitis circumscripta"

(umschriebene Labyrinthentzündung, umschriebene Labyrintheiterung, Labyrinthfistel, Labyrinthusur, Labyrinthwanddefekt).

Von Stabsarzt Dr. **Ig. Hofer**, Volontärarzt der Klinik.

(Mit 8 Figuren.)

Einleitung.

Die Kenntnis der Bogengangsfisteln reicht über zwei Jahrzehnte zurück. Jansen (27) berichtete schon 1898 über 197 pathologische Bogengangsdefekte am horizontalen Bogengang; davon bestand in 57 Fällen Schwindel, in 24 Nystagmus meist zur gesunden Seite, in einem Fall zur kranken Seite; ferner Gehstörungen verschiedener, leichterer und schwererer Art.

Digitized by Google
Original from UNIVERSITY OF CALIFORNIA
Generated on 2019-10-24 14:52 GMT / http://hdl.handle.net/2027/uc1.b3252762
Public Domain in the United States, Google-digitized / http://www.hathitrust.org/access_use#pd-us-google

Grunert und Zeroni (19) erwähnen 1899 einen Fall, bei welchem sich bei der Operation an der Labyrinthwand eine auf Bogengangsfistel verdächtige Stelle befand, bei deren Berührung stets Nystagmus und Schwindel auftraten.

1900 teilt Brieger (9) einen Fall mit von einer Bogengangsfistel am horizontalen Bogengang, bei deren Berührung er wiederholt Gleichgewichtsstörungen und Nystagmus nach der ohrgesunden Seite hervorrufen konnte.

Herzfeld (24) berichtete 1901 über einen Fall von Bogengangsfistel, welch letztere bereits vor der Operation diagnostiziert worden war; er sah nämlich bei Luftverdichtung im äußeren Gehörgang Nystagmus nach der kranken, bei Luftverdünnung nach der gesunden Seite auftreten; dieser Fall ist der erste Fall einer vor der Operation diagnostizierten Fistel.

Zeroni (56) hat 1904 einen Fall von Bogengangsfistel post mortem mikroskopisch untersucht, welche intra vitam beobachtet, aber als Fistel nicht diagnostiziert worden war.

Brieger (9) bespricht 1904 am Internationalen Otologenkongreß in Bordeaux einen Fall circumscripter Erkrankung eines Bogenganges mit erhaltener Hörfähigkeit.

Friedrich (15) berichtete 1905 über einen Fall, bei welchem er durch Druck auf eine verdünnte Bogengangsstelle Nystagmus und Erbrechen in der Narkose hervorrufen konnte; ebenso beschrieb Passow 1905 einen Fall, bei dem er durch Druck auf die Fistel Schwindel und Nystagmus auslösen konnte.

Gradenigo (18) teilte 1906 am Kongreß der „Società Italiana di laryngologia, otologia et rhinologia" Untersuchungen mit, die Dr. Mimidians auf seiner Klinik ausführte, welche darin bestanden, daß eine Anzahl von Fällen auf die Wirkung von Luftverdichtung und Luftverdünnung im äußeren Gehörgang untersucht wurden, ohne jedoch Schlüsse aus diesen diagnostischen Untersuchungen zu ziehen.

Bárány (3) bespricht in seiner 1906 erschienenen Arbeit mehrere von ihm untersuchte Fälle mit Labyrinthfistel und erwähnt andere, in welchen bei Luftverdichtung und -verdünnung im äußeren Gehörgang langsame Augenbewegungen respektive Nystagmus aufgetreten waren; in letzteren Fällen handelte es sich teils um Fälle mit abnorm beweglichen Stapes, teils um Fälle mit intaktem Trommelfell und Erkrankung des inneren Ohres; am Schlusse seiner Arbeit weist Bárány auf die Prüfung mit Luftverdichtung und Luftverdünnung als eine typische Prüfungsmethode des Bogengangsapparates hin.

Kurz darauf regte dieser Autor an, daß auf der Universitäts-Ohrenklinik alle Fälle von chronischer Mittelohreiterung systematisch auf Fistelsymptom untersucht wurden; es ist daher ein Verdienst der Wiener Schule und insbesondere Báránys, die Frage der Labyrinthfistel weiter ausgearbeitet und das Fistelsymptom zur Stellung der Diagnose einer Labyrinthfistel systematisch verwertet zu haben.

Generated on 2019-10-24 14:52 GMT / http://hdl.handle.net/2027/uc1.b3252762
Public Domain in the United States, Google-digitized / http://www.hathitrust.org/access_use#pd-us-google
Digitized by Google
Original from UNIVERSITY OF CALIFORNIA

Alexander (1) stellte in der Sitzung der Österreichischen Otologischen Gesellschaft vom 29. X. 1906 einen Fall von „circumscripter Labyrinthitis während des postoperativen Verlaufes" bei einem wegen Cholesteatom radikal operierten Pat. vor: diese Labyrinthentzündung bezeichnete der Autor dessentwegen als „circumscript", weil nur Krankheitssymptome von Seite des Vestibularapparates (Nystagmus zur gesunden Seite, Schwindel, Erbrechen) aufgetreten waren und keine Krankheitssymptome von Seite des Cochlearapparates; nach Schwinden der Vestibularsymptome trat vollkommene Restitutio ad integrum ein; über die Natur dieser circumscripten Labyrintherkrankung respektive der Erkrankung nur eines Teiles des Labyrinths äußerte sich der Autor damals dahin, daß das Krankheitsbild seinem Verlaufe nach einem entzündlichen Prozeß, am ehesten einer Labyrinthitis serosa entsprechen würde; am 28. I. 1907 stellte Alexander in der Österreichischen Otologischen Gesellschaft einen Fall von akuter Mittelohreiterung mit Fistelsymptom vor, in welchem Falle die Fistel schon vor der Operation von Bárány diagnostiziert und der ganze Fall vor der Operation genau funktionell geprüft worden war; es war dies der erste Fall einer Labyrinthfistel bei akuter Mittelohreiterung, in welchem die Diagnose einer solchen vor der Operation bereits gestellt und auch eine genaue funktionelle Prüfung der Funktion vorangegangen war. Das Fistelsymptom war in diesem zuerst publizierten Falle Alexanders typisch, das heißt, es trat bei Kompression heftiger Nystagmus zur kranken, bei Aspiration zur gesunden Seite auf, gepaart mit Schwindel, die in Lokalanästhesie ausgeführte Operation (Antrotomie wegen akuter Mastoiditis) ergab eine Fistel am horizontalen Bogengang, bei deren Berührung der Pat. heftiges Schwindelgefühl verspürte.

Der Umstand, daß ich mich seit einigen Jahren mit der Frage der Labyrinthfistel beschäftigt und speziell das Verhalten des kalorischen und galvanischen Nystagmus in Fällen von Labyrinthfisteln eingehend studiert habe, veranlaßt mich, eine Gesamtdarstellung der ganzen Frage der Labyrinthfistel zu geben, und ich will trachten, die Erfahrungen, welche sowohl an der Wiener Universitäts-Ohrenklinik als auch an anderen Kliniken gesammelt wurden, sowie meine eigenen Erfahrungen in der Frage der Labyrinthfistel eingehendmitzuteilen.

Der Umstand, daß wir an der Klinik schon seit dem Jahre 1907 systematisch alle Fälle von Mittelohreiterungen nicht bloß auf kalorischen und Dreh-, sondern auch auf Kompressionsnystagmus untersuchen, brachte es mit sich, daß wir im Laufe der Jahre eine große Anzahl von Fällen mit Labyrinthfistel diagnostizieren, den weiteren Verlauf beobachten und daher in dieser Frage reichliche Erfahrungen sammeln konnten.

Ätiologie.

Als ätiologisches Moment kommen bei Entstehung einer Labyrinthfistel vorwiegend in Betracht:

Digitized by Google
Original from UNIVERSITY OF CALIFORNIA
Generated on 2019-10-24 14:52 GMT / http://hdl.handle.net/2027/uc1.b3252762
Public Domain in the United States, Google-digitized / http://www.hathitrust.org/access_use#pd-us-google

a) chronische Mittelohreiterungen,

b) akute Mittelohreiterungen, allerdings in seltenen Fällen,

c) Traumen, so z. B. Verätzungen oder Verletzungen bei operativen Eingriffen am Mittelohr.

Unter den chronischen Mittelohreiterungen sind es besonders die auf Basis eines Cholesteatoms und von Tuberkulose beruhenden, welche beide Krankheitsprozesse infolge von Druckusur, seltener infolge eitriger Einschmelzung langsam und allmählich zu einer Arrosion respektive Zerstörung des Knochens führen; ich fand bei einem an tuberkulöser Mittelohreiterung leidenden, $3^1/_2$ Jahre alten Kinde gelegentlich der Radikaloperation einen großen Bogengangsdefekt vor. Das Cholesteatom kann durch Usurierung der Labyrinthkapsel ins Ohrlabyrinth vordringen, die ganzen Labyrinthräume ausfüllen und das ganze Labyrinth zur Sequestrierung bringen, so wurde die Schnecke als loser Sequester im Cholesteatomtumor vorgefunden (Uffenorde [51]).

Einen Fall von Labyrinthfistel, entstanden im Anschluß an ein Trauma des Mittelohres, beschrieb E. Urbantschitsch (52); er sah nach Verletzung des rechten Ohres (Sprung ins Wasser) eine akute Otitis entstehen und einige Wochen darauf, und zwar am 39. Tage, trat ein Fistelsymptom auf unter stürmischen Schwindelerscheinungen mit sich anschließender akuter Labyrinthnekrose. — Bei Operationen kann durch Verletzung meistens des horizontalen Bogenganges oder durch Stapesluxation bei unvorsichtigem Auskratzen und Hantieren in der Paukenhöhle mit dem scharfen Löffel an der Promontoriumwand eine Stapesluxation erfolgen; eine solche kann aber auch bei der Nachbehandlung, insbesondere bei der Curettage entstehen (Jansen, Uffenorde): eine Labyrinthfistel kann in jedem Lebensalter auftreten, das jüngste Kind mit beobachteter Labyrinthfistel war 9 Monate alt (Bárány); ich sah eine große Labyrinthfistel bei einem $3^1/_2$jährigen Kinde.

Die Entstehung einer Labyrinthfistel kann sehr plötzlich, unter heftigen Schwindelanfällen, Nystagmus und Brechreiz, kurz unter Erscheinungen einer akuten Labyrinthitis erfolgen, kann aber auch ganz symptomlos sein (Bárány) mit gleichzeitiger, symptomlos eintretender Labyrinthzerstörung; in diesem Falle symptomloser Ausschaltung war während der ganzen Zeit zwischen der ersten Operation, bei welcher eine Fistel vorgefunden worden war, und der zweiten Operation (Nachoperation) kein Symptom von Schwindel oder Nystagmus aufgetreten, obwohl der Pat. genau beobachtet worden war (Bárány): es war dieser Zerstörungsprozeß respektive diese Labyrinthausschaltung innerhalb 6 Wochen ganz symptomlos erfolgt.

E. Urbantschitsch beobachtete, wie bereits erwähnt, einen Fall, wo sich eine Fistel nach traumatischer Trommelfellruptur, auf welche eine akute Otitis und Mastoiditis gefolgt war, unter stürmischen Labyrintherscheinungen am 39. Tage nach dem Trauma bildete.

Digitized by Google
Original from UNIVERSITY OF CALIFORNIA
Generated on 2019-10-24 14:52 GMT / http://hdl.handle.net/2027/uc1.b3252762
Public Domain in the United States, Google-digitized / http://www.hathitrust.org/access_use#pd-us-google

Von 96 Fistelfällen Ruttins (42) waren 81 infolge chronischer, 10 infolge subakuter, 5 infolge akuter Otitis entstanden, und zwar war in 31 Fällen Cholesteatom die Grundursache; unter 8 Fällen von circumscripter, nach subakuter Eiterung entstandenen Labyrinthitis fand Ruttin 6mal schwere Phthise als Ursache vor; ebenso fand Goerke unter 16 Fistelfällen 5 bei tuberkulöser Mittelohreiterung vor.

Ruttin erwähnt in seiner „Klinik der serösen und eitrigen Labyrinthentzündungen" 3 Fälle, wo sich die Fistel erst längere Zeit nach der Radikaloperation, und zwar zu einer Zeit bildete, wo die Wundhöhle schon ganz mit Granulationen bedeckt war; in einem Falle trat diese Fistelbildung sechs Monate, in einem 4 Monate, im dritten Falle 3 Wochen nach der Radikaloperation auf; ich beobachtete 2 Fälle von Fistelbildung erst längere Zeit nach der Radikaloperation, zu einer Zeit, wo die Wundhöhle schon ganz mit Granulationen bedeckt war.

Ruttin meint, daß in diesen Fällen schon vor der Operation die Bildung einer Fistel an irgend einer Stelle der knöchernen Labyrinthwand bereits angebahnt war und der Durchbruch dieser Labyrintharrosion ins Labyrinth, also die Fistelbildung, erst während der Nachbehandlung erfolgte.

Bondy (Sitzung der Österr. Otolog. Gesellsch. vom 22. II. 1914) beobachtete einen Fall, wo bei einer Graviden, bei welcher gelegentlich der Radikaloperation der Sinus sigmoideus unabsichtlich freigelegt worden war, der Sinus durch den Einfluß der Gravidität thrombosierte und wo ca. 4 Wochen später spontan ein Fistelsymptom auftrat; Bondy macht für das rasche Fortschreiten des Eiterungsprozesses im Knochen (Fistelbildung) in erster Linie die Gravidität verantwortlich.

Ruttin hat die Erfahrung gemacht, daß in Fällen chronischer Mittelohreiterung, welche mit Ligatur der Vena jugularis behandelt wurden und bei denen die Labyrintherkrankung erst später manifest wurde, es sich um eine weit raschere, durch die Blutstauung bedingte Knocheneinschmelzung handelte, als in den Fällen ohne Jugularisligatur.

Pathologische Anatomie.

Histologische Untersuchungen über Fälle von Labyrinthitis circumscripta wurden schon von einer Reihe von Autoren publiziert; Panse hat zuerst auf der Versammlung der Deutschen Otologischen Gesellschaft 1906 Bilder der umschriebenen Labyrinthentzündung aufgestellt und histologisch diagnostiziert; später haben dann Habermann (20), Herzog (23), Görke (17), Yoshii (55), Ruttin (42), Schmiegelow (44), Wagener (54), Zeroni (56) und Uffenorde (51) entsprechende Fälle publiziert.

Makroskopisch sind die Labyrinthwanddefekte in der größten Zahl der Fälle ganz deutlich sichtbar, nur sind sie intra operationem oft schwer aufzu-

Digitized by Google
Original from UNIVERSITY OF CALIFORNIA
Generated on 2019-10-24 14:52 GMT / http://hdl.handle.net/2027/uc1.b3252762
Public Domain in the United States, Google-digitized / http://www.hathitrust.org/access_use#pd-us-google

finden. Entweder ist nur die knöcherne Labyrinthkapsel durchbrochen und dabei das Endost erhalten oder letzteres ist auch durchbrochen, so daß auch die perilymphatischen Räume gegen das Mittelohr zu eröffnet sind und die Perilymphe abfließt. Ist das Endost erhalten, so handelt es sich einfach nur um eine Usur oder Arrosion der knöchernen Labyrinthkapsel; es kann aber auch in der nächsten Umgebung des Defekts eine beschränkte, also circumscripte Entzündung vorhanden sein, die ihrer Art nach wiederum serös, serofibrinös oder eitrig sein kann (Ruttin).

Jansen (27), Scheibe (43) und eine Anzahl von Autoren halten daran fest, daß in allen Fällen von Fistel mit erhaltenem Gehör neben der Bogengangsusur eine circumscripte Labyrinthitis besteht; da aber das Labyrinthinnere vollkommen intakt sein kann, so schlägt Scheibe vor, statt des Ausdruckes „Labyrinthfistel" den Ausdruck „Labyrinthusur" zu gebrauchen, weil dieser Ausdruck die Frage nach der Beschaffenheit des häutigen Labyrinths ganz offen läßt.

Eine Labyrinthfistel kann ebensogut den Beginn als den Abschluß einer Labyrintherkrankung vorstellen; entweder handelt es sich um eine Mittelohreiterung, welche auf die knöcherne Labyrinthkapsel übergegriffen, letztere zerstört hat, also um eine circumscripte Zerstörung derselben, wobei die Labyrinthhohlräume noch intakt und unverändert sind oder die Labyrinthfistel ist das Zeichen einer abgelaufenen Labyrintheiterung, welche gegen das Mittelohr durchgebrochen ist (Alexander, Friedrich, Lange); nach Alexander sind folgende anatomische Möglichkeiten vorhanden: 1. die knöcherne Wand des Labyrinths kann zerstört, das Endost dagegen erhalten sein; 2. das Endost kann durchbrochen, der perilymphatische Raum eröffnet sein und die Perilymphe kann abfließen, falls die Fistel permeabel ist; 3. das häutige Labyrinth kann ebenfalls eröffnet sein und die Endolymphe kann abfließen, wenn nicht durch eine Labyrintheiterung oder durch ein Cholesteatom der Abfluß unmöglich gemacht ist.

Gemeinsam mit Ruttin beobachtete ich einen Fall während der Radikaloperation, wo wir am horizontalen Bogengang einen ziemlich großen, rundlichen Defekt sehen konnten und wo es möglich war, mit Hilfe einer Lupe, also makroskopisch, deutlich die Kontur des häutigen Bogenganges wahrzunehmen; eine Perforationsstelle konnten wir an demselben zwar nicht sehen, jedoch war eine solche sicher vorhanden, da die Funktion des Bogenganges ausgeschaltet war. Die Zahl vorhandener Labyrinthfistel kann verschieden sein, meist ist nur eine Fistel vorhanden, es wurden aber auch schon 2 (E. Urbantschitsch u. a.) und 3 Fisteln (Alexander u. a.) an einem Labyrinth vorgefunden.

Uffenorde (51) konnte eine spontane Dehiszenz am Bogengang nachweisen; betreffs der Fistelbildung an den beiden Fenstermembranen nimmt er

Digitized by Google
Original from UNIVERSITY OF CALIFORNIA
Generated on 2019-10-24 14:52 GMT / http://hdl.handle.net/2027/uc1.b3252762
Public Domain in the United States, Google-digitized / http://www.hathitrust.org/access_use#pd-us-google

an, daß diese nach Übergang der eitrigen Infektion ins Labyrinth durch die erhaltenen Fenster („induzierte eitrige Labyrinthitis") erst infolge sekundärer Ernährungsstörungen an den beiderseitigen Fensterweichteilen, welche ja auf beiden Seiten von eitriger Entzündung ergriffen worden sind, zustande kommt. Uffenorde meint, daß die Bildung einer „unkomplizierten" Fistel, also einer Fistel, bei der das Labyrinth selbst noch vollkommen intakt ist, zwar durch das exzentrische Wachstum eines Cholesteatoms und durch den Druck desselben am Tuber ampullare des Bogenganges ziemlich häufig auftreten wird, daß aber die einmal gebildete Fistel nicht selten nur vorübergehend in diesem Zustande verharren wird, da die Eiterung bald einen entzündlichen Reiz mit Granulationsbildung, wenn nicht gar eine Infektion des Labyrinthinnern hervorrufen wird; in den Fisteln wird meistens mehr oder weniger schmutzig verfärbtes Granulationsgewebe gefunden; nicht selten kann bei totaler Reaktionslosigkeit des Labyrinths auch das Lumen des offenen lateralen Bogenganges oder das Vestibulum relativ leer oder schwarzrot verfärbt sein; bei der Operation hat Uffenorde Eiter unter Druck aus einer Bogengangsfistel oder aus dem offenen ovalen Fenster hervorquellen gesehen.

Jansen und mit ihm viele Autoren sind der Ansicht, daß es sich bei Vorhandensein einer Labyrinthfistel immer auch um eine circumscripte Labyrinthitis handle.

Schmiegelow beschrieb ein mikroskopisches Präparat von einem Kranken, bei dem zu Lebzeiten das Fistelsymptom bestand; in diesem Falle war nur die knöcherne Wand des Canalis semicircularis horizontalis usuriert und das häutige Labyrinth erwies sich mikroskopisch als vollkommen intakt; es handelte sich also um einen unkomplizierten Labyrinthwanddefekt.

Wagener (54) beschrieb auch zwei solche unkomplizierte Labyrinthwanddefekte; es zeigte in dem einen Falle das Labyrinth außer der Arrosion des knöchernen Bogenganges keine mikroskopischen Veränderungen, allerdings sind Gehör und Fistelsymptom in diesen Fällen nicht geprüft worden, aber der Fall beweist, daß bei Vorhandensein einer Bogengangsusur nicht immer auch eine Veränderung des Labyrinthinnern vorhanden sein muß; in dem zweiten Falle war der knöcherne Bogengang an seiner höchsten Stelle usuriert, dabei aber das Endost vollkommen erhalten, das Labyrinthinnere ebenfalls vollkommen frei von entzündlichen Erscheinungen.

Ruttin (42) hat eine bei einem Phthisiker intra vitam diagnostizierte Fistel kurz post mortem mikroskopisch untersucht und eine circumscripte Eiterung im perilymphatischen Raum des horizontalen Bogenganges, auf welchem die Fistel saß, vorgefunden; außer dieser circumscripten Eiterung am Bogengang (Fig. 1) war sonst keine Veränderung nachzuweisen: der endolymphatische Raum war vollkommen intakt, hingegen zeigte der übrige Teil des Vestibularapparates mit Ausnahme der oberen Bogengänge hochgradige Ver-

Digitized by Google
Original from UNIVERSITY OF CALIFORNIA
Generated on 2019-10-24 14:52 GMT / http://hdl.handle.net/2027/uc1.b3252762
Public Domain in the United States, Google-digitized / http://www.hathitrust.org/access_use#pd-us-google

änderungen infolge akuten Eitereinbruches durch das Ringband des ovalen Fensters in den Utriculus (Fig. 2).

Ruttin betont, daß wir annehmen müssen, daß zum Zustandekommen eines Fistelsymptoms die Intaktheit des membranösen Bogenganges noch notwendig ist, während der perilymphatische Raum eröffnet sein kann oder auch nicht; daß also dem Fistelsymptom pathologisch-anatomisch ein Defekt der knöchernen Labyrinthkapsel an irgend einer Stelle zugrunde liegt.

Habermann (20) beobachtete bei vom Mittelohr auf das Labyrinth fortschreitender Tuberkulose an der Einbruchsstelle zunächst eine Erkrankung

Fig. 1.

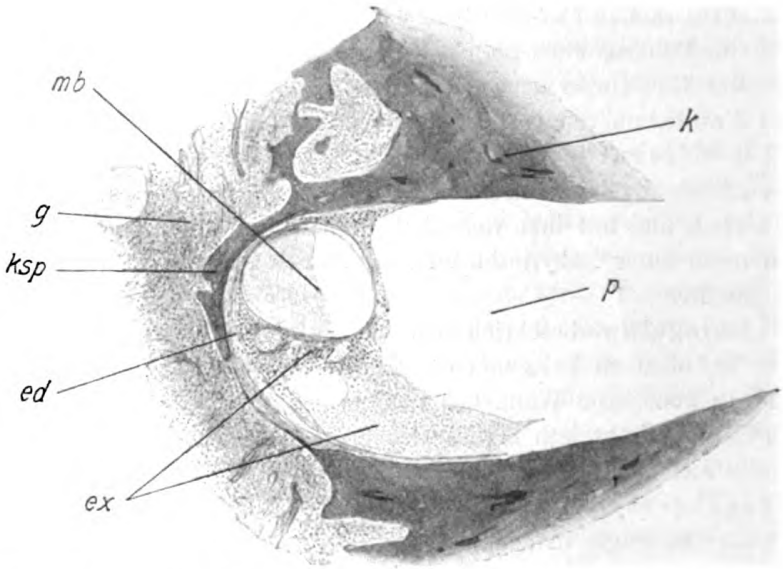

mb membranöser Bogengang; *g* Granulationsgewebe; *ksp* Knochenspange; *ed* Endost; *ex* Exsudat; *p* perilymphatischer Raum; *k* knöcherne Bogengangskapsel (nach Ruttin).

des perilymphatischen Raumes, in der Umgebung bildeten sich umschriebene Krankheitsherde mit eingelagerten miliaren Tuberkeln, mäßiger Schwellung und entzündlicher Infiltration der periostalen Auskleidung; später kommt es zu starker Wucherung der periostalen Auskleidung und zur Bildung reichlichen Granulationsgewebes, in welchem miliare Tuberkel mit Riesenzellen eingebettet sind; dadurch werden größere Teile des Perilymphraumes ausgefüllt und erst von diesen aus greift die Entzündung auf die angrenzenden Teile der Endolymphe über; Habermann schildert also das Vorhandensein von circumscripten Entzündungsherden an den oder an der Einbruchsstelle eines tuberkulösen Prozesses ins Ohrlabyrinth, also an den Stellen, wo sich Labyrinthdefekte bilden.

Generated on 2019-10-24 14:52 GMT / http://hdl.handle.net/2027/uc1.b3252762
Public Domain in the United States, Google-digitized / http://www.hathitrust.org/access_use#pd-us-google
Digitized by Google
Original from UNIVERSITY OF CALIFORNIA

Wagener (54) untersuchte das Labyrinth eines an eitriger Meningitis und Schläfelappenabsceß infolge von Caries des Tegmen tympani, hervorgerufen durch ein Cholesteatom, verstorbenen Pat.; er fand den knöchernen horizontalen Bogengang durchbrochen, den häutigen hingegen intakt und verdickt; außer der Arrosion des knöchernen Bogenganges zeigte das Labyrinth mikroskopisch keine Veränderungen.

O. Mayer (34) berichtete auf der Versammlung der Deutschen Otologischen Gesellschaft 1914 über einen Fall von Labyrinthfistel bei einem Phthi-

Fig. 2.

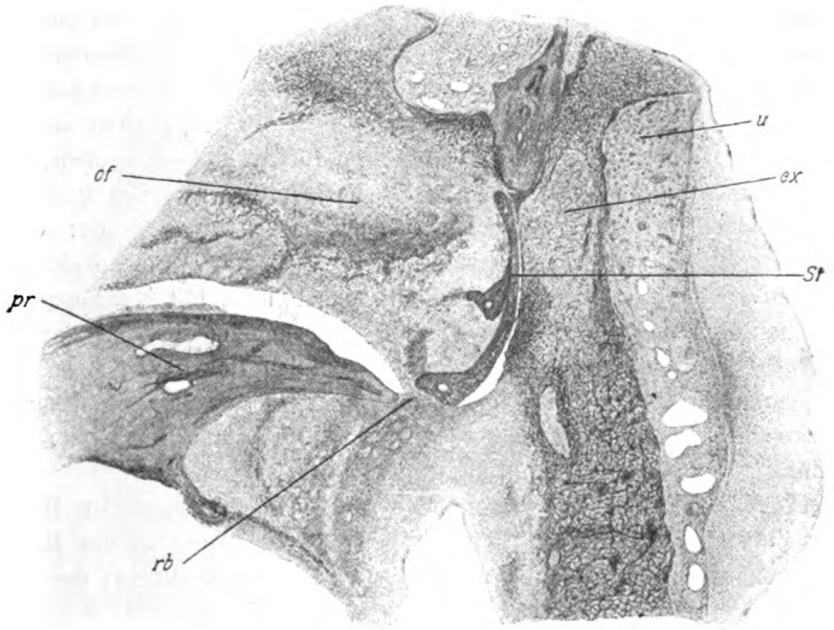

of ovale Fensternische, mit Exsudat und Detritus gefüllt; *St* Stapes; *rb* Ringband durchbrochen; *pr* Promontorium; *ex* Exsudat (fibrinöses) zwischen vorderer Utrikularwand und Stapesfußplatte; *u* entzündlich geschwollene vordere Utrikuluswand (nach Rutti n).

siker, bei welchem er während des Lebens das Fistelsymptom deutlich nachweisen und später das Schwinden des Fistelsymptoms beobachten konnte; die histologische Untersuchung des Ohrlabyrinths ergab: „Defekt der knöchernen Labyrinthkapsel im äußeren Schenkel des horizontalen Bogenganges; am Rande des Defekts Spangen neugebildeten Knochens; der Defekt durch junges Bindegewebe und das größtenteils erhaltene Endost verschlossen; Gerinnungserscheinungen der Perilymphe mit geringen Zellbeimengungen im horizontalen Bogengang in der Cysterna perilymphatica vestibuli und der basalen Schnecke. In den Endolymphen nur wenige Gerinnsel."

Generated on 2019-10-24 14:52 GMT / http://hdl.handle.net/2027/uc1.b3252762
Public Domain in the United States, Google-digitized / http://www.hathitrust.org/access_use#pd-us-google
Digitized by Google
Original from UNIVERSITY OF CALIFORNIA

Solche Fälle beschrieb auch Yoshii (55); Goerke (17) beschrieb ebenfalls 2 Fälle von umschriebener Labyrinthitis; ebenso hält Nürnberg an der circumscripten Labyrinthitis pathologisch-anatomisch fest, zu welcher Überzeugung er bei der Bearbeitung von 26 Fällen von Labyrintheiterung gelangte.

Marx sah bei einem Hasen circumscripte Entzündung des Cochlearapparates, kombiniert mit diffuser, seröser Labyrinthitis bei intaktem, statischem Labyrinth trotz klinischer Vestibularerscheinungen.

Einen Fall eigener Beobachtung möchte ich kurz mitteilen; es handelte sich um eine Fistel am horizontalen Bogengang bei einem $3^1/_2$jährigen Kinde; dieses wurde wegen meningitischer Erscheinungen, die im Laufe einer chronischen Mittelohreiterung aufgetreten waren, radikal operiert; die bereits vorhandene Meningitis wurde nämlich wegen des bedeutenden Überwiegens der polynukleären Leukocyten im Lumbalpunktat über die Lymphocyten und wegen des Mangels an Bakterien in demselben für eine eitrige gehalten und deshalb von mir operativ angegangen; die Operation förderte einen großen, an der Dura liegenden Sequester zutage, und am horizontalen Bogengang zeigte sich eine stecknadelkopfgroße Fistel mit dunklem, mazeriertem Rande; das Kind erlag am sechsten Tage post operationem der Meningitis, welche sich bei der Obduktion als tuberkulöse Basalmeningitis, kombiniert mit Hydrocephalus internus, herausstellte. Die mikroskopische Untersuchung des Labyrinths ergab eine akute Labyrintheiterung, die vom horizontalen Bogengang ihren Ausgang genommen hatte; es fand sich in den Bogengängen, im Vestibulum und in der Schnecke überall Eiter vor, sowohl eitrige Infiltrate als auch freier Eiter in den Hohlräumen des häutigen Labyrinths.

Fig. 3 *A* zeigt uns einen Querschnitt durch den horizontalen Bogengang an der Fistelstelle; wir sehen einen großen Knochendefekt an der Konvexität des Bogenganges, der zum Teil noch durch Endost gedeckt ist; der Knochen ist an der Defektstelle mazeriert und ein kleines, losgetrenntes Knochenbälkchen lagert dem Endost direkt auf; im axialen Teil des Bogenganges sehen wir eitriges Infiltrat und den von Eiter umgebenen, eitrig infiltrierten und kollabierten häutigen Bogengang.

Fig. 3 *B* zeigt uns dieselbe Bogengangsfistel, an einer anderen Stelle getroffen, wo sie bereits knöchern geschlossen erscheint und wo man im Knochen mikroskopisch nur mehr einen Spalt wahrnehmen kann, welcher der Knochenfistel entspricht. Da das Labyrinth an keinen anderen Stellen eine Fistelbildung aufzuweisen hat, so ist kein Zweifel, daß in diesem Falle die Infektion des Labyrinths, die akute eitrige Labyrinthitis, durch die Labyrinthfistel erfolgt ist, daß also in diesem Falle die anfangs bestehende Labyrinthitis circumscripta zu einer diffus-eitrigen Labyrinthitis geführt hat.

Herzog (23) hat Versuche über experimentelle Labyrinthitis an Affen gemacht, bei denen er den horizontalen Bogengang abmeißelte oder

Generated on 2019-10-24 14:52 GMT / http://hdl.handle.net/2027/uc1.b3252762
Public Domain in the United States, Google-digitized / http://www.hathitrust.org/access_use#pd-us-google
Digitized by Google
Original from UNIVERSITY OF CALIFORNIA

kauterisierte und die Bogengangslumina plombierte oder ätzte; die Tiere wurden später getötet und die Labyrinthe histologisch untersucht; es zeigte

Fig. 3.

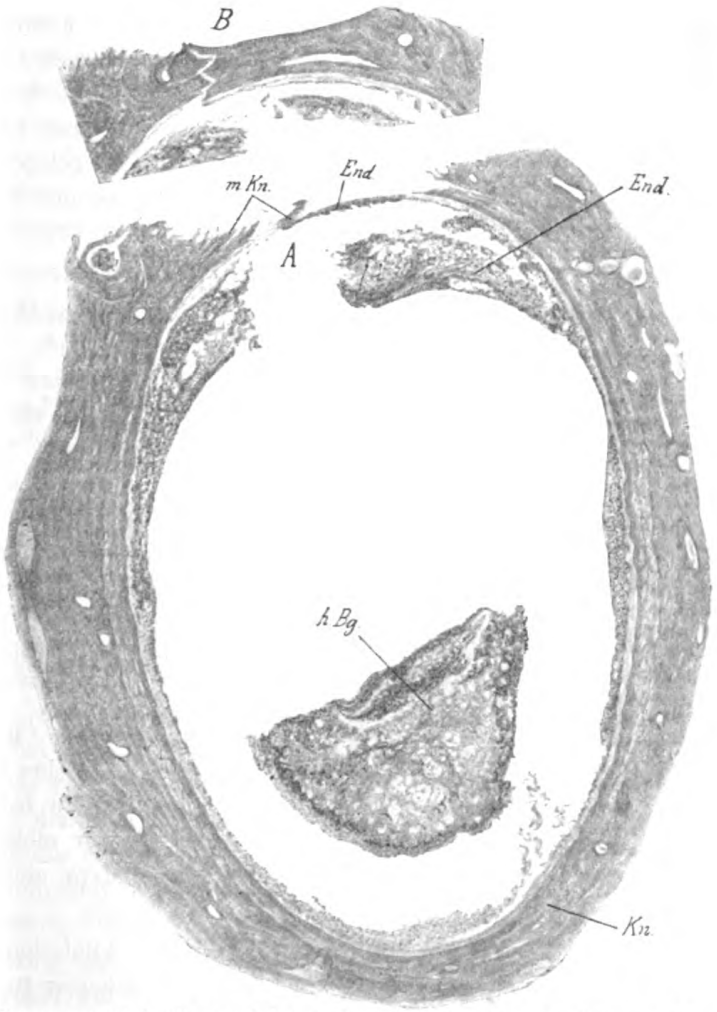

A große Bogengangsfistel mit ausgedehntem Knochendefekt, der zum Teil noch durch Endost gedeckt ist; *mKn* macerierter Knochen, davon 1 Knochenbälkchen dem Endost außen auflagernd; *End* aufgelockertes, eitrig infiltriertes, verdicktes und abgelöstes Endost; *hBg* eitrig infiltrierter und von Eiter umgebener, häutiger Bogengang im axialen Abschnitt gelegen; *Kn* knöcherner Bogengang.
B dieselbe Fistel an einer anderen Stelle getroffen und bereits knöchern geschlossen; im Knochen nur mehr ein Spalt sichtbar, welcher der früheren Fistelstelle *(A)* entspricht; das Endost noch eitrig infiltriert, aufgelockert und vom Knochen abgehoben. (Eigene Beobachtung.)

sich in einem Falle der Bogengang in der Umgebung der Infektionsstelle entzündlich reaktiv verändert, das Lumen desselben mit zahlreichem, jungem Bindegewebe ausgefüllt, kleinzellig infiltriert, in den Maschen desselben stellen-

Generated on 2019-10-24 14:52 GMT / http://hdl.handle.net/2027/uc1.b3252762
Public Domain in the United States, Google-digitized / http://www.hathitrust.org/access_use#pd-us-google
Digitized by Google
Original from UNIVERSITY OF CALIFORNIA

weise freies Blut; ampullarwärts sowie gegen das glatte Ende hin nahm diese Infiltration allmählich ab; die beiden Vorhofsäckchen waren hingegen vollkommen intakt; in der Basalwindung der Schnecke zeigte sich nur eine Quellung und Abschuppung des Endothels leichtesten Grades; das Sinnesepithel war vollkommen intakt; infolge dieses histologischen Befundes kommt Herzog zu dem Schlusse, daß, wenn selbst bei so groben mechanischen Insulten am Bogengang das entzündliche Substrat im Vorhof gar nicht, in der Schnecke kaum nachweisbar ist, man um so eher annehmen kann, daß bei den viel schwächeren Reizen, wie sie in der menschlichen Pathologie gelegentlich vorausgesetzt werden müssen, eine vollkommene Beschränkung der Entzündung auf einzelne Teile des Labyrinths möglich sein kann.

Schoetz (45) erzeugte durch experimentelle, an 25 Meerschweinchen ausgeführte chemische Ätzungen der knöchernen Labyrinthkapsel circumscripte Labyrinthitis und circumscripte Labyrinthkapselnekrosen; auch erzeugte er durch Abtragung eines Teiles der Schnecke traumatische circumscripte Labyrinthitiden; diese entwickeln sich nach seinen Untersuchungen am häufigsten von Arrosionen der knöchernen Labyrinthkapsel aus; fast stets bildet sich, bevor es zu einem Durchbruch des Endosts kommt, im perilymphatischen Gewebe ein Granulationswall; als erster Beginn eines solchen ist wohl das Rundzelleninfiltrat zu betrachten; ist der Granulationswall erst weit in das Innere der knöchernen Kapsel zurückgedrängt, so kann natürlich die geringste Abflußbehinderung, jede Exazerbation, ja auch jede Erschütterung, vor allem aber auch die Prüfung des Fistelsymptoms mit Leichtigkeit zur Infektion der noch erhaltenen Labyrinthhohlräume führen.

Lange (31) faßt die Arrosion der Labyrinthwand durch Cholesteatom, insbesondere die Arrosion des lateralen Bogenganges, nur als eine Herstellung einer günstigen Infektionspforte für den Eintritt einer akuten Infektion des Labyrinths auf; die Arrosion führt nach seiner Ansicht sicher nicht ohne weiteres zu einer Entzündung des ganzen Labyrinths, besonders nicht zu einer eitrigen, sondern der Prozeß bleibt lokalisiert.

Ebenso zweifelt Hinsberg (25) auf Grund seiner klinischen Beobachtungen und Sektionsbefunde nicht an dem Vorkommen isolierter Bogenerkrankungen; er konnte fünf diesbezügliche, teilweise mikroskopisch untersuchte Fälle zusammenstellen.

Ich habe bereits in meiner schon erwähnten Arbeit über die Labyrinthfistel (26) im Jahre 1911 den Standpunkt vertreten, zu dem ich durch meine klinischen Untersuchungen über den kalorischen Nystagmus bei Fistelfällen gekommen bin, welcher dahin geht, daß es pathologisch-anatomisch ganz gut denkbar sei, daß eine Labyrinthfistel als lokaler Reiz nur zu einer circumscripten, reaktiven Entzündung führt, die streng lokalisiert bleiben und sich

Digitized by Google
Original from UNIVERSITY OF CALIFORNIA
Generated on 2019-10-24 14:52 GMT / http://hdl.handle.net/2027/uc1.b3252762
Public Domain in the United States, Google-digitized / http://www.hathitrust.org/access_use#pd-us-google

zum Beispiel nur auf einen Bogengang oder auch nur auf einen Teil desselben beschränken kann.

Brünings (11) hat ebenfalls im Jahre 1911 über Fälle paralabyrinthischer, lokalisierter Entzündungsprozesse berichtet und meint, daß solche zu lymphokinetischen Störungen infolge entzündlicher Veränderung der Beschaffenheit der Endolymphe oder zu raumbeschränkenden Veränderungen im Bereiche der Bogengänge führen; so können vor allem cariöse Kapseldefekte mit entzündlichen Gewebsneubildungen zum Beispiel zu einer Kompressionsstenose der Bogengänge führen. Klinisch wurden solche teilweise Ausschaltungen von Teilen des Labyrinths infolge lokalisierter Entzündungsprozesse, zum Beispiel eines einzelnen Bogenganges, zuerst und gleichzeitig von Brünings und mir nachgewiesen.

Definition und Nachweis des Fistelsymptoms (Fistelprobe).

Unter „Fistelsymptom, Pressionsnystagmus oder Drucksymptom" (Scheibe) verstehen wir einen bei Luftverdichtung oder Luftverdünnung im äußeren Gehörgang auftretenden lebhaften Nystagmus; dieser ist das Resultat, der Effekt des direkten mechanischen Reizes, den wir bei Vorhandensein eines Labyrinthdefekts auf das häutige Labyrinth ausüben können; dieser Nystagmus besteht aus einer rotatorischen und horizontalen Komponente (Bárány); die rotatorische ist meistenteils bedeutend lebhafter und deutlicher sichtbar als die horizontale; die Prüfung auf Fistelsymptom, die sogenannte „Fistelprobe", wird mit einem kräftigen, mittelgroßen Ballon gemacht, der mit einem Schlauch und einer konischen Metallolive armiert ist; letztere wird in den Gehörgang luftdicht hineingepreßt; ist dies geschehen, so wird der Ballon komprimiert und werden dabei beide Augen, welche man vorher einen ziemlich entlegenen Punkt fixieren ließ, genau beobachtet; für Fälle, wo die Tube weit ist und daher die Luft durch die Tube bei der Kompression entweicht, hat Ruttin vorgeschlagen, im Moment der Kompression den Valsalvaschen Versuch machen zu lassen. Bárány empfiehlt Verschluß der Tube durch ein Bougie; in Fällen, wo eine retroauriculäre Öffnung besteht, zum Beispiel nach Operationen, benutzt man nach Bárány am besten eine die ganze Ohrgegend deckende Kautschukglocke; sobald wir den Effekt der Kompression beobachtet haben, lassen wir gleich die Aspiration darauf folgen und beobachten, welchen Effekt diese hat.

Arten des Fistelsymptoms.

Wenn wir von „Fistelsymptom" sprechen, so meinen wir immer den bei Labyrinthdefekten auslösbaren Kompressions- und Aspirationsnystagmus; es sei aber gleich hier erwähnt, daß wir nicht bloß ein Fistelsymptom auf Druck oder Aspiration, kurzweg „Pressionsfistelsymptom" kennen, sondern daß auch ein „kalorisches Fistelsymptom" (Hofer [26]) und ein „galvanisches Fistelsym-

Generated on 2019-10-24 14:52 GMT / http://hdl.handle.net/2027/uc1.b3252762
Public Domain in the United States, Google-digitized / http://www.hathitrust.org/access_use#pd-us-google
Digitized by Google
Original from UNIVERSITY OF CALIFORNIA

ptom“ (Brünings [11]) nachgewiesen und beschrieben wurde; von diesen beiden Arten des Fistelsymptoms wird noch später bei Besprechung des kalorischen und galvanischen Verhaltens der Labyrinthfisteln näher die Rede sein.

Brünings vermutet, daß man auch ein „osmotisches“ Fistelsymptom, das heißt einen „osmotischen Nystagmus“ hervorzurufen imstande sein könnte, wenn man zum Beispiel die Fistel mit hochmolaren, indifferenten Lösungen. zum Beispiel mit einer konzentrierten Kochsalzlösung, benetzen würde; jedoch ist diese Vermutung noch durch kein Experiment in vivo bestätigt worden.

Bezüglich der Arten des „Pressionsfistelsymptoms“ wäre folgendes zu sagen:

„Typisch“ nennen wir dasselbe, wenn die schnelle Komponente des Nystagmus bei Kompression zur kranken Seite, die langsame zur gesunden Seite gerichtet ist; ist das Umgekehrte der Fall, so sprechen wir von einem „atypischen“ oder „umgekehrten“ Fistelsymptom (typischer und atypischer Kompressionsnystagmus Ruttins).

Dieser Kompressionsnystagmus tritt manchmal direkt stürmisch auf und ist von heftigstem Schwindel begleitet; dann gibt es verschiedene Variationen in der Art des Auftretens des Fistelsymptoms, manchmal findet man eine langsame Hin- und Rückbewegung der Augen, in anderen Fällen folgt auf die langsame Bewegung eine kleine, schnelle Rückbewegung, in noch anderen Fällen tritt ein Nystagmus mit zwei ziemlich gleich raschen Komponenten auf: es kann aber auch nur eine langsame Bewegung erfolgen, und zwar im Sinne der langsamen Komponente des entsprechenden Nystagmus (Ruttin), aber auch im Sinne der schnellen Komponente (Bárány); in seltenen Fällen läßt sich überhaupt nicht mit Sicherheit entscheiden, ob ein Fistelsymptom auslösbar ist oder nicht; wichtig ist es, bei Prüfung auf Fistelsymptom immer einen bestimmten Punkt fixieren zu lassen, und ist hierzu der Blickfixator nach Bárány ein äußerst praktischer Behelf.

Das Fistelsymptom kann auch „vertikal“ gerichtet sein, das heißt, es kann in diesen Fällen bei Kompression eine langsame Bewegung der Bulbi nach aufwärts, bei Aspiration nach abwärts auftreten (Ruttin) oder bei Kompression lebhafter vertikaler Nystagmus nach abwärts, bei Aspiration minimaler Nystagmus nach aufwärts (Bárány); zur Erklärung dieser Art des Nystagmus nahm Bárány, da die Fistel in einem solchen Falle bei der Operation nicht gefunden wurde (einfache Trepanation), an, daß sie am vorderen vertikalen Bogengang, nahe der gemeinsamen Mündung beider vertikaler Bogengänge sitzen dürfte: in diesem Falle Báránys konnte jedoch das Fistelsymptom auch hervorgerufen werden durch Druck mit dem Finger auf die retroauriculäre Narbe, die in der Höhe des Antrums gelegen war, nur war bei Druck auf die Narbe das Fistelsymptom umgekehrt im Vergleich zur Richtung bei Luftverdichtung; denn bei Druck auf die retroauriculäre Narbe trat minimaler Nystagmus nach abwärts.

Generated on 2019-10-24 14:52 GMT / http://hdl.handle.net/2027/uc1.b3252762
Public Domain in the United States, Google-digitized / http://www.hathitrust.org/access_use#pd-us-google
Digitized by Google
Original from UNIVERSITY OF CALIFORNIA

beim Nachlassen des Druckes vertikaler, kräftiger Nystagmus nach aufwärts auf.

Zytowitsch (57) beschrieb das von ihm sogenannte „komplette" Fistelsymptom; er prüft dies in der Weise, daß er mit dem Druck bei der Kompression des Ballons nicht nachgibt, auch wenn schon Nystagmus zur kranken Seite aufgetreten ist, sondern den Druck andauern läßt; er beobachtete dabei in 2 Fällen (ein Fall im Jahre 1908, ein Fall 1913) folgendes: Zunächst bemerkte er nach Beginn der Kompression langsame Drehung der Augen nach der kranken Seite, hierauf traten nystagmische Zuckungen mit schneller Komponente nach der kranken Seite auf; die Amplitude der Augenbewegungen und ihre Frequenz waren nicht groß; beide nahmen allmählich zu, erreichten den Kulminationspunkt und nahmen dann allmählich wieder ab; dabei blieben die Augen einige Zeit, ungefähr 2—5", in Ruhe, und dann begann sich in derselben Weise ein Nystagmus nach der entgegengesetzten (gesunden) Seite auszubilden, mit denselben Phasen der Entwicklung und des Erlöschens, d. h. er war zuerst von kleiner Amplitude und geringer Frequenz, nahm dann zu, erreichte sein Maximum und starb dann allmählich ab.

Zytowitsch beobachtete bei dem zweiten Falle im Jahre 1913 noch folgendes: 1. Wenn man in der ersten Hälfte des Nystagmus, d. h. beim Nystagmus nach der kranken Seite hin, wenn derselbe bereits vollkommen ausgeprägt ist, mit der Kompression nachläßt, so hört der Nystagmus rasch auf. 2. Wenn man in der zweiten Hälfte des Versuches, d. h. beim Beginne des Nystagmus nach der entgegengesetzten Seite, mit der Kompression nachläßt, so wird der Nystagmus schnell stärker. 3. Wenn man dann schnell wiederum die Luft im äußeren Gehörgang komprimiert, so hört der Nystagmus (nach der entgegengesetzten Seite) auf oder wendet sich bisweilen nach der Seite des komprimierten Ohres. Nach Zytowitsch ist der wechselnde Zustand der Durchgängigkeit der Tuba Eustachii für die Luft die Ursache, daß das Fistelsymptom manchmal vorhanden sein und manchmal fehlen kann und bildet das Vorhandensein von Polypen im Mittelohr ein günstiges Moment für die Auslösbarkeit des Fistelsymptoms, da solche Polypen wie eine Klappe gegen das Ostium tympanicum tubae gedrückt werden können; auch sei es Erfahrungstatsache, daß nach Entfernung von Polypen aus dem Mittelohr häufig das Fistelsymptom verschwindet.

Zu erwähnen wäre, daß auch wir beobachtet haben, daß sich der Effekt der Kompression immer stärker sichtbar macht als der der Aspiration; es kann daher z. B. bei Kompression Nystagmus zur kranken Seite, bei Aspiration nur langsame Bewegung zur kranken Seite auftreten; seltener ist das Umgekehrte der Fall: Bei Kompression langsame Bewegung nach der gesunden, bei Aspiration hingegen Nystagmus zur gesunden Seite (Ruttin).

Digitized by Google
Original from UNIVERSITY OF CALIFORNIA
Generated on 2019-10-24 14:52 GMT / http://hdl.handle.net/2027/uc1.b3252762
Public Domain in the United States, Google-digitized / http://www.hathitrust.org/access_use#pd-us-google

Der Grund, warum es in dem einen Falle zum Nystagmus, im anderen nur zu Augenbewegung kommt, liegt nach Ruttin im folgenden: „Wenn der Reiz infolge der günstigen pathologisch-anatomischen Verhältnisse (Größe der Fistel, freie Zugänglichkeit für den komprimierenden Luftstrom) groß ist, dann tritt auf den vestibularen Reiz, dessen Effekt die langsame Augenbewegung nach der entgegengesetzten Seite ist, die zentrale Reaktion in Form der schnellen Rückbewegungen. Dies ergibt einen Nystagmus zur selben Seite. Ist dagegen der durch die Kompression gesetzte Reiz infolge ungünstiger anatomischer Verhältnisse gering, dann tritt auf die vestibulare Reizung keine zentrale Reaktion ein, sondern erst nach Aufhören des Reizes eine langsame Rückbewegung. Tatsächlich bleiben in solchen Fällen die Augen, solange der Reiz, d. h. die Kompression, wirkt, in ihrer deviierten Stellung stehen und kehren erst nach Aufhören der Kompression in ihre gewöhnliche Stellung zuück, dagegen tritt ja in den Fällen mit Nystagmus die schnelle Komponente noch während der Kompression auf."

Entstehungsmechanismus.

Das Grundexperiment war diesbezüglich die von Ewald ausgeführte Anlegung einer künstlichen Fistel am lateralen Bogengang einer Taube mit eingesetztem pneumatischen Hammer; durch letzteren wurde der Luftdruck auf die Peri- und Endolymphe übertragen und eine Strömung derselben hervorgerufen, wodurch eine Verschiebung der Cupula nach der einen oder anderen Seite erfolgte, und zwar erfolgte je nach der Lokalisation der Fistel und je nach der Richtung des Druckes dieser Verschiebung nach der einen oder anderen Richtung; durch diesen Reiz wurde Nystagmus hervorgerufen.

Hierher gehört auch der Versuch Högyes', in das Vestibulum eine Kapillare einzuführen.

Herzog (23) hat sehr interessante physikalische Versuche über die Mechanik des Fistelsymptoms angestellt und sagt folgendes: „Die Einwirkung des Luftdruckes erfolgt in der Regel vom äußeren Gehörgang auf das Mittelohr beziehungsweise auf seine mediale Wand (in seltenen Fällen von einer retroauriculären Öffnung aus); in dieser Wand befindet sich in der weitaus überwiegenden Zahl der Fälle der Labyrinthdefekt, andrerseits aber auch das runde Fenster, also beide Stellen, welche wir zum Zustandekommen der Reizwirkung als integrierend kennen gelernt haben; greift die Kraft an beiden Stellen an, so werden beide nachgiebigen Membranen nach einwärts gebuchtet, es wird von beiden Orten aus der Labyrinthinhalt komprimiert und dadurch die der Intensität der Kompression entsprechende Strömung innerhalb der Labyrinthlymphe erzeugt; eine Verschiebung der Flüssigkeitssäule — und diese allein haben wir als wirksames Moment festgestellt — kann nach physikalischen Grundsätzen nur eintreten, wenn von beiden beweglichen Membranen, zwischen

Digitized by Google
Original from UNIVERSITY OF CALIFORNIA
Generated on 2019-10-24 14:52 GMT / http://hdl.handle.net/2027/uc1.b3252762
Public Domain in the United States, Google-digitized / http://www.hathitrust.org/access_use#pd-us-google

denen die Verschiebung stattfinden soll, nur jeweils eine dem Druck (Saugen) ausgesetzt ist; diese Forderung kann erfüllt werden durch pathologische Produkte in der Umgebung der beiden Ausweichestellen (Granulationen, Cholesteatommassen usw.). Je hermetischer dieser Abschluß gegen die einwirkende Gewalt ist, desto prompter und stärker wird die klinische Reaktion ausfallen und umgekehrt. Ob dies einmal am runden Fenster, das andere Mal am Labyrinthwanddefekt der Fall ist, entzieht sich wohl meistens unserer Beurteilung: Das eine Mal wird eine Flüssigkeitsverschiebung vom Defekt zum runden Fenster, das andere Mal vom runden Fenster zum Defekt resultieren. So läßt es sich begreifen, wenn bei scheinbar gleichen Verhältnissen, beispielsweise Fistel am horizontalen Bogengang, gelegentlich entgegengesetzte Symptome auftreten."

Herzog resümiert daher:

„1. Das Fistelsymptom beweist das Vorhandensein eines Labyrinthwanddefekts;

2. die Auslösung des klinischen Symptomenkomplexes beruht auf einer Flüssigkeitsverschiebung zwischen Defekt und rundem Fenster beziehungsweise einer zweiten Fistel. Aus diesem Grunde scheint

3. die Lokalisation des Defekts aus der Art und Richtung des Nystagmus nicht berechtigt."

Wohl aber ist es nach Ansicht Herzogs unter besonderen Umständen möglich, aus dem gleichzeitigen Befund bei der funktionellen Hörprüfung zu einer genaueren Diagnose zu gelangen; in einem von ihm beobachteten Falle zeigte der Kranke bei Kompression der Luft im linken Ohr Nystagmus nach links, bei Aspiration geringen Nystagmus nach rechts; als auffallend und ungewöhnlich wurde bei der Hörprüfung eine ganz enorme Verlängerung der Knochenleitung gefunden, wie eine solche schon mehrfach bei einer pathologischen Immobilisierung und dadurch bedingten Entspannung des Ringbandes des Steigbügels beobachtet wurde, und es lag daher nahe, eine solche auch bei seinem Kranken und demzufolge den Sitz der Erkrankung am Rande des Steigbügels anzunehmen; dazu kam noch, daß die Ohreiterung tuberkulöser Natur war und daß der Pat. jahrelang ein künstliches Trommelfell trug, zwei Umstände, die ebenfalls gerade zu Knochenerkrankungen am Promontorium Veranlassung geben konnten.

Gunnar Holmgreen machte genaue Angaben über Art und Richtung des Nystagmus bei verschiedenem Sitz der Fistel; nach ihm soll eine Fistel

1. am vorderen vertikalen Bogengang bei Kompression rotatorischen Nystagmus zur anderen Seite,

2. hinter der Ampulle des horizontalen Bogenganges horizontalen Nystagmus zur selben Seite,

Digitized by Google
Original from UNIVERSITY OF CALIFORNIA
Generated on 2019-10-24 14:52 GMT / http://hdl.handle.net/2027/uc1.b3252762
Public Domain in the United States, Google-digitized / http://www.hathitrust.org/access_use#pd-us-google

3. vor der Ampulle des horizontalen Bogenganges Nystagmus zur anderen Seite hervorrufen.

Das typische Fistelsymptom, welches die am horizontalen Bogengang gelegenen Fisteln in der großen Mehrzahl bieten, erklärt man sich dadurch, daß durch den in den Mittelohrräumen erzeugten, vermehrten Luftdruck auf die Fistelpartie, welche nur mehr von Endost bedeckt oder selbst ganz perforierend ist, eine Endolymphbewegung über der Ampulle des horizontalen Bogenganges erzeugt wird, und zwar in der Richtung zum Utriculus, also ampullopetal, welche Bewegung einen horizontalen Nystagmus zur selben Seite hervorruft; die rotatorische Komponente des Nystagmus entsteht durch Fortsetzung dieser Endolymphbewegung auf die Cupula des vorderen vertikalen Bogenganges in ampullofugaler Richtung, was wiederum das Auftreten eines rotatorischen Nystagmus zur selben Seite zur Folge hat (Bárány); das atypische Fistelsymptom, welches zuerst von Neumann (36), später von Bárány (3), Ruttin (42), Alexander (1), Bondy (8), E. Urbantschitsch (52), Hofer (26) u. a. beobachtet wurde und welches hauptsächlich bei Fisteln am Promontorium oder in der Stapesplatte vorkommt, wurde in analoger Weise durch entgegengesetzte, vom Utriculus zur Ampulle gerichtete, also ampullofugale Endolymphbewegung erklärt.

Neumann (36) beschrieb 1907 2 Fälle von circumscripter Labyrinthitis mit Fistelsymptom, und zwar traten in dem einen Falle bei Luftverdichtung Nystagmus nach der gesunden Seite auf („umgekehrtes Fistelsymptom"); Neumann erklärte diese Erscheinung schematisch damit, daß er annahm, es werde bei Sitz des Defekts an der inneren Trommelhöhlenwand im Bereiche des Stapes oder des Stapediovestibulargelenkes durch Luftverdichtung im äußeren Gehörgang eine Endolymphbewegung vom Utriculus zur Ampulle erzeugt, welche eine Augenbewegung zur anderen (also gesunden) Seite zur Folge habe, also Nystagmus zur gesunden Seite; bei Sitz der Fistel am horizontalen Bogengang ist das Gegenteil der Fall (der Endolymphstrom geht von der Ampulle zum Utriculus, also Nystagmus zur selben [kranken] Seite.

Ruttin (42) hat aber zuerst einen Fall beobachtet, bei dem die Fistel am Promontorium saß und das Fistelsymptom ein typisches war, so daß also die von Neumann angeführte Erklärung für die Umkehr des Fistelsymptoms nicht die richtige sein kann. Auch von anderen Beobachtern wurden Ausnahmen von der aufgestellten Regel beobachtet, so von Bárány, Scheibe, Uffenorde, Zytowitsch, E. Urbantschitsch, Bondy, Hofer; es wurde z. B. bei durch die Operation nachgewiesenem Sitz der Fistel am horizontalen Bogengang, doch ein umgekehrtes oder bei Sitz einer Fistel am Promontorium doch ein typisches Fistelsymptom beobachtet oder es wurden bei Sitz der Fistel am ovalen Fenster bei Kompression große, rollende Bulbusbewegungen nach der kranken, bei Aspiration große, rollende Bulbusbewegungen nach der ge-

Digitized by Google
Original from UNIVERSITY OF CALIFORNIA
Generated on 2019-10-24 14:52 GMT / http://hdl.handle.net/2027/uc1.b3252762
Public Domain in the United States, Google-digitized / http://www.hathitrust.org/access_use#pd-us-google

sunden Seite ausgelöst; in jüngster Zeit (Sitzung der Österr. Otol. Gesellsch. vom 23. II. 1914) hat Bondy einen Fistelfall vorgestellt, wo bei Aspiration und Kompression der Nystagmus immer nach derselben (kranken) Seite gerichtet war; der aspiratorische Nystagmus war dabei stärker.

Ich glaube, daß alle diese Ausnahmen von der Regel durch den Mangel an freier Beweglichkeit der Endolymphe (Gerinnung derselben, bindegewebige Adhäsionen in und um die häutigen Bogengänge etc.), kurz gesagt, durch lymphokinetische Störungen am ehesten zu erklären sein werden; solche Strömungshindernisse können auch nach der Ansicht Brünings sowohl in Veränderungen des Aggregatzustandes der Endolymphe als auch in stenosierenden Veränderungen der Wandungen und endlich auch in Abweichungen ganzer Bogengänge aus ihren normalen Winkelverhältnissen begründet sein.

* * *

Zur Erklärung des „kompletten Fistelsymptoms", welches darin besteht, wie schon oben erläutert, daß bei Festhalten des Druckes zuerst Nystagmus zur kranken und nach einer Pause wieder Nystagmus zur gesunden Seite auftritt, glaubt Zytowitsch (57), zuerst die Tuba Eustachii verantwortlich machen zu können, indem durch diese allmählich wiederum der normale Druck hergestellt und der Endolymphstrom wieder rückgängig wird; Zytowitsch hat aber durch ein Experiment mittelst eines Manometers die Unrichtigkeit dieser Ansicht nachgewiesen; da das Experiment zeigte, daß durch die Tuba Eustachii eine Druckausgleichung nicht erfolgt und daher auch kein Rückströmen von Endolymphe erfolgt. Zytowitsch erklärt sich daher das Auftreten des Nystagmus nach der entgegengesetzten (gesunden) Seite auf folgende Weise: Die Cupula wird durch den Endolymphstrom so lange abgelenkt, als dieser Strom besteht, und bis zur Grenze der Elastizität der Cupula; sobald diese Grenze erreicht ist, hört der Nystagmus auf; zu dieser Zeit beginnt die Cupula vermöge ihrer Elastizität wiederum in ihre ursprüngliche Lage zurückzukehren, und diese Rückkehr (Bewegung nach der gegenüberliegenden Seite) ruft den Nystagmus nach der der ersten Richtung entgegengesetzten Richtung hervor.

Daß beim Zustandekommen des Fistelsymptoms (Pressionsnystagmus) die Endolymphbewegung eine große Rolle spielt, habe ich seinerzeit in meiner Arbeit über das Verhalten des kalorischen Nystagmus bei Fistelfällen betont und auch hervorgehoben, daß wir noch Pressionsnystagmus werden auslösen können in Fällen, wo die Endolymphe schon geronnen ist, vorausgesetzt, daß die Nervenendstellen des Nervus vestibularis noch nicht gelähmt, also noch reizempfänglich sind; wir können daher die Ansicht Uffenordes (Versamml. d. Deutschen Otolog. Gesellsch. in Stuttgart 1913) nicht beipflichten, die dahin geht, daß ein mechanisches Fistelsymptom auch bei verödetem Labyrinth möglich sei, da wir dies niemals beobachten konnten, obwohl wir viele Labyrinth-

Digitized by Google
Original from UNIVERSITY OF CALIFORNIA
Generated on 2019-10-24 14:52 GMT / http://hdl.handle.net/2027/uc1.b3252762
Public Domain in the United States, Google-digitized / http://www.hathitrust.org/access_use#pd-us-google

operierte und Pat. mit Labyrinthausschaltung auf Fistelsymptom (Pressionsnystagmus) untersucht haben.

Fistelsymptom ohne Fistel.

Hennebert (22) hat konstatiert, daß die pneumatische Probe selbst in Fällen, wo die Existenz einer Fistel fraglich sein kann (bei normalem Trommelfell), Veranlassung geben kann zu objektiven und subjektiven oculomotorischen Reaktionen; solche objektive oculomotorische Reaktionen sah er bei einer Reihe von heredosyphilitischen Labyrinthitisfällen; sie bestehen in Bewegungen analog denen, welche bei Vorhandensein einer Fistel auftreten, aber mit der Eigentümlichkeit, daß die Aspiration immer eine Bewegung der Augen nach der entgegengesetzten Seite veranlaßt; die Kompression hingegen eine Bewegung der Augen nach der experimentellen Seite; in einem Falle von heredosyphilitischer Labyrinthitis konnte er nach Belieben durch einfaches Abwechseln der Intensität der pneumatischen Probe sei es Nystagmus, sei es die einfache Bewegung einer langsamen Reaktion (in dem der Nystagmusrichtung entgegengesetzten Sinne) hervorrufen.

Buys (12) berichtete über ähnliche Fälle.

Alexander und Lasalle (1) beobachteten Fälle, bei denen sie ohne Vorhandensein einer Labyrinthfistel einen Kompressionsnystagmus auslösen konnten; es handelte sich in diesen Fällen auch um hereditäre Lues; diese beiden Autoren wiesen darauf hin, daß das Fistelsymptom vom einfachen Nystagmus dadurch zu differenzieren sei, daß in jedem Falle von Labyrinthfistel sich anamnestisch, zeitlich dem Beginn der Fistelbildung entsprechend, ein charakteristischer Schwindel feststellen läßt; die Leute mit positivem Kompressionsnystagmus oder mit Nystagmus bei Herabsetzung des Druckes (Aspiration) haben dagegen seit längerer Zeit Schwindel; man kann in diesen letzteren Fällen zu jeder beliebigen Zeit den Kompressions- und Entlastungsnystagmus auslösen, ohne daß jemals ein schwerer Schwindel vorausgegangen ist; gesteigerte Beweglichkeit der Gehörknöchelchen kann unter Umständen einen Kompressionsnystagmus auslösen (Lösung des Amboßsteigbügelgelenkes). Alexander beschrieb ferner einen Fall mit hereditärer Lues mit beiderseits normalem Trommelfell, Hörschärfe bedeutend herabgesetzt, Spontannystagmus nach beiden Seiten mit zeitweise auftretenden, oft aussetzenden Gleichgewichtsstörungen; kalorisch erregbar, galvanisch beiderseits bei 9 MA. für Kathode, kein Drehungsnystagmus auslösbar, Fistelsymptom beiderseits positiv, und zwar zeigte sich bei Druckerhöhung vom äußeren Gehörgang aus grobschlägiger, intensiver Nystagmus mit großen, langsamen Oscillationen nach beiden Seiten, der beim Aufhören des Druckes in einen gleichstarken, entgegengesetzt gerichteten Nystagmus umschlägt.

Digitized by Google
Original from UNIVERSITY OF CALIFORNIA
Generated on 2019-10-24 14:52 GMT / http://hdl.handle.net/2027/uc1.b3252762
Public Domain in the United States, Google-digitized / http://www.hathitrust.org/access_use#pd-us-google

Alexander hat noch zwei ähnliche Fälle mit hereditärer Lues und Fistelsymptom ohne Labyrinthfistel beobachtet.

Bárány (3) stellte in der Österr. Otolog. Gesellsch. einen Pat. vor mit positivem Wassermann, der vor 22 Jahren Lues akquiriert hatte, mit geringem, wechselndem Spontannystagmus, in welchem Falle er durch Kompression und Aspiration minimale, aber deutliche Augenbewegungen mit gleichzeitigen Schwindelerscheinungen hervorrufen konnte; er nimmt für diesen Fall als Erklärung eine abnorme Beweglichkeit des Steigbügels infolge luetischer Periostitis an; Bárány meint, daß in Fällen ohne Fistel, bei welchen es sich entweder um abnorme Erregbarkeit des Labyrinths oder um Beweglichkeit des Stapes oder der Membran des runden Fensters handelt, Luftverdichtung und Luftverdünnung immer nur geringfügige Augenbewegungen hervorrufen werden bei erhaltener kalorischer Erregbarkeit.

Bárány hat schon öfters Fälle mit Lues beobachtet, wo er durch Kompression mit dem Finger in der Gegend zwischen Spitze des Processus mastoideus und dem knöchernen Gehörgang ein deutliches Fistelsymptom hervorrufen konnte, ohne daß eine Fistel vorhanden war; es gelang ihm auch bei einem in der Sitzung der Österr. Otolog. Gesellsch. vom 30. III. 1914 von E. Urbantschitsch vorgestellten Fall mit verkehrtem Fistelsymptom auf beiden Seiten durch Druck mit dem Finger in dieser Gegend und auch bei Druck auf die Carotis und Vena jugularis einen rotatorischen Nystagmus beider Augen nach einer Seite hervorzurufen.

V. Urbantschitsch (53) sah in einer Reihe von Fällen bei Kompression der Carotis Nystagmusbewegungen der Augen auftreten; Beck (4) sah Nystagmus bei Vibrationsmassage der Halsgegend, Ruttin bei Druck auf ein großes Emissar im Warzenfortsatz.

Uffenorde (51) und Goecker (16) konnten in 6 Fällen mit Trommelfelldefekt durch Kompression vom Gehörgang aus, und zwar durch Druck auf den intakten Stapes und auf das Ringband Nystagmus auslösen, ohne daß ein Defekt an der Labyrinthkapsel oder eine Lösung des Ringbandes vorlag.

Bjelinow berichtet über einen Pat. mit Fistelsymptom ohne eitrige Ohraffektion und erklärt sich diesen Fall durch eine Dehiszenz des Canalis semicircularis; bei diesem Pat. bestand das Fistelsymptom durch 3 Jahre mit unveränderter Stärke und mit unverändertem Charakter.

Alexander und Lasalle (1) sowie Politzer (40) berichten über Fälle, bei welchen beim Gelleschen Versuch Schwindel und Nystagmus, also ein charakteristisches Fistelsymptom, auftrat. Bárány erklärt sich diese Fälle einfach als kalorische Reaktion des Labyrinths auf die Abkühlung durch das Einblasen der Luft in den Gehörgang, wie dies beim Gelleschen Versuch geschieht, speziell wenn die Olive nicht luftdicht den Gehörgang abschließt; er betont deshalb als sehr wichtig, daß man, um ein Fistelsymptom sicher an-

Digitized by Google
Original from UNIVERSITY OF CALIFORNIA
Generated on 2019-10-24 14:52 GMT / http://hdl.handle.net/2027/uc1.b3252762
Public Domain in the United States, Google-digitized / http://www.hathitrust.org/access_use#pd-us-google

nehmen zu können, auf die Kompression immer die Aspiration folgen läßt und dabei einen umgekehrten Nystagmus bekommen muß als bei der Kompression, und nur diese Fälle seien als Fistelsymptom zu bezeichnen.

E. Urbantschitsch (52) beschrieb einen Fall von beiderseitigem typischen Fistelsymptom ohne Fistel, wo bei der beiderseits vorgenommenen Radikaloperation keine Fistel vorgefunden wurde; es bestand in diesem Falle weder spontaner Schwindel, noch Schwindel bei Auslösung des Fistelsymptoms, woraus Urbantschitsch auf Nichtvorhandensein einer Labyrinthfistel auf beiden Seiten schloß.

Scheibe (43) glaubt, daß es sich in Fällen von Fistelsymptom ohne Fistel um einen Defekt in der Fußplatte des Steigbügels handeln dürfte.

O. Beck (4) berichtete in der Versamml. d. Deutschen Otol. Gesellsch. in Stuttgart 1913 über zwei und in der Österr. Otol. Gesellsch. im April 1913 über einen Fall von hereditärer und kongenitaler Syphilis, bei denen der Ausfall der Fistelprobe positiv war; in einem der beiden ersten Fälle bestand normale kalorische Erregbarkeit, in dem zweiten Falle erhöhte thermische Erregbarkeit, im dritten Falle war das Labyrinth thermisch unerregbar; in den zwei ersten Fällen war hingegen die Drehreaktion erhalten, ja sogar erhöht, im dritten Falle hingegen fehlte sie, jedoch war deutliche Drehempfindung und Drehnachempfindung vorhanden. Beck meint, daß die Fistelprobe nicht nur rein mechanisch wirke, sondern daß sie auch der stärkste Reiz sei, den man auf ein Labyrinth einwirken lassen könne, und daß dieser Umstand im Vereine mit der in diesen Fällen auch meistens beobachteten, erhöhten Erregbarkeit für Drehreize zur Erklärung des Pressionsnystagmus in Fällen ohne Fistel herangezogen werden könne.

Ferner demonstrierte Beck in der Sitzung der Österr. Otolog. Gesellsch. vom 25. I. 1914 eine Pat. mit beiderseitiger Taubheit, negativem Wassermann, beiderseits normalen Trommelfellen und sehr bedeutender Herabsetzung der Erregbarkeit beider Vestibularapparate; bei der Fistelprobe auf der rechten Seite trat ein deutlicher vertikaler, nach abwärts gerichteter Nystagmus auf, bei Aspiration ein bedeutend stärkerer, nach aufwärts gerichteter vertikaler; jedesmal Schwindel; es bestand Verdacht auf kongenitale Lues, ohne daß man aber die Diagnose mit Sicherheit stellen konnte.

Desgleichen stellte E. Urbantschitsch in der Sitzung der Österr. Otol. Gesellsch. vom 22. II. 1914 einen 13jährigen Knaben vor, mit rechtseitiger Taubheit und linkseitiger hochgradiger Schwerhörigkeit nach Meningitis cerebrospinalis epidemica, ohne kalorische Reaktion und ohne Drehreaktion beiderseits; der Knabe zeigte rechts bei Aspiration sehr deutliches Fistelsymptom ohne Schwindel (Nystagmus nach rechts); bei der Operation war keine Fistel auffindbar; E. Urbantschitsch findet für diesen Fall keine Erklärung, da ja die Zerstörung der beiden Hörnerven vor Jahren infolge eines meningiti-

Generated on 2019-10-24 14:52 GMT / http://hdl.handle.net/2027/uc1.b3252762
Public Domain in the United States, Google-digitized / http://www.hathitrust.org/access_use#pd-us-google
Digitized by Google
Original from UNIVERSITY OF CALIFORNIA

schen Prozesses erfolgte und beide Vestibularapparate gleich unerregbar sind, die Zerstörung also zentraler Natur ist und schon vor Jahren erfolgte, so daß man auch nicht mehr an ein mechanisches Verschieben der geronnenen Endolymphe und dadurch erfolgte Reizung denken kann. Alexander meinte in der darauffolgenden Diskussion, daß es sich um eine direkte Nervenreizung handeln müsse, falls Lues auszuschließen sei.

Ferner demonstrierte E. Urbantschitsch einen ähnlichen Fall mit bilateralem atypischen Fistelsymptom bei Unerregbarkeit des Labyrinths für kalorische und Drehreize bei kompletter, einseitiger Taubheit, hochgradiger Schwerhörigkeit der anderen Seite und erhaltener galvanischer Reaktion; in diesem Falle handelte es sich höchstwahrscheinlich um Lues, obwohl zur Zeit der Untersuchung der Wassermann negativ war.

T. Szász (50) konnte bei einer 42jährigen Pat. mit hereditärer Lues bei Aspiration am linken Ohr nach links gerichtete Augenbewegungen hervorrufen, während Kompression wirkungslos war; von der rechten Seite aus waren keine Augenbewegungen auslösbar.

Lokalisation der Fistel.

Die Labyrinthfistel ist, darüber sind alle Autoren einig, in der überwiegenden Mehrzahl der Fälle am horizontalen Bogengange gelegen, abgesehen davon, daß man Fisteln, welche an anderen Punkten der knöchernen Labyrinthkapsel gelegen sind, z. B. am Promontorium oder am vorderen oder hinteren vertikalen Bogengang, häufig nicht auffinden kann, wodurch natürlich die Zahl der Fälle mit nicht am horizontalen Bogengang angegebener Lokalisation verringert wird; die schon vorhandene größere Anzahl histologisch untersuchter Fälle, sowie die Resultate der operierten Labyrinthfisteln mit letalem Ausgang erweisen, daß die Fisteln, welche am horizontalen Bogengang gelegen sind, prognostisch günstiger sind als die an anderen Punkten der knöchernen Labyrinthkapsel gelegenen, eine Ansicht, die seinerzeit Ruttin bereits ausgesprochen hat, da sich speziell bei Lage der Fistel am ovalen Fenster sehr häufig eine diffuse, eitrige Labyrinthitis anschließt.

Es gibt Fälle, wo erst bei der Operation eine Labyrinthfistel gefunden wird, ohne daß vorher bei der klinischen Untersuchung, also bei der Fistelprobe, eine solche konstatiert werden konnte, und umgekehrt gibt es auch Fälle mit deutlich nachgewiesenem Fistelsymptom bei chronischen Eiterungen, wo aber die Fistel so versteckt gelegen ist, daß sie zwar bei der Operation nicht gefunden werden kann, ihre Existenz aber doch außer Zweifel steht; so wurde nach Ruttin (42) in 33 Fällen von Labyrintheiterung in 23 Fällen die Fistel vorgefunden, in 10 Fällen konnte sie nicht aufgefunden werden; unter 96 von Ruttin zusammengestellten Fällen war die Fistel gelegen:

Digitized by Google
Original from UNIVERSITY OF CALIFORNIA
Generated on 2019-10-24 14:52 GMT / http://hdl.handle.net/2027/uc1.b3252762
Public Domain in the United States, Google-digitized / http://www.hathitrust.org/access_use#pd-us-google

44mal am horizontalen Bogengang,
11 „ „ ovalen Fenster,
1 „ „ frontalen Bogengang,
1 „ „ Promontorium,
5 „ bestand eine Doppelfistel
(3mal je am horizontalen Bogengang und am ovalen Fenster,
1 „ „ „ „ und sagittalen,
1 „ „ „ „ „ frontalen Bogengang),
12 „ wurde die Fistel nicht gefunden,
8 „ war über den Ort der Fistel nichts notiert,
5 „ wurde nicht operiert,
3 „ entwickelte die Fistel sich erst nach der Operation,
1 „ war eine Schußverletzung vorhanden.

Wir sehen also nach dieser Tabelle die überwiegende Lokalisation der Fistel am lateralen Bogengang und macht Ruttin darauf aufmerksam, daß diese Lokalisation relativ am häufigsten ist für die circumscripte Labyrintheiterung (31mal unter 50 Fällen), geringer aber für die diffuse, eitrige Labyrinthentzündung (13mal von 46 Fällen); ferner erwähnt Ruttin die relative Häufigkeit der Fisteln im ovalen Fenster bei der diffusen, eitrigen (8 von 46 Fällen) gegenüber der circumscripten Labyrinthitis (3 von 50 Fällen) sowie die Häufigkeit von Doppelfisteln bei der diffusen, eitrigen Labyrinthitis (4 von 46 Fällen) gegenüber der circumscripten Labyrinthitis (1 von 50 Fällen).

Nach Uffenorde (51) war die Labyrintfistel in 86 Fällen
64mal am lateralen Bogengang,
6 „ „ ovalen Fenster,
1 „ „ oberen Bogengang,
7 „ waren mehrere Fisteln nachweisbar, und zwar:
4mal am lateralen Bogengang und im ovalen Fenster,
1 „ „ oberen Bogengang und im ovalen Fenster,
1 „ „ lateralen und oberen Bogengang.

Unter 45 von mir beobachteten Fälten war die Fistel gelegen:
23mal am horizontalen Bogengang,
6 „ wurde die Fistel nicht gefunden,
4 „ „ nicht operiert,
3 „ bildete sich die Fistel erst im Laufe der Nachbehandlung aus und in
9 Fällen, die erst längere Zeit nach der Radikaloperation untersucht wurden, war die Lage der vorgefundenen Fistel nicht vorgemerkt.

Unter den von mir diagnostizierten Fällen von Labyrinthfisteln war die Lage derselben folgende:

Digitized by Google
Original from UNIVERSITY OF CALIFORNIA
Generated on 2019-10-24 14:52 GMT / http://hdl.handle.net/2027/uc1.b3252762
Public Domain in the United States, Google-digitized / http://www.hathitrust.org/access_use#pd-us-google

unter 3 Fällen akuter Otitis und Mastoiditis:
3mal am äußeren Bogengang (2mal an der Konvexität desselben, 1mal am hinteren Ende);
unter 33 Fällen chronischer Otitis:
29mal am äußeren Bogengang
(25mal an der Konvexität,
4 „ in der Ampullengegend),
1 „ „ ovalen Fenster,
1 „ „ Promontorium,
1 „ „ vertikalen vorderen Bogengang (Ampulle),
1 „ „ hinteren vertikalen Bogengang (kompliziert mit Meningitis der hinteren Schädelgrube).

Jansen (27) wies schon im Jahre 1898 an der Hand von 197 Fällen auf die Häufigkeit der Labyrinthdefekte an den Bogengängen hin, besonders bei Cholesteatom; unter 137 Fällen war der Defekt
124mal am äußeren Bogengang,
6 „ „ vorderen Schenkel des oberen Bogenganges,
4 „ an dessen hinterem Schenkel,
3 „ am unteren Bogengang.

Ein sehr interessantes und sehr wichtiges Verhalten zeigt die Labyrinthfistel bezüglich des bei ihr vorhandenen und auslösbaren Nystagmus.

Spontannystagmus.

Den Spontannystagmus bei Labyrinthfistel müssen wir, wenn er vorhanden ist, als Reizerscheinung auffassen (Bárány, Ruttin); er kann horizontal oder rotatorisch oder beides zugleich sein; seine Intensität sowie seine Richtung kann wechseln und durch Kopfbewegungen, z. B. nach rückwärts oder zur kranken Seite, geändert werden; er kann entweder nach der gesunden Seite gerichtet sein oder auch nach der kranken oder er tritt sowohl bei Blick nach der gesunden als auch nach der kranken Seite auf, ist also nach beiden Seiten gerichtet; er kann aber auch gänzlich fehlen.

Jansen (27) hat unter 197 pathologischen Bogengangsdefekten 24mal Nystagmus nach der gesunden, 1mal nach der kranken Seite beobachtet; Stenger (49) konstatierte fast in allen seinen Fistelfällen horizontalen Spontannystagmus nach der gesunden Seite. Nach Scheibe ist der Spontannystagmus in 50% der Fistelfälle vorhanden, und zwar tritt derselbe in geringerem Grade meist bei Blick nach beiden Seiten auf, seltener beim Blick nach der kranken Seite. Wir haben auch Spontannystagmus in zirka 50% der Fälle beobachtet, Ruttin fand unter 34 Fistelfällen 19mal keinen, 15mal war er vorhanden (darunter 14mal nach beiden Seiten, 1mal nach der gesunden Seite); in 22 von mir beobachteten Fällen war er 11mal vorhanden, 11mal fehlte er.

Digitized by Google
Original from UNIVERSITY OF CALIFORNIA
Generated on 2019-10-24 14:52 GMT / http://hdl.handle.net/2027/uc1.b3252762
Public Domain in the United States, Google-digitized / http://www.hathitrust.org/access_use#pd-us-google

Dieser Spontannystagmus kann durch den operativen Eingriff (Antrotomie oder Radikaloperation) beeinflußt werden, so z. B. in der Weise, daß er nach der Operation nach der entgegengesetzten Richtung schlägt wie vor der Operation (Alexander) oder er tritt erst nach der Operation auf, z. B. zur operierten Seite gerichtet, und hört dann wieder allmählich auf; in manchen Fällen wird die Art und Richtung des Spontannystagmus durch die Operation nicht beeinflußt und behält dieser seine Richtung, Art und Intensität auch nach der Operation bei.

Bárány (3) hat einen Fall von Fistelsymptom labyrinthoperiert, und zwar wurde wegen eines schweren Herzfehlers die Operation in Lokalanästhesie vorgenommen; Bárány konnte beim Sondieren der Fistel, welche in der Ampulle des horizontalen Bogenganges gelegen war, einen stürmischen Nystagmus mit Schwindel hervorrufen, und zwar war dieser Nystagmus nach Eröffnung der Ampulle zur gesunden Seite gerichtet; beim Eingehen mit einem kleinen, scharfen Löffel in das Innere des Vestibulums trat neben einem stürmischen Nystagmus zur gesunden Seite auch eine langsame Bewegung zur gesunden Seite auf, und zwar mitten in dem stürmischen Nystagmus; ähnliches beobachtete Bárány auch in einem anderen Fistelfalle mit andauerndem Spontannystagmus zur gesunden Seite und mit Auftreten einer langsamen Bulbusbewegung auch zur gesunden Seite; diese langsame Komponente entspricht aber einem langsamen Nystagmus zur kranken Seite.

Auf eine sehr wichtige, allerdings aber ziemlich seltene Art von Spontannystagmus habe ich auf der Versammlung der Deutschen Otol. Gesellsch. in Stuttgart 1913 aufmerksam gemacht; diese Art von Spontannystagmus besteht in folgendem: Beide Bulbi machen spontan und synchron vollkommen gleichmäßige, rotierende, langsame Bewegungen um eine sagittale Achse, so daß wir einen Nystagmus mit zwei ganz gleichen Komponenten vor uns haben: die beiden Bulbi scheinen sich um ihre sagittale Achse zu wiegen; wichtig wäre, zu betonen, daß diese Art von Spontannystagmus nur beobachtet werden kann, wenn man bei Blick geradeaus prüft; denn läßt man seitlich blicken, so hören diese eigenartigen Bulbusbewegungen gänzlich auf oder wandeln sich sofort in einen rotatorischen Nystagmus nach rechts oder links um. Bárány (3) hat zuerst einen solchen Fall beobachtet, später habe ich gemeinsam mit Ruttin einen solchen Fall gesehen, seither habe ich noch 5 Fälle von derartigem Spontannystagmus beobachtet. Diese Art von Spontannystagmus ist pathognomonisch für Labyrinthfistel und wird, wie ich glaube, deshalb so selten beobachtet, weil die meisten Untersucher bei der Untersuchung auf Spontannystagmus sofort nach rechts oder links blicken lassen und es verabsäumen, auch bei Blick geradeaus auf Spontannystagmus zu prüfen. Eine Erklärung für dieses Phänomen kann ich nicht geben; Ruttin (42) meint, daß diese langsamen Bulbusbewegungen nach beiden Seiten vielleicht die langsamen Kom-

Generated on 2019-10-24 14:52 GMT / http://hdl.handle.net/2027/uc1.b3252762
Public Domain in the United States, Google-digitized / http://www.hathitrust.org/access_use#pd-us-google
Digitized by Google
Original from UNIVERSITY OF CALIFORNIA

ponenten eines spontanen, nach beiden Seiten gerichteten Nystagmus sein könnten, wie er ja bei Labyrinthfisteln ziemlich häufig vorkommt; es werden in diesen Fällen die zentralen, also schnellen Komponenten des Nystagmus nicht ausgelöst, vielleicht wegen zu geringer Reizstärke, und es bleiben daher nur die vestibulären, also langsamen Komponenten übrig. Daß diese Art von Spontannystagmus in einem Falle nach der Operation schwand und sich in einen gewöhnlichen Spontannystagmus nach der gesunden Seite umwandelte, glaubt Ruttin damit erklären zu können, daß durch die Radikaloperation der in der Trommelhöhle befindliche Herd beseitigt wurde und eine gute Drainage an seine Stelle trat. Auf diesen eben beschriebenen, seltenen, aber für Labyrinthfistel pathognomonischen Spontannystagmus sollte in jedem Fall von Fistel geachtet werden und sollte in allen Fistelfällen der Spontannystagmus zuerst bei Blick geradeaus und nicht, wie dies zumeist zu geschehen pflegt, nur bei Blick nach rechts oder links geprüft werden; ich bin überzeugt, daß dann öfters Fälle mit diesem hochinteressanten, aber seltenen Spontannystagmus beobachtet und beschrieben werden würden.

Resümierend möchte ich nochmals sagen: Der Spontannystagmus bei Labyrinthfistel ist in rund 50% der Fälle nachweisbar; er kann zur gesunden oder kranken Seite oder nach beiden Seiten gerichtet sein, d. h. sowohl bei Blick nach rechts als auch nach links auftreten; er kann aber auch wechseln und bald nach rechts, bald nach links gerichtet sein; in ganz seltenen Fällen treten an Stelle des Spontannystagmus eigentümliche, rollende Bewegungen beider Bulbi nach beiden Seiten auf, wie dies oben geschildert wurde.

Zur Untersuchung des Vestibularapparates wenden wir viererlei Reize an, und zwar kalorische (thermische) Reize (Ausspritzen mit Wasser unter und über Körpertemperatur), dann den Drehreiz (Drehung des Pat. auf einem Drehstuhl), dann galvanische Reize (Applikation des galvanischen Stromes in der Stärke von 2—14 MA.) und schließlich mechanische Reize durch Luftverdichtung (Kompression) und Verdünnung (Aspiration); von diesem letztgenannten Reiz war schon früher beim „Nachweis des Fistelsymptoms" die Rede: der kalorische Reiz ist wohl als der schwächste anzusehen: stärker ist schon der Drehreiz, noch stärker der mechanische, am stärksten der galvanische Reiz. Interessant ist nun die Beobachtung, daß bei einer allmählich auftretenden Labyrinthausschaltung, welche in Fällen chronischer Mittelohreiterung mit Labyrinthfistel nicht selten ist, zuerst die Funktion des Cochlearapparates erlischt und sich der Vestibularapparat daran anschließt, und zwar in der Weise, daß zuerst die Reaktion auf die adäquaten Reize, d. h. die durch den Endapparat des Sinnesorganes perzipierten Reize, also die Reaktion auf den kalorischen und Drehreiz erlischt und nachher erst die Reaktion auf inadäquate Reize, d. h. auf Reize, die direkt vom Nervus vestibularis ausgelöst werden,

Digitized by Google
Original from UNIVERSITY OF CALIFORNIA
Generated on 2019-10-24 14:52 GMT / http://hdl.handle.net/2027/uc1.b3252762
Public Domain in the United States, Google-digitized / http://www.hathitrust.org/access_use#pd-us-google

also die Reaktion auf galvanische Reize aufhört. In Fällen, wo nun eine Labyrinthfistel vorhanden ist, erlischt meistenteils als letztes erst der galvanische Reiz; es schwindet also bei einer allmählichen Labyrinthausschaltung zuerst die Reaktion auf kalorische, dann auf Drehreize, nachher erst die Reaktion auf mechanische Reize (Fistelprobe) und meist zuletzt erst die Reaktion auf galvanische Reize (Brünings, Bárány, Ruttin, Hofer u. a.).

(Fortsetzung folgt.)

„Die Sektion für Ohrenheilkunde auf den internationalen Kongressen und Naturforscherversammlungen."

Die Österreichische otologische Gesellschaft erhob in ihrer Sitzung am 22. Juni 1914 gegen die Fusionierung der otologischen und laryngologischen Sektion auf den internationalen Kongressen und Naturforscherversammlungen einstimmig den folgenden Protest, der auch den ausländischen otologischen Gesellschaften gleichlautend übermittelt wurde:

„Zu Handen des
Sekretärs des ständigen Komitees für internationale medizinische Kongresse,
Herrn Burger,
Amsterdam.

An das Komitee des XVIII. internationalen medizinischen Kongresses
München 1917!

Die Österreichische Otologische Gesellschaft spricht sich mit aller Entschiedenheit gegen den von mehreren Seiten angeregten Versuch aus, die bisher selbständigen Sektionen der Otologie und der Laryngologie an den internationalen medizinischen Kongressen und in den Versammlungen der deutschen Naturforscher und Ärzte zu einer einzigen, gemeinsamen Sektion zu verschmelzen.

Bei der hohen Stufe, die sowohl die Otologie als auch die Laryngologie infolge der reichen wissenschaftlichen und praktischen Ergebnisse beider Spezialfächer einnehmen, erscheint es dringend geboten, daß jedem dieser beiden Fächer eine selbständige Stellung gewahrt bleibt. Was speziell die Otologie betrifft, muß diese als ein einziges, in sich abgeschlossenes Spezialgebiet dokumentiert werden, das unter anderen der Augenheilkunde ebenbürtig zur Seite zu stellen ist und gleich dieser umfassende fachmännische Kenntnisse erfordert, die es notwendig erscheinen lassen, daß der in seiner Wissenschaft weiter strebende Otologe der Ohrenheilkunde seine ganze, uneingeschränkte Tätigkeit widmet.

Die besonders an kleinen Universitäten eingeführte Vereinigung der Otologie mit der Laryngologie ist nur aus Opportunitätsgründen erfolgt, ist aber im Interesse jedes einzelnen dieser beiden Spezialfächer eigentlich zu beklagen, und so ergibt sich auch, daß in den einzelnen Universitäten der diesen beiden Fächern vorstehende Fachmann je nach seiner Eignung und Vorliebe zu einem der beiden bald mehr als Otologe, bald mehr als Laryngologe hervortritt. Es ist auch mit Sicherheit anzunehmen, daß sich in der

Digitized by Google
Original from UNIVERSITY OF CALIFORNIA
Generated on 2019-10-24 14:52 GMT / http://hdl.handle.net/2027/uc1.b3252762
Public Domain in the United States, Google-digitized / http://www.hathitrust.org/access_use#pd-us-google

Folge die Notwendigkeit einer Trennung der Otologie und der Laryngologie immer mehr herausbilden wird, da sich eine gleichmäßige Beherrschung der beiden Fächer immer schwieriger gestalten muß und eigentlich bereits derzeit nicht besteht.

Das Präsidium und der Ausschuß der Österreichischen Otologischen Gesellschaft erlaubt sich, diesen in der Sitzung vom 22. Juni einstimmig gefaßten Beschluß der Gesellschaft mit der Bitte zu unterbreiten, die Sektionen der Otologie und Laryngologie wie bisher getrennt fortbestehen zu lassen.

V. Urbantschitsch m. p. A. Politzer m. p.
G. Alexander m. p."

Vereinsberichte.

Österreichische Otologische Gesellschaft.

Sitzung vom 22. Juni 1914.

Vorsitzender: Politzer.
Schriftführer: E. Urbantschitsch.

Prof. Politzer: Ich erlaube mir Mitteilung zu machen von der mir heute zugekommenen Trauernachricht, daß Dr. Emil Gruening, einer der ältesten und hervorragendsten Vertreter unseres Spezialfaches in New-York, vor kurzem aus dem Leben geschieden ist.

Im Jahre 1842 in Hohensalza geboren, kam er 1862 nach Amerika, wo er in New-York seine medizinischen Studien beendete und als Arzt im Sezessionskriege bei der Armee der Nordstaaten Dienste nahm. Er ging als Spezialist aus der Wiener Schule hervor, wo er die Kurse Mitte der sechziger Jahre besuchte. 1867—1870 bildete er sich auch in der Ophthalmologie bei Gräfe in Paris und London aus.

Er war Augen- und Ohrenarzt am deutschen Hospital und am Mount Sinai-Hospital in New-York.

Gruening hat eine reiche wissenschaftliche Tätigkeit entfaltet. Seine Arbeiten behandeln meist otochirurgische Themata, besonders der otitischen Sinusaffektionen. Seine Publikationen finden sich in der Transact. amer. Otol. Society und im New York med. Journ.

Er hinterläßt in der Wissenschaft ein rühmliches Andenken. —

Der Vorsitzende macht von dem auf dem letzten Otologentag in Kiel gefaßten Beschlusse Mitteilung, dahingehend, daß künftighin auf den internationalen medizinischen Kongressen und deutschen Naturforscherversammlungen die bisher getrennt gewesenen Sektionen für Otologie und Laryngologie in eine einzige Sektion verschmolzen werden sollen. Dagegen hat schon Chiari motivierten Protest erhoben, blieb aber damit in der Minorität und der Antrag auf Fusionierung wurde angenommen. Es handelt sich nun darum, daß wir zu dieser Frage Stellung nehmen.

Nach eingehender Debatte, an der sich V. Urbantschitsch, Alexander und Politzer beteiligen, wird eine Resolution einstimmig beschlossen (s. pag. 948).

Generated on 2019-10-24 14:52 GMT / http://hdl.handle.net/2027/uc1.b3252762
Public Domain in the United States, Google-digitized / http://www.hathitrust.org/access_use#pd-us-google
Digitized by Google
Original from UNIVERSITY OF CALIFORNIA

I. Ernst Urbantschitsch: **Jugularisthrombose.**

Die 6jährige Marie G. war bis zum 17. IV. 1914 angeblich ganz gesund, soll aber in den letzten Monaten etwas schlechter gehört haben. Am genannten Tage erkrankte das Kind plötzlich, als es auf der Gasse spielte, unter heftigem Fieber, wollte nichts mehr essen und klagte über Schmerzen hinter dem rechten Ohr. Die Mutter gab heiße Umschläge. Da das Kind immer mehr verfiel, wurde es auf die Ohrenstation des k. k. Kaiser Franz Josef-Spitales gebracht, auf die ich die Pat. sofort aufnahm (24. IV.).

Status praesens: Rechtes Trommelfell in seinem hinteren Anteil vorgewölbt, kaum gerötet. Gehörgang und Warzenfortsatz äußerlich normal erscheinend; doch ist letzterer bis gegen das Occiput stark druckempfindlich. Am Halse längs des Sternocleidomastoideus entzündlich geschwollene Lymphdrüsen. Kein Kernig, keine Nackensteifigkeit, doch leichte Druckempfindlichkeit der Halswirbel und Trousseau.

Lumbalpunktat klar. Augenspiegelbefund (Prof. Hanke) normal. Röntgenbefund (Dr. Selka): Zarte Verschleierung des rechten Warzenfortsatzes, normale Lufthelligkeit und Zellenstruktur des linken.

25. IV. Aufmeißelung des rechten Warzenfortsatzes. In der Corticalis eine erbsengroße, mit schlaffen Granulationen erfüllte Fistel; die Fistel führt direkt zum Sinus, der mit Eiter und Granulationen bedeckt ist. Die Wand des Sinus, der auf Guldengröße freigelegt wird, erscheint verfärbt und fühlt sich derb an. Die Veränderungen nehmen gegen den Bulbus zu. Das Antrum, das mit der Warzenfortsatzhöhle nicht in freier Kommunikation steht, wird eröffnet; es findet sich darin kein freier Eiter, nur etwas Granulationen. Incision des Sinus, der hauptsächlich in seinem bulbären Anteil mit Thromben erfüllt ist. Starke Blutung vom Sinus transversus her.

Da in den nächsten 2 Tagen noch Schüttelfrost und Fieber bis 40·1 auftritt, nahm ich am 28. IV. die Jugularisoperation vor: Freilegung der ganzen Jugularis bis zur Clavicula; Unterbindung und Durchtrennung der Vena facialis comm. unmittelbar über der Einmündungsstelle in die Jugularis. Letztere erweist sich bis knapp in der Höhe der Clavicula thrombosiert und wird schon im gesunden Gewebe unterbunden. Das obere Ende der Jugularis wird in die Hautwunde eingenäht und fast die ganze Vene exstirpiert. Ausräumung der im Bulbus vorhandenen reichlichen Thromben.

29. IV. bis 3. V.: Zunehmendes Wohlbefinden, Appetit und Schlaf sehr gut, Temperatur seit der Operation stets unter 38·0.

4. V.: Erster Verbandwechsel; Jugularistampon nur minimal durchfeuchtet. Entfernung der Wundklammern, daselbst Heilung per primam. Der thrombosierte Sinus klafft. Weiterer Verlauf vollständig normal, Heilung.

Bakteriologischer Befund: Perisinuöser Eiter kulturell steril. Jugularisthrombus: Mikroskopisch und kulturell Diplococcus lanceolatus (Doktor Löwenfeld). Histologische Untersuchung der Jugularis (Prof. Stoerk): Fibrinöse Exsudation der Intima nebst spärlichen, entzündlichen Veränderungen der Media.

Es handelt sich in dem vorliegenden Falle also um eine Jugularis-Sinusthrombose, ohne daß jemals vorher eine Otorrhöe bestanden hätte. Die Erkrankung trat gleichsam apoplektiform auf. Die auffallend geringe Beteiligung der Paukenhöhle an der Entzündung, die vollständige Thrombose fast der ganzen Jugularis bei wesentlich geringerer Thrombosierung des Sinus, der bakteriologische Nachweis von Diplococcus lanceolatus im Jugularisthrombus,

Generated on 2019-10-24 14:52 GMT / http://hdl.handle.net/2027/uc1.b3252762
Public Domain in the United States, Google-digitized / http://www.hathitrust.org/access_use#pd-us-google
Digitized by Google
Original from UNIVERSITY OF CALIFORNIA

während im perisinuösen Eiter keine Bakterien nachgewiesen werden konnten, schließlich die Lymphdrüsenschwellung am Halse sprechen dafür, daß es sich hier wahrscheinlich um eine primäre Jugularisthrombose handelt, die erst sekundär auf den Sinus übergegriffen hat.

II. Ernst Urbantschitsch: **Traumatische Meningitis.**

Die 7jährige J. L. war bis zum 29. IV. 1914 gesund, klagte in den letzten Tagen nur über zeitweise leichtes Stechen in beiden Ohren. Am genannten Tage erhielt sie, als sie auf der Gasse spielte, von einem Burschen einen heftigen Faustschlag auf die linke Kopfseite. Im unmittelbaren Anschluß daran traten Fieber, Erbrechen und Kopfschmerzen auf. Da sich der Zustand in den nächsten Tagen zusehends verschlechterte, wurde Pat. auf die Ohrenstation des k. k. Kaiser Franz Josef-Spitales gebracht.

Status praesens: Rechtes Trommelfell leicht gerötet und injiziert, nicht vorgewölbt; Warzenfortsatz an der Spitze leicht druckempfindlich. Links Trommelfellinjektion viel intensiver, starke Druckempfindlichkeit des Warzenfortsatzes; beiderseits kalorische Reaktion vorhanden, kein Fistelsymptom. Die Röntgenuntersuchung (Dr. Selka) ergibt normale Helligkeit beider Warzenfortsätze.

2. V. Nacht sehr unruhig, hohes Fieber. Otoskopischer Befund rechts unverändert, links leichte Vorwölbung des Trommelfells hinten unten. Paracentese, worauf sich etwas Eiter und Blut entleeren. Herpes labialis sin. Bronchitis im Unterlappen (Dr. Zügner).

3. V. Hohes Fieber (40·1), Nackensteifigkeit, stark positiver Kernig, hochgradige Druckempfindlichkeit der Halswirbeln, besonders der obersten. Daher noch abends Operation: Aufmeißelung des linken Warzenfortsatzes, der teils diploetisch, teils pneumatisch erscheint. An der unteren inneren Seite der Warzenfortsatzspitze findet sich eine Knochenfissur. Der ganze Knochen von der Spitze bis zur Dura der mittleren Schädelgrube und zum Sinus ist eitrig infiltriert. Sinus und Dura werden in etwa Zweikronenstückgröße freigelegt und zeigen makroskopisch keine Veränderung. Kreuzincision der Dura: Kein Liquorabfluß, das Gehirn stellt sich sofort unter sehr hohem Druck in die Incisionsöffnung ein; in der Arachnoidea sieht man ein kleinbleistiftgroßes, schwarzes Blutgefäß (thrombosierte Vene?). Im Antrum spärlich Eiter.

Bakteriologischer Befund (Adj. Dr. Löwenfeld): Mikroskopisch und kulturell Diplococcus lanceolatus.

Lumbalpunktion negativ; kein Liquorabfluß, trotzdem die Lumbalpunktionsnadel in verschiedener Höhe sicher in den Wirbelkanal dringt.

Augenspiegelbefund (Prof. Hanke) normal.

4. V. nachts Unruhe; Kopfschmerzen in der Stirngegend; hochgradiger Kernig und außerordentliche Druckempfindlichkeit der Halswirbeln. Aber Temperatur normal und kein Erbrechen; auch verlangt Pat., die bereits vorher unter sich gelassen hatte, von selbst auf die Leibschüssel.

5. V. nachts Unruhe, Temperatur 38·0; sonstige Erscheinungen unverändert. Verbandwechsel: Tampon fast trocken; leichte Jodoformgazetamponade.

6. V. Allgemeinbefinden sichtlich besser, desgleichen die meningitischen Symptome. Pat. setzt sich einmal von selbst auf. Zunehmender Appetit.

7. V. Noch starke Druckempfindlichkeit der Nackenwirbel und Kernig, doch gibt Pat. an, keine Schmerzen mehr zu haben — das erstemal, daß Pat., seit sie im Spital ist, etwas spricht. — Temperatur normal.

8. und 9. V. Zunehmendes Wohlbefinden.

Generated on 2019-10-24 14:53 GMT / http://hdl.handle.net/2027/uc1.b3252762
Public Domain in the United States, Google-digitized / http://www.hathitrust.org/access_use#pd-us-google
Digitized by Google
Original from UNIVERSITY OF CALIFORNIA

10. V. Pat. steht für kurze Zeit auf.
13. V. Sehr heftige Epistaxis, die Tamponade erforderlich macht.
14. V. Cystitis leichten Grades (Dr. Zügner).

Weiterer Verlauf sehr günstig. Wundheilung normal. Ausgezeichnetes Wohlbefinden. Pat. geht im Garten spazieren, ißt und schläft ausgezeichnet und kann nunmehr als vollständig geheilt betrachtet werden.

Es ist selbstverständlich, daß es sich in diesem Falle nicht um eine diffuse, eitrige Meningitis gehandelt haben kann, sondern um eine serös-toxische. Es besteht kein Zweifel, daß das Trauma das auslösende Moment darstellte. Hierfür spricht schon die nachweislich festgestellte Fissur im Knochen; eine Disposition für die Erkrankung mag vielleicht darin gelegen sein, daß bereits eine leichte Otitis beiderseits bestanden hatte, die auf der verletzten Seite zu einer so heftigen Entzündung führte.

Diskussion.

Alexander: Wie war der Sinus in diesem Falle? Hat sich die Thrombose der Duralgefäße mit einer Thrombose eines Blutgefäßes kombiniert?

Urbantschitsch: Nein. Die Sinuswand erschien nicht erkrankt.

Alexander: Ich glaube, daß nicht gerade selten bei otogener Meningitis Blutgefäße an der Dura thrombosiert gefunden werden, und dieser Befund legt den Gedanken nahe, daß solche Meningitiden als septische aufzufassen sind. In bezug auf die Ätiologie der otogenen Meningitis herrschen noch viele Unklarheiten, und es ist daher von Wert, Fälle, für welche infolge des Befundes thrombosierter Duralgefäße septische Ätiologie angenommen werden kann, herauszuheben.

III. R. Bárány: **„Geheilter" Acusticustumor, Pseudoreaktion des Großhirns. Kleinhirnhemmung, vom Großhirn ausgehend.**

Meine Herren! Der Fall, den ich mir vorzustellen erlaube, ist in mehrfacher Hinsicht interessant. Der Pat. bemerkte die ersten Zeichen seiner Erkrankung im Jahre 1903, als er beim Militär war. Bei brüsken Kopfwendungen trat Schwindel auf, der so stark war, daß er direkt umgefallen wäre, wenn ihn nicht seine Kameraden gehalten hätten. Er mußte infolgedessen den Dienst verlassen. Im nächsten Jahre wurde er wieder einberufen. Wiederum ergab sich dasselbe Verhalten. In diesem Jahre bemerkte er außerdem, daß er auf dem rechten Ohr viel schlechter höre. Er wurde vom Militär entlassen und ging seinem Beruf als Zeichner und Maler nach. Im Jahre 1906 traten heftige Kopfschmerzen, Erbrechen und Schlechtersehen auf, wegen dessen er die psychiatrische Klinik aufsuchte. Daselbst wurde Stauungspapille beiderseits, rechtsseitige Facialis- und Gaumensegelparese, Herabsetzung des rechtseitigen Cornealreflexes gefunden. Die otologische Untersuchung, die ich damals vornahm, ergab hochgradige Schwerhörigkeit oder Taubheit auf dem rechten Ohr (der Lärmapparat war damals noch nicht erfunden), spontaner Nystagmus nach links und rechts, jedoch stärker nach rechts, kalorische Unerregbarkeit des rechten Ohres, links normale kalorische Reaktion. Bei Kopfbewegungen trat rotatorischer Nystagmus nach rechts auf. Der Pat. wurde mit der Diagnose „Kleinhirnbrückenwinkeltumor rechts" in der Neurologischen Gesellschaft von Prof. Fuchs vorgestellt, und ich besprach den otologischen Befund. Es war der erste Fall von Acusticustumor, bei welchem das Fehlen der kalorischen Reaktion konstatiert worden war. Pat. wurde damals bereits ein operativer Eingriff angeraten, doch entschloß er sich erst 3 Jahre später, als noch schwere

Digitized by Google
Original from UNIVERSITY OF CALIFORNIA
Generated on 2019-10-24 14:53 GMT / http://hdl.handle.net/2027/uc1.b3252762
Public Domain in the United States, Google-digitized / http://www.hathitrust.org/access_use#pd-us-google

Gangstörungen auftraten, zu demselben. Pat. wurde auf der Klinik v. Eiselsberg operiert. Ich sah Pat. 1 Jahr später, im Jahre 1910. Damals konstatierte ich rechts Facialislähmung, totale Taubheit und Unerregbarkeit des Vestibularis rechts, rotatorischer Nystagmus nach rechts und links, kein spontanes Vorbeizeigen, Fehlen der Reaktionsbewegung im rechten Arm nach einwärts und nach abwärts. Im linken Arm ist die Reaktion nach abwärts schwächer als die nach aufwärts. Was das Verhalten der Reaktionsbewegungen betrifft, so stimmt dieser Befund mit dem jetzigen völlig überein. Der letzte Befund wurde aber, wie ich ausdrücklich erwähne, aufgenommen, bevor ich meinen alten Befund nachgesehen hatte. Es ist das ein bemerkenswertes Beispiel der Konstanz pathologischer Befunde. In anderer Beziehung aber hat sich das Bild, das Pat. darbietet, geändert. Während Pat. im Jahre 1910 und auch in den folgenden 2 Jahren die rechte Hand ganz gut in seinem Beruf gebrauchen konnte, ist im letzten Jahre eine wesentliche Verschlechterung in dieser Beziehung aufgetreten. Pat. ist jetzt unfähig, mit der rechten Hand zu arbeiten. Er hat sich nun trainiert, links zu zeichnen und zu malen und hat es darin bereits zu einer bemerkenswerten Fähigkeit gebracht, was Ihnen die mitgebrachten Bilder beweisen können.

Sehr interessant sind nun die Veränderungen in bezug auf spontane Zeigebewegungen. Pat. hat nämlich jetzt ein konstantes, spontanes Vorbeizeigen des rechten Armes nach auswärts und meist auch nach aufwärts, das eben vordem gefehlt hatte. Die Reaktionen sind wie im Jahre 1910; es fehlt die Reaktion nach einwärts, nach 10maliger Linksdrehung tritt Richtigzeigen des rechten Armes auf, im rechten Arm fehlt auch jetzt die Reaktion nach abwärts, die nach aufwärts ist kräftig vorhanden. Bemerkenswert ist auch, daß nach dem Drehen keinerlei Drehempfindungen trotz des kräftigen Nystagmus und trotz kräftiger Reaktionsbewegungen auslösbar sind und daß auch die Übelkeiten danach vollständig fehlen. Bei der Prüfung der Reaktionen nach Dr. Fischer ergibt sich, daß der linke Arm typische Abweichungen bei Blick nach rechts und links, bei Drehung des Kopfes und Neigung desselben aufweist. Im rechten Arm ist ein Abweichen nach links nicht zu erzielen, jedoch zeigt Pat. während der Rechtsdrehung des Kopfes, bei Rechtsblick und bei Linksneigung mit dem rechten Arm richtig. Ich habe nun bei dem Pat. ein Experiment angestellt, das ich vordem noch nicht ausgeführt hatte. Ich fragte ihn, ob es ihm bekannt sei, daß er mit dem rechten Arm vorbeizeige. Er verneinte das; nunmehr ließ ich ihn den Fehler sehen, den er machte, und forderte ihn auf, durch Übung bei offenen Augen es zu erlernen, auch bei geschlossenen Augen richtig zu zeigen. Ich ließ ihn also mehrmals hintereinander bei offenen Augen auf meinen ruhig gehaltenen Finger zeigen, dann die Augen schließen und es trat nun Richtigzeigen auf. Jetzt ließ ich wiederum die Kopfwendung nach rechts ausführen. Da trat ein typisches Abweichen des rechten Armes nach links, also eine scheinbare Reaktion nach links auf. Auch nach dem Drehen konnte ich nun scheinbare Reaktion nach links erhalten. Es war mir klar, daß wir es hier nicht mit einer wirklichen, sondern mit einer Pseudoreaktion zu tun haben. Das Fehlen der Reaktion nach links war ja bereits vorher klar festgestellt worden. Wie war nun diese scheinbare Reaktion zu erklären. Bei dem Pat. liegen offenbar folgende Verhältnisse vor. Das Linkszentrum des rechten Kleinhirns ist zerstört und das Rechtszentrum besitzt einen gewissen Ruhetonus, daher weicht zunächst der Arm nach rechts ab. Wenn ich nun bei offenen Augen üben lasse, so bewirkt die Großhirninner-

Generated on 2019-10-24 14:53 GMT / http://hdl.handle.net/2027/uc1.b3252762
Public Domain in the United States, Google-digitized / http://www.hathitrust.org/access_use#pd-us-google
Digitized by Google
Original from UNIVERSITY OF CALIFORNIA

vation das Richtigzeigen. Dieses kann prinzipiell auf zweierlei Weise geschehen. Es kann erstens das Großhirn einfach eine dem Kleinhirnruhetonus nach rechts entgegengesetzte gleich starke Innervation nach links aussenden, dann wird Richtigzeigen eintreten, oder es könnte zweitens das Großhirn den Ruhetonus des Rechtszentrums des Kleinhirns hemmen. Wie sind diese beiden Möglichkeiten voneinander zu unterscheiden? Wenn das Großhirn eine Linksinnervation aussendet, so muß, wenn ich plötzlich durch einen vestibularen Reiz den Ruhetonus des Rechtszentrums des Kleinhirns auf Null reduziere, eine Großhirnpseudoreaktion nach links auftreten. Besteht aber eine Hemmung des Rechtszentrums des Kleinhirns, so wird auch bei spontanem Richtigzeigen keine Deviation nach links auftreten können, weil hier das Linkszentrum des Kleinhirns zerstört ist und das Großhirn ja lediglich den Ruhetonus schon ohne Reizung auf Null reduziert hatte. Bei meinem Pat. ist nun, als ich zum erstenmal diese Übung vornahm, das Verhalten wie bei 1 aufgetreten. Es kam zur Pseudoreaktion von seiten des Großhirns. Das Großhirn hatte also einen dem Ruhetonus des Rechtszentrums des Kleinhirns entgegengesetzten Tonus ausgesendet. Ich dachte mir nun, daß vielleicht bei länger fortgesetzter Übung das Großhirn an Stelle dieser Innervation die Hemmung des Kleinhirntonus eintreten lassen wird. Diese Vermutung hat sich in der Tat erfüllt. Als der Pat. einige Tage geübt hatte, erhielt ich diese Pseudoreaktion nicht mehr. Der Pat. zeigte spontan richtig und rief ich einen Nystagmus nach rechts hervor, so zeigte er wiederum richtig, auch bei Drehung des Kopfes nach rechts und Blick nach rechts sowie Neigung nach links erfolgte Richtigzeigen; jetzt war also der Zustand 2 eingetreten. Bei der heutigen Demonstration sehen Sie zunächst, daß er spontan wiederum nach rechts vorbeizeigt. Pat. weiß es, doch kann er es nicht verhindern. Er glaubt, daß die Aufregung, die ihn in Ihrer Gesellschaft befallen habe, daran schuld sei. Ich werde nun nachsehen, ob nach kurzer Übung die erste oder zweite Art der Großhirnwirkung auftreten werde. (Demonstration.) Bei dem Pat. ist jetzt nach Übung auch bei Kopfdrehung nach rechts Richtigzeigen aufgetreten, es scheint also das Großhirn jetzt ziemlich rasch den Kleinhirntonus zu hemmen.

Dieser Fall ist der erste, bei welchem ein derartiger Einfluß des Großhirns auf das Kleinhirn experimentell nachgewiesen wurde. Was die Ursache der Verschlechterung in dem Befinden des Pat. anbetrifft, so können wir diesbezüglich nur Vermutungen aufstellen. Kopfschmerzen und Stauungspapille sind nicht wieder aufgetreten. Die Zunahme der Ataxie, das Auftreten des spontanen Zeigefehlers weist auf einen Prozeß in der rechten Kleinhirnhemisphäre hin. Vielleicht handelt es sich um eine cystische Bildung, die im Anschluß an die Verletzung der Kleinhirnhemisphäre bei der Operation sich allmählich ausgebildet hat.

Das Verhalten dieses Falles wirft auch ein Licht auf die Kompensation der Kleinhirnverletzungen nach Tierexperimenten, die ja sehr weitgehend sein kann. Bei Großhirnzerstörung aber treten die ursprünglichen Ausfälle wieder deutlich hervor. Auch auf das Verschwinden des spontanen Nystagmus nach Labyrinthzerstörung scheint mir hier ein Licht zu fallen. Wir wissen ja nicht, welche Momente die zentralen Veränderungen herbeiführen, welche das Verschwinden des spontanen Nystagmus nach Labyrinthzerstörung im Gefolge haben. Der Einfluß des Großhirns auf den Kleinhirntonus läßt daran denken, daß auch ein ähnlicher, hemmender Einfluß vom Großhirn auf das supranucleare Blickzentrum, die Augenmuskelkerne und vielleicht sogar auf den

Generated on 2019-10-24 14:53 GMT / http://hdl.handle.net/2027/uc1.b3252762
Public Domain in the United States, Google-digitized / http://www.hathitrust.org/access_use#pd-us-google
Digitized by Google
Original from UNIVERSITY OF CALIFORNIA

Deiters'schen Kern sich geltend machen könnte. Hier müssen jedoch noch weitere Studien angestellt werden.

Diskussion.

Alexander: Was dieser Pat. in bezug auf das Umlernen der Reaktion der oberen Extremitäten bietet, sieht man doch mitunter spontan erfolgen bei Pat. mit Gangstörungen. Auch die lernen ja Gangstörungen, die ganz bestimmten Charakter haben müssen, paralysieren und auch da kann man sehen, daß sie bei Augenschluß überkompensieren und nach der anderen Seite abweichen. Darauf beruht es ja, daß man bei experimentellen Labyrinthverletzungen bei Tieren viel gleichmäßigere Gangstörungen bekommt als bei Menschen, die eben umlernen. Man kann das wohl kaum als Pseudoreaktion bezeichnen, denn es handelt sich ja um ganz bestimmte, intendierte Bewegungen, die schwer genau das Maß einhalten können, um das Resultat zu geben.

Bárány: Ich weiß selbst, daß das Umlernen derartiger Innervationen möglich ist, aber es ist noch kein Fall beschrieben, in dem das so exakt zu prüfen war. Sicher ist, daß das Verlieren der Gleichgewichtsstörungen (z. B. bei Kleinhirnoperationen) bei den Tieren auf ähnlichen Kompensationserscheinungen beruht.

IV. O. Beck: **Lumbalpunktionsbefund bei luetischer kompletter, beiderseitiger Taubheit und Vestibularausschaltung.**

Der Fall, den ich mir vorzustellen erlaube, betrifft einen 34jährigen Pat. Die Anamnese ist mit ihm sehr schwer aufzunehmen. Er gibt an, daß er vor 3 Jahren ein Geschwür am Penis gehabt habe. Diesem hat er keine weitere Beachtung geschenkt. Ein Exanthem soll nach seiner Angabe nie bestanden haben. Seit Ende 1912 bemerkte der Pat. eine Abnahme des Gehörs beiderseits, kurz darauf eine leichte Besserung links, die bald verschwand. Seither soll das Gehör progredient abgenommen haben, so daß vollkommene Taubheit derzeit besteht. Ich verdanke diesen Fall der Freundlichkeit des Herrn Dr. Ernst Urbantschitsch, der am 20. V. den Pat. in seiner Privatordination untersucht hatte. Der Befund, den er mir übergab, ist folgender: 20. V. 1913 Laesio auris internae bilateralis, links bedeutend stärker als rechts. Akumeter (Prof. Urbantschitsch) rechts 25, links 95. Rinne beiderseits negativ, Schwabach beiderseits hochgradig verkürzt. Rechts werden Worte verstanden, links ist dies nicht sicher feststellbar. Es bestehen Schwindelanfälle. Eine genaue Vestibularisprüfung wurde nicht vorgenommen. — Als ich den Pat. am 2. XI. 1913 das erstemal sah, gab er an, daß er bereits von privater Seite eine Salvarsaninjektion bekommen hatte. Der Wassermann war positiv. Der Befund, den ich damals erhob, war folgender: Es bestehen beiderseits normale Trommelfelle. Auf beiden Seiten komplette Taubheit, weder Stimmgabeln noch die lautesten Worte, Signalpfeife etc. werden gehört. Kein spontaner Nystagmus, auch nicht bei extremster Blickrichtung nach rechts oder links. Bei Anstellung des Rhombergschen Versuches Tendenz des Körpers, nach links zu fallen, deutliche Gleichgewichtsverminderung. Beim Gehen mit geschlossenen Augen zeigt sich konstant die Tendenz, nach links abzuweichen. Beim Gehen mit offenen Augen ist der Gang ziemlich sicher, aber etwas breitspurig.

Kalorische Prüfung rechts: Kalt und warm ausgespritzt keine Spur von Nystagmus, linkes Ohr, kalt und warm gespült, gar keine Reaktion, auch nicht

Digitized by Google
Original from UNIVERSITY OF CALIFORNIA
Generated on 2019-10-24 14:53 GMT / http://hdl.handle.net/2027/uc1.b3252762
Public Domain in the United States, Google-digitized / http://www.hathitrust.org/access_use#pd-us-google

bei extremster Blickrichtung. Während der Spülung besteht kein Schwindel, Pat. zeigt spontan typisch. Während der Kalorisation kein Abweichen der Zeigereaktion.

10mal rechts mit aufrechtem Kopfe gedreht: Kein Nystagmus, kein Schwindel, keine Drehnachempfindung, kein Vorbeizeigen. 10mal links gedreht dasselbe Resultat. Die Drehung nach rechts und links in verschiedener Kopfstellung ergibt, daß der ganze Vestibularapparat auf beiden Seiten ausgeschaltet ist.

Der Pat. wurde in der Folgezeit (er steht seit dieser Zeit in meiner Beobachtung) auf das energischeste mit Quecksilber und Jod behandelt. Bis heute ist keine Änderung im Befunde nachzuweisen.

Ich stelle diesen Pat. nicht wegen totalen Unterganges beider Gehörorgane vor, da ich die Ehre hatte, in dieser Gesellschaft schon mehrere derartige Fälle zu demonstrieren. Der Grund der Demonstration ist viemehr folgender: Es ist an dem Pat. sehr interessant, daß er trotz des Unterganges beider Vestibularapparate und des Fehlens der zentralen vestibularen Erscheinungen konstant eine Fallrichtung nach links zeigt und beim Gehen nach links abweicht. Ich erinnere diesbezüglich an einen sehr ähnlichen Fall, den ich vor kurzem hier demonstriert habe, bei dem ebenfalls eine beiderseitige komplette Vestibularisausschaltung besteht und der ebenfalls die Tendenz hat, nach links abzuweichen. Ich habe damals die Ursache der Störung in das linke Kleinhirn verlegt und eine luetische Meningitis daselbst angenommen. Zur Zeit der Demonstration hat der Pat. die Erlaubnis zur Vornahme der Lumbalpunktion verweigert.

Bei dem heutigen Falle habe ich die Lumbalpunktion vorgenommen. Das Lumbalpunktat wurde vom Herrn Kollegen Förster auf das exakteste nach allen Richtungen hin untersucht. Nonne-Apelt, Zellgehalt, Wassermann etc. waren negativ. Die Wassermannsche Reaktion ist beim Pat. im Lumbalpunktat negativ, seit 6 Monaten auch im Blute so. Weder in der ersten, noch in der zweiten Phase des Nonne-Apelt, noch bei der cytologischen Untersuchung konnte irgendwelche Abweichung vom normalen Liquor gefunden werden.

Ich muß noch nachtragen, daß der interne und der Nervenbefund vollkommen negativ waren und daß der Pat. bisher keine Krankheiten durchgemacht hat.

Auch bei dem anderen Pat., bei dem ich später die Lumbalpunktion nehmen konnte und das Lumbalpunktat untersucht hatte, ergab der Liquor vollkommen normale Verhältnisse.

Diese Liquorbefunde, die also keine Abweichungen vom Normalen zeigen, trotzdem beide Pat. sicher eine Lues durchgemacht haben, die mit Salvarsan behandelt wurde, sind deshalb interessant, weil sie einen Beitrag zu jenen Untersuchungen darstellen, über die Voss am Otologenkongreß in Frankfurt a. M. berichtet hat. Ich will nur kurz darauf hinweisen, daß Voss in 32 Fällen genaue Liquoruntersuchungen vorgenommen hat und fast bei allen Pat., speziell in der Sekundärperiode, nach irgend einer Richtung entweder im None-Apelt oder cytologisch Abweichungen vom Normalen nachweisen konnte und so für die Annahme einer luetischen Meningitis Anhaltspunkte gewonnen hat.

Es ist außer Zweifel, daß man sicher bei einer großen Anzahl von Luetikern, die Symptome von seiten der Hirnnerven, speziell von einem Ast des Octavus zeigen, Veränderungen im Lumbalpunktat im Sinne einer menin-

Digitized by Google
Original from UNIVERSITY OF CALIFORNIA
Generated on 2019-10-24 14:53 GMT / http://hdl.handle.net/2027/uc1.b3252762
Public Domain in the United States, Google-digitized / http://www.hathitrust.org/access_use#pd-us-google

gealen Reizung wird finden können. Es ist aber doch ganz merkwürdig, daß gerade diese 2 Fälle, die sicher als schwere Schädigungen des Gehörorganes anzusprechen sind, keine solchen Veränderungen im Lumbalpunktat aufweisen.

Ich bin mit Kollegen Förster eben daran, Fälle mit solchen schweren Veränderungen systematisch in bezug auf das Lumbalpunktat zu untersuchen und berichte inzwischen über meine Befunde als vorläufige Mitteilung. Es ist ja klar, daß man derartige Fälle nicht allzu viel finden kann und wir daher, um möglichst verläßliche Schlüsse ziehen zu können, mit der Publikation warten, bis wir eine größere Anzahl solcher Fälle untersucht haben werden. Es scheint aber, als ob man doch bei jenen Störungen, die im Gebiete der Hirnnerven und speziell am Octavus auftreten, zwei Gruppen zu unterscheiden hätte: die eine Gruppe umfaßt diejenigen Fälle, die pathologische Abweichungen im Lumbalpunktat ergeben, das wären solche, bei denen die Prognose relativ günstig zu stellen ist und die durch antiluetische Kuren zu beeinflussen sind, wobei sicher das Wesentlichste die energische Behandlung ist, und es keine Rolle spielt, ob Salvarsan oder Quecksilber angewandt wird. Wenn man nichts riskieren will, wird man sich mit Jod und Quecksilber begnügen, wobei zuerst lösliche Präparate unter genauer Kontrolle der Nieren zu injizieren sind. Wenn Tendenz zur Rückbildung sich zeigt, kann man zu Salicylquecksilber übergehen.

Bei der zweiten Gruppe solcher Fälle, also denen mit normalem Lumbalpunktat, die, wie diese beiden Fälle zeigen, durch keinerlei Therapie zu beeinflussen sind, scheint es sich um bleibende Gefäßveränderungen der Hirngefäße zu handeln. Histologische Präparate zur Erhärtung meiner Ansicht kann ich bis jetzt noch nicht beibringen. Ich will aber trotzdem im vorgestellten Falle Salvarsan versuchen und über den weiteren Verlauf später berichten.

Wie sich das Lumbalpunktat früher verhalten hat, weiß ich nicht. Wenn aber verschiedene Autoren behaupten, die Nervenfälle bei Lues seien auf eine zu wenig energische Therapie und eine Unterdosierung des Salvarsans zurückzuführen und das Lumbalpunktat als Indikator für die Therapie ansehen, so trifft dies bei diesen beiden Fällen sicher nicht zu.

V. O. Beck: **Fistelsymptom bei akquirierter Lues und Differentialdiagnose gegenüber Fistelsymptom bei Ohreiterungen.**

Der Fall, den ich mir vorzustellen erlaube, ist deshalb bemerkenswert, weil bei diesem Pat., der vor Jahren eine Lues akquiriert hat, bei Anstellung der Fistelprobe deutlicher Kompressions- und Aspirationsnystagmus zu erzeugen ist. Allerdings ist das Mittelohr erkrankt und es besteht eine zurzeit ausgeheilte Antrumeiterung. Es ist demnach die Frage zu entscheiden, ob bei diesem Falle der durch die Anstellung der Fistelprobe zu provozierende Nystagmus auf die Lues zurückzuführen ist oder ob es sich um eine Fistel im Labyrinth handelt, wie wir sie bei chronischen Eiterungen des öfteren zu sehen gewohnt sind.

Der 34jährige Pat. hatte im März 1911 Lues akquiriert und im Mai 1911 traten ein Exanthem und Papeln an den Schleimhäuten des Mundes auf. Er machte zwei Schmierkuren durch und nahm innerlich Jod. Im September 1911 wegen Rezidiv intramuskuläre Salvarsaninjektion, anschließend daran zwei Schmierkuren und Jod. Anfangs Dezember 1911 ertaubte Pat. innerhalb weniger Tage auf beiden Ohren. Er gibt an, daß er zwar in der Jugend an

Digitized by Google
Original from UNIVERSITY OF CALIFORNIA
Generated on 2019-10-24 14:53 GMT / http://hdl.handle.net/2027/uc1.b3252762
Public Domain in the United States, Google-digitized / http://www.hathitrust.org/access_use#pd-us-google

Ohrenfluß rechts gelitten habe, daß aber seit vielen Jahren aus dem Ohr kein Eiter geflossen sei und daß er beiderseits gut gehört habe. Alle nun nachfolgenden antiluetischen Kuren wurden wegen der Ertaubung durchgemacht. Seit Januar 1912 ist die Wassermannsche Reaktion negativ. Außerdem wurde er mit Lufteintreibungen und Galvanisation behandelt. Anfangs 1912 50 Einreibungen und Jod intern. Im Mai 1912 7 Sublimatinjektionen und Jod. Vom August 1912 bis Juli 1913 soll eine Besserung des Gehörs in der Art bestanden haben, daß Pat. sich mit seiner Umgebung verständlich machen konnte. Da aber im Juli das Gehör wieder bedeutend nachließ, machte er 25 Einreibungen mit und im Oktober 1913 bekam er eine intravenöse Salvarsaninjektion. Da sich kein Erfolg einstellte, 30 Einreibungen im Februar 1914. Wassermann konstant negativ.

Bei meiner ersten Untersuchung (8. VI. 1914) bestanden keine Zeichen von Lues. Der Wassermann war negativ, ebenso der interne und der Augenbefund.

Ohrbefund: Linkes Ohr chronisch katarrhalisch verändertes Trommelfell.

Rechtes Ohr: Trockene Perforation in der Antrumgegend. Im Gehörgang und in der Umgebung der Perforation nirgends Eiter oder Borken zu sehen. Nasenrachenraum ohne Besonderheiten.

Die auf den Scheitel aufgesetzte Stimmgabel wird nicht gehört, ebenso gibt Pat. an, daß beim Aufsetzen einer mittleren Stimmgabel sowohl rechts als links auf dem Warzenfortsatz er nur durch einige Zeit die Vibration fühle, aber auch beim stärksten Anschlag nichts höre. Rechts und links werden sehr laut geschrieene Worte überhaupt nicht gehört. Es besteht bei extremer Blickrichtung sowohl nach rechts als nach links kein spontaner Nystagmus. Keine Gleichgewichtsstörung oder Gleichgewichtsverminderung. Drehreaktion: 10mal rechts 29 Sekunden normaler Nystagmus, Zeigereaktion typisch. 10mal links 32 Sekunden normaler Nystagmus, typische Zeigereaktion.

Linkes Ohr ergibt beim Einlauf von kaltem und warmem Wasser normale Reaktion. Die zentralen vestibularen Reaktionen sind typisch auslösbar. Wegen der trockenen Perforation wird rechts die kalorische Reaktion mit Äthergebläse vorgenommen. Es ergibt sich ein normaler Befund.

Bei Kompression von Luft im äußeren Gehörgang tritt bei Anstellung der Fistelprobe eine langsame Deviation beider Bulbi nach rechts auf, bei Aspiration eine langsame Deviation beider Augen nach links. Diese Untersuchung wird mehrere Male angestellt und ergibt immer dasselbe Resultat.

Während des Auftretens der Bulbusbewegungen besteht Schwindel, jedoch nur mäßigen Grades.

Da der Pat. beiderseits so schlecht hörte, daß bezüglich seines Gehörs nichts mehr zu riskieren war und der Pat. eine Salvarsaninjektion wünschte, so bestand kein Grund, gegen diese etwas einzuwenden. 2 Tage nach der Injektion von 0·6 Neosalvarsan intravenös konnte ich bezüglich des Cochlearapparates und des Vestibularapparates genau denselben Befund erheben, aber das Fistelsymptom war vom zweiten Tage nach der Injektion vollständig verschwunden und ist seither nicht mehr auslösbar.

Es handelt sich also hier um den positiven Ausfall eines Fistelsymptoms bei einem Falle, bei dem gleichzeitig eine ausgeheilte Antrumeiterung besteht. Auf Grund der Anamnese und des Befundes glaube ich jedoch sagen

Generated on 2019-10-24 14:53 GMT / http://hdl.handle.net/2027/uc1.b3252762
Public Domain in the United States, Google-digitized / http://www.hathitrust.org/access_use#pd-us-google
Digitized by Google
Original from UNIVERSITY OF CALIFORNIA

zu können, daß trotz des Bestehens dieser ausgeheilten Antrumeiterung der vorhandene Kompressions- und Aspirationsnystagmus auf die Lues zurückzuführen ist und daß der Fall in jene Gruppe gehört, die von Hennebert, Alexander und mir beschrieben wurde. Auffallend sind allerdings die normalen Werte, die sich mir bei der Labyrinthprüfung ergeben haben. Es spricht aber für die luetische Ätiologie dieses Fistelsymptoms vor allem der Umstand, daß es nach der Salvarsaninjektion prompt verschwunden und seit dieser Zeit nicht mehr auslösbar ist. Ferner ist hervorzuheben, daß in der mit dem Pat. aufgenommenen Anamnese keine Gleichgewichtsstörungen, kein Schwindel festzustellen war; Alexander hat vor allem darauf hingewiesen, daß man bei Fällen mit Fistel infolge von Eiterungen in der Anamnese doch immer eine Schwindelattacke feststellen kann, die dem Durchbruch ins Labyrinth entspricht. Wir kennen wohl Fälle, bei denen während einer chronischen Eiterung das Fistelsymptom auszulösen ist und bei denen ohne nachweisbare Ursache das Fistelsymptom wieder plötzlich verschwindet. Solche Pat. zeigen aber immer Vestibularsymptome und spontanen Nystagmus. Bei einer vollkommen ausgeheilten Eiterung aber, wie in unserem Falle, bei dem Verschwinden des Fistelnystagmus nach der Salvarsaninjektion, bei dem Fehlen von spontanem Nystagmus und von Schwindelerscheinungen glaube ich den Kompressions-Aspirationsnystagmus mit der Lues in Zusammenhang bringen zu dürfen.

VI. O. Beck: **Über isolierte Vestibularausschaltung.**

Die 24jährige Pat. war mit Ausnahme von Kinderkrankheiten stets gesund. Sie hat keinen Abortus durchgemacht. Eine Infektion wird negiert. Am 30. V. abends erkrankte sie plötzlich mit intensiven Kopfschmerzen, die sie speziell in die rechte Scheitelgegend und in das rechte Hinterhaupt lokalisierte. Einige Stunden später trat plötzlich heftiger Drehschwindel auf. Pat. gibt an, daß sie nach rechts gefallen sei und nicht imstande war, sich aufrecht zu erhalten. Es bestand Erbrechen, das auch noch fortdauerte, als der ganze Mageninhalt entleert war. Dieses Erbrechen hielt bis zum nächsten Morgen an. Am nächsten Tage dauerte der Schwindel unvermindert weiter. Sie konnte das Bett nicht verlassen, nur das Erbrechen ließ nach. Da der Zustand in den nächsten 2 Tagen nur geringe Besserung zeigte, wurde sie von ihrem Arzte auf eine interne Klinik gewiesen. Die Untersuchung daselbst ergab vollkommen negativen internen Befund. Auch der Nervenbefund war mit Ausnahme einer leichten Steigerung der Patellarreflexe ohne Besonderheiten. Es bestanden keine Störungen der Sensibilität und der Motilität. In den Augen beiderseits Narben. Für Lues ist im Auge kein Anhaltspunkt.

Als ich die Pat. zu untersuchen Gelegenheit hatte, konnte ich folgenden Befund erheben: Es bestehen beiderseits leicht eingezogene Trommelfelle. Weber im Kopf, Rinne beiderseits positiv, bei normaler Dauer von Kopfknochen- und Luftleitung. Flüstersprache wird beiderseits auf 9 *m* gehört. Bei Blick nach links starker horizontal-rotatorischer Nystagmus nach links, der bei Blick geradeaus schwächer wird und bei Bliek nach rechts am schwächsten ist. Bei Anstellung des Rhombergschen Versuches fällt die Pat. nach rechts. Bei Drehung des Kopfes um 90° nach rechts besteht die Tendenz, nach rückwärts zu fallen, bei Drehung des Kopfes um 90° nach links die Tendenz, nach vorne zu fallen. Dio kalorische Prüfung rechts, die wegen des vorhandenen starken spontanen Nystagmus nach links mit heißem Wasser vorgenommen wird, ergibt bei wiederholter Prüfung vollkommene Unerregbarkeit des Vestibularis. Prüfung auf dem Drehstuhl: 10mal linksgedreht mit aufrechtem Kopf

Generated on 2019-10-24 14:53 GMT / http://hdl.handle.net/2027/uc1.b3252762
Public Domain in the United States, Google-digitized / http://www.hathitrust.org/access_use#pd-us-google
Digitized by Google
Original from UNIVERSITY OF CALIFORNIA

4—5 Schläge, 10mal rechtsgedreht 25 Schläge. Es besteht spontanes Vorbeizeigen nach rechts.

Innerhalb 10 Tagen gingen die subjektiven Erscheinungen bedeutend zurück, auch der Nystagmus wurde bedeutend geringer, Brechreiz und Gleichgewichtsstörungen sind vollkommen geschwunden. Die 15 Tage nach der ersten Untersuchung vorgenommene Kontrolle ergab vollkommen normales Gehör auf beiden Seiten und fast gleiche Erregbarkeit beider Vestibularapparate für kalorische und Drehreize.

Es handelt sich also in diesem Falle um eine isolierte Ausschaltung des Nervus vestibularis. Allerdings war die Ätiologie hier noch klarzustellen. Die Wassermannsche Reaktion ergab bei der ersten Untersuchung Eigenhemmung des Serums, bei der zweiten Untersuchung negativen Befund. Die Lumbalpunktion wurde von der Pat. verweigert.

Es käme außer der Ätiologie der Lues vor allem noch Rheumatismus und eine akute Intoxikation in Betracht. Fälle mit isolierter Ausschaltung auf nicht luetischer Basis wurden von Voss, Bárány, Ruttin und Leidler beschrieben; isolierte Vestibularausschaltungen auf luetischer Basis mit oder ohne Salvarsanbehandiung hatte ich des öfteren Gelegenheit, in dieser Gesellschaft zu demonstrieren. Für einen Rheumatismus oder eine Intoxikation lag im vorliegenden Falle kein Anhaltspunkt vor. Durch Bettruhe ging der Prozeß vollkommen zurück. Wohl hatte ich, noch bevor mir das Resultat der Wassermannschen Reaktion bekannt war, der Pat. auf alle Fälle eine Succinimidinjektion geben lassen, es ist aber diese geringe Menge Quecksilber mit dem Rückgange der Erscheinungen kaum in Zusammenhang zu bringen und es handelt sich demnach um eine isolierte Vestibularisausschaltung, bei der über die Ätiologie bis jetzt noch keine klare Aussage zu machen ist.

VII. O. Beck: **Tonsillenzange zur Enucleation der Tonsille.**

Ohne auf die Vorzüge und Nachteile der Instrumente einzugehen, die zum Fassen und Herausziehen der Tonsillen bei der Enucleation bisnun verwendet werden, erlaube ich mir Ihnen ein Instrument zu demonstrieren, das sich mir bestens bewährt hat. Es hat neben anderen den Vorteil, daß es nicht nur zur Tonsillektomie verwendet werden kann, sondern überall dort, wo man einen scharf fassenden Muzeux wünscht, der auch im weichen Gewebe festsitzt. Das Wesentliche des Instrumentes liegt in dem Maul der Muzeuxzange. Es befinden sich zwei Reihen von Faßzähnen untereinander, so daß man die Greiferwirkung auf ein größeres Terrain verteilen kann. Der Muzeux ist durch eine zwischen zwei Branchen befindliche Schließe fixierbar und an jedem Griff befindet sich ein Einschnitt, durch den nach Lospräparierung der Tonsille die Schlinge über diese vorgeschoben werden kann.

Fig. 1.

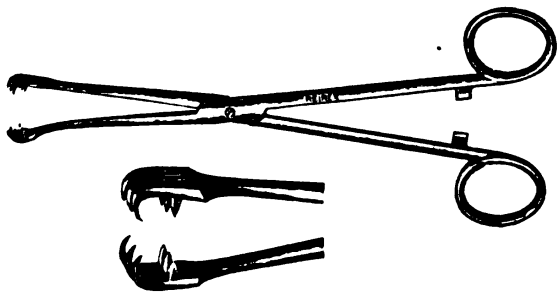

VIII. Neumann: **Absceß in der Stirnhöhle und Osteom der Orbita.**

Digitized by Google
Original from UNIVERSITY OF CALIFORNIA
Generated on 2019-10-24 14:53 GMT / http://hdl.handle.net/2027/uc1.b3252762
Public Domain in the United States, Google-digitized / http://www.hathitrust.org/access_use#pd-us-google

Die 52jährige Frau wurde von der II. Universitäts-Augenklinik (Hofrat Fuchs) wegen eines geringen Exophthalmus mit Verdrängung des Auges nach außen und unten an mich gewiesen. Die rhinologische Untersuchung war bis auf den Umstand negativ, daß der Ductus naso-frontalis sich als undurchgängig erwies.

Beim Abtasten der Orbita mit der Fingerkuppe konnte man im inneren-oberen Winkel derselben einen tief sitzenden Tumor konstatieren. Die von Dr. Dohan vorgenommene röntgenologische Untersuchung ergab einen hühnereigroßen Schatten im Bereiche der Orbitalwand, der sich mit seinem größten Teile in die linke Stirnhöhle erstreckte.

Anamnestisch konnte erhoben werden, daß die Augenstörungen schon seit Jahren bestehen, hingegen kamen in letzter Zeit intensive Kopfschmerzen und Störungen des Allgemeinbefindens (Unlust zur Arbeit, Gefrässigkeit und leichte Gleichgewichtsstörungen) hinzu.

Ich trat an die Operation nach der Killianschen Stirnhöhlenoperationsmethode heran.

Nach Abtragung des Periostes überzeugte ich mich, daß die Erhaltung der Orbitalspange unmöglich sei, da der knochenharte Tumor (Osteom) den mittleren Teil der Spange vollkommen usuriert hatte, ebenso auch die mediale Wand der Stirnhöhle und fast das ganze Orbitaldach.

Die Dura lag im Bereich des Tumors frei, war glatt und glänzend, ohne Pulsation.

Die Stirnhöhle war eitrig entzündet, mit Polypen erfüllt und ihre mediale Wand an einer Stelle arrodiert, so daß die mit Granulationen bedeckte Dura freilag. Nach Abmeißelung der Basis des Tumors, die sich weit nach hinten erstreckte, wurde der Tumor leicht luxiert und mittelst Hebelbewegungen entfernt, der Ductus naso-frontalis durch Entfernung des größten Teiles des Siebbeines erweitert und die Höhle mit Jodoformdocht tamponiert, der durch die Nase nach unten geleitet wurde. Die Hautwunde wurde primär geschlossen, nur an ihrem äußeren Ende mittelst eingenähten Gummidrains nach außen drainiert.

Der postoperative Verlauf war in den ersten 2 Tagen sehr befriedigend, da weder Kopfschmerzen noch Temperaturen sich zeigten. Am 3. Tage habe ich den Docht durch die Nase entfernt und neuerlich locker tamponiert. Am 4. Tag nach der Operation, morgens, nahmen die allgemeinen Störungen zu, indem Pat. sich auch als desorientiert erwies. Puls 62, Temp. 37·1. Am selben Tage abends verfiel sie in tiefes Koma, Puls 52, Pupillen weit, reaktionslos, Cheyne-Stokessches Atmen. In diesem moribunden Zustande wurde Pat. auch neurologisch untersucht (Primarius Infeld), wobei eine Parese beider Extremitäten der homolateralen Seite und daselbst Babinski konstatiert wurde.

Auf Grund dieser Symptome entschloß ich mich zu einem neuerlichen Eingriffe. Derselbe wurde ohne Narkose durchgeführt und bestand darin, daß die alte Wunde eröffnet und die freiliegende Dura der Schädelbasis incidiert wurde, wobei sich ein Stirnhirnabsceß von ganz enormer Größe (mehr als 200 cm^3 Eiter) entleerte. Die Hirnwunde wurde locker tamponiert. Schon 2 Stunden nach diesem operativen Eingriffe erlangte Pat. das Bewußtsein und verlangte nach Speise und Trank.

Die bei diesem Anlasse vorgenommene Prüfung des Zeigeversuches ergab einen Zeigefehler nach außen der kontralateralen oberen

Digitized by Google
Original from UNIVERSITY OF CALIFORNIA
Generated on 2019-10-24 14:53 GMT / http://hdl.handle.net/2027/uc1.b3252762
Public Domain in the United States, Google-digitized / http://www.hathitrust.org/access_use#pd-us-google

Extremität. Die Parese der homolateralen Extremitäten sowie der Babinski waren noch vorhanden. Am darauffolgenden Tage ist der Babinski und die Parese vollkommen geschwunden, wobei der Zeigefehler noch 2 Tage anhielt. Da der Verlauf von nun ab ein glatter war, entschloß ich mich 10 Tage später, als die Höhle im Hirne gefüllt, die Duralefzen miteinander verwachsen und der größte Teil der Operationshöhle granulierend war, zum Verschlusse der Hautwunde. Um die Drainageverhältnisse zu sichern und der Verengung der Kommunikation zwischen Stirn- und Nasenhöhle vorzubeugen, wie dies nach der Killianschen Radikaloperation sehr häufig vorkommt, versuchte ich eine neue Art der Nachbehandlung. Dieselbe bestand darin, daß ein kleinfingerdickes Gummidrainrohr — am distalen Ende reichlich durchlöchert — in den medialen Teil der Stirnhöhle eingeführt und am proximalen Ende durch die Nase hinausgeleitet und mittelst 3 Nähten am Nasenflügel fixiert wurde. Von da ab wurde die Stirnhöhle täglich — mittelst des Weber-Liel-Röhrchens durch das Gummi eingeführt — mit Wasser und Wasserstoffsuperoxyd gereinigt.

Auch der oben erwähnte Zeigeversuch verleiht dem Falle insoferne ein besonderes Interesse, als ich bei demselben Gelegenheit hatte, zu konstatieren, daß ein linksseitiger Stirnhirnabsceß einen Zeigeversuch ergeben kann, wie Erkrankungen der rechten Kleinhirnhemisphäre.

Auf diese Möglichkeit habe ich schon bei zwei anderen Anlässen im Jahre 1910 hingewiesen, wo es sich um einen Tumor des Stirnhirns handelte.

Die Erklärung dieser Zeigefehler ist gegeben durch die fronto-pontinecerebellare Bahn, die das Stirnhirn der einen Seite mit der Kleinhirnhemisphäre der entgegengesetzten Seite verbindet.

Diskussion.

Bárány: Ist die Parese auf der linken Seite später wieder verschwunden?

Neumann: Nach 3 Stunden war sie nicht mehr nachweisbar, auch nicht der Babinski. Der Zeigeversuch konnte noch 2 Tage später demonstriert werden. Es ist natürlich von ganz besonderem Interesse, daß der Stirnhirntumor die Erscheinungen auf derselben Seite gemacht hat. Bei Abscessen ist das aber keine Rarität. Nach Knapp könnte man annehmen, daß die Verdrängung von Seite des Schläfelappenabscesses hauptsächlich zur Seite stattfindet. Viel wahrscheinlicher wäre es gewesen, wenn der Tumor auf die motorische Region derselben Seite gedrückt hätte.

Bárány: Es erscheint mir doch nicht überzeugend, daß dieser Zeigefehler durch den linksseitigen Stirnhirnabsceß bedingt war, nachdem der Stirnhirnabsceß auch Druckerscheinungen vom Großhirn der anderen Seite bewirkt hat, und daher auch während dieser 2 Tage Druckerscheinungen von seiten der hinteren Schädelgrube ausgelöst haben kann. Ich habe mich bis jetzt noch nicht überzeugt, daß ein Zeigefehler auch vom Großhirn ausgelöst wird. Ich vermute aber, daß nicht eine analoge Lokalisation wie im Kleinhirn besteht, nämlich ganz getrennt für die verschiedenen Richtungen, sondern daß wahrscheinlich alle Richtungen ganz nahe beieinander liegen. Ich glaube, der Beweis würde darin liegen, daß man bei ganz leichten Fällen von Hemiparese durch Blutung oder Erweichung und ohne nachweisbare Druckerscheinungen prüft. Ich bemerke aber, daß dafür noch nicht genügend Material vorhanden ist.

Digitized by Google
Original from UNIVERSITY OF CALIFORNIA
Generated on 2019-10-24 14:53 GMT / http://hdl.handle.net/2027/uc1.b3252762
Public Domain in the United States, Google-digitized / http://www.hathitrust.org/access_use#pd-us-google

Ruttin: Ich habe einmal einen Fall vorgestellt, wo auf der linken Seite ein Stirntumor, auf der rechten Seite Symptome von der hinteren Schädelgrube bestanden. Ist die kalorische Reaktion geprüft worden?

Neumann: Nein.

IX. Neumann: **Einseitige Taubheit.**

Den 21jährigen jungen Mann, den ich hier vorstelle, hatte ich bereits vor 7 Jahren Gelegenheit anläßlich einer Cerebrospinalmeningitis, die auch bakteriologisch durchs Lumbalpunktat nachgewiesen wurde, otologisch zu untersuchen.

Während das linke Ohr seine normale Hörfähigkeit hatte, stellte sich am rechten Ohr eine komplette Taubheit und Unerregbarkeit des Vestibularapparates ein. Diese klinische Tatsache ist interessant genug, um die Demonstration zu rechtfertigen, da wir wissen, daß doch bei der Cerebrospinalmeningitis gewöhnlich beide Ohren erkranken, wenn auch gelegentlich eines mehr und das andere weniger. (Demonstration mit Lärmapparat, Hörschlauch und Leseprobe zum Beweise, daß das rechte Ohr taub ist.)

Der Fall scheint auch von einem anderen Standpunkt aus interessant zu sein. Es ist nämlich bei diesem Falle passiert, daß, während ich am rechten Ohre mittelst Zeugnis die Taubheit bestätigte, die Militärbehörden dies bezweifelten und für das rechte Ohr ein Hörvermögen von fast 6 *m* angenommen haben. Der junge Mann wurde auch als diensttauglich assentiert.

Diskussion.

Politzer: Ich bitte die Untersuchung vorzunehmen. Wie ist die kalorische Reaktion?

Neumann: Das Labyrinth ist kalorisch unerregbar.

Politzer: Ist jedes Moment, das auf Simulation schließen läßt, ausgeschlossen?

Neumann: Ich habe sämtliche mir zugänglichen Prüfungen vorgenommen und muß erklären, daß es überhaupt keine Taubheit gibt, wenn der Mann nicht auf dem rechten Ohre taub ist.

Es wird die Leseprobe vorgenommen.

Biehl: Nachdem die Militärbehörde genannt ist, will ich das Wort ergreifen. Ich muß die Herren um Entschuldigung bitten, wenn ich weiter ausholе. Eigentlich kann ich den Gegenstand hier nicht erschöpfen. Neumann hat schon betont, daß er den Fall wegen einseitiger Taubheit nach Cerebrospinalmeningitis hier vorstellte. Die Hauptsache war die Differenz in der Begutachtung durch ihn und durch die Militärbehörde oder mich, da ich das Gutachten unterschrieben habe. M. H.! Ich muß weiter ausholen, nachdem wahrscheinlich keiner der Herren mit dem Vorgange bei der Militärbehörde vertraut ist. Vorweg möchte ich das eine betonen, daß man auch beim Militär mit modernen Untersuchungsbehelfen untersucht. Einen Vorwurf diesbezüglich muß ich zurückweisen. Wir Militärärzte wären ja froh, überhaupt jeder Ohrenarzt wäre froh, wenn wir ein unleugbares, unwiderrufliches Instrument oder Behelf hätten, wo wir einseitige Taubheit klaglos feststellen könnten. Der Vorgang ist: Der Mann kommt zur Assentierung und sagt dabei: „Ich bin auf einer Seite schwerhörig oder taub.“ Nach dem Reglement kommt er ins Militärspital zur Konstatierung seines Gebrechens. Auf Grund dieser Untersuchung hat die Assentkommission erst das Urteil zu fällen. Als zweiten Punkt möchte ich betonen, daß in der Vorschrift für die Untersuchung der Wehr-

Digitized by Google
Original from UNIVERSITY OF CALIFORNIA
Generated on 2019-10-24 14:53 GMT / http://hdl.handle.net/2027/uc1.b3252762
Public Domain in the United States, Google-digitized / http://www.hathitrust.org/access_use#pd-us-google

pflichtigen „Schwerhörigkeit auf einem Ohre unter 1 *m*“ noch tauglich erscheint. Ich bin seinerzeit bei der Verfassung dieser Vorschrift von der Ansicht ausgegangen, daß wir für die Wehrmacht Leute als Soldaten brauchen, die schießen können, und damit muß die Bedingung gestellt sein, daß ein gutes Auge vorhanden ist. Die Hörschärfe kann defekt sein und ist ausreichend, wenn sie auf einer Seite gut ist. Wir sind ja heute nicht auf Lautkommando, sondern auf Zeichenkommando eingerichtet (während der Tätigkeit der Maschinengewehre, Kavallerie, Artillerie kann kein Wort verstanden werden). Drittens muß ich folgendes erwähnen: Der junge Mann kam zur Konstatierung der Schwerhörigkeit. Es kommt da immer ein großer Schub von Leuten. Die Prüfung ist zuerst von meinen Herren vorgenommen worden und es wurde mir Bericht erstattet, daß er 12 *m* auf dem linken, 6 *m* auf dem anderen Ohre höre. Die Herren baten mich die Hörprüfung zu wiederholen, und ich habe dasselbe gefunden. Ich muß es mir sehr überlegen, bevor ich meine Unterschrift unter ein Zeugnis oder Gutachten setze. Ich habe mit bestem Wissen und Gewissen meine Unterschrift gegeben. Was die Lärmtrommel betrifft, so verwirft auch Quix dieselbe; nach meiner jahrelangen Erfahrung mit Recht. Auf Grund der Untersuchung mit der Lärmtrommel ist unmöglich, ein Gutachten abzugeben; ja ich gehe noch weiter, und zwar eben gestützt auf meine so reiche Erfahrung, indem ich die Behauptung wage, daß man auch mit den durch Stimmgabelprüfung gewonnenen Resultaten manchmal äußerst vorsichtig mit deren Begutachtung sein muß. Ich kann Ihnen versichern, meine Herren, wir möchten gerne einen Apparat, wo wir auf objektive Weise die subjektiven Angaben prüfen könnten. Ich bitte vielleicht den Mann hier durch zwei Herren untersuchen zu lassen.

Politzer: Es handelt sich hier um zwei entgegengesetzte Behauptungen; Neumann behauptet, daß das Individuum auf dem rechten Ohre total taub ist, soviel ich aus dem Vortrage Biehls entnehme, ist Biehl nicht dieser Ansicht.

Biehl: Ich habe geschrieben: „12 *m* Hörweite auf der einen, 6 *m* auf der anderen Seite.“

Politzer: Das ist eine sehr bedeutende Differenz in den beiden Behauptungen, und da uns Neumann hier angerufen hat, daß wir das hier entscheiden, akzeptiere ich den Vorschlag Biehls, daß von zwei Kollegen hier die Prüfung vorgenommen werde. Aber eine solche Prüfung erfordert ja immerhin sehr viel Zeit und das können wir daher nicht hier tun.

Biehl: Es handelt sich um die Konversationssprache.

Neumann: Die Feststellung dieser Tatsache, daß er auf der einen Seite 12, auf der anderen 6 *m* hört, ist einfach, wenn der junge Mann sich das gesunde Ohr selbst zuhält.

Politzer: Wegen des Einwandes der Simulation ist eine regelrechte Prüfung notwendig. Bitte die Herren, welche die Prüfung vornehmen sollen, zu wählen.

Es werden gewählt: Alexander, Bárány und Mayer.

Bárány: Ich stehe auf dem Standpunkte, daß der Lärmapparat für die Konstatierung der einseitigen Taubheit beweisend ist. Ich bin mit dem Lärmapparat niemals irregeführt worden. Wenn die kalorische Reaktion bei dem Manne fehlt und die Leseprobe so ausfiel, so ist es wahrscheinlich, daß er einseitig taub ist.

Generated on 2019-10-24 14:53 GMT / http://hdl.handle.net/2027/uc1.b3252762
Public Domain in the United States, Google-digitized / http://www.hathitrust.org/access_use#pd-us-google
Digitized by Google
Original from UNIVERSITY OF CALIFORNIA

Politzer: Wenn er einseitige Taubheit simuliert, hätte er nicht auf 6 *m* gehört.

Neumann: Ich habe nur feststellen wollen, daß mein Zeugnis, daß er auf dem einen Ohre taub ist, auf Wahrheit beruht.

Kaiser: Wir haben jeder die Empfindung einer Demonstration, die ungewöhnlich ist. Ein Kollege, den wir als außerordentlichen Fachmann schätzen, flüchtet in die Otol. Gesellschaft, um sein nach gewissenhafter Prüfung ausgestelltes Zeugnis überprüfen zu lassen. Das ist das einzig richtige Forum, das er gewählt hat, sonst bliebe nur das Parlament. Das hat seine Begründung in der eigentümlichen Stellung der Militärärzte und insbesondere des Chefarztes, der inappellabel und daher unfehlbar ist. Wir müssen darauf bestehen, daß wir ein Forum haben, wo wir uns wehren können gegen ein Unrecht. Meine Herren, ich habe vielleicht mehr Interesse als andere an der Sache, weil ich in einer ähnlichen Lage vor $1^1/_2$ Jahren war. Mein Pat. hat sich mir aber nicht zur Verfügung gestellt. Der Herr Kollege Neumann hat es einfach. Die beiden Herren sind beide Professoren, ich bin aber ein einfacher Doktor, jeder wird mir ohneweiters zugestehen, wenn ich mich auf meine 15jährige klinische Tätigkeit berufe, daß ich die Befähigung habe, eine Nase zu untersuchen und ein Zeugnis über das Untersuchungsergebnis auszustellen. Wer mich persönlich kennt, wird meine Wahrhaftigkeit nicht in Zweifel ziehen. Wenn Herr Prof. Biehl sagt, daß, wenn er eine Unterschrift auf ein Zeugnis setzt, das selbe auf das gewissenhafteste geprüft ist, so muß ich diese Gewissenhaftigkeit selbstverständlich auch für mich in Anspruch nehmen.

Ein Pat. ist zu mir gekommen wegen einer Nasenuntersuchung. Ich fand beiderseits die Nase voll mit Polypen, die mittlere Muschel in eine Knochenblase umgewandelt, Eiter, die Punktion der Oberkieferhöhle war positiv, der Röntgenbefund ergab eine beiderseitige Verdunkelung der Siebbeinzellen. Ich habe dem Pat. die Polypen entfernt, damit die Nase für die Atmung durchgängig ist. Der Pat. hat mich gefragt, da er einrücken muß, ob das nicht ein Grund für ihn ist, sich krank zu melden, ob er damit überhaupt dienen kann. Ich habe gesagt, das ist nicht meine Sache zu entscheiden, ich werde ein Zeugnis über meinen Befund geben und dort werden Sie wieder untersucht werden. Von den Polypen habe ich nur soviel entfernt, damit er Luft hat. Alles übrige habe ich ihm belassen. Die Mutter des Pat. ist dann mit der Mitteilung gekommen, daß von Polypen und Empyem keine Spur wäre. Das war ganz schön. Aber wir müssen bedenken, wenn Prof. Biehl einen Befund abgibt und auf der anderen Seite der Dr. Kaiser, wird es heißen, Kaiser beherrscht das Fach nicht und hat eine falsche Diagnose gemacht. Pat. hat sich doch weiter von mir behandeln lassen. Deshalb möchte ich auch darauf Wert legen, daß man jetzt feststelle, ob der Mann einseitig taub ist oder nicht. Der heutige Fall ist dazu dienlich, um für solche differente Anschauungen ein Forum zu haben, das entscheidet. Ich wiederhole, ich überlege es mir ebenso wohl, wenn ich meine Unterschrift hergebe.

Biehl: Ich muß die Frage beantworten, die gestellt wird, vielleicht war die Frage, ob die Nase durchgängig ist; das andere kümmert mich nichts.

Politzer: Das Vorgebrachte gehört eigentlich hier nicht zur Sache, die Sache ist hier die Angelegenheit zwischen Neumann und Biehl.

Digitized by Google
Original from UNIVERSITY OF CALIFORNIA
Generated on 2019-10-24 14:53 GMT / http://hdl.handle.net/2027/uc1.b3252762
Public Domain in the United States, Google-digitized / http://www.hathitrust.org/access_use#pd-us-google

Mayer: Eine genaue Prüfung ist sicherlich notwendig, und da hier nicht der Ort und vielleicht heute nicht mehr die Zeit dafür ist, stelle ich den Antrag, morgen Vormittag oder Nachmittag in Ruhe zu untersuchen.

Neumann: Vielleicht habe ich Herrn Biehl nicht richtig verstanden. Glaubt Prof. Biehl vielleicht noch jetzt, daß er 6 *m* hört?

Biehl: Ich kann nur vom militärärztlichen Standpunkt sprechen und bin derselben Meinung wie andere Autoren, daß ich auf die Untersuchung mit der Lärmtrommel eine einseitige Taubheit nicht feststellen und kein Gutachten daraufhin abgeben kann und bestehe auf der Prüfung hier. Ich glaube nicht, daß Neumann, wenn er an meiner Stelle wäre, nur auf die Untersuchung mit der Lärmtrommel ein Gutachten abgeben würde. Mayer hat etwas gesagt, was ich später sagen wollte. Pat. hat unaufgefordert gesagt: „Natürlich, wenn mir die Lärmtrommel hineingesteckt wird, höre ich nicht." Meine Herren, dann können wir einen großen Teil der aktiven Armee und der Herren hier für schwerhörig finden. Ich habe nach und nach zwei gut hörende Herren (Musiker) mit der Lärmtrommel geprüft, die werden taub, so daß sie ihrem Beruf nicht nachkommen können.

Politzer: Man darf sich nicht auf einzelne Dinge beschränken, sondern es muß eine genaue Prüfung vorgenommen werden.

Bondy: Nachdem die Sache nicht nur für den Prof. Biehl wichtig ist, möchte ich den Vorschlag von Mayer unterstützen, und zwar mit einer Erweiterung. Das gewählte Komitee möge den Pat. untersuchen und eine Sitzung ad hoc einberufen, wo das Resultat bekannt gegeben wird.

Politzer: Es genügt vielleicht, wenn in der nächsten Sitzung das Resultat bekannt gegeben wird.

Alexander: Ich kann mich nicht darauf einlassen, in einem Komitee zu untersuchen, denn da könnte es darauf ankommen, über einzelne Methoden oder Instrumente abzustimmen. Jeder hat den Pat. zu untersuchen und seinen schriftlichen Befund und sein Gutachten zu geben und so sollen es die anderen Herren auch machen.

Politzer: Es ist etwas anderes, wenn in Gegenwart aller die Untersuchung stattfindet und eventuell auf die Fehler aufmerksam gemacht wird. Das Komitee muß also beisammen bleiben.

Biehl: Ich muß allein Ja oder Nein sagen und beim Komitee könnte es sein, wie Politzer sagt.

Frey: Durch mehr Untersuchungen könnte Pat. eher färben. Jeder kann seine Meinung extra abgeben.

Neumann: Ich bin förmlich deprimiert, wenn ich höre, daß wir da ein Komitee brauchen sollen. Ich glaube, daß jeder, der labyrinthoperiert, die einseitige Taubheit feststellen kann. Es handelt sich ja nicht darum, hört er 1 *m* oder 3 *m*. Ich erkläre, er ist komplett taub.

Politzer: Wie lange braucht man zur Prüfung?

Neumann: Vielleicht 10 Minuten.

Biehl: Ich muß mit meiner Vorschrift rechnen und darauf bestehen, daß jeder der Herren ihn getrennt untersucht.

Mayer: Zur Feststellung der einseitigen Taubheit kann man nicht immer so rasch kommen. Ruttin erklärt sie in seinem Buche selbst für schwierig, auch nach Scheibe ist es keineswegs so einfach. Wenn Pat. 6 *m* hört, muß man das ganz leicht feststellen können, wenn er nur $^1/_2$ *m* hört, wäre es schwer. Ich frage, will man feststellen, daß er 6 *m* hört oder überhaupt, daß

Digitized by Google
Original from UNIVERSITY OF CALIFORNIA
Generated on 2019-10-24 14:53 GMT / http://hdl.handle.net/2027/uc1.b3252762
Public Domain in the United States, Google-digitized / http://www.hathitrust.org/access_use#pd-us-google

er nur hört. Zur Feststellung einer einseitigen Taubheit würde eine genaue Stimmgabelprüfung nötig sein und ich brauche hierzu meine Stimmgabeln, deren Hördauer mir genau bekannt ist.

Ruttin: Weil ich hier zitiert worden bin, muß ich sagen, daß es allerdings schwer ist, für Hörreste die einseitige Taubheit festzustellen, das habe ich in meinem Buche gemeint, aber das kommt hier nicht in Betracht, es handelt sich um 6 *m*. Aber jeder würde es als praktische Taubheit ansehen, wenn er laut Gesprochenes nur ad concham hört. Seit 6—8 Jahren, wo wir mit der Labyrinthprüfung arbeiten, haben wir solche große Zahlen von Fällen gehabt und in keinem Falle Zweifel gehabt, wenn vielleicht, so in einem Falle mit Hörresten.

Bárány: Wenn die kalorische Reaktion negativ ist, spricht dies sehr für Taubheit.

Neumann: Ich glaube, die Simulationsproben kommen nicht in Betracht. Er war bei mir taub, beim Militär nicht.

Politzer schlägt vor, morgen oder übermorgen am besten hier an der Klinik das Komitee die Untersuchung vornehmen zu lassen.

Frey stellt den Antrag auf Vertagung der Sitzung mit Vornahme der Prüfung, Erstattung der Gutachten, Fortführung der Diskussion und Erledigung des restlichen Programmes der heutigen Sitzung.

Der Antrag wird angenommen und die Sitzung am nächsten Tage fortgesetzt.

Politzer: Ich bitte die Herren Kollegen, die untersucht haben, die Ergebnisse ihrer Untersuchung jetzt mitzuteilen.

Alexander: Ich hatte Gelegenheit, den Fall heute vormittags an meiner Abteilung in der Allgemeinen Poliklinik zu untersuchen. Der Pat. ist im Anschluß an Cerebrospinalmeningitis 1907 auf dem rechten Ohr ertaubt. Die Ertaubung erfolgte apoplektiform, ohne Schwindelanfälle. Ohrenfluß hat nie bestanden. Rechtes Trommelfell normal, linkes gering eingezogen und trübe. Im Nasenrachentrakt: chronische Rhino-Pharyngitis mit reichlichem Sekret im Rachenkopf. Scheinbare Hörschärfe rechts 1—2 *m*, links normal. Weber nach rechts. Schwabach verkürzt, Rinne rechts negativ, links normal und positiv. Die unteren Töne fallen vollständig aus. Von c_2 auf dem rechten Ohr scheinbar kleine Hörreste. Uhr durch die Kopfknochenleitung beiderseits positiv. Dieser Befund machte es notwendig, noch auf einseitige Taubheit zu untersuchen. Da ergibt zunächst die Prüfung mit der kontinuierlichen Tonreihe scheinbare Reste in den höheren Oktaven. Der 3·8 *m* lange Hörschlauch ergibt Konv.-Spr. vollständig 0, nur ein Wort wurde nachgesprochen (Maschine), was wohl auf Zufall zurückzuführen ist. Stengerscher Versuch für das rechte Ohr negativ, jedoch nicht charakteristisch, da Pat. seine Angaben wechselt. Man gewinnt den Eindruck, daß der Mensch derzeit wenigstens als Neurastheniker anzusehen ist.

Mit Lärmapparat läßt sich Taubheit für das rechte Ohr konstatieren.

Kein spontaner Nystagmus, kein Schwindel, keine Erregbarkeit des rechten Labyrinths auf dem Drehstuhl. Nach 10 Umdrehungen bei aufrechtem Kopf und Kopfneigung nach vorn kein Nystagmus, nach 20 Umdrehungen geringe Schläge auf 2—3 Sekunden, die auf das linke Labyrinth bezogen werden müssen.

Kalorische Reaktion rechts negativ, links normal. Reflexerregbarkeit des linken Labyrinths für alle Qualitäten normal. Weder rechts noch links Fistel-

Generated on 2019-10-24 14:53 GMT / http://hdl.handle.net/2027/uc1.b3252762
Public Domain in the United States, Google-digitized / http://www.hathitrust.org/access_use#pd-us-google
Digitized by Google
Original from UNIVERSITY OF CALIFORNIA

symptom auslösbar. Diagnose: Laesio auris int. mit vollständiger Taubheit des rechten Ohres, Unerregbarkeit des statischen Labyrinths nach Cerebrospinalmeningitis. Unwesentliche katarrhalische Erscheinungen des linken Ohres. Kein Anhaltspunkt für Aggravation oder Simulation.

Mayer: Ich habe die Untersuchung hier vor der Sitzung vorgenommen und lege Ihnen hiermit den Bericht über diese Untersuchung vor:

	W	
AD		**AS**
	H	**150 *cm***
(8 *m*)	V	
(0·05 *m*)	v	8 *m*
14	cM	14
—	R	+ 35
0	cA	
— 25	c^4	normal
c^2	LJ	C_{32}
nicht geprüft	LS	nicht geprüft.

Das Schema entspricht der von dem VIII. internationalen Kongreß in Budapest angenommenen Formel. Geprüft wurde mit dem Stimmgabelsatz des von Krühl angegebenen Kastens. Es ergab sich für das linke Ohr: Die Taschenuhr wurde in 150 *cm* Entfernung, die Flüstersprache durch das ganze Zimmer, in welchem die Hörprüfung vorgenommen wurde, gehört. Da das Zimmer nur 8 *m* tief war, ist dies sicher nicht die maximale Hörweite für Flüstersprache. Die Stimmgabel c (128 Doppelschwingungen) wurde vom Warzenfortsatz aus 14 Sekunden und, nach dem Abklingen vor das Ohr gehalten, noch 35″ gehört (Rinne positiv), für c^4 (2048 Doppelschwingungen) war keine Verkürzung der Hördauer zu konstatieren.

C (32 Doppelschwingungen) wurde gut gehört. Es ist dies der tiefste Ton des Stimmgabelsatzes.

Für das rechte Ohr ergab sich Folgendes: Die Taschenuhr wurde in Luftleitung nicht gehört, bei gut verschlossenem linken Ohr hörte er Konversationssprache auf 8 *m*, Flüstersprache am Ohr. Der Lucae-Dennertsche Versuch fiel jedoch positiv aus, das heißt, es wurde mit beiderseits fest verschlossenen Ohren ebenso weit gehört.

Bei Prüfung mit dem Lärmapparat nach Bárány hört der Untersuchte kein einziges laut in das rechte Ohr geschrieene Wort.

c (128) wird vom Warzenfortsatz aus 14″ gehört, Rinne negativ.

c^4 (2048) wird um 25″ kürzer gehört als normal. Die untere Tongrenze befindet sich bei c^2 (zweigestrichene Oktave).

Die Hörprüfung ergibt also am linken Ohr ein normales Gehör, die angegebene Hördauer der verschiedenen Stimmgabeln entspricht den normalen, mir gut bekannten Werten. Mit dem rechten Ohr hört der Untersuchte genau so viel, als er bei Taubheit dieses Ohres infolge „Hinüberhören“ hören muß. Die Hörprüfung ist also für einseitige Taubheit charakteristisch. Eine Simulation ist auszuschließen, da dem Untersuchten die Hördauer meiner Stimmgabeln nicht bekannt ist.[1]) Die von Herrn Dr. Bárány in meiner Gegenwart ausgeführte kalorische Reaktion war negativ.

[1]) Anmerkung bei der Korrektur. Es ist jedenfalls als besonders auffällig zu bemerken, daß die einseitige Taubheit infolge einer Meningitis cerebrospi-

Digitized by Google
Original from UNIVERSITY OF CALIFORNIA
Generated on 2019-10-24 14:53 GMT / http://hdl.handle.net/2027/uc1.b3252762
Public Domain in the United States, Google-digitized / http://www.hathitrust.org/access_use#pd-us-google

Bárány: Ich war bei der Prüfung durch Herrn Kollegen Mayer anwesend, habe es daher für nicht notwendig erachtet, eine Stimmgabelprüfung vorzunehmen und nur die kalorische Reaktion geprüft. Die kalorische ist auf dem rechten Ohr erloschen, und ich kann mich nur der Diagnose der beiden Vorredner anschließen, daß hier einseitige Taubheit und Unerregbarkeit des Vestibularapparates besteht.

Politzer: Ich glaube, damit ist der Gegenstand vollständig erschöpft und glaube, daß höchstens Herr Neumann noch ein Schlußwort sprechen wird.

Biehl: Ich möchte vor allem zur tatsächlichen Berichtigung sprechen. Ich war gestern erst um $^1/_2$7 Uhr verständigt, daß Neumann den Fall vorstellt, ich konnte mich auf die Sache nicht vorbereiten und habe vielleicht in der Eile und unvorbereitet den Kernpunkt nicht so getroffen, wie ich wollte. Herr Prof. Neumann hat hier die Hörprüfung mit der Lärmtrommel vorgenommen, und das ist eigentlich der springende Punkt, wogegen ich mich wehre. Er hat gemeint, daß wir Militärärzte nicht mit modernen Mitteln die Untersuchung vornehmen. Ich war zugegen bei der Hörprüfung mit Kollegen Mayer und muß sagen, daß heute der zu Untersuchende (nicht Pat.) andere Angaben gemacht hat, als er dies uns gegenüber tat. Und bei uns sind die Untersuchungen von meinen vier Herren vorgenommen und die Untersuchungsresultate mit der Flüstersprache andere als bei der jetzigen gewesen, also hier stellt sich die eine subjektive Ansicht gegen die andere. Ich habe mit bestem Wissen und Gewissen meine Meinung abgegeben und bin überzeugt, daß auch Herr Prof. Neumann seine Unterschrift mit bestem Wissen und Gewissen hergegeben hat. Darüber läßt sich auch nicht abstimmen. Was die Prüfung mit dem Lärmapparat anlangt, muß ich sagen, daß der zu Untersuchende uns nach der Prüfung sagte, ich bin untersucht worden mit der Lärmtrommel, nicht mit der kontinuierlichen Stimmgabelreihe. Da muß ich auch auf das verweisen, was wir Militärärzte tun müssen. Ferner möchte ich aus Quix einige Sätze vorlesen über den Wert der Prüfung mit der Lärmtrommel. Er sagt am Schlusse seiner Arbeit, die im Jahre 1912 erschienen ist: „Aus allem geht hervor, daß beide Methoden uns auf einen falschen und gefährlichen Weg führen können und daß es daher dringend notwendig bleibt, andere und bessere zu finden. Nachdem ich diese Resultate in einem Vortrag auf der Versammlung des niederländischen Vereines der Nasen-, Ohren- und Halsärzte im November 1910 mitgeteilt hatte, wurde ich dort auf eine Arbeit von Scheibe aufmerksam gemacht. Scheibe gibt in dieser Arbeit bekannt, daß die Bárányesche sowie die Neumannsche Arbeit seinen Erwartungen nicht voll entsprochen habe; beide Apparate schalten das Ohr, in das der Lärmapparat eingeschaltet ist, nicht vollständig aus, der Neumannsche noch weniger als der Bárányesche. Bei einer großen Zahl von Pat. mit anderweitig konstatierter einseitiger Taubheit wurden von dem normalen Ohr nicht nur die höchsten Stimmgabeln und die beiden Edelmannschen Orgelpfeifen noch gehört, sondern auch laute Sprache; beim Neumannschen wurde letztere sogar noch 50 *cm* weit verstanden. Zu ähnlichen Resultaten ist auch Voss mit zwei Bárányschen Apparaten gekommen. Diese stimmen mit den meinigen, wo ich die Prüfung anstelle, als der Apparat schon einige Sekunden funktioniert hatte.“ Sie sehen, daß Quix, der eine Reihe von Untersuchungen angestellt hat, zu ähnlichen Resultaten

---

nalis epidemica aufgetreten sein soll, die sonst ausnahmslos zu beiderseitiger Erkrankung des inneren Ohres führt.

Digitized by Google
Original from UNIVERSITY OF CALIFORNIA
Generated on 2019-10-24 14:53 GMT / http://hdl.handle.net/2027/uc1.b3252762
Public Domain in the United States, Google-digitized / http://www.hathitrust.org/access_use#pd-us-google

gekommen ist wie Neumann und ich; es sind eben subjektive Ansichten. Ich betone nochmals: Herr Neumann hat mit bestem Wissen und Gewissen seine Unterschrift hergegeben, ich aber ebenso, darüber gibt es kein Abstimmen.

Neumann: Es muß einen unendlich wundern, daß eine einseitige Taubheit so viel Aufsehen macht. Meine Absicht war nicht darauf gerichtet.

Nun aber waren die zwei Ansichten so divergent und war ich von einer solchen Seite noch aufmerksam gemacht worden, daß ich gezwungen war, die Sache vor das Forum zu bringen zur Entscheidung, ob einseitige Taubheit hier besteht oder nicht. Ich freue mich, daß Herr Prof. Biehl zugibt, daß er nicht gezweifelt hat, daß ich meine Unterschrift mit bestem Wissen und Gewissen hergegeben habe. Aber die Diskussion hatte Herr Prof. Biehl etwas verschoben. Wir haben den Fall nicht vorgestellt, um den Wert des Lärmapparates zu prüfen. Quix bewegt sich in einer ganz anderen Richtung. Das Zitat ist hier nicht richtig angewendet.

Ich habe der Militärbehörde nicht den Vorwurf gemacht, daß sie keine modernen Hilfsmittel hat, ich habe mir nur erlaubt zu bemerken, daß sie in diesem Falle nicht angewendet worden sind. Ich hätte den Pat. nicht zitiert, wenn nicht Prof. Biehl gesagt hätte, daß Pat. erklärt habe, man hat ihm 1 Finger in das Ohr gesteckt und dann die Hörprüfung gemacht; das ist natürlich ein veralteter Standpunkt. Einseitige Taubheit ist nur festzustellen, wenn man alle Untersuchungsmittel benutzt. Ich muß aber die Angabe dieses Pat. korrigieren, daß ich ihn nicht mit der kontinuierlichen Reihe geprüft habe. Ich habe alle Mittel angewandt zur Untersuchung und habe also mit gutem Gewissen und voller Berechtigung den Pat. als komplett taub erklärt. Daß der Lärmapparat nicht immer Irrtümer ausschaltet, kommt auf die Art der Anwendung an. Wenn er richtig angewendet wird, gibt er uns immer genügend Anhaltspunkte, ob Taubheit für die Sprache besteht. Ich will nicht sagen, daß immer kleine Hörreste für den einen oder anderen Ton ausgeschlossen werden, wenn diese lauten Worte Pat. nicht nachsagt. Ich habe auch den Lärmapparat mit der Leseprobe an diesem Pat. in meinem Kurse demonstriert. Ich muß also sagen, daß, wenn Pat. bei der Militärbehörde untersucht und als hörend erklärt worden ist, dies nur auf einer oberflächlichen Untersuchung beruhen kann, und auf Grund dieser Untersuchung darf man nicht ein Zeugnis, das mit bestem Wissen und Gewissen von mir gegeben wurde, anzweifeln. Es tut mir sehr leid, aber ich konnte mir nicht helfen, um nicht der Verdächtigung ausgesetzt zu sein, daß ich leichtfertig Zeugnisse ausstelle.

Politzer: Ich freue mich, aus den letzten Mitteilungen der Herren Biehl und Neumann die Tatsache zu konstatieren, daß nach den Versicherungen beider alle persönlichen Motive beiden ferne lagen. Es hat sich nur darum gehandelt, die wissenschaftliche Wahrheit zu konstatieren, und in dieser Beziehung muß ich sagen, daß ich mich sehr freue, daß bei dieser Gelegenheit eine Frage erörtert wurde, durch die nicht nur unsere Mitglieder, sondern auch die Gäste einen sehr lehrreichen Vorgang über die Untersuchung gehört haben, welche zur Feststellung der einseitigen Taubheit notwendig ist. In dieser Beziehung werden wir alle mit dieser Demonstration zufrieden sein.

X. Rauch demonstriert einen Fall von **Schädelfraktur mit Dehiszenz der Schuppennaht.** (Erscheint ausführlich.)

XI. Rauch: **Neosalvarsanbehandlung bei einer durch hereditäre Lues hervorgerufenen Laesio aur. int.**

Generated on 2019-10-24 14:53 GMT / http://hdl.handle.net/2027/uc1.b3252762
Public Domain in the United States, Google-digitized / http://www.hathitrust.org/access_use#pd-us-google
Digitized by Google
Original from UNIVERSITY OF CALIFORNIA

Die kleine 10jährige Pat., die ich hier vorstelle, wurde mir vor zirka 6 Wochen von einem Kollegen zur Untersuchung und Behandlung geschickt. Die Anamnese deutet auf eine hereditäre Belatung. Vater Tabetiker. Das Kind leidet seit Jahren an Keratitis parenchym. Vor zirka 3 Monaten bemerkten die Eltern, daß das Hörvermögen der Kleinen im Anschluß an eine Influenza gelitten habe, und der Kollege stellte eine funktionelle Erkrankung des Innenohres fest, die trotz fachgemäßer Therapie immer weiter fortschritt.

Bei der am 9. V. vorgenommenen Untersuchung fand ich das rechte Ohr absolut taub. Perzeption aller Stimmgabeltöne, sei es auf dem Wege der Luft- oder Knochenleitung, erloschen. Die mit kräftiger Stimme hervorgebrachten Worte oder Vokale werden nicht gehört. Vestibularapparat unerregbar.

Links für Stimmgabel unempfindlich, jedoch werden einige ad concham geschrieene Worte vernommen; statisches Organ nicht erregbar.

Aus der physikalischen Behandlung wurde über meine Veranlassung vom Kollegen Dr. Lier eine antiluetische Kur vorgenommen, die in einer Kombination einer Neosalvarsanbehandlung und Inunktionskur bestand. Bisher erhielt die Patientin 5 Neosalvarsaninjektionen von 0·1 bis 0·45 steigernd und ebensoviele Schmierkuren. Der Erfolg ist ein ausgezeichneter. Sie hört:

Rechts: Konv.-Spr. in $^1/_2$—1 *m*, Fl.-Spr. Null;

Links: Konv.-Spr. in 4—5 *m*, Fl.-Spr. in 10 *cm*.

Dieser Fall ermutigt, in Fällen von Laesio auris interna, hervorgerufen durch Lues hereditaria, eine kombinierte Therapie auch bei schlechtestem Hörvermögen anzuwenden.

Diskussion.

Ruttin: Ich möchte bemerken, daß ich heute einen Fall vorstellen wollte, der aber leider nicht erschienen ist. Es handelt sich um ein 21jähriges hereditär-luetisches Mädchen, das auf der einen Seite 10 *cm*, auf der anderen 20 *cm* hörte. Bei der Untersuchung am 27. I. war die kalorische Reaktion beiderseits nicht auslösbar, dagegen die Drehreaktion für alle Kopfstellungen vorhanden, Wassermann positiv. Es bestand Keratitis parenchymatosa. Am 25. II. habe ich sie wieder untersucht, nachdem unterdessen Salvarsan injiziert worden war. Die Hörweite war zwar noch nicht gebessert, aber das frühere Sausen und die Schwindelanfälle waren verschwunden. Im April war deutliche Besserung zu konstatieren: Hörweite auf dem einen Ohr $^1/_2$ *m*, auf dem anderen 1 *m*.

XII. E. Ruttin: **Methode zur operativen Behebung der kongenitalen Atresie.**

E. Sch., 21 Jahre alt, Aufnahme am 31. I. 1914. Der Pat. hat seit dem 3. I. starke Schmerzen im linken Ohr. Kein Schwindel, kein Erbrechen, keine sonstigen Beschwerden.

Bei der Untersuchung findet sich eine totale kongenitale Atresie des linken äußeren Ohres. Druckempfindlichkeit des Proc. mast. in der Antrumgegend am hinteren Rand und an der Spitze. Rechtes Ohr normal.

Pat. ist taub für die Sprache. Rinne unendlich negativ. Kopfknochenleitung verlängert. C_1, c_4 negativ. Kein spontaner Nystagmus. Kalorische Reaktion nicht prüfbar. Nystagmus nach Drehung beiderseits ungefähr 10 Sekunden.

Aus diesem Befund schloß ich, daß hinter der Atresie eine Mastoiditis bestehe, daher nahm ich am 4. II. die Aufmeißelung vor und versuchte hier-

Digitized by Google
Original from UNIVERSITY OF CALIFORNIA
Generated on 2019-10-24 14:53 GMT / http://hdl.handle.net/2027/uc1.b3252762
Public Domain in the United States, Google-digitized / http://www.hathitrust.org/access_use#pd-us-google

bei die kongenitale Atresie zu beheben. Ausgehend von dem Gedanken, daß bei der Operation der Atresie es vor allem darauf ankommt, wenigstens eine mit guter Epidermis bekleidete Wand zu besitzen, da ja die Granulationen der anderen Wände dann wohl durch längere Behandlung beherrscht werden können, machte ich folgende Plastik:

Ich machte mir einen Hautlappen, der aus 2 rechtwinkelig aufeinander stehenden, zirka 1 *cm* breiten Schenkeln bestand, von denen der eine etwa $2^1/_2$ *cm*, der andere 4 *cm* lang war. Dieser Hautlappen wurde von der Haut unter und hinter dem Ohr genommen und dann unter Benützung des langen Schenkels als Stiel, der kurze Schenkel zur vorderen Gehörgangswand gemacht. Im übrigen wurde bei diesem Falle die Radikaloperation ausgeführt, natürlich mit der bei der kongenitalen Atresie notwendigen Modifikation. Es wurde zunächst der Warzenfortsatz eröffnet und tatsächlich vereitert gefunden, das Antrum wurde aufgemacht, eine vordere Gehörgangswand war nicht vorhanden, sondern es lag ein Fettgewebskranz zwischen Kiefergelenkskapsel und hinterer Gehörgangswand. Letztere wurde vorsichtig entfernt, Rudimente von Hammer und Amboß herausgenommen, ein Trommelfell war nicht vorhanden. Jetzt wurde hinter dem Tragus eine äußere Ohröffnung ausgeschnitten und die vordere Gehörgangswand wie oben ersetzt.

Nach der Operation Temp. 39, die allerdings am nächsten Tage (5. II.) auf 36·5 herunterging, aber in den folgenden 4 Tagen wieder bis 39 anstieg. Ich nahm an, daß es sich entweder um eine Sinusthrombose oder um Sepsis handle; letztere insbesondere deshalb, weil Pat. auch eine alte Endokarditis hatte, wahrscheinlich auf rheumatischer Basis, nachdem er vor zwei Jahren und einem Jahr Rheumatismus durchgemacht hatte. Da jedoch von internistischer Seite das Fieber nicht mit absoluter Sicherheit auf die Endokarditis zurückgeführt werden konnte und andrerseits die Möglichkeit einer Sinusthrombose oder otogenen Sepsis vorlag, legte ich am 9. II. den Sinus frei, fand ihn jedoch normal und stand daher von einem weiteren Eingriff ab.

In den nächsten 4 Tagen bewegten sich die Temperaturen zwischen 38·9 und 37. Am fünften Tage Schmerzen und Schwellung im rechten Handgelenk und in der rechten Schulter, in weiteren 5 Tagen ging die Temperatur herunter, doch traten am 19. II. Schmerzen und Schwellung im linken Schultergelenk auf, während sie im rechten Hand- und Schultergelenk schon zurückgegangen waren. Vom 20. II. bis 6. III. wieder häufige Temperaturschwankungen zwischen 39 und 37 und Auftreten von Schmerzen und Schwellung im rechten und linken Fußgelenk am 22. II., im rechten Knie- und Hüftgelenk am 4. III.

Alle diese Schwellungen sind restlos zurückgegangen. Pat. wurde am 8. III. fieberfrei. Die Behandlung bestand während der ganzen Zeit in Collargolklysmen, Elektrargolinjektionen und Aspirin. Die wiederholte Fundusuntersuchung (O. Ruttin) ergab stets normalen Befund.

Wenn auch der Pat., wie Sie sehen, noch nicht vollständig geheilt ist, so hat er doch einen schönen, weiten Gehörgang und seine Hörweite ist fast 2 *m* für Konv.-Spr. Ich habe Ihnen vor einiger Zeit Fälle vorgestellt, bei denen ich zur Behebung der erworbenen Atresie die hintere Gehörgangswand ersetzt habe. Bei kongenitaler Atresie, wie in diesem Falle, ist natürlich der Ersatz der hinteren Wand nicht möglich und auch nicht zweckmäßig, da man ja eine erworbene Atresie, besonders wenn es sich um eine Eiterung wie in diesem Falle handelt, wie wohl auch sonst nur durch Knochenoperation, bei

Digitized by Google
Original from UNIVERSITY OF CALIFORNIA
Generated on 2019-10-24 14:53 GMT / http://hdl.handle.net/2027/uc1.b3252762
Public Domain in the United States, Google-digitized / http://www.hathitrust.org/access_use#pd-us-google

der man die hintere Wand entfernt, beheben kann. Man muß also in diesem Falle die vordere Wand ersetzen. Nicht unerwähnt möchte ich lassen, daß die kongenitale Atresie schon öfters operiert worden ist und daß Fälle mit Eiterung hinter der kongenitalen Atresie bereits von Alexander operiert worden sind. Allein, was ich Ihnen besonders in diesem Falle zeigen wollte, ist die Methodik des Ersatzes der vorderen Gehörgangswand.

XIII. E. Ruttin: **Septische Sinusthrombose mit multiplen Schleimhautblutungen.**

B. B., 19 Jahre alt, Aufnahme am 3. V. 1914. Pat. bekam vor 3 Monaten Schmerzen im rechten Ohr, das bald darauf zu fließen begann, ohne daß sie besondere Beschwerden gehabt hätte. 5 Tage vor der Aufnahme trat Fieber auf. Pat. bekam Kopfschmerzen, Schwindel, Übelkeiten, Erbrechen. Angeblich kein Schüttelfrost.

Bei der Aufnahme fand ich Druckempfindlichkeit an der Spitze des rechten Proc. mast., besonders am hinteren Rande, reichliche, rahmig-eitrige Sekretion aus dem Gehörgang. Druckempfindlichkeit der oberen Hälfte des Kopfnickers. Temp. 38·7, Puls 90. Etwas Nystagmus nach beiden Seiten, mehr zur kranken Seite. Pupillen gleich weit, reagieren gut. Reflexe gut auslösbar. Hirnnerven frei. Zeigeversuch normal. Etwas Schmerz bei Bewegungen in der rechten Halbseite. Konv.-Spr. $^1/_2$ *m*, Weber nach rechts, Rinne negativ, Kopfknochenleitung annähernd normal. C_1 negativ, c_4 positiv. Kein Fistelsymptom, kalorische Reaktion prompt, Zeigeversuch dabei typisch.

Ich nahm am 4. V. die Operation vor. Starke Corticalis, gegen den Sinus zu Eiter. Sinus stark verändert, graugrün verfärbt, thrombosiert. Freilegung der Jugularis, Ausräumung der tiefen, infiltrierten Cervicaldrüsen. Jugularis dick, rotgrau verfärbt, wird im Gesunden unterbunden. Weitere Freilegung des Sinus bis zum Bulbus. Peribulbär fibrinöses Exsudat, welches den Bulbus und den Sinus in der unteren Partie komprimiert, der Bulbus ist leer, Incision höher oben, Ausräumung der Thromben, bis von oben Blut in starkem Strahl kommt.

5. V. Temp. 38·5 bis 37·3. Wohlbefinden. Elektrargol. Etwas spontaner Nystagmus nach beiden Seiten.

6. V. Schmerzen im linken Ellenbogen und rechten Handgelenk.

7. V. Schmerzen in der rechten unteren Thoraxgegend, Husten. Interne Untersuchung: Pleuritis? Verbandwechsel: Eröffnung des unteren Jugularisstumpfes, Durchspülung gelingt tadellos, keine Sinusblutung. Dipholin, Coffein. natr. benzoic., Kampfer ebenso wie am Tage vorher.

8. V. Epistaxis, steht auf Coagulentamponade nur kurze Zeit, muß wiederholt tamponiert werden. Menorrhagien.

9. V. Wieder reichliche Blutungen aus Nase und Genitale, abermalige Tamponade mit Coagulen. Gelatineinjektion. Calcium lact.

10. V. früh wiederum häufiges Nasenbluten, das auf Tamponade nicht steht. Ich tauchte jetzt einen Tampon in Collodium ein und tamponierte damit die Nase, worauf die Blutung prompt stand. Im Verlaufe leichte Blutungen aus der Schleimhaut und der Gingiva, zeitweise noch geringes Nasenbluten aus der anderen Seite, am 12. und 13. V. ebenso noch aus der Mundschleimhaut und aus dem Genitale. Die Blutungen stehen und erst am 14. VI. treten noch einmal, nachdem schon lange die Tamponade entfernt worden war, leichte Blutungen aus der Nase auf.

15. V. Augenhintergrund: Retinitis haemorrhagica septica (O. Ruttin).

Digitized by Google
Original from UNIVERSITY OF CALIFORNIA
Generated on 2019-10-24 14:53 GMT / http://hdl.handle.net/2027/uc1.b3252762
Public Domain in the United States, Google-digitized / http://www.hathitrust.org/access_use#pd-us-google

Das Fieber von septischem Typus, mit zeitweiligen Remissionen von 39·4—36·7 hielt bis zum 4. VI. an; seither ist die Pat. fieberfrei.

Interessant sind in diesem Falle die außerordentlich schweren septischen Blutungen sowie die fast unstillbare Epistaxis, die ich erst durch Tamponade mit Collodium zu stillen vermochte. Ich erinnere mich, daß eine etwas kompliziertere Collodium-Wattetamponade von Kaspar Pischl angegeben worden ist.

XIV. E. Ruttin: **Fistelsymptom bei einem Falle von multipler Sklerose (?) und chronischer Mittelohreiterung.**

F. D., 36 Jahre alt. Vater des Pat. starb im 59. Lebensjahre an einer fieberhaften Gehirnerkrankung, die Mutter, 45 Jahre alt, an Krebs, ein Bruder an Herzfehler. Als Kind hat Pat. Scharlach, Masern und Diphtherie durchgemacht, im Alter von 16 Jahren Blutspucken, das nach Behandlung nach zwei Monaten aufhörte. Vor 16 Jahren stürzte Pat., wurde besinnungslos und mußte $1^1/_2$ Monate das Bett hüten. Nach seiner Genesung blieb noch ein Zittern des Kopfes zurück, das nach einem Jahr aufhörte. 1905 trat das Zittern wieder auf. Gleichzeitig wurde Pat. besonders in den linken Extremitäten unsicher. Er wurde 8 Monate im Spital behandelt und später noch einige Monate auf der Abteilung v. Frisch, wo ihm eine Schmierkur gemacht wurde. Sein Zustand besserte sich so weit, daß er wieder berufsfähig wurde, nur etwas Zittern blieb zurück.

1911 heftiges Ohrenstechen links, nach 2—3 Tagen begann es zu fließen. Schmerz und Fluß hörten nach 2 Monaten auf. Am 24. V. Stechen im linken Ohr und auf der linken Kopfseite, am 28. begann wieder Otorrhöe, am 30. V. Fieber. Seitdem dieses Ohr wieder fließt, ist auch das Gehör viel schlechter. Seit dem 24. V. hat Pat. auch zeitweise Ohrensausen, Schwindel und Brechreiz.

Bei der Aufnahme (Pat. wurde von der Abteilung Schlesinger transferiert) fand ich auf dem linken Ohr eine akute Exacerbation einer chronischen Eiterung. Konv.-Spr. 10 *cm*, Weber nach links, Rinne negativ, Schwabach verlängert, C_1 verkürzt, c_4 positiv. Rechtes Ohr normal.

Spontaner horizontaler Nystagmus zweiten Grades beim Blick nach rechts, spontaner horizontaler Nystagmus zweiten Grades beim Blick nach links. Rotatorischer Nystagmus nach rechts beim Blickgeradeaus. Der horizontale Nystagmus, sowohl der nach rechts als der nach links, wird bei Blick nach aufwärts verstärkt, bei Blick nach abwärts nicht. Fistelsymptom: Bei Kompression Nystagmus zweiten Grades nach links und starker Schwindel, spontanes Zeigen in beiden Armen richtig, dagegen Fall nach rechts und rückwärts auch bei jeder Kopfbewegung. Kalorische Reaktion auf beiden Seiten typisch. Dabei verschwindet aber der horizontale Nystagmus nicht ganz. Zeigen entsprechend. Dagegen Fall stets nach rechts und hinten. Rechtsdrehung: Nachnystagmus nach links mindestens 15 Sek. (der spontane Nystagmus verschwindet jetzt ganz), Schwindel, aber kein Erbrechen, kein Brechreiz.

Linksdrehung: Nachnystagmus nach rechts, mindestens 15 Sekunden (der spontane Nystagmus verschwindet nicht ganz), Schwindel, kein Erbrechen, kein Brechreiz.

Sehr interessant an dem Falle ist, daß trotz des großen spontanen horizontalen Nystagmus das Fistelsymptom auslösbar ist. Es dürfte sich aller Wahrscheinlichkeit nach hier um eine Kombination von multipler Sklerose mit linkseitiger chronischer Eiterung und Labyrinthfistel handeln. Dafür spricht die

Generated on 2019-10-24 14:53 GMT / http://hdl.handle.net/2027/uc1.b3252762
Public Domain in the United States, Google-digitized / http://www.hathitrust.org/access_use#pd-us-google
Digitized by Google
Original from UNIVERSITY OF CALIFORNIA

Anamnese und der interne Befund, allerdings auch der otologische Befund. Letzterer spricht für die multiple Sklerose wegen des starken, nach beiden Seiten gerichteten spontanen Nystagmus, der so ziemlich gleichen kalorischen und Drehreaktion auf beiden Seiten. Bei Tumoren der hinteren Schädelgrube, die differentialdiagnostisch auch in Betracht kämen, wäre wohl eine deutlichere Differenz auf beiden Seiten nachweisbar und wären auch die subjektiven Symptome bei der kalorischen und Drehreaktion wahrscheinlich viel heftiger. Die Schwerhörigkeit auf der linken Seite ist wohl vorwiegend auf die Mittelohrerkrankung zurückzuführen. Neben der Mittelohrerkrankung scheint allerdings nach dem Bestehen des Fistelsymptoms auch eine Labyrinthfistel vorzuliegen.

Nachtrag während der Korrektur. Ich habe den Pat. radikal operiert. Eine Fistel am Bogengang war nicht vorhanden, dagegen scheint dieselbe im ovalen Fenster zu liegen; wenigstens ist trotz genauer Inspektion eine solche nicht sichtbar und nur eine kleine Granulation an dieser Stelle vorhanden.

XV. Gatscher-Marschik: **Demonstration eines Salpingoskops.** (Erscheint ausführlich in dieser Monatsschrift, 1914, Nr. 8.)

XVI. Ig. Hofer: **Chronische Mittelohreiterung mit Durchbruch durch die Tube in die Parotis (Parotisfistel).**

Meine Herren! Ich möchte ganz kurz über den Verlauf des Falles berichten, den ich in der letzten Sitzung vorstellte; es war ein 12jähr. Knabe mit einer Parotisfistel vor dem linken Tragus, mit einer Lähmung des Stirn- und Augastes des linken Facialis und mit Granulationen im linken Gehörgang; beim Ausspritzen des Ohres kamen langsam Eitertropfen aus der Parotisfistel. Damals hatte ich den Pat. erst 2 Tage vorher gesehen, konnte die Anamnese wegen Unkenntnis der ungarischen Sprache nicht sofort aufnehmen; nachträglich ergab sich nun anamnestisch, daß der Knabe doch seinerzeit einen Ohrenfluß hatte, was die Eltern zuerst bestritten; daß späterhin eine Schwellung der Parotis auftrat und nachher die teilweise Gesichtslähmung und daß erst später ein Arzt eine Incision in die Parotis machte, wovon die jetzt noch bestehende Fistel übrig blieb; es ist also die Facialislähmung nicht durch die Incision entstanden (wie Prof. Neumann neulich in der Diskussion meinte), sondern sie ist durch die eitrige Parotitis hervorgerufen worden.

Bei der von mir vor kurzem vorgenommenen Radikaloperation ergab sich die ganze Paukenhöhle und das Antrum erfüllt mit Granulationen, die Erkrankung des Knochens reichte nach rückwärts bis an den Sinus. Trotz genauester Inspektion und weiter Freilegung der Mittelohrräume und weitester Abtragung der hinteren Gehörgangswand bis unter das Niveau des horizontalen Bogenganges konnte ich in der vorderen und unteren knöchernen Gehörgangswand keine Fistel finden; jedoch war das tympanale Tubenende sehr stark cariös und konnte ich ziemlich viele Granulationen aus der Tube herauskratzen; ich vermute daher, daß der Durchbruch des Eiters vom Mittelohr in die Parotis durch die Tube erfolgte; direkt sehen oder sondieren konnte ich die Fistel nicht; auch war eine Sondierung der Fistel von der Parotis her nicht möglich; es war also in diesem Falle ohne Zweifel die eitrige, chronische Mittelohrentzündung das primäre, die eitrige Parotitis mit der konsekutiven Parese der zwei Facialisäste das sekundäre.

Da ein derartiger Eiterdurchbruch durch die Tube immerhin etwas seltenes ist, so erlaubte ich mir den Fall vorzustellen.

Digitized by Google
Original from UNIVERSITY OF CALIFORNIA
Generated on 2019-10-24 14:53 GMT / http://hdl.handle.net/2027/uc1.b3252762
Public Domain in the United States, Google-digitized / http://www.hathitrust.org/access_use#pd-us-google

Bücherbesprechungen.

Localisation cérébelleuses. Von André Thomas und A. Durupt. Paris 1914. Vigot frères. 197 Seiten.

Es mag vielleicht manchen Otologen interessieren zu wissen, wie sich die Neurologen zu den Lokalisationen im Kleinhirn verhalten, Fragen, die — man kann es ruhig behaupten — trotz der Arbeiten von Bolk, Magnus etc. erst durch Bárány akut geworden sind. Thomas hat sich schon seit vielen Jahren mit dem Studium der Kleinhirnabscesse befaßt. In der vorliegenden Arbeit bringt er mit seinem Mitarbeiter namentlich die Versuche wieder, die sie in letzter Zeit an Hunden und Affen angestellt haben, um die Ausfallsphänomene nach Kleinhirnabscessen zu studieren. Es handelt sich hauptsächlich um experimentelle Daten, während die auf den Menschen bezüglichen Schlußfolgerungen aus den Experimenten nur mit ziemlicher Vorsicht gezogen werden. Jedenfalls erkennt der Leser, daß die Autoren die Bárányschen Hypothesen über die Lokalisationen im Kleinhirn gern akzeptieren und, soweit einige wenige klinische Erfahrungen, die durchaus nicht Kleinhirneiterungen betreffen, es zulassen, auch bestätigen können. Obzwar die Autoren die Prüfung nach Bárány bei allen Kleinhirnleiden in Zukunft vorzunehmen raten, haben sie es doch unterlassen, diese Prüfungen im Detail vorzunehmen, was sich eben daraus erklärt, daß ihre Arbeit eine hauptsächlich tierexperimentelle Studie ist und die Hypothesen Báránys sich wohl nur am Menschen kontrollieren lassen. Diese Bibliographie, die Arbeiten seit 1911 betreffend, dürfte den Otochirurgen manche interessante Fingerzeige aus der ihnen ferner liegenden neurologischen (aber, wie wir konstatieren, nicht französischen) Literatur bringen.

Lautmann.

Methodische Winke für den Sprachformen-Anschauungsunterricht. Von Karl Baldrian, Direktor der Landes-Taubstummenanstalt in Wiener-Neustadt. Wien 1913, Karl Gräser & Komp. Preis brosch. K 2·80.

Was wollen die „Methodischen Winke"? Dem in der Taubstummenschule so wichtigen Sprachformenunterricht den richtigen Platz einräumen und eine lebenswahre und lebensfrohe Betriebsweise dieses Unterrichtes aufzeigen. „Denn nicht das elementare Denken selbst, sondern das richtige Erfassen und freie Anwenden der formellen Spracherscheinungen bereitet dem Gehörlosen die größten Schwierigkeiten." Viele Taubstumme sind sich tatsächlich ihrer Erlebnisse ganz gut bewußt, aber sie können für ihre Gedanken keine richtige Form finden, daher stammt großenteils ihre Sprechschau. Die Symbolik der Sprache ist nun nach Baldrian bei der Lautsprache nicht schwerer als bei der Schrift- und Gebärdensprache; und als psychologisches Prinzip kann für alle drei Sprachen nur eines gelten: „Entwickle die Sprache aus Erlebtem und übe sie im Satze!" Der Unterricht in der Lautsprache sichert aber dem Taubstummen im praktischen Verkehr so viele Vorteile, daß er unbedingt den anderen Lehrarten vorgezogen werden muß.

Baldrian ist ein Vertreter der reinen Lautsprechmethode, aber auch er bestreitet und unterschätzt den Wert der natürlichen Gebärde nicht, wo es sich darum handelt, sich über einen sprachlich zu fassenden Gedanken zu verständigen. Niemals dürfe aber diese natürliche Gebärde zur „Mittuerin" mit der Lautsprache werden. Denn wenn auch durch die Gebärde ebenso wie durch die Laut- und Schriftsprache der Geist der Sprache erschlossen werden kann,

Digitized by Google
Original from UNIVERSITY OF CALIFORNIA
Generated on 2019-10-24 14:53 GMT / http://hdl.handle.net/2027/uc1.b3252762
Public Domain in the United States, Google-digitized / http://www.hathitrust.org/access_use#pd-us-google

so ist doch zum Sprechenlernen der Tonsprache die ständige Sprechübung die conditio sine qua non. Allerdings, das müssen wir sagen, in den Vollbesitz der Tonsprache werden wir den Taubstummen nie setzen; das liegt aber nicht in der Lehrart, sondern im Gebrechen der Taubheit. Was einmal gesprochen werden kann, dafür dürfe man keine Gebärde mehr dulden, damit die Leitungsbahn vom Gedanken zum Lautwort und umgekehrt tüchtig eingefahren werde. Nebengeleise seien vom bösen.

Bei unserer künstlichen Spracherlernung ist auch die lexikalische und die grammatische Seite zu berücksichtigen; erstere darf nie für sich allein bestehen, sondern in Verbindung mit dem Satze, und die grammatischen Beziehungen sollen aus dem vorhandenen Gedanken- und Sprachschatz durch vereinte Arbeit von Schüler und Lehrer herausgeschält werden. Diese Methode würde auch in der Volks- und vielleicht auch in der Bürgerschule größere Erfolge zutage fördern als der da und dort in Lehrbüchern sich breitmachende Wust von grammatischen Erörterungen.

Zur Verdeutlichung der Sprachformen empfiehlt Baldrian wiederholt die Schrift- — Tafelbilder spielen bei ihm eine große Rolle — -Gegenüberstellungen, Zusammenfassungen und namentlich die Einheitlichkeit des gesamten Unterrichtes. Ich pflichte Baldrian bei, daß gerade in der Einheitlichkeit eines der Hauptgeheimnisse der Vatterschen Erfolge in Frankfurt bestehe. Vatter unterrichtet eben in allen Klassen und seine Lehrer müssen alle arbeiten in seinem Geiste. Diese Konzentration sichert auch den Anstalten in Wiener-Neustadt und Döbling ihren Ruf und ihre Erfolge.

In der richtigen Erkenntnis, daß Reden ein Sagen und Fragen ist, behandelt der Verfasser die Frage in ihren verschiedenen Formen sehr eingehend. Auch dem Verbum, diesem Hauptnerv der Sprache, schenkt Baldrian große Aufmerksamkeit, wie er auch der Flick- und Formwörter nicht vergißt. Aber überall will der Verfasser ein Erlebnis oder eine Situation als Ausgangspunkt für neue Sprachformen. Darin liegt die Hauptstärke der Baldrianschen Methode.

Die praktischen Beispiele über den Betrieb des Sprachformenunterrichtes verraten ein so tiefes Eindringen in den Geist der Sprache, ein so großes Geschick in der Verarbeitung selbst kleinlich scheinender Erlebnisse, eine so liebevolle Berücksichtigung der Volkssprache mit ihren dialektischen Wendungen, daß die „Methodischen Winke“ unbedingt als erstklassige Arbeit eines wohlerfahrenen Pädagogen bezeichnet werden müssen.

Baldrians Bemerkungen über die Betriebssprache im Sprachformenunterricht möchte ich eine unbewußte Grammatik nennen. An einem Schulbeispiel zeigt der Verfasser, wie er seinen Sprachformenunterricht im Detail betreibt. Ich würde über manches den Kopf schütteln, hätte ich nicht persönlich den Meister an der Arbeit und im wirklich väterlichem Verkehr mit seinen Zöglingen gesehen.

Die Vorschläge zu den Stundenplanänderungen in unseren Anstalten entsprechen durchwegs den praktischen Bedürfnissen, wenngleich die Durchführung nicht überall möglich ist. Das als Anhang beigeschlossene Wörterverzeichnis ist unstreitig ein mustergültiger Berater für unsere, um das rechte Wort so oft verlegenen Schüler.

Dem verstorbenen Direktor Lehfeld, dem Wegführer im modernen Taubstummenunterricht Österreichs, hat Baldrian sein Buch gewidmet, und dem Altmeister Lehfeld zumindest gleich muß die Kritik Baldrian stellen.

Digitized by Google
Original from UNIVERSITY OF CALIFORNIA
Generated on 2019-10-24 14:53 GMT / http://hdl.handle.net/2027/uc1.b3252762
Public Domain in the United States, Google-digitized / http://www.hathitrust.org/access_use#pd-us-google

Aus der Fülle des Gebotenen in den „Methodischen Winken“ werden junge und alte Taubstummenbildner reichlich Lehre ziehen können.

Heinrich Rechberger (Linz).

Über den Ausfluß von Cerebrospinalflüssigkeit und Gehirnsubstanz durch Gehörgang und die Nasenhöhle im Gefolge von Basisbrüchen. Von W. Rault. Thèse. Paris 1913, Nr. 221, 88 S.

Der Ausfluß von cerebrospinaler Flüssigkeit aus dem Gehörgang oder der Nase ist im Gefolge von Basisbrüchen häufiger, als bisher angenommen wurde. Seltener sind allerdings die späteren Ausflüsse aus der Nase. Auch Ausfluß von Gehirnsubstanz durch diese Ostien ist in raren Fällen beobachtet. Die unmittelbare Prognose der Schädelbrüche, welche diese Ausflüsse zeigen, ist ernst, doch viel weniger, als früher angenommen wurde, selbst wenn es sich um Ausfluß von Hirnsubstanz handelt. Die Hauptgefahr liegt in der Infektion. Deshalb ist die Desinfektion der Ohren, Nase, Pharynx ein wichtiger Faktor. Die bald nach dem Trauma vorgenommene Trepanation mit anschließender Drainage des Subarachnoidalraumes ist wirksam sowohl gegen die stets drohende Infektion als auch gegen extra- und intradurale Hämorrhagien. Letztere sind nicht so selten, als man bisher annahm. Fritz Loeb (München).

Referate.

I. Allgemeines.

Die Diathermo-Kinesiphonie oder die Wiedererziehung des Gehörs auf warmem Wege. (La diathermo-kinesiphonie ou reéducation auditive à chaud.) Von A. Maurice. (Revue hebdom. de laryngologie. 1914. Nr. 20.)

Dieser sonderbare Titel besagt, daß Maurice die Methode der sonoren Massage bei Schwerhörigkeit, wie er sie bisher mit seinem Apparat „Kinesiphon“ (und den die Leser aus einer Originalarbeit: M. f. Ohrhlk. 1913. Nr. 6 kennen) ausgeführt hat, dadurch verbessert, daß er gleichzeitig die Diathermie anwendet. Er hat ein eigenes Diapositiv angegeben, das gestattet, ziemlich hohe Intensitäten mit der Diathermie (800 MA. bis $1^1/_2$ Amp.) zu erreichen und gleichzeitig die Massage mittelst des Kinesiphons ermöglicht. Die Kombination mit der Diathermie ist hauptsächlich bestimmt, die subjektiven Beschwerden (Schwindel, Ohrensausen) zu bekämpfen, auf die, wie der Autor jetzt zugibt, die sonore Massage wirkungslos bleibt, wenn sie sehr ausgesprochen sind. Mit Rücksicht darauf, daß die Diathermie in der Otologie bisher nur wenig und mit zweifelhaftem Resultat verwendet worden ist, erscheint uns diese vorläufige Mitteilung von Maurice, der von seinen Resultaten „entzückt“ ist (enchanté), bemerkenswert. Lautmann.

Akustische und klinische Regeln für die Wiedererziehung des Gehörs. Von Marage. (Archives Internationales de laryngologie. 1914. 37. Nr. 2.)

Marage, ein Schüler Mareys, wiederholt von der Académie de médecine in Paris preisgekrönt, selber ein Erfinder eines Apparates zur Wieder-

Digitized by Google
Original from UNIVERSITY OF CALIFORNIA
Generated on 2019-10-24 14:53 GMT / http://hdl.handle.net/2027/uc1.b3252762
Public Domain in the United States, Google-digitized / http://www.hathitrust.org/access_use#pd-us-google

erziehung des Gehörs, bedauert, daß die verschiedenen Erfinder solcher Apparate an „Amnesie leiden". Von dieser Prioritätsfrage abgesehen, bedauert Marage, daß die betreffenden Wiedererzieher während der Behandlung keinen Gebrauch vom Akumeter (gemeint ist wahrscheinlich nur der Akumeter des Autors und nicht der von Politzer zum Beispiel) machen, ohne den man die „Art der Schwerhörigkeit" nicht diagnostizieren kann. Es genügt, während 5 Minuten täglich die Ohren für den Grundton jedes Vokales einzuüben. Wenn nach 1—2 Wochen keine Gehörverbesserung eingetreten ist, ist die Schwerhörigkeit unheilbar. Auf diese Grundtöne kommt es an, und diese gibt mit Reinheit nur der Apparat von Marage. Die anderen phonoiden Apparate haben vom Phonoiden nur den Namen und sind veränderte Formen längst abgetaner Apparate. Grundbedingung für einen guten Apparat ist, daß er Töne gibt, die das Trommelfell (und die Gehörknöchelchen) zu keinen größeren Exkursionen zwingt wie $^1/_{1000}$ eines Millimeters. Früher (Helmholtz) glaubte man allerdings, daß die Exkursionen des Steigbügels sich nach Zehntel eines Millimeters berechnen, was Marage als einen Irrtum nachgewiesen hat. Damit erklärt auch Marage, daß die verschiedenen, bisher gebrauchten Massageapparate (Breitung, Delstanche etc.) für den Gehörapparat eher als schädigend als bessernd betrachtet werden können. Wenn auch das Gehör des Menschen Töne zwischen 16 und 37.000 Schwingungen vernehmen kann, so sind praktisch nur wichtig die Töne, die zwischen den Tönen F (fa^1) und f^2 (f^4) dem Bereich der menschlichen Stimme liegen. Daher enthält der Apparat von Marage auch nur die wenigen Grundtöne, die den Vokalen entsprechen. Ihre Intensität kann beliebig geändert werden und diese Intensität kann bestimmt werden. Lautmann.

Neuerliche Berichtigungen, betreffend das Lokalanästheticum „Bonainsches Gemisch". Von Bonain. (Revue hebdomad. de laryngologie. 1914. Nr. 22.)

Es wäre nicht der Mühe wert, von dieser Berichtigung zu sprechen, wenn sie uns nicht Gelegenheit gäbe, das Bonainsche Gemisch unseren Lesern zu empfehlen. Es handelt sich um eine ölige, vollständig helle, manchmal etwas leicht gelbliche Flüssigkeit, die entsteht, wenn man absolut reine Carbolsäure, Menthol und salzsaures Cocain zu gleichen Teilen mischt. Fügt man dieser ursprünglichen Mischung noch salzsaures Adrenalin (nicht dessen wässerige Lösung!) je 1 *mg* pro Gramm der Mischung hinzu, so erhält man ein Mittel, das, wenigstens was die Chirurgie der Pauke und des Trommelfells betrifft, alles leistet, was man von ihm verlangt. Nach Bonain, der seine Mischung vergleichend mit der Infiltration nach Neumann versucht hat, fällt der Vergleich zugunsten des Gemisches aus. Auch in der Rhinologie und vielleicht auch im Rachen bewährt sich der „Bonain" auf das vorteilhafteste. Persönlich haben wir es im Larynx, vielleicht aus falscher Furcht vor üblen Zufällen, nicht versucht. Bonain, der seit 17 Jahren das Mittel anwendet,

Digitized by Google
Original from UNIVERSITY OF CALIFORNIA
Generated on 2019-10-24 14:53 GMT / http://hdl.handle.net/2027/uc1.b3252762
Public Domain in the United States, Google-digitized / http://www.hathitrust.org/access_use#pd-us-google

leugnet jede schädliche Nachwirkung, namentlich jede kaustische Schädigung, wenn man ein vorschriftsmäßiges Gemisch benützt. Eine ähnliche Mischung wie die Bonains (in Alkohol) ist in Deutschland bekannt. Vor dieser Mischung ist allerdings zu warnen. Lautmann.

II. Äußeres Ohr und Mittelohr.

Le affezioni dell' orecchio nell' adenoidisma. Von Vitto-Massei. Atti della Clinica di Roma 1913.

Verfasser hält sich zunächst über das Verhältnis zwischen Adenoidismus, Lymphatismus und Skrofulose und zwischen adenoiden Vegetationen und der Luschkaschen Tonsille auf, unter ausgiebiger Berücksichtigung der Geschichte und Literatur der embryologischen, anatomischen, physiologischen und pathologischen Studien und gibt dann einen Überblick über geographische Verbreitung, Häufigkeit und Ursache der Ohrenkrankheiten beim Adenoidismus. Aus den verschiedenen Statistiken geht hervor, daß diese Vegetationen überall verbreitet sind, am häufigsten im Alter zwischen 5 und 15 Jahren ohne Unterschied des Geschlechts, aber auch im vorgeschrittenen Alter vorkommen und sind selbst bei Säuglingen mit von ihnen induzierten Ohrenkrankheiten angetroffen worden. Die Häufigkeit der von ihnen bedingten Ohrenkrankheiten beträgt durchschnittlich 75%. Der Einfluß der Heredität auf ihre Entstehung ist als erwiesen anzusehen. In bezug auf das Klima gestatten die widersprechenden Angaben nicht, einen bestimmten Einfluß anzunehmen. Von manchen wird ein Einfluß der Rasse, des Baues, des Schädel- und Gesichtsskeletts, der schlechten Wohnungs-, Gewerbe- usw. Hygiene angenommen. Verfasser selbst hat bei 80% von Adenoiden Ohrenkrankheiten und bei 40% Ohrenkrankheiten-Adenoiden gefunden. Von 78 adenoiden Ohrenkrankheiten gehörten 41 dem männlichen, 37 dem weiblichen Geschlechte an, die meisten im Alter von 5—10 Jahren. Der jüngste adenoide Patient hatte 20 Tage, der älteste 52 Jahre. In zehn Fällen konnte eine echte adenoide Heredität konstatiert werden. In 2 Fällen war Tuberkulose, in 12 Fällen Syphilis in der Aszendenz vorhanden. Verschiedene Krankheitsformen des äußeren, mittleren und inneren Ohres können Adenoide begleiten. In den meisten Fällen sind es chronische und katarrhalische Mittelohraffektionen. Die Möglichkeit einer tuberkulösen Infektion des Ohres durch Adenoiden ist zuzugeben. Labyrintherkrankungen entstehen meist durch Vermittlung einer Mittelohraffektion, doch können sie auch direkt auf dem Blut- oder Lymphwege von den Adenoiden induziert werden. Persönlich hat Verfasser in 78 Fällen 2mal Affektion des äußeren Ohres (Dermatitis ekzematosa), 71mal des mittleren (23 sekretorische, 39 trockene) und 5mal des inneren Ohres gesehen. Die Wege, auf welchen das durch die adenoide Dyskrasie begünstigte Zustandekommen von Ohrenkrankheiten stattfindet, sind: Blut- und Lymphbahnen, der äußere Gehörgang (geringere Widerstandsfähigkeit des Trommelfells u. dgl.) und die Tuba. Die Experimente, welche zum

Digitized by Google
Original from UNIVERSITY OF CALIFORNIA
Generated on 2019-10-24 14:53 GMT / http://hdl.handle.net/2027/uc1.b3252762
Public Domain in the United States, Google-digitized / http://www.hathitrust.org/access_use#pd-us-google

Beweise des Einflusses des Tubenverschlusses auf die Entstehung von Mittelohrerkrankungen ausgeführt worden sind, werden vom Verfasser angezweifelt. Auch die klinischen Erfahrungen sprechen gegen eine solche Annahme. Behufs Untersuchung des Einflusses der Tubenokklusion stellte V.-M. klinische und experimentelle Untersuchungen an, deren Resultate ihn zu folgenden Schlußfolgerungen führten: 1. Die Theorie des Tubenverschlusses hat keine Existenzberechtigung. 2. Die Tuba ist selten klaffend. 3. Die Infektion des Mittelohres von der Nasenrachenhöhle aus findet hauptsächlich durch Propagation des Prozesses per tubam statt. 4. Die Propagation kann auch durch bloßes Passieren des pathogenen Agens durch die Tuba ohne Affektion derselben zustande kommen. 5. Die Lymphwege haben in dieser Beziehung eine größere Bedeutung, als man glaubt. 6. Manchmal kann auch der äußere Gehörgang hier eine nicht zu unterschätzende Infektionsquelle für die Paukenhöhle bilden.

In besonderen Abschnitten werden Symptomatologie, Diagnose und Prognose der Otopathien bei Adenoidismus, ferner die medizinischen und chirurgischen Behandlungsmethoden besprochen. Außer allgemeinen hygienischen Maßregeln (Reinigung der Mund- und Nasenhöhle usw.) können Seebäder von großem Vorteil sein, wenn auf entsprechende Vorsichtsmaßregeln geachtet wird. (Verhütung von Eindringen von Wasser in die Ohren, in die Nase, von Untertauchen des Kopfes u. dgl.) Nur akute Mittelohrprozesse und Erscheinungen seitens des nicht akustischen Labyrinths bilden Kontraindikationen gegen Seebäder. Doch können alle diese Mittel die chirurgische Behandlung nicht ersetzen. Für diese ist die allgemeine Narkose zu verwerfen. Die möglichen üblen Folgen und die Kontraindikationen: Hämophilie, vorgeschrittene Tuberkulose, eine Infektionskrankheit in der Umgebung, akute Adenoiditis oder Otitis usw. der Adenotomie werden besprochen. Einen prophylaktischen Wert für Otosklerose kann dieser Operation nicht zugesprochen werden. Je früher sie ausgeführt wird, um so günstigere Folgen in bezug auf das Ohr kann man sich von ihr versprechen. Der günstige Einfluß der Operation auf den Allgemeinzustand wird auf Grund literarischer Angaben und eigener Erfahrungen erörtert.

In einem besonderen Anhang werden behandelt: 1. Der Adenoidismus bei Taubstummen. 2. Die von diesem Zustand abhängigen Ohrenleiden bei Schülern, Soldaten und Arbeitern. Tatsache ist das häufige Vorkommen von Adenoiden bei Taubstummen. Doch sind diese Krankheiten meist von einander unabhängig und als Folgen einer gemeinsamen Ursache anzusehen. Es kann aber Taubstummheit durch Adenoidismus veranlaßt sein, sowohl angeboren, verursacht durch Vererbung verschiedener zu Otopathien disponierender Zustände seitens einer adenoiden Mutter oder auch erworben infolge einer im frühen Alter entstandenen Ohrenkrankheit, welche direkt durch die adenoide Dyskrasie oder durch eine

Digitized by Google
Original from UNIVERSITY OF CALIFORNIA
Generated on 2019-10-24 14:53 GMT / http://hdl.handle.net/2027/uc1.b3252762
Public Domain in the United States, Google-digitized / http://www.hathitrust.org/access_use#pd-us-google

Infektionskrankheit, deren Entstehung durch die Adenoiden begünstigt wurde (z. B. Meningitis cerebrospinalis, Scharlach u. dgl.), verursacht worden ist. Taubstummheit kann unter Umständen durch Adenotomie günstig beeinflußt werden. Ein Versuch damit ist daher immer angezeigt. In der Schule wird durch Adenoidismus der Fortschritt gehemmt, einerseits infolge der Aprosexie, andrerseits infolge der Hörstörung. Beide diese Krankheiten können Anlaß zur Verwechslung dieses Zustandes mit Idiotismus geben, und daraus ist die Wichtigkeit einer ohrenärztlichen Aufsicht über Schulkinder ersichtlich. Daß selbst unter Soldaten adenoidale Otopathien nicht selten sind, beweisen die angeführten Statistiken verschiedener Autoren. Eine gewisse Tendenz zu solchen Ohrenkrankheiten besitzen Trompeter, Taucher, Artilleristen, Eisenbahner, Luftschiffer, wenn durch Störung der Permeabilität der Tuba stärkere Druckschwankungen in der Paukenhöhle entstehen, welche die bekannten üblen Folgen für Mittelohr und Labyrinth nach sich ziehen. Ein sehr ausführliches Literaturverzeichnis beschließt die Arbeit. Spira.

III. Labyrinth und Hörnerv.

Indikationen und Technik der Labyrinthektomie. Von Falgar. (Archives Internationales de laryngologie. 1914. 37. Nr. 1.)

Die Zahl der vorgeschlagenen Labyrinthoperationen ist jetzt schon so groß, daß bald jeder Operateur seine eigene Methode oder Methoden haben wird. Es dürfte wohl chirurgisch richtiger sein, angesichts der mannigfachen anatomischen Befunde, denen man in den zu operierenden Fällen begegnen kann, sich nicht an ein Schema zu halten, sondern von allgemein chirurgischen Rücksichten leiten zu lassen, wie es die Meinung von Moure ist. Auch Falgar ist in seinen 10 Fällen so vorgegangen, wenn er auch als Normalmethode die von Hautaut erklärt und den bisher am meisten begangenen Weg nach Jansen-Neumann als selten angezeigt hält. Nichtsdestoweniger hat Falgar in 2 Fällen, in denen Kleinhirnkomplikation bestanden, diesen retrolabyrinthären Weg betreten müssen, weil eben keine andere Technik diese Komplikationen aufzudecken gestattet, was bisher wohl alle Operateure zugegeben haben dürften. Was die Indikationen zur Operation anlangt, so ist Falgar im großen und ganzen einverstanden mit den allgemein bekannten Regeln. Auffallend ist nur, daß er in Fällen von Fisteln des äußeren Bogenganges nach Reizerscheinungen des Labyrinths die Resektion des betreffenden Bogenganges empfiehlt. Eine solche Vorgangsweise dürfte entweder ein zu viel oder ein zu wenig bedeuten und nur selten das gewünschte Ziel erreichen.
Lautmann.

IV. Otochirurgie.

Die Polypragmasie in der Otochirurgie. Von V. Lange (Kopenhagen). (Archives Internationales de laryngologie. 1914. 37. Nr. 1.)

Lange hat die Lektüre der Biographie von Bergmann (A. Buchholtz) den Oto-Rhino-Laryngologen schon zu wiederholten Gelegenheiten empfohlen.

Digitized by Google
Original from UNIVERSITY OF CALIFORNIA
Generated on 2019-10-24 14:53 GMT / http://hdl.handle.net/2027/uc1.b3252762
Public Domain in the United States, Google-digitized / http://www.hathitrust.org/access_use#pd-us-google

Diesmal tut er es, weil Bergmann, wie es scheint, ein Gegner der otochirurgischen Polypragmasie gewesen sein soll. Lange wendet sich hauptsächlich gegen die sogenannte Radikalkur der Otorrhöe. Er möchte gern eine Statistik über die Vorteile und Nachteile der Radikaloperation lesen, eine ungeschminkte Statistik, in der Krankenhausmaterial und Privatpraxis gesondert betrachtet werden. Wenn sich Lange nach dem richten soll, was er selbst gesehen hat, so ist der Erfolg der Radikalkur in vielen Fällen der, daß die Patienten entstellende Narben des äußeren Ohres haben, abgesehen davon, daß das gewünschte Ziel nicht erreicht ist und Patienten neben Zeit und Geldverlust im Gesamtbefinden gestört sind. Die sekundäre Taubheit, das einzige Moment, das unabhängig von einer tadellosen Technik infolge schleichender Labyrinthitis (nach Alexander) ist, erwähnt Lange nicht. Lautmann.

Osteitis der perilabyrinthären Zellgruppen. Akute Meningitis und Labyrinthitis. Von Chatellier und Girard. (Bulletin d'oto-rhino-laryngologie etc. 1914. Nr. 1.)

Aus den Arbeiten Mourets war es schon ersichtlich, daß die Zellen im Felsenbein nicht ordnungslos zerstreut sind, sondern daß sich zwischen den einzelnen Zellen echte Gruppen aufstellen lassen, die sich immer wieder vorfinden. Girard hat nach Mouret diese anatomische Studie aufgenommen. Er beschreibt vier verschiedene Zellgruppen um das Labyrinth, die sich sämtlich an der Felsenbeinspitze, oberhalb des inneren Gehörganges wieder zusammenfinden. Diese Zellgruppen stellen präformierte Infektionswege vom Mittelohr zum Schädelinnern dar, die zu kennen vorteilhaft ist, um gegebenen Falles diesen Infektionsmöglichkeiten nachzuspüren. In einem autoptischen Falle hat Girard die Wichtigkeit dieser anatomischen Beziehungen nachweisen können. Es zeigen sich am Felsenbein zwei Züge von Knochennekrose, die von der Basis des Felsenbeines zur Felsenbeinspitze ziehen. Der eine Zug geht vom Aditus, der andere vom oberen hinteren Felsenbeinrand aus und beide ziehen unter der Corticalis bis oberhalb der inneren Gehörgangsöffnung, wo sie sich vereinigen. Von hier ging dann die Infektion einmal gegen das Schädelinnere und dann später gegen das Labyrinth, das also retrograd infiziert worden ist. Lombard, Reverchon u. a. haben ähnliche Fälle beschrieben, bei denen die Fortleitung der Eiterung auf diesen Zellwegen geschah. Bisher sind diese anatomischen Details unbekannt geblieben. Nach Girard ist es relativ leicht, während der Totalaufmeißelung sich Rechenschaft über die verschiedenen Zellgruppen abzulegen, denn selten sind ihre Dimensionen minimal. Häufig hat man es mit Zellgruppen zu tun, die eine Länge von 5—7 *mm* einnehmen. Wenn Verdachtsgründe vorliegen, so kann man immer mit der Sonde vorsichtig in der Richtung des inneren Gehörganges tasten, gegen den Kreuzweg zu, an dem die vier verschiedenen Zellgruppen zusammenstoßen. Muß gar das Labyrinth entfernt werden, so ergibt sich diese Nachforschung von selbst.

Lautmann.

Digitized by Google
Original from UNIVERSITY OF CALIFORNIA
Generated on 2019-10-24 14:53 GMT / http://hdl.handle.net/2027/uc1.b3252762
Public Domain in the United States, Google-digitized / http://www.hathitrust.org/access_use#pd-us-google

Notizen.

Ein **Internationaler Kongreß für Schulhygiene** wird 1915 in Brüssel stattfinden.

Das Programm besteht aus den folgenden Punkten:

I. Schulgebäude und Schulmobilien. Lage. Orientierung. Größe. Baustoffe, ihre Beziehungen zur Akustik. Akustik, ihre Beziehungen zur Lüftung. Lüftung. Heizung. Beleuchtung. Kleiderablagen. Dachterrassen. Schulbäder und Waschgelegenheiten. Reinhaltung. Entfernung verbrauchter Stoffe. Freiluftschulen. Ferienkolonien.

II. Ärztliche Überwachung in den Stadt- und Landschulen. Organisation: Direktion, Wahl, Anstellung, Amtszeit, Wirkungskreis, Zuziehung des Spezialarztes. Zweck: Schulkrankheiten. Untersuchungsmethoden. Mitwirkung der Ärzte und der Lehrpersonen in der Pflege der Schulhygiene. Untersuchungssaal. Persönliche Gesundheitsscheine. Verordnungen. Kontrolldienst. Schulfürsorgeschwestern. Schuldispensatorium. Bedeutung der Gesetzgebung betreffs des sittlichen Schutzes der Jugend, in Hinsicht auf die Schule.

III. Vorbeugungsmaßregeln gegen ansteckende Krankheiten in der Schule. Schulepidemien. Tuberkulöse Lehrer und Schüler. Keimträger. Desinfektion der Klassenzimmer.

IV. Hygienische Unterweisungen für Lehrer, Schüler und Familie. Hygienische Unterweisung. Ausbildung der Lehrer als Mitwirker des Schularztes. Schulhygienische Bestrebungen für die Familie. Erzeugung hygienischer Gewohnheiten in der Schuljugend. Überwachung jener Gewohnheiten. Arbeitsstunden, Pausen. Das Verhältnis des Schularztes zu den Familien der Schüler.

V. Die Schulhygiene mit Hinsicht auf die körperliche Erziehung in den verschiedenen Stadien des Wachstums. Erholungsstunden. Spiele. Turnen. Schwimmen. Brausebäder. Kampfspiele. Schülerwanderungen. Schulkantine. Schulmeierei. Freiluftschule. Schulkolonie. Ermüdung. Feiertage. Ferien.

VI. Beziehungen der Lehrmethoden und Anordnungen des Lehrmaterials zur Schulhygiene. Stundenplan, Unterrichtsstoffe, Lehrmethoden (für den Anschauungs-, den mündlichen und motorischen Unterricht), Lehrmittel, mit Hinsicht auf Mißstände und Überbürdung. Zucht. Ergebnisse nach dem Alter des Schülers. Feststellung der verschiedenen Jugendperioden.

VII. Die Schulhygiene in besonderer Hinsicht auf die minderwertigen Schüler. Krüppel. Zurückgebliebene Kinder. Anormale Kinder.

VIII. Die Hygiene der heranwachsenden Jugend. Kritische Prüfung der verschiedenen vorbergehenden Punkte mit Hinsicht auf den Unterricht in den höheren Lehranstalten (Mittelschulen, Athenäen und Fachschulen).

S. M. Albert, König der Belgier, hat das Protektorat über diesen Kongreß, mit dessen Vorbereitung das belgische Nationalinstitut und der belgische Pädotechnikverein betraut wurden, huldvollst angenommen. Das Präsidium des Organisationskomitees hatten die Herren J. Corman, Generaldirektor des Elementarunterrichts am Ministerium der Wissenschaften und Künste, und Dr. D. Demoor, Rektor der freien Universität zu Brüssel, die Güte zu übernehmen.

Alle Anfragen über den Kongreß sind zu richten an Herrn Dr. H. Rulot, Generalsekretär, 66, rue des Rentiers, Brüssel.

Generated on 2019-10-24 14:53 GMT / http://hdl.handle.net/2027/uc1.b3252762
Public Domain in the United States, Google-digitized / http://www.hathitrust.org/access_use#pd-us-google
Digitized by Google
Original from UNIVERSITY OF CALIFORNIA

Laryngo-Rhinologischer Teil.

Original-Artikel.

Über Dakryocystorhinostomie.

Von **Rudolf Hoffmann**, München.

(Mit 2 Figuren.)

Die ideale Form der Dakryocystorhinostomie wird die sein, ohne äußere Verletzung zu setzen, eine Verbindung zwischen Tränensack und Naseninnern zu schaffen, die eben groß genug ist, um die Tränenflüssigkeit in die Nase zu leiten, ohne daß Rückstauung entsteht, und doch so klein und so gelegen ist, daß die Mechanik des Tränensackes möglichst erhalten bleibt. Diesem Ziele kann man dadurch nahe kommen, daß man durch ein Tränenröhrchen hindurch sondierend den Tränensack an möglichst tieferer Stelle durch das Os lacrimale hindurch nach der Nase zu durchstößt.

Ich hatte zunächst an die Verwendung einer halbscharfen Hohlnadel nach Art der von der perineuralen Alkoholinjektion in den Nervus laryngeus superior her mir vertrauten Schlösserschen Nadel gedacht, die durch das untere Tränenröhrchen einzuführen wäre, habe mich aber für die Verwendung einer geknöpften Sonde entschlossen. Und zwar ans folgendem Grunde: Sie bietet im Gegensatz zu scharfen oder halbscharfen Instrumenten die Möglichkeit, sondierend die Stelle des schwächsten Widerstandes zu suchen. Es kommt nämlich darauf an, die feste Knochenpartie des Processus frontalis ossis maxillaris zu vermeiden und das resistenzschwache Tränenbein zu durchbohren. In welcher Richtung das zu geschehen hat, zeigen besser als Worte die Röntgenbilder des Schädels bei eingeführter Sonde (s. Fig. 1 und 2). Wenn man den Tränensack und die laterale Nasenwand in der Gegend des vorderen Endes der mittleren Muschel anästhesiert, läßt sich die Perforierung schmerzlos ausführen. Der anzuwendende Druck ist ein sehr geringer. Man kann die Sonde im Moment des Durchstoßens vollkommen beherrschen und läuft nicht Gefahr, die mittlere Muschel oder das Septum zu verletzen.

Da mir von ophthalmologischer Seite versichert wurde, daß die Schlitzung des oberen Tränenröhrchens keinen funktionellen Nachteil bringt, gehe ich jetzt durch den geschlitzten Canaliculus superior ein, um eine größere Knopfsonde verwenden zu können, als es bei ungeschlitzten Tränenröhrchen möglich wäre. Hat man eine größere Fertigkeit im Treffen der zum Durchstich geeigneten Stelle des Tränensackes erlangt, so kann man an Stelle der Knopfsonde eine mit einem Seidenfaden armierte Hohlnadel verwenden. Anfangs wird es sich empfehlen, die Perforation mit der Knopfsonde auszuführen und nach deren Entfernung die Hohlnadel auf demselben Wege durch die geschaffene Öffnung zu leiten. Die in der Nase sichtbare Sonde zeigt an, wo man den Tränensack zu suchen hat. Will man den Tränensack breit rese-

Digitized by Google
Original from UNIVERSITY OF CALIFORNIA
Generated on 2019-10-24 14:53 GMT / http://hdl.handle.net/2027/uc1.b3252762
Public Domain in the United States, Google-digitized / http://www.hathitrust.org/access_use#pd-us-google

zieren, so empfehle ich, den Tränensack ohne Rücksicht auf eine Lappenbildung durch Meißelschläge frei zu legen und mit der Schere zu fenstern, wobei die im Tränensack stehende Sonde gute Dienste leisten wird.

Ich habe zunächst Versuche angestellt, ob es gelingt, durch eine Fistelbildung nach der Nase zu die Tränenabfuhr zu sichern. Ich führe mit der an der Spitze geteilten Knopfsonde oder mit einer Hohlnadel einen dünnen Faden in die Nase, der vom Nasenloch aus leicht zu fassen ist. An ihn knüpft man

Fig. 1.

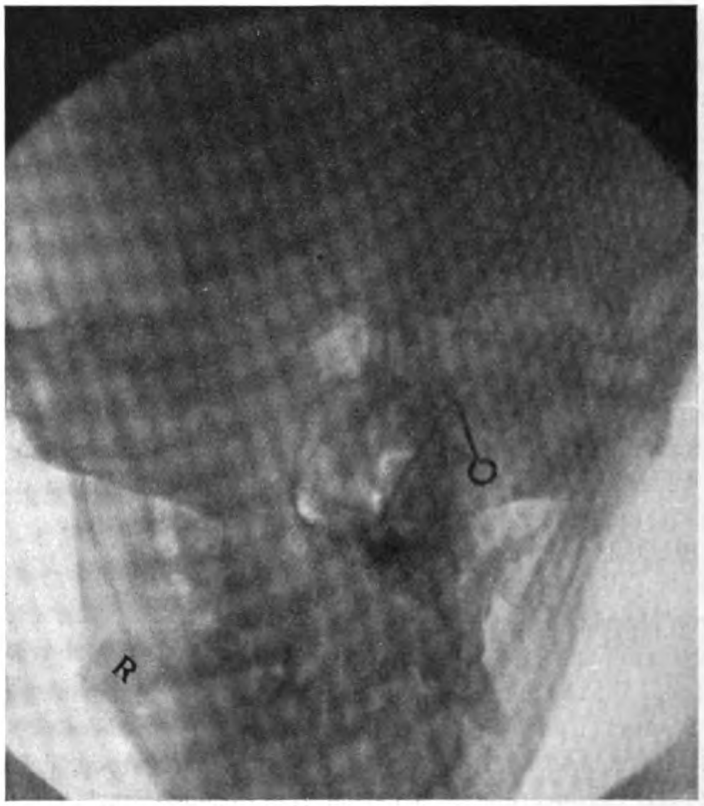

einen recht groben Seidenfaden (Vömelseide Nr. 5), an dessen Ende eine halberbsengroße Glasperle sitzt. Damit der Knoten, welcher den dünneren mit dem dickeren Faden verbindet, nicht an der Perforationsstelle hängen bleibt, empfiehlt es sich, ihn bis an die Hohlnadel heranzubringen und zugleich mit letzterer durch den Tränensack herauszuziehen. An das freie Ende des Seidenfadens wird eine zweite Glasperle geknüpft, welche dann vor dem medianen Augenwinkel herabhängt. Bei meinem ersten Patienten hatte ich die Sonde

Generated on 2019-10-24 14:53 GMT / http://hdl.handle.net/2027/uc1.b3252762
Public Domain in the United States, Google-digitized / http://www.hathitrust.org/access_use#pd-us-google
Digitized by Google
Original from UNIVERSITY OF CALIFORNIA

drei Tage lang liegen lassen, um die Öffnung des Tränensackes nach der Nase zu frei zu halten, jedoch genügt der grobe Seidenfaden, um eine nasale Drainage zu ermöglichen. Die Aussicht, diese dauernd aufrecht zu halten, so lange die normale Abfuhr der Tränenflüssigkeit unmöglich ist, wird um so größer sein, je kleiner die Öffnung nach der Nase zu ist und je tiefer sie unter dem Tränenröhrchen liegt, um einigermaßen die Kapillaritätsverhältnisse im Tränensack der Norm zu nähern.

Fig. 2.

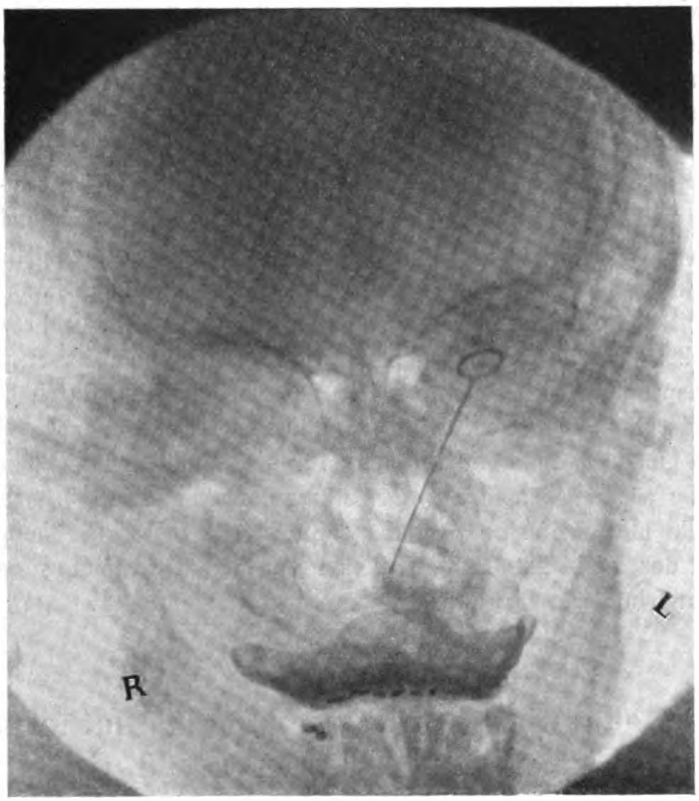

Inzwischen hat Choronshitzki im Aprilheft des Archivs für Laryngologie eine Methode publiziert, die der meinen im Prinzip gleicht, nur daß er einen Stachel zum Durchstoßen nimmt, den er durch das ungeschlitzte untere Tränenröhrchen einführt und anscheinend auch in anderer Richtung, als ich es vorschlage, durch die nasale Wand führt. Choronshitzki bringt keine Dauerresultate, seine Methode befindet sich anscheinend auch noch im Stadium des Versuches. Ich werde mich mit ihr auseinandersetzen, wenn ich

Digitized by Google
Original from UNIVERSITY OF CALIFORNIA
Generated on 2019-10-24 14:53 GMT / http://hdl.handle.net/2027/uc1.b3252762
Public Domain in the United States, Google-digitized / http://www.hathitrust.org/access_use#pd-us-google

über eine größere Reihe von Dauerresultaten verfügen werde. Nachdem ich meinen ersten Fall operiert hatte, wurde ich durch den Ophthalmologen Prof. Salzer auf die Methode von Koster-Kan[1]) hingewiesen. Es ist zu bedauern, daß der Rhinologe Kan-Leyden nicht durch eine Publikation in unserer deutschen Fachliteratur die Aufmerksamkeit der Spezialkollegen auf diese mit seiner Hilfe im Jahre 1907 ausgearbeitete Methode Kosters gelenkt hat. Durch eine Hohlsonde, die auf dem Wege durch das Tränenkanälchen und den Tränensack in den Ductus eingeführt ist, wird ein geleimter Faden geführt, der sich auf dem Nasenboden lagert, sich aufknäuelt und vom Patienten ausgeschneuzt wird. Der Faden, welcher auf der Wange geknüpft wird, bleibt zum Zwecke der Dauerdrainage liegen. Ich habe keine praktische Erfahrung in dieser Methode. Sie wird in vielen Fällen meiner Methode vorzuziehen sein, welche für diejenigen reserviert bleibt, bei denen aus irgend welchen Gründen die Hohlsonde nicht durch den Ductus naso-lacrymalis geführt werden kann. Ich möchte aber darauf hinweisen, daß bei dem Koster-Kanschen Verfahren, wie die Publikation in Graefes Archiv zeigt, die Sonde zuweilen falsche Wege läuft. Ferner bildet die untere Muschel oft ein Hindernis für die Entwicklung des Fadens und eine Schleimhautschwellung kann später die Wirksamkeit des Tränennasenkanales von neuem bedrohen, während bei meinem Verfahren die Sonde und ihre Durchtrittsstelle bei der Inspektion mit dem Nasenspeculum sofort sichtbar ist, auch bei engsten, durch hochgradige Deviatiou des Septums beeinträchtigten Räumen der betreffenden Nasenhöhle.

Eine genauere Indikationsstellung für die Wahl der Methode wird uns vielleicht die röntgenographische Darstellung der ableitenden Tränenwege bringen, die ich mit Professor Grashey in Angriff genommen habe. Auf die Bedeutung der Siebbeinhöhlenaffektionen für die Erkrankung der Tränenwege sei eindringlichst hingewiesen.

Die Behandlung der Ozaena mit Diathermie.

Von Dr. **Hamm** in Braunschweig.

Im Anschluß an meine Arbeit in Nr. 28, 1913 der Deutschen medizinischen Wochenschrift über Erfolge der Diathermie bei chronischen, trockenen Mittelohrprozessen möchte ich nachtragen, daß sich die Diathermie auch wertvoll erweist bei der Rhinitis chronica atrophicans mit und ohne Fötor. Die Besserung wird dadurch herbeigeführt, daß infolge der Diathermie die Atrophie der Nasenschleimhaut aufhört, so daß die Nasenhöhle wieder ihre nor-

[1]) Koster und Kan, Een nieue behandelingswyse van eenige chronische ziekten der traanwegen. Ned. Tijdschr. v. Geneeskunde, II, S. 649, 1907.

Digitized by Google
Original from UNIVERSITY OF CALIFORNIA
Generated on 2019-10-24 14:53 GMT / http://hdl.handle.net/2027/uc1.b3252762
Public Domain in the United States, Google-digitized / http://www.hathitrust.org/access_use#pd-us-google

male Weite erreicht. Die Rhinitis atrophicans ohne Fötor heilt sehr schnell, bei der Ozaena vermindert sich zuerst der bekannte Fötor und verschwindet allmählich, während die Sekretion noch anhält. Solche Fälle, bei denen sich ein lokaler Prozeß (Nebenhöhlenerkrankungen) nachweisen läßt, werden wohl besser der Heilung durch Behandlung dieser Stellen entgegengeführt. Die Behandlung ist gefahr- und schmerzlos; jede Seite der Nasenhöhle wird zweimal wöchentlich auf 5 bis 10 Minuten behandelt.

Die Hauptschwierigkeit, das Verfahren für die Nase nutzbar zu machen, lag darin, eine für die feuchtwarme Nasenhöhle passende Elektrode zu erhalten; schließlich gelang es, und die Nasenelektrode erhielt die Form eines Blattes. Sie hat die Biegung aller Naseninstrumente und ist bis an das vordere Ende isoliert. Dieses wird vor jedesmaligem Gebrauch mit einer einfachen Lage Zinkoxydpflastermull eingewickelt. Es wollte nämlich anfänglich nicht gelingen, eine Wärmeentwicklung zu erreichen, bis ich darauf aufmerksam gemacht wurde, daß es wegen der guten Leitung in der feuchten Nasenhöhle nötig sei, künstlich den schnellen Abfluß von dem vorderen Ende der Elektrode zu hindern; für diesen Zweck erwies sich Zinkoxydpflastermull als sehr brauchbar. Wickelt man es aber in mehrfacher Lage um die Elektrode, dann dringt die Wärme durch die Einwicklung nicht durch. Es kommt vor, daß sich durch die Feuchtigkeit der Nasenhöhle die Pflastermasse von der Gaze trennt und als weißer Mantel an der Elektrode haften bleibt; dann erhält man einen sehr dauerhaften Überzug für die Elektrode, der für die Wärmeansammlung und -aussendung sehr brauchbar ist. Man kann ihn durch Antiseptika oder Abbrennen über einer Spiritusflamme desinfizieren.

Die Behandlungsweise ähnelt einem von Zografides in der Monatsschrift für Ohrenheilkunde, 1912, Heft 12 beschriebenen Verfahren, das in der Hauptsache darin besteht, die Nasenschleimhaut in öfter wiederholten Sitzungen mit einem nur wenig erwärmten, nichtglühenden Galvanokauter zu berühren, der keinen sichtlichen Brandschorf hinterläßt.

Die nach meinen Angaben angefertigte Elektrode ist bei der Firma C. Berg Nachf. in Braunschweig, an der Martinikirche 2, die auch den Ototherm anfertigt, zu haben.

Die laryngo-rhinologische Sektion auf den internationalen medizinischen Kongressen.

Die Wiener Laryngo-rhinologische Gesellschaft hat in der Sitzung vom 3. Juni 1914 über Antrag des Präsidenten Hofr. Prof. Dr. O. Chiari einstimmig beschlossen, den nachstehenden Protest an das Komitee des XVIII. internationalen medizinischen Kongresses in München 1917 zu richten und die an-

Digitized by Google
Original from UNIVERSITY OF CALIFORNIA
Generated on 2019-10-24 14:53 GMT / http://hdl.handle.net/2027/uc1.b3252762
Public Domain in the United States, Google-digitized / http://www.hathitrust.org/access_use#pd-us-google

deren Fachgesellschaften hiervon zu verständigen sowie sie einzuladen, übereinstimmend mit ihr gegen die Verschmelzung der beiden Sektionen auf den internationalen medizinischen Kongressen und in den Versammlungen Deutscher Naturforscher und Ärzte zu protestieren.

An das Komitee des XVIII. internationalen medizinischen Kongresses in München 1917.

Die Wiener Laryngo-rhinologische Gesellschaft hat in Erfahrung gebracht, daß von mehreren Seiten der Versuch gemacht wird, die bisher immer selbständig gewesenen Sektionen für Laryngo-Rhinologie einerseits und Otologie andrerseits in eine einzige Sektion zu verschmelzen. Dagegen erhebt die Wiener Laryngo-rhinologische Gesellschaft die schärfste Einsprache und stützt sich auf folgende Gründe:

1. Die beiden Spezialfächer, nämlich die Laryngo-Rhinologie einerseits und die Otologie andrerseits, haben in den letzten 15 Jahren eine ungeahnte Entwicklung und Ausbildung erfahren.

2. Auf allen internationalen medizinischen Kongressen waren in diesen beiden selbständigen Sektionen so viele Vorträge verhandelt worden, daß kaum die ganze einer selbständigen Sektion verfügbare Zeit ausreichend war.

3. Es ist daher unmöglich, daß die zu einer Sektion vereinigten beiden Spezialfächer ihre Vorträge in der Hälfte der Zeit abwickeln können.

4. In der neuesten Zeit wächst die Neigung zur Spezialisierung in der Medizin immer mehr. So wurde zum Beispiel für die Urologie eine neue Sektion geschaffen. Wie ungerecht ist es daher, zwei lange Zeit als selbständige Sektionen bewährte Spezialfächer in eine Sektion zwängen zu wollen.

5. Der Wunsch dazu geht von den praktischen Ärzten aus, welche vielfach die beiden Spezialfächer zusammen ausüben. Für die wissenschaftliche Entwicklung der beiden Spezialfächer wäre die Verschmelzung in eine Sektion ein enormer Nachteil, es würde dadurch die Neigung der Regierungen, an den Universitäten nur je eine einzige Klinik für beide Fächer zusammen zu errichten, noch mehr wachsen, weil sie dafür nicht nur finanzielle Gründe anführen könnten, sondern auch den Wunsch der praktischen Ärzte.

6. Darüber besteht wohl kein Zweifel, daß der Unterricht in den beiden wichtigen Spezialfächern nur an selbständigen Kliniken erfolgreich erteilt werden kann.

7. Den Bedürfnissen der Praktiker, an den Verhandlungen beider Sektionen teilzunehmen, kann leicht dadurch abgeholfen werden, daß man mehrere gemeinsame Sitzungen beider Sektionen veranstaltet.

Die Wiener Laryngo-rhinologische Gesellschaft ersucht die Kongreßleitung nachdrücklichst, die bisherige Sektionseinteilung unverändert zu belassen.

Prof. W. Roth m. p.,
Vizepräsident.

Hofr. Prof. O. Chiari m. p.,
Präsident.

Prof. J. Fein m. p.,
Sekretär.

Digitized by Google
Original from UNIVERSITY OF CALIFORNIA
Generated on 2019-10-24 14:53 GMT / http://hdl.handle.net/2027/uc1.b3252762
Public Domain in the United States, Google-digitized / http://www.hathitrust.org/access_use#pd-us-google

Vereinsberichte.

Wiener Laryngo-rhinologische Gesellschaft.

Sitzung vom 1. April 1914.

(Offizielles Protokoll.)

Vorsitzender: Dr. Läufer.
Schriftführer: Dr. Kofler.

Der Vorsitzende begrüßt Herrn Dr. Levy aus Reichenhall als Gast. Er bringt ferner eine Einladung des Allgem. österr. Taubstummenlehrertages zur Kenntnis und schlägt Dr. Hugo Stern als Vertreter der Gesellschaft vor. (Angenommen.) Er teilt ferner mit, daß Hofrat Dr. v. Navratil sein Buch: „Entstehung und Entwicklung der Laryngoskopie" der Gesellschaft gespendet hat. Es wird dem Spender der Dank ausgesprochen.

I. Prof. Dr. Chiari: **Sarkom der Trachea.**

Erlaube mir, eine Pat. vorzustellen, welche ich bereits in der Gesellschaft der Ärzte demonstriert habe. Es handelt sich um einen Fall von Sarkom der Trachea, welches der linken hinteren Wand derselben vom 5. bis zum 9. Ring breit aufsaß und das Lumen bis auf eine kleine Lücke vollständig verlegte. Mehrmals wurden Tumormassen von mir und meinem Assistenten mittelst direkter oberer Tracheoskopie entfernt, jedesmal aber kam die Pat. wieder mit Atembeschwerden an die Klinik. Ich führte nun unter Lokalanästhesie mit Novocain nach vorausgegangener Injektion von Mo-Skopolamin die Resektion des betreffenden Trachealabschnittes aus, indem ich die linke Hälfte der Trachea vom 5. bis zum 9. Ring resezierte, und nähte dann den linken Hautlappen nach der Methode von Gluck an die Wundränder des Trachealrestes an; es wurde damit ein Tracheostoma gebildet, welches zur Hälfte aus Haut besteht. Der Recurrens der linken Seite konnte nicht geschont werden, weil er in infiltriertes Gewebe eingebettet war. Pat. überstand die Operation gut, die Wunde heilte nach kurzer Zeit.

Die Kanüle konnte bald entfernt werden. Die Pat. atmet jetzt durch das Tracheostoma, kann aber auch bei zugehaltenem Tracheostoma anstandslos von oben durch den Larynx atmen und laut und deutlich sprechen. Vorläufig erhält die Pat. eine Verschlußplatte für Tracheostoma, spätes kann dann dieses plastisch geschlossen werden.

II. Doz. Dr. Glas: 1. **Angiofibrom der unteren Nasenmuschel.**

Bei einem 40jährigen Manne, der wegen Luftmangels der linken Nase sich in der Ambulanz einstellte, fand sich ein bis nahe an den Introitus narium reichender, unregelmäßig gestalteter, fest an das Septum und den Nasenboden gedrückter Tumor von mäßig weicher Konsistenz, bei Berührung leicht blutend. Exstirpation der Geschwulst mittelst galvanokaustischer Schlinge. Hierbei konnte man konstatieren, daß die Basis des Tumors der mittlere Rand der unteren Nasenmuschel war. Histologische Untersuchung ergab Angiofibrom. Die Lokalisation des Tumors ist sehr selten.

2. **Retronasale, membranöse, kongenitale, partielle Atresie.** (Demonstration des Falles mittelst Hay-Kahlerschen Pharyngoskops.)

Die rechte Choane ist durch eine schiefgestellte, rote, die Tubenöffnung miteinschließende, mit erbsengroßer exzentrischer, scharfrandiger Öffnung versehener Membran abgeschlossen. Die Form der Membran, die Schärfe des Öffnungsrandes sowie die symmetrische Gestaltung lassen diesen kongenitalen Ursprung erkennen.

Digitized by Google
Original from UNIVERSITY OF CALIFORNIA
Generated on 2019-10-24 14:53 GMT / http://hdl.handle.net/2027/uc1.b3252762
Public Domain in the United States, Google-digitized / http://www.hathitrust.org/access_use#pd-us-google

3. **Kehlkopftuberkulose und großes solitäres Granulum der Rachenhinterwand,** in der vorhergegangenen Sitzung bereits demonstriert.

Damals nahm er an, daß dieses Granulum mit Rücksicht auf seine Solitärheit, auf seine bosondere Größe, auf die starke Blässe seiner Umgebung als ein spezifisches (bei einem tuberkulösen Pat.) anzusehen sei. Heute sind am unteren Pol des Granulums einige kleine, weiße Knötchen wahrzunehmen, die damals noch nicht vorhanden waren und die Glas im Hinblick darauf, daß auch die tuberkulöse linke aryepiglottische Falte Knötchen derselben Art und Farbe zeigt, als spezifische bezeichnen will. Bis nun wurde, um das Bild nicht zu stören, keine Probeexcision gemacht.

Diskussion.

Prof. Fein: Auch heute kann ich meine Anschauung nicht ändern, daß es sich um ein gewöhnliches großes Granulum handelt. Die gelben Knötchen, die Doz. Glas als miliare, tuberkulöse Knötchen anspricht, halte ich für die gewöhnlichen geschwellten Follikel, die wir alltäglich im lymphatischen Gewebe vorfinden. Sie zeigen weder das Aussehen noch den Verlauf von tuberkulösen Knötchen. Auch wäre gewiß das eine oder das andere in der Beobachtungszeit nekrotisch zerfallen. Die Knötchen sind aber alle gleichförmig mattgelblich, eleviert und nicht scharf abgegrenzt. Mit Rücksicht auf den harmlosen Charakter derselben halte ich eine Probeexcision für ganz unschädlich. Die mikroskopische Untersuchung wird gewiß zeigen, daß es sich um typische Follikel des lymphoiden Granulums handelt.

Prof. Roth: Auch ich halte die am unteren Pol des Granulums sichtbaren, glänzend-durchscheinenden Knötchen nicht für miliare Tuberkelknötchen, sondern für hypertrophierte Lymphfollikel. Ich hatte zufälligerweise in den letzten Tagen wieder Gelegenheit, bei einer Pat. an der hinteren Rachenwand ein konfluiertes Granulum zu beobachten, welches sowohl nach seiner Größe und Lokalisation als auch nach seinem Gesamtaussehen wie eine photographisch genaue Reproduktion dieses Falles imponierte. Auch in diesem Falle zeigten sich einzelne derartige hirsekorngroße, glänzende, durchscheinende Knötchen, die ich als vergrößerte Lymphfollikel ansprechen mußte; von Tuberkulose war bei der Pat. überhaupt nichts zu finden.

Prof. Dr. Chiari: Die kleinen Knötchen an dem unteren Rand des größeren Granulums machen mir nicht den Eindruck von miliarer Tuberkulose; sie gleichen eher ektasierten Schleimdrüschen. Übrigens soll die Möglichkeit des Vorkommens miliarer Tuberkulose in Granulis des Rachens nicht bestritten werden.

Doz. Dr. Glas: Bitte doch die Knötchen im Granulum mit denen der aryepiglottischen Falte zu vergleichen, welch letztere doch sicher als miliare Knötchen anzusprechen sind! Freilich muß ich der Auffassung Prof. Chiaris beipflichten, daß es sich auch um eine spezifische Affektion in lymphoidem Gewebe handeln könne, ohne daß das Granulum primär erkrankt gewesen wäre. Immerhin wäre aber dann auffallend, daß nur dieses Granulum nun erkrankt wäre, die stark prominenten Gaumentonsillen aber intakt geblieben wären.

Prof. Dr. Roth: Ich möchte zur Demonstration: Atresie der rechten Choane, auf die Tatsache aufmerksam machen, daß auch in diesem Falle einseitiger Behinderung der Nasenatmung durch die bestehende Atresie eine deutliche Asymmetrie des harten Gaumens besteht, indem die Gaumenhälfte auf der Seite der Nasenobturation schmäler und höher ist als auf der anderen

Digitized by Google
Original from UNIVERSITY OF CALIFORNIA
Generated on 2019-10-24 14:53 GMT / http://hdl.handle.net/2027/uc1.b3252762
Public Domain in the United States, Google-digitized / http://www.hathitrust.org/access_use#pd-us-google

Seite. Ich halte diese Erscheinung halbseitiger Höherstellung des Gaumens aus dem Grunde für wichtig, weil sie beweist, daß die Verbildung des Gaumens bei Nasenobstruktion sich erst sekundär entwickelt, nicht, wie Zuckerkandl meinte, in einer primären Anlage begründet ist, wie man dies bei doppelseitigem Vorhandensein einer derartigen Gaumenbildung, die man oft genug bei doppelseitiger Obstruktion der Nase infolge großer Tonsillae pharyngeae vorfindet, anzunehmen geneigt ist.

III. Dr. Menzel: **Beiderseitige chronische Stirnhöhleneiterung. Subfrontaler Absceß durch Retention eines abgesackten Recessus. Killiansche Radikaloperation. Heilung.**

Es handelt sich um einen 42jährigen Mann, welcher seit 18 Jahren an starkem, beiderseitigem Kopfschmerz und Eiterausfluß aus beiden Nasenhälften litt. Die gleichzeitig beiderseits bestehende Polyposis ließ er des öfteren operativ behandeln, zuletzt im Jahre 1909.

Ungefähr 14 Tage, bevor Pat. in meine Behandlung kam, hatte sich der Kopfschmerz zu unerträglicher Intensität gesteigert, es trat Fieber auf, und nach etwa 10 Tagen entstand an der Stirn eine Geschwulst. Pat. fieberte während der ganzen Zeit, hatte schlaflose Nächte und delirierte zu der Zeit, als ich ihn zum erstenmal sah. Der an diesem Tag (14. V. 1913) erhobene Status praesens ergab folgendes: Der blasse, schlecht genährt aussehende Pat., dessen innere Organe normalen Befund zeigten, fühlte sich sehr elend, Temp. 38°, fortwährend rasende Kopfschmerzen, und zwar im ganzen Kopf. Über der Glabella sitzt in einer Ausdehnung von Handtellergröße eine flache, kugelige Vorwölbung, welche in ihrem Zentrum Fluktuation und in ihrer Peripherie einen Wall von derber Infiltration zeigt.

Bei der rhinoskopischen Untersuchung fanden wir den mittleren Nasengang links ausgefüllt von einer großen Zahl von etwa haselnußgroßen Polypen, welche von dickrahmigem Eiter umspült waren. Das vordere Ende der mittleren Muschel fehlte. Die Ausspülung der Stirnhöhle förderte eine Menge eitrigen Sekrets zutage; hierbei empfand Pat. keinerlei Schmerzen.

Im mittleren Nasengang rechts waren nur einzelne kleine Polypchen, jedoch kein Eiter zu sehen. Bei der Ausspülung der rechten Stirnhöhle kommt das Spülwasser ganz klar heraus, während Pat. hierbei kolossale Schmerzen äußerte und sich dabei schützend den Kopf hielt.

Nach dem rhinologischen Befund war es demnach sicher, daß wir es hier mit einem von einer Stirnhöhleneiterung herrührenden subperiostalen Absceß zu tun hatten. Aber weder durch die äußere Untersuchung konnte vermöge der zentralen Lage des Eiterherdes die Seite festgestellt werden, auf welcher die Perforation stattgefunden hatte, noch auch durch die endonasale Untersuchung. Nach dem Ergebnis der letzteren mußte eher die linke Stirnhöhle als die Urheberin des Abscesses angesehen werden, da sie sich als eiterhältig erwies, während durch diese Annahme die spontanen und bei der Spülung sich exzessiv steigernden Schmerzen der rechten Seite keinerlei Aufklärung fanden.

Die von Doz. Dr. G. Schwarz vorgenommene Röntgenuntersuchung ergab im wesentlichen ein Verwaschensein beider Stirnhöhlengrenzen mehr auf der rechten Seite, ebenso beider Siebbeinlabyrinthe, so daß also auch aus der Röntgenuntersuchung unmöglich die Stirnhöhle gefunden werden konnte, von welcher aus die Perforation erfolgt war.

Digitized by Google
Original from UNIVERSITY OF CALIFORNIA
Generated on 2019-10-24 14:53 GMT / http://hdl.handle.net/2027/uc1.b3252762
Public Domain in the United States, Google-digitized / http://www.hathitrust.org/access_use#pd-us-google

Am Abend desselben Tages nahm ich die Operation in Chloroformnarkose vor.

Zuerst habe ich die linke Stirnhöhle nach Killian operiert, welche sich einerseits voll Eiter zeigte, andrerseits jedoch ganz intakte Wände, namentlich auch an der Stirnseite aufwies. Es ließ sich allerdings von hier aus der subperiostal gelegene Absceß eröffnen und der Eiter entleeren, indem man mit dem Raspatorium entlang der Glabella unter der Haut nach rechts hinüber das Periost ablöste. Das Siebbein war voll Eiter, so daß an die Ausräumung derselben geschritten werden mußte, im übrigen konnte ich typisch nach Killian vorgehen, mit Ausnahme des Umstandes, daß ich die Trochlea nicht schonte. Da ich eine eigentliche Ursache für die Entwicklung des Stirnabscesses nicht fand, mußte ich auch die rechte Stirnhöhle eröffnen. Auch diese Seite operierte ich nach Killian ohne Schonung der Trochlea. Die vordere Wand der übrigens nur mittelgroßen Stirnhöhle erwies sich ebenfalls als hart und gesund; auffallend war der außerordentlich zähe und schleimige Inhalt, welcher sich nur mit der Pinzette in einem Stück herausnehmen, aber nicht austupfen ließ. Die Zähigkeit des Inhaltes war offenbar die Ursache, weshalb das Spülwasser klar herausfloß, ohne Sekret mitzunehmen. Bei der Auskratzung des inneren oberen Randes stieß ich plötzlich in eine Höhle, so daß ich schon dachte, ich wäre in die Schädelhöhle eingedrungen, aber die Untersuchung mit der Sonde belehrte mich, daß es sich um einen nach innen-oben gelegenen, ungefähr kleinwalnußgroßen Recessus der rechten Stirnhöhle handelte, welcher mit der eigentlichen Höhle gar nicht kommuniziert hatte. Ich meißelte nunmehr dessen vordere Wand weg, die sich als ganz morsch und weich erwies. Der Recessus war voll Eiter. Unmittelbar über diesem, ungefähr in der Mittellinie gelegenen Recessus befand sich der Absceß, so daß natürlich nunmehr über die Ätiologie desselben gar kein Zweifel mehr obwalten konnte. Es hatte sich um einen der rechten Stirnhöhle angehörigen und mit ihr ursprünglich offenbar nur durch eine kleine Öffnung zusammenhängenden Recessus gehandelt, der mit der Entzündung der eigentlichen Stirnhöhle sich auch eitrig entzündete. Durch die damit zusammenhängende Schleimhautschwellung war die Kommunikation des Recessus mit der Stirnhöhle vollständig aufgehoben. Dies führte zu einer Retention, in deren Gefolge es zu einer Ernährungsstörung der vorderen Recessuswand, zur Periostitis und zur Bildung eines subperiostalen Abscesses kam.

Der Fall erinnert sehr an einen von mir vor 3 Jahren (März 1910) hier vorgestellten Fall von Stirnfistel, welcher gleichfalls ausgegangen war von einem mit der Stirnhöhle ursprünglich durch eine ganz kleine Öffnung kommunizierenden, aber durch Entzündung und Schleimhautschwellung von der Haupthöhle vollständig abgeschlossenen Recessus. Es scheint sich in diesen Fällen oder wenigstens in einem Teil der Stirnhöhlendurchbrüche um typische Fälle von der erwähnten Art zu handeln.

Der Heilungsverlauf war nicht ganz uninteressant. Es wurden die Drains am achten Tage herausgenommen. Der Wundverlauf war ein nahezu afebriler. Pat. konnte am 11. Tage nach der Operation das Sanatorium verlassen. Während die rechte Seite nach etwa sechswöchentlicher Nachbehandlung vollkommen verheilt war, sammelte sich in der linken Stirnhöhle nach Beseitigung des Drains immer wieder Eiter an und es bestanden Schmerzen.

Generated on 2019-10-24 14:53 GMT / http://hdl.handle.net/2027/uc1.b3252762
Public Domain in the United States, Google-digitized / http://www.hathitrust.org/access_use#pd-us-google
Digitized by Google
Original from UNIVERSITY OF CALIFORNIA

Am 8. XI. 1913, also etwa ein halbes Jahr nach der ersten Operation, kam Pat. mit einer starken entzündlichen Schwellung des linken oberen Lides und der linken Stirne; es ließ sich aus der Stirnhöhle Eiter in die Nase auspressen. Trotz Ausspülung ist die Schwellung am nächsten Tage noch stärker geworden, so daß das linke Auge nicht mehr geöffnet werden konnte. Temperatur 38°. Daher neuerliche Operation der linken Stirnhöhle in Chloroformnarkose (9. XI. 1913). — Ich machte einen Schnitt entlang der alten Narbe am Supraorbitalbogen. Die Stirnhöhle war mit Eiter und weichen Granulationen erfüllt. Bei der Auskratzung bemerkte ich, wie aus einer außerhalb der Stirnhöhle gelegenen Partie Eiter herausquoll. Bei der Sondierung zeigte sich, daß da eine haselnußgroße, mit Eiter gefüllte Höhle vorhanden war, ein Recessus, welcher mit der Haupthöhle nur durch einen engen Gang verbunden war. Ich habe sie ausgekratzt und die knöchernen Wände medialwärts davon, da sie überhängend waren, weggemeißelt. Um die Heilung zu begünstigen, habe ich auch die Killiansche Knochenspange des Margo supraorbitalis weggemeißelt. Drainage gegen die Nase zu mittelst Gummidrain. Naht. Danach Temperatur normal, das obere Lid ist schon am zweitnächsten Tage abgeschwollen.

Die Stirnhöhle links ist nunmehr vollständig geheilt. Die vordere Wand liegt der hinteren an: es läßt sich kein Eiter aus der Stirnhöhle in die Nase auspressen. Pat. ist dauernd schmerzfrei.

Der Fall zeigt also dreierlei. Erstens, daß es in perforativen Empyemen der Stirnhöhle bei zentraler Lage des Perforationsherdes oft unmöglich ist, sei es durch die endonasale oder röntgenologische oder durch die Untersuchung von außen, festzustellen, von welcher Stirnhöhle aus die Perforation erfolgt ist; zweitens scheint mir der mitgeteilte Fall im Zusammenhalt mit einigen anderen von mir beobachteten Fällen darzutun, daß in einer Reihe von perforativen Empyemen in typischer Weise ein mit der Haupthöhle nur durch eine enge Kommunikation zusammenhängender Recessus als ursächliches Moment sich nachweisen läßt, welcher durch Schwellung seiner Schleimhautauskleidung vollständig außer Konnex mit der Haupthöhle gelangt. Endlich ist es immerhin bemerkenswert, daß der kosmetische Effekt in unserem Fall auf beiden Seiten ein gleich guter oder, wenn Sie wollen, ein gleich schlechter ist, trotzdem auf der einen Seite die Killiansche supraorbitale Spange erhalten, auf der anderen weggemeißelt wurde.

Diskussion.

Prof. Dr. Roth: Daß in diesem Falle das kosmetische Resultat nach Wegnahme der Knochenspange auf der linken Seite nicht verschlechtert wurde, glaube ich dem Umstand zuzuschreiben, daß die Wegnahme erst mehrere Wochen nach der eigentlichen Killianschen Operation vorgenommen wurde. Es konnte sich daher während dieser Zeit ein resistentes Narbengewebe entwickeln, welches das Einsinken der Haut verhinderte. Bei frischen Operationen liegen die Verhältnisse anders, und da dürfte die Wegnahme der Knochenspange für den kosmetischen Endeffekt nicht so belanglos sein.

Dr. F. Neumann: (Referat nicht eingelangt).

Dr. Menzel: Herrn Prof. Roth muß ich die Möglichkeit zugeben, daß das günstige kosmetische Resultat auf der einen Seite vielleicht dadurch zu erklären ist, daß die Killiansche Knochenspange erst ein halbes Jahr nach

Digitized by Google
Original from UNIVERSITY OF CALIFORNIA
Generated on 2019-10-24 14:53 GMT / http://hdl.handle.net/2027/uc1.b3252762
Public Domain in the United States, Google-digitized / http://www.hathitrust.org/access_use#pd-us-google

Vornahme der ersten Operation weggemeißelt wurde, daß also durch die bis dahin bestandenen Narben der äußeren Form bereits eine gewisse Stütze geboten war.

IV. Dr. Schlemmer: **1. Gefährliche Blutung aus einem skarifizierten Larynxödem. Trendelenburg-Kanüle und retrograde Pharynxtamponade. Heilung.**

Die 56jährige Pat. erkrankte akut am 24. III. mit Schlingbeschwerden und gibt an, öfter an Anginen zu leiden. Seit 25. III. früh bestand heftige Atemnot, so daß Pat. dadurch sehr beunruhigt wurde und an die Klinik kam.

Status praesens: Laryngoskopisch sieht man ein mächtiges Ödem des linken Aryknorpels und Taschenbandes. Der rechte Aryknorpel ist durch die enorme Schwellung des linken ganz verdeckt, ebenso der Aditus ad laryngem. Dr. Frühwald skarifizierte den ödematösen Aryknorpel sofort nach der Einlieferung (11 Uhr vorm.) in unsere Ambulanz. Bald nachher stellte sich eine stärkere Blutung ein, die aber auf Eisschlucken und Kühlschlange bald stand.

Um $^1/_2$4 Uhr nachmittags kam es jedoch zu einer äußerst bedrohlichen Nachblutung, durch die die Pat. plötzlich in ernste Gefahr gebracht wurde. Es mußte fast augenblicklich tracheotomiert und eine Tamponkanüle nach Trendelenburg eingeführt und der Larynx retrograd tamponiert werden. Ich habe dies so rasch, als es eben nur anging, an der im Bette liegenden Pat. vornehmen müssen und gelang es mir, die Blutung sofort zum Stehen zu bringen.

Die Tamponade wurde nach 4 Stunden entfernt, die Kanüle am 30. III. Heute sieht man einen fast normalen Larynxeingang. Der linke Aryknorpel ist nur mehr geringgradig gerötet und zeigt die Skarifikationsnarben.

Am zweiten Trachealring sieht man durch die Laryngoskopie die Stelle der Tracheotomie. Die Pat. blieb stets fieberfrei und verläßt in einigen Tagen die Klinik.

2. Fieberhafte Trachealstenose. (Entzündlicher Mediastinaltumor?)

Die 12jährige Pat. stammt von gesunden Eltern ab und hat noch fünf gesunde Geschwister. Vor 3 Jahren machte sie Scarlatina durch und bemerkte bald nachher eine zunehmende Atemnot, die ihr in der ersten Zeit nicht viel Beschwerden machte. Erst seit 5—6 Wochen ist der Zustand ein unleidlicher und gibt Pat. an, daß sie seither an einem bellenden Husten laboriert. Sie kommt daher an die Klinik.

Sie sehen, meine Herren, eine für ihr Alter etwas schwächliche Pat. mit immerhin auffallend erweiterten Venen in der Sternalgegend. Die Lunge zeigt links oben $1^1/_2$handbreit Dämpfung; rechts oben eine handbreite Dämpfung. Links hinten unten zweifingerbreite Dämpfung. Beiderseits oben Bronchialatmen. Links hinten unten klingendes Rasseln. Röntgenologisch Verwaschenheit der Konturen des Zwerchfells und Unbeweglichkeit der linken Zwerchfellshälfte. Cor ohne Befund. Wassermann negativ.

Die Pat. fieberte durch 19 Tage hindurch ununterbrochen, wie Sie aus der Tabelle ersehen, ist nun aber seit 12 Tagen fieberfrei.

Laryngoskopisch sieht man eine venöse Injektion der Larynx- und Trachealschleimhaut und eine hochgradige Stenose des Trachealumens am ersten Ring. Stimmlippen bei Respiration und Phonation frei beweglich. Die Stenose wird vorwiegend von einer Vorwölbung der linken Trachealwand erzeugt, die, etwa 1 *cm* breit, unter dem linken Proc. vocalis gelegen ist. Doch trägt eine Vorwölbung der rechten Trachealwand nahe der vorderen Kommissur auch zur Stenosierung bei.

Generated on 2019-10-24 14:53 GMT / http://hdl.handle.net/2027/uc1.b3252762
Public Domain in the United States, Google-digitized / http://www.hathitrust.org/access_use#pd-us-google
Digitized by Google
Original from UNIVERSITY OF CALIFORNIA

Eine sichere Diagnose können wir derzeit noch nicht stellen, doch zeige ich die Pat. wegen der Seltenheit des klinischen Befundes.

3. **Struma substernalis. Exstirpation. Heilung.**

Bei dieser 35jährigen Pat., die seit 4 Jahren an starken Beschwerden leidet, habe ich vor 5 Tagen einen sogenannten Taucherkropf operiert, der rechtseitig substernal lag und die Trachea bedeutend einengte, die außerdem vom Tumor umgriffen wurde. Sie sehen heute die Pat. mit einer schönen Primaheilung. Morgen werden die Nähte entfernt und die Pat. geheilt entlassen.

V. Dr. Friedrich Neumann: **Sekundärplastik nach halbseitiger Resektion des Pharynx und Larynx.**

Ich stelle Ihnen hier einen Pat. vor, bei dem am 13. XII. 1913 die rechte Larynxhälfte wegen Carcinom exstirpiert wurde. Vor 12 Tagen habe ich die Plastik vorgenommen, dabei mußte ich darauf sehen, daß die linke Larynxhälfte beziehungsweise deren vorderer Rand nach rechts gezogen wurde, um so eine Mulde zu schaffen, welche durch den Plastiklappen überbrückt wird. Sie sehen, meine Herren, das kosmetische Resultat ist ein sehr gutes, und was die Stimme betrifft, so spricht Pat., wie Sie hören, mit lauter, wenn auch rauher Stimme. Vor dem plastischen Verschluß ist die betreffende Hautstelle auf elektrolytischem Wege epiliert worden.

VI. Dr. Weil: **Larynxpharynxphlegmone.** (Nachtrag zur Demonstration in der Märzsitzung.)

In Ergänzung meiner Demonstration in der letzten Sitzung teile ich mit, daß Herr Kustos Handlirsch vom k. k. naturhistorischen Hofmuseum die Güte hatte, das Insekt zu untersuchen und daß dieses nach seinem Urteil mit der Erkrankung nicht zusammenhängen kann. Es ist eine Fliege von der Gattung Sapromyza, hat keinen Stachel und ist so gut erhalten, daß es unmöglich auch nur einige Tage im Halse des Kranken verweilt haben kann. Es ist offenbar dem Licht nach ins Zimmer und dort am Morgen, von dem stinkenden Eiter angelockt, in den offenen Mund des Kranken geflogen und von diesem ausgespuckt worden.

Trotz dieser Feststellung bleibt der Fall aber noch interessant genug, und die Angabe des Pat. bezüglich der Ätiologie seiner Erkrankung muß immerhin als bemerkenswert und glaubwürdig registriert werden, gerade so, wie wenn jemand angibt, er habe sich durch einen Knochensplitter oder dergleichen verletzt.

Diskussion.

Dr. Adalbert Heindl: Redner hat wohl auch schon eine Larynxphlegmone nach Insektenstich an einem Kollegen durch Incision geöffnet, aber daß das Insekt eine Woche lang in der Phlegmone sich erhalten sollte, das klang ihm gleich unwahrscheinlich.

Sitzung vom 3. Juni 1914.

(Offizielles Protokoll.)

Vorsitzender: Prof. Harmer.
Schriftführer: Dr. Fritz Schlemmer.

Prof. Chiari: Auf der diesjährigen Tagung der Deutschen otologischen Gesellschaft in Kiel am 28. und 29. Mai brachte Prof. Burger aus Amster-

Generated on 2019-10-24 14:53 GMT / http://hdl.handle.net/2027/uc1.b3252762
Public Domain in the United States, Google-digitized / http://www.hathitrust.org/access_use#pd-us-google
Digitized by Google
Original from UNIVERSITY OF CALIFORNIA

dam, der Generalsekretär der ständigen Kommission für die internationalen medizinischen Kongresse, einen Beschluß der belgischen Oto-laryngo-rhinologischen Gesellschaft zur Verlesung. Diese Gesellschaft verlangt von der Kongreßleitung, daß die Laryngo-Rhinologie einerseits und die Otologie andrerseits auf den internationalen medizinischen Kongressen in eine Sektion verschmolzen werden.

Die Deutsche otologische Gesellschaft faßte darauf einstimmig den gleichen Beschluß und ließ die Deutsche laryngologische Gesellschaft. welche wenige Tage hernach ihre Jahresversammlung in Kiel abhielt, davon verständigen und sie auffordern, ebenfalls sich in diesem Sinne bei der Leitung der internationalen medizinischen Kongresse zu äußern.

Bei der nun folgenden Diskussion sprach ich mich aufs lebhafteste gegen diese Verschmelzung der beiden Sektionen aus. Trotzdem wurde dieser Beschluß mit sehr großer Majorität von der Deutschen laryngologischen Gesellschaft gefaßt, hauptsächlich mit der Begründung, daß es dem Bedürfnis der praktischen Ärzte entspreche. Daraufhin überreichte ich ein Separatvotum für die Erhaltung der beiden selbständigen Sektionen, sowohl für die internationalen medizinischen Kongresse, als auch für die Versammlungen der Gesellschaft deutscher Naturforscher und Ärzte.

Ich bitte nun die Wiener Laryngo-rhinologische Gesellschaft, für die Aufrechterhaltung der beiden selbständigen Sektionen ihr Votum abzugeben und den Beschluß zu fassen, daß folgender Protest dem Komitee des XVIII. internationalen medizinischen Kongresses in München 1917 übermittelt werde:

An das
Komitee des XVIII. internationalen med. Kongresses in München 1917.
München.

„Die Wiener Laryngo-rhinologische Gesellschaft hat in Erfahrung gebracht, daß von mehreren Seiten der Versuch gemacht wird, die bisher immer selbständig gewesenen Sektionen für Laryngo-Rhinologie einerseits und Otologie andrerseits in eine einzige Sektion zu verschmelzen. Dagegen erhebt die Wiener Laryngo-rhinologische Gesellschaft die schärfste Einsprache und stützt sich auf folgende Gründe:

1. Die beiden Spezialfächer, nämlich die Laryngo-Rhinologie einerseits und die Otologie andrerseits, haben in den letzten 15 Jahren eine ungeahnte Entwicklung und Ausbildung erfahren.

2. Auf allen internationalen medizinischen Kongressen waren in diesen beiden selbständigen Sektionen so viele Vorträge verhandelt worden, daß kaum die ganze für eine selbständige Sektion verfügbare Zeit ausreichend war.

3. Es ist daher unmöglich, daß die zu einer Sektion vereinigten beiden Spezialfächer ihre Vorträge in der Hälfte der Zeit abwickeln können.

4. In der neuesten Zeit wächst die Neigung zur Spezialisierung in der Medizin immer mehr. So wurde zum Beispiel für die Urologie eine neue Sektion geschaffen. Wie ungerecht ist es daher, zwei lange Zeit als selbständige Sektionen bewährte Spezialfächer in eine Sektion zwängen zu wollen.

5. Der Wunsch dazu geht von den praktischen Ärzten aus, welche vielfach die beiden Spezialfächer zusammen ausüben. Für die wissenschaftliche Entwicklung der beiden Spezialfächer wäre die Verschmelzung in eine Sektion ein enormer Nachteil, es würde dadurch die Neigung der Regierungen, an den Universitäten nur je eine einzige Klinik für beide Fächer zusammen zu

Digitized by Google
Original from UNIVERSITY OF CALIFORNIA
Generated on 2019-10-24 14:53 GMT / http://hdl.handle.net/2027/uc1.b3252762
Public Domain in the United States, Google-digitized / http://www.hathitrust.org/access_use#pd-us-google

errichten, noch mehr wachsen, weil sie dafür nicht nur finanzielle Gründe anführen könnten, sondern auch den Wunsch der praktischen Ärzte.

6. Darüber besteht wohl kein Zweifel, daß der Unterricht in den beiden wichtigen Spezialfächern nur an selbständigen Kliniken erfolgreich erteilt werden kann.

7. Den Bedürfnissen der Praktiker, an den Verhandlnngen beider Sektionen teilzunehmen, kann leicht dadurch abgeholfen werden, daß man mehrere gemeinsame Sitzungen beider Sektionen veranstaltet.

Die Wiener Laryngo-rhinologische Gesellschaft ersucht die Kongreßleitung nachdrücklichst, die bisherige Sektionseinleitung unverändert zu belassen."

Der Antrag wird einstimmig angenommen.

Chiari verliest ferner das Programm:

a) des Congrès française d'Oto-Rhino-Laryngologie; Paris, 11. Mai 1914;

b) der American Laryngological, Rhinological and Otological Society; Atlantic City, 19. und 20. Juni 1914;

c) der American Laryngological Association; Atlantic City, 25. bis 27. Mai 1914;

d) der Société Belge, d'Otologie, de Rhinologie et de Laryngologie; Brüssel, 11.—12. Juli 1914;

e) des X. internationalen Otologenkongresses; Hamburg, 5.—8. September 1915.

In direktem Anschluß an den Internationalen Otologenkongreß wird der Internationale Laryngo-Rhinologenkongreß vom 9.—12. September in Hamburg tagen.

I. Prof. Fein stellt eine 72jährige Frau vor, die an **Pemphigus im Rachen und im Kehlkopf** leidet. Die Blasen können bei ihr oft tagelang beobachtet werden, und auch jetzt noch — nach Ablauf einer Attacke — kann die kollabierte Blasendecke von der Unterlage mit der Sonde abgehoben werden. Eine gleichzeitig bestehende Augenaffektion wurde für Trachom gehalten, bis durch den Befund der Pemphigusaffektion im Halse auch von okulistischer Seite die Erkrankung der Bindehaut als Pemphigus erkannt wurde.

Diskussion.

Prof. Dr. Roth: Vor einer langen Reihe von Jahren hatte ich gleichfalls Gelegenheit, einen Fall zu sehen, bei welchem die Natur einer längere Zeit bestandenen Conjunctivalerkrankung erst durch die laryngologische Untersuchung aufgeklärt wurde. Es handelte sich um einen alten Herrn, bei welchem weil. Prof. Mauthner eine seit langem bestehende Reizung der Conjunctiven, die zeitweilig durch akute, mit graulichweißen Belegen einhergehende Entzündungen unterbrochen wurde, behandelte, ohne das eigentliche Wesen des Leidens ergründen zu können. Eines Tages wurde ich zu dem Pat. gerufen, weil derselbe über Schluckschmerzen klagte, und die von mir vorgenommene Untersuchung ergab an der hinteren Pharynxwand eine von einem lebhaft roten Saume eingefaßte graue, wie ein Belag aussehende Stelle, die ich mit der Sonde von der Unterlage leicht emporheben konnte. Ich erklärte dies für eine geplatzte Pemphigusblase, und die weitere Beobachtung, bei welcher noch einige Male die gleichen Befunde erhoben werden konnten, bestätigte diese Diagnose. Nun war es wahrscheinlich, daß der Conjunctivalprozeß derselben Krankheit angehörte, und Herr Prof. Mauthner, dessen Aufmerk-

Digitized by Google
Original from UNIVERSITY OF CALIFORNIA
Generated on 2019-10-24 14:53 GMT / http://hdl.handle.net/2027/uc1.b3252762
Public Domain in the United States, Google-digitized / http://www.hathitrust.org/access_use#pd-us-google

samkeit hierauf gelenkt war, konnte diese Annahme im weiteren Verlaufe mit Sicherheit bestätigen.

II. Dr. Schlemmer: Ich stelle Ihnen, meine Herren, 2 Fälle der Klinik Chiari vor, die Sie schon von der letzten Sitzung her kennen.

1. Der erste Fall betrifft das **lokale Amyloid der Schleimhaut** im Bereiche der Zunge, der Gaumenbögen, der Pharynxhinterwand und des Larynx.

Vor allem sehen Sie an dem Pat. jetzt das große Zungengeschwür abgeheilt — es wurde bloß Ulsanin (Mandl) aufgestreut — und kann ich Ihnen ferner berichten, daß die Tracheoskopie ein völliges Freisein der Trachea und Bronchien ergab. Derzeit erschöpft sich der Prozeß an den Taschenbändern und im subglottischen Raume. Die exakte histologische Untersuchung bestätigte die in der letzten Sitzung mitgeteilte Wahrscheinlichkeitsdiagnose.

2. Auch diese Pat. kennen Sie bereits und bitte ich Sie, sich an die der letzten Demonstration folgende Diskussion zu erinnern.

Die Pat. hat sich endlich doch zur Radikaloperation entschlossen und ich habe am 11. V. 1914 den Epipharynxtumor via Highmorshöhle und nach Längsspaltung des weichen Gaumens entfernt.

Heute ist von alledem nichts mehr als ein schön vernarbtes Operationsfeld zu sehen und verläßt die Frau morgen die Klinik.

Ich zeige die Pat. deshalb, um abermals zu betonen, daß sie unter allen Umständen jetzt besser daran ist, als wenn sie morgen tracheotomiert mit Drüsen und dem Primärtumor nach Hause müßte. Ob und wann es zur Rezidive kommt, wird die weitere Beobachtung lehren. Auf alle Fälle aber hat die Frau durch den eingeschlagenen Weg unserer Therapie etwas gewonnen: und das ist, meine ich, von nicht zu unterschätzender sozialer Bedeutung.

3. Erlaube ich mir kurz zu erwähnen, daß ich seit etwa 3 Monaten ausschließlich in der Ambulanz im Bedarfsfalle das Blutstillungspräparat Coagulen von Kocher-Fonio verwende und mit seiner guten Wirkung außerordentlich zufrieden bin. Das war aber nicht immer so. Ursprünglich habe ich, offenbar durch zu eifriges Sterilisieron, die in dem Präparat wirksame, gerinnungsfördernde Substanz unwirksam gemacht und schlechte Erfolge gehabt. Vielleicht trug dazu auch der Umstand bei, daß ich die Tatsache, daß Coagulen in Lösung sehr rasch unwirksam wird, zu wenig berücksichtigte. Daher habe ich in der letzten Zeit ausschließlich 10% (oder 5%) stets frisch bereitete Lösung appliziert, die ich mir in der Anstaltsapotheke früh morgens herstellen ließ, wobei ich das Ersuchen stellte, die Lösung nicht zu kochen. Seither bin ich, wie gesagt, durchaus mit der Wirkung zufrieden gewesen, da sie mich niemals im Stiche ließ.

Diskussion.

Dr. Menzel: Die Bemerkung Schlemmers, daß das Coagulen nicht gekocht werden darf, überrascht mich, da in den dem Präparate beigegebenen ersten Arbeiten und in dem Prospekte der Fabrik empfohlen wird, das Coagulen vor dem Gebrauche zu sterilisieren durch etwa 3 Minuten langes Kochen. Ich habe das Präparat in ca. 30 Fällen von Nasen- und Rachenoperationen angewendet, habe aber nur nahezu durchwegs ein Versagen des Mittels konstatieren können. Allerdings habe ich es jedesmal vor dem Gebrauche durch $^1/_2$ Minute kochen lassen. Nach den Mitteilungen Schlemmers dürfte das die Ursache des Versagens in meinen Fällen gewesen sein. Ich werde es nunmehr in nicht sterilisierter Form verwenden. Eine Erhitzung auf 80° C

Generated on 2019-10-24 14:53 GMT / http://hdl.handle.net/2027/uc1.b3252762
Public Domain in the United States, Google-digitized / http://www.hathitrust.org/access_use#pd-us-google
Digitized by Google
Original from UNIVERSITY OF CALIFORNIA

kann nicht als Sterilisation bezeichnet werden und scheint mir in dieser Beziehung nur einen problematischen Wert zu haben.

Dr. Schlemmer: Ich sehe in Dr. Menzels Ausführungen eine Bestätigung der klinischen Beobachtung. Eine länger dauernde exakte Anwendung des Mittels wird ja sicherlich über seine Brauchbarkeit in unserem Fache noch entscheiden.

III. Doz. Dr. Glas demonstriert ein Kind mit **narbiger Verengerung des Pharynx hinter der Uvula zwischen Epipharynx und Mesopharynx** und totaler Anlötung der rechten Tonsille um den rechten Arcus palatopharyngeus an die hintere Rachenwand.

Da bei dem nun 6 Jahre alten Kinde niemals irgend welche entzündliche Prozesse intra vitam zur Beobachtung gekommen waren (Diphtheritis, schwerere angiöse Erkrankungen ausgeschlossen), desgleichen Rhinosklerom und Lues auszuschließen sind, andrerseits schwere nasalstenotische Beschwerden bei dem Kinde bereits nach der Geburt beobachtet worden sind, handelte es sich höchstwahrscheinlich um eine angeborene, auf intrauterin entzündlichen Prozeß zurückzuführende Narbenbildung. Die linke Tonsille wurde enukleiert und zeigte gleichfalls eine Anhäufung von Narbensträngen, deren histologische Untersuchung jedoch kein für irgend einen Prozeß charakteristisches Moment ergab.

IV. Dr. Weil stellt 1. eine 27 Jahre alte Pat. mit einem **großen Angiom des Larynx** vor. Sie erschien zuerst vor 9 Jahren im Kaiser Franz Josef-Ambulatorium wegen seit der Kindheit bestehender Heiserkeit und hatte damals eine blaurote, tumorartige Schwellung des rechten Taschenbandes, welche das Stimmband verdeckte. Nach 7 Jahren kam sie aus anderem Anlasse wieder; der Tumor war bis zur Größe einer halben Walnuß gewachsen, machte aber gar keine Beschwerden und die Stimme war nicht rauher geworden. Ebenso ist der Status jetzt, nur hatte Pat. einmal etwas Atemnot gehabt. Die Geschwulst nimmt auch einen Teil der rechten Hälfte der Epiglottis und der rechten Arytaenoidgegend ein, ist blaßrot, glatt, weichelastisch und verkleinert sich nach Cocainisieren, wobei ein unterer dunkelblauer, höckeriger Teil sichtbar wird; Dr. Weil hält eine Probeexcision für überflüssig und auch für gefährlich und möchte nur die Frage der Therapie zur Diskussion stellen. Zunächst wäre Radium endolaryngeal (etwa mittelst des F. Neumannschen Trägers) zu versuchen. Operativ käme die Pharyngotomia subhyoidea in Frage. Alle kleinen Mittel, wie Galvanokaustik, Elektrolyse, Injektionen, würde Vortr. als zu gefährlich perhorreszieren.

Diskussion.

Dr. F. Neumann hält die Radiumbehandlung des Hämangioms in diesem Falle der eventuellen Arrosionsblutung wegen für gefährlich und schlägt die Thyreotomie vor.

Chiari glaubt, daß die Radiumbehandlung auch hier gut anwendbar und nicht gefährlicher als die anderer Methoden ist. Die Wirkung des Radiums gerade auf die Angiome ist ja eine der Glanzleistungen desselben, wie ja schon Wickham und Degrais hervorgehoben haben. Chiari rät, das Doniciröhrchen in einem dünnen elastischen Katheter einzuführen, natürlich aber die Pat. auf die Klinik aufzunehmen.

Prof. Fein: Zur Beurteilung der Radiumbehandlung, die Dr. Neumann für gefährlich hält, möchte ich auf den Fall eines nußgroßen Angioms der

Digitized by Google
Original from UNIVERSITY OF CALIFORNIA
Generated on 2019-10-24 14:53 GMT / http://hdl.handle.net/2027/uc1.b3252762
Public Domain in the United States, Google-digitized / http://www.hathitrust.org/access_use#pd-us-google

rechten Tonsille hinweisen, den ich in einer der letzten Sitzungen hier vorgestellt habe. Derselbe war durch Radiumbestrahlung fast vollständig geheilt worden und hat niemals eine Blutung gezeigt. Auch im vorliegenden Falle würde ich den Versuch dieser Behandlung vor Anwendung des chirurgischen Eingriffes sehr empfehlen, da durch zartes Einführen des Trägers eine Verletzung sicher vermieden werden kann.

Prof. Harmer möchte, abgesehen von der Radiumbehandlung, über deren Wirksamkeit die Ansichten geteilt sind, vor kleineren Eingriffen, wie Kaustik, Elektrolyse etc., warnen, 1. wegen der Blutungsgefahr, 2. weil erfahrungsgemäß alle Angiome durch entzündliche Reizung oft zu enormem Wachstum angeregt werden, und möchte daher ebenfalls die radikale Entfernung von außen her jeder anderen Operation vorziehen.

Dr. Weil demonstriert 2. zwei Präparate:

a) Ein **Leiomyom** der **Uvula,** von demselben, jetzt 69 Jahre alten Manne stammend, von dem er in der Sitzung vom 7. Mai 1913 ein Leiomyom des Larynx demonstriert hatte. An der Hinterfläche der Uvula hing an einer kleinen Insertionsstelle eine blaurote, stellenweise ulzerierte und fibrinös belegte Geschwulst von der Größe und Form einer quergestellten, gedörrten Pflaume. Galvanokaustische Abtragung ohne nennenswerte Blutung. Die histologische Untersuchung (Dr. Koritschoner in der Prosektur des Rudolfspitals) ergab genau denselben Befund wie bei dem Leiomyom des Larynx (Färbung nach van Gieson), nur noch größeren Gefäßreichtum. Bemerkenswert ist außer der Duplizität der Leiomyome (in der Literatur ein Unicum) das rasche Wachstum (jedenfalls weniger als 2 Jahre) bei völligem Mangel irgend einer Beschwerde.

b) Einen **Choanaltumor,** von einem 6jährigen Knaben stammend, der auch wegen adenoider Vegetationen operiert worden war. Man sah links hinten eine gelbliche, erbsengroße Prominenz, die mit der Schlinge gefaßt wurde; bei vorsichtigem Zug riß der dünne Stiel des Tumors durch und dieser präsentiert sich jetzt als traubenartiges Konvolut von 10—12 pfefferkorn- bis bohnengroßen Geschwulstlappen. Die durch Herrn Prof. Schlagenhaufer gütigst vorgenommene histologische Untersuchung ergab ein ödematöses Fibrom. Sicher ist, daß die Insertionsstelle der Geschwulst in der Gegend des hinteren Endes des mittleren Nasenganges sich befand und mit einer Nebenhöhle nichts zu tun hatte; der Stiel ist kaum 1 *mm* lang. Seit den Publikationen von Kubo schenkt Dr. Weil diesen Befunden besondere Aufmerksamkeit.

Diskussion.

Prof. Fein: Ich möchte aus Anlaß des erstdemonstrierten Präparates daran erinnern, daß ich im Jahre 1905 im Archiv für Laryngologie einen Fall von Leiomyom am weichen Gaumen veröffentlicht und damals die Meinung ausgesprochen habe, daß diese Geschwülste, da ja der weiche Gaumen keine glatten Muskelfasern enthält, aus der glatten Muskelschichte der Gefäße stammen.

V. Dr. Friedrich Neumann:

1. M. H.! Ich demonstriere Ihnen hier zuerst eine exstirpierte **retropharyngeale Struma,** sie ist jetzt, nachdem sie 14 Tage in Alkohol liegt, noch 15 *cm* lang, 9 *cm* breit und fast 4 *cm* dick. Der Pat., der bereits als geheilt 10 Tage nach der Operation entlassen wurde, suchte die Klinik Chiari

Digitized by Google
Original from UNIVERSITY OF CALIFORNIA
Generated on 2019-10-24 14:54 GMT / http://hdl.handle.net/2027/uc1.b3252762
Public Domain in the United States, Google-digitized / http://www.hathitrust.org/access_use#pd-us-google

wegen Schluckbeschwerden auf. Schon bei der Inspektion fiel die eigentümliche Konfiguration des Pat. auf — der Winkel zwischen Mundboden und vorderer Halsfläche war fast ausgeglichen.

Die Laryngoskopie ergab eine Vorwölbung der Pharynxhinterwand, welche von der Epiglottis teilweise bedeckt war. Bei der Operation, die in Lokalanästhesie ausgeführt wurde, zeigte es sich, daß dieser retropharyngeale Lappen nur mittelst einer dünnen Brücke mit dem linken Lappen der sonst normalen Schilddrüse verbunden war.

Hier, meine Herren, zeige ich Ihnen

2. ein **Tonsillarcarcinom,** welches bereits auf den Zungengrund übergriff, wie Sie am Präparat sehen. Die beiliegenden Drüsen stammen von der rechten Halsseite und stellen, wie die histologische Untersuchung ergibt, Metastasen des Tumors vor. Die Operation wurde in Lokalanästhesie ausgeführt. Durch Spaltung des Unterkiefers schafft man sich einen guten Zugang zum Zungengrund und Pharynx. Nach der Operation wurde der Unterkiefer wieder mit Silberdrähten vereinigt. Wie Sie sehen, meine Herren, ist der Unterkiefer bereits wieder konsolidiert. In letzter Zeit haben wir 5 Unterkieferspaltungen wegen Carcinom der Tonsille in Lokalanästhesie ausgeführt. Die Vorteile der Lokalanästhesie sind hier wie überall im Bereiche der oberen Luftwege 1. die geringe Blutung und 2. wird die Schluckpneumonie so gut wie unmöglich gemacht.

3. Als dritten Fall, meine Herren, stelle ich Ihnen hier einen Pat. vor, bei dem ich am 1. V. 1914 wegen **Carcinom** eine **Totalexstirpation des Larynx** vornahm mit **beiderseitiger Drüsenausräumung.** Links mußte ich auch den ganzen M. sternocleidomast. resezieren, da seine obere Hälfte bereits infiltriert war, ebenso wurde dabei die V. jugularis und die A. carot. ext. reseziert. Wie Sie sehen, befindet sich Pat. bereits in sehr gutem Zustande und nimmt auf normalem Wege seine Nahrung zu sich. Eine Larynxexstirpation ist nichts neues mehr, meine Herren, aber ich stelle den Pat. deshalb vor, weil er als inoperabel von einer anderen Station abgewiesen wurde; er wurde auch eine Zeitlang mit Radium behandelt, was zur Folge hatte, daß sich Verwachsungen bildeten, die bei der Operation sehr unangenehm waren. Das primäre Carcinom, mit welchem auch der Zungenbeinkörper exstirpiert wurde, ist sicher radikal entfernt. Von den Lymphdrüsen, die linkerseits bis an die Schädelbasis ausgeräumt wurden, kann man dies allerdings nicht so sicher sagen. Hätte man den Pat. seinem Schicksal überlassen, so wäre er sicherlich seinem Leiden bald erlegen, so aber besteht doch die Möglichkeit, in ihm den Ernährer seiner Familie zu erhalten. Von diesem Standpunkte aus muß man es verwerfen, Fälle als inoperabel zu bezeichnen, um sich damit nicht die „Statistik“ zu verschlechtern.

Diskussion.

Dr. Menzel: Die Bemerkung Neumanns, daß durch die vorhergegangene Radiumbestrahlung die Operation der carcinomatösen Drüsen erschwert war, erinnert mich an einen Kranken, welchem von mir vor 2 Jahren wegen Carcinoma laryngis eine halbseitige Larynxexstirpation gemacht wurde. Eineinhalb Jahre nachher zeigten sich bei dem Pat. Drüsenmetastasen an der betreffenden Halsseite, welche ich durch etwa 3—4 Monate mit Radium bestrahlen ließ. Da sich außer einer Dermatitis der darüber liegenden Haut keinerlei Änderung in dem Zustande der Drüsen zeigte, exstirpierte ich dieselbe. Hierbei

Digitized by Google
Original from UNIVERSITY OF CALIFORNIA
Generated on 2019-10-24 14:54 GMT / http://hdl.handle.net/2027/uc1.b3252762
Public Domain in the United States, Google-digitized / http://www.hathitrust.org/access_use#pd-us-google

zeigten sie sich in ihrem Zentrum verflüssigt, so daß der breiige Inhalt sich aus demselben bei der Vorziehung mittelst der Muzeuxschen Zange in die Wundhöhle ergoß, wodurch ebenfalls eine Erschwerung der Eingriffes bedingt war.

VI. Dr. Menzel: M. H.! Ich erlaube mir, Ihnen eine **Punktionsnadel** zu demonstrieren, welche ich seit etwa 4 Jahren systematisch zur **Punktion der Keilbeinhöhle** verwende.

Das Instrument ist mit einem im Winkel nach abwärts gebogenen Griffe fix verbunden und relativ derb gebaut. Die eigentliche Nadel ist etwa 14 *cm* lang und an ihrem Ende in einem Winkel von ca. 120° nach abwärts gebogen. Sie wird vom Instrumentenmacher Reiner, I., Franzensring, erzeugt.

Bevor ich das Instrument am Lebenden in Verwendung nahm, habe ich mich zunächst durch Versuche an der Leiche überzeugt, daß ich mit demselben, wenn es in der richtigen Weise verwendet wird, keinen Schaden anrichten kann.

Die Indikation der Verwendung der Nadel habe ich mir in der folgenden Weise zurecht gelegt: Wenn die vorhandenen subjektiven oder objektiven Symptome für eine Affektion der Keilbeinhöhle sprechen, das heißt wenn Eiter in der Fissura olfactoria zu sehen ist und heftige Kopfschmerzen auf derselben Seite bestehen, wenn ferner die Sondierung weder mit noch ohne Anwendung des Killianschen langblättrigen Speculums möglich ist, dann tritt die Punktion der Keilbeinhöhle in ihre Rechte.

Es wird dann die beschriebene Punktionskanüle nach gehöriger Cocainisierung der in Betracht kommenden Partien zunächst bis an die vordere Wand der Keilbeinhöhle nach der gebräuchlichen Orientierung geführt. Nun wird der Griff gehoben und die vordere Wand unter Anwendung eines mehr oder weniger starken Druckes durchstoßen. Die Hebung des Griffes vor der Durchstoßung der Wand ist eine Vorsichtsmaßregel, welche bewirken soll, daß die Spitze der Nadel unter allen Umständen nur die hintere Wand der Keilbeinhöhle berühren kann. Da der unmittelbar neben dem Septum gelegene Anteil der vorderen Keilbeinhöhlenwand relativ dick ist, ist es angezeigt, womöglich die Punktion ein wenig seitlich zu machen.

Ich habe die Punktion in einer relativ großen Anzahl von Fällen ausgeführt, nie Nachteile von ihrer Verwendung gesehen und halte sie in geeigneten Fällen auf Grund meiner Erfahrungen für empfehlenswert.

Diskussion.

Dr. Weil erinnert daran, daß man ja beim Versuche, das Ostium sphenoidale zu finden, oft genug die Vorderwand der Keilbeinhöhle mit leichtem Drucke perforieren kann. Bei dickerem Knochen kann eine solche Nadel sicherlich gute Dienste leisten, doch müßte der Bogen viel flacher sein; bei dieser Krümmung ist die Gefahr sehr groß, daß die Nadel fast parallel zur Vorderwand in der doch oft stark geschwellten Mucosa nach abwärts dringt und das Lumen der Keilbeinhöhle gar nicht erreicht.

Dr. A. Heindl vermutet, daß man mit dem gezeigten Instrument, da die Spitze stark abgebogen, leicht nach dem Eindringen in die Keilbeinhöhle mit dieser Spitze submukös bleiben und ein Wasserinfiltrat setzen könne, was für die Nachbarschaft der Keilbeinhöhle nicht gleichgültig bleiben könne. Wenn man bedenkt, wie mächtig verdickt wir die Schleimhaut der Kieferhöhle bei ihrer Eröffnung oft finden, so ist derselbe Zustand auch bei akuter oder chro-

Generated on 2019-10-24 14:54 GMT / http://hdl.handle.net/2027/uc1.b3252762
Public Domain in the United States, Google-digitized / http://www.hathitrust.org/access_use#pd-us-google
Digitized by Google
Original from UNIVERSITY OF CALIFORNIA

nischer Entzündung der Schleimhaut der Keilbeinhöhle noch zu erwarten. Außerdem variiert aber die Größe der Keilbeinhöhle noch ganz bedeutend. Jedenfalls wird eine dem Eingriff vorhergehende Röntgenaufnahme der Topographie der Keilbeinhöhle anzuraten sein.

Dr. Menzel: Die Befürchtungen Heindls wegen eventuell möglicher Injektion der Punktionsflüssigkeit in das Gewebe der Schleimhaut sind theoretischer Natur und stellen sich nach meinen Erfahrungen als nicht begründet dar.

XVII. Internationaler medizinischer Kongreß in London, August 1913.

XV. Sektion, Rhino-Laryngologie.

Berichterstattung: Priv.-Doz. Dr. Marschik (Wien).

(Fortsetzung.)

H. Marschik (Wien): Referat.

Pathologie und Diagnose der malignen Tumoren der Nase und des Nasenrachenraums (Fibrom ausgeschlossen).

Die Prognose der malignen Tumoren der Nase und des Nasenrachenraums ist leider noch immer eine sehr schlechte, in manchen Statistiken geradezu verzweifelt, so daß namhafte Rhinologen das Bestreben zeigen, die Radikaloperation, deren Erfolg in den meisten Fällen ein äußerst zweifelhafter ist, zu verlassen und sich der konservativen Therapie zuzuwenden. Fälle von Dauerheilungen sind selten, und jeder Operateur, der davon berichten kann, ist berechtigt, dies mit Stolz zu tun. Die schlechte Prognose ist unter anderem in dem komplizierten Bau und in der Nähe lebenswichtiger Organe, die also frühzeitig ergriffen werden, begründet. Die Abgrenzung des Themas ist nicht leicht, da einerseits von der pathologischen Anatomie aus der Begriff maligner Tumor nicht ganz sicher feststeht, andrerseits in der Literatur eine von mehreren Autoren beklagte Konfusion und Ungenauigkeit herrscht. Endlich können sekundäre Tumoren der äußeren Nase oder der Umgebung der inneren Höhlen in enge Beziehung zu ihnen treten respektive dieselben vollständig okkupieren. Speziell bei der Kieferhöhle wurden von Chirurgen seit jeher primäre und sekundäre Tumoren zusammengeworfen oder mindestens zusammen behandelt.

Hierzu kommt noch die sogenannte klinische Malignität, die für uns so oft viel wichtiger ist als die pathologisch-anatomische.

Nasen- und Nebenhöhlentumoren werden wegen ihrer vielfachen Beziehungen untereinander (in zahlreichen Literaturausgaben ist der Ausgangspunkt nicht mehr festzustellen) besser zusammen behandelt, die Nasenrachentumoren davon abgetrennt.

1. Maligne Geschwülste der Nase und der Nebenhöhlen.

Sammelwerke sind die Arbeiten und Artikel von Kümmel, Finder, Killian, Harmer und Glas, Gordiat, Ruaud, Safranek, Sendziak sowie die Lehrbücher von Chiari, Zarniko, Denker-Brünings u. a. und die Lehr- und Handbücher der Chirurgie. Das Sarkom, das Carcinom und das Endotheliom der Nase haben jedes ihre separaten Bearbeiter gefunden. Unter den Einzelbeobachtungen stellen die Engländer ein großes Kontingent.

Generated on 2019-10-24 14:54 GMT / http://hdl.handle.net/2027/uc1.b3252762
Public Domain in the United States, Google-digitized / http://www.hathitrust.org/access_use#pd-us-google
Digitized by Google
Original from UNIVERSITY OF CALIFORNIA

Statistik. Referent konnte ca. 800 Fälle zusammenstellen. Sendziak hat eine groß angelegte Monographie über die malignen Tumoren der oberen Luftwege begonnen, die von den ältesten Zeiten bis 1913 643 Nasentumoren und 224 Nebenhöhlentumoren verzeichnet.

An der Klinik Chiari in Wien wurden seit ca. 15 Jahren über 60 Fälle beobachtet.

Ätiologie. Die eigentliche Ursache der malignen Geschwülste und der Geschwülste überhaupt ist unbekannt. Bezüglich der malignen Tumoren speziell sind die älteren und neueren Theorien zugunsten einer Art Kompromißtheorie verlassen, die neben einer angeborenen, vielleicht auch erworbenen Disposition zur Tumorbildung veranlassende Momente (akute und chronische Zellreize) kennt und, mit der für eine einheitliche Erklärung völlig unzugänglichen bakteriellen oder parasitischen Theorie gänzlich brechend, die Entstehung in die Zelle selbst verlegt, als auf einer tiefgreifenden Änderung des Zellcharakters beruhend. Über die veranlassenden Momente akuter und chronischer Traumen sind auch auf unserem Gebiete zahlreiche Angaben vorhanden. D. Grant, Johnson, Wishart u. a. haben über akutes Trauma berichtet, alle Autoren der größeren Werk sich mit der Frage der chronischen Reizung beschäftigt. Diese kann entweder mechanisch oder chemisch oder entzündlich sein. Besonders interessant ist die Frage des ursächlichen Zusammenhanges zwischen Empyem und malignem Tumor und der Umwandlung von beginnendem Tumor, besonders Polypen in malignen.

Die Sarkome überwiegen nach den allgemeinen Statistiken, nicht aber nach denen einzelner Stationen (auch der Wiener Klinik). Bei Jugendlichen ist das Sarkom häufiger, bezüglich des Geschlechtes überwiegen im allgemeinen die Männer.

Histologie. *a)* Sarkome. Am häufigsten sind die sogenannten niederen, wenig differenzierten Formen, Spindel- und Rundzellensarkome, danach kommen Fibrosarkome. Die höher differenzierten sind viel seltener, eine Rarität ist das Rhabdomyosarkom. Die Sarkome gehen meist vom Periost oder Knochen aus und sind mit Vorliebe am Septum oder der vorderen Hälfte der mittleren Muschel lokalisiert. Die Dauer ist durchschnittlich 14 Monate, etwas länger als beim Carcinom.

b) Carcinome sind mehr durch destruktives Wachstum, Neigung zum Zellzerfall und besondere Bösartigkeit ausgezeichnet. Sie entstehen aus dem Deckepithel oder aus den Drüsen, manchmal aus den paradentären Keimen. Die Häufigkeit von Plattenepithelcarcinom an normalerweise Zylinderepithel tragenden Stellen der Nasen- und Nebenhöhlenschleimhaut ist durch die vielfach bewiesene Epithelmetaplasie erklärt.

c) Endotheliome. Über die Klassifikation ist noch keine Einigung zustande gekommen. Manche rechnen sie zum Carcinom oder Sarkom, ihr Anspruch auf eine Sonderstellung scheint aber in histologischer und klinischer Beziehung gerechtfertigt. Sie sind sowohl ihres Wachstums als auch wegen des Fehlens von Metastasen bedeutend gutartiger und gehen zumeist von der lateralen Nasenwand aus.

Symptome. Manchmal geht eine längere symptomlose Zeit voraus, besonders bei den Nebenhöhlentumoren. Das erste Symptom ist meist die Nasenverstopfung, erzeugt durch den Tumor selbst oder durch Polypen, die den Tumor maskieren. Dann kommen Schmerzen, entweder einzelne Trigeminusgebiete, wie in den Nebenhöhlen oder auch diffuse Kopfschmerzen. Es folgen

Generated on 2019-10-24 14:54 GMT / http://hdl.handle.net/2027/uc1.b3252762
Public Domain in the United States, Google-digitized / http://www.hathitrust.org/access_use#pd-us-google
Digitized by Google
Original from UNIVERSITY OF CALIFORNIA

Blutungen, Komplikationen von seiten des Auges oder des Gehirns und die sukzessive Erkrankung der einzelnen Hirnnerven, deren Beziehungen zu den Nebenhöhlen, besonders was die Augennerven anbelangt, in neuerer Zeit wesentlich geklärt worden sind (Onodi). Die endokraniellen Symptome sind durch die Untersuchungen über die Lymphbahnen zwischen Nase und Gehirn (Zwillinge) der Deutung näher gerückt.

Metastasen sind selten, meist nur in den Lymphdrüsen. Die Verteilung der Lymphbahnen wurde erst in neuester Zeit eingehend studiert und die Bedeutung der retropharyngealen Drüsen für die Nasentumoren aufgedeckt. Kachexie kommt spät oder nie, der Tod meist infolge von cerebralen Komplikationen.

Diagnose. Hierzu stehen zur Verfügung: Rhinoskopie, Durchleuchtung, Röntgenverfahren, Probeexcision, Serumreaktion. Die Probeexcision ist nicht immer verläßlich, sie kann nur durch Verbindung mit der klinischen Diagnose und, mehrfach und öfters ausgeführt, die Diagnose sicherstellen. Die Serumreaktionen stehen noch im Zeichen der Prüfung.

2. Maligne Tumoren des Nasenrachenraums.

Sie sind noch seltener als die Nasentumoren, noch viel bösartiger. Größere Arbeiten existieren von Soucy, Laval, Pauliar, Abulker, Citelli, Trotter, Sendziak und Oppikofer; letzterer hat vor kurzem über 250 Literatur- und 21 eigene Fälle berichtet. Es bestehen noch wenig größere Beobachtungen an einheitlichem Material sowie über den ganzen Verlauf und Sektionsbefund. Auch hier überwiegen die Carcinome, die Endotheliome sind häufiger als bei den Rachentumoren. Die Rachentonsille bildet häufig den Ausgangspunkt von Lymphosarkom. Ausgangspunkt der malignen Tumoren ist in der Regel die Rachenhinter- oder Seitenwand, selten das Septumende. Bezüglich des Geschlechtes überwiegen auch hier die Männer, das Alter variiert zwischen 4 und 84 Jahren. Einige Carcinome bei Jugendlichen sind beobachtet.

Symptome. Charakteristisch ist eine lange Latenzperiode, welche in der Regel die rechtzeitige Radikaloperation verhindert. Häufig sind Blutungen, wichtig, als häufig zuerst auftretend, Gehörstörungen. Husten, frühzeitig Störungen verschiedener Hirnnerven, besonders der unteren Trigeminusäste. In späteren Stadien kommen hinzu Hinterkopf- und Nackenschmerzen, Ophthalmoplegie und Sprachstörung, Affektion der Mm. pterygoidei und levatores, Ankylostoma.

Metastasen. Einige wenige Fernmetastasen sind beobachtet. Frühzeitig treten Lymphdrüsenmetastasen auf, in den retropharyngealen und tiefen Cervicaldrüsen, manchmal als erstes Symptom. Meningitis und Einwachsen des Tumors ins Gehirn sind selten, dagegen häufig Exitus infolge von Kachexie. Einige seltene Fälle von abnorm günstigem und langem Verlauf wurden beobachtet.

Diagnose. Hier kommt Digitaluntersuchung hinzu, in gewissen Fällen unumgänglich notwendig. Die Probeexcision wegen Blutungen manchmal gefährlich, kontraindiziert bei Angiofibromen. Ihr hat behufs Anschlusses von Leukämie und Pseudoleukämie die Blutuntersuchung voranzugehen. Manchmal ist die Diagnose nur klinisch spekulativ auf Grund von Hirnnervensymptomen zu stellen.

Diskussion.

Luc (Paris): Ein Fall von Oberkiefercarcinom bei einem 65jährigen Diabetiker, der die Operation anstandslos überstand und jetzt seit 18 Monaten

Digitized by Google
Original from UNIVERSITY OF CALIFORNIA
Generated on 2019-10-24 14:54 GMT / http://hdl.handle.net/2027/uc1.b3252762
Public Domain in the United States, Google-digitized / http://www.hathitrust.org/access_use#pd-us-google

noch kein Rezidiv zeigt, illustriert auf das Schönste die hervorragende Bedeutung der Lokalanästhesie bei allen diesen radikalen Operationen, welche die Hauptgefahr derselben, die Chloroformschädigung und die Blutaspiration, während der Operation ausschalten.

Sargnon (Lyon) hat 10 Fälle von malignen Tumoren der Nase und der Nebenhöhlen gesehen, darunter ein Kind. Redner betont die Wichtigkeit genauer Untersuchung mit spezieller Hinsicht auf ein mögliches Neoplasma bei allen Fällen von hartnäckiger Nebenhöhleneiterung oder Polypenbildung. Als Operationsmethode hat sich ihm die Mouresche Methode am vorteilhaftesten erwiesen. Die Operation ist auch in inoperablen Fällen indiziert, um aus dem komplizierten Labyrinth von Höhlen und Gängen einen einheitlichen Raum zu schaffen, wodurch einerseits die Palliativbehandlung des Pat. bis zum Tode viel einfacher ist, andrerseits auch die sekundären Infektionen und die Jauchung sehr beschränkt werden. Als Anästhesierungsmethode der Wahl erklärt er die Lokalanästhesie, welche dazu berufen ist, die postoperativen Todesfälle auf 0 zu reduzieren.

Bond (London) hat viele Tumoren des Nasenrachenraumes gesehen, die meist inoperabel waren; aber auch die scheinbar operablen sollte man meist in Ruhe lassen, nur wenn die Untersuchung einwandfrei ergibt, daß der Tumor klein und circumscript ist, kann man die Operation versuchen; befürwortet die präliminare Tracheotomie. Er operiert nicht, wenn schon Kachexie eingetreten ist.

Kubo (Japan): Das Schicksal der malignen Tumoren der Nase liegt in den Händen der Rhinologen, die für die frühzeitige Diagnose zu sorgen haben. Auch er operiert gewöhnlich in Lokalanästhesie. Bei Kieferhöhlentumoren sollte man von der Lucschen Öffnung versuchen, von innen zu curettieren, weil manchmal die Entfernung des ganzen Oberkieferknochens nicht nötig ist. Die Prognose ist günstiger, wenn die Sensibilität des weichen Gaumens auf der ergriffenen Seite noch nicht alteriert ist. Erwähnt 3 Fälle von blutenden Polypen der lateralen Nasenwand, bei denen die mikroskopische Untersuchung die anfangs auf malignen Tumor gestellte Diagnose richtigstellte. Auch einen Fall von hartem Papillom der Nase bei einem 60jährigen Pat., welches wiederholte Male durch 15 Jahre hindurch operiert worden ist, ohne in maligne Form überzugehen.

Jansen (Berlin): Die malignesten Tumoren sind die Siebbeintumoren. Man soll möglichst frühzeitig operieren. Bevorzugt die Lokalanästhesie mit Morphin-Hyoscin. Bei der Operation werden stets alle Nebenhöhlen der ergriffenen Seite breit freigelegt und genau inspiziert. Für die Diagnose ist wichtig wiederholte Blutungen nach Polypenoperationen, bei älteren Leuten, mit diffusem Röntgenschatten in der Siebbeingegend.

Segura (Buenos-Aires): Man soll frühzeitig operieren. Bei allen Fällen, besonders aber bei inoperablen, bewährt sich die Radiumbehandlung, vor allem zur Bekämpfung der Blutungen.

Faulder (London): Die rhinologische Untersuchungstechnik sollte nicht nur von allgemeinen Chirurgen, die diese Radikaloperationen dann ausführen, sondern auch von Internisten und praktischen Ärzten mehr ausgeübt werden zur Erzielung besserer Resultate durch frühzeitige Diagnose. Erwähnt einen Fall eines Ulcus rodens, welches bereits 40 Jahre besteht und trotz mannigfaltiger Eingriffe weiterwuchert. Wenn die bisherige Behandlung ihm auch nicht die radikale Heilung brachte, so hat sie doch durch Bekämpfung der

Generated on 2019-10-24 14:54 GMT / http://hdl.handle.net/2027/uc1.b3252762
Public Domain in the United States, Google-digitized / http://www.hathitrust.org/access_use#pd-us-google
Digitized by Google
Original from UNIVERSITY OF CALIFORNIA

Schmerzen etc. ihm viel genützt. Berichtet weiters über einen interessanten Fall von Carcinom des Oberkiefers, bei welchem 4 Jahre nach der Radikaloperation ein Rezidiv im Siebbein auftrat, welches sich als Rundzellensarkom erwies.

Endlich befürwortet er warm die Anwendung von Immediatprothesen aus Silberdraht für die Oberkieferresektion, welche schon vor der Operation nach einem am Pat. abgenommenen Modell angefertigt werden. Ihr Vorzug ist die Wiederherstellung der normalen Topographie nach der Operation, der leichtere und exaktere Wundverschluß, die leichtere Drainage und Nachuntersuchung der Wunde, die Verhütung oder Beschränkung des bekannten postoperativen Lidödems und endlich die wertvolle Unterstützung des Prothetikers bei der Anfertigung einer Dauerprothese.

Sir St. Clair Thomson (London): Die alte Nélatonsche Oberkieferresektion sollte bei allen eigentlichen Nasentumoren wegen ihrer schweren funktionellen Störungen zugunsten der Methoden nach Moure, Roux, Denker oder ihrer Kombinationen ganz aufgegeben werden. Erwähnt einen Fall von Endotheliom, bei welchem durch 7 Jahre hindurch Polypen aus der Nase entfernt worden waren, und der 3 Jahre nach der Operation gelebt hat. Ein anderer Fall wurde vor einigen Tagen in der Sektion gezeigt. Man darf nicht zu skeptisch vor der Operation sein; manchmal zeigt sich ein anscheinend inoperabler Fall viel günstiger.

Die Lokalanästhesie ist leider, worauf Redner auch bei verschiedenen anderen Gelegenheiten schon zurückgekommen ist, in England infolge der psychischen Beschaffenheit der englischen Bevölkerung nicht einzuführen. Als ein verdächtiges Symptom erwähnt er auch das Auftreten einer heftigen Blutung bei Punktion der Kieferhöhle.

R. Tilley (London) hat außerordentlich befriedigende Resultate mit der Radiumbehandlung bei Sarkomen und Endotheliomen, aber nur bei langdauernder Anwendung größter Dosen. Dagegen scheint die Radiumbehandlung beim Carcinom wenig wert zu sein. Erwähnt einen sehr guten Erfolg bei einem Fall von Endotheliom des Nasenrachenraumes. Bei dieser Klasse von Tumoren betont Tilley die Wichtigkeit des Symptoms der Taubheit mit seröser Sekretion in der Paukenhöhle als Frühsymptom, von ihm in 10 Fällen beobachtet.

Jacques (Nancy) berichtet über einen Fall von unerwartetem Erfolg bei anscheinend inoperablem Rezidiv eines Rundzellensarkoms des Nasenrachenraumes durch Injektionen von kolloidalem Kupfer (Elektrocuprol). Der Pat. ist derzeit vollständig geheilt (seit 6 Monaten). Bezüglich der Affektion des Gehörorgans durch Nasenrachentumoren erwähnt er einen Fall, in dem der Tumor schließlich die Tube entlang wuchernd beim äußeren Gehörgang erschien. Das einzige Symptom war im Anfang eine Otitis media, die ohne Eiterung verlief, welche Erscheinung auch er als differentialdiagnostisch wichtig bezeichnet.

Schlußwort.

Ferreri (Rom) kommt noch einmal auf die Bedeutung der allgemeinen Therapie zu sprechen (Radium-, Chemo- und Opotherapie), denn die Chirurgie hat bisher nur bei einer beschränkten Zahl von Tumoren Erfolge aufzuweisen, das sind diejenigen, die auf den Eingangsteil der Nasen- und der Kieferhöhle beschränkt sind, und die histologisch entweder aus Bindegewebs- oder endo-

Digitized by Google
Original from UNIVERSITY OF CALIFORNIA
Generated on 2019-10-24 14:54 GMT / http://hdl.handle.net/2027/uc1.b3252762
Public Domain in the United States, Google-digitized / http://www.hathitrust.org/access_use#pd-us-google

thelialen Elementen bestehen. Bei Kindern sollte man sich besonders vor allzu entstellenden und ausgedehnten Eingriffen hüten und lieber eine partielle Auskratzung mit nachfolgender Radiumbehandlung versuchen.

Für Kinder empfiehlt er nochmals die intravenöse Narkose, bei Erwachsenen die Methode nach Criele, Kuhn oder Meltzer oder Lokalanästhesie. Den Fortschritten der Rhinologie haben viele Pat. zu verdanken, daß sie von der gefürchteten totalen Oberkieferresektion bewahrt geblieben sind, durch frühzeitige Eröffnung der Nebenhöhlen und lange fortgesetzte Radiumbehandlung.

Marschik (Wien) kommt in seinem Schlußwort nochmals auf die Affektion der Hirnnerven zurück, die gegen maligne Tumoren eine auffallende Widerstandskraft zu haben scheinen. Das ist besonders wichtig für die Radiumbehandlung, welche schwere Hirnnervenstörungen zur Rückbildung bringen kann, wie auch ein kürzlich an der Klinik Chiari zur Beobachtung gekommener Fall beweist. Größere Beobachtungsserien an einheitlichem Material einer und derselben Station, bei Nasenrachentumoren Beobachtung bis an das Ende, wären noch sehr erwünscht. Auch Marschik empfiehlt dringendst neben der frühzeitigen Operation die nachträgliche Radium- oder Röntgenbestrahlung und zitiert zwei derartige, sehr günstig verlaufene Fälle eigener Beobachtung.

Vorträge.

H. Gutzmann (Berlin): **Die Anwendung experimentell-phonetischer Methoden für die Diagnostik und Therapie funktioneller Störungen der Stimme.**

Kommt zunächst auf die Wichtigkeit der Vertretung der Wissenschaft von der experimentellen Phonetik auf jeder rhino-laryngologischen Tagung zu sprechen und kündigt die Gründung einer Internationalen Gesellschaft der experimentellen Phonetik an (Biaggi, Gradenigo, Stefanini). Sodann demonstriert Redner einen handlichen und kompendiösen Apparat zur Stimmregistrierung („Kehltonschreiber"), welcher allen Anforderungen der praktischen Diagnostik genügt, und zeigt an der Hand mehrerer Beispielkurven, daß man aus den Ergebnissen des Kehltonschreibers leicht zur Diagnose von Zuständen kommen kann, die sonst keinerlei Symptome machen. Die Sprache ist ein sehr komplizierter Mechanismus von Koordinationen, viel weniger kompliziert ist zum Beispiel das Schlucken u. a. Diese Kurven sind: Ein Fall von Dysarthria spastica pseudobulbaris, ein Fall von Pseudobulbärparalyse, ein Fall von Ermüdung durch falschen Unterricht, ein Fall von Insuffizienz des weichen Gaumens und ein Fall von Stimmschwankungen und Schwankungen in der Stellung des Kehlkopfes. Alle diese Fälle konnten nur durch die Registrierung der Stimme geklärt und der richtigen Therapie zugeführt werden. Dieser Registrierapparat ist aber auch bei der Therapie zur Kontrolle unentbehrlich; er gestattet zugleich optische Kontrolle der Atem- und Sprechbewegungen sowie taktile Kontrolle durch eine auf den Kehlkopf aufgesetzte Pelotte.

Eine besondere therapeutisch wichtige Art der experimentell-phonetischen Methode stellt die sogenannte Ausgleichsmethode dar, Anwendung des faradischen Stroms, des Leducschen Stroms, Vibration etc. auf das Stimmorgan; auch hierfür ist der Registrierapparat und die experimentell-phonetische Methode wertvoll. Der Leducsche unterbrochene Gleichstrom ist eine ausgezeichnete Methode besonders bei allen Hyperkinesen.

Generated on 2019-10-24 14:54 GMT / http://hdl.handle.net/2027/uc1.b3252762
Public Domain in the United States, Google-digitized / http://www.hathitrust.org/access_use#pd-us-google
Digitized by Google
Original from UNIVERSITY OF CALIFORNIA

Eine Kurve von einem Stotterer zeigt, daß beim Stottern die Störung nicht nur während des eigentlichen Sprechvorganges eintritt, auch der lang ausgehaltene Vokal zeigt unregelmäßige spastische Schwankungen, die mit dem Ohr kaum wahrnehmbar sind und erst durch die Kurve festgestellt wurden. Diese Erscheinung spricht gegen die psychische Theorie des Stotterns.

Diskussion.

Mac Mahon (London) betont die Wichtigkeit der Differentialdiagnose zwischen funktionellen Störungen, die durch organische Affektionen verursacht werden, und zwischen organischen Schädigungen, die funktionelle Störungen verursacht haben. Besonders chronische Pharyngitis und Laryngitis werden meist verursacht durch falsche Aktion der Muskeln des Ansatzrohres und können zu schweren Schleimhautschädigungen führen, aber auch umgekehrt kann eine schwere Laryngitis zu rein funktioneller Aphonie führen, welche auch bei vollkommen normal gewordener Schleimhaut des Larynx noch bestehen bleibt. In diesem Fall haben dann konsequente Atemübungen und Übungen der Halsmuskulatur einzusetzen.

Gradenigo (Turin) kündigt als Tagungsort des nächsten internationalen Kongresses im Frühjahr 1914 Mailand an (wurde bekanntlich zugunsten Hamburgs abgeändert. D. Ref.).

Kubo (Japan): **Weitere Studien über die solitären Choanalpolypen aus den Nasennebenhöhlen.**

Kubo gebührt das Verdienst, die Killiansche Auffassung von dem Ursprung der solitären Choanalpolypen der Kieferhöhle durch die vor der Polypenoperation vorgenommene Eröffnung der Kieferhöhle einwandfrei bewiesen zu haben. Er hat bisher 36 eigene Fälle gesammelt, 18 von anderen japanischen Autoren und 70 Fälle anderer Nationen. Auf Grund seiner eigenen Erfahrungen teilt er die solitären Choanalpolypen ein in

1. Antrochoanalpolypen,
2. Sphenochoanalpolypen und
3. Pseudochoanalpolypen; letztere entspringen aus anderen Punkten der Nasenhöhle. Gemäß dieser Einteilung fanden sich bei seinen Fällen 27 der ersten Gruppe, 3 der zweiten und 6 der dritten Gruppe.

Diese Geschwülste finden sich meist bei jüngeren Individuen, sogar im Kindesalter können sie beobachtet werden. Bei den Kieferhöhlenpolypen kann man fast immer chronische Entzündung der ganzen Kieferhöhle nachweisen. Die Ursprungsstelle der Polypen findet sich meist an der hinteren oder unteren Wand. Fast immer besteht auch eine starke Erweiterung der akzessorischen Kieferhöhlenmündung.

Kubo bleibt auch jetzt noch immer auf seinem Standpunkt, daß die richtige Therapie dieser Bildungen nur die Radikaloperation der Nebenhöhle, von der der Polyp ausgeht, ist. Ein Beispiel zeigt die Gefährlichkeit der endonasalen, bisher geübten Abtragung: schwere Nachblutung, die erst nach Eröffnung der Kieferhöhle zum Stillstand gebracht werden konnte. Diese zeigte umfangreiche Abhebung und Zerreißung der Kieferhöhlenschleimhaut beim Abreißen des Stieles mit der kalten Schlinge.

Diskussion.

Brown-Kelly (Glasgow): Die Choanalpolypen enthalten meist eine große Cyste: auch bei den Fällen von Kieferhöhleneiterung hat er immer eine

Digitized by Google
Original from UNIVERSITY OF CALIFORNIA
Generated on 2019-10-24 14:54 GMT / http://hdl.handle.net/2027/uc1.b3252762
Public Domain in the United States, Google-digitized / http://www.hathitrust.org/access_use#pd-us-google

Cyste gefunden. Merkwürdig war auch der Befund, daß sich in allen Fällen ein akzessorisches Ostium fand und der Choanalpolyp nur durch dieses seinen Weg in die Nase genommen hatte. Denselben Befund konnte Brown-Kelly auch bei einer Serie von 100 Kieferhöhlenuntersuchungen an Leichen erheben. Er glaubt daher, daß die solitären Choanalpolypen immer als Cyste der Kieferhöhlenschleimhaut beginnen, die sich dann bei fortschreitendem Wachstum durch das Foramen accessorium in die Nase ausstülpt.

Marschik (Wien) schlägt vor, als Regel für die erste und zweite Operation doch lieber die höchst einfache Abreißung mit der Schlinge von der Nase oder vom Munde aus zu versuchen und die Eröffnung der Kieferhöhle für das zweite oder das dritte Rezidiv aufzusparen. Bei den zahlreichen Fällen der Wiener Klinik wurde eine derartige von Kubo berichtete Hämorrhagie nie beobachtet.

D. Mc Kenzie (London) hat mehrmals Gangrän des rhino-pharyngealen Anteiles durch Abknickung und Strangulierung an der Durchtrittsstelle der lateralen Nasenwand gesehen.

Schlußwort.

Kubo (Japan) kann seinen Standpunkt bezüglich der Behandlungsmethode nicht aufgeben.

Citelli (Catania): **Über eine sehr brauchbare Methode zur Heilung der hysterischen Aphonie.** (Erschienen in der Monatsschr. f. Ohrenheilkunde, 1913.)

Die verschiedenen zur Heilung der hysterischen Aphonie angegebenen Methoden haben das Eigentümliche, daß keine auf jeden Fall paßt; meist muß eine Anzahl davon erst ausprobiert werden, bis man die richtige findet. Jede neue Methode ist daher zu begrüßen, da sie das therapeutische Arsenal dieser oft so hartnäckigen und bedeutungsvollen Zustände bereichert. Nach Aufzählung der verschiedenen bisher hiefür angegebenen Methoden und Kunstgriffe (Faradisation, Vibromassage, Stimmübungen, Kompression des Kehlkopfes, Seifertsche Methode, welche in der Phonation bei gewaltsamer Streckung des Halses besteht) kommt er zur Schilderung seiner Methode, welche einfach in einer plötzlichen, für den Pat. unerwarteten, energischen, schmerzhaften und raschen Pression auf das Zungenbein oder den Schildknorpel besteht, die mit den zwei ersten Fingern der rechten Hand ausgeübt wird. Citelli hat damit in 4 Fällen stets schon in der ersten Sitzung sofortige und dauernde Heilung erzielt, darunter bei einer Pat., die bereits 2 Jahre an der Krankheit gelitten hatte und bei der alle möglichen anderen Methoden versagt hatten.

Sargnon (Lyon): **Beitrag zur Laryngostomie.**

Redner berichtet erschöpfend über die Arbeiten über die Laryngostomie seit dem Jahre 1912 in Frankreich und im Auslande. Die meisten Fälle und Arbeiten stammen aus Frankreich und Italien, darunter auch die Arbeit von Fontaine über die Laryngostomie bei der Behandlung der diffusen Papillome der Kinder.

Sargnon empfiehlt vor Excision der Stenose die Einnähung der Trachea in die Haut und während der Dauer der Belagbildung Dilatation mit Gaze. Dank dieser Behandlungsweise wurde eine viel raschere Heilung erzielt, und zwar hauptsächlich bei Narbenstenosen. Bei Perichondritis begegnete Redner größeren Schwierigkeiten, da öfters vorübergehende Entzündungen, Sequester- und Fistelbildung und, allerdings seltener, eine Umwandlung in ein

Generated on 2019-10-24 14:54 GMT / http://hdl.handle.net/2027/uc1.b3252762
Public Domain in the United States, Google-digitized / http://www.hathitrust.org/access_use#pd-us-google
Digitized by Google
Original from UNIVERSITY OF CALIFORNIA

Neoplasma zu beobachten waren. Redner empfiehlt, nach Entfernung der Kanüle kürzere oder längere Zeit zu beobachten und erst dann das Laryngostoma zu verschließen.

Die Dilatation ist für die Erzielung eines schnellen und zufriedenstellenden Resultates von größter Wichtigkeit. Das Offenhalten der Laryngostomie durch Spreizung der Ränder ohne Dilatation des Kehlkopfinneren dürfte nur ganz ausnahmsweise genügen. Bei nicht narbigen oder nicht sehr engen Stenosen erreicht man durch mäßige Dilatation mittelst Gaze und Guttapercha (am besten italienisches Fabrikat), ferner mit gepreßter Watte (Ferreri) vorzügliche Resultate, bei engen Stenosen zeitigte hingegen die Dilatation mit Kautschuk (Killian, Sargnon, Heryng, Fournier) ausgezeichnete Erfolge. In diesem Falle bedient man sich des Kautschuks, der in Gaze oder Guttapercha gewickelt wird. Durch dieses viel mildere Verfahren wird das Gewebe seltener verletzt und die reaktiven Schwellungen vermindert. In vereinzelten Fällen kann man die Dilatation ohne Kanüle anwenden. Der Dilatator ist mit der Kanüle fix verbunden, es ist daher von Vorteil, ihn zur späteren Extraktion mit einem zweiten Faden zu armieren (Roure).

Bei sehr engen, narbigen Schleimhautstenosen, ferner bei Knorpelstenosen ist die Anwendung der Laryngostomie sehr anzuempfehlen. Ja selbst bei tuberkulösen Narbenstenosen, insbesondere aber bei lupösen, wurden damit gute Erfolge erzielt. Bei hartnäckigen Stenosen, die häufig mit Erstickungsgefahr verbunden sind, ist unter allen Maßnahmen die Laryngostomie die beste und deshalb auch die empfehlenswerteste, allerdings muß vorher der Larynx durch Tracheotomie zur Ruhe gestellt werden.

Keine guten Erfolge erzielte man mit der Laryngostomie bei Carcinomen mit Ausnahme der Fälle, bei denen es sich um begrenzte Tumoren handelt, worüber Botey ja bereits geschrieben hat. Es sind 2 Fälle bekannt, in denen oesophagotracheale Fisteln durch Laryngostomie geheilt wurden. Iwanoff, der Mitarbeiter von Coubert, kombinierte die Laryngostomie mit einer Resektion der Aryknorpel, um die Heilung der durch Abduktion der Stimmbänder erzeugten Stenose herbeizuführen. Die Operation kann natürlich nur dann ausgeführt werden, wenn der Pat. fieberfrei und sein Kräftezustand ein zufriedenstellender ist. Redner hat bisher 28 Fälle operiert, und nach der von ihm aufgestellten und gesammelten allgemeinen Statistik beträgt die Sterblichkeit 8 bis 9%, die vollständige Heilung durch die Laryngostomie 75%.

Diskussion.

H. Marschik (Wien): Die Canulards werden in der Regel nur durch Schwellung der Kehlkopfschleimhaut infolge des Fremdkörperreizes in diesem Zustand erhalten und sind durch einfache Versetzung der Kanüle zu heilen, wie auch schon Sir St. Clair Thomson erwähnt hat. Dabei kann die Laryngostomie umgangen werden, welche bei Kindern keine günstige Aussicht hat. Die Unterscheidung zwischen echter Narbenstenose und diesen Kanülenschwellungen geschieht durch die direkte Laryngoskopie.

E. B. Waggett (London) empfiehlt die Methode W. Hills bei Laryngostomie; sie besteht in der Dilatation des gespaltenen Larynx durch eine Art Bougie in Form von zwei halbzylindrischen Kehlkopfplatten, welche sich zu einer vollkommenen Kanüle zusammenschließen und sehr leicht herauszunehmen und zu reinigen sind.

Digitized by Google
Original from UNIVERSITY OF CALIFORNIA
Generated on 2019-10-24 14:54 GMT / http://hdl.handle.net/2027/uc1.b3252762
Public Domain in the United States, Google-digitized / http://www.hathitrust.org/access_use#pd-us-google

v. Eicken (Gießen) macht auf die ausgezeichneten Erfahrungen aufmerksam, die in seiner Klinik mit einer sogenannten Bolzenkanüle seines Assistenten Dr. Brüggemann bei 3 kleinen Kindern gemacht wurden, bei denen eine fast impermeable Stenose des Kehlkopfes bestand. Alle anderen Methoden hatten versagt. Der Bolzen ist behufs leichterer Einführung beweglich an der Kanüle befestigt.

Sir St. Clair Thomson (London): Der Vortrag war gerade für die englische Laryngologie von größtem Interesse, weil es den Anschein hatte, daß die Fälle von Kehlkopfstenosen in England von geringerer Häufigkeit seien als anderswo, und zweitens weil die Laryngostomie lästig war und enttäuschte.

Schlußwort.

Sargnon (Lyon): Das durch eine zu hohe Tracheotomie oder Cricotomie verschuldete erschwerte Decanulement ist bekannt, seine Heilung durch Versetzung der Kanüle bereits vor 10 Jahren von Castaneda, Moure, in neuerer Zeit von Schmiegelow bewiesen. Die hochgradigen Verengerungen sowie die Narbenstenosen der Canulards erfordern die externe Methode — Laryngostomie; bei den anderen kann man die innere versuchen.

Dienstag, 12. August, nachmittags.

Vorträge.

H. Pegler (London): **Über das Bedürfnis einer ausgedehnteren und einwandfreieren Nomenklatur für die Nasennerven.**

Die Baseler Konferenz hat für die Nasennerven nicht die Klarheit gebracht, die man erwartet hatte. Die einzelnen Zweige sind jetzt zum Teil mit Adjektiven überladen, die nur ihre relative Lage angeben, ohne ihre Bestimmung bezüglich der Schleimhautversorgung. Pegler hat sich daher als Aufgabe gestellt:

1. die Nomenklatur und Unterteilung des Nasennervs (N. nasociliaris), des dritten Hauptastes des N. ophthalmicus;

2. Klarheit der Nomenklatur der Nasennerven, die er in folgende vier Gebiete einteilt: äußere Haut, Septum, laterale Wand und Muscheln, Nasenboden und Nasendach.

Ad 1 möchte Pegler wieder den alten Namen Nervus nasalis anstatt des Baseler Namens ciliaris mit seinen Abteilungen in infracochlearis und ethmoidalis anterior einführen. An diesem N. nasalis unterscheidet er dann vier Abschnitte: den orbitalen, den cranio-ethmoidalen, den intranasalen und den cutanen.

Ad 2. Die Hautnerven der Nase erscheinen in 3 Gruppen: in die superiores laterales cutanei, in die inferiores cutanei und die vestibulares und in die dorsales oder anteriores cutanei.

Die Nerven des Septums zerfallen in 2 Gruppen, die durch die Riechregion geschieden sind in eine anteriore, die vom Ophthalmicus, und in eine posteriore, die vom Maxillaris versorgt wird: letzterer schließt noch in sich einige Trigeminusfasern vom N. vidianus als N. nasales und posteriores supremi sowie die vom Maxillaris durch das Foramen und Ganglion sphenopal. ziehenden N. septales posterosuperiores.

In gleicher Weise teilen sich die Nerven der lateralen Nasenwand. Die vordere Gruppe sind die N. turbinales und meatales anteriores, die

Digitized by Google
Original from UNIVERSITY OF CALIFORNIA
Generated on 2019-10-24 14:54 GMT / http://hdl.handle.net/2027/uc1.b3252762
Public Domain in the United States, Google-digitized / http://www.hathitrust.org/access_use#pd-us-google

hintere teilt sich wieder in eine obere und untere Region mit korrespondierender Bezeichnung.

Die Nerven des Nasendaches haben ebenfalls eine vordere und hintere Gruppe. Die vordere wird von Zweigen des intranasalen Abschnittes des N. nasalis (nasociliaris B. N.) versorgt, die hintere nennt er N. nasales posteriores supremi.

Die Nerven des Nasenbodens werden von einem nasalen Ast des Alveolaris super. anter. gebildet; Pegler nennt sie N. meatales antero-inferiores.

Diskussion.

Sir St. Clair Thomson (London) beglückwünscht Dr. Pegler zu seinem Vortrag, welcher mit Harmer-Turners Vortrag als nicht klinische Vorträge zeigt, daß die englische Schule auch in der theoretischen Medizin ihren Mann stellt.

J. Cameron (Middlesex-Hospital) drückt seine Befriedigung über den Versuch Peglers aus, die Konfusion in der Bezeichnung des N. nasalis zu beheben. Desgleichen ist ihm für die Bezeichnung des sogenannten N. nasalis posterior. supremi zu danken, die gewöhnlich als oberer Nasenast des Meckelschen Ganglions und N. vidianus bezeichnet werden.

Pegler demonstrierte ein großes Schema des Trigeminus, in welchem diese neue Nomenklatur bereits verwertet ist.

J. Cameron (London) und W. Milligan (Manchester): **Die Entwicklung der Riechnerven bei den Vertebraten.**

Die beiden Autoren untersuchten Fisch-, Amphibien-, Vögel- und Säugetierembryonen. Zur Färbung verwendeten sie Heidenhains Eisen-Alaun-Hämatoxylin, welches sie hiermit wärmstens für diese Zwecke empfehlen. Die Unhaltbarkeit der landläufigen Ansicht über den Ursprung des Riechnervs als eines Auswuchses des Riechepithels ist durch die Untersuchungen Camerons und Milligans bewiesen.

Es fand sich nämlich genau so wie bei den Untersuchungen der Autoren über die Entwicklung des Acusticus stets in den ersten Entwicklungsstadien eine Brücke von undifferenziertem Protoplasma, von den Autoren Syncytium olfactorium genannt, welches die Riechgrube mit dem Vorderhirn verband. Dasselbe fand Elliot Smith bei den Riechnerven von Lepidosiren. Auf dieses präfibrilläre Stadium folgt das der Fibrillisation, und zwar nicht durch Auswuchs der Zellen der Riechgrube, sondern durch faserige Differenzierung jenes Syncytiums gleichzeitig mit den Zellen des Riechepithels und der vorderen Hirnwand, so zwar, daß also die Fasern an Ort und Stelle zwischen Riechgrube und Vorderhirn aus dem an Ort und Stelle vorhandenen Protoplasmamaterial gebildet werden. Die Weiterentwicklung der Kerne dieser Brücke gleicht fast ganz der schon beim Acusticus von den beiden Autoren beschriebenen.

Bei Vögeln und Säugern fand sich auch in den frühesten Stadien diese Brücke von undifferenziertem Syncytium nicht, dagegen eine Mesenchymbrücke zwischen Riechgrube und der Vorderhirnwand, deren Kerne in späteren Stadien eine auffallende Teilungstätigkeit zeigen, während gleichzeitig die Distanz zwischen beiden sich rasch verringert mit einer Schnelligkeit, die unmöglich „Axone“ einhalten könnten, welche von den Riechzellen aus gegen das Vorderhirn wachsen.

Generated on 2019-10-24 14:54 GMT / http://hdl.handle.net/2027/uc1.b3252762
Public Domain in the United States, Google-digitized / http://www.hathitrust.org/access_use#pd-us-google
Digitized by Google
Original from UNIVERSITY OF CALIFORNIA

Damit ist also bewiesen, daß das Mesoderm zum mindesten einen großen Anteil an der Bildung der Nervenfasern hat, was die bisherige Theorie von der Entstehung der Nerven aus Ektoderm sehr ins Wanken bringt. Das erste Stadium des Nervenaufbaues ist nicht der Achsenzylinder, sondern die Fibrille. Als weiteres Ergebnis ist anzumerken, daß in der Nähe der Vorderhirnwand und der Wand des Nasensackes die Nerven infolge der Ausdehnung der Syncytialelemente von den sogenannten β-Neuroblasten, welche später die Neurilemmscheide bilden, entblößt werden und dort die sogenannten vulnerablen Stellen entstehen, die Achillesfersen des Riech- und Hörnerven, wo Toxine leichter angreifen können.

Die innige Verbindung, die das Endorgan mit dem Gehirn während der frühen Entwicklungsstadien vermittelst des Syncytiums hat, wird nie wirklich unterbrochen.

Demonstrationen.

Halle (Berlin) projiziert Bilder von Nasenkorrekturen und spricht über die Bedeutung des Vestibulum nasi für die Atmung und Physiologie der Nase, die noch viel zu gering geachtet werden. Die Bilder betreffen Fälle von

1. Protrusio columnae med. der Cartilago triangularis, welche durch Totalexcision des entsprechenden Gewebsstückes behandelt wird;
2. Einsinken des Nasenflügels, welches Halle mit einer Excision eines Hautstückes an der Innenseite des Nasenflügels behandelt;
3. innere und äußere Nasenplastik wegen Haken-, Höcker-, Sattel- und Schiefnasen.

Der Präsident Sir St. Clair Thomson schließt die Tagung der XV. Sektion.

XXI. Tagung des Vereins deutscher Laryngologen in Kiel am 29. und 30. Mai 1914.

Bericht, erstattet vom Schriftführer **O. Kahler** in Freiburg i. Br.

Vorsitzender: Spieß (Frankfurt a. M.).
Schriftführer: Kahler (Freiburg i. Br.).

In der Geschäftssitzung wurde beschlossen, wegen des im nächsten Jahre in Hamburg tagenden Internationalen Laryngo-Rhinologenkongresses keine Versammlung abzuhalten. Für 1916 wurde Cöln als Tagungsort bestimmt.

Zum Vorsitzenden für 1915/16 wurde Herr Hoffmann (Dresden), zu dessen Stellvertreter Herr Boenninghaus (Breslau) gewählt.

Da dem Verein auch zahlreiche nichtreichsdeutsche Mitglieder (Österreicher, Schweizer u. a.) angehören, wurde beschlossen, auch ein solches Mitglied in den Vorstand zu wählen. Die Wahl fiel diesmal auf Herrn Chiari (Wien).

Ein Antrag von Thost (Hamburg), in Hinkunft auf internationalen medizinischen Kongressen und auf den Naturforscherversammlungen die laryngorhinologische Sektion mit der otologischen zu vereinigen, wurde mit großer Mehrheit angenommen. Herr Chiari (Wien) meldete ein von 16 Mitgliedern des Vereins unterschriebenes Separatvotum an, dahinzielend, daß die beiden Sektionen von einander getrennt bleiben, daß man aber nach Möglichkeit da-

Generated on 2019-10-24 14:54 GMT / http://hdl.handle.net/2027/uc1.b3252762
Public Domain in the United States, Google-digitized / http://www.hathitrust.org/access_use#pd-us-google
Digitized by Google
Original from UNIVERSITY OF CALIFORNIA

hin wirken solle, daß die Mitglieder beider Sektionen allen Vorträgen folgen sollen.

Auf Antrag von Gerber (Königsberg) wurde eine Resolution angenommen, dahin lautend, daß die rechtzeitige Erkennung und Bekämpfung des beginnenden Gesichtslupus in erster Reihe Aufgabe der Rhino-Laryngologie sei, da diese Krankheit immer ihren Beginn in der inneren Nase habe. Die der Aufklärung des Publikums dienenden Merkblätter der Lupuskommission sollen dahin geändert werden, daß der Lupus nicht nur eine Hautkrankheit, sondern auch als eine innere Nasen- und Halskrankheit bezeichnet wird.

Wissenschaftliche Verhandlungen.[1])

1. Katzenstein (Berlin):

Demonstration von Instrumenten.

a) **Apparat für starke Erwärmung des Halses.**

Vor einiger Zeit hat Herr Haenlein von unserer Klinik einen Apparat für starke Erwärmung des Halses konstruiert, der in einer Halskrause Metalldrahtlampen trägt, die mittelst eines Vorschaltwiderstandes regulierbar sind. (Demonstration.) Mein Apparat besteht ebenfalls aus einer Halskrause, in deren Asbestlager Heizwiderstände, ähnlich wie bei den elektrischen Kochapparaten eingebaut sind. Wie bei dem Haenleinschen Apparat lassen sich Temperaturen bis zu 120° C, die an einem eingelegten Thermometer ablesbar sind, erzeugen. (Demonstration.)

b) **Apparat für Durchleuchtung des Kehlkopfes und der Luftröhre.**

Der Apparat ist ähnlich dem Haenleinschen Instrument für Erwärmung des Halses gebaut, aber mit dem Unterschied, daß sehr stark leuchtende Nitrallampen (von der A.-E.-G. zu Berlin) nur an der Vorderseite des Halses entsprechend der Hälfte des Apparates angebracht sind. Bei der Untersuchung des Pat. mit Kehlkopfspiegel und Reflektor erblickt man das Innere des Kehlkopfes und der Luftröhre hell erleuchtet. Individuen jugendlichen Alters lassen sich oft mit dem Kehlkopfspiegel allein, also ohne Reflektor, untersuchen. Die feinsten Motilitätsstörungen und Niveaudifferenzen lassen sich als Lichtspalte ablesen, ganz geringe Infiltrationen der Stimmlippen bei Tuberkulose erscheinen als dunkle Stellen in der rot durchleuchteten Stimmlippe. (Demonstration.)

c) **Kompressorium des Kehlkopfes in seiner jetzigen Gestalt.**

An Stelle der Bandpelotte sind zwei an den seitlichen Gestängen befindliche, mit Schrauben bewegliche Blechplatten getreten, die auf die Gegend der Schildknorpel seitlich nach Bedarf fest angeschraubt werden. Von Wichtigkeit ist, daß eine Platte locker liegen kann, während die andere sehr fest angeschraubt wird.

Diskussion.

Albrecht (Berlin) zieht die Heizung der Wärmeapparate mit Gas der mit Elektrizität vor.

Flatau (Berlin) sieht in der Katzensteinschen Kompressionsvorrichtung einen Fortschritt, da sie einseitig wirken kann. Er hat vor Albrecht schon einen Heizapparat angegeben. Ferner betont er die Vorteile der Kehl-

[1]) Die Auszüge aus den Vorträgen sind Autoreferate.

Digitized by Google
Original from UNIVERSITY OF CALIFORNIA
Generated on 2019-10-24 14:54 GMT / http://hdl.handle.net/2027/uc1.b3252762
Public Domain in the United States, Google-digitized / http://www.hathitrust.org/access_use#pd-us-google

kopfdurchleuchtung. Man kann auch feinere Veränderungen wahrnehmen, die mit dem Kehlkopfspiegel nicht sichtbar sind.

Röhr (Berlin) demonstriert einen mit Hilfe der Firma Deter konstruierten Kompressionsapparat für den Kehlkopf.

Finder (Berlin) hat schon vor 15 Jahren eine federnde Pelotte zur Verwendung bei einseitiger Recurrenslähmung empfohlen.

Gutzmann (Berlin) erwähnt, daß wir einen viel feineren Apparat als die demonstrierten in unserer Hand besitzen. Die Pat. müssen es lernen, mit dem Daumen und Zeigefinger den Druck auf den Kehlkopf auszuüben.

Katzenstein (Schlußwort) betont, daß das Gas vielleicht besser zur Heizung, sein Apparat aber handlicher sei. Die Hand als Kompressorium zu benutzen, sei nicht möglich, die Pat. ermüden zu leicht, wenn es sich um komplette Lähmungen handelt. Diese Methode eigne sich nur für wenige Fälle.

2. Gerber (Königsberg): Demonstration.

A. **Instrumente aus der Königsberger Klinik.**

1. Spatel für Meso- und Hypopharyngoskopie.
2. Vergrößernder, anastigmatischer Vorhofspiegel (Zeiss).
3. Pharynxlupe mit Seitenstift und Stiel, letzterer auch für Kehlkopfspiegel zu empfehlen (Zeisswerke, Jena).
4. Watteträger zu lokalisierten Ätzungen mit flüssigen Medikamenten für den Kehlkopf.
5. Stimmbandfeilen zur Mortifizierung von Geschwulstresten, Vorbehandlung tuberkulöser Infiltrate etc. (4—5 Detert, Berlin).
6. Nasenschienen von Zenker, besonders zur Nachbehandlung nach Septumresektionen etc. (Pfau).
7. Tonsillenexpressor für die Tonsillektomie von Réthi (Detert).
8. Elevatorium für die Tonsillektomie von Henke, besonders zur extrakapsulären Ausschälung,
9. Apparat zur Nachbehandlung nach Schiefnaseoperationen.

B. **Seltene Tumoren.**

1.—3. Fibroepithelium des Nasopharynx.
4. Echtes Adenom der Nase und Nebenhöhlen.
5. Osteom der Stirnhöhle.
6. Hämangiom der Tonsille.
7. Multiple Angiome der Zunge.
8. Lymphangiome der Zunge.

Diskussion.

A. Réthi (Budapest) empfiehlt seinen Tonsillenexpressor.

Winckler (Bremen) hat ein ähnliches Instrument wie Gerber schon 1904 angegeben.

3. Chiari (Wien) empfiehlt zur Oesophagoskopie statt der runden Spatelröhre solche von beiläufig elliptischem Durchschnitte; jedoch sind die langen Bogen der Ellipse flach und eine ziemliche Strecke parallel zueinander. Diese Form des Rohres macht die Einführung in den Anfang der Speiseröhre leichter, weil dieser von rechts nach links weiter als von vorne nach hinten ist. Es muß der Kehlkopf nicht so weit nach vorne verschoben werden als mit der runden Röhre von gleichem Lumen. Ferner gewährt das elliptische Rohr von gleichem Volumen besseren Einblick und endlich kann man in ihm leichter die Bewegungen eines Operationsinstrumentes verfolgen, da man dieses

Digitized by Google
Original from UNIVERSITY OF CALIFORNIA
Generated on 2019-10-24 14:54 GMT / http://hdl.handle.net/2027/uc1.b3252762
Public Domain in the United States, Google-digitized / http://www.hathitrust.org/access_use#pd-us-google

in einem der seitlichen Winkel einführt. Bis jetzt wurden an der Wiener Klinik diese elliptischen Röhrenspatel in 28 pathologischen Fällen angewendet. Immer ließen sie sich leichter einführen als die runden von gleichem Lumen; 4 Knochen und 1 Fleischstück wurden sehr bequem extrahiert; in anderen Fällen von Carcinom, Verletzungen durch Fremdkörper oder Verätzungen fiel besonders das gute Licht auf. In vielen Fällen passierte der elliptische Röhrenspatel Nr. 12 leichter als der runde Röhrenspatel Nr. 10, wodurch eine um ein Drittel größere Gesichtsfläche erzielt wurde.

Diskussion.

v. Eicken (Gießen) erwähnt, daß schon Kussmaul ein Rohr mit ovalem Querschnitt benutzt hat.

Siebenmann (Basel) verwendet auch mit Vorteil olivenförmige Rohre.

Chiari (Schlußwort) stellt fest, daß auch Mikulicz ein ovales Rohr konstruiert hatte. Die elliptischen Rohre wurden auch als Verlängerungsrohre konstruiert.

4. v. Eicken (Gießen): **Zur Technik der Septumoperation.**

Seit der Einführung der submukösen beziehungsweise subperichondralen Einspritzung von dünnen Novocainlösungen mit Nebennierenpräparatzusatz pflegt die Septumresektion ein wenig blutiger Eingriff zu sein. Trotzdem wird man in den meisten Fällen während der Operation das Blut, welches sich zwischen den Septumschleimhautblättern ansammelt, wegtupfen müssen. Dabei ereignet es sich hin und wieder, daß an den Knochenrändern Wattepartikelchen hängen bleiben. Diese können zu Störung des Wundverlaufs Anlaß geben. Aus diesem Grunde empfiehlt v. Eicken, überhaupt nicht mehr zu tupfen, sondern das etwa sich ansammelnde Blut mit einem Röhrchen, welches mit einer doppelten Wasserstrahlpumpe in Verbindung steht, wegzusaugen. Das Röhrchen ist neuerdings so modifiziert worden, daß es zugleich als Raspatorium dient. Verwendet man dieses Saugraspatorium zugleich mit einem gewöhnlichen Raspatorium, so braucht man, um die Schleimhautblätter des Septums auseinander zu halten, kein Nasenspeculum mehr. Die Übersicht ist eine ausgezeichnete. Sekundäre Abscedbildungen zwischen den Schleimhautblättern infolge von sich zersetzenden Hämatomen kommen bei dieser Methode so gut wie nicht mehr vor. Das Saugröhrchen hat sich übrigens auch vorzüglich bei Nebenhöhlenoperationen bewährt.

Diskussion.

Winckler (Bremen) hält das Saugröhrchen für entbehrlich. Er verwendet zum Abtupfen sterile Gaze, die mit Wasserstoffsuperoxyd angefeuchtet wird.

Spiess (Frankfurt) operiert gerne mit Absaugen.

Sturmann (Berlin) hat schon vor 3 Jahren Saugdrüsen für blutleeres Operieren angegeben. Die Idee stammt von Dr. Unger (Berlin). Statt Wasserstrahlpumpe verwendet er eine Motorpumpe.

v. Eicken (Gießen) (Schlußwort) kam mit der Saugmethode nur bei starken Gefäßblutungen des Vomer nicht zum Ziel.

5. Brüggemann (Gießen): **Verbesserte Bolzenkanüle.**

Der Bolzen ist durch ein Scharniergelenk gegen den Bolzenteil beweglich gemacht, wodurch die Einführung wesentlich erleichtert wird.

Generated on 2019-10-24 14:54 GMT / http://hdl.handle.net/2027/uc1.b3252762
Public Domain in the United States, Google-digitized / http://www.hathitrust.org/access_use#pd-us-google
Digitized by Google
Original from UNIVERSITY OF CALIFORNIA

Demonstration einer Schutzplatte, die bei der Extraktion des Bolzenteils durch die Tracheotomiewunde die Weichteile auseinanderdrängt und schützt.

Besondere Bolzenkanüle für Kinder von 1—2 Jahren.

Bolzenkanüle für Erwachsene, bei der der Bolzen ausgehöhlt und für Luft durchgängig ist.

Diskussion.

Anschütz (Kiel) hat die Brüggemannsche Kanüle bei einem dreijährigen Kinde mit gutem Erfolg angewandt. (Demonstration des Pat.)

Thost (Hamburg) hat mit der Kanüle auch gute Erfahrungen gemacht. Die Kanüle mit dem durchbohrten Bolzen hält er für einen Rückschritt. Wichtig ist die Schwere des Bolzens.

Wiebe (Dresden) empfiehlt seine Schienenkanüle, durch die jede Granulationsbildung vermieden wird.

Brüggemann (Schlußwort) will den durchbohrten Bolzen nur in Ausnahmefällen verwenden. Auf die Schwere des Bolzens kommt es bei seiner Kanüle nicht an, da der Bolzen fest aufsitzt.

6. Siebenmann (Basel) demonstriert **einige Instrumente** (respektive Modifikationen solcher) **zur galvanokaustischen Behandlung der Larynxtuberkulose** im endoskopischen Rohre und bei **Schwebelaryngoskopie,** nämlich

1. Endoskopische Röhre mit Kamin zur Insufflation von Luft gegen schädliche Rauchentwicklung.

2. Kauter zur Zerstörung der tuberkulösen Herde.

3. Verbreiterter und leicht spitzwinklig abgebogener Zungenspatel für den Killian-Albrechtschen Schwebeapparat.

4. Verlängerter und verbreiterter Bügel zum Festhaken am Alveolarfortsatz des Oberkiefers.

5. Kehlkopfspatel zum Schutz der gesunden Partien während der Kauterisation, namentlich zur Abduktion des gesunden Stimmbandes bei galvanokaustischer Zerstörung des erkrankten anderen.

Bei dieser Gelegenheit macht der Vortragende auf Grund von diesbezüglichen Erfahrungen aufmerksam auf die großen Vorteile, welche die Schwebelaryngoskopie bietet für die Erweiterung des Oesophagusmundes bei der Incision tiefliegender Retropharyngealabscesse, bei der Extraktion von Fremdkörpern, welche im Oesophagusmund sich eingehakt haben, deren sonst sehr gefährliche und schwierige Entfernung durch die bei der Applikatlon der Schwebe eintretenden Dilatation jener Gegend wesentlich erleichtert wird.

7. W. Albrecht (Berlin): **Die Gegendruckautoskopie mit Seitenstützen.**

Die Gegendruckautoskopie wurde dadurch verbessert, daß zu beiden Seiten des Kehlkopfes Stützplatten angebracht wurden, auf denen der Gegendrücker ruht. Die Methode wirkt so gleichzeitig als Gegendruck und Schwebelaryngoskopie. Der Vorteil vor der einfachen Gegendruckautoskopie ist darin zu sehen, daß das eingeführte Instrument fest fixiert wird und sich auch bei Kindern verwenden läßt. Das Instrument ist ähnlich dem bei der Schwebelaryngoskopie gebrauchlichen gestaltet.

Diskussion zu 6 und 7.

Chiari (Wien): Ein in Schwebelaryngoskopie curettierter Patient darf nicht sofort nach Hause geschickt werden, er muß im Spital bleiben.

Digitized by Google
Original from UNIVERSITY OF CALIFORNIA
Generated on 2019-10-24 14:54 GMT / http://hdl.handle.net/2027/uc1.b3252762
Public Domain in the United States, Google-digitized / http://www.hathitrust.org/access_use#pd-us-google

Burger (Amsterdam) frägt an, weshalb die Albrechtsche Methode leichter ertragen wird als die Schwebelaryngoskopie.

Albrecht (Berlin) (Schlußwort) behandelt nur die leichteren Fälle ambulatorisch. Das Instrument ist leichter zu ertragen als die Schwebelaryngoskopie, da kein so starker Innendruck benötigt wird.

8. Friedel Pick (Prag) demonstriert **Röntgenaufnahmen des Kehlkopfes** eines 15jährigen Knaben, der zunächst als Diphtherie tracheotomiert wurde und nach monatelangem Spitalaufenthalt ohne Kanüle entlassen, wegen Stenosenerscheinungen neuerlich tracheotomiert werden mußte. Pick begann Dilatationsbehandlung, worauf dann eines Tages ein Stück eines Röhrenknochens ausgehustet wurde, der, ganz von Bindegewebe und Granulationen umgeben, ca. 4 *cm* unter der Glottis gelegen war und auch auf der Röntgenplatte zu erkennen war. Der Junge wußte nichts von dem Vorhandensein des Fremdkörpers und erinnerte sich erst nach dem Aushusten, daß er ca. $^1/_2$ Jahr vor dem Auftreten der als Diphtherie gedeuteten Halsbeschwerden einen Knochen geschluckt habe, ohne weiterhin irgendwelche Beschwerden zu spüren.

Diskussion.

Chiari (Wien) hat einen ähnlichen Fall beobachtet.

v. Eicken (Gießen) macht darauf aufmerksam, daß bei Verdacht auf Fremdkörper des Bronchus der negative Ausfall des Röntgenbildes nicht gegen Fremdkörper spricht.

Pick (Prag): Schlußwort.

9. Thost (Hamburg): **Die Behandlung inoperabler Kehlkopfcarcinome.**

Carcinome der Stimmbänder oder der Taschenbänder geben für die Operation bei rechtzeitiger Diagnose Aussicht auf günstigen Erfolg; zumal seit die Operation von Laryngologen nach genau gestellten anatomischen und pathologischen Gesichtspunkten vorgenommen wird. Für die Prognose schlecht sind die Carcinome, die außen am Kehlkopf ihren Ursprung nehmen und auf das Kehlkopfinnere übergehen. Vor allem gilt das für die Recessus piriformiscarcinome, die genau genommen Kehlkopfcarcinome, nicht Speiseröhrencarcinome sind. Ist der Tumor größer, schon zerfallen, so ist mit dem Spiegel der Ausgangspunkt nicht mehr festzustellen, wohl aber durch das Röntgenbild, das die charakteristischen Veränderungen am Schildknorpel zeigt, wie sie der Vortragende in seinem Röntgenatlas beschrieben und abgebildet hat. Die steinharten Drüsenmetastasen, die bei dieser Form nie fehlen, oft das erste erkennbare Zeichen sind, sichern ebenfalls die Diagnose. Da die Drüsen die großen Gefäße des Halses und die Nervenstämme umwachsen, ist die Prognose für die Operation so ungünstig.

Solche inoperable Fälle kann man nur symptomatisch behandeln. Die inneren Mittel, Arsenpräparate etc., versagen meist. Das Antimeristem Schmidt, von dem einige Laryngologen Besserungen berichtet haben, hat mich in 2 Fällen, trotz sorgfältigster Durchführung, völlig im Stich gelassen. Es kann wohl als abgetan gelten. Auch Cuprase gleichzeitig mit Röntgenbehandlung versagte in einem sonst günstigen Fall, wo der Tumor in der Tonsille begann.

Der Schluckschmerz schwindet aber, die Atembeschwerden vermindern sich, das Allgemeinbefinden hebt sich, wenn der Tumor mit Curette möglichst entfernt wird, mit dem Brenner verschorft und die Tumormassen mit Pyok-

Digitized by Google
Original from UNIVERSITY OF CALIFORNIA
Generated on 2019-10-24 14:54 GMT / http://hdl.handle.net/2027/uc1.b3252762
Public Domain in the United States, Google-digitized / http://www.hathitrust.org/access_use#pd-us-google

tanin durchtränkt werden. Die von Spiess gegen Carcinom empfohlene und bei Mäusetumoren erprobten Anästhesin, Propaesin, Orthoform, Coryffin, Cycloform werden reichlich auch dem Pat. zur Selbstbehandlung in geeigneter Form gegeben, auch Morphin als Linctus. Die Leitungsanästhesie mit Novocain-Adrenalin tut gute Dienste. Schlundsonde und Nährklistiere sind zeitig anzuwenden. Am wirksamsten erweist sich die Bestrahlung innen mit der Maderröhre, außen mit der Röntgenbirne. Das kollaterale Ödem, die reaktive Entzündung, die jedes Carcinom umgibt und den Tumor größer erscheinen läßt, schwindet meist rasch und gibt viel Erleichterung. Man kann mit einzelnen kräftigen Bestrahlungen und großen, zwischen den einzelnen Bestrahlungen liegenden Pausen Kehlkopfcarcinome lange Zeit am Wachstum hindern und den Pat., manchen selbst jahrelang, ein erträgliches Dasein schaffen. Über einen Teil der behandelten Fälle wurde in Wien auf der Naturforscherversammlung vom Vortragenden berichtet.

Es werden dann eine Reihe markanter Röntgenbilder mit verschiedenen Formen von Larynxcarcinomen gezeigt, wo durch den Spiegel der Einblick unmöglich war.

10. Krampitz (Breslau): **Über Indikationen für die Mesothoriumanwendung in den oberen Luftwegen und ihre bisherigen Ergebnisse.** (Aus der Abteilung für Ohren-, Nasen- und Halskranke des Allerheiligen-Hospitals zu Breslau.)

Krampitz erörtert an der Hand der Literatur und eigener zahlreicher Beobachtungen, welche Krankheitsformen in den oberen Luftwegen sich für die Bestrahlungstherapie eignen. Bezüglich der operablen Carcinome sei Operation mit nachfolgender prophylaktischer Bestrahlung das Zweckmäßigste. Allerdings sind gerade bei Geschwülsten der oberen Luftwege die Grenzen der Operabilität noch recht strittig und flüssig. Ein primärer Bestrahlungsversuch sei außer bei den Cancroiden der Haut, der Nase und des Naseneingangs am ehesten noch bei kleinen, scharf abgegrenzten Carcinomen des Larynx zu rechtfertigen, eventuell mit Excision per vias naturales zu kombinieren. Eine genügend lange Bestrahlung begegnet im Larynx meist viel größeren Schwierigkeiten als in der Gynäkologie und ist auch in Schwebelaryngoskopie nur schwer zu erreichen. Die Bestrahlung kann Anwendung finden: bei operablen Carcinomen, wenn diese mit schweren inneren Komplikationen vergesellschaftet sind, oder bei ausgedehnter Metastasenbildung; ferner dort, wo die Operation verweigert wird; ferner bei allen inoperablen Carcinomen. Krampitz hat unter anderem bei einem inoperablen Oberkiefercarcinom deutliche Besserung und bei einem Carcinom der Tonsille und des weichen Gaumens zum mindesten zeitweilige Heilung gesehen. Etwas weiter kann die Indikation bei Sarkomen gestellt werden. Günstig reagieren besonders Rund- und Riesenzellsarkome. Ein als inoperabel bezeichneter Fall von Rundzellcarcinom des Nasenrachenraumes ist seit über einem Jahre klinisch geheilt. Empfohlen werden des weiteren Bestrahlungsversuche bei Nasenrachenfibromen, besonders bei stark blutenden Angiofibromen. Erfolgreich erwies sich sich auch die Bestrahlung bei Skleromen, besonders bei Geschwürs- und Narbenbildungen im Nasenrachenraum. In einem Fall gingen die sehr harten Infiltrate am Naseneingang zurück und die narbige Atresie der Choanen wurde durch Kombination von operativem Eingriff, mechanischer Dilatation und Bestrahlung beseitigt. In diesem Falle konnte der Bestrahlung ein wesentlicher Anteil am Heilerfolg durch schnelle Überhäutung der Wunde und Dehnbarkeit der Narbe zuge-

Generated on 2019-10-24 14:54 GMT / http://hdl.handle.net/2027/uc1.b3252762
Public Domain in the United States, Google-digitized / http://www.hathitrust.org/access_use#pd-us-google
Digitized by Google
Original from UNIVERSITY OF CALIFORNIA

schrieben werden. Ein dankbares Feld für Mesothoriumbehandlung stellt auch die Tuberkulose, besonders in der Form des Lupus der Nasenschleimhaut dar. Von den 25 von Krampitz behandelten Fällen sind 8 als vorläufig geheilt aus der Behandlung entlassen, unter weiterer Kontrolle, die übrigen zum Teil gebessert; etwa $^1/_3$ verhielt sich ausschließlicher Bestrahlung gegenüber refraktär. Besonders indiziert erscheint die Bestrahlung des Lupus im Kindesalter, insbesondere auch bei chronischen Ekzemen am Naseneingang, hinter denen sich oft Lupus verbirgt.

Die Erfolge der Mesothoriumbehandlung im Verhältnis zu den bisher üblichen Verfahren sind unbestreitbar. Sie scheint nach den bisherigen Erfahrungen dort ihre besonderen Erfolge zu haben, wo diese Mittel mehr oder weniger versagen.

11. Marschik (Wien): **Über Erfahrungen mit der Radiumbehandlung von Erkrankungen der oberen Luft- und Speisewege.**

Redner berichtet über die Erfahrungen der Klinik Chiari von 1913 an, bis zu welchem Zeitpunkt von Kofler bereits 29 Fälle der Klinik veröffentlicht worden sind. Die relativ mäßige Menge des der Klinik zur Verfügung stehenden Radiums sowie die Tendenz, das Radium besonders zur Gewinnung von Erfahrungen auf dem Gebiet der malignen Tumoren auszunützen, brachte es mit sich, daß sich die in diesem Vortrag niedergelegten Erfahrungen hauptsächlich auf die malignen Tumoren (Carcinome) beziehen. Im ganzen kamen zur Behandlung 67 Fälle, darunter 1 Tuberkulose der Zunge, 3 Angiofibrome des Nasenrachenraumes, 2 Papillome des Kehlkopfes, 5 Sklerome, 5 Sarkome und 51 Carcinome; unter den Carcinomen befinden sich auch eine Anzahl von Fällen sogenannter prophylaktischer Bestrahlung nach Radikaloperation, andere wieder wurden nach der Radikaloperation bestrahlt, da hierbei noch Tumorreste zurückgelassen werden mußten. Bei den Angiofibromen und Kehlkopfpapillomen wurden keine günstigen Erfahrungen gemacht. Sehr aussichtsreich ist die Behandlung bei Sklerom; Erfolg versprechend sind auch die Sarkome, und zwar die großzelligen mehr als die kleinzelligen. Die günstigsten Chancen bieten die Fälle mit makroskopisch-radikaler operativer Entfernung des Tumors und prophylaktischer Bestrahlung nach der Operation; 7 derartige Fälle sind bisher geheilt geblieben. Bei Bestrahlung primärer Tumoren werden nach Möglichkeit die Lymphdrüsen der befallenen Seite oder beiderseitig radikal ausgeräumt; auch bei größeren inoperablen Tumoren erscheint es geboten, das Gros des Tumors durch eine Palliativoperation vorher zu entfernen. Für die Bestrahlung maligner Tumoren, besonders der Carcinome, ist von größter Wichtigkeit die spezifische Natur der Tumoren, da besonders unter den Carcinomen desselben Typus große Verschiedenheiten herrschen. Es ist daher die histologische Untersuchung jedesmal auszuführen. Tumoren, welche von vornherein Tendenz zur spontanen Rückbildung oder zum Zerfall zeigen, bieten die meiste Aussicht.

Redner bespricht dann die an der Klinik Chiari in Verwendung stehenden Radiumpräparate und -träger. Bezüglich der Dosierung ist derzeit den mittleren Dosen mit starker Filtrierung der Vorzug zu geben. Die einzelnen Bestrahlungen sollen bei stärkeren Präparaten nicht über 24 Stunden hinausgehen. 5—7 Tage genügen in der Regel zur Erholung des normalen Gewebes und somit als Intervall zwischen den einzelnen Dosen.

12*a*. Denker (Halle a. d. S.): **Zur Behandlung der malignen Tumoren der Luft- und Speisewege.**

Digitized by Google
Original from UNIVERSITY OF CALIFORNIA
Generated on 2019-10-24 14:54 GMT / http://hdl.handle.net/2027/uc1.b3252762
Public Domain in the United States, Google-digitized / http://www.hathitrust.org/access_use#pd-us-google

Der Vortragende berichtet zunächst über die Ergebnisse der an seiner Klinik bei Carcinomen der Luft- und Speisewege ausgeführten therapeutischen Versuche mit Radium und Mesothorium. Er kommt auf Grund seiner Beobachtungen zu der Ansicht, daß durch die Verwendung der Strahlentherapie bei bösartigen Tumoren des Oesophagus wohl eine vorübergehende bessere Permeabilität, aber keineswegs Heilung erzielt werden kann. Sodann werden Mitteilungen über die Verwendung eines von Abderhalden vorgeschlagenen Tumorenserums bei der Behandung von Carcinomen gemacht. Nach einer Mitteilung in der „Med. Klinik" ist es Abderhalden gelungen, Rattensarkome durch Einspritzung eines fermenthaltigen Serums vollkommen zum Schwinden zu bringen. Dieses fermenthaltige Serum wird dadurch gewonnen, daß man einem Tiere Preßsaft aus einem Rattensarkome parenteral in die Blutbahn bringt. Das wenige Tage später dem so behandelten Tier entnommene Serum enthält Fermente, welche imstande sind, Tumorengewebe abzubauen. Wurde das Abwehrfermente enthaltende Serum, dessen spaltende Wirkung vorher festgestellt war, einer Ratte eingeimpft, die jenen Tumor aufwies, auf den das Serum eingestellt war, so verschwand nach 3—6maligem Einspritzen der Tumor gänzlich.

Auf Grund dieser Beobachtungen hat Denker bei inoperablen Carcinomen mit einem entsprechenden, Abwehrfermente enthaltenden Serum Versuche gemacht. Was zunächst die Reaktion des Gewebes an der Einstichstelle sowie die Einwirkung auf das Allgemeinbefinden betrifft, so ließ sich feststellen, daß 50—55 cm^3 des in Frage kommenden Serums in Dosen von 10—15 cm^3 innerhalb von 5—6 Tagen infiziert gut vertragen werden.

Von Bedeutung scheint dem Vortragenden, daß nach den Injektionen an der Operationswunde und ihrer Umgebung deutliche Reaktionserscheinungen (Injektion, Infiltration), besonders der Wundränder auftreten, die darauf hinzudeuten scheinen, daß eine Einwirkung des fermenthaltigen Serums auf das Carcinomgewebe stattfindet. Die an einem ausgedehnten Kiefercarcinom leidende Pat., bei welcher vor den Injektionen eine Palliativoperation vorgenommen wurde, hat seit dieser Behandlung an Körpergewicht um 10 Pfund zugenommen. Vorher vorhandene Schmerzen sind nach der Behandlung verschwunden. Ein abschließendes Urteil über die Einwirkung des Serums ist der Vortragende nicht in der Lage zu fällen. Es erscheint ihm jedoch in Rücksicht auf die Ungefährlichkeit der Injektionen erlaubt, weitere Versuche, besonders bei inoperablen malignen Tumoren, in der angegebenen Richtung anzustellen. Und zwar dürfte es sich empfehlen, die Radium- resp. Röntgenbehandlung mit der Serumbehandlung zu kombinieren. Dabei wird es zweckmäßig sein, die Strahlenbehandlung der Serumbehandlung vorauszuschicken. Da es nach Ansicht Abderhaldens nicht ausgeschlossen ist, daß das Serum, welches genuine Carcinomzellen vielleicht nicht anzugreifen vermag, durch die Bestrahlung bereits veränderte Zellen — in ähnlicher Weise wie das fermenthaltige Serum das ausgekochte Carcinomgewebe angreift — zu zerstören imstande ist.

12*b*. Denker (Halle a. d. S.): **Über Pituitrin als blutstillendes Mittel.**

Der Vortragende berichtet über die Erfahrung, welche er in seiner Klinik mit dem im Gebiete der Oto-Rhino-Laryngologie zuerst von Citelli empfohlenen Pituitrin als blutstillendes Mittel bei spontanen und operativen Blutungen in 32 Fällen gemacht. Er kommt zu dem Resultat, daß das Pitui-

Digitized by Google
Original from UNIVERSITY OF CALIFORNIA
Generated on 2019-10-24 14:54 GMT / http://hdl.handle.net/2027/uc1.b3252762
Public Domain in the United States, Google-digitized / http://www.hathitrust.org/access_use#pd-us-google

trin sowohl prophylaktisch vor der Operation gegeben als auch bei spontanen und operativen Blutungen als ein sehr wertvolles styptisches Mittel anzusehen ist, das gestattet, Operationen in dem Gebiete des Ohres und der oberen Luftwege oftmals fast gänzlich ohne Blutung auszuführen. Das Pituitrin wurde bei Kindern und Frauen in der Dosis von 0·5 *g*, bei erwachsenen Männern in der Dosis von 1·08 *g* $^1/_2$ Stunde vor dem Eingriffe injiziert. Da schädliche Wirkungen nicht beobachtet wurden, wird das Pituitrin als blutstillendes Mittel warm empfohlen.

13. Manasse (Straßburg): **Zur Lehre von den primären malignen Gaumengeschwülsten.**

Manasse demonstriert die Präparate von 4 malignen Gaumengeschwülsten:

1. Solitäres Carcinom (Cancroid) der Uvula bei einem 50jährigen Manne, durch Amputation der Uvula geheilt.

2. Basalzellencarcinom des vorderen Gaumenbogens, durch Operation bis jetzt geheilt. Interessant durch die Möglichkeit, die Genese des Tumors genau zu verfolgen. Obere Epithelschichten völlig normal, Basalzellen in stärkster Wucherung begriffen, bestimmen den Zelltypus der Neubildung. Der Fall ist mit Radium nachbehandelt.

3. Endotheliom des harten Gaumens bei einer 50jährigen Luetikerin. Salvarsan ohne Erfolg. Operation, die in Herausmeißelung des harten Gaumens mit dem Tumor bestand, bereitete völlige Heilung. Makroskopisch: typisches Endotheliom, in den Lymphspalten beginnend, mit plexiformem Bau, hyaline Degeneration des Bindegewebes, Glykogengehalt der Tumorzellen.

4. Sarkom der Mandel, nach großer Probeexcision mit Salvarsan behandelt und völlig geheilt, bei einem Nichtluetiker mit negativem Wassermann.

14. Anschütz (Kiel): **Demonstration eines mit Radium bestrahlten Tonsillencarcinoms.**

Ein inoperables Carcinom der Tonsille, das auf Gaumen- und Zungengrund übergriff, wurde durch intratumorale Bestrahlung — 100 *mg* durch 23 Stunden — zum Verschwinden gebracht. Histologisch handelte es sich um Basalzellencarcinom, Vortragender verwendet das Radium wenn möglich stets intratumoral. Bei Recessus piriformis-Carcinomen wird von außen an den Tumor herangegangen und durch die Wunde das Radium eingelegt. Bei Oesophaguscarcinomen wurde durch endotumorale Einführung des Präparates schnell eine Besserung der Schluckfähigkeit erzielt. Anschütz ist der Ansicht, daß offenbar einzelne Individuen sehr gut auf Radium und Mesothorium reagieren, man solle aber nicht denken, daß jedes Carcinom mit Radium zum Schwinden zu bringen ist.

Diskussion zu den Vorträgen 9 bis 14.

Hinsberg (Breslau): Auch die Recessus piriformis-Carcinome lassen sich ganz gut operieren, die innere Ausdehnung des Tumors bietet nur selten große technische Schwierigkeiten. Die Mortalität ist höchstens 5—10%. Bei Radium- und Röntgenbestrahlung sah er keine Dauerheilung, aber wohl kolossale Rückbildungen. Es kommt aber wiederum zu Rezidiven. Andere Fälle wachsen rapid nach der Bestrahlungstherapie.

Kahler (Freiburg i. Br.): Die endotumorale Behandlung mit großen Dosen, die Bestrahlung aus geringer Entfernung auch unter starker Filterung

Digitized by Google
Original from UNIVERSITY OF CALIFORNIA
Generated on 2019-10-24 14:54 GMT / http://hdl.handle.net/2027/uc1.b3252762
Public Domain in the United States, Google-digitized / http://www.hathitrust.org/access_use#pd-us-google

ist gefährlich, da es zu beträchtlichen Nekrosen kommen kann. Die Freiburger Schule empfiehlt jetzt Bestrahlung mit großen Dosen unter Wahrung des Fernabstandes. Kahler beobachtete sehr rasche Rückbildung eines Recessus piriformis-Carcinoms bei dieser Technik. Bei beginnenden Kehlkopfcarcinomen sollte, wenn genügende Mengen von Radium vorhanden sind, eine Bestrahlung versucht werden, man kommt mit der Operation nicht zu spät.

Winckler (Bremen) hat mehrere Fälle von Rezidivoperationen nach Pharynx- und Larynxresektion beobachtet, bei denen durch die Strahlenbehandlung absolut kein Erfolg zu erzielen war.

Brieger (Breslau) empfiehlt die Strahlenbehandlung besonders für die Nasenrachentumoren. Auch bei zwei Angiofibromen sah er rasche Rückbildung.

Albrecht (Berlin) sah bei Larynxcarcinomen gar keine Erfolge, hingegen sehr günstige Resultate bei Lymphosarkomen der Tonsillen, 6 Fälle wurden geheilt.

Scheibe (Erlangen) hat 6 bösartige Tumoren der Nase bestrahlt und sah nur vorübergehende Besserung.

Albanus (Hamburg) empfiehlt Anämisierung des umgebenden Gewebes, man soll stets größere Dosen, mindestens 50 *mg*, verwenden, sonst bekommt man Reizdosis.

Ruprecht (Bremen) macht darauf aufmerksam, daß nicht so selten auch maligne Tumoren nach palliativen Operationen ausheilen. Das muß man bedenken, wenn man die Erfolge des Radiums und Mesothoriums beurteilt.

v. Eicken (Gießen) hat ein Sarkom der Kieferhöhle und ein Carcinom des Nasenrachens mit Erfolg bestrahlen lassen.

Spiess (Frankfurt a. M.) erinnert daran, daß nach seinen Versuchen mit Anästhesierungsmethoden Tumoren beeinflußt werden können. Er konnte durch Anästhesierung eine Reihe von Mäusetumoren heilen. Die empfindlichen Infiltrate bei Zungencarcinomen bilden sich durch Injektion eines Anästheticums zurück. Die Tumoren können operabel gemacht werden.

Schlußwort.

Thost (Hamburg): Man sollte bei mit Strahlentherapie behandelten Fällen das Wort „Heilung“ vorläufig streichen. Thost hält Röntgenbehandlung für schonender als die Radiumbehandlung.

Krampitz (Breslau): Die Tiefenwirkung des Mesothoriums ist größer als die der Röntgenstrahlen, wichtig sind Pausen zwischen den einzelnen Bestrahlungen zur Vermeidung von Schädigungen.

Marschik (Wien) betont die Verschiedenheiten der einzelnen Tumoren quoad reactionem. Vielleicht wird man feinere histologische Merkmale feststellen können, wodurch man vor der Bestrahlung einen prognostischen Einblick bekäme.

Anschütz (Kiel) tritt trotz der berichteten schönen Erfolge für die frühe und radikale Operation ein.

15. Walliczek (Breslau): **Über Erfahrungen mit dem Friedmannschen Serum bei Kehlkopftuberkulose.**

Von den 21 mit Friedmannschem Serum geimpften Fällen sind 5 gestorben, 7 verschlimmert, 5 unverändert, 3 gebessert und von zweien ist der Zustand unbekannt, da sie Ausländer und nicht zu erreichen sind. Eine Heilung ist bisher in keinem Falle eingetreten. Ein Einfluß des Serums auf den

Digitized by Google
Original from UNIVERSITY OF CALIFORNIA
Generated on 2019-10-24 14:54 GMT / http://hdl.handle.net/2027/uc1.b3252762
Public Domain in the United States, Google-digitized / http://www.hathitrust.org/access_use#pd-us-google

Kehlkopf machte sich zunächst in der Weise bemerkbar, daß allgemeine Euphorie auftrat. Auch die mitunter recht schmerzhaften Schlingbeschwerden verschwanden spontan, aber nicht immer dauernd. Objektiv trat häufig Abschwellung des Ödems, Reinigung der Geschwüre innerhalb der ersten 3—5 Wochen auf. Darauf entstanden an Stelle der Geschwüre Granulationspolster, die sich trotz monatelangen Bestehens spontan bisher nicht zurückbildeten. Narbenbildung und Dauerheilung des tuberkulös erkrankten Larynx ist bisher in keinem Falle erreicht worden, während nach den sonst üblichen Methoden der Behandlung der Larynxtuberkulose diese für eine beträchtliche Anzahl unserer Fälle zu erreichen war. Demnach ist das Friedmannsche Serum zur Behandlung der Kehlkopftuberkulose nicht zu empfehlen.

16. Gerber (Königsberg): **Histologie des Schleimhautlupus.**

Die häufigste und schwerste Form des Lupus, der zentrale Gesichtslupus, entsteht meist auf der Nasenschleimhaut. In vorgeschrittenen Fällen ist er hier für den geübten Rhinoskopiker gewöhnlich leicht zu erkennen. In manchen Formen aber und immer in den Anfangsstadien kann die Diagnose Schwierigkeiten bereiten. Hier nun findet sie in der histologischen Untersuchung die festeste Stütze.

Den subepithelialen Knötchen und beginnenden Infiltrationen entspricht oft ein nur noch nicht differenziertes Granulationsgewebe. Später aber sieht man fast immer Rund- und Epitheloid-Zelltuberkel mit meist reichlichen Riesenzellen. Diese behalten — unbeschadet ihres Vorkommens bei anderen Prozessen — ihre volle Bedeutung für die Lupusdiagnose. Die Tuberkel liegen gewöhnlich zwischen der subepithelialen und Drüsenschicht, vom Epithel nicht selten durch Zonen reichlicher Blutgefäßbildung getrennt. Das Epithel zeigt oft starke Zapfenbildung.

Besonders hinzuweisen ist auf die „Lupome", die einem allgemeinen Lupus vorausgehen oder in seinem Verlaufe auftreten können. Viele als „Tuberkulome" beschriebene Tumoren sind eigentlich „Lupome". Sie sind teils echt tuberkulöser, teils fibröser oder papillomatöser Natur.

Wichtig beim Verdacht auf Lupus ist auch die histologische Untersuchung des makroskopisch gesunden adenoiden Gewebes der Mandeln und Follikel. Sie zeigen oft charakteristisch lupöse Veränderungen. Bakteriologisch bedeutet das Uhlenhutsche Verfahren in Verbindung mit der Muchschen Färbung einen Fortschritt für die Diagnose des Lupus. Es gelingt so, etwa die Hälfte der Fälle Tuberkelbacillen nachzuweisen. Die rechtzeitige Erkennung und Bekämpfung des beginnenden Gesichtslupus ist in erster Reihe Aufgabe der Rhino-Laryngologie.

17. Albanus (Hamburg): **Grenzfälle des Lupus der Nasenschleimhaut.**

Vortragender erörtert die Schwierigkeiten einer Abgrenzung zwischen dem Lupus der Nasenschleimhaut und gewissen Formen der Tuberkulose der Nasenschleimhaut.

Weiterhin werden Grenzfälle betrachtet, die sich bei einem gleichzeitigen Vorhandensein einer Lues tertiana ergeben können und die auf dem Gebiete des skrofulösen Ekzems, der Tuberkulose und des Lupus erythematodes in Erscheinung treten können.

18. A. Réthi (Budapest): **Zur Dysphagietherapie.**

Voriges Jahr hat Vortragender über seine Versuche Mitteilung gemacht, die er mit Hilfe einer entsprechend konstruierten Pelotte machte, welche einen

Digitized by Google
Original from UNIVERSITY OF CALIFORNIA
Generated on 2019-10-24 14:54 GMT / http://hdl.handle.net/2027/uc1.b3252762
Public Domain in the United States, Google-digitized / http://www.hathitrust.org/access_use#pd-us-google

Druck auf die Eintrittsstelle des oberen Kehlkopfnerven ausübte. Die Resultate waren befriedigend, aber natürlich war die Schmerzlosigkeit nicht dauernd; die Applikation der Pelotte mußte wiederholt werden.

Die Alkoholinjektionen resultieren aber in den meisten Fällen ebenfalls keine Daueranästhesie, sondern die Wirkung dauert einige Stunden lang.

Eine sichere Daueranästhesie ist nur mit der Durchtrennung des Nerven zu erwarten, über welches Verfahren Vortragender schon früher seine Erfahrungen publizierte. Das Ziel der Alkoholinjektionen ist dasselbe, was wir hier mit Sicherheit erreichen, d. h. eine totale Anästhesie. Nur ein Moment ist vorhanden, was uns zurückhalten kann, nämlich, daß es nicht ganz gleichgültig ist, wenn wir bei einem Tuberkulotiker eine Operation machen.

Das neue Verfahren des Verfassers ist, die Kontinuität des Nerven aufzuheben, ohne eine Operation machen zu müssen. Der obere Kehlkopfnerv durchbohrt die Membrana hyothyreoidea und verläuft quer unter der Schleimhaut des Recessus pyriformis. Verfasser konstruierte einen entsprechenden Distraktor. Die laterale Branche ist kürzer und hat ein lateral vorspringendes Zäpfchen, während die mediale Branche länger ist und sich unten plattenförmig ausbreitet. Das Instrument wird in den Recessus eingeführt, geöffnet, wodurch der Recessus ganz frei durchzublicken ist, und selbst der Nerv ist fest angespannt und hebt sich plastisch empor. Das Zäpfchen der kürzeren lateralen Branche nimmt an der Stelle Platz, wo der Nerv eintritt.

Jetzt, da der Nerv frei vor uns liegt, benutzen wir eine Quetschzange, die auf die Fischersche Universalkehlkopfzange anpaßt. Mit diesem Verfahren wird also keine Wunde gemacht, der Nerv ist nicht durchtrennt, sondern gequetscht, wodurch eine totale Anästhesie erreichbar ist. Eine Heilung kann erfolgen, die Leitungsfähigkeit des Nerven tritt aber nur nach längerer Zeit wieder ein.

19. Spiess (Frankfurt a. M.): **Die Chemotherapie bei Erkrankungen der oberen Luftwege.**

Nach kurzen einleitenden Worten über die Ziele der heutigen „Chemotherapie", wie sie von Ehrlich inauguriert wurde, kommt Vortragender auf seine neuen Versuche zur Behandlung der Tuberkulose mit Goldcantharidin zu sprechen.

Unter Bezugnahme auf seine Publikation in Brauers klin. Beiträgen z. Tuberkulose, 1914, H. 2, teilt er mit, daß bei Kehlkopftuberkulose auch weiter die gleich günstigen Heilerfolge zu verzeichnen sind. Bei einzelnen refraktären Fällen ist auf Vorschlag von Prof. Jesionek (Gießen) die Goldbehandlung mit intensiver Hautbestrahlung (Quarzlampe, Höhensonne) zwecks Pigmentierung kombiniert worden und scheint sich zu bewähren.

Zum Schlusse werden einige Farbenphotographien demonstriert, auf welchen deutlich die Heilwirkung des Präparates auf das tuberkulös infizierte Kaninchenauge im Vergleiche mit dem nichtbehandelten Kontrolltier zu erkennen ist.

20. Friedel Pick (Prag): **Über Prognose des Skleroms.**

Das früher für Deutschland nur als exotische Kuriosität angesehene Sklerom ist in den letzten Jahren durch die bekannten Untersuchungen Gerbers und seiner Schüler in Ostpreußen als endemisch nachgewiesen worden, und der von Pick auch für das Sklerom in Böhmen betonte Zug nach dem Westen ist auch jüngst für Preußen durch den Nachweis eines solchen Falles in der Nähe von Kiel seitens H. Friedrichs erwiesen. Die deswegen

Generated on 2019-10-24 14:54 GMT / http://hdl.handle.net/2027/uc1.b3252762
Public Domain in the United States, Google-digitized / http://www.hathitrust.org/access_use#pd-us-google
Digitized by Google
Original from UNIVERSITY OF CALIFORNIA

von den hiermit beschäftigten Autoren geforderten prophylaktischen Maßnahmen (Anzeigepflicht etc.) haben keinerlei Anhang in weiten ärztlichen Kreisen und bei den Behörden gefunden, was, wie schon Friedrich hervorhebt, gegenüber der gegen die Leprafälle aufgewendeten Fülle von Vorsichtsmaßregeln auffallend ist.

Die Ursache dieses ablehnenden Verhaltens ist wohl in der allgemein verbreiteten Meinung zu suchen, daß Sklerom eine wohl langwierige und entstellende Krankheit sei, aber das Leben nicht wesentlich bedrohe, wenn entsprechende Behandlung eingeleitet ist und keine interkurrenten Krankheiten mitspielen. Diese Bewertung des Skleroms als Krankheit mit quoad sanationem sehr ungünstiger, quoad vitam relativ günstiger Prognose stammt vor allem von der ersten Zeit der Erkenntnis des Skleroms her, wo es von Hebra an der äußeren Haut der Nase beschrieben, eine Domäre der Dermatologen darstellte. Wir wissen aber jetzt, daß die Zahl der Fälle mit Beteiligung der äußeren Haut nur einen kleinen Bruchteil darstellt gegenüber denen im Innern des oberen und unteren Luftweges lokalisierten Skleromen. Nun ist für diese Sklerome der Nase und des Rachens, die oft viele Jahre auf diese Organe beschränkt bleiben, die Prognose bezüglich der Lebensdauer meist eine recht gute, und auch für manche Fälle des von der Nase auf Kehlkopf und Luftröhre übergreifenden Skleroms ist lange Lebensdauer erwiesen.

Pick erwähnt mehrere seit mehr als 20 Jahren ärztlich sichergestellte solche Fälle und als Rekordfall einen von dem Begründer der Laryngologie, Türk, in seinem Lehrbuch 1866 beschriebenen Fall mit subglottischen Wülsten, der heute noch als alter Mann lebt und Skleromveränderungen zeigt. Gegenüber diesem günstigen chronischen Verlauf stehen aber Fälle von plötzlichem Tod, worüber die laryngologische Literatur nichts enthält, da sie gewöhnlich nur den pathologischen Anatomen und Gerichtsärzten bekannt werden. Pick teilt zwei eigene solche Fälle mit und als Ergebnis einer Rundfrage in Galizien und Russisch-Polen noch acht weitere solche, von welchen einige sogar mitten in der Arbeit umfielen und starben, ohne daß die Sektion eine eigentliche Ursache des plötzlichen Todes ergab. Wahrscheinlich handelt es sich um Einpressen von zähen Brocken und Detritusmassen in die durch Sklerom verengte Stelle, was dann am Sektionstisch nicht mehr zu sehen ist. Es lehren diese Fälle, von welchen Pick anatomische und mikroskopische Präparate zeigt, daß das Sklerom mitunter sogar forensische Bedeutung erlangen kann und deswegen eine erhöhte Beachtnng von seiten der Sanitätsbehörden verdient.

(Fortsetzung folgt.)

Laryngologische Gesellschaft zu Berlin.[1])

Sitzung vom 8. Dezember 1911.

Vorsitzender: Landgraf.
Schriftführer: A. Rosenberg.

1. Finder: **Fall von Keratosis laryngis bei einem 75jährigen Manne.**

---

[1]) Seit ich die Redaktion des laryngo-rhinologischen Teiles der Monatsschrift übernommen hatte, war die Aufnahme der Sitzungsberichte der Berliner Laryngologischen Gesellschaft in unsere Zeitschrift geplant, mußte aber wegen Platzmangels

Digitized by Google
Original from UNIVERSITY OF CALIFORNIA
Generated on 2019-10-24 14:54 GMT / http://hdl.handle.net/2027/uc1.b3252762
Public Domain in the United States, Google-digitized / http://www.hathitrust.org/access_use#pd-us-google

Das mikroskopische Präparat eines vom linken Stimmband exstirpierten Stückes zeigt kolossale Epithelverdickung mit hochgradiger Verhornung der obersten Schicht. Merkwürdig erscheint, daß die Keratose bis in ein — in der Norm — von Flimmerepithel bedecktes Gebiet herabreichte, wo also eine Metaplasie des Epithels erfolgt sein muß. Prognose günstig; Therapie aussichtslos.

2. A. Bruck: *a)* **Fall von Lichen der Mundhöhle bei einem 24-jährigen Pat.** ohne Erscheinungen an der Haut.

b) **Fall von Nasensequester bei frischer Lues,** der zuerst als ein Nasenstein imponierte, später sich aber als ein kompakter Sequester aus dem vorderen Teil des Nasenbodens erwies. Auffällig erscheint in diesem Falle das außerordentlich frühzeitige Einsetzen schwerster Knochenveränderungen in der Nase, die hier schon im sechsten Monat post infectionem einsetzten.

3. Lennhof: **Encephalocele der Nase.**

Seltener Fall von endonasaler Encephalocele bei einer Erwachsenen, die anläßlich einer Sieb- und Stirnbeinoperation entdeckt wurde, wobei Lennhof auf zwei Punkte aufmerksam macht: 1. auf die auffallend geringe Blutung beim Anschneiden der Encephalocele und 2. auf das völlige Fehlen des Siebbeinkastens, wodurch der Beweis der kongenitalen Natur der Encephalocele erbracht ist.

4. Halle: *a)* **Stenose des Vestibulum narium, durch Operation geheilt.**

Incision quer durch die Stenose, Excision des submukösen Gewebes, Abhebelung des Periosts und Abmeißelung schalenförmiger Stücke von der Apertura pyriformis, hierauf Transplantation frischer Haut vom Arm direkt auf den Knochen: Erfolg glänzend.

b) **Recurrensparalyse** als Folge einer Dilatation des linken Vorhofes bei einem 13jährigen Kinde.

c) **Plastik der Nase.**

Halle stellt Typen rhinoplastischer Operationen vor, zuerst an Reproduktionen (Lichtbildern) und dann an Pat.

5. Hirschfeld: **Doppelseitige Recurrenslähmung infolge Oesophaguscarcinoms.**

---

einerseits, wegen Mangels eines geeigneten Berliner Referenten andererseits immer verschoben werden. Dem ist nun abgeholfen, die Berichte von 1912 und 1913 werden rasch nachgetragen und die des laufenden Jahres werden mit tunlichster Promptheit angeschlossen werden. Zur Erwiderung auf eventuelle Einwände unserer Abonnenten, denen das Erscheinen von Sitzungsberichten vor 2 Jahren Befremden erregen mag, diene die Bemerkung, daß die Aufnahme der Sitzungsberichte der Berliner Laryngologischen Gesellschaft schon mit Rücksicht auf das gleichzeitige Erscheinen der Berichte der Berliner otologischen Gesellschaft (seit langem) im otologischen Teil der Monatsschrift wünschenswert erschien, dann aber auch als Berichte der nächst dem Verein Deutscher Laryngologen bedeutsamsten spezialistischen Gesellschaft der Hauptstadt jenes Reiches, aus dem wir unsere meisten Abonnenten haben. Daß trotz der Verspätung doch noch die Berichte aus 1912 und 1913 aufgenommen werden, erscheint mit Rücksicht auf das Bestreben der Monatsschrift, nicht nur als Zeitschrift, sondern auch als Nachschlagewerk verwendbar zu sein, geboten, sowie mit Rücksicht darauf, daß nach dem Internationalen Laryngo-rhinologischen Kongreß zu Berlin 1911 eine gewisse Epoche neuerlichen wissenschaftlichen Fortschrittes einsetzt. Marschik.

Digitized by Google
Original from UNIVERSITY OF CALIFORNIA
Generated on 2019-10-24 14:54 GMT / http://hdl.handle.net/2027/uc1.b3252762
Public Domain in the United States, Google-digitized / http://www.hathitrust.org/access_use#pd-us-google

Carcinom im Anfangsteil des Oesophagus mit Übergang auf den linken Sinus pyriformis; von einer Operation wird abgesehen.

6. Wolf: **Fremdkörper im Bronchus.**

Der Fremdkörper täuschte durch seine Form eine Bronchialteilungsstelle vor, so daß die Diagnose — am Röntgenbild war derselbe nicht sichtbar (durch Wirbel- oder Rippenschatten vielleicht verdeckt) — erst durch Sondenbetastung gestellt werden konnte.

Ordentliche Generalversammlung vom 26. Januar 1912.

1. West (Baltimore) stellt eine Frau vor, die, trotzdem der Tränennasenkanal sondierbar war, doch an Epiphora litt, weshalb West annimmt, daß es sich um Verdickung der Schleimhaut im Kanal handelte, die eben das Durchlaufen der Tränenflüssigkeit verhinderte; Fensterresektion nach West führte zur vollständigen Heilung.

Diskussion.

Killian weist auf die vor vielen Jahren von ihm angegebene Methode der Eröffnung des Tränennasenganges hin, dann auf die Methode von Eickens, bei welcher die Eröffnung von der Kieferhöhle aus erfolgt, und meint, daß es sich in manchen Fällen von Epiphora — wo der Gang nicht verstopft ist — um reflektorisches Tränenträufeln handeln dürfte.

Halle lobt die Methode nach West, die er in einigen Fällen mit Erfolg angewendet, nur habe sie den Nachteil, daß beim Schnauben die Luft durch das Auge tritt, besonders dann, wenn der Tränenkanal unnötig weit geschlitzt wird. Um diese Unannehmlichkeit zu vermeiden, hat Halle die Operationsmethode modifiziert, indem er gewissermaßen eine Klappe an der medialen Wand des Tränennasenkanales schafft, die beim Schnauben des Pat. sich der lateralen Wand anlegt. Demonstration von auf diese Weise geheilten Pat.

Musehold erwähnt, daß in manchen Fällen von Tränenträufeln die Applikation von Suprarenin an die Stelle, wo der Tränenkanal mündet, von auffallender Wirkung sei.

West (Schlußwort).

2. Ritter: **Demonstration eines Mandelquetschers.**

Dieser soll nur zu diagnostischen Zwecken und bei dem der Druck von vorn nach hinten — also gegen die Wirbelsäule — ausgeübt wird, dienen.

3. Halle: **Zur Nasenplastik.** (Bemerkungen zu der Mitteilung in der vorigen Sitzung.)

Halle weist die Rhinologen darauf hin, daß in der Rhinoplastik ein sehr dankbares und schöne Erfolge versprechendes Feld der Betätigung zu finden ist, das sich die Rhinologen nicht entgehen lassen dürfen.

4. Haike: **Meningitis serosa circumscripta.**

Bei einer wegen Stirnhöhleneiterung vor Jahren operierten Pat. traten heftige Schmerzen an derselben Stirnseite auf; konservative Behandlung ohne Erfolg. Bei der Operation zeigt sich, daß der Rest der Siebbeinzellen noch krank war, ferner daß eine Stelle des Knochens bei Berührung außerordentlich empfindlich ist. Bloßlegung der Dura an dieser Stelle. Punktion. Nach dem Ergebnis derselben und den weiteren Beobachtungen kann es sich nur um eine circumscripte Meningitis serosa gehandelt haben, mit heftigen, lokalen Schmerzen, aber ohne Allgemeinerscheinungen. Haike nimmt an, daß es sich

Generated on 2019-10-24 14:54 GMT / http://hdl.handle.net/2027/uc1.b3252762
Public Domain in the United States, Google-digitized / http://www.hathitrust.org/access_use#pd-us-google
Digitized by Google
Original from UNIVERSITY OF CALIFORNIA

wahrscheinlich um eine Art Cystenbildung in der weichen Hirnhaut gehandelt haben dürfte.

Sitzung vom 23. Februar 1912.

Vorsitzender: Killian.
Schriftführer: Rosenberg.

1. Finder: **Oesophagusfremdkörper.**

Das unterste Stück einer sogenannten Randsonde war beim Sondieren einer malignen Oesophagusstenose abgebrochen. Extraktion mit einer Fremdkörperzange.

2. Haike: **Präparat eines Falles von Meningitis.**

In diesem verursachte eine chronische Nebenhöhleneiterung ein rezidivierendes Erysipel, wogegen das zuletzt aufgetretene Erysipel einen akuten Nachschub der Nebenhöhleninfektion bedingte, der im rapiden Verlauf den Exitus an Meningitis herbeigeführt hat. Der Infektionsweg vom Siebbein über die Orbita durch die Fissura orbitalis sup. zu den Meningen wurde klargestellt.

Diskussion.

Killian betont, daß die Infektion gewöhnlich durch die Vena ophthalm. zum Sinus cavernosus gehe, von wo aus die Meningitis entstehe; jedenfalls sei das Präparat mit Kokken in der Vena ophthalm. sehr interessant, denn eine solche bekomme man selten zu sehen.

3. Halle: **Fall eines Speichelsteines.**

Dieser konnte nach Dilatation des Ductus Stenonianus und kurzem Längsschnitt durch den Kanal entfernt werden.

4. Halle: **Demonstration von Fräsen.**

Er empfiehlt die birnförmige, vorn stumpf gestaltete Fräse besonders für die Keilbeinhöhlenoperation, weil man mit ihr sicherer, schneller und eleganter arbeiten kann wie mit irgend einem Instrument; er demonstriert einen Fall, in welchem die Keilbeinhöhle durch einen eigens konstruierten Ring offen gehalten wurde, und kommt auf die Myalgien zu sprechen, die eine häufige Komplikation von wirklicher und scheinbarer Erkrankung der Nebenhöhlen sind und die Indikationsstellung zu Operationen sehr erschweren.

5. Rosenberg: **Fall von Nasenverschluß.**

Ob durch Sklerom oder Lupus verursacht, wird die mikroskopische Untersuchung ergeben.

6. Max Scheier: **Über verirrte Zähne in der Nasenhöhle.**

Scheier demonstriert einen 56jährigen Pat., bei dem er als zufälligen Befund im Röntgenbild einen Zahn in der Nasenhöhle feststellen konnte; der Zahn ragte auf dem Skiagramm deutlich mit der Krone unterhalb der unteren Muschel und zirka 8 *mm* über dem Nasenboden hervor; er scheint durch den hinteren medialen Teil der Oberkieferhöhle durchgedrungen zu sein.

Sitzung vom 15. März 1912.

Vorsitzender: Killian.
Schriftführer: Rosenberg.

Vor der Tagesordnung.

1. Weingartner (a. G.): **Veränderungen der Rachenorgane infolge kongenitaler Lues.**

Generated on 2019-10-24 14:54 GMT / http://hdl.handle.net/2027/uc1.b3252762
Public Domain in the United States, Google-digitized / http://www.hathitrust.org/access_use#pd-us-google
Digitized by Google
Original from UNIVERSITY OF CALIFORNIA

Trotz der ausgebreiteten Verwachsungen im Rachen kann Pat. ohne Beschwerden schlucken; nur der eigentliche Ablauf der Schluckbewegungen vom Munde bis zum Oesophagus dauert länger als beim Gesunden.

2. Scheier: **Demonstration eines Sängers, der mit Doppelstimme singen kann.**

Ein Operettensänger, der ein Stimmphänomen zeigt, das in der Literatur noch nicht beschrieben zu sein scheint. Er vermag mit Doppelstimme zu singen, die dann einen instrumentellen Klang bekommt. Die laryngoskopische Untersuchung führt nicht zur Aufklärung, weil der Sänger bei eingeführtem Spiegel nicht mit Doppelstimme zu singen vermag. Daher wurde die Untersuchung mit Röntgenstrahlen vorgenommen. Scheier demonstriert zuerst die Aufnahmen von Sängern mit normaler Stimme, und zwar in Ruhe, bei tiefer Brust- und bei Kopfstimme, wobei er die Aufmerksamkeit auf die Stellung des Kehlkopfes, des Zungenbeines und auf die Größe des Kehlraumes lenkt. Auf den Skiagrammen sieht man, daß bei der Doppelstimme der Kehldeckel mit seinem oberen Teil sich nach hinten gelegt hat, fast horizontal steht und die hintere Rachenwand beinahe berührt, ferner daß die untere Partie des pharyngealen Teiles des Kehldeckels dicht auf den Spitzen der Gießbeckenknorpel liegt. Bei der direkten Durchleuchtung mit den X-Strahlen und Beobachtung auf dem Fluoreszenzschirm sieht man die Aufnahmen bestätigt. Beim Anschlagen der Doppelstimme sieht man den oberen Teil des Kehldeckels nicht mehr scharf in den Konturen, er macht zitternde Bewegungen. Scheier nimmt an, daß bei der Doppelstimme der eine Ton wahrscheinlich durch den Kehldeckel erzeugt wird.

Diskussion.

Musehold glaubt, daß der tiefere Ton der Doppelstimme an der Uvula entstehe, weil die Doppelstimme bei Berührung derselben aufhöre.

A. Meyer vermutet in den Schwingungen der Gaumenbögen die Ursache für die Bildung des zweiten Tones.

Ernst Barth weist darauf hin, daß hier nur von Vermutungen gesprochen werden kann, denn wenn auch der schnarchende Charakter des einen Tones auf die Uvula hinweise, so fehlt doch für die variierende Tonhöhe des tieferen Tones eine Erklärung. Eine gewisse Wahrscheinlichkeit habe die Entstehung des tiefen Tones durch die Taschenbänder.

Pielke: Für die Flatausche Ansicht (Entstehung beider Töne in der Stimmritze) spreche der Umstand, daß beide Tonreihen in fast gleichbleibenden Abständen steigen und sinken.

Rosenberg: Daß der Doppelton in hohen Lagen nicht hervorgebracht werden kann — wo also der Kehldeckel hoch aufgerichtet ist —, spreche für die Teilnahme des letzteren an der Tonbildung.

Tagesordnung.

1. Albrecht (a. G.): **Zwei Fälle erschwerten Decanulements.**

Zwei Kinder, bei welchen das Decanulement infolge postdiphtheritischer Narbenstenose erschwert war, weshalb eine Laryngostomie ausgeführt wurde.

Zur Tamponade hat sich Gummischwamm ausgezeichnet bewährt, und zwar wegen des gleichmäßigen elastischen Druckes auf die Umgebung und weil die Schleimhaut nicht wesentlich gereizt wird. Der Defekt ist bereits überhäutet, so daß nun bald zur Plastik geschritten werden kann.

Digitized by Google
Original from UNIVERSITY OF CALIFORNIA
Generated on 2019-10-24 14:54 GMT / http://hdl.handle.net/2027/uc1.b3252762
Public Domain in the United States, Google-digitized / http://www.hathitrust.org/access_use#pd-us-google

Killian bemerkt, daß er in einigermaßen ernsten Fällen sich nicht mehr mit dem Intubieren abgebe, sondern gleich zur Laryngostomie übergehe.

2. Albrecht: **Perichondritis laryngis bei einem Kinde.**

Die Diagnose stützte sich auf: 1. Schmerzhaftigkeit bei Druck gegen die rechte Schildknorpelplatte, 2. die Schwellung des rechten Taschenbandes, welche den Charakter einer Vorwölbung hatte, 3. Glätte der Schleimhaut, also nicht höckerig rauh wie beim Infiltrat.

Die Operation — von außen vorgenommen — ergab einen mit Granulationen und Eiter erfüllten Absceß im Schildknorpel; die histologische Untersuchung ließ nichts für Tuberkulose Charakteristisches erkennen, doch konnte nach dem Röntgenbefunde ein Hiluslymphom vermutet werden.

Diskussion.

A. Meyer: Die tuberkulöse Ätiologie scheint Meyer nicht genügend gestützt; dagegen spreche in diesem Falle nichts gegen eine gummöse Perichondritis.

Killian weist darauf hin, daß die Behandlung von außen bei solchen Perichondritiden etwas neues und sehr empfehlenswertes sei und lenkt das Interesse auf die diesbezügliche Arbeit von Hinsberg.

Hölscher hat bei einem ähnlichen Fall durch Eingehen von außen einen günstigen Erfolg gesehen.

Albrecht (Schlußwort): In der Anamnese und in dem sonstigen Untersuchungsbefund des Kindes spreche nichts für ein Gumma.

3. Albrecht: **Fall von chronischem Oesophagusabsceß.**

Bei dem Pat., der mit derartigen Beschwerden kam, daß er auch Flüssigkeiten nicht mehr herunterzubringen imstande war, konnte in der Entfernung von 25 *cm* ein für jede Sonde unüberwindliches Hindernis im Oesophagus konstatiert werden. Die Oesophagoskopie zeigte eine gleichmäßige Vorwölbung der hinteren Wand, die nur nach vorn zu einen schmalen Spalt frei ließ. Bei Prüfung der Konsistenz mittelst einer Sonde brach die letztere ein und es entleerte sich reichlich Eiter. Eine Ursache für diesen Absceß ließ sich nicht eruieren; ein vorausgehendes Erysipel dürfte wohl kaum ätiologisch in Zusammenhang zu bringen sein.

Diskussion.

Heymann hat 2 Fälle von Kopferysipel gesehen, die von einem periösophagealen Absceß gefolgt waren.

Peyser, Hölscher, Claus, Halle und Scheier.

4. Albrecht: **Röntgenbild eines Rachentumors.**

Prall elastische Schwellung der hinteren Pharynxwand; bei der Incision kein Eiter; histologisch: Zeichen chronischer Entzündung ohne spezifische Zeichen.

Der Verlauf ergab, daß es ein Gumma war. Erwähnenswert ist jedenfalls der Umstand, daß dieser Tumor auf dem Röntgenbild exakt darzustellen war.

Sitzung vom 19. April 1912.

Vorsitzender: P. Heymann.
Schriftführer: A. Rosenberg.

Vor der Tagesordnung.

1. Hölscher: **Bericht über den Unglücksfall in der laryngologischen Klinik.**

Generated on 2019-10-24 14:54 GMT / http://hdl.handle.net/2027/uc1.b3252762
Public Domain in the United States, Google-digitized / http://www.hathitrust.org/access_use#pd-us-google
Digitized by Google
Original from UNIVERSITY OF CALIFORNIA

Nach Einspritzung in die Umgebung der rechten Gaumenmandel zwecks Vornahme einer Tonsillektomie wurde der 13jährige Pat. blaß und von Krämpfen im Gesicht und an den Armen befallen; danach Aussetzen der Atmung, Schwächerwerden des Pulses und trotz aller Bemühungen und Hilfsmittel kurz darauf Exitus.

Ursache: Eine sonst sehr gewissenhafte und zuverlässige Schwester hat versehentlich eine 20%ige Cocainlösung statt der $^1/_2$%igen Novocainlösung eingefüllt. Sie tötete sich, als ihr das verhängnisvolle Versehen zum Bewußtsein gekommen war, durch Einspritzen einer größeren Menge der gleichprozentigen Cocainlösung.

2. H. J. Wolf: **Vorführung eines von ihm modifizierten Apparates zur Ausübung der Schwebelaryngoskopie.**

Der Apparat ist billig (50 Mk.), läßt sich an jeden Tisch anschrauben, und die Schwebelage wird durch das Tieferdrehen des Operationstisches bewirkt.

3. Hölscher: **Fall von Laryngostomie bei ausgedehnter Kehlkopftuberkulose.**

Tracheotomie bei einem Pat., der mit hochgradiger Atemnot und ödematöser Schwellung im Kehlkopflumen hereingebracht wurde. Nach Abheilung der Wunde Laryngostomie, wobei ein zehnpfennigstückgroßes Ulcus in dem hinteren Teil des Ringknorpels gefunden wurde. Gründliche Ausräumung, Ätzung mit Milchsäure; Schwellung zurückgegangen, Ulcus fast verheilt. Nach vollkommener Ausheilung desselben ist der Verschluß des Kehlkopfes in Aussicht genommen.

Diskussion.

Blumenthal glaubt, daß die Abschwellung durch die Tracheotomie allein erreicht worden wäre.

Hölscher: Das wichtigste sei die gründliche Ausräumung des Krankheitsherdes.

4. Sturmann: **Fall von Oberkieferdehnung.**

Bei einem 16jährigen Jungen bestand eine Septumdeviation mit fast vollständiger Verlegung der linken Nasenseite, ein hoher, schmaler Gaumen, Speichelfluß und reichliche Absonderung von Nasenschleim. Nach $2^1/_3$monatlicher Behandlung — Dehnung des Oberkiefers — war der Gaumen flach und das Septum gerade geworden. Sturmann meint, daß bei Kindern in ähnlichen Fällen zuerst die Dehnung zu versuchen sei, und erst dann, wenn die Durchgängigkeit der Nase nicht erreicht wird, operative Korrekturen vorzunehmen wären.

Diskussion.

Peyser hat schon bei seinen Versuchen mit Landsberger die Beobachtung vermerkt, daß sich eine leichte Deviation auszugleichen beginne.

Tagesordnung.

1. R. Landsberger (a. G.): **Einfluß der Zähne auf die Entwicklung der Nase.**

Landsberger hat experimentell festgestellt, daß das Breitenwachstum des Kiefers und des Schädels von dem zentrifugalen Wachstum der Zähne abhängig sei. Bei Hunden, welchen er — als sie 5—10 Tage alt waren — die

Digitized by Google
Original from UNIVERSITY OF CALIFORNIA
Generated on 2019-10-24 14:54 GMT / http://hdl.handle.net/2027/uc1.b3252762
Public Domain in the United States, Google-digitized / http://www.hathitrust.org/access_use#pd-us-google

Kronen der Milch- und der bleibenden Zähne auf einer Seite entfernt hatte, konnte er nach $1^1/_4$ Jahren konstatieren: 1. Die Wachstumsrichtung des Kiefers und des ganzen Schädels war auf der operierten Seite verändert; 2. die betreffende Schädelseite war degeneriert; 3. die Muschel auf dieser Seite war hypertrophiert. Landsberger glaubt den hohen Gaumen aus dem Nachinnenrücken der ganzen geschlossenen Zahnreihe erklären zu können; es würde sich in solchen Fällen um einen nach unten verlängerten Zahnfortsatz handeln, der den hohen Gaumen nur vortäuscht; auch die Entwicklung der hypertrophischen Muschel, die bei dem Mangel des Breitenwachstums des Kiefers mehr nach innen wachse und eine Deviation hervorrufen soll, bringt er mit dem gestörten zentrifugalen Wachstum der Zähne in Zusammenhang. Bei der kieferorthopädischen Behandlung der Zähne wird das zentrifugale Wachstum der Zähne unterstützt und dadurch auch der trophische Reiz auf den ganzen Schädel.

Diskussion.

Rosenberg kann der Auffassung hinsichtlich der Septumdeviation und Hypertrophie der Muschel durchaus nicht beistimmen.

Peyser schließt sich der Ansicht des Vorredners an und betont, daß die Bedeutung der Arbeit Landsbergers für die Therapie darin liege, daß wir jetzt wissen, die Ersetzung oder Steigerung der natürlichen zentrifugalen Kräfte des Zahnwachstums durch maschinelle Kräfte führe in gewissen Fällen zu Anregung des Breitenwachstums der Kiefer.

Grabower vermutet die Ursache der Hypertrophie der unteren Muschel in einem vermehrten Blutzustrom bei Verödung des Blutstromes im Kiefer und empfiehlt zur Prüfung dieser Ansicht, an einem eben verstorbenen Tier eine Injektion in die Carotis comm. beiderseits zu machen, um den großen Gefäßreichtum auf der operierten Seite nachzuweisen.

Barth fragt, bis zu welchem Alter die orthopädische Behandlung erfolgreich ist.

Landsberger: Sicher bis zum 16. Jahr, aber nicht selten auch bis zum 25. Jahr. Die Behandlung dauert $^1/_4$—$^1/_2$ Jahr.

2. Ritter: **Direkte Operationen im Nasenrachenraum.**

Ritter lenkt die Aufmerksamkeit auf ein von Jankauer publiziertes Speculum für den Nasenrachenraum, das er in einer Reihe von Fällen erprobt und praktisch befunden hat. Man kann mit demselben am sitzenden Pat. arbeiten, den gewöhnlichen Reflektor hiezu benutzen, und die Zerrung des Velums ist geringer als bei dem geraden Rohr von Gyergyai. Er erläutert die Anwendungsweise dieses Speculums und ist der Meinung, daß es für eine beschränkte Anzahl von Fällen gute Dienste leisten wird. Die postrhinoskopische Untersuchung kann es nicht ersetzen, denn die Choanen und die hinteren Abschnitte der Nase bekommt man durch dieses Instrument nicht zu sehen.

Diskussion.

Die Frage Blumenthals, ob Funktionsstörungen des weichen Gaumens nach Gebrauch des Instrumentes beobachtet wurden, verneint Ritter.

3. Ritter: **Ein durch Antimeristem Schmidt anscheinend geheilter Fall von Pharynxcarcinom.**

Digitized by Google
Original from UNIVERSITY OF CALIFORNIA
Generated on 2019-10-24 14:54 GMT / http://hdl.handle.net/2027/uc1.b3252762
Public Domain in the United States, Google-digitized / http://www.hathitrust.org/access_use#pd-us-google

Pat. mit tiefulceriertem Tumor von 1·5 *cm* Durchmesser in der rechten Vallecula zwischen Zungengrund und lingualer Epiglottisfläche, zu beiden Seiten des Zungenbeines harte Drüsenschwellungen.

Das Präparat der Probeexcision wurde von zwei pathologischen Anatomen als Carcinom erklärt. Operation wird vom Pat. abgelehnt; 16 Monate später war bei dem Pat., der von Dr. Schmidt mit Antimeristem behandelt wurde — wie sich Ritter selbst überzeugt —, weder von dem Tumor, noch von den Drüsen irgend etwas zu bemerken; nur eine kleine, schwielige Verdickung an der oralen Seite der Epiglottis und das Fehlen des Ligam. glossoepiglotticum med.

Die Heilung dauert jetzt 14 Monate nach Beendigung der Kur an.

Sitzung vom 10. Mai 1912.

Vorsitzender: Killian.
Schriftführer: Rosenberg.

1. Max Levy: **Selbsthaltendes Nasenspeculum.**

Es spreizt beide Nasenöffnungen und durch einen Bügel ist die Einführung bei jeder Nasenform ermöglicht.

2. Killian: **Dreigliedriges, selbsthaltendes Nasenspeculum.**

Das Instrument ist an einem mit Stiften versehenen, gepolsterten Stirnreifen befestigt; durch einen Doppelhaken greift es in die Recess. apicis nasi hinein, überdies kommen zwei spreizbare Flügel in die beiden Nasenlöcher zu liegen. Durch Schrauben kann man beide Nasenflügel auf einmal aufspreizen.

3. Hölscher: **Selbsthaltendes, langblätteriges Nasenspeculum.**

Das für den Stirnreifen passende selbsthaltende Nasenspeculum, dessen Blätter nach dem Muster des Killianschen Speculums geformt sind, werden zwischen die bei der Septumoperation abgelösten Schleimhautblätter eingeführt und dann so weit aufgeschraubt, als es zum Herausschneiden des Septums nötig ist.

4. Killian: **Selbsthaltende Haken für die Kieferhöhlenoperation.**

Zwei verschieden geformte Haken — einer, der direkt nach oben, ein anderer, der nach der Seite zieht — werden an dem Stirnreifen befestigt. Die Haken sind biegsam gemacht, damit sie in jedem Falle passend gemacht werden können.

5. Hölscher: **Fall von geheilter Plastik nach Totalexstirpation von Kehlkopf und Schlund.**

Bei einem Fall, bei dem wegen Pharynxcarcinom die Totalexstirpation des Pharynx und Larynx gemacht worden ist, wurde nach über einem halben Jahr — da kein Rezidiv und keine Drüsenschwellung sich zeigte, die Pharynxplastik nach Gluck ausgeführt. Der Pat. kann jede Nahrung bequem zu sich nehmen, fühlt sich wohl und fängt auch an, eine Pharynxstimme zu bekommen.

6. P. Heymann: **Fall von syphilitischer Verwachsung im Rachen und Kehlkopf.**

Bei einer Pat. mit Verwachsungen im Rachen und Kehlkopf veranlaßte eine akute Angina vor 10 Jahren die Vornahme einer Tracheotomie. Alle Versuche, die entstandene Stenose zu trennen und zur Heilung zu bringen, sind gescheitert, weil Pat. zu ihrem Unterhalt ständig tätig sein muß.

Generated on 2019-10-24 14:54 GMT / http://hdl.handle.net/2027/uc1.b3252762
Public Domain in the United States, Google-digitized / http://www.hathitrust.org/access_use#pd-us-google
Digitized by Google
Original from UNIVERSITY OF CALIFORNIA

Diskussion.

Killian rät, die Stenose durch Anlegung eines Stoma zu beseitigen; also Eingehen von der Seite, Spalten des Pharynx, äußere Haut mit den Schleimhauträndern vernähen, später durch Plastik schließen.

Heymann bemerkt, daß die arme Frau, die sich durch ihre Arbeit ernährt, nicht wochen- oder monatelang aussetzen kann; sie lebe viel Jahre mit der Kanüle, ohne wesentlich dadurch behindert zu sein.

7. Albrecht: **Heißlufttherapie in der Laryngologie.**

Albrecht demonstriert einen Heißluftapparat, den er von Winler hat konstruieren lassen. Die Dauer der Heißluftapplikation soll $^1/_2$—$^3/_4$ Stunden jeden oder jeden zweiten Tag betragen.

Die durch diese Therapie bedingte akute arterielle Hyperämie wirkt vor allem resorbierend auf die Gewebe.

Der Apparat findet Verwendung bei akuten und subakuten Katarrhen, besonders aber bei den trockenen Formen. Die Erfolge sind vorzüglich. Die Versuche mit Heißluft bei Narbenstenosen sind noch nicht abgeschlossen, aber der bisherige Eindruck zeigt, daß die Narben im Kehlkopf und in der Speiseröhre nach vorhergegangener Heißluftbehandlung viel leichter zu dehnen sind.

Auch bei Ödemen ist diese Therapie von gutem Erfolg, wenn auch in dieser Beziehung die Erfahrungen noch nicht genügend zahlreich sind (7 Fälle).

Diskussion.

Killian hat sich selbst an Ödempatienten von der ausgezeichneten Wirkung überzeugt.

Tagesordnung.

8. Ritter: **Bemerkungen zu dem in der vorigen Sitzung demonstrierten Fall von Krebsheilung.**

Ritter erläutert die Angaben Schmidts über das Antimeristem, das ein mit den Schmidtschen Carcinomerregern infizierter, abgetöteter Mucor racemosus ist, ein Schimmelpilz, der als Zwischenwirt bei der Entwicklung des Krebserregers eine Rolle spielt. Mit dem Antimeristem wird bei Krebskranken durch Injektion steigender Dosen eine aktive Immunisierung angestrebt. Schmidt unterscheidet eine lokale (Herd-) Reaktion und eine allgemeine Reaktion (Fieber).

Ritter gibt nun verschiedene mögliche Ursachen an, die bei der Behandlung mit Antimeristem einen Mißerfolg bedingen können, wobei er hypothetisch die Schmidtschen Voraussetzungen als richtig annimmt und meint, mit Rücksicht auf den vorgestellten Fall, daß — da wir morphologisch nicht zu unterscheiden vermögen, ob ein Krebs rückbildungsfähig ist oder nicht — in Fällen, wo die Operation nicht möglich ist oder verweigert wird, immerhin ein Versuch mit dem Antimeristem berechtigt ist, da in einigen Fällen ein günstiger Einfluß des Mittels konstatiert wurde.

Diskussion.

Schotz betont, daß man nicht von Krebsheilungen, sondern von Besserungen sprechen soll, und zwar bezieht sich die Besserung nach dem maßgebenden Urteil von Dr. Kolb auf die Beeinflussung der entzündeten Zone, was mit einfachen Mitteln, vor allem mit Jodkali, auch zuweilen erreicht wird. Er bespricht anschließend einen konkreten Fall.

Digitized by Google
Original from UNIVERSITY OF CALIFORNIA
Generated on 2019-10-24 14:54 GMT / http://hdl.handle.net/2027/uc1.b3252762
Public Domain in the United States, Google-digitized / http://www.hathitrust.org/access_use#pd-us-google

Ritter (Schlußwort). Da in seinem Falle der morphologisch als Carcinom sich charakterisierende Tumor samt den Drüsen verschwunden ist, könne man wohl nach 14 Monaten von einer anscheinenden Heilung sprechen.

Sitzung vom 14. Juni 1912.

Vorsitzende: Killian, später Heymann.
Schriftführer: Rosenberg.

1. Ritter: **Über stumpfe Erweiterung der Stirnhöhlenöffnung.** (Mit anatomischen Demonstrationen.)

Ritter schildert sein Verfahren zur konservativen Behandlung der Stirnhöhlenerkrankungen. Die Anbohrung der Stirnhöhle mit der Fräse birgt nach Ritter zwei erhebliche Gefahren, und zwar die Möglichkeit, die cerebrale Stirnhöhlenwand, dann aber auch die Lamina cribrosa anzubohren. Ritter verwendet Bougies, die die Krümmung einer Stirnhöhlensonde haben; die stärkste hat einen Durchmesser von 5 *mm*. Er benutzte sie zunächst zur Erweiterung enger Ausführungsgänge, und nach den guten Erfahrungen hierbei und einigen Studien an Präparaten hat er in Fällen, die nicht sondierbar waren, die Hindernisse mit den Bougies durchstoßen und ist auf diese Weise in die Stirnhöhle gelangt. Dieses Vorgehen ist ohne Gefahr, wenn man sich dabei an einige Regeln hält, die er ausführlich schildert.

Überdies hält er es für durchaus notwendig, sich stets durch eine Röntgenaufnahme zu überzeugen, daß die Stirnhöhle auch groß genug ist, um ein solches Bougie aufnehmen zu können.

Dem Anbohren mit der Fräse gegenüber erscheint es als Vorteil, daß bei seinem Verfahren weniger Knochenwunden gesetzt werden, denn je mehr Knochen wund gemacht werden, desto reichlichere Granulationen sind zu erwarten. Zum Schlusse demonstriert er an einer Auswahl von Präparaten die Verhältnisse der Stirnhöhlenmündung und etwaige, bei der Sondierung sich darbietende Hindernisse.

Diskussion.

A. Kuttner wendet sich gegen die Bezeichnung „stumpfe Erweiterung", da auch bei Ritters Vorgehen eine offene Wunde gesetzt wird; im übrigen scheint ihm die Verwendung dieser allmählich an Stärke zunehmenden, abgebogenen Sonden ganz rationell zu sein, wofern mit der gehörigen Vorsicht vorgegangen wird.

Alexander begrüßt das Verfahren schon aus dem Grunde, weil es die Möglichkeit, die Stirnhöhle auf konservativem Wege zu behandeln, erweitert; er selbst hat eine wirkliche Dilatation — allerdings mit bedeutend dünneren Sonden — schon versucht; er hält die Gefahr, in das Cerebrum bei der Sondierung zu gelangen, für sehr gering, dagegen rät er, die Gefahr, in die Orbita zu geraten, nicht zu unterschätzen.

Halle weist darauf hin, daß nach seiner ziemlich großen Erfahrung nur in den seltensten Fällen nötig ist, von außen die Stirnhöhlen anzugehen. Die von ihm schon früher vorgeschlagene Operationsmethode unterscheide sich von der Ritters dadurch, daß letztere die vorhandene Öffnung nur in beschränktem Maße erweitert, während seine Methode die erweiterte Freilegung der Stirnhöhle von innen anstrebt, so weit, daß man imstande ist, das ganze untere Knochenmassiv wegzunehmen, in die Stirnhöhle hineinzusehen und etwa vor-

Generated on 2019-10-24 14:55 GMT / http://hdl.handle.net/2027/uc1.b3252762
Public Domain in the United States, Google-digitized / http://www.hathitrust.org/access_use#pd-us-google
Digitized by Google
Original from UNIVERSITY OF CALIFORNIA

handene Infundibularzellen zu beseitigen, abgesehen von der Möglichkeit, kranke Schleimhaut nötigenfalls mit biegsamen, scharfen Löffeln und Curetten zu entfernen. Auf die Benutzung der Fräse bei der Eröffnung legt er kein besonderes Gewicht; erst wenn man bequem in die Höhle hineinkommen kann, soll die birnförmige Fräse zur Anwendung gelangen, was ohne die geringste Gefahr geschehen kann.

Ritter (Schlußwort). Seine Methode unterscheide sich hinsichtlich der Richtung beim Eindringen in die Stirnhöhle prinzipiell von der Halles, indem letzterer senkrecht hineingehe, Ritter aber der natürlichen Richtung des Ausführungsganges folge.

Sitzung vom 18. Oktober 1912.

Vorsitzender: Killian.
Schriftführer: Grabower.

Gedenkfeier für Albert Rosenberg, bei der Killian, Heymann, Grabower, Alexander und Karavski (a. G.) sprechen.

Vor der Tagesordnung.

1. Lenhoff demonstriert eine 65jährige Pat. mit einem ganz besonders ausgedehnten **Cancroid der Nase,** das seit seinen ersten Anfängen schon 30 Jahre besteht.

Die Kranke ist mehrfach mit Röntgenstrahlen erfolgreich behandelt worden und steht auch jetzt in gleicher Behandlung.

2. Sobernheim stellt einen Jungen vor mit **schwerer Blennorrhöe der Tränenwege,** welche rechterseits durch das in eine große Granulationsmasse umgewandelte vordere Ende der unteren Nasenmuschel verursacht ist; die Probeexcision bestätigte die Vermutungsdiagnose: Tuberkulose. Auf der linken Seite handelte es sich um latente Tuberkulose der Nase, denn einige Monate später ließ sich ein isolierter, fungöser, erbsengroßer Granulationstumor an der Einmündungsstelle des linken Tränennasenganges in die Nase nachweisen, der ziemlich schnell wuchs, auf Berührung blutete und alle Anzeichen eines Tuberkuloms bot.

Ritter berichtet über den in der Maisitzung vorgestellten **Carcinomfall,** welcher **mit Antimeristem behandelt** und — da seit $^5/_4$ Jahren der Tumor samt den früher vorhandenen Drüsenmetastasen am Halse verschwunden war — scheinbar geheilt war.

Derselbe Fall zeigt nun einen walnußgroßen Tumor oberhalb der rechten Clavicula, ist in der Tiefe mit der Umgebung verwachsen und offenbar ein Rezidiv des Carcinoms.

Tagesordnung.

Gutzmann: **Über habituelle Stimmbandlähmung.** (Referat im 8. Heft dieser Zeitschrift.)

Sitzung vom 22. November 1912.

Vorsitzender: Killian.
Schriftführer: Grabower.

Vor der Tagesordnung.

1. Grabower: **Plattenepithelcarcinom des Gaumens.**

Grabower demonstriert das Bild und Präparate eines interessanten Tumors, der dem Träger — einem 45jährigen Schlosser — nur geringe Be-

Digitized by Google
Original from UNIVERSITY OF CALIFORNIA
Generated on 2019-10-24 14:55 GMT / http://hdl.handle.net/2027/uc1.b3252762
Public Domain in the United States, Google-digitized / http://www.hathitrust.org/access_use#pd-us-google

schwerden beim Schlucken verursachte: es war eine über dem harten und weichen Gaumen sowie über die Uvula ausgebreitete zottige, weiche Geschwulst, deren mikroskopische Untersuchung Plattenepithelcarcinom ergab. Nase, Mundhöhle, Rachen und Kehlkopf waren frei, am hinteren Rande des Sternocleidomastoideus zwei linsengroße, harte Knötchen. Als der Pat. — der trotz Drängens die Aufnahme in das Krankenhaus behufs Operation um Wochen hinausgeschoben hatte — wiederkam, waren bereits Metastasen im Rachen und derart große Drüsen in der seitlichen Halsgegend, daß der Chirurg von der Operation Abstand zu nehmen bemüssigt war. Tod $2^1/_2$ Monate später. Interessant an diesem Falle ist der Sitz und die flächenhafte Ausdehnung.

2. Davidsohn: **Subglottischer Tumor infolge Intubation.**

Davidsohn stellt eine Pat. vor, bei welcher eine Radikaloperation der Stirnhöhle in Narkose mit Kuhntscher peroraler Intubation vorgenommen worden ist. Am Tage nach der Operation war Pat. stimmlos und hatte Schluckbeschwerden; nach 8 Tagen zeigte sich bei der laryngoskopischen Untersuchung am linken Proc. vocalis eine mäßige Schwellung und Rötung. 2 Monate später war an dieser Stelle ein linsengroßer Tumor, gestielt aufsitzend, glatt, subglottisch gelegen; am hinteren Ende des rechten Stimmbandes zwei ganz kleine Tumoren, ebenfalls subglottisch, welche aber nach 8 Tagen ganz geschwunden sind, während der erste unverändert geblieben ist. Davidsohn nimmt an, daß dieser Tumor als Folge der Intubation entstanden sei. Mikroskopischer Untersuchungsbefund noch ausstehend.

Diskussion.

Peyser und Ritter wissen über ähnliche Fälle zu berichten.

Killian hat trotz zahlreicher Bronchoskopien und Intubationen derartige Tumoren als Folge dieser Eingriffe bisher nicht beobachtet; allerdings führt er das Instrument nicht unter Leitung des Fingers, sondern des Spiegels ein, was nach seiner Meinung viel sicherer und schonender ist.

3. Killian: **Zwei Fälle von Plattenepithelcarcinom.**

Das eine des Kehlkopfes (Demonstration des Präparates nach Totalexstirpation), das zweite der rechten Rachenwand; es saß unterhalb der rechten Tonsille und von da abwärts zum Sinus pyriformis. Die Exstirpation wurde nach vorheriger Tracheotomie und Einlegen einer Tamponkanüle von der Seite her unter Lokalanästhesie ausgeführt.

4. A. Mayer: **Operierter Fall von Carcinom der Kieferhöhle und des Siebbeines.**

Heilung per primam. Kein Fieber, keine Doppelbilder, kosmetisches Resultat sehr gut. Das Röntgenbild nach der Operation zeigt die Umwandlung der Nebenhöhlen der operierten Seite in eine einzige große Höhle. Mayer will die Pat. noch mit Röntgenstrahlen behandeln lassen, um Rezidive hintanzuhalten.

Diskussion.

Hölscher fragt, ob die Oberkieferresektion nicht einfacher und von besserem Erfolg gewesen wäre.

Mayer gibt zu, daß eine solche gründlicher sei, dafür aber auch blutiger; abgesehen davon, hätte sie die Pat. verstümmelt und eine Prothese nötig gemacht.

Wagener gibt eine Schnittführung an, über die er nächstens genauer berichten will. Schnitt in der Augenbraue, entlang herunter am Nasenflügel bis

Digitized by Google
Original from UNIVERSITY OF CALIFORNIA
Generated on 2019-10-24 14:55 GMT / http://hdl.handle.net/2027/uc1.b3252762
Public Domain in the United States, Google-digitized / http://www.hathitrust.org/access_use#pd-us-google

ins Filtrum hinein und durch die ganze Lippe. In der Mundschleimhaut Schnitt über den Zähnen des Oberkiefers von der Mitte bis hinten hin, wodurch ein großer Lappen entsteht, der sich zurückklappen läßt und eine gute Übersicht über das Naseninnere ermöglicht.

Killian hat diesen Schnitt mehrfach ausgeführt und hält ihn für sehr zweckmäßig.

Tagesordnung.

Diskussion über den Vortrag Gutzmanns: **Über habituelle Stimmbandlähmungen.**

Killian bespricht den auffallenden Umstand, daß solche Fälle von habitueller Stimmbandlähmung den Laryngologen viel seltener zu Gesicht kommen. Vor allem weist er darauf hin, daß es sich sehr oft um Kinder handle, und Kinder mit hysterischen Stimmbandlähmungen sind etwas sehr seltenes: dann kann es sich nach Gutzmann um Erwachsene handeln, bei welchen dieses Leiden noch aus der Kindheit stammt; solche Fälle hat Killian gesehen und hatte die Auffassung, daß es sich da um eine üble Gewohnheit handle. Von Gutzmann wissen wir nun, daß sich solche Fälle, die bisher meistens nicht behandelt wurden, durch Stimmübungen in Ordnung bringen lassen.

Bezüglich des hysterischen Materials müssen sich die Laryngologen den Vorwurf machen lassen, daß da nicht regelmäßig die allgemeine Untersuchung ausgeführt wird, und er hält es für wünschenswert, bei hysterischen Fällen in Zukunft die ganze neurologische Untersuchung vorzunehmen und auch das psychische Verhalten zu prüfen. Unter dem hysterischen Material befanden sich bisher sicherlich auch Leute, die aus Katarrhen entstandene Gewohnheitslähmungen hatten. Killian will statt des Ausdruckes Stimmbandlähmung „Stimmlähmung“ oder noch besser „Stimmstörung“ gesetzt wissen und wünscht, daß die Beziehungen der Gewohnheitsstimmstörung zu einzelnen Muskeln in Wegfall kommen, weil, wenn manche Muskeln im Laufe der Zeit etwas schwächer werden, dies nur etwas sekundäres sei und nicht das Wesen der Sache treffe.

Grabower kann sich der Anschauung Gutzmanns, der den inspiratorischen Stridor auf eine habituelle Posticuslähmung zurückführt, nicht anschließen, er glaubt vielmehr, die Ursache liege darin, daß beim anhaltenden Lallen der Kinder das Adduktionszentrum ermüde und infolgedessen verkehrte Direktiven von demselben ausgehen; statt der Inspirationsmuskeln werden fälschlich die adduktorischen Muskeln innerviert, und daher rühre der Stridor her.

P. Heymann betont, daß Gutzmanns ausgezeichneter Vortrag in eine ganze Menge wohlbekannter, aber nicht erklärter Tatsachen Licht gebracht habe.

H. Kuttner weist darauf hin, daß der von Oppenheim für die habituellen Lähmungen formulierte Erklärungsversuch nicht für alle hier in Betracht kommenden Fälle passe, denn das Kind, das nach erlittener einseitiger Radialislähmung trotz der wieder hergestellten Nervenleitung weiter die Lähmung beibehält, weil nach Oppenheim die Erinnerungsbilder für die Bewegungen verloren gegangen sind, müßte für die rechte und linke Extremität verschiedene Bewegungsbilder haben, was recht unwahrscheinlich ist.

Auch handelt es sich bei den Tatsachen, mit denen es die Laryngologen zu tun haben, nicht immer um Lähmungen, sondern um Koordinationsstörungen

Generated on 2019-10-24 14:55 GMT / http://hdl.handle.net/2027/uc1.b3252762
Public Domain in the United States, Google-digitized / http://www.hathitrust.org/access_use#pd-us-google
Digitized by Google
Original from UNIVERSITY OF CALIFORNIA

für ganz bestimmte Funktionen, um Funktionsuntüchtigkeit, die auch vollständig zur Erklärung der „habituellen Posticuslähmung" hinreiche.

Wenn in manchen Fällen — wo beispielsweise nach akuter Laryngitis die laute Stimme nicht wiederkehre — die Diagnose Hysterie gewiß voreilig sei, so müsse doch dieses außergewöhnliche Verhalten auf eine gewisse Schwäche der Psyche hindeuten.

Alexander hat die viele Jahre bestehende Heiserkeit, welcher gewöhnlich eine der kindl. Infektionskrankheiten vorausgegangen ist, stets auf myopathische Lähmungen zurückgeführt und nie für hysterisch gehalten, schon aus dem Grunde, weil der Larynxbefund in diesen Fällen stets der gleiche war. Er zweifelt, ob auch nach vielen Jahren des Bestehens diese Störungen mit Sprachübungen gebessert werden können.

Barth hält es für notwendig, diesen Störungen jetzt etwas genauer seitens der Laryngologen auf die Spur zu gehen und hierzu das ganze Armamentarium des Neurologen heranzuziehen.

Peyser findet, daß man auf den Kernpunkt der Sache zu wenig eingegangen sei. Gutzmann habe als differentialdiagnostisches Merkmal zwischen hysterischer Stimmstörung und habitueller Lähmung auf den Umstand hingewiesen, daß sich bei letzteren die Störungen in einer bestimmten Tonstrecke zeigen, die ziemlich gleich bleibt.

Sturmann: Hysterische Lähmungen von rein funktionellen abzutrennen, scheine keine große Schwierigkeit zu haben, denn erstere umfassen immer die ganze Gruppe der Glottisschließer, welche Tatsache zusammen mit dem Schwanken der Erscheinungen, dem plötzlichen Auftreten und dem Nachweis anderer hysterischer Zeichen die Diagnose erhärten.

Schwerer erscheine die Differentialdiagnose zwischen myopathischen und Gewohnheitslähmungen. Besteht eine Atrophie der Stimmbänder, so kann dieselbe eine Folge der Muskelerkrankung und die Ursache der chronischen Heiserkeit sein, andrerseits kann eine chronische Heiserkeit eine Inaktivitätsatrophie bedingen. Die Spiegeluntersuchung gibt keinen Aufschluß und die Begrenzung der Stimmstörung für eine bestimmte Lage findet man wohl auch bei veritablen myopathischen Paresen. Auch der therapeutische Erfolg ist nicht ausschlaggebend, denn auch die myopathischen Paresen sind der Übungstherapie zugänglich.

Gegenüber der Deutung der Gaumensegellähmung bei adenotomierten Kindern, daß durch falsche Gewöhnung eine Rhinolalia aperta auftrete, weil, so lange die Adenoiden bestanden, das Gaumensegel Kontraktionen nicht nötig hatte, betont Sturmann, daß die Kinder den weichen Gaumen wegen der Schmerzen nicht kontrahieren, daß aber die offene Nasensprache sehr schnell mit der Heilung vorübergehe; wo sie fortdauert, dort könne man von Gewohnheitslähmung sprechen, die wohl aus einer Schmerzlähmung entstanden sein dürfte. Leider könne zur Entscheidung, ob Gewohnheits- oder Muskellähmung besteht, die elektrische Muskelerregbarkeit an dieser Stelle nicht recht geprüft werden.

Katzenstein: Ihm erscheint es unwahrscheinlich, daß einer der drei Schließer des Kehlkopfes durch den Mangel einer Verstellung gewohnheitsgemäß vom Gehirn aus außer Funktion gesetzt werden könnte, weil das Gehirn stets zusammengehörige Muskelkomplexe zur zusammengehörigen Arbeit beeinflußt. Anders ist dies bei peripheren organischen Lähmungen. Jedenfalls fehle der klinische Nachweis für die Gewohnheitslähmungen der einzelnen

Digitized by Google
Original from UNIVERSITY OF CALIFORNIA
Generated on 2019-10-24 14:55 GMT / http://hdl.handle.net/2027/uc1.b3252762
Public Domain in the United States, Google-digitized / http://www.hathitrust.org/access_use#pd-us-google

Kehlkopfmuskeln, welcher das normale Verhalten der Reflexe und der Sensibilität der Kehlkopfschleimhaut und die normale Reaktion der Kehlkopfmuskeln und -Nerven bezeugen sollte.

Gutzmann (Schlußwort) erhebt Einspruch gegen die Ansicht, daß hysterische Lähmungen einzelner Muskeln nicht vorkommen; er weist ferner darauf hin, daß die Atrophie aus Inaktivität eine zentrale, psychische, also eine nicht degenerative sei. Bei der Prüfung mit dem elektrischen Strom bekommt man bei den habituellen Lähmungen nicht ganz dasselbe Bild wie bei der normalen Stimme, aber nicht, weil die Muskeln schwächer reagieren, sondern weil die Weite der ganzen Glottis größer ist.

Alle die Dinge, die Gutzmann mitteilt, fand er bei sonst gesunden Kindern, die nur durch die längere Dauer der Erscheinungen die Bewegungen vergessen haben.

Dieses Normalpsychogene wollte er durch seine Darlegungen von dem Hystero-Psychogenen oder Pathologisch-Psychogenen abtrennen.

Sitzung vom 13. Dezember 1912.

Vorsitzender: Killian.
Schriftführer: Grabower.

Demonstrationen.

1. Hölscher: **Ein Fall von Kehlkopftuberkulose.**

Bei diesem Falle waren die Friedmannschen Injektionen vollständig wirkungslos, dagegen hat die Tracheotomie einen sehr guten Einfluß gehabt.

2. Halle: **Tuberkulöses Infiltrat und Ulcus an der hinteren Larynxwand** bei einem 19jährigen Mädchen, das 3 Wochen nach dem Curettement und galvanokaustischer Behandlung die Erscheinungen einer scheinbar doppelseitigen Posticusparese darbot; Atmung stridorös. Tracheotomie wird abgelehnt. Nach Monaten in elendem Zustand wieder gebracht; an Tracheotomie deswegen kaum zu denken. Einführung einer großen O'Dwyerschen Kanüle, die 8 Tage liegen blieb. Bei der Entfernung derselben bemerkte Halle, daß die Stimmbänder etwas auseinandergewichen waren und in dieser Stellung stehen blieben.

Diskussion.

Schötz führt die Erscheinung auf die infolge des Curettements und des Brennens entstandene konstringierende Narbe zurück.

Grabower führt sie auf Entzündungsherde zurück, welche Exsudate um die Basis der Aryknorpel gesetzt und eine Ankylose der Arygelenke mit konsekutiver Medianstellung der Stimmlippen bewirkt haben.

3. Killian: **Carcinom, vom Siebbein ausgehend.**

Killian demonstriert einen Pat., der vor 10 Tagen wegen eines malignen, hauptsächlich in der Siebbeingegend sitzenden Tumors radikal operiert wurde, wobei die von Wagener in der letzten Sitzung besprochene Schnittführung mit Umklappung des Wangenlappens angewendet worden ist. Die Hautwunde ist bereits primär geheilt und die Heilung der Wundhöhle nimmt einen regulären Verlauf.

4. West: **Demonstration zweier Pat., denen der Tränensack operiert worden ist.**

Generated on 2019-10-24 14:55 GMT / http://hdl.handle.net/2027/uc1.b3252762
Public Domain in the United States, Google-digitized / http://www.hathitrust.org/access_use#pd-us-google
Digitized by Google
Original from UNIVERSITY OF CALIFORNIA

Tagesordnung.

Halle: **Die Tonsillenexstirpation, ihre Gefahren und deren Bekämpfung.** (Referat in dieser Zeitschrift, Heft Nr. 8.)

Diskussion.

1. Indikation und Kontraindikation.

Senator bemerkt, daß sich bei der Diskussion eines ähnlichen Themas, das er im Verein für interne Medizin abgehandelt, überraschenderweise sämtliche inneren Kliniker gegenüber der Tonsillenexstirpation ablehnend verhalten haben, weil sie keinen Erfolg von derselben gesehen hatten.

Hölscher erwähnt, daß eine große Anzahl von inneren Klinikern den gegenteiligen Standpunkt einnehme und manche ihm selber Fälle zur Tonsillektomie geschickt haben: auch waren die Erfolge sehr zufriedenstellend.

Levy hält bei rezidivierender Peritonsillitis die Entfernung des oberen Lappens für ausreichend.

Sobernheim hält dafür, daß die Indikationsstellung bei der Nephritis immer zweifelhaft sei.

Wagener meint, daß nur das Auftreten von Peritonsillitiden mit großer Sicherheit durch eine Tonsillektomie zu verhüten ist. Gelenkrheumatismus und ähnliche Erkrankungen können ja von einer Erkrankung des ganzen lymphatischen Rachenringes ausgehen.

Killian fordert, daß bei den Diskussionen und den Arbeiten über dieses Thema weniger allgemein gesprochen werde, vielmehr sollen recht viele, ganz kurze Krankengeschichten veröffentlicht und mehr wissenschaftliches Beweismaterial gesammelt werden, auf dem sich dann die Schlüsse aufbauen sollen.

2. Methodik.

Hölscher trennt mit spitzem Messer die Tonsillen vom Gaumenbogen, mit einem kleinen, geknöpften Messerchen alle Stränge, die sich anspannen, oben anfangend, zuerst nach vorn, dann entlang dem hinteren Gaumenbogen; zum Schlusse Brüningssche Schlinge. Desinfektion der Nische mit konzentriertem $H_2 O_2$.

Wagener operiert neuestens mit einer scharfen Curette.

Peyser benutzt eine über die Fläche abgebogene Schere, die als Elevatorium zugleich zum Durchtrennen der festeren Verwachsungen dient. Zur Entfernung kleiner Gewebsreste dient ihm eine dreieckige Doppelcurette.

Claus hat gefunden, daß die Auslösung der Tonsille mit dem Finger außerordentlich schnell und glatt vor sich gehe. Für den Pat. ist diese Methode vielleicht unangenehmer. Jedenfalls warnt er, den Eingriff mit der unbekleideten Hand zu machen, weil man sich schwere Infektionen zuziehen kann.

West macht zuerst hinter der Mandel, dann nahe dem Zungengrunde einen Schnitt und verlängert diesen um die Tonsille nach oben.

A. Meyer hat mit der Fingermethode gute Erfahrungen gesammelt. Diese Methode ist schon von Celsus vor 2000 Jahren geübt worden.

Killian empfiehlt, bei Kindern die Tonsillektomie unter Narkose in der Schwebelage vorzunehmen. Lawner.

Generated on 2019-10-24 14:55 GMT / http://hdl.handle.net/2027/uc1.b3252762
Public Domain in the United States, Google-digitized / http://www.hathitrust.org/access_use#pd-us-google
Digitized by Google
Original from UNIVERSITY OF CALIFORNIA

Bücherbesprechungen.

Geschichte der Nasenheilkunde von ihrem Anfang bis zum 18. Jahrhundert. Von Dr. Karl Kassel (Posen). I. Bd., 469 Seiten Text. C. Kabitzsch, Würzburg 1914.

Die im vorigen Jahre in der Zeitschrift für Laryngologie, Rhinologie und ihre Grenzgebiete erschienenen Arbeiten über die Geschichte der Nasenheilkunde des Altertums, Mittelalters und der Neuzeit hat der rührige Verlag der Zeitschrift jetzt in Buchform herausgegeben. Ein mit ungeheuer emsigem Fleiß zusammengetragenes Material, von den ältesten Zeiten angefangen, gibt uns zum ersten Male in dieser Vollständigkeit vereinigt Kunde von der Entwicklung der ersten Anfänge unseres Spezialfaches. Neben der Wissenschaft der alten Inder, deren Fortschritte namentlich in der plastischen Nasenchirurgie — bekanntlich heißt ja noch heute eine Methode die indische — — angetan sind, die hohe Meinung unserer eigenen Erfolge der Jetztzeit erheblich zu dämpfen, tauchen die überragenden Erscheinungen eines Hippokrates und Galen vor unser geistiges Auge auf: dieser der große Sammler und Literarhistoriker, jener der geniale, gewaltige Forschergeist, der die ganze Medizin des Altertums, Galen inbegriffen, beherrscht, und nach dem Zusammenbruch der medizinischen Wissenschaft durch die Scholastik die Renaissance der Medizin ermöglichte, als man zu seinen einzig richtigen Methoden der Beobachtung, Diagnose und Behandlung zurückgekehrt war.

Aber auch sonst erfahren wir in Kassels Buch eine Fülle des Interessanten aus dem Altertum und lesen mit Verblüffung, daß Hippokrates bereits die Entfernung der Nasenpolypen so gelehrt hat, wie wir es selbst auch nicht besser können, oder Heraklides von Tarent in seiner Vorschrift eine auch heute noch gültige Methode der Tamponade der Nase bei Blutungen mit allen wichtigen Handgriffen und Kniffen beschreibt. Wir begegnen weiter Aulus Cornelius Celsus, in der Chirurgie von fast hippokratischer Größe, wir sehen den Einfluß der Araber auf die spätere Medizin, namentlich in ihrer imposantesten Gestalt Maimonides. Es folgt die hoch bedeutsame salernitanische Schule. Nach der düsteren, unfruchtbaren Epoche der Scholastiker begann die Wiedergeburt der Medizin, auf Hippokrates fußend, und die neue Art der wissenschaftlichen Tätigkeit in Form klinischer und anatomischer Arbeiten. Am Ausgang des Mittelalters steht die eigenartige Erscheinung des Theophrastus Paracelsus, einerseits dem stets hemmenden Einfluß der Kirche machtvoll entgegentretend, andrerseits wieder in seiner eigenen Forschungsrichtung der Alchemie allzusehr befangen. In der Epoche der Renaissance der Medizin räumt der Verfasser Peter Forestus mit seinen mustergültigen Krankengeschichten und Erläuterungen einen breiten Raum ein. Weiters erscheint die zu raschem Aufschwung gekommene italienische Schule, in Aquapendente ihren bedeutendsten Vertreter findend, in Tagliazzi den Erfinder der noch heute „italienische“ genannten Methode des Nasenersatzes aus dem an das Gesicht herangebrachten Arm. Mehr und mehr beeinflußt nun der Fortschritt in der pathologischen Anatomie das chirurgische Denken und Handeln.

Zum ersten Male wurde hier der Versuch gemacht, das in dem ungeheuren Material der Geschichte der Medizin für Nasenheilkunde Wesentliche zu sichten und zu sammeln. Vieles wird noch gehoben werden müssen, nament-

Generated on 2019-10-24 14:55 GMT / http://hdl.handle.net/2027/uc1.b3252762
Public Domain in the United States, Google-digitized / http://www.hathitrust.org/access_use#pd-us-google
Digitized by Google
Original from UNIVERSITY OF CALIFORNIA

lich aus dem Mittelalter, aber schon das bisher von Kassel zusammengetragene Material ist enorm und zeigt in anschaulicher Weise von dem langsamen stufenweisen Fortschritt der Medizin auch in der Nasenheilkunde. Nur durch eifriges Studium der Geschichte der Medizin wird die Überschätzung moderner Erfolge vermieden. Marschik.

Lehrbuch der Tracheo-Bronchoskopie (Technik und Klinik). Von Sanitätsrat Dr. M. Mann (Dresden). 208 Seiten, 50 Abbildungen und 5 schwarze Tafeln im Anhang. Würzburg, C. Kabitzsch, 1914.

Mit der längst erwarteten Herausgabe des im Katz-Preysing-Blumenfeldschen Handbuch erschienenen Artikels über Tracheo-Bronchoskopie in Buchform haben Verfasser und Verlag den Dank aller Spezialisten verdient. Man ist mit seinem zwischen dem rein technischen Brüningsschen Buch und der etwas zu reichhaltig geratenen, wohl auch schon etwas veralteten klinischen Monographie H. v. Schrötters eine willkommene Mittelstraße haltenden Lehrbuch einem lang gefühlten Bedürfnis hauptsächlich der praktischen Spezialisten entgegengekommen. Angesichts des immer mehr ansteigenden Berges von neuen Veröffentlichungen über dieses Thema, von neuen Instrumentenkonstruktionen befinden sich die jüngeren Spezialisten, welche fortwährend von den verschiedenen Instrumentenfirmen mit neuen Modifikationen überlaufen werden, auf jedem Kongreß neue Instrumentarien sehen, bei ihrem Bestreben, sich nach Möglichkeit das Beste und Neueste anzuschaffen, oft in übler Klemme. Um so mehr muß dann ein Buch begrüßt werden, welches, aus langjähriger Erfahrung gewonnen, in der Entwicklung der betreffenden Wissenschaft einen gewissen Ruhepunkt darstellt. Daß dieses Buch natürlich eine auf das Dreifache gestiegene Erweiterung des Handbuchartikels darstellt, ist um so mehr hervorzuheben, als diese Erweiterung hauptsächlich dem klinischen Teil zugute gekommen ist. Nicht mit Unrecht hat Mann der Ausgestaltung des klinischen Teiles seine Hauptsorge zugewendet, um zu zeigen, daß es gerade bei der Höhe, welche die Technik der Tracheo-Bronchoskopie in letzter Zeit erreicht hat, doch noch immer sehr auf den einzelnen Fall und die persönliche klinische Erfahrung ankommt. Die reichhaltige Sammlung instruktiver, eigener Beobachtungen und Krankengeschichten fremder Autoren ersetzt dem Spezialisten, der sich mit der Tracheo-Bronchoskopie beschäftigen will, den Mangel eigener Erfahrung, die gerade hier so unendlich wichtig ist, aufs glücklichste.

Dem technischen Teil geht eine im Handbuchartikel natürlich fortgebliebene Darstellung der wichtigsten anatomischen Einzelheiten voraus. Die Einführung des Rohres hat durch Darstellung der einzelnen Phasen auf wohlgelungenen Photographien an Instruktivität gewonnen. Den drei Viertel des ganzen Buches einnehmenden klinischen Teil teilt Mann in die Extraktion von Fremdkörpern, in die Erkrankungen des Tracheobronchialbaumes und in die Schädigungen des Tracheobronchialbaumes durch Erkrankungen der Umgebung. Die letzten zwei Teile sind es, welche durch die Arbeit der letzten Jahre erst zu ihrer Bedeutung gekommen sind und welche zeigen, daß die Untersuchung und Behandlung der Erkrankungen des Tracheobronchialbaumes heutzutage aus den Händen des Internisten vollkommen in die des spezialistischen Chirurgen übergegangen sind. Es geht nicht ferner mehr an, aus den bisher herangezogenen Symptomen eine Diagnose stellen zu wollen, wo die direkte Besichtigung des erkrankten Organes eine so verhältnismäßig leichte

Generated on 2019-10-24 14:55 GMT / http://hdl.handle.net/2027/uc1.b3252762
Public Domain in the United States, Google-digitized / http://www.hathitrust.org/access_use#pd-us-google
Digitized by Google
Original from UNIVERSITY OF CALIFORNIA

und einfache Methode geworden ist. Den Abschluß des allgemein empfehlenswerten Buches bilden einige der aus dem rühmlichst bekannten Mannschen Atlas herübergenommenen Bilder von pathologisch-anatomischen Präparaten, sowie höchst gelungene farbige Bronchoskopiebilder zunächst der wichtigsten Abschnitte des normalen Tracheobronchialbaumes, dann der häufigsten und typischesten Erkrankungen. Marschik.

Jahresbericht über die Fortschritte der Laryngologie, Rhinologie und ihrer Grenzgebiete, unter Mitarbeit von Dr. A. Blau-Görlitz; Dr. Com. F. Bobone-San Remo; Dr. Otto Glogau-Newyork; Dr. Rudolf Hoffmann-München; Dr. Howarth-London; Dr. Imhofer-Prag; Prof. Dr. O. Kahler-Freiburg; Prof. Dr. Kan-Leiden; Dr. L. Katz-Ludwigshafen; Dr. Emil Krouenberg-Solingen; Dr. K. Kassel-Posen; Dr. Lautmann-Paris; Dr. Arthur Meyer-Berlin; Dr. Maloens-Brüssel; Dr. Menier-Decazeville; Dr. Jörgen Möller-Kopenhagen; Dr. M. Nadoleczny-München; Dr. Polyak-Budapest; Dr. Botho Schulz-Dresden; Dr. O. Sippel-Würzburg; Dr. Sokolowski-Königsberg; Prof. Dr. W. Uffenorde-Göttingen; Dr. Ignaz Wieser-Lemberg; Prof. Dr. Yoshii-Tokio; herausgegeben von Dr. F. Blumenfeld (Wiesbaden). I. Band. Literatur vom 1. IV. 1912 bis 1. IV. 1913. Würzburg, C. Kabitzsch, 1914.

Mit der Herausgabe des Jahresberichtes aus unserem Spezialgebiet hat Blumenfeld, der sich schon durch die Gründung seiner Zeitschrift sowie durch die Herausgabe des Handbuches der speziellen Chirurgie der oberen Luftwege und des Ohres so große Verdienste erworben hat, seinem Lebenswerk sozusagen die Krone aufgesetzt. Der Jahresbericht geht über die Bedeutung einer gewöhnlichen Zeitschrift hinaus. Er war nicht nur durch das sintflutartige Anschwellen der Literatur der letzten Jahre geboten, er bedeutet auch, daß die Rhino-Laryngologie aus der Reihe der sogenannten „Nebenfächer" in die Reihe der selbständigen Disziplinen getreten ist und neben interner Medizin, Chirurgie, Neurologie etc. ihren ebenbürtigen Platz eingenommen hat. Ein weiterer Vorzug des Jahresberichtes ist das Bestreben seines Herausgebers, Mitarbeiter heranzuziehen, welche durch reiche Tätigkeit auf dem von ihnen referierten Gebiet und eigene Erfahrung in der Lage sind, nicht nur sachlich zu referieren, sondern auch „die hie und da notwendig werdende Kritik walten zu lassen". Ist es schon für den in der Literatur bewanderten erfahrenen Forscher schwierig, in dem heutigen Chaos von Publikationen — Grünwald nennt es „Literaturberg" — sich durchzuwinden, wieviel schwieriger ist es für den praktischen und den angehenden Spezialisten, bei dieser enormen Fülle von Zeitschriften und von wissenschaftlich tätigen Gesellschaften und einzelnen Arbeitern die Spreu vom Weizen zu sondern. Der Jahresbericht ist nun der unumgänglich notwendige, dem wissenschaftlichen Forscher wie dem Praktiker unentbehrlich gewordene Leitfaden in seinem Fach. Besonders wichtig erscheint diese Art der elektiven kritischen Berichterstattung bei der gerade in letzter Zeit infolge der auch auf wissenschaftlichem Gebiet sich mehrenden Unabhängigkeitsbestrebungen der Amerikaner enorm anschwellenden amerikanischen Literatur. Das bisher erschienene erste Heft enthält, 208 Seiten stark, zunächst die Abschnitte: Geschichte, Allgemeines, Anästhesie, Instrumente etc., dann Nase und Nebenhöhlen der Nase und zeugt auch in seiner Übersichtlichkeit von dem Organisationstalent Blumenfelds. Jeder dieser drei, sowie auch der noch zu erwartenden Abschnitte beginnt mit dem Bericht über die deutsche Literatur, um in weiteren Kapiteln die übrigen Nationen und Länder zu Worte kommen zu lassen. Die Kapitel sind, um jede nationale Empfindlichkeit zu

Generated on 2019-10-24 14:55 GMT / http://hdl.handle.net/2027/uc1.b3252762
Public Domain in the United States, Google-digitized / http://www.hathitrust.org/access_use#pd-us-google
Digitized by Google
Original from UNIVERSITY OF CALIFORNIA

schonen, nach dem Alphabet geordnet. Es erscheinen demnach noch belgische, czechische, englische, holländische, italienische, japanische, polnische, russische, skandinavische und ungarische Literatur gesondert referiert. Man wird die folgenden Hefte des Jahresberichtes mit demselben Interesse erwarten, mit dem man das vorliegende Heft durchblättert. Marschik.

Referate.

I. Allgemeines.

Ein neues Inhalationssystem. Von Dr. Ernst Mayrhofer. Aus der Universitäts-Kinderklinik in Wien (Prof. Frh. v. Pirquet). (D. m. W. 1912. Nr. 48.)

Verf. berichtet über die therapeutischen Erfolge einer neuen Inhalationsmethode, die darin besteht, daß ein außerordentlich feiner, rauchartiger Nebel, der aus einzelnen mikroskopisch kleinsten Kochsalzwürfeln besteht, zur Einatmung verwendet wird. Die Erzeugung eines derartigen Kochsalznebels durch Erhitzung erfolgt mittelst eines von Dr. Reismann und Prof. Wenzel konstruierten Apparates. Versuche an Meerschweinchen zeigten, daß durch diese Inhalationsmethode eine Kochsalzwirkung bis an die Randpartien des Lungenparenchyms erzeugt werden kann. Die Wirkung dieser Therapie stellt sich Verfasser aus 3 Komponenten zusammengesetzt vor, und zwar: 1. Wirkung der warmen, trockenen Luft, 2. pharmakologische Wirkung des mit der Respirationsluft bis in die entferntesten Luftwege gelangenden Kochsalzes in Substanz, 3. osmotische Wirkung der Kochsalzkrystalle auf der Respirationsschleimhaut. Das weite Indikationsgebiet — alle krankhaften Zustände der Atmungsorgane, die mit Sekretabsonderung und besonders mit Sekretstauung einhergehen — erscheint nach den Erfahrungen Dr. Löwensteins, aus dessen Tuberkulosenambulatorium das kasuistische Material stammt, nur durch rasch progrediente tuberkulöse Prozesse, Neigung zu Lungenblutungen und durch akute pleuritische Prozesse eingeschränkt. Lawner.

Erfahrungen mit Noviform in der Oto-Rhinologie. Von Dr. Friedrich Dornheim. Aus der oto-rhino-laryngologischen Klinik in Leipzig (Prof. Barth). (D. m. W. 1912. Nr. 50.)

Verf. empfiehlt auf Grund vielfacher eigener Erfahrung das Noviform für die oto-rhinologische Praxis als ein verläßliches Antisepticum, das geruchlos, desodorisierend, sekretionsbeschränkend und austrocknend wirkt und auch bei Tamponade größerer, mit Schleimhaut ausgekleideter Höhlen niemals Vergiftungserscheinungen verursacht. Es entfaltet weder eine reizende (Ekzem), noch eine ätzende Wirkung, die die Granulationsbildung abnorm befördern oder hemmen würde und besitzt — ähnlich dem Xeroform — auch eine hämostyptische Komponente, die besonders bei intranasalen Eingriffen deutlich ihre Wirkung zur Geltung bringt. Lawner.

Digitized by Google
Original from UNIVERSITY OF CALIFORNIA
Generated on 2019-10-24 14:55 GMT / http://hdl.handle.net/2027/uc1.b3252762
Public Domain in the United States, Google-digitized / http://www.hathitrust.org/access_use#pd-us-google

Neue Skleromfälle aus Ostpreußen. Von Prof. Gerber. Aus der Universitäts-Poliklinik für Hals- und Nasenkrankheiten in Königsberg i. Pr. (D. m. W. 1912. Nr. 42.)

Ausführliche Krankengeschichten von 3 Skleromfällen, welche im Verein mit den von Gerber bereits publizierten — mit Rücksicht auf ihre Herkunft — zeigen, daß das Sklerom in Ostpreußen sich von seinen ursprünglichen Herden konzentrisch auf die westlich angrenzenden Kreise ausbreitet.

Lawner.

Neuer Weg zur Asthmabehandlung. Von Dr. O. Weiss. Aus dem Kurhaus Südende. (D. m. W. 1912. Nr. 38.)

Verf. empfiehlt auf Grund seiner vielfachen Erfahrung das Asthmolysin als ein Mittel, mit dem selbst bei schweren Asthmaanfällen ein fast augenblicklicher Erfolg in den meisten Fällen erzielt wird. Jede Ampulle Asthmolysin enthält an Nebennierenextrakt 0·0008 und an Hypophysinextrakt 0·04, überdies noch einige Zutaten, die die vollkommene Haltbarkeit der Lösung bezweckten. Das Mittel wird subcutan injiziert und hat den besonderen Vorzug, daß es keinerlei üble Nachwirkung, wie Kopfschmerz und Üblichkeit, verursacht, wie dies bei Morphium und Cocain doch recht häufig beobachtet wird.

Lawner.

Diagnose und Behandlung der in den Luftwegen befindlichen Fremdkörper. Klinischer Vortrag von Privatdozenten Dr. W. Brünings (Jena). (D. m. W. 1912. Nr. 20.)

In gedrängter, meisterhafter Darstellung behandelt Verf. das gegebene Thema in einer den praktischen Arzt interessierenden Weise, wobei er die Diagnostik, d. i. die Technik der bronchoskopischen Behandlung, ohnehin in den Händen der Spezialisten liegt und auch fernerhin bleiben wird. Er zeigt, wie rapid die Zahl der endoskopischen Fremdkörperextraktionen in den letzten Jahren zugenommen hat und daß dieser Anstieg hauptsächlich auf die Vervollkommnung der dem Allgemeinpraktiker zufallenden nichtbronchoskopischen Diagnostik beruhe, wodurch naturgemäß viel mehr Fälle der spezialistischen Behandlung zugeführt werden. Verf. bespricht die Ätiologie und Pathogenese und geht — dem Zweck des Vortrages entsprechend — dann eingehend auf die Symptomatologie und Diagnostik ein.

Bei der Untersuchung der „akuten" Fremdkörper spielt die Anamnese eine wichtige Rolle, ist jedoch — da es sich zumeist um unbewacht spielende Kinder handelt — oft sehr mangelhaft. Ein wichtiger anamnestischer Punkt ist der initiale Hustenanfall, dann der paroxysmale, mit reflektorischem Glottiskrampf, Erstickungsgefühl und Cyanose verbundene Anfall. Für den praktischen Arzt sind die nachweisbaren Erscheinungen im Latenzstadium von besonderer Wichtigkeit, weil in diesem die meisten Patienten zur Untersuchung gelangen, aber auch am ehesten Fehldiagnosen gestellt werden. Bei kleinen Objekten (Nadeln u. dgl.) sind meist keine nachweisbaren Zeichen zu konstatieren, gelegentlich aber doch einseitige Einschränkung der Atembewegung, die

Digitized by Google
Original from UNIVERSITY OF CALIFORNIA
Generated on 2019-10-24 14:55 GMT / http://hdl.handle.net/2027/uc1.b3252762
Public Domain in the United States, Google-digitized / http://www.hathitrust.org/access_use#pd-us-google

am besten durch einen quer über die Brust gelegten Stab zu beobachten ist, während sich Pat. auf einem harten Tisch in Rückenlage befindet. Bei obturierenden Fremdkörpern deutliches respiratorisches Zurückbleiben der befallenen Thoraxseite in zeitlicher und räumlicher Hinsicht, keine merkliche Dyspnoe — was besonders hervorgehoben werden muß —, weil die gesunde Lunge die Arbeit der anderen zu übernehmen imstande ist. Auskultatorisch: Starke Abschwächung der Atemgeräusche über der ganzen befallenen Lungenpartie; Perkussion: Erst im Laufe des ersten Tages eine sehr langsam zunehmende Dämpfung durch fortschreitende Atelektase und Sekretstauung. Palpation: Stärkste Abschwächung des Pektoralfremitus. Zur Sicherung der Diagnose im Latenzstadium ist die radiologische und endoskopische Untersuchung respektive letztere allein unbedingt notwendig, und letztere um so mehr, als sie bei positivem Ergebnis den einzigen sicheren therapeutischen Weg bietet. Bei Fremdkörperverdacht sich abwartend zu verhalten, kann Verf. nicht befürworten, weil 1. bei noch fehlenden Entzündungserscheinungen die Anästhesie und die Bronchoskopie viel leichter gelingt, 2. weil infektiöse Fremdkörper schon am ersten Tage zu einer tödlichen Pneumonie führen können.

Bezüglich der „subakuten" und „chronischen" Fremdkörper ist hervorzuheben, daß jede hartnäckige, umschriebene Bronchitis und Bronchiektasie ohne nachweisbare anderweitige Ursache Fremdkörperverdacht erwecken sollte, besonders wenn sie auf einen Unterlappen beschränkt ist und keine Tuberkelbacillen zu finden sind. In prognostischer Beziehung betont Brünings, daß der Bronchialfremdkörper in jedem Stadium ein lebensgefährliches Leiden sei, welches unbedingt eine aktive Therapie verlangt.

Nach der von Kahler bearbeiteten Statistik der bronchoskopischen Fremdkörperbehandlung besteht noch immer eine Mortalität von 9·6%, welche jedoch größtenteils durch die infolge der längeren Fremdkörperdauer herbeigeführten Lungenkomplikationen (auch nach gelungener Extraktion) bedingt erscheint. Brünings hofft, daß durch frühzeitigere Diagnose und Behandlung in Zukunft die Mortalitätsziffer bedeutend sinken werde, weil die Prognose der akuten Fremdkörper als durchaus günstig bezeichnet werden müsse.

Lawner.

Die Behandlung des Rhino- und Laryngoskleroms mittelst Durchleuchtung mit Röntgenstrahlen. Von G. F. Drozdowicz (Warschau). (Gaz. Lekarska. 1912. Nr. 4.)

Drozdowicz teilt zwei von ihm behandelte Fälle mit:

1. Der 19jährige Pat. begann vor 2 Jahren an Atembeschwerden zu leiden, welche immer mehr zunahmen und schließlich die Tracheotomie notwendig machten. Es wurde, nachdem die Haut gegen Beschädigung entsprechend geschützt wurde, eine starke Beleuchtung mit mittelstarken Röhren in

Digitized by Google
Original from UNIVERSITY OF CALIFORNIA
Generated on 2019-10-24 14:55 GMT / http://hdl.handle.net/2027/uc1.b3252762
Public Domain in the United States, Google-digitized / http://www.hathitrust.org/access_use#pd-us-google

einer Dosis von 7 Holzknechtschen Einheiten im Verlaufe von 3 Tagen angewendet. Eine solche Serie wurde alle 3—5 Wochen wiederholt. Schon nach der dritten Serie bedeutende subjektive und objektive Besserung. Nach wiederholten Unterbrechungen wurde die Behandlung fortgesetzt und vollständige Resorption der Infiltrate in der Gegend der Stimmbänder erreicht.

2. 24jähriger Pat. mit auffallendem Rhinosklerom. Schon nach der ersten Behandlungsserie Besserung, nach der vierten Serie vollständige Resorption des Infiltrates. Die Methode des Verf. unterscheidet sich von der Rydygiers 1. dadurch, daß der erstere statt zahlreicher, kurzer Beleuchtungen drei längere für jede Serie anwandte, und 2. daß er bei Nasensklerom die Röhre parallel der Längsachse des Kopfes anbrachte und die zentralen Strahlen gegen die Weichteile der Nase richtete. Auf Grund seiner Erfahrungen behauptet Verf. mit aller Entschiedenheit, daß skleromatöses Gewebe auf die Einwirkung von X-Strahlen ganz hervorragend reagiere und daß diese Methode die erste Stelle unter allen Behandlungsmethoden dieser Krankheit einnimmt. Unangenehme Komplikationen seitens der Haut können bei entsprechender Technik immer vermieden werden. Spira.

II. Nase und Nebenhöhlen, Hypophyse.

Die Syphilis der Nebenhöhlen der Nase. Von Prof. Dr. A. Kuttner (Berlin). (Arch. f. Laryng. 24. H. 2.)

Die syphilitischen Nebenhöhlenerkrankungen sind häufiger, als bisher angenommen wurde. Die Infektion kann erfolgen: 1. direkt durch verunreinigte Instrumente, 2. indirekt: *a)* per continuitatem, *b)* durch das Eindringen syphilitischen Sekrets, *c)* durch die Blut- und Lymphbahnen. Über das Aussehen eines Primäraffektes der Nebenhöhlen läßt sich mangels vorhandener Beobachtungen nichts Sicheres sagen. Bei der Beschreibung der Sekundärerscheinungen schließt Verf. von den analogen Erkrankungen der Nase, dem Erythem und den Papeln, auf die Nebenhöhlen. Die Tertiärerscheinungen der Nebenhöhlen sind bekannt. Sie zeigen denselben Krankkeitstypus, den wir in dieser Periode in der Nase begegnen. Von wesentlicher Bedeutung ist, daß die Schleimhaut mangels eines selbständigen Periosts in besonders inniger Beziehung zum Knochen steht. Infolge dieses Umstandes hat die Lues der Nebenhöhlen in zahlreichen Fällen zur Erkrankung des nasokraniellen Knochens geführt. Die Symptome der luetischen Erkrankung unterscheiden sich kaum von denen der nicht spezifischen Erkrankung. Wenn der Träger einer Nebenhöhlenerkrankung ein Syphilitiker ist, so ist hiermit keineswegs die syphilitische Natur derselben erwiesen. Wenn die Höhle nicht eröffnet ist — artefiziell oder durch den Krankheitsprozeß —, wird es sich nur um eine Wahrscheinlichkeitsdiagnose handeln können, die ex juvantibus gestützt werden kann. Wie bei der nicht spezifischen Nebenhöhlenerkrankung ist auch bei der syphilitischen

Generated on 2019-10-24 14:55 GMT / http://hdl.handle.net/2027/uc1.b3252762
Public Domain in the United States, Google-digitized / http://www.hathitrust.org/access_use#pd-us-google
Digitized by Google
Original from UNIVERSITY OF CALIFORNIA

der lokale Eingriff in allen Fällen geboten, in denen schwere, das Leben bedrohende Erscheinungen auftreten. Sonst ist die Allgemeinbehandlung einzuleiten und nebenher für genügende Ventilation der Nase und Sekretabfluß zu sorgen. R. Hoffmann.

III. Nasenrachenraum, Pharynx und Mundhöhle.

Die Technik der extrakapsulären Totalexstirpation der Tonsille. Von Trautmann (München). (M. m. W. 60. Nr. 40.)

Zum näheren Verständnis seiner Operationsmethode schickt Verf. einige anatomische Definitionen voraus. Er unterscheidet: die Tonsillenbucht, die Tonsillenkapsel und das sogenannte Präputium der Tonsille. Auf die Kenntnis dieses letzten Gebildes legt er ganz besonderen Wert. Das Praeputium tonsillare entspringt an dem Ansatz des vorderen Gaumenbogens an der Zunge. Drückt man diese mit einem Spatel herab, so erscheint der gespannte vordere Gaumenbogen mit seinem Ansatz an der Zunge, und von dieser Ansatzlinie aus legt sich das Präputium über die Tonsille, an deren Vorderfläche es angeheftet ist. Trautmann führt nur die extrakapsuläre Tonsillektomie aus, d. h. er entfernt die Mandel mit ihrer Kapsel. Um nun hinter die Kapsel gelangen zu können, ist es nötig, zuerst dieses Präputium zu durchtrennen, und zwar scharf, während der übrige Teil der Operation nur mit stumpfen Instrumenten vorgenommen wird. Die Tonsille selbst bleibt stets unberührt. Der Schnitt durch das Präputium wird an der Ansatzstelle des vorderen Gaumenbogens an der Zunge geführt. Zieht man den nunmehr freigewordenen vorderen Gaumenbogen nach außen, das Präputium nach innen, so wird die weißliche Tonsillenkapsel sichtbar. Dann wird diese stumpf gelöst, die Tonsille mittelst Muzeuxscher Zange gefaßt, bis sie mit ihrer Kapsel und ihrem Präputium am seitlichen Zungenrand hängt, von dem sie durch einen Scherenschlag getrennt wird. Blutungen sind selten und werden gestillt durch Tamponade oder einige nicht zu straffe Seidennähte. Trautmann operiert stets zweizeitig, und zwar nach 8 Tagen die andere Seite wegen der Schluckbeschwerden bei doppelseitiger Operation. Nach erfolgter Heilung (14 Tage bis 3 Wochen) präsentiert sich die Tonsillenbucht als eine glatte, seichte Mulde, welche vom vorderen zum hinteren Gaumenbogen geht. Er betont die Ungefährlichkeit der extrakapsulären Tonsillektomie gegenüber den intrakapsulären Methoden, bei denen leicht blutendes Mandelgewebe zurückbleibt.

Reinhard.

IV. Larynx.

Bildet die Kehlkopftuberkulose eine Kontraindikation bei der Lungenkollapstherapie? Von Zink (Davos). (M. m. W. 60. Nr. 35.)

Im Gegensatz zu der Ansicht anderer Autoren — Baer, Kraus usw. — zeigt Zink an einer Reihe von (5) Krankengeschichten, daß der künst-

Digitized by Google
Original from UNIVERSITY OF CALIFORNIA
Generated on 2019-10-24 14:55 GMT / http://hdl.handle.net/2027/uc1.b3252762
Public Domain in the United States, Google-digitized / http://www.hathitrust.org/access_use#pd-us-google

liche Pneumothorax einen günstigen Einfluß auf tuberkulöse Kehlkopferkrankungen hat. Sämtliche Fälle bis auf einen wurden nach der Operation nicht mehr endolaryngeal behandelt; man beschränkte sich auf Einhaltung der Schweigekur und Applikation von Pulvern und Mentholeinträufelungen. Sie wurden zum Teil glatt geheilt. Die Ursache der guten Erfolge erblickt Zink in dem Aufhören des Fiebers, der Progression der Lungentuberkulose, der heftigen, häufigen Hustenanfälle sowie des Sputums, das selbst bald bacillenfrei wird. Daneben schreibt er der Entgiftung des Organismus eine große Bedeutung zu. Die sonst im Blute kreisenden Toxine werden nach Anlegung des Pneumothorax am Orte der Entstehung zurückgehalten. Nur bei perichondritischen Prozessen im Larynx verspricht er sich keinen Erfolg hiervon.

Reinhard.

Diagnose und Behandlung der Fremdkörper in den oberen Luftwegen. Von J. Guisez. (Annal. des malad. de l'oreille etc. 1913. Nr. 6.)

In Frankreich, wo Guisez entschieden als einer der hervorragendsten Endoskopiker gilt, dürfte die vorliegende Arbeit, die ein Resümee der persönlichen Erfahrungen des Autors ist, sicherlich mit vielem Interesse gelesen werden. Für den deutschen Leser können wir wenig Unbekanntes referieren, und dies noch um so schwieriger, als Guisez die einzelnen Fälle, die er zu behandeln Gelegenheit gehabt hat, schon verschiedentlich zum Gegenstand von Sonderpublikationen gemacht hat. Vielleicht dürfte es so manchem Leser unbekannt sein, daß es mitunter schwer ist, die Diagnose zu machen, ob der Fremdkörper in den Bronchien oder im Oesophagus sich befindet; namentlich bei hochsitzendem Fremdkörper und wenn es sich um junge Kinder handelt. Guisez befand sich dreimal in solcher Ungewißheit, in einem Falle war sogar die Tracheotomie gemacht worden. Von Extraktionsinstrumenten erwähnen wir eine eigene Zange, um Zwetschkenkerne zu fassen, eine andere, um Knochenstücke zu brechen und zu extrahieren, und die ebenso ingeniöse als bekannte Zange zur Extraktion von geöffneten Sicherheitsnadeln. Was die Dauer einer bronchoskopischen Sitzung anlangt, so sieht Guisez nicht ein, warum man dieselbe auf 15—20 Minuten beschränken soll. Am besten ist es, solange zu operieren, bis man des Fremdkörpers habhaft geworden ist. Die Prognose ist bei einer, wenn auch längeren Sitzung besser, als nach einer vergeblichen, wenn auch kurzen Sitzung, da das Operationstrauma es namentlich ist, das die Prognose des Fremdkörpers zu trüben vermag. Hinsichtlich der Art der Bronchoskopie ist Guisez ebenfalls der Meinung, jedesmal, wenn nur möglich, mit der oberen Bronchoskopie auszukommen. Er selber hat 26mal die obere und 13mal die untere Bronchoskopie ausgeführt, wobei er unter den 13 Fällen die Tracheotomie schon 5mal vorher ausgeführt vorgefunden hatte. Demnach gibt Guisez zu, daß bei Kindern unter 2 Jahren die obere Bron-

Digitized by Google
Original from UNIVERSITY OF CALIFORNIA
Generated on 2019-10-24 14:55 GMT / http://hdl.handle.net/2027/uc1.b3252762
Public Domain in the United States, Google-digitized / http://www.hathitrust.org/access_use#pd-us-google

choskopie schwer auszuführen ist und die untere Bronchoskopie oft wird gewählt werden müssen. Bekanntlich hat Killian für diese Wahl einen anderen Grund angegeben. Was die Resultate Guisez' anlangt, so hat er unter 41 Fällen, die in Betracht kommen, 2mal den Fremdkörper nicht gefunden (ganz zu Beginn seiner endoskopischen Tätigkeit), 37mal den Fremdkörper extrahiert und 3mal die Pat. durch den Tod verloren. Lautmann.

V. Trachea, Bronchien, Oesophagus.

Oesophagusstenose infolge syphilitischer Narben. Von L. Justmann (Warschau). (Medycyna i Kronika Lekarska. 1912. Nr. 48, 49.)

Pat. 50 Jahre alt. Vor 25 Jahren Lues. Seit 4 Jahren zunehmende Schlingbeschwerden, zuletzt Erbrechen alles Genossenen, so daß Gastrostomie ausgeführt werden mußte. Keine besonderen Schmerzen, keine Kachexie. Lymphdrüsen vergrößert, hart. Leber vergrößert, hart. Zeichen beginnender Tabes (Ungleichheit, träge Reaktion der Papillen, Fehlen der Reflexe). Die Sonde stößt in der Höhe des achten Brustwirbels auf ein Hindernis und nach Überwindung desselben auf ein zweites, 40 *cm* von den Schneidezähnen entfernt. Probefrühstück nach 30 Minuten unverdaut, neutral reagierend. Oesophago- und Röntgenoskopie ergeben eine Stenose und darüber eine Dilatation. Die Untersuchung gestattet Kompression des Oesophagus von außen (Aneurysma, Neoplasma, Struma usw.) und nervöse Striktur (der konstante progressive Verlauf, Mangel vollständigen Verschlusses usw.) auszuschließen. Hingegen spricht die Art des Schlingens und das Ergebnis der Untersuchung für eine organische Stenose. Da nun auch Verätzung (Anamnese), Carcinom (Mangel von Kachexie, von Metastasen, von Schmerzen, von Blutungen, die lange Dauer der Krankheit, die mikroskopische Untersuchung des Oesophagusinhaltes usw.) und Ulcus oesophagi ausgeschlossen werden können, kann nur eine Narbe auf luetischer Basis angenommen werden. Dafür sprechen auch die tabischen Symptome und die Veränderungen an der Leber. Von ähnlichen, aus der Literatur angeführten Fällen unterscheidet sich dieser Fall durch die lange Zeit, die seit der Akquisition der Syphilis vergangen war (25 Jahre), durch das Vorhandensein von 2 Narben und durch die lange Dauer der Oesophaguskrankheit (4 Jahre). Da die Behandlung mit Jodkali und Salvarsan wegen der narbigen Natur des Leidens erfolglos geblieben war, ist die Prognose als infaust anzusehen, da wegen der Tendenz solcher Narben, sich immer zu kontrahieren, auch von einer Dilatationsbehandlung nichts zu erwarten ist. Überdies läßt die rasche Verschlimmerung des Leidens in letzter Zeit die Entwicklung eines Carcinoms auf narbigem Boden vermuten.

Spira.

Generated on 2019-10-24 14:55 GMT / http://hdl.handle.net/2027/uc1.b3252762
Public Domain in the United States, Google-digitized / http://www.hathitrust.org/access_use#pd-us-google
Digitized by Google
Original from UNIVERSITY OF CALIFORNIA

Notizen.

Neue Universität in Frankfurt a. M. Als Lehrkräfte werden wirken: Für Laryngo-Rhinologie: Prof. Spiess, für Otologie: Prof. Voss.

Personalien.

Berufen: Prof. Dr. Albrecht, Oberarzt der laryngologischen Universitätsklinik zu Berlin, auf das Extraordinariat für Nasen-, Ohren- und Kehlkopfkrankheiten nach Tübingen als Nachfolger von Prof. Wagenhäuser.

Habilitiert: Dr. Richard Imhofer für Laryngologie in Prag. — Dr. Massei Vitto für Oto-Rhino-Laryngologie in Rom.

Gestorben: Dr. Joseph W. Gleitsmann, früher Professor der Rhino-Laryngologie an der New York Policlinic Medical School and Hospital.

Verliehen: Dem Direktor der Universitäts-Ohrenklinik in Jena, Prof. Wittmaack, von der medizinischen Fakultät die goldene Schwartzemedaille. Die Medaille wird alle 5 Jahre an den Verfasser der hervorragendsten, in diesen 5 Jahren erschienenen Arbeit auf dem Gebiete der Ohrenheilkunde vergeben.

Für den wissenschaftlichen Teil verantwortlicher Redakteur: **Dr. E. Urbantschitsch, Dr. H. Marschik.**
Herausgeber, Eigentümer und Verleger: **Urban & Schwarzenberg.**

Druck von Gottlieb Gistel & Cie., Wien, III., Münzgasse 6.

Digitized by Google
Original from UNIVERSITY OF CALIFORNIA
Generated on 2019-10-24 14:55 GMT / http://hdl.handle.net/2027/uc1.b3252762
Public Domain in the United States, Google-digitized / http://www.hathitrust.org/access_use#pd-us-google

MONATSSCHRIFT FÜR OHRENHEILKUNDE
UND
LARYNGO-RHINOLOGIE.

XLVIII. Jahrg. 1914. 8. Heft.

Nachdruck verboten.

Laryngo-Rhinologischer Teil.

Original-Artikel.

Betrachtungen zur Abderhaldenschen Methode.

Von **Rudolf Hoffmann** in München.

Durch die Arbeiten aus der Rombergschen Schule sind der endemische Kropf und der Morbus Basedowii auch serologisch als Dysthyreosen gekennzeichnet worden.

Da nach der Theorie Abderhaldens durch seine Methoden Dysfunktionen der Organe aufgedeckt werden, so ergibt sich, daß reine Hypersekretionen, das heißt Vermehrung der Sekretion ohne qualitative Veränderung, keinen positiven Ausschlag geben werden. Das wäre eine bedauerliche Lücke; oder gibt es überhaupt keine Hypersekretionen im engeren Sinne? Manches spricht dafür, daß solche während der Wachstumsperiode vorkommen, zum Beispiel die der Thyreoidea bei der Pseudochlorose, ferner dürften hierher die physiologische Vergrößerung der Thyreoidea und der Hypophysis während der Gravidität zu rechnen sein, ebenso die nach Exstirpation der einen zu beobachtenden Hypertrophie einer anderen endokrinen Drüse. Nicht als ob das morphologische Bild stets einen Rückschluß auf die Sekretionsgröße gestattete, die Wertigkeit des Sekrets ist dabei in Anschlag zu bringen. Der Vergleich des Ausfalles der Abderhaldenschen Reaktion mit dem klinischen Befund und einem Sektionsprotokoll wird diese Frage klären können.

Wenn man die Verhältnisse in den Speicheldrüsen auf die Schilddrüse übertragen darf, so ist zu erwarten, daß die Reizung des N. laryngeus sup. ein reichliches, dünnflüssiges, an spezifischen Bestandteilen armes Sekret und reichlich Lymphe, die des Sympathicus ein spärliches, hochkonzentriertes Thyreoideasekret liefern wird. Daß dabei Störungen im Eiweißabbau, vielleicht auch beim Aufbau des funktionsspezifischen Eiweißes auftreten und diese sonst in den Drüsenzellen retinierten Stoffe zur Ausfuhr kommen können, ist nicht unwahrscheinlich. Aber bei den Veränderungen der endokrinen Drüsen, die durch Injektion der Substanz anderer korrelativer Organe erzeugt werden, wie zum Beispiel bei der Thyreoidea nach Ovarialextrakteinspritzung (Hallion),

Digitized by Google
Original from UNIVERSITY OF CALIFORNIA
Generated on 2019-10-24 14:55 GMT / http://hdl.handle.net/2027/uc1.b3252762
Public Domain in the United States, Google-digitized / http://www.hathitrust.org/access_use#pd-us-google

„also nicht auf nervösem Wege", liegen die Verhältnisse für die Entstehung einer reinen Hypersekretion doch günstiger. Eine solche wird aber leicht und schnell in eine Dysthyreoidose übergehen können.

Es dürfte sich demgemäß empfehlen, schematisch die Hypersekretion von der Dysfunktion zu trennen und diese in hyper- und hypofunktionelle Dyssekretionen einzuteilen.

Theoretisch ist die Möglichkeit gegeben, daß ein auf Thyreoidea eingestelltes Cytolysin, das die lebende Drüse nicht angreift, in vitro Thyreoidea abbaut und eine positive Reaktion gibt, obwohl im Serum blut- oder lymphfremde Abbauprodukte und ihnen entsprechende Abwehrfermente gar nicht vorhanden waren. Solche Verhältnisse könnten zum Beispiel im Serum von Menschen vorliegen, die ohne Struma in einem Orte, wo endemischer Kropf herrscht, leben: in ihrem Blute kreist die Noxe, ihre Thyreoidea aber bleibt intakt.

Ich habe an anderer Stelle auf die Bedeutung der Schilddrüsenhyperfunktion für das Zustandekommen des Bildes der Pollenkrankheit und des anaphylaktischen Shocks hingewiesen. Letzterer erlaubt Rückschlüsse zu machen, wieviel Zeit zur Herstellung der Abwehrfermente benötigt wird und welches oder welche Organe man mit der Steigerung des speziellen Abbauvermögens oder, vorsichtiger ausgedrückt, mit der Frage der Disposition in Verbindung bringen könnte. Daß die Schilddrüse bei diesen Proteolysefragen eine Rolle spielen dürfte, darauf weisen die klinischen Befunde bei der Pollenkrankheit hin, dafür plädieren auch die Versuche von Mansfeld und Müller.

Die Schilddrüse ist für die Frage des Eiweißabbaues von besonderer Bedeutung, da ihr Ausfall eine Einschränkung des Eiweißumsatzes bis zu 50% beträgt und ihre Verfütterung den Eiweißumsatz wesentlich vermehrt. Mansfeld und Müller haben konstatiert, daß das normale Kaninchen auf O_2-Mangel, sei er durch Blausäure, Luftverdünnung oder Blutentnahme erzeugt, stets mit einer bedeutenden Eiweißzersetzung reagiert, während lose Tiere nicht eine Spur von gesteigertem Eiweißzerfall zeigten. Verfütterung von Schilddrüsensubstanz änderte nichts an dem Resultat. Die Autoren gingen nun so vor, daß sie die Carotiden für eine halbe Stunde abklemmten und so die Thyreoidea einer lokalen Erstickung aussetzten. Während um schilddrüsenberaubte Tiere die N-Ausscheidung sich nicht änderte, stieg sie bei normalen Tieren bedeutend an. Die Autoren nehmen an, daß die anoxybiolitischen Produkte der Schilddrüse den Eiweißumsatz des gesamten Organismus mächtig anregen. „Wir glauben also in diesen Spaltungsprodukten die sogenannte wirksame Substanz oder das Sekret der Schilddrüse des Jodothyrins aus Jodthyreoglobin durch spaltende Mineralsäure als auch mit den interessanten Befunden von Fürth und Schwarz in vollem Einklange steht."

Vielleicht wirkt das Thyreoideasekret nicht direkt — dafür spricht der Mißerfolg der Verfütterung der Drüsensubstanz bei Morbus Basedowii, son-

Digitized by Google
Original from UNIVERSITY OF CALIFORNIA
Generated on 2019-10-24 14:55 GMT / http://hdl.handle.net/2027/uc1.b3252762
Public Domain in the United States, Google-digitized / http://www.hathitrust.org/access_use#pd-us-google

dern auf nervösem Wege, durch lokale Erregung des Depressors, dessen vasodilatatorische Wirkung im Splanchnicusgebiet sich besonders in den so reichlichen und so weit kalibrierten Gefäßen der Langerhansschen Inseln geltend machen wird. Daß diese eine den Kohlehydratstoffwechsel beeinflussende Substanz an die Zirkulation abgeben, ist ja sichergestellt, dann ist es auch wahrscheinlich, daß sie, parallel den externen Sekreten der übrigen Acini, solche interno, proteo- und lipolytischer Natur — an das Blut angeben. Dem entspricht die Beobachtung, daß durch forcierte Fleischfütterung beim Tier die Zahl der Langerhansschen Inseln vermehrt wird.

Das „Wie" der speziellen Einstellung der Abwehrfermente wird wohl noch lange eine offene Frage bleiben, vielleicht bedarf es einer speziellen Serokinase entsprechend der Enterokinase (Lymphocyten und Leukocyten, Glandes unicellaires (Ranvier).

Die Schilddrüse scheint für das tierexperimentelle Arbeiten auf dem Gebiet der Abderhaldenschen Methode ein günstiges Objekt zu sein. Man kann durch Abklemmung der Arterien Dysfunktion erzielen, ähnliche Zustände auch durch Sperrung der abführenden Venen sowie durch Durchschneidung der die Vasodilatatoren führenden N. laryngei sup. und der Halssympathici hervorrufen, mittelst Blausäure O_2 entziehen und durch Adrenalingaben den Stoffwechsel in feineren Abstufungen beeinflussen. Untersuchenswert wäre, ob die Durchschneidung des gleichzeitigen Depressors den Einfluß auf die Vermehrung des N-Umsatzes und die Entstehung der Abwehrfermente beschränkt, wie dies die Exstirpation der Thyreoidea tut.

Die Untersuchung der Tiersera würde dadurch erleichtert, daß man als Testobjekte tierische Organe verwenden könnte, die durch Spülung von der Aorta aus in situ blutfrei gemacht worden sind. Wenn sich diese Tierorgane als funktionsspezifisch auch für menschliche Sera verwenden ließen, so wäre die fabrikmäßige Herstellung der ersteren sehr erwünscht, um gleichmäßige Resultate allen Untersuchungen zu sichern, soweit bei Ausschaltung der Fehlerquelle „bluthaltiges Organ" in Frage kommt.

Sollten sich die menschlichen Organpräparate als hochwertiger erweisen, so könnten sie in der Opotherapie anstatt der tierischen Verwendung finden, da ein Sterilisieren durch stundenlanges Sieden die Spezifizität ihres Eiweißes wunderbarerweise nicht beseitigt.

(Von Abderhalden erhoffen wir, daß er seine Methode noch weiter ausbauen und verfeinern wird. Vielleicht wird die Reaktion so empfindlich gestaltet werden, daß sie im Serum der Schwangeren ein Abwehrferment gegen das im befruchteten Ei enthaltene körperfremde Spermatozon-Eiweiß nachweist und durch quantitative Vergleiche zu einer erfolgreichen „recherche de la paternité" führt.)

Digitized by Google
Original from UNIVERSITY OF CALIFORNIA
Generated on 2019-10-24 14:55 GMT / http://hdl.handle.net/2027/uc1.b3252762
Public Domain in the United States, Google-digitized / http://www.hathitrust.org/access_use#pd-us-google

Vereinsberichte.

XXI. Tagung des Vereins deutscher Laryngologen in Kiel am 29. und 30. Mai 1914.

Bericht, erstattet vom Schriftführer **O. Kahler** in Freiburg i. Br.

Vorsitzender: Spieß (Frankfurt a. M.).
Schriftführer: Kahler (Freiburg i. Br.)

(Schluß.)

21. W. Albrecht (Berlin): **Mischinfektion von Tuberkulose im Kehlkopf durch Bazillenfärbung im Schnitt nachgewiesen.**

Albrecht zeigt in Vertretung von Herrn Geheimrat Killian das histologische Präparat eines Falles, der klinisch das Bild der Kehlkopftuberkulose hat. Es bestanden auch tuberkulöse Veränderungen in der Lunge und Tuberkelbazillen im Sputum. Auch fanden sich Wassermann positiv. Man sieht in den Schnitten Tuberkelbazillen und typische Spirochaetae pallidae. Es ist dies der erste Fall, bei dem die Mischinfektion durch Nachweis der Bazillen, durch Färbung im Schnitt nachgewiesen wurde.

Diskussion zu den Vorträgen 15—21.

Finder (Berlin) hat 5 Fälle mit dem Piorkowski-Präparat behandelt, das auch aus Kaltblüterbazillen gewonnen ist, und hatte nur ungünstige Erfahrungen. Ebenso bei 3 mit dem Friedmannschen Mittel behandelten Fällen. Er empfiehlt warm Ulsanin bei flachen Ulcerationen. Mit den Alkoholinjektionen in den Nervus laryngeus superior gegen Dysphagie ist er zufrieden.

Zum Vortrag Gerber bemerkt er, daß bei der histologischen Untersuchung von lupösen Granulationen häufig keine Riesenzellen zu finden sind.

Winckler (Bremen) hat einen Fall ohne Erfolg mit dem Serum von Leipe und Much behandelt. Nach totaler Resektion des Laryngeus sah er keine Nachteile.

Albanus (Hamburg) empfiehlt die Behandlung tuberkulöser Geschwüre mit dem Kaltkauter. Auch er sah nach Anwendung des Friedmannschen Mittels rapide Verschlechterung.

Pollatschek (Budapest) sah bei 300 Fällen von Alkoholinjektionen keine Störungen. Das Friedmannsche Mittel lehnt er ebenfalls ab.

Blumenfeld (Wiesbaden) sah auch einige Fälle, die nach Injektion des Friedmann-Serum sich verschlechterten. Er empfiehlt bei Lupus diagnostische Tuberkulineinspritzung.

Brieger (Breslau) stimmt Herrn Gerber bei, daß kein Lupus ohne primäre Schleimhauttuberkulose vorkommt. Es gibt aber wohl Schleimhauttuberkulose der Nase, die nicht von Lupus gefolgt ist. Der Name „Lupom" für diese Erkrankung sei daher abzulehnen.

Brueggemann (Gießen) will gleichfalls den Namen „Lupom" fallen lassen, er warnt davor, allein auf Grund des Befundes von Riesenzellen die Diagnose Tuberkulose zu stellen. Bei Zweifel in der Diagnose ist der Tierversuch zu machen.

Seyffarth (Hannover) berichtet über einen Fall von Sklerom, den er in Hannover zu beobachten Gelegenheit hatte. Die Patientin war nie in einer Skleromgegend.

Generated on 2019-10-24 14:55 GMT / http://hdl.handle.net/2027/uc1.b3252762
Public Domain in the United States, Google-digitized / http://www.hathitrust.org/access_use#pd-us-google
Digitized by Google
Original from UNIVERSITY OF CALIFORNIA

Noltenius (Bremen) sah nie Nachteile bei der Alkoholinjektion in den oberen Kehlkopfnerven.

Schlußwort:

Walliczek gibt seiner Freude Ausdruck, daß alle Kollegen ebenso wie er das Friedmannsche Mittel ablehnen.

Gerber (Königsberg). Meistens findet man bei Lupus histologisch typische tuberkulöse Veränderungen. Auf das reichliche Vorkommen der Riesenzellen gerade bei Lupus hat schon Baumgarten hingewiesen. Mit der Alkoholinjektion ist G. nicht so recht zufrieden.

G. hat 32 Skleromfälle in Evidenz halten können; 7 sind gestorben, von 8 fehlen weitere Nachrichten, nur 9 sind als geheilt zu betrachten. Mit Goldkantharidinbehandlung des Skleroms hatte er keinen Erfolg.

A. Réthi (Budapest) empfiehlt die Alkoholinjektion nach seiner Methode in den Nerven.

Spiess (Frankfurt a. M.) sah bei 2 Fällen von Sklerom nach Goldkantharidininjektion bedeutende Besserung.

F. Pick (Prag): Das Sklerom stammt aus dem alten Königreich Polen, das zwischen drei Staaten geteilt wurde. Jeder hat seinen Teil bekommen, jeder auch sein Sklerom. Das Sklerom breitet sich nach Westen aus, dies beweist wiederum der in Hannover beobachtete Fall.

22. Katzenstein (Berlin): **Über eine neue Methode der Massage des Halses, besonders bei Stimmleiden.**

Der harte Stimmeinsatz, der in einer Hyperkinese der Kehlkopfmuskulatur besteht, zeitigt neben anderen schweren Erkrankungen des Kehlkopfes, auf die ich hier nicht näher eingehen will, besonders häufig eine sehr schmerzhafte Aktion der Berufsredner und Berufssänger, die Neuritis des Recurrens und des Laryng. sup. Die Behandlung der Neuritis laryngea besteht hauptsächlich in hydrotherapeutischen Maßnahmen, äußerer Massage, Vibrationsmassage. Seit etwa $^5/_4$ Jahren wende ich bei der Behandlung der Neuritis laryngea mit oft gutem Erfolge die bimanuelle Massage folgendermaßen an: Patient wird gut cocainisiert. Die Hände des Arztes sind durch Gummihandschuhe geschützt. Ein bis zwei Finger der einen Hand werden in den Mund des Patienten eingeführt, die andere Hand macht besonders die Bewegungen der Effleurage gegen die im Munde befindlichen kontrollierenden Finger. Der Reihe nach wird massiert: Mundboden, Gegend der Gaumentonsillen Kehlkopf. Ich muß sagen, daß ich den Hals überhaupt und besonders auch in dem einzelnen Falle durch die Art der bimanuellen Betastung erst kennen gelernt habe. Die Massage des Mundbodens und der Tonsillengegend ist einfach, dagegen will die des Kehlkopfes erlernt sein. Bei schwierigen Arten der Massage sind, wie Zabendowski sagte, die dazu geeigneten Hände der Ärzte selten. Der Patient wird auf einen niedrigen Stuhl gesetzt, der Kopf etwas nach hinten gebogen. Die im Halse befindlichen meist 2 Finger der rechten Hand werden auf die linke innere Seite des Kehlkopfes geführt, die linke Hand macht von der rechten äußeren Seite des Halses die Gegenbewegungen. Darauf wird in entsprechender Weise der Kehlkopf von der anderen Seite behandelt. Die einzelne Halsmassage soll 2—3 Minuten dauern, wöchentlich finden 2—3 Sitzungen statt.

23. Flatau (Berlin) beobachtet die Veränderung der phonischen Funktion an Normalen, die durch mechanische, insbesondere elektrische vibratorische

Digitized by Google
Original from UNIVERSITY OF CALIFORNIA
Generated on 2019-10-24 14:55 GMT / http://hdl.handle.net/2027/uc1.b3252762
Public Domain in the United States, Google-digitized / http://www.hathitrust.org/access_use#pd-us-google

Einwirkung auf die phonische Atmung hervorgebracht werden. F. schildert dann die Möglichkeit und den Nutzen der Eingliederung dieses Verfahrens in die Methode der stimmgymnastischen Behandlung, wofür die Periode der Überleitung in die schwereren Aufgaben des Stimmberufes nach der Heilung der laryngealen Störung in Betracht kommt. Von den laryngealen Hilfsmethoden wird die Heranziehung der Hochfrequenzströme in den von Verf. angegebenen konstruktiven Formen empfohlen, namentlich die von Siemens & Halske ausgeführte, neuerdings vervollkommnete Konstruktion, die den Tonschwingungen entsprechende sinusförmige Wechselströme als therapeutisches Agens einführen. Zum Schluß wird die glückliche Einwirkung der neuen Apparatur auf begleitende abdominalplethorische Zustände und auch die Erschlaffungen der muskulären Bauchdecken besprochen.

24. H. Gutzmann (Berlin): **Phonograpische und grammophonische Aufnahmeplatten von Stimm- und Sprachstörungen als Lehrmittel für den laryngologischen Unterricht.**

G. führt eine Anzahl von Stimm- und Sprachstörungen vor, an denen er zeigt, daß nicht nur die charakteristischen akustischen Merkmale der betreffenden Störungen, sondern auch die Wirkung der Therapie deutlich wiedergegeben werden. Er empfiehlt eine Serie derartiger Aufnahmen, die jetzt leicht in einer großen Anzahl von Kopien herzustellen sind, und deren Beschaffung daher für das einzelne Exemplar nur geringe Kosten verursacht, als wirksames Unterrichtsmittel für die klinische, laryngologische Unterweisung. Besonders für die zurzeit durch allzugroße Bevorzugung der optischen Untersuchungsmethode vielleicht etwas vernachlässigte Übung im Unterscheiden der Stimmstörungen durch das Gehör können sie große Dieste leisten.

Diskussion zu den Vorträgen 22—24.

Hopmann (Köln) betont die Wichtigkeit der Ausübung und Ausbildung des Abtastens für die Laryngologie und weist auf die Notwendigkeit der psychischen Beeinflussung der Phonastheniker hin, da diese Leute alle etwas neuropathisch sind.

Goldmann (Iglau) macht darauf aufmerksam, daß bei Stimmstörungen auch die chronische Tonsillitis als ätiologischer Faktor in Betracht kommt. Durch Tonsillektomie hat er Sänger und Schauspieler von ihrem Leiden befreit.

Boenninghaus (Breslau) erinnert an die von ihm bei Phonasthenikern gefundenen Druckpunkte des Nervus laryngeus. Er hatte mit Massage gute Erfolge und läßt die Patienten sich selbst massieren.

Schlußwort:

Katzenstein (Berlin): Die Psychotherapie spielt eine große Rolle, auch die Behandlung der Tonsillen ist wichtig. Die Behandlung der Neuritis bei Phonasthenikern ist sehr schwierig, man muß sehr viele Mittel versuchen.

Flatau (Berlin): Wenn die Gaumenmandeln erkrankt sind, handelt es sich nicht um reine Phonasthenie. F. hat auch einen Aufnahmeapparat für phonographische Platten konstruiert.

Gutzmann (Berlin) hat schon vor 23 Jahren das Plattenverfahren angewandt.

Digitized by Google
Original from UNIVERSITY OF CALIFORNIA
Generated on 2019-10-24 14:55 GMT / http://hdl.handle.net/2027/uc1.b3252762
Public Domain in the United States, Google-digitized / http://www.hathitrust.org/access_use#pd-us-google

25. Ernst Winkler (Bremen): **Über Tonsillenoperationen im Kindesalter.**

Die Enukleation der Gaumentonsillen ist für das Kindesalter (so noch kürzlich von Barger) verworfen und die Tonsillektomie als die Operation bezeichnet worden, die allein für dieses Alter in Frage kommt. Ganz abgesehen davon, daß die Tonsillektomie nur bei bestimmten Formen der Hyperplasie eine genügende Verkleinerung der Gaumenmandeln gestattet, ist häufig gar nicht einmal die Größe der Tonsillen für die Indikation zur operativen Behandlung entscheidend. Entscheidend ist, ob das Mandelgewebe klinisch krank ist oder nicht. Sind auf die kranken Gaumentonsillen Allgemeinstörungen zurückzuführen, dann ist, da sie das wichtigste Depot der in den Waldeyerschen Ring eingedrungenen Infektionserreger darstellen, auch ihre gründliche Beseitigung durch Tonsillektomie ebenso berechtigt, wie dies bei gleichen Zuständen des Erwachsenen allgemeiner bereits anerkannt ist. Die physiologische Leistung der Gaumentonsillen ist bei Kindern wie bei Erwachsenen noch völlig unklar. Es scheint, daß von den kranken Tonsillen Eiweißverbindungen in den Blutstrom gelangen, gegen die das Serum spezifische Fermente bildet. Andrerseits scheint bei der geringsten Entzündung des ganzen Waldeyerschen Ringes ein mehr oder weniger starker Abbau von Mandeleiweiß auch bei völligem Fehlen der Gaumentonsillen stattzufinden. Für die Zusammensetzung des Blutes spielt die noch unbekannte Funktion der Gaumentonsillen keine wesentliche Rolle. Der Hämoglobingehalt wird durch das Fehlen der Tonsillen nicht geändert. Zuweilen zeigt er sich vermehrt. Sicher ist aber, daß eine auffallende Erholung der vorher nicht recht weiterkommenden Kinder durch die Enukleation relativ kleiner, kranker Gaumenmandeln erreicht wird. Bakteriologisch lassen sich in den kindlichen Tonsillen dieselben Erreger (häufiger in Reinkultur) wie bei Erwachsenen nachweisen, pathologisch-anatomisch finden sich schon im frühen Kindesalter sehr bemerkenswerte Veränderungen. Letztere werden nicht selten gerade bei den Tonsillen angetroffen, an die durch Operation mit keiner Tonsillotomie heranzukommen ist. Erwähnenswert ist namentlich, daß die Erkrankung auch schon bei Kindern bis an den Hilus sich erstrecken kann, dessen Gegend bei der Tonsillotomie in der Mandelnische zurückbleibt. Bei Kindern mit exsudativer Diathese tritt nach Enukleation der Gaumentonsillen öfters an gewissen Stellen eine Hyperplasie des lymphoiden Gewebes ein, welche vorher nicht zu konstatieren war. Diese kann im Laufe der Jahre zurückgehen — aber auch bestehen bleiben. Ein Nachteil der Tonsillotomie im Kindesalter ist bei Patienten, deren späteres Leben 10 und mehr Jahre hindurch verfolgt werden konnte, klinisch nicht zu bemerken. Störungen, welche von anderen Ärzten oder den Eltern des Kindes auf den Verlust der Gaumenmandeln zurückgeführt werden, hängen sehr oft mit später zur Entwicklung gelangten Erkrankungen anderer Lokalität (Nasenleiden) oder mit allgemeiner Verweichlichung der Kinder zusammen.

Die große Schwierigkeit besteht darin, klinisch die chronische Tonsillitis zu erkennen, was bei einer Untersuchung des kindlichen Patienten oft unmöglich ist und eine längere Beobachtungszeit erfordert.

26. Rudolf Steiner (Prag): **Beitrag zur Histologie und Klinik der Rachenmandel.**

Der Autor hat an einem größeren geeignet gefärbten Sektionsmaterial des Prager path.-anat. Universitätsinstituts systematische Untersuchungen der

Generated on 2019-10-24 14:55 GMT / http://hdl.handle.net/2027/uc1.b3252762
Public Domain in the United States, Google-digitized / http://www.hathitrust.org/access_use#pd-us-google
Digitized by Google
Original from UNIVERSITY OF CALIFORNIA

feineren Zellhistologie der Rachenmandel angestellt und berichtet auf Grund derselben als vorläufige Mitteilung über das bis jetzt histologisch fast überhaupt nicht bearbeitete Krankheitsbild der rezidiven Entzündungen der Rachenmandel und über den Zusammenhang, in dem die unter dem Gesamtnamen „Adenoiditis" bekannten pathologischen Prozesse mit dem lymphatischen Gewebe der Rachenmandel stehen.

Er bespricht ausführlich die entzündlichen Veränderungen, welche in einer Reihe hyperplastischer kindlicher Mandeln — es lagen 61 Untersuchungsobjekte vor — gefunden wurden.

Für die Entstehung der Hyperplasie sind aber nicht in jedem Falle entzündliche Prozesse verantwortlich zu machen, da solche auch in nicht hyperplastischen Mandeln nachgewiesen werden konnten. Gegen die Genese der Hypoplasie aus bloß entzündlichen Veränderungen spricht nach St. auch das klinische Krankheitsbild der chronischen Adenoiditis, das der Autor an einem größeren Material zu beobachten Gelegenheit hatte, indem bei einer großer Anzahl solcher von wiederholten Entzündungen der Rachenmandel heimgesuchten Kranken eine als Hyperplasie zu deutende Volumzunahme der Rachenmandel, respektive eine deutliche Entzündung des Organs weder palpatorisch noch durch das in neuerer Zeit von Flatau technisch vervollkommnete Pharyngoskop fast gar nicht oder nur in mäßigem Grade zu konstatieren war.

Vom klinischen Standpunkte ergäbe sich daraus, daß wir für die Adenotomie nicht nur in der reinen Hyperplasie und der durch sie bedingten mechanischen Veränderung eine Indikation zur Entfernung der Rachenmandeln suchen müssen, sondern auch in wiederholt auftretenden Entzündungen des adenoiden Gewebes, welche zur Verkleinerung geführt haben, wie ja auch die durch chronische Entzündungen narbig geschrumpften, kleinen, chronisch kranken Gaumenmandeln nach unserem heutigen Wissen die Indikation zur Radikaloperation geben, um endlich das Individuum vor dem immer neuen entzündlichen Schüben zur Ruhe kommen zu lassen.

Diskussion zu den Vorträgen 25 und 26.

Amersbach (Freiburg i. Br.) spricht zur physiologischen Bedeutung der Tonsillen. Er hat auf der Kahlerschen Klinik die Versuche Henckes, der in die Nase injizierten Ruß in den Tonsillen nachwies und daher die Tonsillen als Exkretionsorgane betrachtet, nachgeprüft, ist aber nur zu negativen Resultaten gekommen.

Finder (Berlin) stimmt Herrn Winkler bei, daß bei Kindern auch kleine erkrankte Tonsillen radikal zu entfernen sind. So findet man bei den sog. orthostatischen Individuen durch chronische Tonsillenerkrankungen im Kindesalter bedingte echte chronische Nephritis.

Hopmann (Köln) gibt seiner Freude Ausdruck, daß die von seinem Vater zuerst empfohlene Tonsillektomie sich jetzt allgemein eingebürgert hat.

Halle (Berlin) ist der Ansicht, daß man auch bei lymphatischer Diathese operieren soll, um das Hinzutreten von Ohrkomplikationen zu verhüten.

Güttich (Charlottenburg) meint, man solle nicht von extrakapsulärer Ausschälung sprechen, die Tonsille habe kein Kapsel.

Spiess (Frankfurt a. M.) ist für konservative Behandlung, solange nicht bewiesen ist, daß die Tonsille wirklich überflüssig ist.

Digitized by Google
Original from UNIVERSITY OF CALIFORNIA
Generated on 2019-10-24 14:55 GMT / http://hdl.handle.net/2027/uc1.b3252762
Public Domain in the United States, Google-digitized / http://www.hathitrust.org/access_use#pd-us-google

Schlußwort.

Winkler (Bremen) stellt fest, das die Tonsillektomie bei Kindern niemals eine Schädigung gebracht hat, auch die Kinderärzte betonen, daß die kranke Tonsille unter allen Umständen, auch bei exsudativer Diathese entfernt werden soll.

Steiner (Prag) tritt ebenfalls dafür ein, daß erkrankte Mandeln radikal zu entfernen sind.

27. v. Eicken (Gießen): **Ein Fremdkörper der Speiseröhre mit tödlichem Ausgang.**

Herr v. E. verfügt im ganzen über 18 zum Teil recht schwierige Extraktionen von Fremdkörpern aus der Speiseröhre mittelst Oesophagoskopie. Unter diesen hatte er einen Todesfall zu verzeichnen, der ein Kind von 15 Monaten betraf, welches seit 8 Tagen ein Zehnpfennigstück im obersten Abschnitt der Speiseröhre beherbergte. Bei der hochgradigen Verschwellung der Schleimhaut und der sehr reichlichen Salivation war die Übersicht bei der Oesophagoskopie, die mit einem kleinen Rohr ausgeführt werden mußte, eine recht mangelhafte. Das Rohr glitt mehrfach an dem Fremdkörper vorbei, bis es schließlich gelang, die Münze zu sichten und zu extrahieren. Exitus nach einem Tag. Sektion ergibt an der Stelle, wo das Geldstück gelegen hat, beiderseits tief greifende dekubitale Geschwüre, die bis in die Muskulatur der Speiseröhre vorgedrungen waren und einem mit dem Geschwür der rechten Seite kommunizierenden, neben der Speiseröhre gelegenen Kanal, in den offenbar das Oesophagoskop einmal eingedrungen sein mußte. Von hier ausgehend eine diffuse eitrige Mediastinitis. Eine solche Verletzung ist — vorsichtige Manipulation vorausgesetzt — nur denkbar bei einer schon bestehenden hochgradigen Schwäche der Speiseröhrenwand und wäre sicher nicht zustande gekommen, wenn man das Kind der Oesophagoskopie rechtzeitig zugeführt hätte.

28. Marschik (Wien): **Gastroskopie, Gastrophotographie.**

Demonstrationen des an der Klinik Chiari in Verwendung stehenden Gastroskops nach Foramitti, einem Wiener Chirurgen, sowie eines von der Firma Leiter in Wien konstruierten zystoskopähnlichen Instrumentes zur Gastroskopie durch die Gastostromiefistel. Demonstration der Kahler-Leiterschen photographischen Kamera für das Pharyngoskop, mit welcher auch die Photographie des Magens bewerkstelligt wird, sowie einiger durch Vergrößerung der Aufnahmefilms gewonnenen Photographien des Magens.

29. A. Réthi (Budapest): **Methode zur indirekten Untersuchung und Operation des Kehlkopfes. (Dystractio laryngis.)**

Vortr. demonstriert eine neue Methode zur indirekten Untersuchung des Kehlkopfes, mit deren Hilfe die Schwierigkeiten bei der indirekten Operation des Kehlkopfes bedeutend vermindert werden.

Wenn wir wollen, daß die gesperrte Glottis geöffnet werde und offen bleibe, so müssen wir auf 3 Punkte einen Druck ausüben: auf die Wurzeln der Epiglottis und auf die zwei aryepiglottische Regionen. Aus dem folgt, daß, wenn wir die Stimmbänder fixieren wollen, wir ein Instrument nötig haben, welches diese drei Punkte von einander fernhält.

Das Instrument (Distraktor) hat zwei hintere und eine vordere Branche. Die vordere ist breiter und kürzer, da sie bloß supraglottisch Platz nimmt, und die Epiglottis nach vorne drückt, wodurch die ganze vordere Wand frei

Generated on 2019-10-24 14:55 GMT / http://hdl.handle.net/2027/uc1.b3252762
Public Domain in the United States, Google-digitized / http://www.hathitrust.org/access_use#pd-us-google
Digitized by Google
Original from UNIVERSITY OF CALIFORNIA

wird. Die zwei hinteren Branchen sitzen dicht neben der vorderen Branche: wenn wir aber das Instrument schließen, so entfernen sie sich von der vorderen Branche nach hinten zu, aber auch voneinander in die seitliche Richtung. Diese Partie der hinteren Branchen, welche den Stimmbändern entspricht, verbreitet sich nach vorne dreieckig; dadurch wird die Glottis ad maximum geöffnet. Da das Instrument eine genügende Stütze haben soll, sind die hinteren Branchen unten bogenartig gekrümmt; wenn wir das Instrument einführen und im Kehlkopfe schließen, so legen sich diese Bogen in die entsprechenden seitlichen subglottischen Ausbuchtungen des Kehlkopfes ein. Dadurch wird das Instrument im Kehlkopf fixiert. Endlich können wir eine entsprechende Mundsperre applizieren, welche das Instrument vollständig fixiert, und einen überraschend freien Einblick leistet (Fabrikant: Reiner & Lieberknecht, Wien).

Die Vorzüge des Verfahrens sind: der Kehlkopf ist phantomartig unbeweglich fixiert, die Glottis ist ad maximum geöffnet, die Stimmbänder sind fixiert und angespannt, die Epiglottis ist nach vorne gedrückt, die Commissura ant. ist vortrefflich zu sehen, die Zunge halten ist unnötig.

Diskussion zu den Vorträgen 27—29.

Möller (Kopenhagen) sah einen ähnlichen Fall. Eine Münze konnte aus dem Oesophagus bei einem kleinen Kinde mittelst Oesophagoskopie nicht extrahiert werden, Extraktion mit Oesophagotomie, Exitus an Mediastinitis: es fand sich eine Perforation.

Güttich (Charlottenburg) beobachtete ein dreijähriges Kind, das seit 10 Wochen einen Fremdkörper im Oesophagus hatte. Man sah nur Granulationen, der Fremdkörper konnte daher mit dem Oesophagoskop nicht extrahiert werden. Trotz Oesophagotomie Exitus.

Kahler (Freiburg i. Br.) betont die Wichtigkeit der Veröffentlichung derartiger unglücklicher Zufälle, die Oesophagoskopie ist entschieden gefährlicher als die Tracheoskopie, da schon eine kleine Verletzung zu Mediastinitis führen kann.

Marschik (Wien) empfiehlt, bei Verdacht einer beginnenden Mediastinitis sofort die Mediastonotomie zu machen.

Schlußwort.

v. Eicken (Gießen) unterstützt den Vorschlag Marschiks. In seinem Fall lag kein Anzeichen für Mediastinitis vor.

30. E. Pollatschek (Budapest): **Über eine Modifikation der radikalen Kieferhöhlenoperation.**

Die radikalste Operation der Kieferhöhle ist die Denkersche Operationsmethode.

Durch Wegziehen der Wange während der Operation entstehen sehr oft starke Schwellungen und Hämatome. P. trachtet daher, dieses Wegziehen zu vermeiden. P. führt einen, der Sturmannschen Operation ähnlichen Eingriff in die Apertura piriformis aus, wobei die ganze Höhle gut zu betrachten ist. Ist die Schleimhaut nicht hochgradig degeneriert, ist die Operation so zu vollenden; wenn aber ja, dann macht er nach der Vollendung der naso-antralen Kommunikation einen bukkalen Schnitt, entfernt die vordere Wand der Kieferhöhle und reinigt die Höhle. Die letzte Phase der Operation ist in 3—4 Minuten fertig und die Zerrung der Weichteile eine minimale. Der

Generated on 2019-10-24 14:55 GMT / http://hdl.handle.net/2027/uc1.b3252762
Public Domain in the United States, Google-digitized / http://www.hathitrust.org/access_use#pd-us-google
Digitized by Google
Original from UNIVERSITY OF CALIFORNIA

Eingriff ist also eine Denkersche Operation, jedoch in verkehrter Zeiteinteilung.

31. Alfred Brügemann (Gießen): **Seltene Befunde bei Nebenhöhleneiterungen.**

a) Demonstration einer Kieferhöhlen- und Stirnhöhlenschleimhaut bei Empyem der Höhlen mit verkalkten kapillaren und präkapillaren Gefäßen.

b) Bei einem 29jährigen Mann, der an chronischer Nebenhöhleneiterung litt, ergab die Punktion der linken Kieferhöhle größere Eitermassen, auf der rechten Seite dagegen eine klare, gelbliche, mit zahlreichen Cholestearinkristallen durchsetzte Flüssigkeit. Weder bei der Operation noch bei der in Serienschnitten durchgeführten mikroskopischen Untersuchung der Schleimhaut fand sich irgend ein Anhaltspunkt für das Vorhandensein einer Schleimhaut- oder Zahnzyste. Die Schleimhaut zeigte außer reichlicher Ablagerung von Blutpigment mit Riesenzellenbildung nur eine geringe Infiltration. Offenbar hat es sich primär um eine hämorrhagische Entzündung der Schleimhaut gehandelt, wofür das Auftreten von Blutpigment aus dem Gewebe und das Vorhandensein von reichlichen Cholestearinkristallen in dem Inhalt der Kieferhöhle spricht. Der Fall beweist, daß Cholestearinbildung in der Kieferhöhle nicht, wie vielfach angenommen wird, an das Vorhandensein von Zysten gebunden ist.

c) Osteoides Gewebe in einer chronisch entzündeten Stirnhöhlenschleimhaut.

32. Marschik (Wien): **Zur Technik der Stirnhöhlenradikaloperation.**

Nach einigen kurzen Bemerkungen über die seit dem Jahre 1904 an der Klinik Chiari geübte Killiansche und Riedlsche Stirnhöhlenoperation bespricht Redner ausführlicher einige Modifikationen derselben, sowie die im Laufe der Jahre durch Erfahrung bedingte Entwicklung der Technik des typischen „Killian". Von letzterer ist zu erwähnen die Bevorzugung der nach dem Braunschen Lehrbuch ausgeführten Lokalanästhesie sowie der Kuhnschen Methode bei Generalanästhesie, die primäre Ausmeißelung des unteren Randes der Knochenbrücke, wodurch die Aushebelung eines einzigen Knochenstückes ermöglicht wird, welche Stirnhöhle und Siebbein gleichzeitig eröffnet, die Belassung sämtlicher Weichteile an der Spange mit Ausnahme der Haut, die prinzipielle Abhebelung der Trochlea, die Rückkehr zur Originalvorschrift Killians (kontra Hajek), den dem Proc. front. entsprechenden Nasenschleimhautlappen zu erhalten und an das äußere Periost des Oberkieferfortsatzes wieder anzunähen, sowie die prinzipielle äußere Drainage, um Anschwellung der Nasenschleimhaut und damit Behinderung der nasalen Drainage zu vermeiden. M. betont weiters die nicht selten eintretende Notwendigkeit, wegen Ostitis der Hinterwand, namentlich bei Rezidiven und sekundären Operationen, die Hinterwand in größerem oder geringerem Umfrage zu entfernen, wodurch oft bedenkliche intrakranielle Symptome zum Schwinden gebracht werden.

Von den durch die Arbeiten der Klinik Chiari neugewonnenen Modifikationen der Stirnhöhlenradikaloperationen erwähnt er zunächst die Anwendung der Grünwaldscheu Methode der Resektion des Nasenseptums auf die äußere Operation nach Kahler, sowie die hierbei zu beobachtenden Kautelen; ferner die von M. eingeführte, in den geeigneten Fällen sehr brauchbare Methode des sogenannten „retrograden Killian", welcher den Hautschnitt der

Digitized by Google
Original from UNIVERSITY OF CALIFORNIA
Generated on 2019-10-24 14:55 GMT / http://hdl.handle.net/2027/uc1.b3252762
Public Domain in the United States, Google-digitized / http://www.hathitrust.org/access_use#pd-us-google

anderen Seite erspart; endlich die Anwendung der Krönleinschen Trepanation der lateralen Orbitalwand bei sehr tiefem Rec. supraorbitalis, um übermäßigen Druck oder Verletzung des Bulbus oder des Opticus zu vermeiden.

Zum Schluß bespricht M. noch die verschiedenen zur Deckung von Defekten nach Stirnhöhlenoperationen versuchten Methoden und befürwortet die Plastik mit Rippenknorpel.

33. Halle (Charlottenburg): **Die intranasale Operation bei Erkrankung der Nebenhöhlen.**

Halle bevorzugt als beste der Kieferhöhlenoperationen die von Sturmann und Canfiel angegebene Methode, die im Prinzip ein „Denker" von der Nase aus ausgeführt ist. Die untere Muschel wird total erhalten bzw. nur eine etwaige Hypertrophie entfernt. Auf das wichtige Prinzip der Ausschaltung des Mundes und die Wichtigkeit der Respirationsluft für die Ausheilung der Empyeme hat Halle schon im Jahre 1910 und 1906 aufmerksam gemacht. — Halle hat seine 1906 veröffentlichte Methode der intranasalen Eröffnung der Stirnhöhle, die trotz fragloser Vorzüge und trotzdem sie an einer größeren Reihe von Fällen mit bestem Erfolg ausgeführt wurde, keiner allgemeinen Anerkennung sich zu erfreuen hatte, weil ihre Gefahr von den meisten Beurteilern bei weitem überschätzt wurde, soweit zu verbessern versucht, daß Gefahren ebenso sicher ausgeschaltet werden können wie bei der Operation von außen. Er schlägt jetzt folgenden Modus procedendi vor: Auf der lateralen Nasenwand wird ein Schleimhautlappen gebildet. Der umschnittene Lappen wird vorsichtig abgelöst, nach unten geschlagen und hier mit einem Tupfer gehalten und geschützt. Der vordere Ansatz der mittleren Muschel wird hierauf durch leichte Meißelschläge abgetrennt und dann mit einigen kräftigeren Schlägen des Meißels der Agger und die davor gelegenen Teile des aufsteigenden Kieferastes abgetragen. Man gewinnt dadurch eine verblüffende Übersicht nicht nur über die vordersten Siebbeinzellen, die bisher von innen überhaupt nicht erreichbar waren, sondern sieht in fast allen Fällen sofort den Eingang in die Stirnhöhle. — In absolut gefahrloser Weise kann nunmehr mit einer Fräse die Stirnhöhlenöffnung erweitert und der ganze Boden der Stirnhöhle abgetragen werden, kleinere Höhlen sind völlig zu übersehen und auch größere können mit biegsamen Löffeln völlig oder fast völlig ausgekratzt werden. — Das Siebbein liegt dadurch, daß man die Umbiegungsstelle der Tabula interna sieht, klar vor den Augen und kann eher sicherer ausgeräumt werden, als durch externe Operation. Für die Keilbeinhöhle schlägt Halle vor, durch die natürliche Öffnung einen Kreuzschnitt durch Schleimhaut und Periost zu führen, die vier gebildeten Lappen abzupräparieren und nun die vordere Wand mit irgend einem Instrument zu entfernen.

Zum Schluß werden nach eventueller Ausräumung der Schleimhaut der Höhle die vier Lappen — oder soviel man gewinnen konnte — in die Höhle gelegt und locker antamponiert. Hierdurch wird das lästige Zugehen der Höhle vor der Heilung vermieden und diese beschleunigt.

34. A. Réthi (Budapest): **Methode zur intranasalen Eröffnung der Stirnhöhle.**

Voriges Jahr hat Verf. eine Methode empfohlen zur intranasalen Eröffnung der Stirnhöhle. Das vordere Ende der mittleren Muschel wird reseziert, die natürliche Öffnung der Stirnhöhle freigemacht. Unterhalb der Crista nasalis wurde das Nasenbein durchgemeißelt und durch dieses Loch die Haut der Nasenwurzel mit einem Elevatorium abgelöst. Jetzt kann die Crista fron-

Generated on 2019-10-24 14:55 GMT / http://hdl.handle.net/2027/uc1.b3252762
Public Domain in the United States, Google-digitized / http://www.hathitrust.org/access_use#pd-us-google
Digitized by Google
Original from UNIVERSITY OF CALIFORNIA

talis mit einer starken Zange gefaßt und in kleineren Stückchen entfernt werwerden. Dadurch bekommen wir einen freien Einblick.

Das Verfahren ist nicht schwer, doch erfordert es eine ziemlich geübte Hand. Vortr. wollte die Technik erleichtern und da kam er auf eine einfache und ungefährliche Methode.

Vortr. arbeitet jetzt auch mit Fräsen, eine Nebenverletzung ist aber jetzt ausgeschlossen. Die Fräse ist walzenförmig und paßt in eine Hülse hinein, die oben in einem bogenförmig gekrümmten Schützer ausgeht. Das Instrument ist so konstruiert, daß die Fräse und der Schützer fixiert ist, doch kann sie ganz frei in der Hülse rotieren. Nun wird die natürliche Öffnung der Stirnhöhle freigemacht und der knopfsondenartige Schnabel wird eingeführt. Der Momentschalter wird eingeschaltet und nun kann die Fräse nur nach vorne wirken. Sie kann nur dorthin reichen, wohin der Schnabel sie führt. Der Schnabel kann aber nur in die Stirnhöhle hinein. Aber daß sie hineinkommen kann, dafür trägt selbst die Fräse Sorge. Dadurch entsteht ein Circulus vitiosus. Daß in den seltesen Fällen, in welchen die Lamina cribosa die mediale Grenze der Stirnhöhlenöffnung bildet, ebenfalls keine Nebenverletzungen vorkommen, ist in der Konstruktion auch Sorge getragen. (Fabrikant: F. L. Fischer, Freiburg.)

35. v. Eicken (Gießen): **Zur Kosmetik nach Stirnhöhlenoperationen.**

Bei einem wegen rechtseitiger Stirnhöhleneiterung nach Riedl radikal operierten Patienten wurde vor mehreren Jahren aus kosmetischen Rücksichten eine Paraffineinspritzung anderweitig vorgenommen. Seitdem traten von Zeit zu Zeit Absceßbildungen in diesem Gebiet auf, die zu sehr entstellenden Narben und Bildung von ektatischen Venen in der Haut führten. Das Röntgenbild ließ einige bei der Operation nicht entfernte Buchten der Stirnhöhle erkennen, deshalb erneute Freilegung des Operationsgebietes. Dabei wurde das ganze erkrankte Hautgebiet exzidiert, wodurch ein dreieckiger Defekt entstand. Dieser hatte in der Mittellinie eine Ausdehnung von 5—6 *cm* und lateralwärts von 2 *cm*. Ausräumung der noch vorhandenen Buchten. Um die stark entstellende Einsenkung zu beseitigen, wurde nach breiter Unterminierung der Stirnhaut der gesunden linken Seite ein großer, aus den unter der Haut gelegenen Weichteilen und Periost bestehender Lappen mit der Basis an der Nasenwurzel gebildet und nach rechts hinübergeklappt. Um den Hautdefekt auszugleichen, wurd sodann die Haut der kranken Seite bis weit in die Fossa temporalis hinein unterminiert und dann durch zwei winklige Entspannungsschnitte soweit mobilisiert, daß eine primäre Vereinigung der Wundränder sich bewerkstelligen ließ. Heilung per primam.

36. Brüggemann (Gießen): **Zur Technik der Spülung von Nebenhöhlen.**

Demonstration eines Kanülenhalters, der sich an den gebräuchlichsten Kanülen nach Anbringung einer kleinen Platte leicht befestigen läßt und verhütet, daß die Spülflüssigkeit über die Hand des Arztes fließt.

37. Richter (Leipzig): **Zur Operationstechnik großer Zahnzysten im Oberkiefer.**

R. legt von der Fossa canina aus die Zahnzyste frei und trägt die mediale Zystenwand ab, so daß der Zystenraum von der Oberkieferhöhle nicht mehr getrennt ist. Die Zyste wird so zur Nebenhöhle der Nase, als Teil der Highmorshöhle. Zwischen letzterer und dem unteren Nasengange

Digitized by Google
Original from UNIVERSITY OF CALIFORNIA
Generated on 2019-10-24 14:55 GMT / http://hdl.handle.net/2027/uc1.b3252762
Public Domain in the United States, Google-digitized / http://www.hathitrust.org/access_use#pd-us-google

wird eine bohnengroße Daueröffnung hergestellt. Die Wunde in der Fossa canina wird sogleich vernäht.

Diese Operationsmethode ermöglicht die Beseitigung der Zyste und der davon ausgehenden Beschwerden in etwa einer Woche, während sonst monatelange Tamponaden erforderlich waren.

38. J. M. West (Berlin): **Über die intranasale Behandlung der Dakryostenose.**

Vortragender hat im Jahre 1910 im Gegensatz zu den früheren Versuchen 7 Fälle veröffentlicht, wobei er den Tränenweg intranasal unter Schonung der unteren Muschel eröffnet hat. Diesen seinen damaligen Vorschlag, nämlich unter Schonung der unteren Muschel den Tränenweg intranasal anzugreifen, hält Vortr. für einen sehr wichtigen Fortschritt in der intranasalen Chirurgie des Tränenweges.

Polyaks Anspruch auf die Priorität des intranasalen Totischen Verfahrens, unterstützt nur durch Leichenexperimente, die er in seinem Sammelreferat vom September 1912 nur nebenbei erwähnt, hat nichts mit des Vortr. Methode zu tun. Denn erstens hat Vortr. geheilte Fälle von Tränensackeiterung 2 Monate früher in der Berliner Ophth. Gesellschaft veröffentlicht und zweitens ist des Vortr. Verfahren ganz anders. Polyak eröffnet zuerst den Ductus, verfolgt den Ductus hinauf und eröffnet endlich den Sack. Er macht eine Dakryocystostomie plus einer Ductotomie, ein „intranasaler Toti", wie er schreibt. Die vom Vortr. ausgebildete Methode dagegen ist eine einfache Eröffnung des Saccus unter Schonung der unteren Muschel, der Ductus wird dabei nicht eröffnet, eine einfache Rhino-Dakryocystostomie.

Auch Polyaks Behauptung in der Kgl. Ärztevers. in Budapest (Sitzung 17. I. 1904, Bericht von Celenesér, Zentralbl. f. gesamt. Ophthalmol., Bd. 1, H. 2, S. 73), daß der „Kongreß der deutschen Laryng. Ges." die Priorität im vergangenen Jahr gegen Vortr. zu seinen (Polyaks) Gunsten entschieden hat, ist ein Irrtum. Es gibt keine deutsche Laryngol. Gesellschaft, er meint vielleicht den Verein der Deutschen Laryngologen, und dieser Verein hat sich damit nicht beschäftigt.

Vortr. hat sich die Aufgabe gestellt, die Frage der Dakryostenose zu lösen, und hat im Laufe der letzten $2^1/_2$ Jahre an der Silexschen und an der Hirschbergschen Klinik in Berlin über 500 Fälle von allen den verschiedenen Erkrankungen des Tränenapparates genau untersucht und hat bei Fällen von Dakryostenose über 220 intranasale Operationen ausgeführt. Seine Resultate bei Phlegmone, Fistel und Ektasie des Saccus demonstriert er mit einer Reihe von Photographien, welche vor der und einige Tage nach der Operation aufgenommen worden sind.

Vortr. teilt vorläufig mit, daß er mit Bumke in Morgenroths Laboratorium in der Charité in Berlin eine bakteriologische Arbeit über den Bakterieninhalt des Bindehautsackes nach der intranasalen Eröffnung des Tränensackes gemacht hat. Er und Bumke finden, daß die pathogenen Bakterien gewöhnlich 1 oder 2 Tage nach der Operation vollkommen verschwunden sind. Dagegen sind nach der Exstirpation des Sackes von außen in Axenfelds Klinik Pneumokkoken in 43% der Fälle gefunden (Matice).

39. Amersbach (Freiburg i. Br.): **Zur Frage der diffusen Hyperostosen der Gesichts- und Schädelknochen.**

Digitized by Google
Original from UNIVERSITY OF CALIFORNIA
Generated on 2019-10-24 14:55 GMT / http://hdl.handle.net/2027/uc1.b3252762
Public Domain in the United States, Google-digitized / http://www.hathitrust.org/access_use#pd-us-google

A. berichtet über einen Fall diffuser Hyperostose des Oberkiefers und Stirnbeins bei einem 20jährigen Bulgaren. Trotz genauer Untersuchung des gesamten operativ entfernten Materials muß die Frage, ob eine echte Tumorbildung (Osteoidfibrom bzw. Osteoidsarkom) oder aber eine entzündliche Neubildung (Otitis deformans fibrosa, Paget, Recklinghausen) vorliegt, unentschieden bleiben. Die auch durch neue Publikationen (Hutter, Frankenheim) noch in vielen Punkten unklaren Krankheitsbilder erheischen dringend die Bekanntgabe jedes einzelnen Falles. Neben der genauen klinischen Beschreibung speziell der röntgenologischen Untersuchung des gesamten Skelettsystems darf von der histologischen Untersuchung, besonders der Randpartien der Krankheitsherde, eine weitere Klärung erwartet werden.

Diskussion zu den Vorträgen 30—39.

Ritter (Berlin) möchte die Hallesche Methode nur für wenige Fälle reserviert wissen. Bei den meisten Stirnhöhleneiterungen kommt man mit den einfacheren konservativen Methoden aus, bei hochgradigen Schleimhautveränderungen nur mit der äußeren Operation. An der oberen Keilbeinhöhlenwand ist es gefährlich, mit der Fräse zu arbeiten.

Rhese (Königsberg) meint auch, daß man mit einfachen Operationsmethoden auskommt, er betont die Wichtigkeit der Erhaltnng der mittleren Muschel bei der endonasalen Siebbeinoperation. Nach der West-Polyakschen Operation sah er in 50 Fällen Rezidive. Er empfiehlt mehr die Totische Methode und bildet aus der medialen Tränensackwand einen Lappen, um Wiederverwachsungen zu verhüten.

Gerber (Königsberg) hält die äußeren Stirnhöhlenoperationen für bei weitem ungefährlicher als die intranasalen.

O. Mayer (Wien) hat 26 Fälle nach West operiert und sah auch manchmal Rezidive. Wichtig sei die Nachbehandlung.

Ruprecht (Bremen) macht das Fenster etwas größer, als West es angibt. Er demonstriert einige Instrumente zur Operation. R. hat 19 Fälle operiert, 10 sind wohl als geheilt anzusehen.

Seyffarth (Hannover) spricht zur Operation der Kieferzysten, er macht sie ebenso wie Richter. Er betont ebenfalls die Wichtigkeit der Nachbehandlung bei der Tränensackoperation.

Kahler (Freiburg i. Br.) empfiehlt, zur Vermeidung stärkerer Blutungen während der Westschen Operation auch außen am Processus nasofrontalis Novocain-Adrenalin zu injizieren. Sehr wertvoll sei die bakteriologische Untersuchung vor und nach der Operation. Unter den nachuntersuchten Fällen waren die meisten pneumokokkenfrei, nur einmal zeigten sich 3 Wochen nach der Operation wieder Pneumokokken.

Noltenius (Bremen) spricht gegen die in letzter Zeit von so vielen Seiten empfohlenen komplizierten Instrumente.

Knick (Leipzig) hat die Sturmannsche Operation 15mal ausgeführt, ist mit dem Resultat nicht sehr zufrieden. Er ist zur Luc-Caldwellschen Operation zurückgekehrt.

Halle (Berlin) ist mit der Tränensackoperation sehr zufrieden, in 81 Fällen glänzender Erfolg.

Generated on 2019-10-24 14:55 GMT / http://hdl.handle.net/2027/uc1.b3252762
Public Domain in the United States, Google-digitized / http://www.hathitrust.org/access_use#pd-us-google
Digitized by Google
Original from UNIVERSITY OF CALIFORNIA

Reinking (Hamburg) macht darauf aufmerksam, daß die von Richter mitgeteilte Operation der Kieferzysten bereits vor Jahren von Jacques beschrieben wurde.

Schlußwort.

Halle (Berlin): Eine geschützte Fräse, ähnlich der Rethischen, wurde schon von Fletcher-Ingals konstruiert, man bekommt aber damit zu kleine Öffnungen. Auch H. operiert nur Fälle, die mit anderen Methoden nicht ausheilen, nach der beschriebenen Art.

v. Eicken (Gießen) warnt dringend davor, akute Stirnhöhleneiterungen zu spülen oder endonasal zu behandeln, da ist Schwitzen und Bettruhe am Platze.

40. Cäsar Hirsch (Stuttgart): **Aneurysma der Carotis interna.**

Vortr. berichtet über ein bei einem 6jährigen Bergmannssohn in der Kattowitzer Ohrenklinik (Dr. Ehrenfried) beobachtetes Aneurysma der l. A. carotis interna, das bei bestehender chronischer Mittelohreiterung nach der Paukenhöhle geplazt war. Dem Herkommen gemäß wollte Vortr. nach Radikaloperation die blutende Stelle am Paukenhöhlenboden aufsuchen, um die Blutung von dort aus zu stillen zu versuchen. Allein schon vor der Operation trat gleich beim Auflegen der Chloroformmaske Narkosentod ein (der Kehlkopfeingang war durch die Blutung in die seitlichen Halsweichenteile hochgradig verlegt). Trotz sofortiger Denkerschen Interkrikotomie mit Sauerstoffatmung, intravenöser Adrenalin-Kochsalzinfusionen und Kampfer kehrte das Leben nicht wieder. Bei der sofort vorgenommenen Autopsie fand ich eine Fissur am Paukenhöhlenboden und ein etwa hühnereigroßes Aneurysma.

Vortr. würde in Zukunft derartige Fälle mehr vom hals- und weniger vom ohrenärztlichen Standpunkt betrachten, das Ohr also, wenn nicht dringendere Symptome vorliegen sollten, in Ruhe lassen und nur in Lokalanästhesie die Carotis communis unterbinden.

Zum Schlusse würdigt Vortr. die bisher beobachteten Fälle von Carotisaneurysmen einer kurzen Betrachtung.

41. Marschik (Wien):

Demonstrationen:

1. **Verbessertes Salpingoskop nach Gatscher-Marschik-Leiter.**

Durch ein über dem optischen vorderen Fenster verschiebbares Prisma wird auch die hintere Epipharynxwand sichtbar, auf die man bisher bei der Untersuchung mit dem Salpingoskop hatte verzichten müssen. Es sind weitere Versuche im Zuge, auch hiermit photographische Aufnahmen des Nasen-Rachenraumes zu ermöglichen. Eine aufgesetzte Spülröhre gestattet Bougierung, Durchlassung und Durchspülung der Tube unter Heilung des Auges

2. **Beleuchtungsvorrichtung an dem Spatelhaken zur Schwebelaryngoskopie.**

Hinter die Oberkieferplatte kommt ein leicht auswechselbares lichtstarkes Lämpchen, welches in die Gaumenaushöhlung sich einfügt und den Stirnreflektor entbehrlich macht.

Generated on 2019-10-24 14:55 GMT / http://hdl.handle.net/2027/uc1.b3252762
Public Domain in the United States, Google-digitized / http://www.hathitrust.org/access_use#pd-us-google
Digitized by Google
Original from UNIVERSITY OF CALIFORNIA

Laryngologische Gesellschaft zu Berlin.

Ordentliche Generalversammlung vom 17. Januar 1913.

Vorsitzender: Killian.
Schriftführer: Grabower.

Demonstrationen.

1. Zumsteeg: **Ein Fall von funktioneller Stimmstörung.**

Ein Junge zeigt nach einem länger dauernden Bronchial- und Kehlkopfkatarrh eine weiterhin bestehende Heiserkeit; objektiver Befund negativ. Sein Stimmumfang reicht nach oben bis zum e‴, in der Mitte ungefähr beim c′ ein Ausfall von 1—2 Tönen. Bemerkenswert ist, daß der Junge bis vor seiner Erkrankung immer sehr hoch gesprochen haben soll, was mit Rücksicht auf sein Alter — 18 Jahre — auf eine Störung in der Entwicklung hinweist, was auch aus seiner Allgemeinentwicklung zu ersehen ist. Die obersten Töne sind ziemlich rein. Zumsteeg nimmt an, daß es sich um eine persistierende Fistelstimme handelt, die durch die Erkrankung gewissermaßen verloren gegangen ist, insofern als es ihm infolge des Kehlkopfkatarrhs möglich wurde, heisere tiefe Töne zu bilden, die er gewohnheitsgemäß beibehalten hat. Das Krankheitsbild ist also als eine Mutationsstörung aufzufassen und der Erfolg der entsprechenden Therapie spricht ebenfalls für diese Ansicht.

2. Max Levy demonstriert eine **Verbesserung an seinem selbsthaltenden Nasenspeculum,** die in einem kleinen Haken besteht, der gleichzeitig die Nasenspitze hebt; ferner zeigt er ein Speculum, dessen ein Löffel im unteren Nasenwinkel zu liegen kommt, während der andere der Mitte des Nasenflügels anliegt; das Speculum bietet dadurch den Vorteil eines klaren Überblickes über die Nasenscheidewand, die bei Anwendung der gewöhnlichen Specula in ihrem vorderen Teil verdeckt wird.

Levy hat auch an dem Killianschen Speculum eine Verbesserung dadurch erzielt, daß er die beiden Löffel in der Ruhelage nach vorn bis auf einen gewissen Abstand konvergierend konstruieren ließ, so daß bei einer Spreizung auf 9 *mm* die beiden Löffel parallel stehen, wodurch eine Dehnung der Septumschleimhaut und damit die Gefahr der Perforation vermieden wird.

Diskussion.

Halle: Bei richtigem Gebrauch des Hartmannschen Speculums kommt man in allen Fällen aus; Halle hat übrigens das Killiansche Speculum dahin modifiziert, daß die Branchen am Griffende auseinanderweichen und gegen die Spitze zusammengehen, was etwa der Modifikation Levys entspreche.

Killian gebraucht gar nicht mehr das lange Speculum; er kommt mit dem halblangen gewöhnlich aus.

3. Busch: **Carcinoma tonsillae.**

Bei einem 46jährigen Pat., der im November 1912 mit geröteter und geschwollener rechter Tonsille in Ordination erschien, kam bei der Incision — es wurde Peritonsillitis vermutet — kein Eiter heraus. Jodkali bringt eine scheinbare Besserung. Ende Dezember kam der Pat. wieder; Tonsille größer und papilläre, speckige Exkreszenzen zeigend. Wassermann negativ. Probeexcision ergab zweifellos Carcinom.

4. Katzenstein: **Völliger Stimmverlust nach einer Verwundung des Halses.**

Digitized by Google
Original from UNIVERSITY OF CALIFORNIA
Generated on 2019-10-24 14:55 GMT / http://hdl.handle.net/2027/uc1.b3252762
Public Domain in the United States, Google-digitized / http://www.hathitrust.org/access_use#pd-us-google

Der Pat. wurde von ihrem Manne ein Schnitt mit dem Rasiermesser beigebracht, der den Kehlkopf zwischen Schild- und Ringknorpel durchtrennt hat. Die Carotiden blieben unverletzt dank den in ihren Kragen eingesetzten senkrechten Spangen. 8 Tage nach ihrer Entlassung aus dem Krankenhause trat Heiserkeit auf, die sich bis zur Aphonie steigerte. Die Ursache war ein haselnußgroßer Granulationstumor, innen von der Schnittwunde ausgehend, der die Trachea halb verlegte und sich bei der Phonation zwischen die Stimmlippen schob. Der Tumor wurde entfernt, worauf die Stimme sofort laut und klar wurde.

5. Killian: **Bewegungsstörung des linken Stimmbandes.**

Bei der Phonation der 55jährigen Frau geht die rechte Stimmlippe über die Mittellinie hinüber, die linke gelangt bis zur Kadaverstellung, die Stimmritze verläuft demzufolge schräg und klafft überdies etwas; der Aryknorpel der rechten Seite geht vor den der kranken Seite. Bei der Inspiration geht die linke Stimmlippe ad maximum nach außen. Die Röntgenaufnahme läßt nur stark entwickelte Hilusdrüsen auf der linken Seite wahrnehmen. Auf zentrale Veränderungen ist die Untersuchung des Falles noch nicht abgeschlossen. An eine mechanische Störung zu denken, findet sich kein Anhaltspunkt.

Diskussion (nachdem die Herren die Pat. einzeln gespiegelt).

Grabower glaubt, daß doch ein mechanisches Hindernis, vielleicht ein Exsudat oder eine Wucherung die Ursache sei; er empfiehlt die Untersuchung mit Killians Schwebeapparat.

Kuttner glaubt aus der Energielosigkeit bei allen Bewegungen, dem Zurückfallen des Stimmbandes bei der Inspiration und der Atrophie auf eine beginnende Recurrenslähmung schließen zu sollen.

Heymann stimmt Grabower bei; man müsse daran denken, daß eine Ecchondrose oder etwas derartiges im Aryknorpelgelenk vorhanden sein könne.

Killian (Schlußwort): Die hintere Larynxwand wurde untersucht und hat nichts abnormes gezeigt. Zur Untersuchung der hinteren Seite des Larynx wird die Hypopharyngoskopie gemacht werden.

6. Katzenstein: **Instrument zur Kompression des Kehlkopfes.**

Katzenstein hat in mehreren Fällen von einseitiger Recurrenslähmung nach Strumektomie durch Kompressionsbehandlung ein überraschendes Resultat erzielt, indem das normale Stimmband allmählich über die Mittellinie bei der Phonation an das gelähmte herangepreßt wurde, so daß eine gute, sonore Stimme resultierte.

Katzenstein hat den ursprünglichen Kompressionsapparat verbessert, der nun aus einem Schulterreifen mit 3 Metallstangen auf jeder Seite besteht: um je 3 Stangen und die entgegengesetzte Halsseite wird ein Band gelegt, das durch eine Pelotte auf den Schildknorpel drückt. Auch eine Reihe von anderen phonischen Störungen wurden mit diesem Apparat erfolgreich behandelt. An Stelle der Pelotten können breite Elektroden verwendet und die Patienten zugleich elektrisiert werden.

Diskussion.

Gutzmann hat bisher mit der Fingerdruckmethode zufriedenstellende Erfolge erreicht und trägt Bedenken — wegen der beim Manne frühzeitig eintretenden Verknöcherung —, starken Pelottendruck anzuwenden; überdies kann man mit Daumen und Zeigefinger leichter nach der wirksamsten Stelle

Digitized by Google
Original from UNIVERSITY OF CALIFORNIA
Generated on 2019-10-24 14:55 GMT / http://hdl.handle.net/2027/uc1.b3252762
Public Domain in the United States, Google-digitized / http://www.hathitrust.org/access_use#pd-us-google

suchen, die anfangs zu wechseln pflegt. Übrigens habe Finder schon vor Jahren geraten, unter dem Kragen eine Pelotte anzubringen.

Max Senator frägt, ob bei starker Kompression keine Atemstörung eintrete; ferner wie der Erfolg beim Tremolieren zu erklären sei, da hier doch von einer Annäherung der unbeweglichen Stimmlippe nicht die Rede sein kann.

Katzenstein (Schlußwort): Atemstörungen hat er nie beobachtet; mit der früheren Kompressionsbehandlung war stets auch eine venöse Stauung verbunden, bei seiner Methode wird — und das sei das Wesentliche — diese Stauung ganz ausgeschaltet.

Fortsetzung der Diskussion zu dem Vortrage Halles: **III. Folgen und Gefahren der Tonsillenexstirpation.**

Finder ist zu der Erkenntnis gekommen, daß die heftigen Schluckschmerzen und sehr häufig auch die Nachblutungen in jenen Fällen auftreten, wo man den Gaumenbogen erheblich verletzt, was ja manchmal nicht recht zu vermeiden ist, und auch die Schädigungen der Singstimme, wenn sie überhaupt vorkommen, durch die infolge ausgiebiger Verletzungen des Gaumenbogens entstandenen Narbenverziehungen bedingt sind.

Echtermeyer berichtet über einen Fall, wo am neunten Tage nach der Operation Sepsis aufgetreten ist. Nach Incision des hinteren Gaumenbogens, der in einen Tumor verwandelt war, kam etwas Eiter heraus, worauf die Erscheinungen schnell abgeklungen sind.

Barth empfiehlt bei Tonsillektomie wegen Gelenksrheumatismus die Patienten darauf aufmerksam zu machen, daß das Leiden gleich nach der Operation rezidivieren kann; er hat zwei solche Fälle beobachtet und findet die Erklärung darin, daß durch die Operation infektiöse Herde eröffnet werden und der Resorption infektiöser Keime Tür und Tor offen stehe.

Fischer hat einen ähnlichen Fall wie Echtermeyer erlebt.

Katzenstein hat als nachteilige Folgen Rhinolalia aperta (Beweglichkeitsbeschränkung des Zäpfchens infolge Narbenverziehung) und Autophonie beobachtet (Funktionsstörung des Tensor veli). Blutungen hat er vielfach gesehen. Bei Sängern und Sprechern will er die Tonsillektomie vermieden wissen.

Bruck macht auf die Blutungen in die Schleimhaut des Gaumens und seiner Nachbarschaft aufmerksam, die infolge von Druck und Zerrung des Gewebes entstehen.

Halle (Schlußwort) weist noch einmal nachdrücklich hin, daß man in jedem Falle die Wundhöhle absuchen und jedes Gefäß, jede blutende Stelle mit der Klammer fassen soll, daß ferner in die Wundhöhle ein antiseptisches Pulver gestreut werde, und stellt mit Genugtuung fest, daß sich alle Redner prinzipiell gegen die nicht strengstens indizierte Tonsillenexstirpation bei Kindern ausgesprochen haben.

Sitzung vom 14. Februar 1913.

Vorsitzender: Killian.
Schriftführer: Grabower.

1. Th. Gluck: **Erfahrungen auf dem Gebiete der Operationen der oberen Luft- und Speisewege.** (Referat in Heft 9 dieser Zeitschrift.)

Digitized by Google
Original from UNIVERSITY OF CALIFORNIA
Generated on 2019-10-24 14:55 GMT / http://hdl.handle.net/2027/uc1.b3252762
Public Domain in the United States, Google-digitized / http://www.hathitrust.org/access_use#pd-us-google

2. P. Heymann: **Einseitige Stimmbandulzeration.**

33jähriger Pat., vor 4 Wochen mit Heiserkeit und stechendem Schmerz auf der linken Halsseite erkrankt; etwa im vorderen Teil des mittleren Stimmbanddrittels eine halblinsengroße, weißlich belegte Stelle. Der Belag hat sich in den 14 Tagen der ärztlichen Beobachtung etwas gelockert und ist dünner geworden; eine Operation ist nicht vorausgegangen. Wassermann negativ: vor 6 Jahren, anläßlich eines akuten Rachenkatarrhs, auch eigentümliche weiße Beläge gezeigt. Eine sichere Diagnose ist nicht zu stellen.

Heymann erwähnt ferner, daß Hendrichs einen Nasenspülapparat konstruiert, der durch negativen Druck — also durch Ansaugen — Flüssigkeit durch die Nase treibt. Diese Durchspülung ist nach seiner eigenen Erfahrung angenehm; er hofft überdies, daß auf diese Weise eine der Ursachen von Mittelohreiterungen nach Nasenspülungen ausgeschaltet wird.

3. Stephan: **Geschwulstbildung am Halse bei zwei operierten Patienten.** (Demonstration der Präparate.)

Nach Beschaffenheit, Sitz und mikroskopischen Befund handelt es sich zweifellos um Dermoide. Die Cysten waren ganz abgeschlossen, ein Gang war nicht vorhanden.

4. Sonntag: **Embolie der Arteria centralis retinae nach Paraffininjektion.**

7 Tage nach Hartparaffininjektion (2 cm^3) bei einem ozaenakranken Mädchen plötzlich beim Sehen auf der linken Seite eine Verdunkelung. Sehschärfe normal, keine Blutung in der Netzhaut; Gesichtsfeld zeigte einen entsprechenden Trübungsumfang von 20—40 Graden; nach Ansicht zweier Okulisten liegt zweifellos eine Embolie eines Astes der Art. centr. retinae vor. Die Untersuchung des Paraffins hat sichergestellt, daß Hartparaffin verwendet wurde. Dieser Fall zeige, daß man auch bei Hartparaffin auf üble Zufälle gefaßt sein müsse.

5. Hirschmann: **Ulceration am harten Gaumen rechts, fünfmarkstückgroß,** bei einer Dame, die vor einem Jahr an derselben Stelle eine markstückgroße, flache Erhebung aufwies, welche aus weißlichen Bläschen von der Größe von Stecknadelköpfchen zusammengesetzt schien. Wassermann negativ, keine Spirochäten im Belag, keine Zeichen von Tuberkulose; antiluetische Kur ohne Erfolg. Probeexcision ergibt entzündliche Granulationen ohne charakteristische Eigenschaften. Hirschmann bleibt bei der Diagnose: Lupus, zu der er schon früher per exclusionem gelangt ist.

6. West: **6 Fälle von Augenerkrankungen durch Eröffnung des Tränensackes nach West geheilt.**

2 Fälle von Tränenfisteln, 2 Fälle von Tränensackeiterung, 1 Dakryocystitis mit Ektasie, 1 Fall von Tränenträufeln.

Sitzung vom 14. März 1913.

Vorsitzender: Killian.
Schriftführer: Grabower.

Vor der Tagesordnung.

1. Finder: **Dislokation des Larynx bei angeborenem muskulären Schiefhals.**

Bei dem Pat., bei dem eine Verkürzung des Sternocleidomast. eine auffallende Atrophie der ganzen linken Gesichtshälfte und eine Verschiebung des

Digitized by Google
Original from UNIVERSITY OF CALIFORNIA
Generated on 2019-10-24 14:55 GMT / http://hdl.handle.net/2027/uc1.b3252762
Public Domain in the United States, Google-digitized / http://www.hathitrust.org/access_use#pd-us-google

ganzen Kopfes nach rechts besteht, sieht man bei der laryngoskopischen Untersuchung direkt in den rechten Sinus pyrif. hinein; die Glottis ist schief von rechts hinten nach links vorn und das rechte Lig. aryepiglott. ist maximal gespannt und ungefähr dreimal so lang als links. Die Stellung des Larynx ist auf eine Zugwirkung zurückzuführen. Über den Mechanismus im einzelnen kann Finder keine nähere Aufklärung geben.

2. Abraham: **Carcinom des Nasenrachenraumes bei einem 48-jährigen Schutzmanne.**

Beiderseits, vom Seitenstrang unterhalb des Tubenwulstes kommend, ziemlich derb, höckerig, leicht blutend; ähnliche Geschwulstmassen in den Rosenmüllerschen Gruben und am Rachendach, Drüsenpakete am Hals unterhalb der Anguli mandib. Probeexcision ergab Carcinom. Nach Entfernung des Tumors links sind die Geschwulstmassen in die rechte Choane hineingewachsen. Radikaloperation wurde vom Chirurgen abgelehnt; Radiumbehandlung ist beabsichtigt. Carcinome des Nasenrachenraumes sind in der Literatur nur selten erwähnt.

Tagesordnung.

1. P. Heymann trägt zu seiner Demonstration der letzten Sitzung nach, daß es sich in dem Falle — nach dem mikroskopischen Befund — um eine einseitige Stimmbanderkrankung bei Katarrh gehandelt habe, wie Killian es vermutet hat.

2. Diskussion zu der Demonstration Sonntags: **Fall von Embolie der Art. centr. retinae durch Paraffininjektion.**

Eckstein hält es mit Rücksicht auf den Umstand, daß die Embolie erst 7 Tage nach der Injektion entstand und die Pat. inzwischen Schmerzen gehabt hat, für wahrscheinlich, daß hier ein entzündlicher Prozeß in der Tiefe gewesen sein muß, der zur Thrombusbildung geführt, worauf ein kleiner Teil des Thrombus abgestoßen und verschleppt worden ist.

Wenn es auch merkwürdig ist, daß ein solcher Thrombusteil in den Bulbus hineinkommt, so muß dies nach den bisherigen Erfahrungen über Erblindung nach Paraffininjektionen als Tatsache hingenommen werden. Für das Zustandekommen der Embolie teilt er kurz eine Reihe von Hypothesen mit und hält es in praktischer Beziehung für wichtig, die Pat. darauf aufmerksam zu machen, unnötige Bewegungen im Gesicht zu unterlassen und beim Waschen etc. nicht stark im Gesicht mit den Händen herumzuarbeiten.

Finder fragt, warum derartige Vorfälle gerade nach Paraffininjektionen und niemals nach anderen operativen Eingriffen an den Muscheln zu beobachten sind.

Eckstein weiß die Frage, die er sich selbst schon gestellt, nicht zu beantworten.

Killian fragt, ob unter den Erblindungen auch doppelseitige beobachtet wurden.

Eckstein antwortet, daß unter den von Dr. Welty aus St. Francisco mitgeteilten 5 Fällen ein doppelseitiger war.

Wagener, Scheier, Senator.

Sonntag (Schlußwort): In seinem Falle, der denselben objektiven Befund wie vor 5 Wochen zeigt, ist die Embolie sichergestellt; ob das fortgeführte Teilchen Paraffin oder ein Thrombus gewesen ist, wird sich nicht entscheiden lassen; bezüglich Ecksteins Erklärung hat er die gleichen Bedenken

Generated on 2019-10-24 14:55 GMT / http://hdl.handle.net/2027/uc1.b3252762
Public Domain in the United States, Google-digitized / http://www.hathitrust.org/access_use#pd-us-google
Digitized by Google
Original from UNIVERSITY OF CALIFORNIA

wie Finder, möglicherweise ist aber die Ozaenanase hierzu besonders disponiert.

3. Diskussion zum Vortrage von West: **Die Technik der Eröffnung des Tränensackes von der Nase aus.**

Halle wendet sich gegen Cohns Behauptung, daß man bei dieser Operation etwa im Dunkeln arbeite, und empfiehlt, daß man vorn einen Schnitt parallel dem Nasenrücken anlegt, von hier auf den vorderen Ansatz der unteren Muschel zu und oberhalb des Ansatzes der mittleren Muschel nach hinten, worauf die abgehobene Schleimhaut nach hinten gelegt wird.

Wagener empfiehlt, die Lage des Tränensackes in der Nase durch eine Sonde zu fixieren, die durch das untere Tränenkanälchen nach der Nase durchgestoßen wird.

Ritter lenkt die Aufmerksamkeit auf die Arbeit Rheses hin über den häufigen Zusammenhang von Tränensack- und Siebbeinerkrankungen.

Sobernheim fragt, ob bei totaler Exstirpation des Tränensackes (Tuberkulose) die Methode nach West anzuwenden sei.

West (Schlußwort): Die Operation ist speziell beim Tränenträufeln nur für die eine Art von Fällen angezeigt, wo Dakryostenose als Ursache vorliegt, also nicht, wo nur die Tränenkanälchen nicht funktionieren.

Gegenüber Wagner erwidert er, daß die Sonde oft nicht durchgehe, sich biege und daß eine dicke Sonde den Canaliculus verletzen könne.

Gegenüber Halle hebt er hervor, daß der ventilartige Lappen, der verhindern soll, daß der Pat. Luft durch das Auge blasen kann, überflüssig sei, weil bisher kein Pat. darüber geklagt habe; es gibt Pat., die Luft durchpusten können, und solche, denen dies unmöglich ist; dies hänge aber von der Länge der Tränenröhrchen ab.

Sitzung vom 13. Juni 1913.

Vorsitzender: Heymann, später Killian.
Schriftführer: Grabower.

1. Gutzmann: **Mutationsstörung bei einem 13jährigen Mädchen,** seit einem Vierteljahr bestehend und allmählich eingetreten.

Vortr. hat trotz umfangreicher Erfahrung diese Mutationsstörung bei Mädchen nur zweimal gesehen.

2. A. Brück: **Fall von Meniscusverletzung im Kiefergelenk.**

Ein seltener Fall von traumatischer Affektion des linken Kiefergelenks bei einem jungen Manne, welcher bei lautem Schreien plötzlich einen schmerzhaften Ruck in der linken Kiefergegend verspürte; zunächst konnte er den Mund nicht schließen, aber schon nach wenigen Sekunden war die Mundsperre behoben. Bald bemerkte Pat., daß beim Kauen ein leises Knacken in der Kiefergegend auftrat und immer mehr an Intensität zunahm; Schmerz und Druckempfindlichkeit fehlen; dagegen ist das Geräusch auf mehrere Meter Entfernung deutlich zu hören.

Der Proc. condyl. springt nach außen vor, rückt beim Mundöffnen — sich stärker markierend — nach vorn vor, während hinter demselben eine tiefe Grube erscheint. Brück bespricht den pathologisch veränderten Bewegungsmechanismus und nimmt mit Rücksicht auf Anamnese und Befund eine Zerreißung des Meniscus mit Subluxation desselben nach außen an. Würde

Digitized by Google
Original from UNIVERSITY OF CALIFORNIA
Generated on 2019-10-24 14:55 GMT / http://hdl.handle.net/2027/uc1.b3252762
Public Domain in the United States, Google-digitized / http://www.hathitrust.org/access_use#pd-us-google

ein therapeutischer Eingriff notwendig werden, so käme nur die Eröffnung des Gelenkes und Abtragen des dislozierten Meniscus in Frage.

3. Weingärtner: **Oesophaguscarcinom mit in den Bronchialbaum verschlucktem Wismut.**

Demonstration von Röntgenbildern, die von Pat. stammen, welche Oesophaguscarcinom haben, aber ösophagoskopisch wie tracheoskopisch absolut keine Anhaltspunkte für eine Fistelbildung darbieten.

Diskussion.

Meyer.

4. J. Joseph: *a)* **Totale Rhinoplastik** bei einer Pat., bei welcher durch Lupus die ganze untere Hälfte der Nase einschließlich des Septums (Totenkopfnase) fehlte.

Demonstration von 17 Lichtbildern, die den Zustand vor, während beziehungsweise nach der Behandlung illustrieren. Hautüberpflanzung nach der von Joseph modifizierten italienischen Methode; das Nasengerüst durch Transplantation von zwei der vorderen Tibiakante entnommenen Knochenstückchen hergestellt in Form eines vollen Profilskeletts. Die Pat. hat jetzt eine wohlgeformte Nase mit guter Nasenspitze, einem knöchernen Septum von normaler Profilhöhe, mit ausgebildeten Nasenflügeln und Nasenlöchern.

Ferner zeigt Joseph noch an 26 Lichtbildern drei weitere Fälle von totaler Rhinoplastik.

b) **Schiefnasenkorrektur** bei einem jungen Manne mit rechtseitigem Knochen- und Knorpelhöcker durch einfache intranasale Abtragung mittelst Messer und Säge.

Diskussion.

Scheier.

5. Stephan: **Plastik am Kehlkopf** bei einem 17jährigen Pat., welcher durch fast 15 Jahre dauernd eine Kanüle (nach Larynxdiphtherie) getragen und bei dem die Haut in der Umgebung des großen Trachealdefekts stark narbig verändert und der Larynx hochgradig stenosiert war. Laryngofissur, bei der sich die Stimmbänder zum größten Teil zerstört und die Taschenbänder sich stark narbig erwiesen.

Die Lappen sind gut eingeheilt und überhäutet. Nun folgte systematische Tamponade zur Beseitigung der Stenose mit in Mull eingehülltem Gummischwamm. In der Nähe des Defekts fand Stephan ein Knorpelstückchen, das von einem früheren Deckungsversuch von anderer Seite hingepflanzt worden sein dürfte. Der Lappen ist dann samt diesem Knorpelstück herübergeschlagen und fixiert worden; äußere Wundfläche durch Thierschsche Transplantation gedeckt. Einheilung reaktionslos. Stenose ist beseitigt; Pat. spricht mit vernehmlicher, wenn auch rauher Stimme. (Taschenbandsprache.)

6. J. Wolf: **Neue Lampe für das Brüningsche Elektroskop,** die bei derselben Belastung ein Licht von 10 Kerzen gibt bei gleicher Haltbarkeit. (Firma Fischer, Preis 5 Mk.)

7. E. Meyer: **Kehlkopfgicht** bei einer 53jährigen Pat., die fast in allen Gelenken gichtische Ablagerungen hatte. Unfähig, Flüssigkeiten zu schlucken, konnte sie feste Bissen ganz gut hinunterbringen. Laryngoskopischer Befund: Cricoarytaenoidgelenk stark geschwollen, aryepiglottische Falten ödematös. Im Röntgenbild sind die Ablagerungen deutlich zu erkennen. Die

Generated on 2019-10-24 14:55 GMT / http://hdl.handle.net/2027/uc1.b3252762
Public Domain in the United States, Google-digitized / http://www.hathitrust.org/access_use#pd-us-google
Digitized by Google
Original from UNIVERSITY OF CALIFORNIA

Erklärung für die subjektiven Beschwerden gibt Meyer dahin ab, daß Flüssigkeiten über die aryepiglottischen Falten in den Kehlkopf fließen und Hustenreiz und Schmerzen verursachen, während feste Bissen, in den Sinus pyriformis hineingedrängt, die ödematöse Schwellung nach vorn pressen und in den Oesophagus hinuntergelangen.

Tagesordnung.

Weski: **Die Entwicklung der Kiefercysten im Röntgen- und mikroskopischen Bilde.** (Erschienen in der Zeitschrift für Laryngologie und Rhinologie.)

Sitzung vom 11. Juli 1913.

Vorsitzender: Killian.
Schriftführer: Grabower.

1. Schötz: **Tumor des Larynx.**

Schötz stellt einen 50jährigen Pat. vor, bei dem er vor 25 Jahren gelegentlich der Behandlung einer akuten Laryngitis einen Schiefstand der Glottis als Nebenbefund konstatiert hatte. Nach 10 Jahren kam er wieder wegen Kurzatmigkeit und Stimmschwäche in die Ordination und zeigte fast den gleichen Befund wie jetzt, nämlich: Der linke Sinus pyriformis und die angrenzende Vallecula von einem hühnereigroßen, glatten, mit normaler Schleimhaut überzogenen, gelblich durchscheinenden Tumor prall ausgefüllt, der die linke Epiglottishälfte weit nach rechts herüberdrängt, so daß man nur mühsam in der Tiefe neben dem rechten Stimmband eine ganz schmale Glottis und ab und zu den rechten Aryknorpel erkennen kann. Bezüglich der Natur des Tumors, des Ausgangspunktes und der Ätiologie will Schötz vorerst das Resultat der Operation abwarten.

Diskussion.

Killian erinnert sich eines ähnlichen Falles, in dem es sich um eine Cyste mit zähem, gelatinösem Inhalt gehandelt hatte.

Laut Nachtrag konnte auch in dem obigen Falle eine dickwandige Cyste konstatiert werden.

2. Albrecht: **Erschwertes Decanulement** bei einem kleinen Jungen, der vor Monaten wegen plötzlicher schwerer Atemnot tracheotomiert worden ist. Die direkte Laryngoskopie ergab Verengerung des subglottischen Raumes durch Granulationen. Beim Versuch, dieselben zu entfernen, harter Widerstand; wegen Blutung der Granulationen wird von der Tracheotomiewunde aus das Rohr eingeführt und der Fremdkörper in der Trachea gesichtet — es war ein Stück einer Nußschale. Extraktion.

3. Wolff: **Fremdkörper in der Kieferhöhle.**

Durch einen Unfall (1911) — Zerspringen der Schmirgelscheibe einer Schleifmaschine — erlitt Pat. eine Verletzung der Gegend des äußeren Augenwinkels, deren Behandlung Wochen in Anspruch nahm, da die Wunde eiterte und mehrmals Knochensplitter entfernt werden mußten. Im Vormonate (Juni 1913) dem Vortr. überwiesen, konnte am unteren Augenlid eine Fistel konstatiert werden, durch die man mit der Sonde in einen großen Hohlraum gelangte. Durchspülung der Kieferhöhle vom unteren Nasengang ergab Eiter. Vermutung eines Fremdkörpers in der Kieferhöhle; Radikaloperation; Kieferhöhle von Granulationen ausgefüllt; im hinteren Winkel ein großes und ein

Digitized by Google
Original from UNIVERSITY OF CALIFORNIA
Generated on 2019-10-24 14:56 GMT / http://hdl.handle.net/2027/uc1.b3252762
Public Domain in the United States, Google-digitized / http://www.hathitrust.org/access_use#pd-us-google

kleines Stück der Schmirgelscheibe. Wundheilung glatt, Pat. frei von Beschwerden.

4. Hölscher: **Schluckbeschwerden und Regurgitation der Speisen kurz nach dem Essen** bei einem 50jährigen Pat.

Oesophagoskopie: Der oberste Abschnitt der Speiseröhre normal, dann große Vorwölbung auf der rechten vorderen Seite, und von da ab klaffte der Oesophagus bis in den Magen hinunter.

Tracheoskopie: Auf dem Sporn der Bifurkation ein Tumor, frei in den rechten Bronchus hineinhängend, breitbasig den linken Bronchus ausfüllend. Probeexcision ergab typisches Plattenepithelcarcinom. Über den Sitz des primären Carcinoms läßt sich im Augenblick noch nichts sagen.

5. Stephan: **Demonstration von 2 Patienten nach Laryngektomie.**

Bei dem einen handelt es sich um ein carcinomatös verändertes Stimmband; totale Laryngektomie nach dem Vorschlage Glucks, um eine bessere Funktion zu erreichen und auch den Dauererfolg sicherer zu stellen; beim zweiten Pat. war nach längerer Beobachtung klinisch die Diagnose Carcinom gestellt worden, die Probeexcision ließ nicht erkennen, daß es sich um typische Anzeichen eines Carcinoms handelte. Bei der Totalexstirpation zeigte sich ein ausgedehntes Carcinom der rechten Seite.

6. Heinemann: **Präparate von chronisch entzündeten Speicheldrüsen.**

7. Weingartner: **Fremdkörper, wegen ihrer Seltenheit von Interesse.**

a) Ein Angelhaken, der sich mit dem Widerhaken in den Oesophagusmund eingespießt hatte;

b) ein Knochen, der $1^1/_2$ Jahre im Larynx gesteckt und dessen Enden unterhalb der vorderen Kommissur und an der Larynxhinterwand in Granulationen eingebettet waren;

c) ein großer Knochen, $5 : 3^1/_2$ *cm* im Oesophagus steckend. Röntgenbild negativ. Durch Bariumsulfat läßt sich das Stagnieren der Masse oberhalb des Fremdkörpers röntgenologisch darstellen. (Demonstration der Bilder.) Extraktion war schwierig, aber von Erfolg begleitet.

8. Claus: **Osteomyelitis der Schädelknochen.**

Demonstration einer Moulage von einer jungen Dame, bei der schon vor 10 Jahren ein Oberkieferempyem von der Alveole eröffnet worden ist; die angeratene Radikaloperation lehnte sie ab. Jetzt kam sie wieder mit Schwellung der rechten Wange, die über die Grenze der Stirnhöhle hinauf reichte. Radikaloperation der Kiefer- und Stirnhöhle, Ausräumung des Siebbeins. Nebenhöhlen heilten aus, aber am Schädeldach stellten sich Abscesse ein; trotz operativer und Serumbehandlung erlag Pat. schließlich einer Lungenmetastase. Die Osteomyelitis der Schädelknochen ist eine seltene Komplikation der Nebenhöhlenerkrankungen; sie ist circumscript oder diffus, letztere Form ist die bösartige. Ätiologisch kommt das operative Trauma und die Retention in Betracht. Meistens handelt es sich um jugendliche Individuen mit weitmaschiger und gefäßreicher Diploe.

Diskussion.

Killian hat 2 Patientinnen an fortschreitender Osteomyelitis des Stirnbeins nach Stirnhöhlenoperation verloren.

Digitized by Google
Original from UNIVERSITY OF CALIFORNIA
Generated on 2019-10-24 14:56 GMT / http://hdl.handle.net/2027/uc1.b3252762
Public Domain in the United States, Google-digitized / http://www.hathitrust.org/access_use#pd-us-google

Kramm berichtet ebenfalls über einen Fall von Osteomyelitis nach endonasaler Nebenhöhlenoperation bei einem Ozaenakranken.

Killian lenkt die Aufmerksamkeit auf die Stelle am Proc. front. des Oberkiefers hin, wo man bei seinem Verfahren quer durchmeißelt, als denjenigen Punkt, wo die Osteomyelitis ihren Ausgang nimmt.

Killian kommt auf den in der Sitzung vom 17. I. vorgestellten Fall von eigentümlicher Bewegungsstörung des linken Stimmbandes zu sprechen und meint, daß vielleicht die Mitteilungen Rathmanns, auf die ihn Grünwald aufmerksam gemacht, zur Aufklärung des Falles dienen könnten. Rathmann hat bei seinen Versuchen mit Durchschneidung des obersten Halsmarkes feststellen können, daß die Durchtrennung der grauen Substanz zu einer Parese der Adduktoren der Stimmlippen mit ausgesprochener Heiserkeit führe, und hat dasselbe Bild beobachten können, wie es in dem Falle von Killian zu sehen war. Derselbe wurde von Neurologen genau untersucht, die irgend eine Störung im Cervicalgebiete der Medulla nicht nachweisen konnten; übrigens ist der Kehlkopf wieder normal geworden.

b) Vorstellung einer Pat., die wahrscheinlich infolge von Lues an der Schädelbasis eine einseitige Lähmung des Vagus und des Hypoglossus mit Beteiligung des Glossopharyngeus zeigt; interessant ist die Stellung des rechten Stimmbandes, dessen vorderer Anteil in extremer Abduktion sich befindet, während das hintere Stück wieder medianwärts sich wendet bis zu einem Punkt, der der Kadaverstellung entsprechen dürfte. Als Ursache dieses Verhaltens vermutet Killian eine einseitige Cricothyreoideuslähmung.

Grabower hält die experimentellen Ergebnisse von Rathmann für die Laryngologie von keiner prinzipiellen Bedeutung und meint, daß bei der Durchschneidung des Halssegmentes sehr leicht eine Beschädigung der ans dem Foramen jugulare heraustretenden Vagusfasern erfolgen könne, die zu einer vorübergehenden Lähmung der Stimmlippe führen könne.

Bezüglich des Falles selbst glaubt er sagen zu dürfen, daß die Adduktorenlähmung durchaus keine beträchtliche war, und — da sie wieder beseitigt ist — so kann es sich nur um eine periphere Ursache gehandelt haben.

Killian: Da Rathmann bei einer ganzen Anzahl von Experimenten immer dieselben Ergebnisse fand, so ist nicht anzunehmen, daß die Lähmung von einer Nebenverletzung herrühren dürfte.

Sitzung vom 17. Oktober 1913.

Vorsitzender: Killian.
Schriftführer: Grabower.

Vor der Tagesordnung.

1. Killian: **Metallhülse im Bronchus.**

Die 10jährige Pat., die eine Metallhülse (zur Sicherung der Stricknadeln) aspiriert hat, zeigte keine äußeren Erscheinungen. Das Röntgenbild läßt einen Fremdkörper im rechten Bronchus erkennen. In Narkose und linker Seitenlage wurde das längste der von Killian konstruierten Kinderrohre angewendet unter Leitung des Fingers. Trotz der Einstellung der Hülse im Gesichtsfeld und mehrmaligen Versuchen gelang es nicht, den Fremdkörper mit der Hohlkörperzange herauszubekommen. Die Sitzung wurde unterbrochen. Das Kind hatte die Narkose und die Rohreinführung gut vertragen. Killian ließ sich von der Mutter des Kindes eine gleichartige Hülse bringen, und nun er-

Generated on 2019-10-24 14:56 GMT / http://hdl.handle.net/2027/uc1.b3252762
Public Domain in the United States, Google-digitized / http://www.hathitrust.org/access_use#pd-us-google
Digitized by Google
Original from UNIVERSITY OF CALIFORNIA

gab sich, daß das Lumen derselben so klein ist, daß die Zange gar nicht ordentlich hineingehen kann; außerdem hatte das Kind gesagt, daß es die Hülse zusammengebissen hatte; dagegen zeigte sich ein günstiger Umstand, nämlich der, daß die Hülsen einen umgebogenen Rand besitzen und daher für die Extraktion mit der Krallenzange geeignet erscheinen. Nochmalige Narkose (mit dem Yankauerschen Gebläse), Schwebelaryngoskopie, Einführung eines 7 *mm* breiten Rohres, Extraktion. Diese Art von „Schwebebronchoskopie", die hier zum erstenmal angewendet wurde, dürfte für künftige Fälle zu empfehlen sein, weil man die Bronchoskopie auf diese Art mit großer Sicherheit und in schwierigen Fällen mit mehr Aussicht auf Erfolg ausführen könne.

2. J. H. Wolf: **Kugel am Orbitalboden.**

Bei einem 22jährigen Pat., der sich vor zirka 2 Jahren durch einen Schuß in die rechte Schläfe verletzte, mißlang der Extraktionsversuch vom linken Jochbein. Röntgenbild (Demonstration) zeigt die Kugel in der Höhe des linken Orbitalbodens. Wegen linkseitiger Kieferhöhleneiterung Eröffnung der Highmorshöhle; Alveolarbucht mit Granulationen ausgefüllt; Abmeißelung des lateralen und vorderen Teiles des Orbitalbodens, worauf bei Druck von außen Resistenz gefühlt und die Kugel extrahiert wurde.

Tagesordnung.

1. Killian: **Verbesserung an dem Apparat zur Schwebelaryngoskopie.**

Demonstration der neuen Verbesserung an einem Pat., durch welche das Herausrutschen des Spatels eliminiert wird, ferner eines neuen Zungenspatels, durch dessen einen Teil der Kehldeckel emporgehoben wird.

2. Lautenschläger: **Die Resultate meiner Kieferhöhlenplastik.**

Lautenschläger beschreibt zunächst des Näheren seine Methode der Plastik, die er in jenen Fällen anwendet, wo wegen der Ausbreitung der Erkrankung die Fortnahme der ganzen facialen Wand und die offene Behandlung der Höhle notwendig erschien. Er hat seine Plastik in 88 Fällen ausgeführt, von welchen 71 ohne weitere Nachhilfe heilten, in 16 Fällen mußte die Operation wiederholt werden, darunter bei 3 Fällen zweimal; 1 Pat. blieb ungeheilt.

Die Methode besteht darin, daß ein unterer U-förmiger Lappen um die Höhlenöffnung vorsichtig abpräpariert und nach innen gedrängt wird, worauf der obere Lappen, der nicht allein an der äußeren Kieferhöhlenseite gewonnen, sondern auch über die Umschlagstelle der Schleimhaut hinüber auf die Wangenseite des Vestibulum oris reicht und so groß ist, daß er allein den Defekt zu decken vermag, mittelst fortlaufender Catgutnaht mit dem unteren Lappen vereinigt wird. Die Schleimhautflächen sehen nach innen, die Wundflächen nach außen. Über die so geschlossene Höhle wird nun die durch die vorausgegangene Schnittführung meist schon genügend abgelöste und außerordentlich verschiebbare Wangenschleimhaut eine Kulisse breit von hinten nach vorn gezogen und am unteren und vorderen Wundrand vernäht.

Diskussion.

Finder fragt, ob Lautenschläger prinzipiell in allen Fällen schwerer Kieferhöhleneiterung die offene Behandlung vorzieht.

A. Meyer erwähnt, daß er ein identisches Verfahren vor einigen Jahren ausgearbeitet und meist glatten Verschluß erzielt habe.

Generated on 2019-10-24 14:56 GMT / http://hdl.handle.net/2027/uc1.b3252762
Public Domain in the United States, Google-digitized / http://www.hathitrust.org/access_use#pd-us-google
Digitized by Google
Original from UNIVERSITY OF CALIFORNIA

Killian hat die Methode mit bestem Erfolg in Fällen angewendet, in denen sich die Kieferhöhlenöffnung nach der Radikaloperation nicht vollständig geschlossen hatte.

Lautenschläger (Schlußwort) antwortet, daß er die Methode nur in jenen Fällen anwende, wo ein primärer Verschluß nicht möglich ist, und hebt hervor, daß er zur Zeit des Vortrages von Meyer (der übrigens nur über 3 Fälle berichtet hat) schon über 26 Fälle verfügt habe.

Sitzung vom 14. November 1913.

Vorsitzender: Killian.
Schriftführer: Grabower.
Gäste: Exzellenz Dr. Perez (Uruguay), Dr. Hofer (Wien), Dr. Behrend (Danzig), Prof. Küster (Berlin).

Vor der Tagesordnung.

1. Claus: **Ein Fall von Noma** bei einem 27jährigen Mädchen.

Demonstration der Moulagen, von welchen die am Seziertisch aufgenommene die freiliegenden Ober- und Unterkiefer zeigt. Zum Schluß bemerkt Claus, daß neuerdings Salvarsan zu therapeutischem Zweck in Vorschlag gebracht wurde.

2. A. Proskauer: *a)* **Chromatophore Zellen in der Nasenschleimhaut.**

Proskauer berichtet über seine Beobachtung von chromatophoren, das ist mit melanotischem Pigment beladenen Zellen, in der Nasenschleimhaut und demonstriert eine Lumièrephotographie und entsprechende Präparate, von einem 25jährigen Manne herrührend, der an einer Rhinitis chronica atrophicans non foetida leidet. Die ganze Nasenschleimhaut zeigt eine bräunliche Färbung und die vorhandenen Polypen erweisen sich auf dem Durchschnitt schon makroskopisch als dunkelbraun.

Diskussion.

Heymann hat im Jahre 1889 einen ähnlichen Fall beobachtet und darüber auf der Naturforscherversammlung in Halle 1891 Mitteilung gemacht, außer ihm haben Michael und Lincoln je einen solchen Fall gesehen.

Finder glaubt, an Larynxpolypen nicht selten einen ähnlichen Befund beobachtet zu haben, und fragt, ob diese Pigmentkörner nicht hämatogenes Pigment darstellen, das von Blutungen herrühre.

Proskauer betont, daß das Pigment sich durch die mikrochemische Reaktion als vollkommen echtes melanotisches Pigment charakterisiere (Eisenreaktion und Hämatoidinprobe negativ; Resistenz gegen konzentr. H_2SO_4 und HCl); auch ist in den Präparaten nichts von Blutungen zu sehen, und die Form der Zellen sowie die feinkörnige Verteilung des Pigments spricht für die Echtheit.

Gegenüber Heymann erwidert er, daß im Gegensatz zu den von ihm erwähnten Fällen in seinem Präparat nichts von Sarkom zu sehen ist.

b) **Lokalanästhesie und Nebennierenerkrankungen.**

Plötzlicher Todesfall während einer Lokalanästhesie mit Alypin bei gleichzeitig bestehender einseitiger Nebennierentuberkulose. Bei der Wiederholung der Cystoskopie bei einem unter Verdacht der Nierentuberkulose aufgenommenen Kranken wurde wegen Krampf des Blasenschließmuskels eine In-

Digitized by Google
Original from UNIVERSITY OF CALIFORNIA
Generated on 2019-10-24 14:56 GMT / http://hdl.handle.net/2027/uc1.b3252762
Public Domain in the United States, Google-digitized / http://www.hathitrust.org/access_use#pd-us-google

jektion von 20 cm^3 einer 2%igen Alypinlösung vorgenommen. Sofort folgten Krämpfe, Bewußtlosigkeit und trotz aller Bemühungen Exitus. Die mikroskopische Untersuchung ergab verkäste Nebennierentuberkulose auf einer Seite, auf der anderen ein hypertrophisches chromaffines System.

Bisher ist nur ein Todesfall (von Ritter publiziert) an Alypinintoxikation beobachtet worden; außerdem ist von der Göttinger Ohrenklinik von Schröder darauf hingewiesen worden, daß das Alypin nicht so harmlos sei, wie bisher angenommen wurde.

Nast: **Cavernöses Lymphangiom der Wange.**

Demonstration eines 10jährigen Mädchens mit einer haselnußgroßen, prallelastischen, verschieblichen Geschwulst zwischen den Weichteilen der linken Wange, deren Füllungszustand je nach der Körperlage Differenzen zeigt. Die Verkleinerung bei aufgerichtetem Kopfe kann durch Kompression noch beschleunigt werden.

Da bei der größten Füllung kein bläulicher Schimmer — vom Blut herrührend — sichtbar wird, so glaubt Nast, daß es sich hier um ein cavernöses Lymphangiom handle.

Tagesordnung.

1. Fernando Perez: **Die Ozaena eine infektiöse und kontagiöse Krankheit mit Vorweisung experimenteller Beweisstücke.** (Referat in dieser Zeitschrift.)

2. Hofer: **Die Behandlung der Ozaena mit Impfung (Coccobacillus Perez).** (Referat in dieser Zeitschrift.)

Diskussion.

Grabower anerkennt die mitgeteilten Ergebnisse und glaubt, daß auf dieser Basis sicherlich weitergebaut werden kann, bemerkte jedoch, daß es notwendig sei, vorsichtig zu sein und diese hochwichtige Frage nicht als gelöst zu betrachten.

Hofer betont, daß die Erzeugung der Atrophie an den Muscheln ein solch konstantes und verblüffendes Symptom ist, wie er es in der ganzen Bakteriologie und Pathologie noch nicht gesehen hat.

Killian zweifelt nicht, daß man es hier mit dem wirklichen Erreger zu tun habe, möchte aber durchaus nicht weitere Prüfungen für überflüssig erklären.

Sitzung vom 12. Dezember 1913.

Vorsitzender: Killian.
Schriftführer: Grabower.

Vor der Tagesordnung.

1. Heinemann: **Vorstellung eines Pat. mit Aneurysma aortae.** welcher vor $^3/_4$ Jahren wegen Husten, Heiserkeit und Kurzatmigkeit zur Behandlung erschienen ist. Der Larynxbefund zeigt eine chronische Laryngitis, die wohl als Stauungslaryngitis aufzufassen ist. Recurrenslähmung fehlt, weil bei einem Aneurysma der Aorta ascendens — und um ein solches handelt es sich hier (Röntgenbefund) — der Recurrens nicht in Betracht kommt. Dagegen prominiert die vordere Trachealwand nach dem Lumen hin und die Glottis steht schief, wohl durch Drehung des Larynx um seine vertikale Achse

Digitized by Google
Original from UNIVERSITY OF CALIFORNIA
Generated on 2019-10-24 14:56 GMT / http://hdl.handle.net/2027/uc1.b3252762
Public Domain in the United States, Google-digitized / http://www.hathitrust.org/access_use#pd-us-google

infolge Druckes des Aneurysmas, denn auch die Trachea steht nicht genau median. Heinemann macht auf das von Menzel beobachtete Symptom bei Lageveränderungen der Trachea aufmerksam, nämlich die Differenz in der Entfernung zwischen Adamsapfel und dem Sternocleidomastoideus der rechten und linken Seite — ein Symptom, das auch hier konstatiert werden kann.

Diskussion.

Schötz.

2. Max Scheier: **Fall von großer cystöser Geschwulst am Zungengrund,** die sich in der Tiefe der linken Vallecula unter der Schleimhaut entwickelt und die Größe einer Walnuß erreicht hat.

3. Killian: *a)* **Verbesserung an dem Spatel für die Schwebelaryngoskopie,** bestehend in zwei seitlichen Flügeln, um das Vorwölben der Zunge von beiden Seiten her zu verhindern.

b) Killian hat mit Dr. Halberstädter die **Strahlentherapie bei bösartigen Geschwülsten** angewendet und berichtet über die Erfolge:

1. Bei einem inoperablen Carcinom des Rachens, das sich nach konsequenter Mesothoriumbehandlung innen und außen, verbunden mit Röntgentherapie auffallend gebessert hat, dann bei einem Kehlkopfcarcinom, bei dem — um eine längere Einwirkung des Präparats im Larynx zu ermöglichen — dasselbe mittelst einer bronchoskopischen Zange im Larynx fixiert wurde, was, während der Pat. im Dämmerschlaf sich befand (Skopolamin-Morphium) durch Anwendung der Schwebelage leicht gelang. Über diesen Fall wird Killian in einem weiterem Stadium berichten.

2. Noch bemerkenswertere Resultate erzielte er bei 2 Fällen von Lymphosarkom der Tonsillen und einem malignen Lymphom der Gaumenmandeln, die fast eigroß waren.

Um eine rasche Wirkung in diesen Fällen zu erzielen, hat Killian nach Anästhesierung wie zur Tonsillektomie die Kapseln mit entsprechendem Filter in Kanäle der Tonsillen versenkt, die er durch Einstich eines Kieferhöhlentroikarts sich vorerst geschaffen. Die Kapseln blieben eine Stunde drinnen, außerdem Mesothoriumbehandlung von außen und zwischendurch Röntgentherapie. Die Wirkung im Sinne einer Schrumpfung war schon nach 5 bis 6 Tagen deutlich zu sehen, und schließlich sind die Tumoren ganz geschwunden. Zur Verhinderung von Rezidiven wird es notwendig sein, die Therapie fortzusetzen.

Diskussion.

Halberstädter weist auf die besonders auffällige Radiosensibilität der Lymphosarkome hin und betont, daß bei dem Versenken des Radiums respektive Mesothoriums innerhalb des kranken Gewebes die weichen Strahlen nicht abfiltriert zu werden brauchen. Die Radiumstrahlen haben vor den Röntgenstrahlen den Vorzug der leichteren Applikation, außerdem sind sie — wenigstens lokal und temporär — noch wirksam, wo die Röntgenbehandlung versagt.

Stephan berichtet, daß die Tonsillektomie in diesen Fällen leicht und glatt von statten ging.

Tagesordnung.

1. Blumenthal: **Beitrag zur Lehre von der Rachenmandel.**

Seine Untersuchungen an einer Reihe von Schädeln ergaben Knochenvorsprünge an der Pars basilaris, die er an Bildern demonstriert.

Digitized by Google
Original from UNIVERSITY OF CALIFORNIA
Generated on 2019-10-24 14:56 GMT / http://hdl.handle.net/2027/uc1.b3252762
Public Domain in the United States, Google-digitized / http://www.hathitrust.org/access_use#pd-us-google

Hierbei macht er auf den Winkel aufmerksam, den der hintere freie Rand des Vomer mit der Pars basilaris bildet und der zwischen 76° und 124° schwankt. Blumenthal glaubt, daß die Bedeutung der Rachenmandel für die Behinderung der Nasenatmung zum Teil von der Größe dieses Winkels abhängig ist.

2. Grabower: **Zur Inaktivitätsatrophie der Kehlkopfmuskeln.**

Diskussion wird vertagt. Lawner.

Referate.

I. Allgemeines.

Die Laryngologie und Rhinologie in ihren Beziehungen zur allgemeinen Diagnostik. (Antrittsvorlesung bei der Übernahme der Freiburger Universitätsklinik für Hals- und Nasenkrankheiten.) Von Prof. Dr. O. Kahler. (W. kl. W. 1912. Nr. 23. S. 881 ff.)

Nach einigen einleitenden Sätzen würdigt Kahler in ausführlicher Weise die vielen Beziehungen der Laryngo-Rhinologie zu den einzelnen Fächern in der Medizin, charakterisiert den ungeahnten Aufschwung dieser Spezialdisziplin in den letzten Jahren, der insbesondere durch die großartige Vervollkommnung der Untersuchungsmethoden (Killian) zu erklären ist, und schließt mit den Worten: „Noch vor kurzem wurden vielfach Stimmen laut, die von Übergriffen der Laryngologie sprachen, die der Laryngologie das Recht auf Selbstständigkeit absprechen wollten. Es ist zu hoffen, daß diese Engherzigen bald ganz verstummen und daß die Laryngologie nicht weiter gehindert wird in ihrer Entwicklung zur Förderung der Wissenschaft, zum Heile der leidenden Menschheit." Schlemmer.

Zur Skleromfrage in Rußland. Von Prof. Dr. B. Jürgens (Warschau). (W. kl. W. 1912. Nr. 51. S. 2001 ff.)

Jürgens Untersuchungen erstreckten sich: 1. auf die russischen Ostseeprovinzen, das heißt die Gouvernements Livland, Estland, Kurland; 2. auf das Gouvernement Grodno (Littauen) und 3. Warschau.

Es scheint nach Jürgens, daß bisher in 1. kein Skleromfall bekannt geworden ist. Aus 2. sind ihm 2 Fälle mit hochgradigem Rhinosklerom zu Gesicht gekommen, desgleichen aus 3. Jedoch ist es unsicher, ob es sich bei letzteren nicht doch um Eingewanderte handelte. In Warschau kommen aber, wenn auch nicht häufig, Skleromfälle in Beobachtung. Schlemmer.

Über Sklerom. Von Jurasz (Lemberg). Nach einem Vortrag am II. Kongresse österreichischer Amtsärzte in Krakau am 24. Juni 1912. (Gaz. Lekarska. 1912. Nr. 36.)

Jurasz beschreibt in einem für praktische Ärzte bestimmten Vortrag das Wesen der Krankheit, die anatomischen Veränderungen, die klinischen Symptome, die therapeutischen Maßregeln, skizziert die Lage ihrer Verbrei-

Generated on 2019-10-24 14:56 GMT / http://hdl.handle.net/2027/uc1.b3252762
Public Domain in the United States, Google-digitized / http://www.hathitrust.org/access_use#pd-us-google
Digitized by Google
Original from UNIVERSITY OF CALIFORNIA

tung und spricht die Vermutung aus, daß diese Krankheit ähnlich wie andere Seuchen aus Asien nach Europa eingeschleppt worden ist. Jurasz spricht seine Verwunderung darüber aus, daß bis jetzt nur 2 Länder den Kampf gegen diese Krankheit aufgenommen haben, nämlich Deutschland und Amerika, während andere Länder, in denen diese Krankheit schon seit langem wütet und großen Schaden anrichtet, gar nichts oder nur wenig in dieser Richtung getan haben. Behufs genauer Untersuchung und wirksamer Bekämpfung der Krankheit stellt Jurasz folgende Postulate auf:

1. Sämtliche Fälle von Sklerom sind als Infektionskrankheit anzusehen und zur amtlichen Kenntnis zu bringen.

2. In jedem von dieser Krankheit heimgesuchten Kronlande soll jährlich eine Statistik der Krankheitsfälle mit genauer Angabe der Ortschaft, in welcher die Krankheit herrscht, ausgeführt werden.

3. Behufs Isolierung und Behandlung der Pat. sollen an Zentralstellen von Skleromherden, speziell an Kliniken und Spitälern, mit allen notwendigen Untersuchungs- und Behandlungsmitteln ausgestattete spezielle Stationen errichtet werden.

4. Es wäre erwünscht, daß wenigstens einmal im Jahre Vertreter der interessierten Staaten (Österreich, Ungarn, Rußland, Deutschland, die Schweiz, Italien, Rumänien und Spanien) in eine Konferenz zusammentreten sollen, um sich mit der Frage über die Erforschung und Bekämpfung dieser Krankheit zu beschäftigen, ähnlich wie dies wegen anderer Infektionskrankheiten (Tuberkulose, Lupus) geschieht. Spira.

Die Methodik der Radiumbestrahlung in der Nasen-Mund-Rachenhöhle, im Kehlkopf, in der Luftröhre und im Schlund. Von Dr. Albanus. Aus der Lupusstation des Vereines für Lupusfürsorge (E. V.) in Hamburg. (D. m. W. 1912. Nr. 17.)

Als Forderungen einer rationellen Radiumtherapie für die oben genannten Höhlen stellt Verf. folgende auf: 1. Ein geeignetes Instrument, welches das Radium in gleichmäßiger Fixation enthält, genügenden Radiumschutz gewährt und überallhin eingeführt werden kann; 2. geeignete Filter, je nach der erstrebten Wirkung; 3. Berücksichtigung der in Betracht kommenden Schleimhäute gegenüber der Haut bei Beurteilung der Strahlenwirkung; 4. absolut sichere Fixation der Kapsel, um womöglich dieselben stundenlang anwenden zu können. Verf. bespricht dann eingehend die Applizierungsart der Radiumkapsel, die je nach der zu bestrahlenden Höhle verschieden durchgeführt werden muß. Zum Schlusse betont Albanus, daß alle Methoden nur von geschulten Rhino-Laryngologen ausgeführt werden sollen, weil die Anwendung eines so differenten Mittels wie Radium oder Mesothorium die ganze Technik dieses Spezialfaches zur Voraussetzung haben muß. Lawner.

Generated on 2019-10-24 14:56 GMT / http://hdl.handle.net/2027/uc1.b3252762
Public Domain in the United States, Google-digitized / http://www.hathitrust.org/access_use#pd-us-google
Digitized by Google
Original from UNIVERSITY OF CALIFORNIA

II. Nase und Nebenhöhlen.

Schwere Blutungen mehrere Wochen hindurch nach Entfernung von Hypertrophien der Nasenschleimhaut. Von Prof. Dr. L. Réthi (Wien). (W. kl. W. 1912. Nr. 22. S. 843.)

Mitteilung eines Falles, bei dem Réthi nach Abtragung von Hypertrophien der r. unteren Muschel unstillbares Nasenbluten beobachtete, weshalb nach Bellocq tamponiert wurde. Als mehrere Tage später der Tampon entfernt wurde, blutete es abermals ebenso heftig, und dies ging so weiter. Im ganzen wurde 6mal (!) nach Bellocq tamponiert und endlich, da auch dann die Blutung wiederkehrte, die Carotis externa ligiert. Dies brachte den gewünschten Erfolg. Zusammenstellung ähnlich schwerer Fälle aus der Literatur. Schlemmer.

Ein Fall von Lymphangiom der Nasenscheidewand (Lymphangioma fibromatodes). Von J. Szmurlo (Warschau). (Gaz. Lekarska. 1912. Nr. 35.)

In dem von Szmurlo mitgeteilten Fall bestand erschwerte Nasenatmung seit 2 Monaten. Entfernung eines harten, bohnengroßen Tumors. Nach drei Wochen Rezidiv. Szmurlo fand in der linken Nasenhälfte einen vom vorderen Teil des Septum ausgehenden roten Tumor, den er mit der heißen Schlinge entfernte, worauf er die Basis mit dem Galvanokauter ausbrannte. Nach 2 Monaten kein Rezidiv. Der Befund der mitgeteilten genauen mikroskopischen Untersuchung erwies ein Lymphangioma fibromatodes. Mit den anderen in der Literatur veröffentlichten gleichen Fällen bildet der Szmurlos den neuesten. Diese Tumoren sind gewöhnlich gutartig, obgleich sie leicht rezidivieren. Die Kauterisierung der Basis verhinderte vielleicht bis jetzt ein Rezidiv im beschriebenen Falle. Spira.

Über die therapeutischen Indikationen in der akuten und chronischen Eiterung der Highmorshöhle. Von J. Szmurlo (Warschau). (Gaz. Lekarska. 1912. Nr. 3 u. 4.)

Szmurlo bespricht die Beziehungen der Erkrankungen der Highmorshöhle zu den benachbarten Organen und zum allgemeinen Organismus, den verschiedenen Bau und die pathologisch-anatomischen Veränderungen dieser Höhle, die verschiedenen Ursachen ihrer Erkrankung, skizziert die vorliegende Literatur, betont die Schwierigkeit der Wahl zwischen den Methoden der konservativen und radikalen Behandlung in einem gegebenen Falle, erwähnt die gebräuchlichen Behandlungsmethoden in akuten und chronischen Erkrankungen und resümiert die therapeutischen Indikationen in folgender Weise:

1. Bei akutem Empyem: Allgemeine Behandlung, Ruhe, Schwitzkur, Einträufelungen von 1—2%igem Cocain mit Adrenalin in die Nase, Aspirin; bei heftigen Schmerzen infolge von Eiterretention Aspiration mit dem Siebenmannschen Apparat, Ausspülungen durch eine natürliche oder künstliche Öffnung, am besten unter der unteren Muschel. In Fällen von Komplikationen Eröffnung der Höhle vom Alveolarfortsatz oder von der Nasenhöhle aus.

Digitized by Google
Original from UNIVERSITY OF CALIFORNIA
Generated on 2019-10-24 14:56 GMT / http://hdl.handle.net/2027/uc1.b3252762
Public Domain in the United States, Google-digitized / http://www.hathitrust.org/access_use#pd-us-google

2. In chronischen Fällen: Beseitigung der hypertrophischen Veränderungen in der Nase und der eventuellen Eiterung in den anderen Nebenhöhlen.

3. Dauert die Eiterung trotzdem fort, öftere Durchspülungen durch eine natürliche oder künstliche Öffnung; wo dies nicht ausreicht, da radikale Operationen nach Caldwell-Luc, am besten in Lokalanästhesie. Spira.

Über die immunisatorische Behandlung des Heufiebers nach Wright. Von Dr. H. Ellern. Aus dem städt. hygienischen Institut in Frankfurt a. M. (Professor M. Neisser). (D. m. W. 1912. Nr. 34.)

Bericht über die Behandlung von 13 Heufieberkranken mit dem Wrightschen Pollenvakzin, welcher darin gipfelt, daß wohl von fast allen Pat. eine zum Teil erhebliche Besserung zugegeben wurde, was jedoch Verf. selbst als nicht beweisend bezeichnet, weil auch von 20 nichtbehandelten Pat. 16 eine Besserung angaben. Überdies wurden die Untersuchungen in verhältnismäßig vorgerückter Zeit begonnen, während gerade in dem Jahre das Heufieber einen ungewöhnlich frühen Anfang genommen hat. Verf. beabsichtigt deswegen, die nächste Nachprüfung frühzeitiger anzustellen. Lawner.

Über die rhinogene Beteiligung der Tränenwege, insbesondere über den Zusammenhang der chronischen Dacryocystitis mit den Erkrankungen des Siebbeines und ihre Behandlung. Von Oberstabsarzt Privatdozenten Dr. Rhese. Aus der Abteilung für Ohren-, Hals- und Nasenkrankheiten des Krankenhauses der Barmherzigkeit in Königsberg i. Pr. (D. m. W. 1912. Nr. 35.)

Durch den Umstand, daß nach aus anderen Gründen ausgeführten Siebbeinoperationen gleichzeitig bestehende, hartnäckige Tränensackleiden ohne sonstige Therapie in kurzer Zeit heilten, wurde Verf. zuerst auf einen hier bestehenden Zusammenhang hingelenkt, den er seither systematisch verfolgte. Nach seinen zahlreichen Erfahrungen — 25 Fälle im Laufe von 3 Jahren — kommt er zu folgenden Schlüssen: 1. Die chronische Dacryocystitis ist sehr häufig durch eine Siebbeinerkrankung veranlaßt beziehungsweise in ihrer Chronizität in solchen Fällen erhalten, wo sie koordiniert — also unabhängig von jener — entstanden ist. Das vordere Siebbein habe daher für den Tränensack dieselbe Bedeutung wie die hinteren Nebenhöhlen für den Orbitalinhalt. 2. Die Prognose der durch eine Siebbeinerkrankung bedingten chronischen Dacryocystitis ist eine sehr günstige, denn selbst hartnäckige Fälle mit Fistelbildung kommen durch die Siebbeinoperation zur Heilung. 3. Bei den rhinogen verursachten Erkrankungen der Tränenwege ist der mittlere Nasengang von größerer pathogenetischer Bedeutung als der bisher überschätzte untere Nasengang. 4. Zur röntgenologischen Feststellung der rhinogenen Ursachen bei Erkrankung der Tränenwege empfiehlt Rhese die von ihm angegebene Schrägaufnahme mit im Tränennasenkanal liegender Sonde, weil auf diese Art die einzelnen Nebenhöhlen in scharfer, deutlicher Weise zur Darstellung kommen.

Lawner.

Generated on 2019-10-24 14:56 GMT / http://hdl.handle.net/2027/uc1.b3252762
Public Domain in the United States, Google-digitized / http://www.hathitrust.org/access_use#pd-us-google
Digitized by Google
Original from UNIVERSITY OF CALIFORNIA

III. Nasenrachenraum, Pharynx und Mundhöhle.

Catarrhus chronicus hypertrophicus der Tonsilla lingualis. Von Dr. A. Zografides (Athen). (W. kl. W. 1912. Nr. 52. S. 2042ff.)

Zografides teilt 10 Fälle mit, bei denen ein Katarrh der hypertrophischen Zungengrundtonsille bei sonst ganz gesunden und blühenden Personen einen Anfallshusten auslöste, der erst nach radikaler Zerstörung der Tonsille mit dem Galvanokauter behoben wurde.

Die Pat. fühlten zuerst in der Regel ein immer lästiger werdendes Kitzeln im Larynx, welches schließlich in einen entsetzlichen und quälenden Husten ausartete. Einmal (Fall V) weigerte sich der Pat., feste Nahrung zu sich zu nehmen, da jeder Schluckakt zu heftigen Hustenanfällen Anlaß gab. Der objektive Befund stellte stets hypertrophische, bisweilen auch inflammierte Zungengrundtonsillen fest, die eine verschiedene Größe zeigten und eine über das Zungengrundniveau hervorragende höckerige Beschaffenheit hatten. Zografides kommt zu dem Schlusse, daß wahrscheinlich das Bordet-Gengousche Keuchhustenstäbchen oder seine Toxine in die Zungendrüsen eindringen und dort zu einer Entzündung desselben führen, welche durch die sensiblen Vagusäste zentripetal das Hustenzentrum erregen, wodurch es dann zu den Anfällen kommt. Schlemmer.

Fall einer croupösen Entzündung der Rachenschleimhaut (Pharyngitis crouposa s. fibrinosa). Von J. Truszkowski (Piotoków). (Gaz. Lekarska. 1912. Nr. 36.)

1. Fall. 36jähriger Pat., am 23. V. Halsschmerzen, Schlingschmerzen, näselnde Sprache. Nasenatmung erschwert. Zunge belegt. Temp. 39·5°. Submaxillare Drüsen vergrößert, starke Rötung und Schwellung der Rachengebilde, die größere rechte Tonsille walnußgroß. 24. V. Steigerung sämtlicher Symptome, auf der rechten Tonsille 4, auf der linken 3 erbsengroße, vorspringende weiße Flecke, die sich leicht ohne Blutung abstreifen lassen. In den folgenden Tagen Steigerung der Beschwerden und Auftreten von kleinen, hirsekorngroßen Flecken und von weißen, durchschimmernden Belägen auf der Uvula und den Gaumenbögen. Infektion von antidiphtheritischem Serum ohne Wirkung. Zunehmen der Beläge, die auch auf der Epiglottis auftreten. Erst am 10. Tage begannen die Beläge zu verschwinden. Doch ist die rechte Mandel nicht kleiner, die submaxillare Drüse noch am 14. Tage druckempfindlich. Die Schwellung und Rötung der Uvula und der Gaumenbögen hielt noch 1 Woche an. Nach 1 Monat erscheint Pat. wieder, beunruhigt durch das Auftreten weißer Flecke auf den Tonsillen und den Gaumenbögen, die jedoch außer geringeren Schlingbeschwerden keine Symptome machten. Fieberloser Verlauf.

2. Fall. 54jähriger Pat., ähnliches Krankheitsbild, schwerer Verlauf. Temperatur 40·0°. Auch hier blieb die Injektion von antidiphtheritischem Serum

Digitized by Google
Original from UNIVERSITY OF CALIFORNIA
Generated on 2019-10-24 14:56 GMT / http://hdl.handle.net/2027/uc1.b3252762
Public Domain in the United States, Google-digitized / http://www.hathitrust.org/access_use#pd-us-google

ohne Erfolg und die Beläge breiteten sich auf die Epiglottis und die Stimmbänder aus.

Die Untersuchung wies an beiden Fällen ausschließlich Kokken auf, keine diphtheritischen Bacillen. Es handelte sich um Pharyngitis crouposa, einen in bakteriologischer Beziehung noch dunklen Prozeß. Spira.

IV. Larynx.

Über die „aphthösen" Geschwüre der Trachea und des Larynx bei tuberkulöser Lungenphthise. Von Dr. Schinizi Ziba (Tokio). (Arch. f. Laryng. 24. H. 3.)

Verf. hat aus den zur Sektion gekommenen Fällen von Lungentuberkulose zur mikroskopischen Untersuchung 6 Fälle mit kleinsten stecknadelkopf- bis hirsekorngroßen Geschwürchen auf der Trachealschleimhaut, einige auch mit solchen Geschwüren am Kehlkopf, ausgewählt. Er tritt auf Grund der mikroskopischen Befunde für die Existenz nichttuberkulöser, sogen. „aphthöser" Geschwüre in der Trachea und im Larynx bei tuberkulöser Lungenphthise ein. R. Hoffmann (Dresden).

Ein Fall von Diaphragma laryngis congenitum. Von Lehm (Lemberg). (Tygodnik Lek. Lwowsk. 1912. Nr. 39.)

Bei der 19jährigen Pat., die angeblich erst seit einigen Tagen nach einer Verkühlung heiser geworden ist, ergibt die Untersuchung: Nase und Rhinopharynx normal, im Kehlkopfe unter den Stimmbändern eine glatte, grauweißliche Membran, welche von der vorderen Kommissur längs der beiden Stimmbänder bis zum Proc. vocalis sich hinzieht und gegenüber der hinteren Kehlkopfwand mit einem halbmondförmigen Einschnitt endet. Bei der Respiration spannt sich die Membran an, bei der Phonation biegt sie sich als eine Falte zwischen den Stimmbändern ein und verursacht so die Heiserkeit. Mit Rücksicht auf das sonst ganz normale Aussehen der Larynxmukosa und den Mangel der geringsten pathologischen Veränderung an derselben erscheine die Angabe des Pat. unglaublich. In der Tat gab dieselbe, an die Wand gedrückt, schließlich zu, daß die Heiserkeit seit der Geburt dauert. Im übrigen pflegt die Pat., trotz schwerer Arbeit und Treppensteigen, nie an Atemnot oder sonstigen Beschwerden zu leiden, nur beim längeren Sprechen kann ein deutlicher Stridor gehört werden. Der erste ähnliche Fall wurde von Zurhelle im Jahre 1869 publiziert. Nach einem kurzen Überblick über die einschlägige Literatur bespricht Lehm die Therapie. In diesem Falle möchte er Elektrolyse mit gleichzeitiger Druckdilatation anwenden. Spira.

Beitrag zur Laryngitis subchordalis acuta. Von Dr. Wilhelm Brandenburg (Kassel). (D. m. W. 1912. Nr. 44.)

Bei einem 3jährigen Knaben, der vor 5 Monaten wegen plötzlich aufgetretener Heiserkeit, verbunden mit bellendem Husten und Atembeschwerden,

Digitized by Google
Original from UNIVERSITY OF CALIFORNIA
Generated on 2019-10-24 14:56 GMT / http://hdl.handle.net/2027/uc1.b3252762
Public Domain in the United States, Google-digitized / http://www.hathitrust.org/access_use#pd-us-google

tracheotomiert und in kurzer Zeit geheilt war, traten wieder die gleichen Beschwerden auf. Neuerliche Tracheotomie und anschließende Tracheoskopie, die subglottisch beiderseits breitbasig aufsitzende, polsterartige blaurote Anschwellungen ergibt, die das Lumen der Trachea bis auf einen feinen Spalt verlegen, sonst nichts abnormes. Heilung durch erschwertes Decanulement und die Kompression der Trachea durch die hypertrophische Thymus verzögert. Entsprechend der Ansicht Bosworths, daß bei Kindern die Laryng. subchord. acuta eine Begleiterscheinung der lymphatischen Dyskrasie sei, glaubt Verf. auch im obigen Falle einen Status thymicolymph. als Krankheitsursache annehmen zu müssen, wofür das pastöse Aussehen des Kindes, der rachitische Habitus, der lymphatische Rachenring und die Thymushypertrophie deutlich sprechen. Die Prognose ist im allgemeinen günstig, doch treten nicht selten Rezidiven auf. Therapie: Antikatarrhalische Maßnahmen, in wenigen Prozenten der Fälle Tracheotomie, eventuell mit Exstirpation der Wülste notwendig. Lawner.

Die röntgenologische Untersuchung des Kehlkopfes und der Luftröhre. Von Dr. Aurelius Rethi. Aus der Universitäts-Poliklinik für Hals- und Nasenkrankheiten in Königsberg i. Pr. (Prof. P. Gerber). (D. m. W. 1912. Nr. 41.)

Da der Kehlkopf und die Luftröhre bisher — wenigstens in ihren Details — der Röntgenaufnahme so gut wie verschlossen waren, hat sich Verf. die Aufgabe gestellt, ein Verfahren ausfindig zu machen, das den bisherigen Mangel beheben sollte. Seine Versuche, den Film hinter dem Kehlkopf im Hypopharynx respektive bei der Trachealaufnahme im Oesophagus zu applizieren, um so die störenden Wirbelschatten zu eliminieren, haben tatsächlich zu ermunternden Ergebnissen geführt. Als wichtige Postulate zum Gelingen einer Aufnahme führt er an: vollkommene Cocainanästhesie des Rachens, des Kehlkopfes und Hypopharynx; Film nicht zu dick gepackt, Ecken abgestumpft; Pergament glatt und nicht faltig verklebt; ruhige Atmung bei etwas nach hinten flektiertem Kopf. Daß eine verläßliche Röntgenaufnahme für die Diagnose verschiedener Erkrankungen des Larynx und der Trachea in vielen Fällen von großer Wichtigkeit sein kann, braucht nicht besonders hervorgehoben zu werden. Lawner.

V. Trachea, Bronchien, Oesophagus.

Zur Kenntnis der isolierten Trachealfrakturen. Von Dr. Max Zimmermann (Königsberg i. Pr.). (Arch. f. Laryng. 24. H. 3.)

Die 31jährige Pat., über die Verf. berichtet, hatte vor 4 Jahren eine Halsverletzung durch Würgen erlitten. Ein halbes Jahr hernach traten Beschwerden in Gestalt von Atemnot und Husten auf. Es fand sich 5 *cm* unterhalb der Rima glottis eine schlitzförmige Verengerung des Trachealrohres. Durch Behandlung mit Schrötterschen Kathetern und O'Dwyerschen Bougies wurde Erweiterung der Lichtung erreicht. Verf. fügt eine Tabelle der bisher veröffentlichten 40 Fälle von isolierter Trachealfraktur bei und bespricht sie im einzelnen. R. Hoffmann (Dresden).

Digitized by Google
Original from UNIVERSITY OF CALIFORNIA
Generated on 2019-10-24 14:56 GMT / http://hdl.handle.net/2027/uc1.b3252762
Public Domain in the United States, Google-digitized / http://www.hathitrust.org/access_use#pd-us-google

Zur Kasuistik des primären Carcinoms der Trachea. Von Dr. Ernst Simmel (Berlin). (Arch. f. Laryng. 24. H. 3.)

Bei dem drei Tage ante exitum in desolatem Zustande eingelieferten 77jährigen Manne war man zur Diagnose eines Oesophaguscarcinoms gelangt, das in die Trachea perforiert sei. Die Obduktion ergab das Vorhandensein des seltenen primären Carcinoms der Trachea in deren oberem Drittel. Es handelte sich um ein Carcinoma simplex. R. Hoffmann (Dresden).

Ruptur der Trachea und Perforation des Oesophagus bei Larynxbrüchen. Von Dr. Herbert Körbl (Klinik v. Eiselsberg). (W. kl. W. 1912. Nr. 34. S. 1287ff.

Hopmann führt in seiner Arbeit über Kehlkopf- und Luftröhrenbrüche neben 63 isolierten Frakturen des Larynx und 28 ebensolchen der Trachea 17 Fälle an, bei denen der Kehlkopfbruch durch eine Trachealruptur kompliziert war. Koerbl teilt nun 2 weitere Fälle der Klinik v. Eiselsberg mit und bespricht eingehend die ätiologischen Momente, den Mechanismus der Frakturen und die eventuellen Komplikationen. Ein genaues Beschreiben des klinischen Bildes und die ausführliche Mitteilung der eingeschlagenen Therapie und des Decursus beschließen die Arbeit. Schlemmer.

Zur Kasuistik des primären Trachealcarcinoms. Von Dr. Paul Kaunitz (Institut Hofrat Weichselbaum). (W. kl. W. 1912. Nr. 38. S. 1413ff.)

Abgesehen von ihrer Seltenheit, gebührt den primären Trachealkrebsen auch in histologischer beziehungsweise histogenetischer Hinsicht insoferne eine erhöhte Aufmerksamkeit, als diese Tumoren fast niemals vom ursprünglichen Deckepithel (Flimmerepithel) und nur ganz ausnahmsweise vom Drüsenepithel, sondern in der Mehrzahl der Fälle von metaplastischem oder heteroplastischem Epithel (Plattenepithel) ihren Ausgang nehmen.

Kaunitz publiziert in extenso eine Beobachtung des Institutes Weichselbaum (die Diagnose war bereits in vivo [Klinik Chiari] gestellt worden) und fügt noch 2 weitere hinzu, die in den Jahren 1907—1912 bei den Autopsien festgestellt wurden.

Alle 3 Fälle bestätigen die Angaben von v. Bruns und Nager, daß das primäre Trachealcarcinom die hintere Trachealwand und insbesondere die Gegend der Bifurkation bevorzugt.

Es folgt eine sehr genaue Beschreibung des histologischen Befundes und eine übersichtliche Zusammenstellung der in der Literatur mitgeteilten Fälle (im ganzen 40) hinsichtlich ihres klinischen (makroskopischen) Verhaltens. Bemerkungen über die Histogenese beziehungsweise Ätiologie der primären Plattenepithelkrebse der Trachea beschließen die Arbeit. Schlemmer.

Zur Frage der Tracheotomia transversa. Von Dr. P. Rohmer. Aus der akademischen Kinderklinik in Köln (Prof. Siegert). (D. m. W. 1912. Nr. 40.)

Verf. empfiehlt den queren Hautschnitt bei der Tracheotomie, wie ihn zuerst Frank angegeben hat, zur allgemeinen Einführung, und zwar nicht nur

Digitized by Google
Original from UNIVERSITY OF CALIFORNIA
Generated on 2019-10-24 14:56 GMT / http://hdl.handle.net/2027/uc1.b3252762
Public Domain in the United States, Google-digitized / http://www.hathitrust.org/access_use#pd-us-google

aus kosmetischen Rücksichten, sondern wegen der vielen Vorteile, die dieser Querschnitt dem Längsschnitt gegenüber aufweist. Vor allem liegt, da sich die Haut bei zurückgebogenem Kopfe sofort nach oben und unten stark zurückzieht, das ganze Operationsgebiet frei, was bei fehlender Assistenz besonders erwünscht erscheint; zweitens wird auch ein seitliches Abweichen von der Mittellinie infolge ungleichmäßigen Anziehens der Haken bei weiterem Vordringen vermieden; ferner entfällt die beständige Berieselung der Wunde durch das Trachealsekret, welche ein Vernähen der Ränder und die prima intentio bisher ausgeschlossen hat. Dagegen spricht sich Rohmer gegen den queren Einschnitt der Luftröhre aus und ist auf Grund seiner praktischen Erfahrungen wieder zum Längsschnitt zurückgekehrt. Lawner.

Die stumpfe untere Tracheotomie mittelst Schielhäkchen. Von Dr. Dobbertin. Aus der chirurgischen Abteilung des Königin Elisabeth-Hospitals in Berlin-Oberschöneweide. (D. m. W. 1912. Nr. 44.)

Verf. empfiehlt eine einfache und sichere Methode der Tracheotomie, die im Notfall auch der praktische Arzt ohne geschulte Assistenz und ohne Komfort der Umgebung auszuführen gezwungen sein kann. Und zwar handelt es sich um die Tracheotomia inferior, die bei Kindern wegen Larynxdiphtherie — trotz der technischen Schwierigkeiten — bevorzugt wird. Hautschnitt 1·5 *cm* lang, Auseinanderziehen der Hautränder, Einsetzen von 2 Schielhäkchen in der Mitte zwischen den zwei prall gefüllten vorderen Jugularvenen und Einreißen der Fascie in der Medianlinie durch Auseinanderziehen dieser Häkchen; nach demselben Verfahren wird nun das Muskelinterstitium der Sternothyreoidei auseinandergezogen, bis man auf das weiße prätracheale Fasciengewebe stößt. Der Schilddrüsenisthmus und das Mediastinalfett werden nun durch Haken nach oben respektive unten zurückgedrängt, hierauf das von Venen durchsetzte prätracheale Bindegewebe ebenfalls mit Schielhaken der Länge nach auseinandergerissen, dann die Trachea möglichst laryngealwärts mit zwei scharfen Häkchen angehakt und — sie leicht jugulumwärts ziehend — in die Hautwunde gehoben. Dadurch werden Verletzungen oder spätere Druckusuren der Anonyma und unstillbare Arrosionsblutungen sicher vermieden. Lawner.

VI. Hals, Schilddrüse, Hypophyse.

Über den positiven Einfluß von Eingriffen in der Nase und im Nasenrachen auf Exophthalmus und Struma. Beitrag zur Behandlung des Morbus Basedowi. Von J. Sędziak (Warschau). (Nowiny Lekarskie. 1912. Nr. 2.)

Nach einer kurzen Skizzierung der bis jetzt aus der Literatur bekannten einschlägigen Fälle teilt Sedziak sechs von ihm beobachtete Fälle von unzweifelhafter positiver Beeinflussung des Verlaufes der Basedowschen Krankheit, besonders des Exophthalmus durch Eingriffe in der Nase respektive im Nasenrachenraum mit. In den meisten veröffentlichten Fällen

Digitized by Google
Original from UNIVERSITY OF CALIFORNIA
Generated on 2019-10-24 14:56 GMT / http://hdl.handle.net/2027/uc1.b3252762
Public Domain in the United States, Google-digitized / http://www.hathitrust.org/access_use#pd-us-google

handelt es sich um Hypertrophie der unteren, seltener der mittleren Nasenmuscheln. Ferner sind notiert Nasenpolypen und Septumveränderungen (Tuberculosis, Crista). In 2 Fällen bestand im Gegenteil ein atrophischer Zustand der Nasenschleimhaut. In anderen Fällen fanden sich gewöhnlicher diffuser Katarrh der Schleimhaut der oberen Luftwege, adenoide Vegetationen der Nasenrachenhöhle oder Hypertrophie der Gaumenmandeln. Zur Anwendung kamen in den meisten Fällen Galvanokaustik, manchmal auch Abtragung von Polypen mit der galvanokaustischen Schlinge. Seltener sind blutige Eingriffe ausgeführt worden, wie Adeno-, Tonsillo-, Cristotomie, und in 2 Fällen des Verf. wurde Vibrationsmassage angewendet. Der Einfluß dieser Eingriffe äußerte sich am deutlichsten in der Abnahme des Exophthalmus, dann (meist später) des Struma, der Tachykardie und anderer Basedowscher Symptome. Der Effekt ist in den meisten Fällen, aber nicht immer, ein definitiver. Gestützt auf diese Erfahrungen, ist Verf. der Ansicht, daß in allen Fällen von Basedowscher Krankheit die oberen Luftwege einer genauen Untersuchung und, wenn sich in ihnen krankhafte Veränderungen finden, einer lokalen Behandlung unterzogen werden sollen. Nach Anführung verschiedener, diesen Zusammenhang erklärender Theorien schließt sich Verf. jener von Hack an, indem er den Exophthalmus als vasogene Reflexneurose betrachtet. Spira.

VII. Stimme und Sprache.

Über die tonverstärkende Wirkung des über den Stimmlippen befindlichen Ansatzrohres, über den Toncharakter der Vokale und die Verstärkung dieser Töne durch das Ansatzrohr. Von Dr. Goebel. (Arch. f. Laryng. 24. H. 2.)

Die physikalischen Erörterungen über die im Thema genannten Fragen eignen sich nicht zu kurzer Wiedergabe. R. Hoffmann.

Über Lautgymnastik der Stimmbänder mittelst elektrischer Stimmgabeln. Von Privatdozenten Dr. E. N. Maljutin (Moskau). (Arch. f. Laryng. 24. H. 3.)

Während die Stimmgabel auf Kopf und Brust aufgesetzt ist, läßt Maljutin Laute sprechen. Diese werden dann unisono mit der Stimmgabel geübt. Die Methode hat dem Verfasser Erfolge gebracht bei hysterischer Aphonie, Paresis eines oder beider Stimmbänder bei Detonationen, zur Verbesserung der Falsettstimmen, beim Stellen der Stimmen angehender Sänger. Die Wirkung beruht nicht auf Suggestion, sondern auf unbewußten, rein mechanischen, den Vibrationen der Stimmgabel entsprechenden Bewegungen der Stimmbänder. Gutzmann und Flatau haben die Ideen des Verfassers benutzt.

R. Hoffmann (Dresden).

Generated on 2019-10-24 14:56 GMT / http://hdl.handle.net/2027/uc1.b3252762
Public Domain in the United States, Google-digitized / http://www.hathitrust.org/access_use#pd-us-google
Digitized by Google
Original from UNIVERSITY OF CALIFORNIA

Otologischer Teil.

Original-Artikel.

Aus der k. k. Universitäts-Ohrenklinik in Wien (Vorstand: Hofrat Professor Dr. Viktor Urbantschitsch).

Klinische Studie über die „Labyrinthitis circumscripta"

(umschriebene Labyrinthentzündung, umschriebene Labyrintheiterung, Labyrinthfistel, Labyrinthusur, Labyrinthwanddefekt).

Von Stabsarzt Dr. Ig. Hofer, Volontärarzt der Klinik.

(Fortsetzung.)

Kalorischer Nystagmus.

Das Verhalten des kalorischen Nystagmus bei Labyrinthfistel kann sehr verschieden sein. Die kalorische Reaktion kann schwanken von der Norm, wie auf der gesunden Seite, bis zur vollkommenen Unerregbarkeit bei erhaltenem Fistelsymptom. In einer Reihe von Fällen ist die Fistelseite ebenso prompt kalorisch erregbar wie die gesunde und es hat eine Reihe von Autoren solche Fälle beschrieben.

Bárány (3) hat seinerzeit über 15 Fälle berichtet, die er genau kalorisch untersucht und kalorisch normal erregbar, aber nicht übererregbar, das heißt, nicht leichter kalorisch erregbar auf der kranken als auf der gesunden Seite, gefunden hat; er betonte dies dem damals von Alexander vertretenen Standpunkt der Übererregbarkeit des Labyrinths in Fällen von Labyrinthfistel gegenüber; auch andere Autoren haben Fistelfälle mit normaler kalorischer Erregbarkeit beschrieben; ich selbst habe auch solche Fälle beobachtet.

Ruttin (42) fand durch seine doppelseitige Spülung, daß Fälle mit Fistelsymptom kalorisch geringer erregbar sind; er macht darauf aufmerksam, daß der Reiz der Kompression und Aspiration im äußeren Gehörgang stärker ist als der kalorische Reiz, weshalb der kalorische Nystagmus manchmal neben vorhandenem Fistelsymptom sehr schwach ausfallen kann; umgekehrt sei auch eine Verwechslung des Fistelsymptoms mit kalorischem Nystagmus möglich: das Eintreten der umgekehrten Augenbewegungen bei Aspiration spreche aber für Fistelsymptom.

Ruttin fand unter 33 Fällen von Labyrintheiterung 16 Fälle mit noch funktionierendem Vestibularapparat, und zwar hatten davon:

12 Fälle Fistelsymptom und waren noch kalorisch erregbar,

2 Fälle hatten kein Fistelsymptom und waren kalorisch nicht mehr erregbar,

Digitized by Google
Original from UNIVERSITY OF CALIFORNIA
Generated on 2019-10-24 14:56 GMT / http://hdl.handle.net/2027/uc1.b3252762
Public Domain in the United States, Google-digitized / http://www.hathitrust.org/access_use#pd-us-google

bei 1 Fall ohne Fistelsymptom fand sich eine Fistel und war dieselbe kalorisch nicht mehr erregbar,

in 1 Fall wurde das Fistelsymptom nicht geprüft, war aber eine Fistel vorhanden und das Labyrinth kalorisch erregbar.

Auch Bárány hat Fälle beschrieben, in denen die kalorische Erregbarkeit deutlich herabgesetzt war und nebenbei sogar Taubheit bestand.

Ich fand in 22 von mir genau kalorisch, auf Drehung und galvanisch untersuchten Fällen chronischer Mittelohreiterung mit Labyrinthfistel:

in 12 Fällen kalorisch keinen Unterschied zwischen Fistel- und gesunder Seite,
„ 5 „ war die Fistelseite kalorisch schwerer, also untererregbar,
„ 2 „ kalorisch leichter erregbar als die gesunde Seite,
„ 3 „ die Fistelseite kalorisch vollständig unerregbar.

Diese Verminderung der kalorischen Erregbarkeit des Fistellabyrinths kann bis zur völligen kalorischen Unerregbarkeit herabsinken; Bárány beschrieb zuerst einen solchen Fall von Fehlen der kalorischen Erregbarkeit bei auslösbarem Fistelsymptom und glaubt, daß es sich in solchen Fällen um eine Gerinnung der Endolymphe handle, welche die Reaktion auf kalorische Reize unmöglich macht, während sie die Reaktion auf mechanische Reize noch nicht hindert. Starke Verminderung oder Fehlen der kalorischen Reaktion bei vorhandenem, sehr lebhaftem Fistelsymptom wurde schon öfters beobachtet; so beschrieb Ruttin einen Fall beiderseitiger Taubheit und kalorischer Unerregbarkeit mit dabei vorhandenem, sehr lebhaftem Fistelsymptom; Bárány beschrieb auch einen Fall, der, nebenbei bemerkt, normalen Drehnystagmus hatte: er benutzte diesen Gegensatz zwischen Fistelsymptom und Schwäche der kalorischen Reaktion zur Differentialdiagnose zwischen Labyrinthfistel und pathologischer Erregbarkeit des Vestibularapparates. Ruttin beschrieb einen histologisch untersuchten Fall, welcher zeigt, daß kalorische Reaktion und Fistelsymptom noch bestehen können, wenn Eiter bereits in die Basalwindung der Schnecke eingedrungen ist; dieser Fall sowie ein Fall Herzogs beweisen, daß der Vestibularapparat bei anscheinend schon ziemlich hochgradigen anatomischen Veränderungen noch immer Reaktion zeigen kann auf verschiedene Reize. während der Cochlearapparat diesbezüglich weit empfindlicher zu sein scheint und seine Funktion weit früher einstellt. Diese größere Widerstandsfähigkeit des Vestibularapparates erklärt uns auch, weshalb das Fistelsymptom durch Monate noch nachweisbar bleibt; diese Widerstandsfähigkeit des Vestibularapparates, welche besonders bei tuberkulösen Eiterungen auffallend ist, beruht nach Ansicht Ruttins auf einer besonderen Widerstandsfähigkeit des Endosts.

Durch eigene, genaue Untersuchung von 21 Fällen von Fistelsymptom bezüglich ihres Verhaltens bei kalorischer Prüfung kam ich auf ein neues Symptom, das in manchen Fällen von Labyrinthfistel zu beobachten ist, welches

Digitized by Google
Original from UNIVERSITY OF CALIFORNIA
Generated on 2019-10-24 14:56 GMT / http://hdl.handle.net/2027/uc1.b3252762
Public Domain in the United States, Google-digitized / http://www.hathitrust.org/access_use#pd-us-google

Symptom ich als „kalorisches Fistelsymptom" zu bezeichnen vorschlug (vgl. Mschr. f. Ohrhlk. 1911. H. V und 1912. H. X); es besteht in Folgendem: Wenn ich bei einem normalen Labyrinth sagen wir das rechte Ohr kalt ausspritze, so erhalte ich einen rotatorischen Nystagmus nach links (↻ l.); neige ich nun sofort den Kopf auf die rechte Schulter (also auf die ausgespritzte Seite), so wandelt sich dieser rotatorische Nystagmus nach links in einen horizontalen nach links um (→ l.); diese Umwandlung beruht darauf, daß bei der Neigung um 90° nach rechts der rechte äußere Bogengang vertikal in der Sagittalebene zu stehen kommt und in ihm die Endolymphe von der Ampulle zum glatten Ende sich bewegen muß, was einen horizontalen Nystagmus nach links zur Folge hat; ist nun aber infolge einer am horizontalen Bogengang sitzenden Fistel die Endolymphe dieses Bogenganges infolge reaktiver Entzündung geronnen, so hat sie ihre Beweglichkeit verloren, und die Neigung des Kopfes auf die rechte Schulter hat daher keine Änderung des Endolymphstromes zur Folge, sondern es bleibt die Endolymphbewegung im vorderen vertikalen Bogengang ampullarwärts und somit der rotatorische Nystagmus nach links bestehen. Diese Gerinnung der Endolymphe eines Bogenganges, z. B. des horizontalen, schließt natürlich nicht aus, daß man noch durch Druck einen pressorischen horizontalen Nystagmus hervorrufen kann, während derselbe kalorisch nicht mehr auslösbar ist. Ich habe nun für dieses Verhalten des kalorischen Nystagmus in Fällen von Labyrinthfistel, darin bestehend, daß es unmöglich ist, durch Neigung auf die ausgespritzte Seite den rotatorischen Kaltwassernystagmus in einen zur selben Seite gerichteten horizontalen zu verwandeln, die Benennung „kalorisches Fistelsymptom" vorgeschlagen; letzteres ist beweisend für den Sitz einer Fistel am horizontalen Bogengang. In einem Fistelfalle konnte ich das Fehlen eines rotatorischen kalorischen Nystagmus feststellen, während der horizontale sehr lebhaft war; ich schloß in diesem Falle auf den Sitz der Fistel am vorderen vertikalen Bogengang; es läßt sich also auf diese Weise die funktionelle Ausschaltung eines Bogenganges, also eines Teiles des Vestibularapparates, bei erhaltener kalorischer Erregbarkeit des übrigen Vestibularapparates diagnostizieren.

Brünings (11) hat ebenfalls im Jahre 1911 gleichzeitig und unabhängig von meinen Untersuchungen Fälle von Ausschaltung einzelner Bogengänge durch seine Methode der kalorimetrischen Funktionsprüfung nachgewiesen und in seiner Publikation vier diesbezügliche Fistelfälle publiziert. Ich habe für die Fälle isolierter Bogengangsausschaltung bei Vorhandensein einer Fistel eine Unbeweglichkeit der Endolymphe infolge Gerinnung derselben angenommen; diese Gerinnung kann der Folgezustand eines lokalen Entzündungsprozesses sein, der durch eine am Bogengang sitzende Fistel, also durch eine Labyrinthitis circumscripta, hervorgerufen wird. Die pathologisch-anatomische Möglichkeit einer solchen Annahme hat Herzog (23) durch seine Versuche über

Digitized by Google
Original from UNIVERSITY OF CALIFORNIA
Generated on 2019-10-24 14:56 GMT / http://hdl.handle.net/2027/uc1.b3252762
Public Domain in the United States, Google-digitized / http://www.hathitrust.org/access_use#pd-us-google

experimentelle Labyrinthitis an Affen nachgewiesen. (Siehe das Kapitel „Pathologische Anatomie".)

Solche lymphokinetische Störungen können nach Brünings hervorgerufen werden durch raumbeschränkende Veränderungen im Bereiche der Bogengänge oder durch Veränderungen in der Beschaffenheit der Endolymphe selbst (traumatische oder operative Labyrinthverletzungen, cariöse Labyrinthkapseldefekte).

Natürlich kann auch eine entzündliche Lähmung der Nervenendstelle die Ursache der kalorischen Unerregbarkeit eines Bogenganges sein und habe ich seinerzeit in meiner diesbezüglichen Publikation folgende Gruppen von Fällen mit Fistelsymptom bezüglich ihres kalorischen Verhaltens zusammenstellen können:

1. Fälle mit normalem Fistelsymptom und normaler kalorischer Reaktion (intaktes membranöses Labyrinth);

2. Fälle mit normalem Fistelsymptom und fehlender kalorischer Reaktion des horizontalen Bogenganges (Gerinnung der Endolymphe in diesem Bogengang);

3. Fälle mit lediglich rotatorischem Fistelsymptom und fehlender Reaktion des horizontalen Bogenganges (Lähmung der Nervenendstelle dieses Bogenganges);

4. Fälle mit normalem Fistelsymptom und totalem Fehlen der kalorischen Reaktion (Unbeweglichkeit der Endolymphe im ganzen Labyrinth);

5. Fälle mit herabgesetztem Fistelsymptom und fehlender kalorischer Reaktion (Herabsetzung der Erregbarkeit der Nervenendstellen durch den Entzündungsprozeß);

6. Fälle mit minimalem Fistelsymptom und normaler kalorischer Erregbarkeit (Fälle von Kompressionsnystagmus).

Bezüglich des Verhaltens des kalorischen Nystagmus in Fällen chronischer Mittelohreiterungen mit Labyrinthfistel vor und nach der Radikaloperation fand Ruttin in 50 Fällen circumscripter beziehungsweise diffuser, seröser sekundärer Labyrinthitis

in 36 Fällen die kalorische Reaktion vor und nach der Operation erhalten,
„ 7 „ schon vor der Operation erloschen,
„ 7 „ ging die kalorische Reaktion nach der Operation allmählich verloren infolge einer nachher aufgetretenen sekundären Labyrinthitis.

Drehnystagmus.

Das Verhalten des Drehnystagmus kann verschieden sein; die Fistelseite kann auf Drehung gleich, schwächer, aber auch stärker reagieren als die ge-

Digitized by Google
Original from UNIVERSITY OF CALIFORNIA
Generated on 2019-10-24 14:56 GMT / http://hdl.handle.net/2027/uc1.b3252762
Public Domain in the United States, Google-digitized / http://www.hathitrust.org/access_use#pd-us-google

sunde Seite; jedenfalls ist die Drehreaktion bei unkomplizierter Labyrinthitis circumscripta immer vorhanden; der Drehnachnystagmus kann auf der gesunden und auf der Fistelseite von ganz gleicher Sekundendauer sein und auch die Anzahl der Nystagmusschläge kann genau übereinstimmen (Ruttin, Bárány); in so einem Falle ist die kalorische Reaktion meistens auch beiderseits gleich; fehlt letztere, so ist wohl auch meistens der Nachnystagmus auf Drehung herabgesetzt, sogar auf die Hälfte der Sekundendauer. So beobachtete ich ein Verhältnis der Dauer des Nachnystagmus von 36″ auf der gesunden zu 18″ auf der Fistelseite; es kann aber auch der Drehungsnystagmus auf der Fistelseite sich normal verhalten, wie auf der gesunden Seite, bei Erloschensein der kalorischen Reaktion auf der Fistelseite (Ruttin); in 22 von mir genauestens auf Drehungs-, kalorische und galvanische Reaktion untersuchten Fällen war der Drehungsnachnystagmus 19mal beiderseits von gleicher Dauer, in 2 Fällen reagierte die Fistelseite auf Drehung weniger, in einem Falle sogar etwas mehr als die gesunde Seite; die Differenz nach 10 Umdrehungen war folgende: Gesunde Seite ergibt nach 10 Drehungen 18 Nystagmusschläge, durch 20″ andauernd, die Fistelseite 26 Nystagmusschläge durch 32″, also eine Differenz von 8 Nystagmusschlägen durch 12″ zwischen Fistel- und gesunder Seite.

Galvanischer Nystagmus.

Die Untersuchungen über das Verhalten des galvanischen Nystagmus in Fällen von Labyrinthfistel waren bisher spärliche; Alexander (1) und Ruttin (42) erwähnen je einen Fall mit beiderseitiger normaler galvanischer Reaktion. Ruttin beschrieb einen Fall mit prompter galvanischer Reaktion bei Erloschensein der kalorischen Erregbarkeit und schon undeutlicher Drehreaktion.

Bárány (3) beschrieb 1906 2 Fälle von Labyrinthfistel mit Taubheit und kalorischer Unerregbarkeit, aber mit normaler galvanischer Reaktion.

Brünings (11) hat 1911 bei seinen Untersuchungen über die kalorimetrische Funktionsprüfung des Bogengangsapparates über 4 Fälle von Labyrinthfistel berichtet, die er galvanisch genau untersucht und bei denen er ein Symptom gefunden hat, das er als „galvanisches Fistelsymptom" bezeichnete; dieses erkennt man daran, daß die galvanische Reaktion schon bei besonders niedrigen, konstanten Strömen einsetzt, und zwar mit besonders starker horizontaler Komponente, so daß in solchen Fällen oft ein auffallender Kontrast zwischen kalorischer Erregung (selbst in Optimumstellung für den horizontalen Bogengang) und galvanischer Erregung zu verzeichnen ist. Auf Grund dieses Kontrastes glaubt Brünings Labyrinthfisteln noch nachweisen zu können, bei denen infolge straffer Vernarbung oder anderer anatomischer Ursachen ein Fistelsymptom (pressorischer Nystagmus) nicht auszulösen ist; das

Digitized by Google
Original from UNIVERSITY OF CALIFORNIA
Generated on 2019-10-24 14:56 GMT / http://hdl.handle.net/2027/uc1.b3252762
Public Domain in the United States, Google-digitized / http://www.hathitrust.org/access_use#pd-us-google

galvanische Fistelsymptom ist nach Brünings noch auslösbar, wenn postoperative Verwachsungen und straffe Membranbildungen den Kapseldefekt gegen Luftdruckschwankungen im äußeren Gehörgang abschließen beziehungsweise unempfindlich machen.

Ich selbst (26) untersuchte 25 Fälle von chronischer Eiterung und Labyrinthfistel genauestens auf ihr galvanisches Verhalten; die Untersuchungen geschehen nach der auf unserer Klinik üblichen Weise: Zwei in einem stark federnden Bügel angebrachte Knopfelektroden werden vermittelst des Bügels an derselben Stelle vor dem Tragus aufgesetzt und mit einem geteilten Kabel verbunden; eine mittelgroße Plattenelektrode wird mittelst Stirnband auf der Stirne befestigt; der geteilte Kabel ermöglicht, auf jedem Ohr einmal die Kathode, einmal die Anode oder auf beiden Seiten Kathode und Anode zu applizieren, während auf der Stirn der entgegengesetzte Pol angebracht ist; unter diesen 25 Fällen fand ich in 23 Fällen ein deutliches Überwiegen der Fistelseite bezüglich der galvanischen Erregbarkeit, und zwar sowohl für die Anode als auch für die Kathode; manchmal war diese galvanische Übererregbarkeit mehr für die Kathode als für die Anode nachweisbar, während bezüglich Anode Differenzen zwischen gesunder und kranker Seite nicht gefunden werden konnten; diese Differenz betrug sogar in einem Falle 8 Milliampère, und zwar sowohl für die Kathode als auch für die Anode, in einem anderen Falle 10 MA. für die Kathode, 6 MA. für die Anode; in einem Falle war diese galvanische Überregbarkeit sogar bis zu einer paradoxen Reaktion gesteigert, das heißt es bestand auf der Fistelseite eine derartige galvanische Übererregbarkeit, daß bei Applikation der Elektrode am gesunden Ohr das Labyrinth der kranken Seite darauf reagierte; eine Erklärung für diese „paradoxe Vestibularisreaktion“ glaubte ich in der Weise zu finden, daß ich annahm, daß die Stromschleifen (bei Applikation der einen Elektrode am gesunden Ohr) von der gesunden Seite durch die Labyrinthfistel (Labyrinthdefekt) auf das kranke Ohr wirkten und dort einen stärkeren Effekt hatten als auf der gesunden Seite, wo das knöcherne Labyrinth intakt war, so daß dieselbe Wirkung eintrat, als wenn die Elektrode am kranken Ohr appliziert gewesen wäre. Für die Richtigkeit dieser Erklärung der paradoxen Vestibularisreaktion scheint der Umstand zu sprechen, daß zu dem Zeitpunkt, wo das Fistelsymptom verschwand, auch dieses paradoxe Verhalten aufhörte, indem nun von der gesunden Seite aus in der gewöhnlichen Weise der Kathodennystagmus zur gesunden, der Anodennystagmus zur kranken Seite hervorgerufen werden konnte: allerdings war und blieb die kranke Seite galvanisch leichter erregbar als die gesunde. Ich habe seit meiner diesbezüglichen Publikation im Mai 1913 noch eine Anzahl von Fistelfällen galvanisch untersucht und konnte immer eine gesteigerte galvanische Erregbarkeit nachweisen; ich habe auch Fälle einseitiger chronischer und akuter Eiterungen ohne Fistelbildung bei gesundem anderen Ohr

Generated on 2019-10-24 14:56 GMT / http://hdl.handle.net/2027/uc1.b3252762
Public Domain in the United States, Google-digitized / http://www.hathitrust.org/access_use#pd-us-google
Digitized by Google
Original from UNIVERSITY OF CALIFORNIA

auf ihr galvanisches Verhalten untersucht, konnte aber in keinem Falle eine nennenswerte Differenz zwischen gesunder und kranker Seite finden; jedenfalls niemals eine derartige Differenz, wie sie bei Vorhandensein einer Labyrinthfistel auf einer Seite der Fall zu sein pflegt. Wenn auch Uffenorde (Diskussionsbemerkung auf der Versammlung der Deutschen Otolog. Gesellsch. in Stuttgart 1913) in 2 Fällen von Fistelsymptom dieses Überwiegen der Fistelseite bezüglich des galvanischen Nystagmus nicht finden konnte, so sind diese 2 Fälle eben Ausnahmen von der allgemeinen Regel und habe ich selbst auch eine solche Ausnahme gefunden; in meiner diesbezüglichen Erwiderung hob ich hervor, daß ich die galvanische Prüfung des Labyrinths allein für sich auch nicht für entscheidend halte, sondern daß sie nur als eine sehr wertvolle und brauchbare Ergänzung der anderen drei Prüfungsmethoden (der kalorischen, der Drehungsmethode und der Fistelprobe) sei.

Auch Mackenzie (32) fand bei einseitiger Labyrintherkrankung verschiedenartiger Natur ein leichteres Ansprechen der kranken Seite auf galvanische Reize, was er auf eine gesteigerte galvanische Erregbarkeit des geschädigten Bogengangsapparates zurückführt.

Wie sollen wir uns dieses abnorme galvanische Verhalten der Fistelfälle erklären?

Brünings meint, daß die vermehrte Hyperämie des Knochens der Labyrinthkapsel oder (bei wirklich vorhandener Fistel) der Wanddefekt eine erhöhte Leitungsfähigkeit der Labyrinthkapsel für den elektrischen Strom bedingt; das Überwiegen der Anode über die Kathode, das auch nach Brünings manchmal vorkommt, erklärt er sich durch die Annahme, es sei infolge der bei einer zum Beispiel am linken äußeren Bogengang gelegenen Fistel gleichzeitig vorhandenen lymphokinetischen Störung in diesem Bogengang eine latente Tendenz für Rechtsnystagmus vorhanden, der zum Beispiel mit der Wirkung eines einsteigenden Stromes (Anode) auf der linken Seite zusammenfällt. Ich muß nun auch der Ansicht Brünings beipflichten, daß diese galvanische Übererregbarkeit höchstwahrscheinlich durch günstigere Zuleitungsverhältnisse für den galvanischen Strom auf der Fistelseite bedingt ist, und dürfte dafür der von mir beobachtete Fall paradoxer Vestibularisreaktion als direkter Beweis dienen; diese paradoxe Reaktion schwand nämlich von dem Zeitpunkt an, als man bei der betreffenden Patientin das Fistelsymptom nicht mehr nachweisen konnte (7 Wochen nach der Radikaloperation) und war von diesem Zeitpunkt die galvanische Reaktion auf der kranken Seite nur mehr eine erhöhte im Vergleich zur gesunden wie in anderen Fistelfällen.

Da das Schwinden des Fistelsymptoms in diesem Falle bei sonst erhaltener normaler Labyrinthfunktion jedenfalls nur auf eine Heilung — sei dies nun ein bindegewebiger oder gar wohl knöcherner Verschluß — hindeutet, so werden dadurch auch die Zuleitungsverhältnisse für den galvanischen Strom

Digitized by Google
Original from UNIVERSITY OF CALIFORNIA
Generated on 2019-10-24 14:56 GMT / http://hdl.handle.net/2027/uc1.b3252762
Public Domain in the United States, Google-digitized / http://www.hathitrust.org/access_use#pd-us-google

ungünstiger und erklärt sich in dieser Weise ganz ungezwungen das Schwinden der vorher so enormen Übererregbarkeit der kranken Seite, die sich sogar bis zu einer paradoxen Reaktion gesteigert hatte.

Betreffs der Entstehungsweise des galvanischen Nystagmus möchte ich nur kurz erwähnen, daß darüber zwei Theorien bestehen:

1. Die elektrotonische oder die Theorie der direkten Nervenreizung, dahingehend, daß der elektrische Strom direkt am Nervus acusticus (Brenner) respektive Nervus vestibularis (Bárány, Neumann, Ruttin, Uffenorde) oder im Zentrum einsetzt.

2. Die kataphorische Hypothese Brünings, welche annimmt, daß der galvanische Strom durch kataphorische Vorgänge im Bereiche der Ampullen zustande kommt und eine Funktionsfähigkeit der ampullaren Sinneszellen voraussetzt; Brünings läßt dabei die Frage offen, ob es sich um eine mechanische Beeinflussung der Cupulaorgane oder der Endolymphe handelt. Für diese kataphorische Theorie spricht nach Brünings die Tatsache, daß die Richtung des Nystagmus sich mit der Änderung der Richtung des elektrischen Stromes auch ändert und daß der Vestibularapparat nur auf konstante, nicht aber auf faradische Ströme reagiert; für die elektrotonische Theorie spricht hingegen der Umstand, daß bei total fehlendem Ohrlabyrinth (wie nach der großen Labyrinthoperation) ein galvanischer Nystagmus von diesem Ohr noch ausgelöst werden kann; dann die Tierexperimente Marx' (33), aus welchen er den Schluß zieht, daß normal funktionierende Sinnesepithelien für das Zustandekommen der galvanischen Reaktion nicht notwendig seien; ferner die interessanten Tierexperimente Uffenordes (51) an Affen, wobei er nach totaler Labyrinthexcision durch galvanische Reizung des Stumpfes des Nervus vestibularis dieselben Augenreaktionen hervorrufen konnte, wie bei Applikation des gleichstarken galvanischen Reizes an der freigelegten Labyrinthkapsel; schließlich auch die klinischen Beobachtungen O. Becks (4), welcher fand, daß bei einer größeren Anzahl syphilitischer Individuen der Nervus vestibularis auf thermische Reize auf beiden Seiten vollkommen gleichmäßig reagierte, während bei doppelseitiger galvanischer Prüfung sich Unterschiede zeigten.

Schwindel, Nystagmusanfälle und Kopfnystagmus.

Die Schwindelanfälle bei Patienten mit Labyrinthfistel sind entweder spontane oder sie treten erst auf durch aktive oder passive Kopfbewegungen; sehr charakteristisch für die Schwindelanfälle bei Labyrinthitis circumscripta ist der Umstand, daß sie attackenweise auftreten.

Jansen (27) hat unter 197 Fällen mit pathologischen Bogengangsdefekten am horizontalen Bogengang in 57 Fällen Schwindel beobachtet; auch Gehstörungen verschiedener Art, manchmal geringgradig und nur beim Gehen mit geschlossenen Augen oder bei Blick aufwärts auftretend; in manchen Fällen

Digitized by Google
Original from UNIVERSITY OF CALIFORNIA
Generated on 2019-10-24 14:56 GMT / http://hdl.handle.net/2027/uc1.b3252762
Public Domain in the United States, Google-digitized / http://www.hathitrust.org/access_use#pd-us-google

waren die Gehstörungen schwererer Art, die Patienten schwankten und taumelten öfters nach der gesunden als nach der kranken Seite.

Alexander (1) hat Schwindel mit Scheindrehung der Gegenstände von 2—3tägiger Dauer mit Brechreiz beobachtet, welcher Schwindel nach der Operation schwand. Bárány (3) und Ruttin (42) beschrieben Schwindelanfälle bei Fistelträgern mit wechselndem Nystagmus; der Schwindel nimmt nach der Operation meist ab. Wir beobachteten auf der Klinik einige Fälle, bei denen der Schwindel auch noch einige Tage nach der Radikaloperation anhielt, sich dann langsam besserte und allmählich gänzlich schwand. Es können sich aber diese Schwindelanfälle auch längere Zeit nach erfolgter Operation wiederholen und erst im Laufe von 1—2½ Jahren (Hofer [26]) gänzlich schwinden. Dieses spätere Auftreten von Schwindelattacken hängt wohl meist damit zusammen, daß es in dieser Zeit meist zu einer allmählichen Ausschaltung des ganzen Labyrinths kommt, welche Ausschaltung natürlich immer auch mit Schwindelattacken verbunden ist. Diese Schwindelanfälle sind wohl meist auch mit Spontannystagmus verbunden, welcher nach der gesunden oder auch nach der kranken Seite gerichtet sein kann; es kann auch Drehschwindel vorhanden sein mit der Unmöglichkeit, allein zu gehen. Ich beobachtete einen Fall von Labyrinthfistel mit Kopfschmerzen, Schwindel, Nackensteifigkeit und Temperatursteigerung, welche Erscheinungen insgesamt nach der Radikaloperation vollständig schwanden.

Diese spontan auftretenden Schwindelanfälle bei Fistelträgern dürften nach der Ansicht Brünings zurückzuführen sein auf destruktive und plastische Gewebsveränderungen im Innern der Bogengänge, welche Veränderungen zu lymphokinetischen Störungen führen, und sie dürften nichts zu tun haben mit einer hypothetischen Übererregbarkeit des Labyrinths oder mit einer pathologisch gesteigerten nervösen Reizbarkeit.

Hierher gehören auch die Nystagmusanfälle der Fistelträger bei plötzlichen Kopfbewegungen, worauf Bárány zuerst aufmerksam machte.

Nystagmusanfälle nach rechts bei Neigung des Kopfes nach rückwärts bei vorhandener Fistel linkerseits beschrieb Ruttin; ebenso beobachtete er einen Fall mit lebhaftem Spontannystagmus zur gesunden Seite, welcher beim Aufstehen des Patienten sich in einen Nystagmus zur kranken Seite umwandelte; ebenso kann Nystagmus auftreten bei Bewegung des Kopfes nach vorwärts, rückwärts oder auch bei Bewegungen nach rechts oder links; ferner sind Nystagmusanfälle bei Fistelträgern öfters zu beobachten beim einfachen Aufstehen vom Sessel, beim sich Aufsetzen im Bett oder bei starken körperlichen Anstrengungen (Kümmel [30]).

Kopfnystagmus bei Fistelträgern beobachteten Bárány (3) und Neumann (36); ferner berichtete E. Urbantschitsch (52) über 2 Fälle von Kopfnystagmus; in dem einen Falle trat bei Kompression der Luft in der Ra-

Digitized by Google
Original from UNIVERSITY OF CALIFORNIA
Generated on 2019-10-24 14:56 GMT / http://hdl.handle.net/2027/uc1.b3252762
Public Domain in the United States, Google-digitized / http://www.hathitrust.org/access_use#pd-us-google

dikaloperationshöhle und bei Druck mit einer Sonde auf eine Cyste, die sich über der Labyrinthfistel am linken horizontalen Bogengang gebildet hatte, lebhafter rotatorischer und horizontaler Nystagmus nach links auf und gleichzeitig lebhafte pendelnde Bewegungen des ganzen Kopfes nach rechts und links; in dem anderen Falle wurde Kopfnystagmus nicht allein bei Kompression, sondern auch nach Reizungen, die das Labyrinth nicht direkt trafen, beobachtet, so, wenn plötzlich Luft in das andere, ebenfalls eiternde Ohr stark hineingeblasen wurde, oder wenn ein starker Kältereiz plötzlich auf die andere Gesichtshälfte einwirkte; Ruttin beschrieb auch einen Fall von Kopfnystagmus: dieser trat auf bei einem Patienten mit linksseitiger Labyrinthfistel mit normalem Kompressionsnystagmus nach links, wobei gleichzeitig Kopfnystagmus nach rechts auftrat; letzterer verschwand nach 6 Tagen, 10 Tage später war auch das Fistelsymptom nicht mehr auslösbar.

Hörschärfe.

Die Hörschärfe respektive der Grad der Hörstörung bei chronischen Mittelohreiterungen mit Labyrinthfistel kann sehr variieren; es sind Fälle mit kompletter Taubheit und Fistelsymptom beobachtet worden (Neumann [36], Kümmel [30], Brieger [9]); trotz bestehender Taubheit kann die kalorische Reaktion prompt sein und das Fistelsymptom deutlich auslösbar (Hofer [26]) oder es besteht totale Taubheit mit Herabsetzung der kalorischen und Drehreaktion; Fälle von Labyrinthfistel mit erhaltenem Hörvermögen wurden zahlreiche beobachtet.

Ruttin (42) fand, daß in allen Fällen (mit einer Ausnahme), bei welcher die kalorische Reaktion erloschen ist, auch das Hörvermögen erloschen war; unter 50 Fällen von Fistelsymptom hatten 33 ein Hörvermögen, 17 waren taub; von diesen 33 hatten

19 ein Hörvermögen über 1 *m*,
14 „ „ unter 1 *m*.

Unter diesen 14 Fällen handelte es sich in 11 Fällen um eine circumscripte, in 3 Fällen um eine seröse, sekundäre Labyrinthitis.

Alexander (3) macht darauf aufmerksam, daß die Taubheit in Fällen von Labyrinthfistel sehr häufig apoplektiform einzutreten pflegt; nach ihm ist die Paralabyrinthitis mit Fistelbildung im Verlaufe von subakuten Otitiden bezüglich Hörschärfe prognostisch günstig, die Fälle im Verlaufe chronischer Eiterung sind mit wenigen Ausnahmen prognostisch ungünstig bezüglich Hörschärfe, denn es zeigt sich längere Zeit nach der Ausheilung in einem großen Prozentsatz der Fälle Ertaubung.

Uffenorde (51) fand unter 64 Fällen in 3 Fällen postoperative Taubheit, in einigen wenigen anderen Fällen Gehörverschlechterung nach der Operation; er meint aber, daß die Gehörverschlechterung nicht immer auf das

Digitized by Google
Original from UNIVERSITY OF CALIFORNIA
Generated on 2019-10-24 14:57 GMT / http://hdl.handle.net/2027/uc1.b3252762
Public Domain in the United States, Google-digitized / http://www.hathitrust.org/access_use#pd-us-google

Konto der Radikaloperation zu setzen, sondern auf narbige Schrumpfung von Granulationsgewebe an der medialen Paukenwand zurückzuführen sei, wie dies auch in Fällen bei konservativer Heilung eintreten kann; er möchte daher die Gefahr der Hörverschlechterung nach Totalaufmeißelung nicht so hoch einschätzen, wie dies Alexander (1) und Scheibe (43) getan haben, da ja erfahrungsgemäß auch ohne jeden Eingriff die Schwerhörigkeit sich in solchen Fällen von Mittelohreiterung mit Labyrinthkomplikationen verschlechtert (Schulze [46]) und viele Patienten mit Mittelohreiterungen besser hören, solange Sekretion besteht, als bei trockenem Ohr; er möchte daher eine Hörverschlechterung nach Totalaufmeißelung bei Labyrinthfistel nicht immer auf eine durch die Operation gesetzte Propagation des Prozesses auf das Labyrinthinnere zurückführen.

Ruttin (42) meint, daß die Prognose bezüglich Hörschärfe davon abhängt, ob nach der Operation eine seröse, diffuse Labyrinthitis auftritt oder nicht, wenn ja, so geht das Gehör meist ganz verloren oder sinkt auf 1 bis 2 *m* herab, wenn nicht, so bleibt es relativ gut. Demgegenüber meint Alexander (1), daß es aber auch Fälle gebe, wo nach der Operation keine Labyrinthitis serosa auftrete und dennoch völlige Taubheit eintrete; in diesen Fällen handle es sich eben um eine allmähliche degenerative Atrophie des Nervus acusticus mit Degeneration der Sinneszellen.

Bei traumatischen, gelegentlich operativer Eingriffe gesetzten Fisteln kommt es unmittelbar nach der Verletzung zu einer ganz bedeutenden Herabsetzung der Hörschärfe, eventuell bis zur Sprachtaubheit, es kann sich aber die Hörschärfe im weiteren Verlaufe wieder bedeutend bessern, ja, sogar Heilung mit vollständiger Restitutio ad integrum eintreten bezüglich Hörvermögen (Neumann [36]), aber es kann auch infolge Hinzutretens einer Labyrinthitis serosa zu einer bleibenden, schweren Schädigung des Hörvermögens kommen (Ruttin [42]).

Bondy (8) publizierte einen Fall von Labyrinthfistel, bei welchem nach der Radikaloperation die Hörschärfe sich in ganz auffallender Weise besserte, von $^3/_4$ *m* vor auf 8 *m* für akzentuierte Flüstersprache nach der Operation.

Verlauf und Prognose.

Was den Verlauf der Fälle von Labyrinthitis circumscripta anlangt, so sind verschiedene Möglichkeiten vorhanden:

1. Heilung.

Die Fistel kann heilen, das Fistelsymptom schwinden; Fälle von ausgeheilter Fistel sind von verschiedenen Seiten beschrieben worden (Alexander, Ruttin, Bárány, E. Urbantschitsch, Bondy, Uffenorde, Hofer u. a.). Ruttin (42) beobachtete einen Fall, der 2 Jahre vorher wegen Cholesteatom

Digitized by Google
Original from UNIVERSITY OF CALIFORNIA
Generated on 2019-10-24 14:56 GMT / http://hdl.handle.net/2027/uc1.b3252762
Public Domain in the United States, Google-digitized / http://www.hathitrust.org/access_use#pd-us-google

mit Labyrinthfistel operiert worden war; bei einer neuerlichen, wegen Cholesteatomrezidive notwendig gewordenen Operation konstatierte er am horizontalen Bogengang an der Stelle, wo vor 2 Jahren eine große Fistel vorgefunden worden war, eine kappenförmige, gelbe, scharf abgesetzte Exostose, dabei war totale Taubheit bei prompter kalorischer Reaktion vorhanden, kein Schwindel, kein Spontannystagmus nachzuweisen, kein Fistelsymptom mehr auslösbar; derselbe Autor beobachtete einen Fall, wo durch Inspektion bei der Operation eine bindegewebige Ausheilung konstatiert werden konnte.

O. Mayer (34) berichtete auf der 23. Versammlung der Deutschen Otologischen Gesellschaft in Kiel 1914 über einen 21jährigen Patienten mit hochgradiger Phthisis pulmonum, der eine rechtseitige Ohreiterung mit Fistelsymptom und Unerregbarkeit des Labyrinths hatte, bei welchem nach 3wöchentlicher Behandlung die Sekretion aus dem Mittelohr aufhörte, das Fistelsymptom verschwand und das Ohrlabyrinth gleich unerregbar blieb. Die histologische Untersuchung des rechten Ohrlabyrinths des an Hämoptoe verstorbenen Patienten ergab eine durch Bindegewebe ausgeheilte Fistel; dieser Fall Mayers beweist, daß auch bei tuberkulöser Mittelohreiterung eine Heilung des Defekts der knöchernen Labyrinthkapsel eintreten kann.

Alexander (1) beobachtete einen Fall von Labyrinthfistel mit akuter Mastoiditis, wo 2 Wochen nach der Antrotomie die Fistelprobe bereits negativ ausfiel bei erhaltener Labyrinthfunktion. Ruttin beobachtete ferner einen Fall, wo 5 Tage nach der Radikaloperation weder bei Druck auf die Fistel, noch bei Anlegung der Saugglocke ein Fistelsymptom mehr nachweisbar war.

Traumatisch, gelegentlich operativer Eingriffe gesetzte Labyrinthfisteln heilen meist durch Verschluß der gesetzten Öffnung durch Kallus oder Bindegewebe ohne schwerere entzündliche Erscheinungen; aber es kann auch, da diese Verletzungen der Labyrinthkapsel immer bei Operation einer Mittelohreiterung gesetzt werden, auch zu einer Entzündung des ganzen Labyrinths kommen, die natürlich nicht immer eine eitrige zu sein braucht, sondern auch nur seröser Natur sein kann und daher wiederum zurückgeht.

2. Symptomlose Ausschaltung des ganzen Ohrlabyrinths oder nur eines Teiles desselben.

Alexander hat zuerst hervorgehoben und gezeigt, daß in Fällen akuter Mittelohreiterungen mit Labyrinthfistel vollkommene Restitutio ad integrum, also Ausheilung mit Erhaltung der Labyrinthfunktion eintreten kann, während in Fällen chronischer Mittelohreiterung mit Fistelbildung eine allmähliche Reaktionslosigkeit des Ohrlabyrinths — infolge eines an den Eiterungsprozeß im Mittelohr sich anschließenden degenerativen, nicht eitrigen Prozesses im Ohrlabyrinth — einzutreten pflegt (M. Brown [10]); ich selbst hatte Gelegenheit, eine Reihe solcher Fälle zu beobachten und habe in meiner Arbeit „über das

Digitized by Google
Original from UNIVERSITY OF CALIFORNIA
Generated on 2019-10-24 14:56 GMT / http://hdl.handle.net/2027/uc1.b3252762
Public Domain in the United States, Google-digitized / http://www.hathitrust.org/access_use#pd-us-google

Verhalten des galvanischen Nystagmus in Fällen chronischer Mittelohreiterungen mit Labyrinthfistel" über solche Fälle berichtet; in einigen dieser Fälle war die Labyrinthausschaltung eine komplette (Taubheit mit Fehlen des kalorischen und Drehnystagmus bei intakter galvanischer Erregbarkeit), während in zwei anderen Fällen noch Teile der Labyrinthfunktion vorhanden waren (Reste von Hörschärfe, Dreh- und galvanische Reaktion) oder Taubheit mit vorhandener Dreh- und galvanischer Reaktion.

Ruttin (42) beschrieb einen Fall von Labyrinthfistel, wo zur Zeit der Operation zwar kein Fistelsymptom, aber kalorischer Nystagmus auslösbar war; allerdings bestand zur Zeit der Operation bereits Taubheit; in diesem Falle trat im Laufe von 4 Tagen ganz symptomlos ohne Nystagmus die Ausschaltung des Nerv. vestibularis ein, also eine symptomlose Labyrinthausschaltung mit Labyrinthfistel; Bárány hat auch über solche Fälle berichtet; nach diesem Autor ist es eine Erfahrungstatsache, daß bei dieser symptomlosen Ausschaltung zuerst die kalorische und nachher erst die Drehreaktion schwindet, weil erstere weit größere Anforderungen an die Beweglichkeit der Endolymphe stellt als letztere.

Brünings (11) glaubt, daß bei den durch die plastische Entzündung erzeugten Strömungshindernissen im Bogengang zuerst die kalorische Reizung als die mechanisch schwächste versagt, während starke Drehung häufig noch einen positiven Befund liefert; wenn auch diese versagt, so kann eine energisch ausgeführte Pression oder Aspiration häufig noch starken Nystagmus erzeugen: die galvanische Reaktion kann noch vorhanden sein, wenn alle anderen Reizarten bereits versagen; einen diesbezüglichen Fall habe ich beschrieben. Über die Art und Weise des Eintretens dieser symptomlosen Ausschaltungen wurde auch bereits im Kapitel über „Spontannystagmus" gesprochen; Bárány hat das frühere Schwinden der kalorischen Erregbarkeit mit Gerinnung der Endolymphe, Hald mit Intaktsein der Ampullen bei gleichzeitiger Veränderung der Bogengänge und Perilymphe erklärt; Uffenorde glaubt, daß durch seine experimentellen und klinischen Untersuchungen diese Ansicht unwahrscheinlich geworden sei.

Ruttin hat darauf hingewiesen, daß auch bloß der Cochlearapparat ausgeschaltet werden kann bei Intaktbleiben des Vestibularapparates; auch ich habe zwei derartige Fälle nach vor 3 respektive 5 Jahren stattgehabter Radikaloperation beobachtet mit kompletter Ausschaltung des Cochlearapparates bei Erhaltung der Vestibularreaktion.

Scheibe und Gomperz stimmen mit der Ansicht, daß nach Totalaufmeißelung bei Labyrinthfistel häufig Taubheit eintrete, nicht überein; in Fällen, wo eine postoperative Labyrinthitis mit sekundärer Labyrinthdegeneration auftritt, macht Scheibe drei Sachen verantwortlich: die Meißelerschütterungen, das Suchen nach der Fistel inklusive Sondierung derselben und drittens die

Digitized by Google
Original from UNIVERSITY OF CALIFORNIA
Generated on 2019-10-24 14:56 GMT / http://hdl.handle.net/2027/uc1.b3252762
Public Domain in the United States, Google-digitized / http://www.hathitrust.org/access_use#pd-us-google

Tamponade. Aus diesen naheliegenden Gründen sehen wir auf unserer Klinik stets von einer Sondierung der Fistel ab, sondern suchen dieselbe nur durch breite Freilegung des Mittelohres auf, um hierdurch einen Blick auf die Promontoriumswand und über den ganzen lateralen Bogengang zu ermöglichen.

Nach einer Zusammenstellung Ruttins (42) hatten unter 33 Fällen von Labyrintheiterung:

16 Fälle einen noch nicht völlig zerstörten Vestibularapparat, und zwar:
12 Fälle hatten Fistelsymptom und waren erregbar,
2 „ „ „ „ „ nicht erregbar,
1 Fall hatte kein Fistelsymptom, aber eine Fistel,
in einem Falle war das Fistelsymptom nicht geprüft, aber eine Fistel vorhanden,
in 17 Fällen war das Labyrinth schon vollständig zerstört, keine Funktion desselben mehr nachweisbar, aber eine Fistel war vorhanden.

Wir können also nach dem Gesagten die circumscripten Labyrintheiterungen eigentlich unterscheiden in solche mit erhaltener und in solche mit zerstörter Funktion des Cochlear- und Vestibularapparates.

3. Verschwinden, Bestehenbleiben, Wiederauftreten und Umkehr des Fistelsymptoms.

Bondy (8) berichtete über einen Fall mit Labyrinthfistel, bei welchem nach 4 Monaten das Fistelsymptom nicht mehr auslösbar war; auch beobachtete er eine Fistelbildung bei einer radikal operierten Graviden, wo die Fistel 2 Wochen später, das ist 2 Wochen nach ihrer Entstehung, und eine Woche nach stattgehabter Entbindung nicht mehr nachweisbar war. In einem Falle von E. Urbantschitsch (52) kam es bei einer schon bindegewebig ausgeheilten Fistel nach 3 Jahren zu einem Rezidiv mit Vorwölbung der die Fistel verschließenden Membran und zu neuerlichem Auftreten des Fistelsymptoms; ebenso kann aber das Fistelsymptom unverändert bestehen bleiben, und zwar durch Jahre hindurch ohne nennenswerte Labyrinthsymptome (eigene Beobachtung); nach Scheibe (43) kann das Drucksymptom nach der Operation bestehen bleiben, aber auch schwinden; wahrscheinlich beruht der Ausfall desselben öfter auf einem knöchernen Verschluß der Usur; das ist nach Scheibe wenigstens in jenen Fällen anzunehmen, in denen zwar noch kalorischer Nystagmus, aber kein Kompressionsnystagmus mehr auszulösen ist; die gleiche Ansicht habe ich ausgesprochen in meiner Arbeit über das Verhalten des galvanischen Nystagmus in Fällen von Labyrinthfisteln und habe damit das Schwinden der paradoxen galvanischen Reaktion in einem Falle erklärt. In einem selbst beobachteten Falle schwand das Fistelsymptom 7 Wochen nach der Radikaloperation bei erhaltener Reaktion des Labyrinths auf kalorische und Drehreize mit Steigerung der galvanischen Erregbarkeit.

Digitized by Google
Original from UNIVERSITY OF CALIFORNIA
Generated on 2019-10-24 14:56 GMT / http://hdl.handle.net/2027/uc1.b3252762
Public Domain in the United States, Google-digitized / http://www.hathitrust.org/access_use#pd-us-google

In manchen seltenen Fällen wurde eine Umkehr des Fistelsymptoms beobachtet, das heißt die Umwandlung eines typischen Fistelsymptoms in ein atypisches. Ruttin sah einen Fall, wo diese Umkehr in einem Zeitraum von 6 Tagen erfolgte; Bárány beobachtete einen Fall, wo zirka 6 Wochen nach der Radikaloperation unter Schwindelerscheinungen eine Labyrinthfistel auftrat mit typischem Fistelsymptom (rotatorischer Nystagmus zur kranken Seite bei Kompression), kalorische Reaktion war schwach auslösbar, Drehungsnystagmus beiderseits gleich; 2 Tage später plötzlich Umkehr des Fistelsymptoms bei Schwinden der kalorischen Reaktion; es war jetzt enorm starker rotatorischer Nystagmus zur kranken Seite bei Aspiration vorhanden, bei Kompression nur geringer zur gesunden Seite. Bárány glaubt, diesen Fall der Umkehr des Fistelsymptoms dadurch zu erklären, daß es vielleicht durch die öftere Untersuchung zu einer Blutung in die Ampulle des horizontalen Bogenganges kam und diese für den Luftdruck von der Fistel aus abgesperrt war; es pflanzte sich jetzt der Druck gegen das glatte Ende des horizontalen Bogenganges fort und traf jetzt die gemeinsame Mündung der beiden vertikalen Bogengänge und die Ampulle des hinteren vertikalen Bogenganges, was hier eine Bewegung der Endolymphe zur Ampulle und daher einen rotatorischen Nystagmus zur entgegengesetzten (gesunden) Seite hervorrief; in dem vorher erwähnten Falle Ruttins von Umkehr des Fistelsymptoms nach 6 Tagen lag die Vermutung nahe, daß vielleicht eine Zunahme der Dichte des Exsudats den horizontalen Bogengang verlegte, für welche Möglichkeit auch im histologischen Bilde Anhaltspunkte vorhanden waren.

Prognostisch sind Fisteln am äußeren Bogengange günstiger als die anderswo, z. B. am Promontorium oder in der Stapesplatte gelegenen; der Grund liegt nach den bereits vorhandenen histologischen Uutersuchungen wahrscheinlich darin, daß sich an eine z. B. am ovalen Fenster gelegene Fistel weit öfters eine diffuse eiterige Labyrinthitis anschließt, als an eine am horizontalen Bogengange gelegene (Ruttin).

Panse (38) konnte feststellen, daß unter 17 Fällen von Labyrinthentzündungen, an welche sich tödliche intrakranielle Folgezustände anschlossen, der Einbruch ins Labyrinth nun 1mal durch den lateralen Bogengang und auch in diesem Falle zugleich mit Durchtrennung beider Fenster erfolgte; auch Friedrich glaubt nicht an ein Eindringen der Eiterung durch eine Bogengangsfistel; Panse betont allerdings, daß er und Friedrich (15) ihre Schlüsse aus Beobachtungen von Leichenmaterial zogen und die Fälle von Bogengangsfistel wegen ihrer quoad vitam günstigeren Prognose wenig pathologisch-anatomisch verwertbares Material liefern.

4. Seröse Labyrinthitis.

Ferner kann sich an eine Labyrinthfistel eine seröse Labyrinthitis anschließen; bei Labyrinthfisteln, bei welchen es sich um einen schon vorhan-

Digitized by Google
Original from UNIVERSITY OF CALIFORNIA
Generated on 2019-10-24 14:56 GMT / http://hdl.handle.net/2027/uc1.b3252762
Public Domain in the United States, Google-digitized / http://www.hathitrust.org/access_use#pd-us-google

denen circumscripten Entzündungsherd handelt, tritt nach der Radikaloperation die Labyrinthitis serosa oft sehr rasch auf; sie ist eine induzierte und kann natürlich auch in eine diffuse, eitrige übergehen (Ruttin).

5. Diffuse eiterige Labyrinthitis.

Eine solche kann sich aus einer Labyrinthitis circumscripta ebenfalls entwickeln, und zwar sowohl ohne daß vorher operiert wurde, als auch nach einer vorgenommenen Radikaloperation; siehe hierüber das Kapitel über Differentialdiagnose.

6. Intrakranielle Komplikationen.

Von solchen ist wohl die häufigste die Meningitis purulenta, die wohl zunächst meistens die Folge einer eitrigen, diffusen Labyrinthitis ist; seltener sind andere intrakranielle Komplikationen, so mit Hirnabsceß (2 Fälle wurden von E. Urbantschitsch (52) publiziert); einen Fall von Kleinhirnabsceß infolge einer Bogengangsfistel am hinteren vertikalen Bogengange beobachtete Ruttin.

(Schluß folgt.)

Aus der k. k. Universitäts-Ohrenklinik in Wien (Vorstand: Prof. V. Urbantschitsch).

Ein Apparat zur Demonstration und Prüfung des Zeigeversuches.

Von Dr. **Siegfried Gatscher**, Assistenten der Klinik.

(Mit 4 Abbildungen.)

Bárány hat im Jahre 1910 den Zeigeversuch in die otologische respektive neurologische Diagnostik eingeführt. Über die physiologische Bedeutung und über den klinischen Wert des Versuches soll hier nicht gesprochen werden. Ich will nur kurz die Art und Weise angeben, wie diese Untersuchung in der Klinik angestellt wird. Sie erstreckt sich in entsprechenden Fällen auf die Kopfgelenke sowie auf die einzelnen Gelenke der oberen und unteren Extremitäten. In der Regel begnügen wir uns aber mit der Prüfung im Schultergelenk.

Zu diesem Zwecke sitzt der Patient vor dem Untersucher und legt seinen gestreckten Arm auf das Knie, wobei er sämtliche Finger zur Faust ballt, mit Ausnahme des Zeigefingers, den er gestreckt hält. Mit diesem nun soll er durch langsames Erheben des Armes in der Sagittalebene bis in Schulterhöhe den vorgestreckten Finger des vor ihm stehenden Arztes von unten her treffen. Diese Bewegung wird zuerst mehrmals mit offenen, dann mit geschlossenen Augen ausgeführt.

Digitized by Google
Original from UNIVERSITY OF CALIFORNIA
Generated on 2019-10-24 14:56 GMT / http://hdl.handle.net/2027/uc1.b3252762
Public Domain in the United States, Google-digitized / http://www.hathitrust.org/access_use#pd-us-google

Weicht der Patient mit geschlossenen Augen bei dieser Bewegung von der Richtung ab, so muß der Arzt mit seinem Finger durch Entgegenhalten diese Abweichung korrigieren, damit der Patient den Fehler nicht bemerke.

Fig. 1.

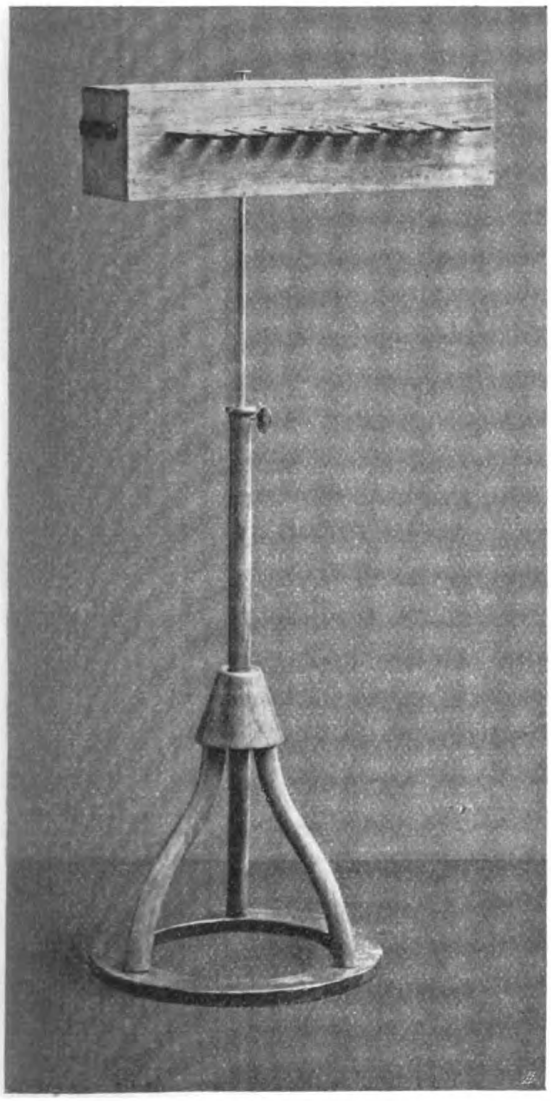

Fig. 2.



In analoger Weise stellen wir den Zeigeversuch bei der Bewegung des Schultergelenkes in der Horizontalebene an, wobei das eventuelle Vorbeizeigen, das in der Vertikalebene nach rechts und links erfolgte, nach oben und unten

Digitized by Google
Original from UNIVERSITY OF CALIFORNIA
Generated on 2019-10-24 14:56 GMT / http://hdl.handle.net/2027/uc1.b3252762
Public Domain in the United States, Google-digitized / http://www.hathitrust.org/access_use#pd-us-google

eintritt. Auch hier wird es vom Arzt durch eine entsprechende Bewegung korrigiert.

Auf die Methode, in den anderen Gelenken zu prüfen, will ich hier nicht eingehen.

Was soll nun der vorseitig abgebildete und beschriebene Apparat leisten? Ich will zunächst seine Zusammensetzung mitteilen (Fig. 1 u. 2).

Fig. 3.



Der Apparat besteht aus einem länglichen Kasten, dessen Hinterwand weggelassen ist. An dieser Seite wird er von einem starken Metallbügel gefaßt, der nach hinten in eine horizontal gestellte Stange ausläuft (Fig. 4). Diese ist als Achse in dem Endring einer vertikalen Stange drehbar, die wieder in verschiedener Höhe des Hohlzylinders des Stativs befestigt werden kann. Durch diese zwei Achsen kann der Apparat nach oben und unten, nach vorn und hinten an dem Stativ verschoben, außerdem um die horizontale Achse gedreht werden. In Fig. 1 steht der Kasten in Normalstellung, in Fig. 2 ist er durch Drehung in eine Mittelstellung zwischen horizontal und vertikal gebracht. Die Fixierung der Stangen gegeneinander wird durch starke Stangen garantiert.

Aus der vorderen Wand des Kastens ragen 11 untereinander vollkommen gleiche, 3 *cm* breite Taster heraus, in Abständen von 1 *cm*. Diese Tastatur hat demnach eine Breite von 43 *cm*, die auf einem Messingmaßstab an der oberen Wand des Kastens markiert ist, und zwar so, daß von dem mittleren Zentimeter als Nullpunkt nach jeder Seite hin 21 *cm* aufgetragen sind (Fig. 3).

Digitized by Google
Original from UNIVERSITY OF CALIFORNIA
Generated on 2019-10-24 14:56 GMT / http://hdl.handle.net/2027/uc1.b3252762
Public Domain in the United States, Google-digitized / http://www.hathitrust.org/access_use#pd-us-google

Jedem Taster entspricht im Innern des Kastens ein in einem Metallknopf endigender Federhebel. Wird der Taster von unten her gehoben, so schlägt der Metallknopf gegen eine Glocke. Die Glocken repräsentieren zwei Oktaven des C dur-Dreiklanges, wobei die Glocke des mittleren Tasters dem g^1 entspricht (Fig. 4).

In der Abbildung sind die zwei letzten Glocken jeder Seite, die im Ton mit der vorangehenden übereinstimmen, fortgelassen. Von vorn gesehen, stehen die hohen Glocken rechts, die tiefen links. Die mittlere Glocke allein kann auch von hinten durch einen Drücker angeschlagen werden (Fig. 4).

Fig. 4.

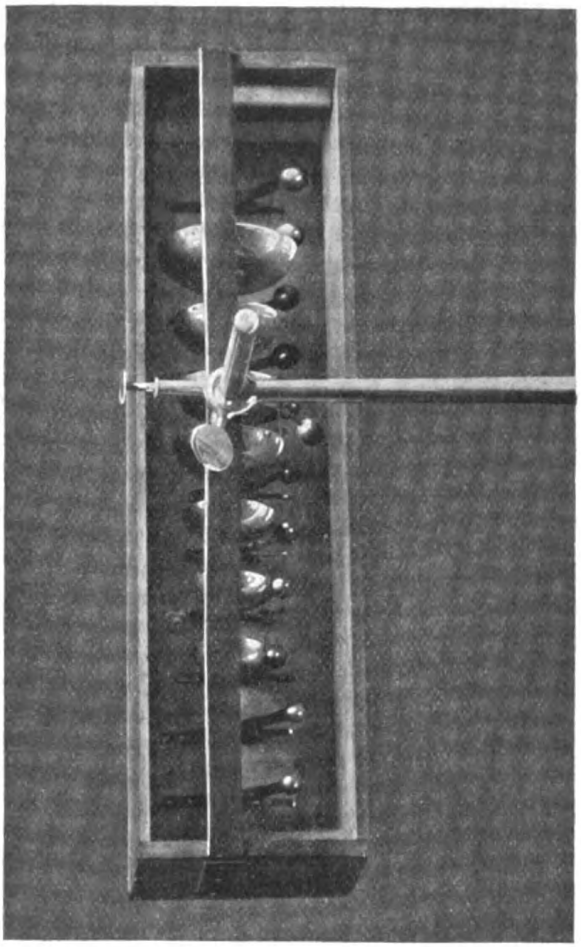

Der mittlere Taster entspricht nun bei der Prüfung des Zeigeversuches dem Finger des Untersuchers. Gegen ihn muß der Patient zuerst mit offenen Augen seinen Finger bewegen. Es ertönt die Glocke g^1. Weicht er mit geschlossenen Augen nach rechts oder links ab, so hat der Untersucher zwei objektive Momente zur Konstatierung dieses Fehlers: die Berührung eines anderen Tasters und den diesem Taster entsprechenden anderen Ton. Dieser andere Ton aber wird auch von dem Auditorium, das den Versuch nicht optisch genau verfolgen kann, vernommen werden. Um die Tondifferenz besser zu markieren, kann der Untersucher gleichzeitig durch den Drücker die mittlere Glocke anschlagen. Dadurch wird auch der Patient nicht zum Bewußtsein des Fehlers gelangen können.

Der Tastsinn aber liefert dem Patienten keinen Anhaltspunkt, da die Taster untereinander gleich sind.

Digitized by Google
Original from UNIVERSITY OF CALIFORNIA
Generated on 2019-10-24 14:56 GMT / http://hdl.handle.net/2027/uc1.b3252762
Public Domain in the United States, Google-digitized / http://www.hathitrust.org/access_use#pd-us-google

Auf diese Weise gewinnen wir durch den Apparat sowohl für den Untersucher als für ein größeres Auditorium objektive Merkmale für den Ausfall der Prüfung. Durch entsprechende Drehung des Apparates kann natürlich auch der Zeigeversuch in der Horizontalebene geprüft werden.

Vereinsberichte.

23. Versammlung der Deutschen otologischen Gesellschaft.

Kiel, 28. und 29. Mai 1914.

A. Peyser (Berlin): **Über Gewerbekrankheiten des Ohres.**

Die Kommission der Deutschen otologischen Gesellschaft, bestehend aus den Herren Wittmaack, Voss und Peyser, wird auf dem III. Internationalen Kongreß für Gewerbekrankheiten, September 1914 in Wien, über diesen Gegenstand berichten, und zwar Wittmaack über pathologische Anatomie, Voss über Klinik, Peyser über Morbiditätsstatistik, Sozialhygiene, Sozialversicherung. Das Material stammt außer aus eigenen Beobachtungen aus Umfragebeantwortung. Die Morbiditätsstatistik ist bisher unvollkommen. Die Häufung von Ohrenleiden in gewissen Betrieben ist erweislich, ihr wahrer Umfang nicht. Die Anfangsfälle entziehen sich der Beobachtung, die Statistiken der poliklinischen Institute registrieren die Professionsfälle nicht einwandfrei. Da die Anfangsstadien heilbar sind, müssen die Pat. durch Merkblätter zur Aufsuchung ärztlicher Hilfe veranlaßt werden. So werden sie auch statistisch erfaßbar.

Was die Sozialhygiene betrifft, so sind gewisse Betriebe, wie Bauarbeiter, durch Ministerialerlässe vor groben Schädigungen besser geschützt, andere, besonders die lärmgefährdeten Eisenindustriearbeiter, Weber etc., dagegen nicht. Die Schallschädigungen bei diesen und im Eisenbahnbetrieb sind teils studiert, teils bedürfen sie noch genauen wissenschaftlichen Studiums. Vor allem die Frage, welche Einzelkomponenten besonders schädigen, ob Luftschall, Resonanz, Bodenschall. Dann, ob geschädigtes Mittelohr beziehungsweise welche Schädigungen nach Art, Entstehungszeit, Sitz schützend oder prädisponierend wirken. Schließlich, welche Rolle die Konstitution spielt.

Nach eingehender Prüfung der Möglichkeiten, welche Gewerbeordnung und Reichsversicherungsordnung zur Vorbeugung und zum Schutz sowie zur Entschädigung bieten, entwickelt Peyser ein in allen Einzelheiten ausgearbeitetes „System eines künstlichen Schutzes des Gehörorganes", das zu seiner völligen Durchführung zwar eine wesentliche Verbesserung und Vertiefung der statistischen und wissenschaftlichen Unterlagen zur Voraussetzung hat, von dem aber Einzelheiten schon jetzt anwendbar sind, wie Schalldämpfung, Betriebsregelung, Aufklärung über Heilbarkeit im Beginne etc. und das in der Forderung einer „Liste der Lärmbetriebe" gipfelt. Diese hätten Aufnahme- und Kontrolluntersuchungen durch Ohrenärzte einzuführen.

W. Brock (Erlangen): **Demonstration von Schnitten durch Paukenhöhle und Warzenteil von drei Felsenbeinen mit Tubenabschluß.**

Sämtliche Mittelohrräume sind mehr oder weniger mit schleimig-serösem Sekret ausgefüllt, ohne daß an der Schleimhaut Entzündungserscheinungen

Generated on 2019-10-24 14:56 GMT / http://hdl.handle.net/2027/uc1.b3252762
Public Domain in the United States, Google-digitized / http://www.hathitrust.org/access_use#pd-us-google
Digitized by Google
Original from UNIVERSITY OF CALIFORNIA

nachzuweisen wären. Dieser Befund spricht dafür, daß die bei Tubenabschluß sowohl im Hauptraum als auch in Zellen zu beobachtende Sekretansammlung das Produkt eines Hydrops ex vacuo ist und daß infektiöse entzündliche Prozesse keine Rolle spielen.

Karl Beck (Heidelberg): **Über Mittelohrveränderungen nach experimenteller Läsion der knorpeligen Tube.**

Beck versuchte, den chronischen Mittelohrkatarrh des Menschen zu operieren. Er lädierte bei Hunden den knorpeligen Teil der Tube. Nach verschiedenen Zeiten wurden die Hunde getötet. Es fanden sich 1. serös-schleimiger Inhalt der Mittelohrräume, der sich als steril erwies, 2. entzündliche Veränderungen in der Schleimhaut, 3. enorme Knochenneubildung in der Bulla. Beck hält die Flüssigkeit für ein Exsudat, und zwar als ein Produkt des Entzündungsprozesses in der Schleimhaut. Auch handelt es sich um exquisit entzündliche Knochenneubildung.

Ernst Winckler (Bremen): **Zur Infektion der Mittelohrräume.**

Die Rolle, welche von vielen namhaften Autoren seit 1907 dem Streptococcus mucosus bei den eigenartig verlaufenden Komplikationen akuter Mittelohrinfektionen zugeschrieben wird, scheint sich nur auf Beobachtungen in bestimmten Gegenden zu beschränken. Der gleiche Ablauf, wie bei einer Infektion mit Streptococcus mucosus — Ausheilung einer mit und ohne Warzenfortsatzerscheinungen auftretenden akuten Otitis und dann plötzliches Einsetzen schwerer Erscheinungen — ist viel häufiger bei Streptococcus lanceolatus und Streptococcus longus festzustellen. Die Annahme, daß die ideal pneumatisierten Warzenfortsätze nur von Infektionen mit Streptococcus mucosus befallen werden, ist nicht zutreffend. Die ausgebildete Pneumatisation der Mittelohrräume und Adnexe kann bei allen akuten Infektionen — besonders denen mit Streptococcus longus — zu tief gehenden Knochenerkrankungen und Zerstörungen führen. Sie ist (wie Winckler bereits 1907 betont hat) bei vorhandenen Symptomen einer Mastoiditis stets als eine bedenkliche anatomische Komplikation zu betrachten. Wo es irgend angängig ist, sollte frühzeitig bei schwereren Otitiden durch Röntgenaufnahmen die vorliegende anatomische Struktur ermittelt werden. Eine einmal festgestellte Verdunklung der Zellen eines Warzenfortsatzes mit ausgedehnter Zellenentwicklung bleibt bestehen und hellt sich nie auf, auch wenn Jahre hindurch das Ohr geheilt bleibt. Erklärlich ist die bleibende Verdunklung durch die bekannten Reparationsvorgänge. Andrerseits können Ödeme und Schmerzen zurückgehen, die Sekretionen aus dem Mittelohr versiegen und doch in der Tiefe des Warzenfortsatzes Herde zurückbleiben, die plötzlich zu schweren Zuständen führen. Bei jeder ausgedehnten Pneumatisation und jeder Verdunklung eines derartigen Warzenfortsatzes ist auch nach Ablauf der Otitis eine Beobachtung des Pat. für längere Zeit erforderlich. Dazu nötigt nicht allein die Infektion mit Streptococcus mucosus. Im Gegensatz zu dieser Infektion, die mit kapsellosen Kokken als ungefährlich zu betrachten ist, läßt dies sich nicht verallgemeinern.

O. Beck (Wien): **Meningitis suppurativa, Extraduralabsceß der hinteren Schädelgrube nach eitriger Tonsillitis.**

Bericht über ein 7jähriges Kind, bei dem aus scheinbar bester Gesundheit plötzlich unter schweren meningealen Symptomen eine Lähmung des Trigeminus, Abducens, Facialis, Cochlearis und Vestibularis auftraten. Hohes Fieber. Außer diesen auf einen basalen Prozeß in der linken hinteren Schädelgrube hindeutenden Symptomen war der übrige Nervenbefund vollkommen negativ.

Digitized by Google
Original from UNIVERSITY OF CALIFORNIA
Generated on 2019-10-24 14:56 GMT / http://hdl.handle.net/2027/uc1.b3252762
Public Domain in the United States, Google-digitized / http://www.hathitrust.org/access_use#pd-us-google

In Differentialdiagnose kam eine Polyneuritis cerebralis menieriformis (Frankl-Hochwart) auf rheumatischer Basis, ferner jene Art der Heine-Medinschen Erkrankung, die vorwiegend mit cerebralen Erscheinungen einhergeht. Und schließlich mußte man auch an eine beginnende tuberkulöse Meningitis denken. Die Lumbalflüssigkeit stand unter normalem Druck, war klar, im Zentrifugat fanden sich spärlich Lymphozyten und keine Bakterien. Ohne daß sich am Krankheitsbild etwas geändert hätte, starb das Kind am 14. Krankheitstag. Die im moribunden Zustand ausgeführte Lumbalpunktion ergab polynukleäre Leukocyten und massenhaft Streptokokken. Bei der Obduktion fand sich linkerseits eine eitrige Tonsillitis, von dieser ausgehend ein retro-suprapharyngealer Absceß, der an der Schädelbasis den Knochen seiner ganzen Dicke nach eingeschmolzen und einen Extraduralabsceß in der linken hinteren Schädelgrube bewirkt hatte. Der Knochendefekt ist durch Einschmelzung eines Teiles des Os occipitale, sphenoidale und petrosum entstanden. Eitrige Meningitis in der Cisterna chiasmatis und cerebellomedullaris. Merkwürdig ist an diesem Falle vor allem der völlig symptomlose Verlauf des retro-suprapharyngealen Abscesses, der erst klinische Symptome verursachte, als er gegen die Schädelbasis durchgebrochen war.

E. Ruttin (Wien): **Über Kompensation des Drehnystagmus.**

Bei Normalen sind die Zahlen des Nachnystagmus nach Drehung: bei aufrechtem Kopf 15—30″ (horizontaler Nystagmus), bei vorgeneigtem Kopf 10—12″ (rotatorischer Nystagmus); bei einseitig Labyrinthlosen: bei aufrechtem Kopf. Bei Drehung nach der gesunden Seite 3—5″. Bei Drehung nach der labyrinthlosen Seite 15—30″. Bei seitlich geneigtem Kopf erhält man sowohl bei normalen als einseitig labyrinthlosen gleiche Zahlen. Drehung und Neigung des Kopfes gleichsinnig gibt Abwärtsnystagmus. Dauer 6—10″. Drehung und Neigung ungleichsinnig ergibt Aufwärtsnystagmus. Dauer 5—8″. Der Drehnystagmus ist bei einem Verhältnis der Zahlen: nach der einen Seite 3—5″, nach der anderen 15—30″ für die Diagnose der einseitigen Labyrinthlosigkeit zu verwerten. Wenn aber die Labyrinthzerstörung lange besteht und insbesondere wenn die Zerstörung eine sehr vollkommene ist, tritt ein Phänomen ein, das Ruttin als Kompensation bezeichnet hat. Dieses Phänomen ist das Gleichwerden des Drehnystagmus für beide Seiten. Man bekommt dann bei Drehung nach der gesunden und labyrinthlosen Seite Zahlen von 10—12″. Die Kompensation tritt vorwiegend bei 3 Gruppen ein: 1. bei bindegewebiger Ausheilung, 2. bei knöcherner Ausheilung, 3. bei Sequestration. Praktisch ist daher die Kompensation folgendermaßen verwertbar: Wenn ein Fall von entzündlicher Labyrintherkrankung taub, kalorisch unerregbar ist, kein Fistelsymptom hat und das Phänomen der Kompensation zeigt, so handelt es sich also wahrscheinlich um ein ausgeheiltes oder ein sequestriertes Labyrinth. Man wird daher in diesen Fällen zunächst die Radikaloperation machen. Findet man Zeichen von Ausheilung (Verknöcherungen an der Labyrinthwand), so wird man sich mit der Radikaloperation begnügen; findet man Zeichen von Sequestration, so wird man die Labyrinthoperation anschließen.

Beyer: **Beiträge zum Bárányschen Zeigeversuch.**

Vortr. berichtet über Erfahrungen mit dem Bárányschen Reaktionszeigen. Bei Labyrintherkrankungen ist auffallend, im Gegensatz zum doppelseitigen Reaktionszeigen bei künstlicher Labyrinthreizung, das häufig beobachtete einseitige Vorbeizeigen des Armes der kranken Seite in allen oder einzelnen verschiedenen Ebenen. Das Gleiche fand sich auch bei Menière-Er-

Digitized by Google
Original from UNIVERSITY OF CALIFORNIA
Generated on 2019-10-24 14:56 GMT / http://hdl.handle.net/2027/uc1.b3252762
Public Domain in the United States, Google-digitized / http://www.hathitrust.org/access_use#pd-us-google

krankung, hier bemerkenswerterweise kombiniert mit atypischer Fallrichtung zur kranken Seite, Erscheinungen, die mehr für eine zentrale wie für eine Labyrintherkrankung sprechen. Die überraschendsten und einander widersprechenden Bilder in betreff des Ausfalls der Z. R. ließen sich bei Hysterie feststellen. Auch bei der Lues waren die Befunde zunächst schwer zu deuten, erschienen dann aber erklärlicher von dem Gesichtspunkte aus, daß es sich dabei viel häufiger um meningitische Prozesse wie um reine Neurorezidive handeln müsse. Besonders auffallend und für diese Annahme sprechend war der häufig zu beobachtende Ausfall jeglicher Reaktion trotz erhaltener Erregbarkeit der Vestibulares. Bei meningitischen Prozessen ließ sich dann ferner ein häufiger Wechsel in der Art des R. Z. nachweisen und bei einzelnen Tumoren Befunde, die als Druckwirkung aufzufassen, keine direkten Beobachtungen jedoch, die als Stütze für die Lokalisationstheorie zu betrachten wären. Beyer vermag danach aus dem Ausfall des Reaktionszeigens bei Labyrintherkrankungen noch keinen sicheren Schluß für die Diagnose des Grades oder des Fortschreitens der Krankheit zu ziehen. Wichtig erscheint dagegen der Ausfall desselben als Hinweis auf luetische Erkrankung zu werden.

Güttich (Charlottenburg) demonstriert einen **neuen Drehstuhl,** der die sogenannte Optimumeinstellung der Labyrinthe bei der Drehung bequem ermöglicht. Diese ist bei der Rechtsdrehung dann vorhanden, wenn das linke Labyrinth im Drehungsmittelpunkt steht, und umgekehrt bei der Linksdrehung dann, wenn die Drehungsachse durch das rechte Labyrinth verläuft. Güttich greift auf seine Veröffentlichung im letzten Band der Pasteurschen Beiträge zurück, demonstriert seine sogenannte spontane Axialeinstellung dor Labyrinthe und zeigt den Unterschied der Intensität des Nystagmus nach Rechts- und Linksdrehung bei einem Pat. Er ist der Ansicht, daß bei der Rechtsdrehung nicht nur der Nachnystagmus, sondern auch der eigentliche Drehnystagmus (während der Drehung) hauptsächlich am linken Labyrinth innerviert wird. Denn bei der aktiven Rechtsdrehung leiste die eigentliche Dreharbeit das linke Bein, das rechte sei dabei mehr Stütze. Die Muskulatur des linken Beines werde von der linken Kleinhirnhemisphäre innerviert, diese aber stände in einem besseren nervösen Zusammenhang mit dem gleichseitigen Vestibularapparat als mit dem entgegengesetzten. Der Güttichsche Drehstuhl ist so gebaut, daß der Pat. den Oberkörper vollständig senkrecht hält, einige Handgriffe ermöglichen die zentrale Labyrintheinstellung. Der Pat. wird mit einem breiten Gürtel, der um die Brust gelegt wird, festgeschnallt. Armstützen sind nicht vorhanden, damit die Bárányschen Abweichereaktionen gut beobachtet werden können. Durch die zentrale Kopfeinstellung werden nach Güttich Otolithenreizungen nach Möglichkeit vermieden, der Brechreiz sei infolgedessen auf diesem Stuhl bedeutend schwerer auslösbar als auf den alten Modellen, weil auf diesen der Kopf des Pat. zu weit entfernt vom Zentrum wäre und dadurch mehr zentrifugiert würde. Vortr. macht auf einige Fehlerquellen beim Drehnystagmus aufmerksam: Die ersten Drehungen geben stets den längsten Nystagmus, man muß die Pat. zuerst durch einige Drehungen an den Drehstuhl gewöhnen, viele Leute sind auf Rechtsdrehung trainiert. Auf dem Drehstuhl kann man auch die Abweichereaktion während der Drehung gut beobachten (mit verlängertem Bárányschen Blickfixator zu untersuchen). Zum Schluß betont Güttich die eigenartige Tatsache, daß die Abweichereaktion in den Armen bei vielen Untersuchten längere Zeit nach dem Drehen anhalte als der Nachnystagmus.

Digitized by Google
Original from UNIVERSITY OF CALIFORNIA
Generated on 2019-10-24 14:56 GMT / http://hdl.handle.net/2027/uc1.b3252762
Public Domain in the United States, Google-digitized / http://www.hathitrust.org/access_use#pd-us-google

Otto Mayer (Wien) demonstriert die **histologischen Präparate** von zwei Schläfenbeinen eines Falles von **Otosklerose** und eines Schläfenbeins von **Ostitis fibrosa** und kommt zu folgenden Schlußsätzen: 1. Die bei der Otosklerose sich fixierende Knochenveränderung ist keine spezifische Erkrankung der Labyrinthkapsel. 2. Die Ostitis fibrosa der Labyrinthkapsel unterscheidet sich in dem untersuchten Fall von der Ostitis fibrosa der anderen Knochen. Der Unterschied ist bedingt durch den spezifischen Aufbau der Labyrinthkapsel. Der scheinbar spezifische Charakter der Veränderungen der Labyrinthkapsel beruht wahrscheinlich auf denselben anatomischen Verhältnissen. Die bei Otosklerose sich findenden Knochenveränderungen sind den von Mayer in dem Falle von Ostitis fibrosa beschriebenen Veränderungen so ähnlich, daß sie histologisch als ein Produkt eines der Ostitis fibrosa analogen Prozesses aufgefaßt werden müssen. Vortr. teilt ferner mit, daß in dem Fall von Otosklerose die Ovarien atrophisch waren und daß die Hypophyse die von Rössle an Kastratenhypophysen erhobenen Veränderungen zeigte.

Manasse (Straßburg): Demonstration: **Ostitis chronica metaplastica mit Stapesankylose bei einem $3^1/_2$jährigen Kind.**

Manasse demonstriert die Schnitte von den Felsenbeinen eines $3^1/_2$jährigen Kindes, welches zwar normal gehört hatte, aber mikroskopisch ausgesprochene otosklerotische Knochenveränderungen an der Prädilektionsstelle des ovalen Fensters mit partieller Stapesankylose zeigte. Es fanden sich in den Herden fast ausschließlich Neubildungsvorgänge, sehr wenig Resorptionserscheinungen. Am interessantesten war die Grenzzone, an welcher in sämtlichen Schnitten überhaupt keine Osteoklasten zu finden waren. Überall zeigte sich, daß der alte Knochen lediglich durch Vordringen der osteoiden Substanz zum Schwinden gebracht wurde.

Knick (Leipzig): **II. Beitrag zur Otosklerosefrage.**

Knick demonstriert die Felsenbeinpräparate eines an Prostatacarcinom verstorbenen Mannes, der in fast allen Knochen des Skeletts hyperostotische Metastasen hatte und an einer akut aufgetretenen Schwerhörigkeit vom Typus der gemischten Form der Otosklerose litt.

Denker (Halle a. d. S.): **Über Untersuchungen des Blutes von Otosklerotikern mit dem Abderhaldenschen Dialysierverfahren.**

Vortr. hat auf dem Internationalen Otologenkongreß in Boston die Hypothese aufgestellt, daß Anomalien der Hypophysenfunktion in ursächlichem Zusammenhang mit der Otosklerose stehen. Er gelangte zu dieser Annahme durch die oftmals zu konstatierende zeitliche Koinzidenz der Gravidität resp. des Puerperiums mit dem Beginn der Otosklerose. Die regelmäßig auftretende Vergrößerung der Hypophyse läßt sich zurückführen auf eine herabgesetzte Tätigkeit des Ovariums. Zu dieser Ansicht ist man berechtigt, weil eine Hypoplasie der Hypophyse nach der Kastration von weiblichen und männlichen Versuchstieren auftritt, und ferner, weil es gelingt, durch Zufuhr der Extrakte von Keimdrüsen die Hypophysenhyperplasie zu verhindern oder einzuschränken. Es ist außerdem bekannt, daß infolge einer gestörten oder gesteigerten innersekretorischen Funktion der Hypophysis die als Akromegalie bezeichneten Knochenveränderungen auftreten. Daß die Akromegalie in ursächlichem Zusammenhang mit der Hypophysenvergrößerung steht, scheint dadurch bewiesen, daß durch die Operation des Hypophysentumors die Akromegalie beseitigt werden kann. Wenn auch die Alteration der Labyrinthkapsel bei Otosklerose nicht vollkommen gleichzustellen ist mit den Knochenveränderungen der Akro-

Digitized by Google
Original from UNIVERSITY OF CALIFORNIA
Generated on 2019-10-24 14:56 GMT / http://hdl.handle.net/2027/uc1.b3252762
Public Domain in the United States, Google-digitized / http://www.hathitrust.org/access_use#pd-us-google

megalie, so ist doch das zeitliche Zusammentreffen der hypophysär bedingten Knochenalteration bei Gravidität mit dem Beginn der Otosklerose sehr auffallend und läßt einen ätiologischen Zusammenhang zwischen einer Dysfunktion der Hypophysis und der Entstehung der Otosklerose vermuten. Um diesem Zusammenhang weiter nachzuforschen, hat Denker vermittelst des Abderhaldenschen Dialysierverfahrens nach Abwehrfermenten gegen Abbauprodukte der Hypophyse in dem Blute von Otosklerotikern geforscht. Es wurden im ganzen 22 Fälle von Otosklerose und 13 Kontrollfälle untersucht. Von den 22 Otosklerosefällen wurde 17mal Hypophyse abgebaut, während 5mal der Versuch negativ ausfiel. Bei 13 Kontrollfällen wurde Hypophyse 4mal abgebaut, 9mal dagegen fiel der Versuch negativ aus. Es ergab sich demnach das interessante Resultat, daß bei Otosklerotikern in etwa 77% der Fälle Hypophyse abgebaut wurde, während dies bei den Kontrollfällen nur in 30% der Fall war. Wenn man auch aus diesen Ergebnissen noch keine allzuweitgehenden Schlüsse ziehen darf, so scheint das gefundene Resultat doch dafür zu sprechen, daß wahrscheinlich der Hypophyse eine ursächliche Rolle bei der Entstehung der Otosklerose zukommt, und man ist zu dieser Annahme um so mehr berechtigt, als auch die oben angeführten Gründe für den supponierten Zusammenhang zwischen einer Dysfunktion der Hypophyse und der Otosklerose zu sprechen scheinen. Weitere Untersuchungen müssen in der Angelegenheit Aufklärung schaffen.

Zimmermann (Halle): **Das Abderhaldensche Dialysierverfahren und die Diagnose der otogenen intrakraniellen Komplikationen.**

Vortr. bespricht an Hand einer großen Serie von eigenen klinischen wie experimentellen Untersuchungen am Kaninchen die Bedeutung, welche dem Dialysierverfahren Abderhaldens für die Diagnose und die operative Indikationsstellung der vom Ohr aus induzierten intrakraniellen Komplikationen zukommt, und stellt eine ganze Reihe von Thesen auf, die die bisherigen praktischen Ergebnisse zusammenfassen und eine Orientierung für die weitere Forschung geben sollten. Als Wesentlichstes hat sich ergeben, daß regelmäßig spezifische, auf Nervengewebe eingestellte Fermente im Plasma der Pat. oder Versuchstiere auftraten, wenn das Gehirn nachweisbar erkrankt ist oder aber im Versuch eine artifizielle Läsion erfahren hat, daß aber umgekehrt bei nachweisbar intaktem Zentralorgan die Abderhaldensche Reaktion im Dialysierversuch ausnahmslos negativ ausfällt. Zimmermann ist der festen Überzeugung, daß die serologischen Methoden Abderhaldens, entgegen allen Anfechtungen, auch für den Otiater praktisch diagnostische und therapeutische Bedeutung haben werden, daß es aber noch vieler Arbeit, Nachprüfung und Korrektion bedürfe, bis sich endgültig ein brauchbarer Kern herausschälen wird.

Knick (Leipzig): **Serodiagnostische Untersuchungen mit Hilfe des Abderhaldenschen Dialysierverfahrens bei otogenen intrakraniellen Komplikationen.**

Untersuchungen auf hirnabbauende Fermente im Blutserum mit Hilfe des Abderhaldenschen Dialysierverfahrens ergaben bei unkomplizierter Otitis media und Mastoiditis fast durchweg negative Resultate. Bei komplizierter — Extraduralabsceß, Sinusthrombose und Meningitis — waren die Reaktionen teils positiv, teils negativ, ohne daß sich daraus bestimmte Regeln ableiten lassen. Dasselbe fand sich auch bei drei Hirnabscessen, die bald negativ, bald positiv reagierten. Die praktische Bedeutung der Methode für die Diagnose intrakranieller Komplikationen scheint daher vorläufig noch zweifelhaft.

Digitized by Google
Original from UNIVERSITY OF CALIFORNIA
Generated on 2019-10-24 14:56 GMT / http://hdl.handle.net/2027/uc1.b3252762
Public Domain in the United States, Google-digitized / http://www.hathitrust.org/access_use#pd-us-google

Siebenmann und Nakamura (Basel) demonstrieren **mikroskopische Labyrinthpräparate von Meerschweinchen,** welche teils mit Methyl-, teils mit Äthylalkohol akut und chronisch vergiftet worden waren. Die minimalen, aber konstanten degenerativen Veränderungen beschränken sich auf die Enden des peripheren Neurons des Vestibularis, hauptsächlich aber des Cochlearis, d. h. auf die Kerne der Haarzellen und der Ganglienzellen und in geringerem Grade auf die zugehörigen Nervenfasern.

Otto Mayer (Wien): **Demonstration histologischer Präparate eines funktionell geprüften Falles von Bogengangsfistel.**

21jähriger Mann mit hochgradiger Phthisis pulmonum leidet seit einem Jahre an schmerzlos aufgetretener rechtsseitiger Mittelohreiterung, seit zwei Tagen an heftigem Schwindel. Ohrbefund rechts: Totaldestruktion des Trommelfells, profuse Eiterung. Gehör auf dem kranken Ohr für Flüsterstimme auf 2 *m*, Labyrinth kalorisch gut erregbar, Kompressionsnystagmus sehr leicht auslösbar (Tragusdruck). Kein Spontannystagmus. Drehschwindel. Unter Behandlung Abnahme der Sekretion, nach 3 Wochen Aufhören des Schwindels, Gehör gleich, Labyrinth kalorisch erregbar, Fistelsymptom nicht mehr auslösbar. Tod infolge Hämoptoe. Histologischer Befund: Defekt der knöchernen Labyrinthkapsel im äußeren Schenkel des horizontalen Bogenganges; am Rand des Defektes Spangen neugebildeten Knochens, der Defekt durch junges Bindegewebe und das größtenteils erhaltene Endost verschlossen. Gerinnungserscheinungen der Perilymphe mit geringen Zellbeimengungen im horizontalen Bogengang, in der Cysterna perilymphatica vestibuli und der basalen Schnecke. In den Endolymphen nur wenige Gerinnsel. Schlußsätze: 1. Trotz Defekt im Knochen (Usur) des horizontalen Bogenganges kann bei erhaltener kalorischer Erregbarkeit das Fistelsymptom nicht auslösbar sein. 2. Trotz geringer diffuser, seröser Labyrinthitis kann ein gutes Hörvermögen vorhanden sein. Auch bei tuberkulöser Mittelohreiterung besteht die Möglichkeit der Heilung des Defektes der knöcherueu Labyrinthkapsel.

Haenlein (Berlin): **Der Taubstumme in medizinischer (otologischer), medizinisch-statistischer Hinsicht in Deutschland und anderen Staaten.**

1. Die obligatorische Schulpflicht ist für ganz Deutschland zu erstreben. Es ist dann bessere Möglichkeit zur Klärung wissenschaftlicher Fragen des Taubstummenwesens gegeben.

2. Die beamteten Ärzte sind für die Untersuchung schulpflichtiger taubstummer Kinder vorzubilden.

3. Eine für Deutschland uniforme Bestimmung der Hörgrenze, bis zu welcher Kinder in Taubstummenanstalten (resp. Schwerhörigenklassen) gehören, ist zu erstreben. Wünschenswert ist Klassifikation der Taubstummen nach Hörresten. Da in den Taubstummenanstalten einzelner Bundesstaaten Kinder sind, die in Schwerhörigenschulen, sogar Schulen für schwachsinnige Kinder gehören, können statistisch und in der Beurteilung der Schulleistung falsche Bilder entstehen.

4. Aufgaben des Schularztes der Taubstummenanstalten als Hygieniker, Arzt, Ohren-, Nasen- und Halsarzt.

5. Der große Wert der kontinuierlichen Tonreihe für die Taubstummenforschung respektive Otologie, ihr geringerer Wert für den Lehrer.

Die Bemühungen der Beschaffung von Schläfenbeinen verstorbener Taubstummer, die in vivo mit der Tonreihe untersucht waren, sind zu verstärken.

Generated on 2019-10-24 14:56 GMT / http://hdl.handle.net/2027/uc1.b3252762
Public Domain in the United States, Google-digitized / http://www.hathitrust.org/access_use#pd-us-google
Digitized by Google
Original from UNIVERSITY OF CALIFORNIA

6. Die staatliche und die nicht amtliche medizinische Statistik des Taubstummenwesens in Deutschland.

7. Statistisch bearbeitet oder zu bearbeiten sind:

a) Ursache der Taubstummheit.

b) Schädelbildung bei vor der Geburt Ertaubten (Kopfmaße, Zähne, Gaumenbildung).

c) Ohr, Auge, Sprachwerkzeuge und ihre Funktion.

d) Sprache, Sprachfehler, phonetische Fragen.

e) Brustumfang, Vitalkapazität.

f) Größe, Gewicht, rohe Kraft.

g) Tast-, Vibrationsgefühl.

h) Psyche, Nervensystem, geistige Fähigkeiten,

8. Taubblinde.

9. Hinweise auf diese Fragen in außerdeutschen Staaten.

O. Mauthner (Mähr.-Ostrau): **Ein otologischer Beitrag zur naturwissenschaftlichen Kunstbetrachtung.**

Vortr. berichtet über seine Studien zur Darstellung des Kinderohres in der Kunst. Er sieht dabei von phylogenetischen und anthropologischen Gesichtspunkten vorläufig absichtlich ab. Den kardinalen Unterschied zwischen der Form des Kinderohres und der des Ohres erwachsener Menschen vorerst festlegend, schreitet er zur Betrachtung des Kinderohres in den Darstellungen aller Kunstperioden. An der Hand zahlreicher Photographien und Kunstblätter, welche in historischer Anordnung vorgeführt werden, kommt Vortr. zu folgendem Schluß: Den erkannten Unterschied zwischen dem Ohr des Erwachsenen und dem Kinderohr sowie die anatomisch richtige Wiedergabe des Kinderohres zum Gradmesser künstlerischen Könnens erhebend, muß konstatiert werden, daß selbst in den Glanzperioden der Antike der Griechen, der Renaissance und der Modernen das Modellstudium nicht immer bis zu dieser Feinheit genauester Beobachtung und naturgetreuester Wiedergabe vorgedrungen ist und daß neben ausgezeichneten Darstellungen Kinder mit ihrer Altersstufe nicht entsprechenden Ohren, ja sogar mit Ohren von Erwachsenen dargestellt werden. Vortr. meint, daß die Fortsetzung seiner Studien manche Erweiterungen mit sich bringen werde, daß wir aber noch weit davon entfernt sind, die bisherigen Ergebnisse zu kunstkritischen Zwecken selbständig zu verwenden.

Albanus (Hamburg): **Demonstration zur Radium-Mesothoriumbestrahlung des Ohres.**

An der Hand von Diapositiven und Vorführungen physikalischer Art erörtert Vortr. die Möglichkeiten einer Radium- und Mesothoriumbestrahlung des Ohres, dabei eingehend auf die verschiedenen Strahlen der radioaktiven Substanzen, für deren Anwendung je nach der Erkrankung ganz verschiedene Indikationen bestehen.

Ivo Wolff (Berlin): **Erfahrungen über Hörübungen mit dem Kinesiphon** (Dr. Maurice).

Vortr. hat mit dem Mauriceschen Kinesiphon 25 Pat. behandelt, die therapeutischen Erfolge entsprechen ungefähr denen der früheren Behandlungsmethoden. Vortr. gibt eine Beschreibung des Apparates und bespricht die Möglichkeit, mit demselben Erfolge zu erzielen. Die neue Behandlungsmethode ist immerhin als eine Bereicherung der geringen therapeutisch wirksamen Maßnahmen bei progressiver Schwerhörigkeit anzusehen.

Digitized by Google
Original from UNIVERSITY OF CALIFORNIA
Generated on 2019-10-24 14:56 GMT / http://hdl.handle.net/2027/uc1.b3252762
Public Domain in the United States, Google-digitized / http://www.hathitrust.org/access_use#pd-us-google

Stoltenberg-Lerche (Hamburg) bespricht die **funktionelle Behandlungsmethode nach Zünd-Burguet** bei hochgradiger Schwerhörigkeit und subjektiven Gehörsempfindungen. Das Prinzip dieser Methode, welche noch wenig Verbreitung gefunden hat, besteht darin, das gesunkene Hörvermögen durch Tonwellen in verschiedenen Höhenlagen im Umfange der menschlichen Stimme und bei stets wechselnder Intensität, je nach dem Grade der Schwerhörigkeit, zu beleben und zu besserer Hörfähigkeit anzuregen. Es handelt sich also darum, unabhängig von dem Wesen der organischen Erkrankung auf eine Steigerung der funktionellen Tätigkeit einzuwirken. Diese Tonmassen werden in einem Apparat erzeugt, durch telephonartige Hörer in die Ohren der Pat. geleitet und der Schwerhörigkeit entsprechend verschieden stark eingestellt. Der Pat. hat dadurch eine angenehme Empfindung, welche zugleich auch auf subjektive Gehörbeschwerden, wie Sausen, Taubheitsgefühl, Völle in den Ohren, Eingenommenheit des Kopfes etc., häufig eine sehr erleichternde Wirkung ausübt, so daß diese Zustände oft gänzlich verschwinden. Zugleich mit dieser Tonwellenbehandlung finden Hörübungen statt, wie sie von Urbantschitsch angegeben sind. Am meisten belästigt den Schwerhörigen die Unfähigkeit, der Konversation zu folgen, durch die Abnahme seines Sprachverständnisses. Dieses soll hierdurch gefördert und langsam wieder zu höherer Leistungsfähigkeit geführt werden. Die funktionelle Behandlung setzt bei alten Leiden erst da ein, wo unsere sonstige Therapie versagt. Ihre Wirkung im Einzelfall ist eine durchaus verschiedene. Auch diese Methode hilft nicht jedem. Wo ein Gehör total erloschen ist durch Zerstörung seiner nervösen Elemente oder knöchernen Verwachsungen im schalleitenden Apparat, wird man nichts mehr erreichen können. Wenigstens betreffs einer Hörverbesserung. Wohl aber kommt auch hier noch eine Behandlung in Frage, wenn außerdem subjektive Gehörsempfindungen vorliegen, welche dadurch häufig die oberwähnte Besserung erfahren. In allen Fällen jedoch, wo durch alte Leiden die funktionelle Tätigkeit der Organe sehr gelitten hat, kann hierdurch eine wesentliche Belebung stattfinden, welche in scheinbar hoffnungslosen Fällen oft noch erstaunliche Resultate zeitigt. Es läßt sich dies aber nicht im voraus bestimmen und ergibt sich erst aus dem Verlaufe der Behandlung, welche deshalb zunächst nur probeweise stattzufinden hat. Reagiert die Funktion des Organes auf diese belebende Einwirkung, so wird die Behandlung fortgesetzt auf 4—6 Wochen, solange noch eine Zunahme der Besserung zu konstatieren ist. Nach einigen Monaten Ruhe ist es empfehlenswert, eine erneute Untersuchung und eventuell Weiterbehandlung des Gehöres vorzunehmen. Es hat sich durch vielfache Beobachtungen herausgestellt, daß die funktionelle Tätigkeit des so behandelten Ohres dann noch eine ganz erhebliche Steigerung erfuhr, welche viel größer war wie die erst erzielten Resultate. Bei einer Statistik von 75 Fällen chronischer Schwerhörigkeit, welche erst nach Versagen der sonst üblichen Therapie zur Behandlung herangezogen wurden, konnte noch eine Besserung bei über 50 konstatiert werden, unter denen erheblich gebessert wurden 28. Bei diesen war die Hörschärfe für Flüstersprache von einigen Zentimetern auf mehrere Meter heraufgegangen. Bei 22 fand eine Wiederholung der Behandlung statt, fast durchweg mit dem Resultat einer weiterschreitenden Besserung.

C. Hirsch (Stuttgart): **Tumor der Vierhügelgegend.**

48 Jahre alter Mann ertaubte im Verlauf von 3 Wochen vollständig, nachdem er früher normal gehört hatte. Auf dem Wege über die medizinische und Nervenabteilung kam der Pat. auf die städtische Ohrenklinik in Frank-

Digitized by Google
Original from UNIVERSITY OF CALIFORNIA
Generated on 2019-10-24 14:56 GMT / http://hdl.handle.net/2027/uc1.b3252762
Public Domain in the United States, Google-digitized / http://www.hathitrust.org/access_use#pd-us-google

furt a. M. Auf Grund mehrfacher genauester, neurologischer, ophthalmologischer und otologischer Untersuchungen, die ein fast völlig eindeutiges Ergebnis hatten, kam man zu der Diagnose, daß es sich um einen Tumor der Vierhügelgegend handle, der, sei es allein durch Ergriffensein der hinteren Vierhügel oder durch Druck auf die lateralen Schleifen oder die Corpora geniculata medialia in so kurzer Zeit zu dieser völligen Taubheit geführt hatte. Da während des Entwicklungsstadiums der Prozeß sich links rascher abwickelte als rechts und auch linksseitige Kleinhirnsymptome vorlagen, wurde bei völliger Intaktheit beider Vestibulares angenommen, daß sich der Sitz des Tumors mehr links befinde, und daß ein Druck auf beide, vorwiegend aber die linke Kleinhirnhemisphäre, ausgeübt werde. In Abwesenheit von Prof. Voss legte Vortr. das Kleinhirn zunächst als Palliativoperation frei in der Absicht, in einer zweiten Zeit die Vierhügelgegend anzugehen. Exitus 1 Tag post operationem an Atemstillstand, nachdem Pat. zuerst vollkommen wieder zur Besinnung gekommen war.

Die Sektion ergab ein Sarkom des rechten Stirnhirns. Beide Felsenbeine wurden im Laboratorium der Frankfurter Ohrenklinik (Prof. Voss) in Serienschnitte zerlegt, sie erwiesen sich als völlig normal. Das Gehirn mitsamt dem Kleinhirn wurden im neurologischen Institut der Senckenbergschen Anatomie (Prof. Edinger) in Serienschnitte zerlegt: außer dem makroskopisch festgestellten Stirnhirnsarkom konnte nichts Pathologisches gefunden werden.

Der Fall, der wie wohl kein zweiter klinisch und anatomisch gründlichst untersucht wurde, ist ein neuer Beweis für die proteusartigen Symptome, die ein Stirnhirntumor durch Druck und sekundären Hydrocephalus hervorrufen kann.

Bücherbesprechungen.

Die Röntgendiagnostik des Nasen- und Ohrenarztes. Von Dr. Sonnenkalb, Assistent der großherzogl. Ohrenklinik zu Jena. Unter Mitwirkung von Zahnarzt Bode (Hannover) für den Teil über die Röntgenuntersuchung der Zähne. Mit 44 Abbildungen im Text und 46 Tafeln. Jena 1914. Verlag von Gustav Fischer.

Ein Lehrbuch der Röntgenologie für die Oto-Rhino-Laryngologen als Praktiker!

Es erscheint gewiß eine dankenswerte Aufgabe, in dieser Weise zur Verbreitung dieser Hilfswissenschaft in den genannten Spezialfächern beizutragen, in denen selbe noch keine allgemein verbreitete Berücksichtigung gefunden hat, wie sie es wohl verdiente. Speziell die Otologie scheint sich der Röntgenologie nur mit Vorsicht und einer gewissen Scheu zu bedienen, was vielleicht auf die etwas schwierigere Technik und Deutung, das oft nicht ganz leichte „Plattenlesen", zurückzuführen ist. So schreibt ja noch Kuttner in dem modernsten aller otologischen Handbücher — dem Handbuch der speziellen Chirurgie des Ohres und der oberen Luftwege (1912) — wörtlich: „Alles in allem genommen, ist die Unterstützung, welche die Otiatrie von der Radiographie bisher erfahren hat, nicht eben sehr groß gewesen."

Wenn dieser Satz auch noch zu Recht bestehen mag, so soll dies keineswegs bedeuten, daß nicht noch die Unterstützung eine sehr große werden kann und gewiß auch wird. Wenigstens kann Ref. versichern, daß für ihn schon

Digitized by Google
Original from UNIVERSITY OF CALIFORNIA
Generated on 2019-10-24 14:56 GMT / http://hdl.handle.net/2027/uc1.b3252762
Public Domain in the United States, Google-digitized / http://www.hathitrust.org/access_use#pd-us-google

einige Male der Röntgenbefund für oder gegen einen operativen Eingriff ausschlaggebend war und daß der Erfolg dem Entschlusse bisher noch stets recht gab.[1])

Das erste Kapitel des Verf. ist dem Röntgenapparat gewidmet, das zweite der Aufnahmetechnik. Diese beiden die Technik behandelnden Kapitel sind sehr anschaulich geschrieben und durch zahlreiche, zum Teil schematische Textabbildungen erläutert. Daran schließt sich der „Diagnostische Teil", wobei die Nase und ihre Nebenhöhlen, die Zähne, Ohr und Warzenfortsatz und Kehlkopf separat durchbesprochen werden. Sehr willkommen ist das angeschlossene Kapitel „Literatur" mit Inhaltsangabe der in deutscher Sprache erschienenen einschlägigen Arbeiten. Den Schluß bilden 99 Röntgenphotogramme auf XLVI Tafeln.

Das Werk, das broschiert 15 Mk., gebunden 17 Mark kostet, macht dem Autor und Verleger alle Ehre. E. Urbantschitsch.

Referate.

I. Allgemeines.

Die städtische Ohrenklinik Frankfurt a. M. Von Prof. Dr. Otto Voss. Mit 40 Abbildungen im Text und 6 Plänen. Würzburg, Verlag von Curt Kabitzsch. 1913.

Ausführliche Beschreibung der baulichen Anordnung und Inneneinrichtung der neuen städtischen Ohrenklinik in Frankfurt a. M., welche dank dem einmütigen Zusammenwirken des städtischen Hochbauamtes mit der ärztlichen Leitung der Klinik als ein nach den verschiedensten Richtungen hin mustergültiges Institut anerkannt werden muß. Die Ohrenklinik — in dem Mittelbau des als Carolinum bezeichneten Gebäudekomplexes untergebracht — nimmt 3 Obergeschoße und das Dachgeschoß ein, welch letzteres unter anderem einen großen Sammlungs-, einen anatomischen Arbeitsraum und eine photographische Dunkelkammer beherbergt. Im 1. Obergeschoß befinden sich die Räume für die Poliklinik, im 2. und 3. die klinischen Abteilungen für Frauen und Mädchen, resp. für Männer und Knaben. Untersuchungs-, Abfertigungs- und Krankenzimmer, ferner Operations-, Vorbereitungs- und Sterilisationszimmer sind detailliert und durch Abbildungen anschaulich beschrieben und zeigen eine seltene Harmonie von Schönheit und Zweckmäßigkeit, die für neu zu errichtende, gleichen Zwecken dienende Spezialinstitute sicherlich als Vorbild dienen werden. Insbesondere muß auf die Konstruktion des Hörprüfungszimmers hingewiesen werden, durch welche die Ausschaltung jedes Außenlärms endgültig erreicht zu sein scheint. Das im Parterre des einen Seitenflügels liegende Auditorium enthält 110 Sitzplätze mit Vorräumen, Garderobe und Nebenräumen für die Zuhörer und ist der Zahn-, Hals- und Ohrenklinik gemeinschaftlich zugewiesen. In erster Linie gebührt der Dank für dieses mustergül-

[1]) Eine diesbezügliche Arbeit des Ref. wird noch erscheinen.

Generated on 2019-10-24 14:56 GMT / http://hdl.handle.net/2027/uc1.b3252762
Public Domain in the United States, Google-digitized / http://www.hathitrust.org/access_use#pd-us-google
Digitized by Google
Original from UNIVERSITY OF CALIFORNIA

tige Institut den oberen städtischen Behörden, „die, nachdem sie weitschauenden Blickes die Notwendigkeit der Begründung von Spezialkliniken erkannt hatten, deren Bau in bekannter Liberalität und Munifizenz förderten". Die eigenen großen Verdienste an diesem erstklassigen Werke hat Prof. Voss bescheiden in den Hintergrund gestellt. Lawner.

II. Äußeres Ohr und Mittelohr.

Zur Schalleitungsfrage. Von Priv.-Doz. Dr. H. Beyer in Berlin. (Passow und Schaefer, Beitr. etc. 6, H. 1.)

Verf. macht Bedenken gegen die Lehre der Schallzuleitung durch Trommelfell und Gehörknöchelchenkette geltend. Er erblickt in dem feinen Präzisionsmechanismus von Trommelfell und Gehörknöchelchenkette einen Apparat zur subtilen Regulierung der Labyrinthwassersäule. Details sind im Originale nachzulesen. Bondy.

Über das Durchdringen von Schall durch Verschluß des Gehörganges mit besonderer Berücksichtigung der gangbaren Antiphone. Von Kurt Spangenberg (Berlin). (Passow und Schaefer, Beitr. etc. 6. H. 2.)

Verf. empfiehlt als schalldichtesten Verschluß für die Hörprüfung den Tragusverschluß (durch Anpressen des Tragus an den Gehörgang). Von den Antiphonen wirkt das Hartgummiantiphon am besten, ist aber nicht sehr bequem zu tragen. Für die Praxis dürfte das Paraffinantiphon das beste sein. Bondy.

Über Blutungen aus dem Ohre. Von F. Clement (Berlin). (Passow und Schaefer, Beitr. etc. 6. H. 2.)

Ein mit außerordentlichem Fleiß zusammengestelltes Sammelreferat, veranlaßt durch einen in extenso mitgeteilten Fall, der auf der Passowschen Klinik zur Beobachtung kam. Die Blutung stammt in diesem Falle, der günstig verlief, wahrscheinlich aus dem Bulbus. Bondy.

Über die Wahrnehmbarkeit von Kombinationstönen bei partiellem oder totalem Defekt des Trommelfelles. Von Prof. Dr. K. L. Schaefer in Berlin. (Passow und Schaefer, Beitr. etc. 6. H. 3.)

Als Zusammenfassung der Versuchsresultate ergibt sich, daß Differenztöne jeder Ordnung und Höhe, namentlich also auch die ganz tiefen, ohne Trommelfell gehört werden können. Aber ihre Wahrnehmbarkeit ist dabei durchwegs, obschon in einem von Fall zu Fall wechselnden Grade und Umfange, erschwert. Ob diese Tatsache lediglich auf die allgemeine Herabsetzung der Hörschärfe, die mit Mittelohrkatarrhen verbunden zu sein pflegt, zurückzuführen ist, wobei anzunehmen wäre, daß die subjektiven Differenztöne an sich bei fehlendem Trommelfell gerade so gut zustande kommen wie bei intaktem oder ob zu folgern ist, daß die Kombinationstöne zwar nicht ausschließlich, aber doch vielleicht hauptsächlich im Trommelfell ihren Ursprung haben und sich eben darum beim Mangel desselben weniger deutlich entwickeln, ist sicher zu entscheiden vorderhand unmöglich. Bondy.

Digitized by Google
Original from UNIVERSITY OF CALIFORNIA
Generated on 2019-10-24 14:56 GMT / http://hdl.handle.net/2027/uc1.b3252762
Public Domain in the United States, Google-digitized / http://www.hathitrust.org/access_use#pd-us-google

Über die Funktion der Ohrmuschel. Von Dr. H. Franke in Berlin. (Passow und Schaefer, Beitr. etc. 6. H. 3.)

Sammelreferat: Zu kurzer Besprechung nicht geeignet. Bondy.

Über Hörverbesserung bei Radikaloperierten durch Einlegen künstlicher Trommelfelle. Von Dr. A. Güttich (Berlin). (Passow und Schaefer, Beitr. etc. 6. H. 3.)

Verf. verwendete zu seinen Versuchen das Paraffinwatteküglelchen. Von 49 untersuchten Fällen blieben 35 in ihrer Hörfähigkeit vollständig unbeeinflußt oder die erzielte Verbesserung war derart gering, daß sie praktisch nicht in Frage kam. In den übrigen Fällen war die Verbesserung derart, daß die Anwendung des künstlichen Trommelfells empfehlenswert war, wobei als Hauptvorzug die größere Sicherheit beim Verstehen der Umgangssprache zu konstatieren war. Die vor mehreren Jahren von Alt durchgeführten analogen Untersuchungen scheinen dem Verf. entgangen zu sein. Bondy.

Mittelohreiterung und amyloide Degeneration. Von Dr. Fritz Großmann in Berlin. (Passow und Schaefer, Beitr. etc. 6. H. 3.)

Mitteilung eines Falles von Amyloidosis in Milz, Leber und Nieren nach akuter Mittelohreiterung und ihren Folgen (ausgeräumter Sinusthrombose, fortschreitendem peribulbärem Absceß mit finaler dreitägiger Pyämie und Meningitis).

Verf. vermutet, daß Amyloidose im Anschlusse an Mittelohreiterung öfter vorkomme und wünscht entsprechende Aufmerksamkeit bei Sektionen. Bondy.

Tabellen über die obere Hörgrenze bei pathologischen Verhältnissen. Von Dr. H. J. L. Struycken in Breda. (Passow und Schaefer, Beitr. etc. 6. H. 4—6.)

Unter normalen Verhältnissen überwiegt konstant die Knochenleitung hinsichtlich der Schwingungszahl des höchsten noch wahrnehmbaren Tones. Bei Gehörgangsabschluß (Vaselin, Cerumen) wird bloß die obere Grenze für Luftleitung etwas niedriger, die Knochenleitung zeigt unregelmäßiges Verhalten. In Fällen, wo Trommelfell und Gehörknöchelchenkette durch Eiterung vernichtet, durch Narbengewebe fixiert oder operativ entfernt waren, ist die Luftleitungsgrenze stärker heruntergerückt als die Knochenleitung. Ein bestimmtes Verhältnis von oberer und unterer Tongrenze findet sich nicht. Tubenverschluß mit Einziehung des Trommelfells, einfacher Katarrh mit wenig Sekret ändert zumeist weder Luft- noch Knochenleitung. Bei sekretorischem Katarrh mit starker Herabsetzung des Gehörs findet sich meist eine Erniedrigung der Luftleitungsgrenze um 1000 bis 3000 Schwingungen. Bei eitriger Mittelohrentzündung zeigt sich der Einfluß auf die obere Grenze sehr deutlich. Zunehmende Einschränkung der oberen Grenze weist auf die Beteiligung des Labyrinths, eine höhere Grenze auf der kranken Seite als auf der gesunden soll ein bestimmtes Zeichen dafür sein, daß das Labyrinth nicht gefährdet ist. Bei der Kesselschmiedtaubheit ist die obere Grenze für Knochenleitung nicht, für Luft-

Digitized by Google
Original from UNIVERSITY OF CALIFORNIA
Generated on 2019-10-24 14:56 GMT / http://hdl.handle.net/2027/uc1.b3252762
Public Domain in the United States, Google-digitized / http://www.hathitrust.org/access_use#pd-us-google

leitung nur wenig eingeschränkt. Im Anfangsstadium der Sklerose findet sich die obere Grenze für Knochenleitung nur bei jungen Leuten niedriger, jenseits der dreißiger und vierziger Jahre eher sehr hoch. Bondy.

III. Labyrinth und Hörnerv.

Über die traumatische Läsion der Vestibularisbahn, insbesondere über den Sitz der Läsion. Aus der Abteilung für Ohren-, Hals- und Nasenkranke des Krankenhauses der Barmherzigkeit. Von Oberstabsarzt Dr. Rhese, Privatdozent an der Universität Königsberg i. Pr. (Zschr. f. Ohrhlk. 70. H. 3 u. 4. S. 262—285.)

Verf., der sich seit Jahren mit den traumatischen Läsionen des inneren Ohres befaßt, liefert — gestützt auf 200 Krankengeschichten — überaus wertvolle Ergänzungen zu seiner schon im Jahre 1906 erschienenen Arbeit über denselben Gegenstand. Die vorliegende Arbeit enthält eine Fülle von richtigen Einzelheiten und interessanten Beobachtungen, auf die hier nicht näher eingegangen werden kann, welche aber gerade das tiefere Eingehen in diese Studie reichlich lohnen und deren Kenntnis nicht nur für diejenigen von Wichtigkeit ist, die in die Lage kommen, derartige Läsionen zu begutachten, sondern auch für jene, die eine frühzeitige fachmännische Beurteilung solcher Fälle zu veranlassen verpflichtet sind, wie Truppenärzte, Fabriks- und Gewerkschaftsärzte, Amts- und Krankenkassenärzte etc.

Aus dem Resümee sei hervorgehoben, daß die klinischen Erscheinungen der Vestibularläsion auf einer durch Untererregbarkeit — meistens der verletzten Seite bedingten Kompensationsstörung beruhen, wobei der Sitz der Läsion bei den mit Taubheit oder erheblicher Schwerhörigkeit verbundenen Fällen im Labyrinth, selten im Acusticusstamm, bei den mit normalem bezw. unerheblich gestörtem Sprachgehör verbundenen Fällen dagegen intrakraniell anzunehmen ist.

Die mit peripherer Läsion zugleich erfolgte zentrale Störung läßt sich aus dem Verhalten der galvanischen Reaktion erschließen.

Die Diagnose der traumatischen Vestibularläsion wird aus der spontanen Störung und den künstlich ausgelösten Reaktionserscheinungen abgeleitet, die bei rechtsseitiger und linksseitiger Reizung eine verschiedene Intensität zeigen. Die Reaktion teilt R. in eine gewöhnliche und eine außergewöhnliche ein, wobei er unter letzterer eine solche versteht, wie sie normalerweise weder der Art noch der Intensität nach möglich ist. Bezüglich der galvanischen Untersuchung hat R. in vereinzelten Fällen die bisher bei Traumen noch nicht beschriebene beiderseitige paradoxe Nystagmusreaktion gefunden und weist darauf hin, daß sich die galvanische Reaktion in jenen Fällen, wo Nystagmus nicht auslösbar ist, noch durch Öffnungsfallreaktion äußern kann, wobei das Fallen in der Regel in der Richtung des zu erwartenden Nystagmus erfolgt.

Auch das Fallen zur verletzten Seite sowohl bei links- und rechtsseitiger Reizung hebt R. unter den Abweichungen der Fallreaktion hervor.

Digitized by Google
Original from UNIVERSITY OF CALIFORNIA
Generated on 2019-10-24 14:56 GMT / http://hdl.handle.net/2027/uc1.b3252762
Public Domain in the United States, Google-digitized / http://www.hathitrust.org/access_use#pd-us-google

Als weitere Störung nach Kopftraumen nennt er das spontane Vorbeizeigen (fast stets nach außen mit dem Arm der verletzten Seite oder mit beiden Armen) Fehlen der oberflächlichen Reflexe bei Steigerung der tiefen.

Als eine auffallende Erfahrungstatsache betont R., daß bei der durch beiderseitige Unerregbarkeit oder stärkere Untererregbarkeit sich dokumentierenden Fällen die vasomotorischen Störungen und die neurotischen Klagen auffallend gegen die bei den leichteren Fällen in den Hintergrund treten. Lawner.

Vergleichende Untersuchung über die Hörschärfe der Blinden und Sehenden. Von Dr. phil. F. H. Hörter in Mengerskirchen. (Passow und Schaefer, Beitr. etc. 6. H. 4—6.)

Als Resultat seiner Untersuchung stellt Verf. fest:

1. Die Blinden haben keine größere Hörschärfe als die Sehenden und erwerben auch keine größere Hörschärfe mit der Dauer der Blindheit.

Die Griesbachschen Untersuchungen sind damit bestätigt, soweit sie eine physiologische Überlegenheit der Blinden gegenüber den Sehenden negierten.

2. Dagegen ist es erlaubt, von einer psychischen Überlegenheit der Blinden gegenüber den Sehenden zu sprechen. Es fiel mir auf, daß die Blinden viel konzentrierter als die Sehenden aufmerkten, die Sehenden leichter abgelenkt, dadurch das Experimentieren schwerer wurde. Das erlaubt mir den Schluß, daß das Gehör für den Blinden auch bei Geräuschen ein weit besserer Orientierungsfaktor ist als für den Sehenden.

Er folgert daraus, daß eine Methode gefolgert werden müsse, welche den Blinden lehrt, das Gehör als Orientierungssinn in neuer Art zu benützen, um den Mangel einer absolut größeren Hörschärfe durch eine Schärfung der Aufmerksamkeit zu ersetzen. Bondy.

Experimentelle Labyrinthitis. Von Priv.-Doz. Dr. H. Herzog. (Passow und Schaefer, Beitr. etc. 6. H. 4—6.)

Kasuistischer Beitrag zur Ertaubung nach Scharlach-Otitis. Von Dr. H. Busch in Spandau. (Passow und Schaefer, Beitr. 6. H. 4—6.)

Veranlaßt durch die Publikation Manasses (Arch. f. Ohrhlk. 89. H. 2), der über 5 Fälle von Scharlachotitis, darunter zwei mit histologischen Befunden, berichtet, teilt Verf. einen eigenen Fall mit. Eine Woche nach Krankheitsbeginn trat eine beiderseitige Otitis auf, die nach wenigen Tagen zu plötzlicher Ertaubung führte. Die 6 Wochen später vorgenommene Untersuchung ergab beiderseits absolute Taubheit für Sprache und Töne, rechts profuse fötide Eiterung bei erhaltener kalorischer Erregbarkeit (linker Vestibularapparat nicht geprüft). Auf die am rechten Ohre vorgenommene Radikaloperation folgte eine Meningitis, die nach 8 Tagen zum Exitus führte. Bei der histologischen Untersuchung fand sich beiderseits ein Durchbruch durch das ovale Fenster, der statische Apparat scheint hierbei weniger stark betroffen zu sein. Die

Digitized by Google
Original from UNIVERSITY OF CALIFORNIA
Generated on 2019-10-24 14:56 GMT / http://hdl.handle.net/2027/uc1.b3252762
Public Domain in the United States, Google-digitized / http://www.hathitrust.org/access_use#pd-us-google

Entzündung pflanzte sich jedoch schon frühzeitig auf die Schnecken fort und führte zu völliger Taubheit bei stellenweiser Funktion des Ampullarapparates (Otitis interna circumscripta). Die Propagation des Eiters auf die Meningen erfolgte nicht durch die Vermittlung der Labyrinthe, sondern auf ungewöhnlichem Wege durch kariösen Knochen an der Pyramidenspitze nach der mittleren Schädelgrube und auf dem Wege des Facialkanals unter Umgehung des Labyrinthes über dem Meatus acusticus internus. Bondy.

Vergleichende Untersuchungen über den Drehnachnystagmus und den kalorischen Nystagmus. Von Oskar Boeters. Aus der Universitätsklinik für Ohren-, Nasen- und Kehlkopfkrankheiten zu Breslau (Prof. Dr. Hinsberg). (Zschr. f. Ohrhlk. 71. H. 1 u. 2. S. 77—115.)

Nach einem Überblick der bisherigen Ergebnisse der quantitativen Funktionsprüfungen des Bogengangapparates mittelst Drehung und kalorischer Erregung und nach Hervorheben der Vor- und Nachteile jeder dieser Methoden unternimmt es Verf., durch Kombination beider Methoden — d. h. durch kalorische Feststellung der Reizschwelle (Ny-Beginn) und Ermittlung der Reizdauer (Ny-Dauer) auf dem Drehstuhl — zu sichereren Resultaten zu gelangen. Das Ergebnis seiner Untersuchungen an normalen und pathologischen Fällen läßt sich dahin zusammenfassen, daß sowohl die Drehung als die kalorische Prüfung sehr schwankende Resultate ergibt, wobei die letztere überdies von Alter und Geschlecht in dem Sinne beeinflußt wird, daß sich im höheren Alter und beim männlichen Geschlecht eine Herabsetzung der Erregbarkeit zeigt. — Daß einem frühen Auftreten des Nystagmus bei der kalorischen Prüfung eine lange Dauer des Drehnystagmus entspricht, läßt sich nur beim Vergleich einer großen Reihe von Resultaten, nicht aber im einzelnen konstatieren. Die subjektiven Reizerscheinungen sind beim Drehnystagmus häufiger, beträchtlich stärker aber bei der kalorischen Prüfung zu beobachten. Durch Mittelohraffektionen werden die Untersuchungsergebnisse — von Labyrinthzerstörung abgesehen — noch ungenauer. Bei hereditärer Lues läßt sich Übererregbarkeit des Labyrinths — frühes Auftreten des kalorischen Ny. und lange Dauer des Drehnystagmus — bei akquirierter Lues Untererregbarkeit mit entgegengesetzten Symptomen nachweisen. Lawner.

Polyneuritis cerebralis menièriformis (v. Frankl-Hochwart). Von A. Thornval. Aus der oto-laryngologischen Abteilung des Reichshospitals in Kopenhagen (Prof. Dr. Schmiegelow). (Zschr. f. Ohrhlk. 71. H. 1 u. 2. S. 43—57.)

Genaue Krankengeschichten und Untersuchungsergebnisse zweier Fälle von Polyneur. cerebr. menièrif. — wahrscheinlich auf rheumatischer Grundlage beruhend — in welchen die vestibulären Symptome auf eine vollständige Funktionsaufhebung des Vestibularapparats deuteten, während die kochlearen Symptome nur schwach ausgeprägt waren, daneben Fazialisparese. Dieses Mißverhältnis scheint nach T. ebenso auf eine retrolabyrinthäre Affektion hinzuweisen, wie die Abweichung der galvanischen Reaktion

Digitized by Google
Original from UNIVERSITY OF CALIFORNIA
Generated on 2019-10-24 14:56 GMT / http://hdl.handle.net/2027/uc1.b3252762
Public Domain in the United States, Google-digitized / http://www.hathitrust.org/access_use#pd-us-google

von der Norm. Bezüglich der akustischen Funktionsprobe wurde anfangs eine Abnahme der Perzeption hoher und tiefer Töne gefunden. Mit Besserung des Gehörs rückte die oberste Grenze zum normalen Bereich zurück, während die Schwächung der Perzeption der tiefsten Töne zurückblieb. Verf. bespricht kurz die bisher publizierten Fälle dieser relativ seltenen Krankheitsform, ihre Prognose und Behandlung. Anschließend wird ein dritter Fall mit einem klinisch den beiden früheren gleichen Bilde besprochen, der jedoch auf Lues zurückzuführen ist. Lawner.

Physiologische Wiedererziehung des Gehörs. Von Belausteguigoitia. (Revista espanola de Laringologia. August 1913.)

Mit Hilfe der physiologischen Wiedererziehung des Gehörs durch einen Apparat, welcher zu gleicher Zeit Laute erzeugt und die Massage des Organs bewerkstelligt, hat Verfasser Erfolge erlangt, welche ihm diese Methode sehr empfehlenswert erscheinen lassen. Menier.

IV. Otochirurgie.

Zur Heilbarkeit der otogenen und traumatischen Meningitis. Von Alfred Denker, Halle a. S. (Zschr. f. Ohrenhlk. 70. H. 3 u. 4. S. 188—225.)

Verf. liefert an der Hand mehrerer selbst beobachteter und detailliert beschriebener Fälle einen wertvollen Beitrag zur Beurteilung der folgenden zurzeit noch strittigen zwei Fragen: 1. Ob für die Diagnose einer diffusen eitrigen Meningitis der Nachweis von pathogenen Mikroorganismen im Liquor cerebrospinalis verlangt werden muß, und 2. ob durch medikamentöse oder operative Behandlung der Verlauf einer diffusen eitrigen Meningitis günstig beeinflußt werden kann, bzw. welche Maßnahmen die zweckmäßigsten sind.

D. gibt seiner Meinung dahin Ausdruck, daß wir nicht berechtigt sind, in dem einzelnen Falle an der Diagnose einer diffusen eitrigen Meningitis zu zweifeln, allein aus dem Grunde, weil im Lumbalpunktat keine Bakterien gefunden wurden, bzw. nachträglich zu bezweifeln, weil der Pat. geheilt wurde, da die Fälle von Schmiegelow, Alexander, Mygind, Soß u. a. den Beweis liefern, daß die otogene diffuse Leptomeningitis — sogar trotz pathogener Mikroorganismen neben zahlreichen Leukocyten im getrübten Liquor — der Heilung zugeführt werden kann.

Aus der klinischen Erfahrung hervor, daß die Prognose der an eine chronische Mittelohreiterung sich anschließenden Meningitis wesentlich besser ist als die einer im Gefolge einer akuten Otitis auftretenden Gehirnhautentzündung.

Da der frühere Standpunkt — daß die Prognose einer otogenen Meningitis absolut infaust ist — nicht mehr gerechtfertigt erscheint, so müssen wir mit der Hoffnung auf Erfolg alle konservativen und operativen Maßnahmen (Urotropin, radikale Ausräumung des primären Herdes, Lumbalpunktion usw.) anwenden, um den letalen Ausgang abzuwenden. Immerhin ist auch jetzt — wo nach den neuesten Erfahrungen die Heilung möglich erscheint — die Pro-

Digitized by Google
Original from UNIVERSITY OF CALIFORNIA
Generated on 2019-10-24 14:57 GMT / http://hdl.handle.net/2027/uc1.b3252762
Public Domain in the United States, Google-digitized / http://www.hathitrust.org/access_use#pd-us-google

gnose bei dieser Erkrankung sehr ernst zu stellen und die Heilung als nicht sehr wahrscheinlich zu bezeichnen.

Im Anschluß daran berichtet D. über einen Fall von intrakranieller Erkrankung im Gefolge eines Schädeltraumas und spricht sich in der Epikrise für die Ansicht von Voss aus — bei Schädelbrüchen, die sich auf das Schläfenbein miterstrecken, den Krankheitsherd — wenn bereits eine akute oder chronische Mittelohreiterung besteht oder eine frische Otitis med. hinzugetreten ist — sei es im Mittelohr oder im Labyrinth — auszuräumen, um einer intrakraniellen Infektion vorzubeugen.

Der von Voss befürworteten Indikationsstellung, bei jeder sicher nachgewiesenen Mitverletzung einiger oder mehrerer Bezirke des Ohres — namentlich bei Liquorabfluß und Mitbeteiligung des inneren Ohres — zu operieren, stimmt er nicht unbedingt zu; er behält sich vielmehr die Entscheidung über die Zweckmäßigkeit des Eingreifens in jedem einzelnen Falle vor bei Rücksichtnahme auf die klinischen und funktionellen Symptome sowie auf den objektiven Befund. Lawner.

Beitrag zur Condyloideenthrombose. Von Dr. H. Beyer in Berlin. (Passow und Schaefer, Beitr. etc. 6. H. 4—6.)

Zusammenstellung der Fälle aus der Literatur (zwölf sichere, fünf als wahrscheinlich anzunehmende) und Mitteilung von zwei eigenen Fällen. Verf. zieht für die Diagnose und Prognose folgende Schlüsse: Starke Schmerzhaftigkeit des hinteren Halsdreiecks und Nackens gibt Anhalt für die Annahme einer fortschreitenden Sinusthrombose und sind oberflächliche Infiltrationen auf eine Thrombose des Em. mast. zu beziehen, tiefe Abscesse auf Thrombose des Em. condyl. post. Die Durchsetzung der tiefen Nackenmuskeln mit kleinen Abscessen erzeugt die außergewöhnliche Empfindlichkeit (bei Arm-, Schulter- oder Beinbewegungen, bei jeder Körperbewegung und besonders bei Prüfung des Kernigschen Symptomes). — Viel gefährlicher ist die Thrombose des Em. cond. ant., da der Weg zu den Meningen hier sehr breit und kurz ist. Auf diesem Wege entsteht nach Verf. häufig die Meningitis bei eitriger Sinus-Bulbusthrombose. Die Behandlung der Thrombosen dieser Nebenbahnen, denen wir noch ziemlich hilflos gegenüberstehen, soll derart erfolgen, daß in jedem Falle, bei dem durch Wegschlagen der lateralen Bulbuswand das zentrale Ende nicht erreicht wird, durch die Grunertsche Operation die völlige Ausräumung des Thrombus zu ermöglichen versucht werden soll, um ein Weitergreifen des Prozesses zu verhüten. Bondy.

Die an der Göttinger Ohrenklinik üblichen Verfahren der Mastoidoperation. Erweiterte typische Aufmeißelung. Von Prof. W. Uffenorde. Aus der Königlichen Poliklinik für Ohren-, Nasen- und Halskranke Göttingen (Prof. Dr. Lange). (Zschr. f. Ohrhlk. 71. H. 1 u. 2. S. 1—23.)

Typische Aufmeißelung. Die Aufmeißelungen werden — soweit das Alter des Pat., die Komplikationen etc. es gestatten — in Lokalanästhesie

Digitized by Google
Original from UNIVERSITY OF CALIFORNIA
Generated on 2019-10-24 14:57 GMT / http://hdl.handle.net/2027/uc1.b3252762
Public Domain in the United States, Google-digitized / http://www.hathitrust.org/access_use#pd-us-google

ausgeführt, welche bei Totaldefekt oder größerer Perforation am oberen Rand des Trommelfells durch Applikation einer 15%igen Alypin-Suprareninlösung in die Pauke unterstützt wird. Schnitt fast geradlinig, den Ohrmuschelansatz tangierend, wodurch das Einsinken des vorderen Wundrandes verhindert werden soll. Bei Übergreifen des Infektionsprozesses auf die Umgebung Hilfschnitte. Breite Eröffnung des Antrums, Mitentfernung der äußeren Kortikalis der Spitze, um abgeschlossene Empyeme nicht zu übersehen: dagegen tunlichst Vermeidung der Resektion der ganzen Spitze. In der Wundhöhle werden, soweit es ein sorgfältiges Aufdecken aller erkrankten Teile zuläßt, kleine Leisten und Vorsprünge stehen gelassen, um dadurch die granulierende Fläche zu vergrößern. Die Granulationsbildung wird noch durch Zusammenziehung der Weichteile mit Periost im oberen und unteren Wundwinkel und durch teilweise Resektion der knöchernen hinteren Gehörgangswand unterstützt. In der Mitte wird ein kurzer Glastrichter von ovalem Querschnitt zwischen die Wundränder eingelegt und durch denselben ein kurzer, schmaler, gesäumter Vioformgazestreifen eingeführt. Bei noch sezernierendem Mittelohr wird der Operation die Parazentese angeschlossen, um Sekretstauungen in der Pauke zu vermeiden. Totalaufmeißelung. Schnitt bogenförmig; statt der hakenförmigen Instrumente, welche oft die für die Plastik so wichtige Epidermis verletzen, wird ein Gazezügel verwendet, welcher durch einen 1 *cm* langen, der Gehörgangsachse parallelen Einschnitt zwischen oberer und hinterer Wand nahe der Concha durchgezogen wird. Besonderen Wert legt U. darauf, die Fensternischen durch Abtragung der Knochenteile vor dem Fazialiskanal an der hinteren Paukenwand so weit als möglich aufzudecken, weil auf diese Weise die funktionell ungünstigen Adhäsionen erschwert werden. Möglichste Schonung der Trommelfellreste und Aufdrücken solcher auf das Tubenostium zur Herstellung des Tubenabschlusses, bei Tubeneiterung und Granulationsbildung — Auskratzung. Plastik nach Stacke. In den äußeren Gehörgang wird ein kleiner, etwas gebogener Glastrichter eingelegt und durch denselben ein kurzer Jodoformgazestreifen in die Wundhöhle locker eingeführt; der Trichter hält den Meatus frei, drückt die Plastiklappen an und verringert die Schmerzhaftigkeit bei den ersten Verbandwechseln. Bezüglich der Nachbehandlung ist hervorzuheben, daß, wenn die Sekretion der Wundhöhle gering ist, jeder äußere Verband und jede Tamponade fortgelassen wird, um den günstigen Eintritt des Luftzutrittes zu ermöglichen. Erweiterte typische Aufmeißelung. Für gewisse komplizierte Fälle von akuter Eiterung — die er des Näheren erörtert — erscheint ihm eine erweiterte typische Aufmeißelung empfehlenswert, um eine Totalaufmeißelung zu umgehen. Er geht in der Weise vor, daß er die knöcherne hintere Gehörgangswand bis auf eine ganz schmale Knochenspange am Annulus ausgedehnt reseziert, den Aditus eröffnet, dann wie bei der Totalaufmeißelung aus dem häutigen Gehörgang einen großen Plastiklappen bildet, auf den Boden der Wund-

Digitized by Google
Original from UNIVERSITY OF CALIFORNIA
Generated on 2019-10-24 14:57 GMT / http://hdl.handle.net/2027/uc1.b3252762
Public Domain in the United States, Google-digitized / http://www.hathitrust.org/access_use#pd-us-google

höhle umschlägt und retroaurikulär primär näht. Trommelfell, Ossicula und laterale Wand des Epitympanums bleiben erhalten. Nachbehandlung wie bei der Totalaufmeißelung. Zum Schluß folgen die Krankengeschichten von 11 nach dieser Methode operierten Fällen. Lawner.

Ein Fall von Gliosarkom des linken Kleinhirnlappens mit äußeren Symptomen einer Warzenfortsatzeiterung. (Glio-Sarcoma of the left lobe of the Cerebellum, giving external symptoms of Mastoiditis.) (The Laryngoscope. 23. 1913. Nr. 10.)

Obwohl das Trommelfell nur leichte Retraktion aufwies, mußte wegen der Schwellung hinter dem Ohre und der Schmerzhaftigkeit des Warzenfortsatzes eine Mastoiditis angenommen werden. Der Augenhintergrund wies leichte Stauung und kleine Blutungen auf. Der pneumatische Warzenfortsatz erwies sich frei von Eiterung, war aber sehr blutreich. Die Sinuswand war nekrotisch, die Knochennekrose erstreckte sich abwärts und rückwärts vom Sinus, wodurch ein großes Stück verdickter Dura freigelegt erschien. Gerade unterhalb und unter dem Knie war eine durch Blutkoagulum verschlossene nekrotische Öffnung in der Dura; nach Entfernung des Koagulums trat eine derart heftige Blutung ein, daß die Operation unterbrochen werden mußte. Die vorher bestandenen subjektiven Symptome (paroxysmale Kopfschmerzen, Nausea und Erbrechen) verschwanden nach dem Eingriffe, um nach 3 Wochen wiederzukehren. Bei der nun vollführten zweiten Operation wurde die Fossa cerebellaris freigelegt und die darüber liegende Dura inzidiert. Unter heftiger Blutung wurde eine 6 : 3 *cm* messende Tumormasse mittelst des Fingers vom vorderen Teile des linken Kleinhirnlappens entfernt. Die subjektiven Symptome verschwanden wieder, um nach mehreren Wochen gleichzeitig mit der Rezidive des Tumors wiederzukehren. Pat. starb bald darauf. Die mikroskopische Untersuchung ergab Gliosarkoma. An der Oberfläche wies der Tumor reichlich Osteoblasten und Osteoklasten auf, während in der Tiefe reichlich Hämorrhagien vorhanden waren. Die Blutgeschwulst hinter dem Ohre gleichzeitig mit der Bluthältigkeit des Warzenfortsatzes und der Dura erklärt Verfasser durch den Druck, den der wachsende Tumor auf den Sinus sigmoideus ausübte.

Otto Glogau.

Chirurgische Komplikationen der eitrigen Paukenhöhlenentzündungen. Von A. Marcinkowski. (Przeglad chirurgiczny. 1912. IV.)

Verf. gibt eine ausführliche Übersicht über Ätiologie, Verlauf und die mögliche Komplikation der eitrigen Mittelohrentzündungen, über die Symptome und den Verlauf der intrakraniellen Komplikationen und über die Wege, durch welche der entzündliche Prozeß im Ohr sich in die Schädelhöhle ausbreitet.

Spira.

Digitized by Google
Original from UNIVERSITY OF CALIFORNIA
Generated on 2019-10-24 14:57 GMT / http://hdl.handle.net/2027/uc1.b3252762
Public Domain in the United States, Google-digitized / http://www.hathitrust.org/access_use#pd-us-google

Notizen.

Hamburgische medizinische Überseehefte. Unter diesem Titel erscheint seit April 1914 eine neue Zeitschrift mit Beiträgen und Nachrichten aus dem kaiserlichen Marine-Sanitätsoffizierkorps. Herausgegeben von Prof. Dr. med. L. Brauer, Direktor des Eppendorfer Krankenhauses in Hamburg. Redigiert von Dr. med. C. Hegler, Oberarzt am Eppendorfer Krankenhaus in Hamburg. Abonnementspreis jährlich 20 Mk., einzelne Hefte 1 Mk. 20 Pf. Fischers medizinische Buchhandlung H. Kornfeld in Berlin W. 35.

Aufgabe der „Hamburgischen medizinischen Überseehefte" soll es sein, den im Auslande tätigen Kollegen durch Originalartikel, Übersichtsreferate, Besprechungen u. a. m. einen kritischen Überblick über das in Deutschland auf medizinischem Gebiete Geleistete zu geben, weiterhin aber auch einen geistigen Austausch zwischen den überseeischen Ärzten und den heimischen medizinischen Forschungsstätten dadurch zu vermitteln, daß sie die in Auslandspraxis und in überseeischen Instituten erzielten Ergebnisse, Beobachtungen und Erfahrungen zur Veröffentlichung bringen. Die Überseehefte sollen ferner in verschiedener Form Nachrichten, Anfragen, Anregungen von überseeischen Ärzten teils zur Diskussion stellen, teils beantworten. Auf diese Weise soll ein Austausch von Erfahrungen auch zwischen den einzelnen überseeischen Arbeitsgebieten untereinander angebahnt werden.

Spende. Der Medizinalbteilung des Kriegsministeriums wurde von der süddeutschen pharmazeutischen Fabrik F. Hoffmann-La Roche & Co., Grenzach, Baden, ein großer Posten pharmazeutischer Präparate (Digalen, Antopon etc.) im Werte von über M 40.000 für die Behandlung und Pflege der im Felde verwundeten Krieger unentgeltlich zur Verfügung gestellt.

Diese Spende wurde am 4. August 1914 vom Kriegsministerium angenommen.

Personalien.

Verliehen: Prof. Dr. Wittmaack, Direktor der Universitäts-Ohrenklinik in Jena, seitens der medizinischen Fakultät in Halle a. d. S. für die hervorragendste in den letzten 5 Jahren erschienene Arbeit auf dem Gebiete der Ohrenheilkunde die goldene Schwartzemedaille. — Dr. Friedrich Hanszel, ehemaliger Assistent an der laryngo-rhinologischen Klinik in Wien (Vorstand: Hofrat Chiari), Vorstand des Ambulatoriums für Nasen- und Kehlkopfkranke im k. k. Kaiser Franz Josef-Spital und k. k. Elisabeth-Spital in Wien, der Titel „Medizinalrat".

Berufen: Prof. Dr. Walter Albrecht in Berlin als außerordentlicher Professor und Direktor der Klinik für Ohren-, Nasen- und Kehlkopfkrankheiten in Tübingen.

Habilitiert: Dr. Massei Vitto in Rom für Oto-Rhino-Laryngologie. — Dr. Imhofer für Laryngologie an der Deutschen Universität in Prag.

Gestorben: Stabsarzt Dr. Paulsen in Dresden.

Für den wissenschaftlichen Teil verantwortlicher Redakteur: Dr. E. Urbantschitsch, Dr. H. Marschik.
Herausgeber, Eigentümer und Verleger: Urban & Schwarzenberg.

Druck von Gottlieb Gistel & Cie., Wien, III., Münzgasse 6.

Digitized by Google
Original from UNIVERSITY OF CALIFORNIA
Generated on 2019-10-24 14:57 GMT / http://hdl.handle.net/2027/uc1.b3252762
Public Domain in the United States, Google-digitized / http://www.hathitrust.org/access_use#pd-us-google

MONATSSCHRIFT FÜR OHRENHEILKUNDE
UND
LARYNGO-RHINOLOGIE.

XLVIII. Jahrg. 1914. 9. Heft.

Nachdruck verboten.

Otologischer Teil.

Original-Artikel.

Anatomie des Bogengangapparates. [1])

Von Dr. **Zdzislaw Reich**, Assistenten am neurologischen Institut der Universität Wien.

(Mit 5 Figuren.)

Im ehrenvollen Auftrage des Vorstandes der medizinischen Hauptgruppe des hier tagenden Kongresses möchte ich Ihnen die Anatomie des Bogengangapparates in seiner Bedeutung für den Bewegungsmechanismus und die Statik in möglichster Kürze skizzieren.

Da der Bewegungsmechanismus eine der meist komplizierten, vielleicht der komplizierteste aller tierischen Mechanismen ist, muß auch seine anatomische Grundlage einen der meist entwickelten, im Plan des Zentralnervensystems den weitesten Raum einnehmenden Apparat bilden, insbesondere wird auch der integrierendste Bestandteil dieses Apparates, der Bogengangapparat, über den ich jetzt sprechen möchte, die weitesten Verbindungen mit fast allen Teilen des Zentralnervensystems aufweisen müssen.

Ich muß an dieser Stelle mich darauf beschränken, die wichtigsten Teile dieses komplizierten Apparates, insbesondere den von mir so benannten Eigenapparat des Vestibularis zu besprechen, und, auf jegliche diskutorische Besprechung des Stoffes im vorhinein verzichtend, immer in erster Linie mir vor Augen halten, daß die Klarheit der Zeichnung nicht durch die Fülle der Details verwischt werden darf.

Es muß gleich im vorhinein festgestellt werden, daß trotz emsiger Arbeit zahlreicher Forscher vielleicht auf keinem anderen Gebiete des Zentralnervensystems so viele widersprechende Angaben vorliegen wie gerade auf dem Gebiete der Vestibularforschung.

[1]) Nach dem in der gemeinsamen Sitzung der medizinischen Hauptgruppe der 85. Versammlung deutscher Naturforscher und Ärzte am 24. September 1913 gehaltenen Vortrag.

Digitized by Google
Original from UNIVERSITY OF CALIFORNIA
Generated on 2019-10-24 14:57 GMT / http://hdl.handle.net/2027/uc1.b3252762
Public Domain in the United States, Google-digitized / http://www.hathitrust.org/access_use#pd-us-google

Ich muß hier wegen der beschränkten Zeit, die mir zur Verfügung steht, selbstverständlich auf die breitere Berücksichtigung der Literatur verzichten und Sie diesbezüglich auf das demnächst erscheinende ausführliche Referat verweisen. Jetzt möchte ich nur in allgemeinen Umrissen Ihnen den Plan des Aufbaues des Vestibularapparates in der Weise zur Anschauung bringen, wie es mir nach Studium der hier vorliegenden diesbezüglichen Literatur als richtig erscheint.

Zum peripheren Perzeptionsapparat der vestibulären Reize gehören die Bogengänge, der Utriculus und der Sacculus. Der scharfen Trennung des vestibulären vom cochlearen Labyrinth widersprechen vielleicht gewisse vergleichend-anatomische Tatsachen, insbesondere jene der allmählichen Ausdifferenzierung des cochlearen aus dem statischen Apparat. Auch physiologische Gründe scheinen gegen eine ganz strenge Sonderung beider Apparate zu sprechen, da ein gewisses Ineinandergreifen der Funktionen derselben nicht nur beim Tier wahrscheinlich gemacht, sondern auch beim Menschen behauptet worden ist (Bechterew, Högyes, Reinhold, Winkler, Hensen, Piper, Kalischer, Parker) und manche Autoren das Ineinandergreifen der Funktionen eben in das periphere Organ verlegen (Bechterew, Reinhold u. a.). Vom rein anatomischen Standpunkt aber können wir insbesondere unter Berücksichtigung der Untersuchungen Schönemanns und Krauts sagen, daß das häutige Labyrinth aus einem vollständig getrennten Vestibular- und Cochlearteil besteht.

An zwei Stellen des häutigen Vestibularapparates differenzieren sich aus den das häutige Labyrinth auskleidenden Plattenepithelien spezifische Sinnesepithelien. Es sind dies die in den drei Ampullen befindlichen Cristae ampullares und die Maculae des Utriculus und Sacculus. Den Sinneszellen, diesen überlagert, gesellen sich als Hilfsapparate spezielle Gebilde zu, die Cupula über den Cristae ampullares, die Otolithenmembran und die Otolithen über den Maculae des Utriculus und Sacculus. Da im histologischen Aufbau beider Arten der in Rede stehenden Sinnesendstätten nur ganz unwesentliche Unterschiede bestehen, werde ich versuchen, Ihnen den histologischen Aufbau beider Endapparate in einem zu besprechen. An der Hand eines Bildes nach einem histologischen Präparat der Crista ampullaris, das ich der Liebenswürdigkeit des Dozenten Kolmer verdanke, möchte ich Ihnen in Kürze die histologischen Details des Baues dieser Endstätten erklären.[1]) (Vgl. Fig. 1.)

Seit Retzius ist es bekannt, daß eine von Stützzellen unterbrochene Lage von Haarzellen in den Cristae und Maculae das eigentliche Sinnesepithel darstellt. Von der Deckplatte dieser Haarzellen entspringen mehrere aus Fibrillen zusammengesetzte Haare, welche allem Anschein nach als cuti-

[1]) Epidiaskopische Demonstration.

Digitized by Google
Original from UNIVERSITY OF CALIFORNIA
Generated on 2019-10-24 14:57 GMT / http://hdl.handle.net/2027/uc1.b3252762
Public Domain in the United States, Google-digitized / http://www.hathitrust.org/access_use#pd-us-google

culares Produkt der Zelloberfläche und nicht als lebendes Protoplasma aufzufassen sind.

Diese Tatsache ist für die Physiologie von größter Bedeutung, da sie mit der Frage der Art der Reizeinwirkung auf die Nervenendstätte wie auch mit der Frage des aktiven Schwindens der Zellhaare eng verknüpft erscheint.

In einer geringen Entfernung vom Zellhügel sitzt die Cupula etwa in Gestalt einer hohen, schmalen Glocke dem Zellhügel auf. Sie besteht ebenso wie die Otolithenmembran aus einer gallertigen Masse, in der anscheinend enge Kanäle präformiert sind. In diesen Kanälen verlaufen die Haare der Sinneszellen. Breuers anatomische Untersuchungen der Ampullen ergaben, daß die Zellhaare aus Deckplatten der Epithelzellen senkrecht entspringen. Während die aus der Höhe des Zellhügels entspringenden Haare diese Richtung beibehalten, um in die Cupula einzutreten, biegen die aus den Seitenflächen der Crista entspringenden Haare nach kurzem, senkrechten Verlauf gegen die Mittellinie der Crista zu und treten mit anderen Zellhaaren zu einem Haarschopf zusammen, der durch die Cupula terminalis zusammengehalten wird. Wahrscheinlich haben die neben den spezifischen Sinneszellen sich befindlichen Stützzellen auch die Funktion, die Substanz der Cupula und der Otolithenmembran zu sezernieren.

Während die Cupula ungefähr zwei Drittel der Ampullenhöhe einnimmt, ist die dieser homologe Otolithenmembran bedeutend niedriger, sonst weist die letztere den gleichen gallertigen Bau wie die Cupula auf.

Auf der Otolithenmembran liegen die mit der darunter liegenden Gallertschicht enge verbundenen Otolithen. Ob in der Otolithenmembran der Weg der Gleitrichtung der Otolithen anatomisch vorgebildet ist (Breuer), oder ob solche Einrichtungen nicht vorhanden, welche eine spezielle Gleitrichtung der Otolithen begünstigen, ist eine bis jetzt anatomisch nicht völlig geklärte Frage.

Von allergrößter Wichtigkeit für die Physiologie und Klinik wie auch für die Anatomie ist die Frage der räumlichen Anordnung der Sinnesendstellen. Die Cristae ampullares liegen an den nach der konvexen Bogengangsseite hin gerichteten Flächen und stehen senkrecht zu der Verlaufsrichtung der Bogengänge. Daß diese Orientierung der Anordnung im Raum der Sinnesendstellen recht inkonstant ist, beweisen die Untersuchungen Schönemanns, welcher insbesondere beim Menschen sehr große, individuelle Differenzen in bezug auf die räumlichen Verhältnisse einiger Bogengänge, so in bezug auf die Stellung im Raum wie auch zueinander nachweisen konnte.

Während die Macula sacculi frontal und vertikal gerichtet ist, ist die Richtung der Macula utriculi eine horizontale, somit steht auch die Macula sacculi senkrecht auf der Ebene der Macula utriculi, und ist in dieser Anord-

Digitized by Google
Original from UNIVERSITY OF CALIFORNIA
Generated on 2019-10-24 14:57 GMT / http://hdl.handle.net/2027/uc1.b3252762
Public Domain in the United States, Google-digitized / http://www.hathitrust.org/access_use#pd-us-google

nung auch die anatomische Möglichkeit der Verschiebung der Otolithenapparate in den drei Raumdimensionen gegeben.

Ohne die Frage nach der Art des Zusammenhanges zwischen den Sinneszellen und den Nervenendigungen, insbesondere per continuitatem oder per contiguitatem zu besprechen, will ich nur auf die interessante Tatsache hinweisen, daß die Macula ebenso wie die Crista durch zweierlei Faserarten versorgt werden, dicke, die mehr im Zentrum gelegene Partien des Sinnesepithels, und dünne, die mehr peripher gelegene Zellen versorgen. Die physiologische Erklärung zu dieser auffälligen Tatsache fehlt uns derzeit. Hinweisen möchte ich noch auf die physiologisch besonders wichtige Tatsache, daß eine einzelne, dicke Faser mit ihrem Kelch öfters mehrere Zellen umgreift.

Ich habe nur insoweit histologische Details aus dem Bau des peripheren Organs angeführt, insoweit diese uns einen Einblick in seine physiologische Leistung erlauben. Die Physiologieschlüsse, die man aus den ersteren ziehen könnte, möchte ich in Kürze in folgender Weise zusammenfassen:

1. Die Identität des Aufbaues der Sinnesendstellen in den Cristae und Cupulae spricht gegen eine ganz scharfe Trennung der Funktion beider Apparate.

2. Da die Haare der Sinneszellen anscheinend cuticuläres Gebilde sind und da sie durch die Cupula zu relativ solidem Gebilde zusammengehalten werden, ist die Annahme einer aktiven Schwingung der Zellhaare recht unwahrscheinlich.

3. Vielmehr scheint es, daß die Cupula nur als ganzes Gebilde verschoben werden kann, wodurch die Haare einer Cristahälfte gespannt, der anderen stärker gekrümmt werden.

4. Die Übertragung des Reizes von der Cupula auf die Sinneszellen kann nur durch Zellhaare, und zwar durch Zug derselben auf die Zelldeckplatte stattfinden.

5. Die Ebenen des horizontalen, frontalen, vertikalen Bogenganges sind nicht wirklich parallel der horizontalen, frontalen oder vertikalen Ebene des Kopfes.

6. Die Verbindung einer Nervenfaser mit mehreren Sinneszellen im peripheren Bogengangapparat spricht dafür, daß den vestibulären Erregungen feine, differenzierte Lokalzeichen fehlen, vielmehr daß alle denselben Reiz empfangen.

Die Crista und die Ampulla beziehen ihre Nervenfasern aus dem Ganglion vestibulare Scarpa. Wie Untersuchungen, insbesondere von Alexander, gezeigt haben, unterscheiden wir im Ganglion vestibuli ein im Verlaufe des oberen Astes des Acusticus eingelagertes oberes und ein zweites, im Verlaufe des unteren Astes eingelagertes unteres Ganglion vestibulare. Das obere Ganglion entsendet seine Faser zur frontalen und horizontalen Ampulle und zu

Digitized by Google
Original from UNIVERSITY OF CALIFORNIA
Generated on 2019-10-24 14:57 GMT / http://hdl.handle.net/2027/uc1.b3252762
Public Domain in the United States, Google-digitized / http://www.hathitrust.org/access_use#pd-us-google

dem Utriculus als Ramus utriculo-ampullaris, dagegen ziehen die Fasern des Nervus ampullaris posterior und des Nervus saccularis zum größten Teil in den unteren, zum kleinen Teil zum oberen Ganglion.

Zur Klärung der degenerativen Verhältnisse des Vestibularnerven ist es wichtig, daß neben dem circumscripten Ganglion im Verlaufe des ganzen Nerven vom peripheren Organ bis zu dessen Eintritt in die Medulla oblongata Ganglienzellen eingestreut sind; demnach verhält sich der Vestibularis in seinem peripheren Verlaufe teilweise als eine Wurzel, teilweise als peripherer Nerv.

Wir wollen nun der Verbindung des peripheren Organes mit seinen Zentren in der Medulla oblongata unsere Aufmerksamkeit schenken. Die experimentellen Untersuchungen, insbesondere der Züricher Schule wie auch die myelogenetischen Untersuchungen insbesondere der Leipziger Schule Flechsigs lehrten uns, daß die vordere Wurzel des Acusticus, d. i. die medial vom Corpus restiforme in die Medulla oblongata einstrahlenden Bündel mit dem Vestibularis, die laterale, das ist die das Corpus restiforme lateral und dorsal umgreifende Wurzel mit dem Cochlearis identisch sei. Die von der Leipziger Schule vorgenommene scharfe Trennung der beiden Wurzeln erlitt in letzter Zeit allerdings eine Einschränkung durch den Nachweis, daß auch auf dem Wege der lateralen respektive hinteren Wurzel Fasern verlaufen, welche zu dem Vestibularissystem gehören.

Es ist zu erwähnen, daß Winkler in letzter Zeit die Behauptung aufgestellt hat, daß in beiden Wurzeln des Octavus gemischte Fasern verlaufen (vestibulare und cochleare) und die beiden Wurzeln bezüglich ihrer Zusammensetzung nur quantitative Unterschiede aufweisen. Dieselbe gilt auch von den Endigungen der Fasern in ihren Endgebieten wie auch von den sekundären Systemen des Octavus und des Vestibularis.

Durch diese Auffassung wäre es möglich, manches bis jetzt Unerklärliche aus der Physiologie des Acusticus zu erklären. Insbesondere trägt sie ja Rechnung der entwicklungsgeschichtlichen Tatsache, daß der Cochlearapparat nur ein Teil des Labyrinths ist, welcher sich erst allmählich in der aufsteigenden phylogenetischen Reihe aus dem statischen Apparat der niederen Tiere entwickelt hat. Weiters möchte uns die Winklersche Darstellung die anatomische Grundlage für die wohlbekannten, durch akustische Reize verursachten motorischen Reflexe (Bechterew, Högyes, Hensen, auch Kreidl) wie auch die vestibuläre Funktion der Schallprojektion (Egger, Reinhold, Frey) und für die supponierte Schallwahrnehmung durch den Vestibularapparat (Kalischer) bieten. Wenn auch die Winklersche Auffassung teilweise durch myelogenetische Studien (Sluiter, Waleton, Lange) bestätigt worden sind, so muß ich mich nach kritischer Überprüfung der Experimente Winklers jenen Autoren anschließen, welche der Meinung sind, daß jene Ex-

Digitized by Google
Original from UNIVERSITY OF CALIFORNIA
Generated on 2019-10-24 14:57 GMT / http://hdl.handle.net/2027/uc1.b3252762
Public Domain in the United States, Google-digitized / http://www.hathitrust.org/access_use#pd-us-google

perimente, die Winkler als Beweis für seine Auffassung anführt, durchaus nicht absolut stichhaltig sind. (F. H. Lewy u. Kitlezew.)

Wenn auch die Winklerschen Befunde nicht als durchaus feststehend zu betrachten sind, so sind sie wohl Marksteine in der Entwicklung der Lehre vom Vestibularis. Sie werfen neue Fragestellungen und Probleme auf, deren Lösung eine der nächsten Aufgaben der Vestibularisforschung sein sollte.

Wenden wir uns dem Einstrahlungsbezirk des Vestibularis in die Medulla oblongata zu. Man kann zwei Eintrittspforten für vestibuläre Fasern in die Oblongata unterscheiden, eine Hauptpforte zwischen der Area ovalis des Strickkörpers, dem eigentlichen Corpus restiforme und der spinalen Trigeminuswurzel, und einen dorsalen Weg um das Corpus restiforme herum. Wenn Winkler und seine Schüler noch neben diesem dorsalen und intermediären Weg einen dritten ventralen, welcher im großen und ganzen mit dem Corpus trapezoides der Autoren identisch ist, annimmt und durch diese drei Wege alle Fasern des peripheren Nervenstammes im Sinne der schon früher von uns erwähnten Winklerschen Lehre der Vermengung der cochlearen Fasern und vestibulären und umgekehrt eintreten läßt, so möchten wir doch diesen Weg vorläufig nicht berücksichtigen, da er ebenso nach rein anatomischen, experimentellen wie auch pathologisch-anatomischen Befunden ein recht zweifelhaftes Dasein führt. (Lewy, Schueren, Brouver u. a.)

Einen großen Fortschritt in der Kenntnis des Einstrahlungsgebietes des Vestibularis verdanken wir dem von Kölliker, Held und Ramon y Cajal mittelst der Golgimethode durchgeführten Nachweis, daß die Vestibulariswurzeln bei Eintritt in die Medulla oblongata sich dichotomisch in eine auf- und absteigende Wurzel teilen. Cajal nimmt an, daß jede der Vestibularisfasern sich in zwei Äste teilt. Ob dies auch für die in letzter Zeit von Lewy entdeckte vertikale Wurzel gilt, ist bis jetzt nicht entschieden.

Wir kommen zur Besprechung der sogenannten absteigenden Vestibulariswurzel. Nachdem ihr Zusammenhang mit dem Vestibularis durch faseranatomische wie auch myelogenetische Studien festgestellt war, konnten mit der Golgimethode arbeitende Forscher nachweisen, daß die sogenannte aufsteigende Wurzel von Roller mit dem absteigenden Ast der nach Eintritt in die Medulla oblongata sich dichotomisch teilenden Achsenzylinder des Vestibularis identisch sei. Daß diese absteigende Wurzel auch Faserzüge aus der lateralen, das Corpus restiforme umgreifenden Wurzel bekommt, wurde schon früher erwähnt.

Erwähnen möchte ich, daß die ganze Vestibulariseintrittszone eine kegelförmige Formation darstellt (Kaplan).

In dem Einstrahlungsbezirk des Vestibularis (Fig. 1) und ihm angelagert sind vier Kerne gelegen, welche man im allgemeinen zu den Vestibularisfasern in Beziehungen bringt. Es sind dies der Nucleus dorsalis triangularis (N. nervi

Generated on 2019-10-24 14:57 GMT / http://hdl.handle.net/2027/uc1.b3252762
Public Domain in the United States, Google-digitized / http://www.hathitrust.org/access_use#pd-us-google
Digitized by Google
Original from UNIVERSITY OF CALIFORNIA

vestibularis), Nucleus Bechterew oder Nucleus angularis, der Nucleus Deiters und der Kern der absteigenden Vestibulariswurzeln. Neben diesen in der Medulla oblongata liegenden Kernen werden noch als Endigungen des Vestibularis verschiedene graue Massen des Kleinhirns angegeben.

Fig. 1.

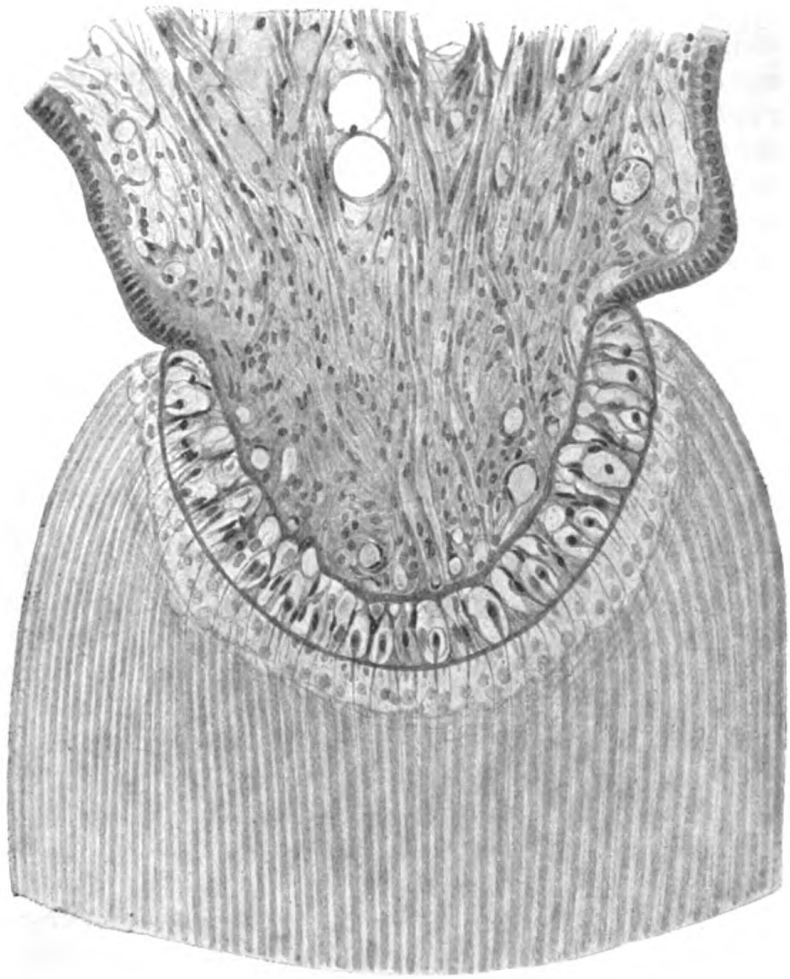

Es würde mich viel zu weit führen, wenn ich versuchen würde, Ihnen auch nur in den wichtigsten Zügen einen geschichtlichen Überblick über die Entwicklung und Wandlung in der Auffassung der anatomischen und morphologischen Begriffe der Kerne dieser Gegend zu geben. Ich verweise Sie diesbezüglich auf mein Referat in extenso. Hier aber muß ich mich darauf beschränken, Ihnen die anatomischen Verhältnisse dieser Gegend in der Weise

Digitized by Google
Original from UNIVERSITY OF CALIFORNIA
Generated on 2019-10-24 14:57 GMT / http://hdl.handle.net/2027/uc1.b3252762
Public Domain in the United States, Google-digitized / http://www.hathitrust.org/access_use#pd-us-google

darzustellen, wie ich sie persönlich nach kritischer Durchsicht der Literatur und insbesondere unter Berücksichtigung der in unserem Institut in letzter Zeit unter Leitung Obersteiners durchgeführten Untersuchungen als richtig auffasse.

Fig. 2.

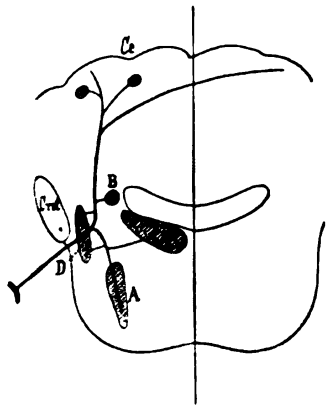

Fig. 3.

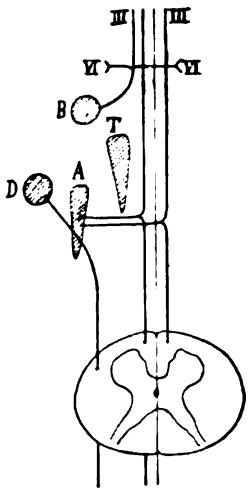

Fig. 4.

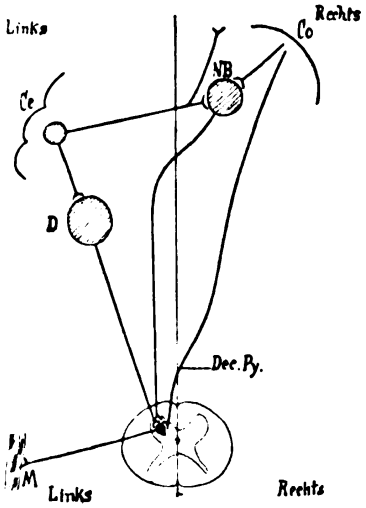

Fig. 5.

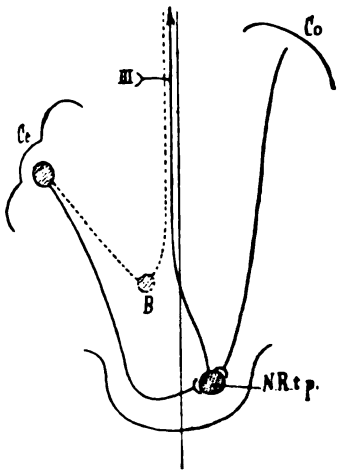

Insbesondere will ich hier entgegen allen anderen Annahmen die anatomische und morphologische Selbständigkeit aller eingangs erwähnten grauen Massen hervorheben. Wichtig ist weiter die Feststellung, daß die Entwicklung einzelner dieser Kerne mit der phylogenetischen Ausbildung variiert. So ist der Bechterewsche Kern (respektive einer seiner charakteristischen Unterabtei-

Digitized by Google
Original from UNIVERSITY OF CALIFORNIA
Generated on 2019-10-24 14:57 GMT / http://hdl.handle.net/2027/uc1.b3252762
Public Domain in the United States, Google-digitized / http://www.hathitrust.org/access_use#pd-us-google

lungen) erst in den höheren Tierklassen gut ausgebildet, um bei den höchst stehenden Primaten seine beste Ausbildung zu erfahren.

Da aber in bezug auf die Abgrenzung des Deiters'schen Kernes von seinen Nachbargebilden, insbesondere vom Bechterewschen Kern und vom Kern der absteigenden vestibularen Wurzel ganz wesentliche Unterschiede bei verschiedenen Autoren vorkommen, so will ich feststellen, daß ich im Anschlusse an die ältesten Auffassungen (Deiters, Laura) sowie experimentelle Untersuchungen von v. Monakow, Kohnstamm, Lewandowsky, Cajal, welche die Einteilung im Deiters'schen Komplex auf Grund der tektonischen Verbindungen der einzelnen Teile des letzteren durchzuführen trachteten, als Deiters'schen Kern die Summe jener Riesenzellen, welche sich am Übergange der Medulla oblongata ins Kleinhirn nach innen vom Corpus restiforme in der inneren Abteilung des Kleinhirnstieles (Meynert) befinden, betrachte. Von diesem eigentlichen Deiters'schen Kern ist (nach Kohnstamm) auf Grund seiner tektonischen Verbindungen ein Kern abzusondern, welchen Kohnstamm als ventrocaudalen Deiters dem Gebiete des Deiters'schen Kernes zurechnete und welchen ich in Übereinstimmung mit Fuse und Kaplan als den oralen, größerzelligen Anteil des Kernes der absteigenden Vestibulariswurzel ansehen möchte.

Entgegen manchen Anschauungen, auf die ich hier nicht näher eingehen kann, welche nur einzelne dieser Kerne als Vestibularisendkerne bezeichnen und insbesondere dem Deiters'schen Kern den Charakter als Vestibularisendkern absprechen möchten, fasse ich nach dem Vorgange Obersteiners alle diese Kerne, die ich eingangs erwähnt habe, als Vestibularisendkerne auf.

Wenn die mit der Weigert- oder Marchimethode ausgeführten Untersuchungen uns über die topographisch-quantitativen Beziehungen der Wurzel zu den einzelnen Kernen belehrt haben, so verdanken wir die Kenntnis der genauen Endigungsverhältnisse des Vestibularis den mit der Golgimethode ausgeführten Untersuchungen, insbesondere Cajals. In Anbetracht der eminenten Wichtigkeit der Cajalschen Auffassung möchte ich dieser einige Worte widmen. Cajal hält, wie oben erwähnt, fest an dem Prinzip der dichotomischen Teilung jeder Vestibulariswurzel in einen aufsteigenden und einen absteigenden Ast und unterscheidet die Endigungen in den Kernen durch Endfasern und durch Collateralen. Während der absteigende Ast den dorsalen Kern, den Kern der absteigenden Wurzel und den caudalen Teil des Deiters'schen Kernes versorgt, zieht der aufsteigende Ast gegen das Kleinhirn, wo er in der Rinde endigt, und gibt auf seinem Verlaufe Collateralen zum Bechterewschen Kern und zum oberen Teil des Nucleus Deiters wie auch zu den Kleinhirnkernen ab. Von besonderer Wichtigkeit sind die von Cajal nachgewiesenen Endigungsweisen der Collateralen in den Riesenzellen des Deiters'schen Kernes. Diese Zellen werden von perizellulären, aus fibrillärem Netzwerk be-

Digitized by Google
Original from UNIVERSITY OF CALIFORNIA
Generated on 2019-10-24 14:57 GMT / http://hdl.handle.net/2027/uc1.b3252762
Public Domain in the United States, Google-digitized / http://www.hathitrust.org/access_use#pd-us-google

stehenden Körben umgeben. Es gelang Cajal nachzuweisen, daß jeder der Collateralen sich an der Bildung mehrerer perizellulärer Körbe beteiligt: andrerseits beziehen einzelne Körbe Fasern von verschiedenen Collateralen.

Die Cajalsche Auffassung halte ich für grundlegend für das Verständnis der Vestibularisfunktionen. Durch diese Auffassung wird erklärlich die große Ausbreitung eines vestibulären Reizes auf das ganze Gebiet des Zentralnervensystems, denn, wie wir gesehen, liegt die Möglichkeit vor, daß vermöge der eigenartigen Verteilungsweise des Vestibularis ein einziger Reiz auf dem Wege des absteigenden Astes und auf dem Wege des aufsteigenden Astes zu gleicher Zeit alle Vestibularisendkerne wie auch die Kleinhirnkerne und -Rinde beeinflußt.

Wir sind an einem Punkte angelangt, der wiederum eine alte Streitfrage der Vestibularisanatomie bildet, die Frage der direkten Verbindung zwischen dem Ohrlabyrinth und dem Kleinhirn auf dem Wege der direkten Vestibulariswurzel.

Eine direkte Verbindung zwischen Ohrlabyrinth und Kleinhirn wäre schon aus physiologischen Gründen zu postulieren, aber auch die anatomischen Beziehungen zwischen Vestibularapparat und Kleinhirn sind so eng und mannigfaltig, daß wir den Ausdruck Kohnstamms, daß vergleichend-anatomisch das Kleinhirn eine besondere, mit sekundären Verbindungen ausgestattete Differenzierung von Acusticusendstätten ist, als durchaus berechtigt ansehen müssen.

Allerdings ist die Art des Zusammenhanges zwischen Ohrlabyrinth und Kleinhirn in verschiedener Art dargestellt worden. Ich nehme als bewiesen an, daß Vestibularisfasern zunächst in verschiedenen grauen Massen des Kleinhirns, welche zwischen Bechterewschem und Dachkern liegen und vom einheitlichen Standpunkt betrachtet werden sollen (so Nucleus Onufrowicz, Nucleus supremus Lewandowsky, Kern des Fasciculus acusticocerebellaris Cajal) wie auch im Nucleus tecti und Nucleus globosus endigen. Da aber einerseits es recht wahrscheinlich ist, daß die oben erwähnten Kleinhirnmassen allmählich in der phylogenetischen aufsteigenden Reihe in die Verbände der Kleinhirnkerne aufgenommen werden, andrerseits diese grauen Massen histogenetisch und ihrem degenerativen Verhalten nach dem Bechterewschen Kerne angehören, so wird die Frage von selbst aufgeworfen, ob der Bechterewsche Kern überhaupt zu den medullären oder zu den Kleinhirnkernen zuzurechnen ist. Die Entscheidung dieser Frage würde sicher ein neues Licht in die Vestibularisforschung hineinbringen und eine Durchforschung des in Rede stehenden Gebietes, insbesondere unter Berücksichtigung der Korrelation zwischen vestibulären und Kleinhirnkernen, wäre wohl recht dringend notwendig.

Wenn ich nun den Übergang der markhaltigen Fasern in die zentralen, vielleicht auch lateralen Kleinhirnkerne als sicher bewiesen annehmen muß, so muß ich andrerseits auf Grund des Studiums der recht großen diesbezüglichen

Generated on 2019-10-24 14:57 GMT / http://hdl.handle.net/2027/uc1.b3252762
Public Domain in the United States, Google-digitized / http://www.hathitrust.org/access_use#pd-us-google
Digitized by Google
Original from UNIVERSITY OF CALIFORNIA

Literatur und insbesondere durch Prüfung der verschiedenen Wertigkeiten der experimentellen Untersuchungen mich absolut an die Seite jener Autoren stellen, welche weder vermöge der Markscheidenfärbung noch der Marchi-Methode den Übertritt von Vestibularisfasern zur Rinde nicht konstatieren konnten und somit (entgegen Edinger u. a.) mit Obersteiner das Vorhandensein von myelinisierten, in die Rinde des Kleinhirns ziehenden Fasern in Abrede stellen. In dieser negativen Konstatierung erblicke ich aber durchaus keinen Widerspruch zu den positiven Angaben des großen spanischen Histologen Cajal, welcher mit der Golgi-Methode Vestibularisfasern bis in die Kleinhirnrinde verfolgen konnte. Der Widerspruch ist leicht zu erklären, wenn wie annehmen, daß die Vestibularisfasern nur zu den medullären und Kleinhirnkernen myelinisierte Teiläste abgeben, um dann in die Rinde als nackte Achsenzylinder zu ziehen.

Dies ist der Standpunkt, den ich in der Frage teilweise in Anlehnung an Kohnstamm als meinen persönlichen bezeichnen möchte.

Nachdem wir die Endigungen des Vestibularis kennen gelernt haben, wollen wir jetzt den von den Vestibularisendkernen ihren Ursprung nehmenden sekundären Bahnen unsere Aufmerksamkeit zuwenden. Die sekundären Bahnen dürfen wir in solche einteilen, welche bestimmt sind, die Reize zur Beeinflussung der Körpermuskulatur vom Vestibularis zu leiten, und solche, welche die Vestibularisreize den motorischen Augenmuskelkernen zuleiten. Wie die myelogenetischen Untersuchungen lehren, ist der Anschluß des Vestibularapparates ein recht frühzeitiger, wobei der Anschluß des Vestibularapparates an die Augenmuskelkerne früher erfolgt als an die Rückenmarksmuskulatur. Die Klärung der Verbindung zwischen Vestibularisendgebieten und dem Rückenmark wie auch mit den Augenmuskelkernen verdanken wir, abgesehen von den rein faseranatomischen Untersuchungen, hauptsächlich den myelogenetischen Studien insbesondere der Leipziger Schule, den Befunden aus der pathologischen Anatomie, insbesondere aber den experimentell-pathologischen Untersuchungen. Bezüglich der letzteren leisteten in diesem Gebiete vornehmlich ganz vortreffliche Dienste die gerade in letzter Zeit mit großem Eifer durchgeführten Untersuchungen vermöge der reaktiven Tigrolyse nach Niessl und der indirekten Wallerschen Degeneration nach van Gehuchten. Durch diese Untersuchungen wurde zunächst festgestellt, daß in der ganzen Tierreihe ein wohl ausgebildetes spinopetales Bündel existiert, welches, seinen Ursprung in den großen Zellen des Deiters'schen Kerns nehmend, ungekreuzt bis in die unteren Abschnitte der Medulla spinalis gelangt. Wenn in letzter Zeit auch Lewy die gute Ausbildung des in Rede stehenden Bündels, das wir deiterospinales Bündel oder Tractus Deiters descendens oder auch vestibulospinales Bündel nennen, in Zweifel gestellt hat, so muß hier insbesondere mit Bezug auf Befunde von Breuer und Marburg wie auch von Spitzer hervorgehoben

Digitized by Google
Original from UNIVERSITY OF CALIFORNIA
Generated on 2019-10-24 14:57 GMT / http://hdl.handle.net/2027/uc1.b3252762
Public Domain in the United States, Google-digitized / http://www.hathitrust.org/access_use#pd-us-google

werden, daß auch bei den höchst stehenden Primaten und insbesondere beim Menschen ein gut ausgebildetes starkes deiterospinales Bündel nachzuweisen ist. Mit diesen Befunden stehen auch die klinisch-experimentellen Untersuchungen Becks und Biachs im Einklang, welche die strikte Abhängigkeit der Sehnenreflexe vom Labyrinth nachweisen konnten. Während dieses Bündel hauptsächlich aus den Zellen des eigentlichen Deiters'schen Kerns abstammt, so entsenden die Zellen des oralen Anteils des Kernes der spinalen vestibulären Wurzel ihre Achsenzylinder in das hintere Längsbündel, und zwar gekreuzt und ungekreuzt. Wie Cajal es feststellen konnte, teilen sich diese Zylinder in einen auf- und einen absteigenden Ast. Die absteigenden Äste ziehen zur Medulla spinalis, wobei anscheinend die im gekreuzten hinteren Längsbündel verlaufenden Bündel schon im Cervikalmark, das homolateral verlaufende Bündel erst im Dorsalmark oder noch tiefer endigt. In der allerletzten Zeit hat Schüren darauf hingewiesen, daß zwischen den im hinteren Längsbündel verlaufenden Fasern und den Fasern des deiterospinalen Bündels fließende Übergänge bestehen, daß also vom Vestibularisendkerne auch spinopetale durch die ganze Formatio reticularis in die Medulla absteigen. Diese Feststellung halte ich für besonders wichtig; es wirft sich von selbst die Frage auf, ob da keine Abhängigkeitsrelationen im Sinne gegenseitiger Substitution zwischen dem Deiters'schen Kern und dem oralen Anteile des Kernes der spinalen Vestibulariswurzel (Kaplan) resp. ventrocaudalen Deiters (Kohnstamm) bestehen, eine Annahme, die mir wahrscheinlich erscheint, obwohl vergleichend-anatomisch keine strikten Belege erbracht wurden. Es wäre eben wichtig, vergleichend-anatomisch die Größe der verschiedenen Anteile des hinteren Längsbündels und des deiterospinalen Bündels miteinander zu vergleichen und sie in Beziehung mit den Vestibularisendkernen, welche diesen beiden Anteilen der als ganzes aufzufassenden spinopetalen Bahn als Ursprung dienen, zu bringen. Wichtig ist diesbezüglich die von Schüren beobachtete Tatsache, daß manche Fasern aus dem eigentlichen Deiters'schen Kern sich den aus dem Kerne der spinalen Vestibulariswurzel stammenden spinopetalen Fasern des hinteren Längsbündels und umgekehrt beimengen. Beiden Anteilen der vestibulospinalen Bahnen gesellen sich Fasern aus dem ventralen Teil des dorsalen Vestibulariskerns.

Ganz kurz will ich auch die Verbindung zu den Augenmuskelkernen besprechen. Ebenso wie in den medullopetalen Bahnen aus dem Vestibularisendgebiete unterscheiden wir in den oculopetalen Bahnen ein ungekreuzt lateral vom hinteren Längsbündel verlaufendes Bündel und im hinteren Bündel verlaufende gekreuzte und ungekreuzte Fasern. Das erste dieser Bündel stammt, wie insbesonders die letzten mit der Methode der reaktiven Tigrolyse wie auch der indirekten Wallerschen Degeneration durchgeführten Untersuchungen beweisen, aus dem Bechterewschen Kern, die im hinteren

Digitized by Google
Original from UNIVERSITY OF CALIFORNIA
Generated on 2019-10-24 14:57 GMT / http://hdl.handle.net/2027/uc1.b3252762
Public Domain in the United States, Google-digitized / http://www.hathitrust.org/access_use#pd-us-google

Längsbündel gekreuzt und ungekreuzt verlaufenden Fasern entstammen dem ventrocaudalen Deiters (oraler Teil des spinalen Vestibulariskerns) respektive stellen nur vielleicht den ascendierenden Ast der (nach Cajal) dichotomisch geteilten Fasern, die aus dem Vestibularisendgebiet zum hinteren Längsbündel ziehenden Fasern.

Ob vom Nucleus Bechterew aus Fasern auf dem Umwege des Bindearms zu den Augenmuskelkernen ziehen (wie es Kohnstamm behauptete), mag ich auf Grund neuester Untersuchungen nicht als ganz sicher annehmen. Es ist ja auch möglich, daß diese Fasern vom Nucleus supremus acustici (Lewandowsky) respektive vom Nucleus embollo-globosus stammen. Andrerseits scheint der Nucleus supremus Fasern Ursprung zu geben, welche gemeinsam mit den vom Nucleus Bechterew stammenden zu den Augenmuskelkernen ziehen.

Die Frage, ob direkte Vestibularisfasern zu den Augenmuskelkernen oder auch zu den Rückenmarkskernen ziehen, ist derzeit noch nicht vollständig entschieden.

Die zentralen Verbindungen zwischen dem Vestibularapparate und dem Großhirn sind bis jetzt noch nicht eruiert worden, insbesondere wissen wir nicht, ob diese Bahn auf dem Wege der Haube oder auf dem Umwege über das Kleinhirn den Anschluß an das Großhirn erreicht, wenn auch die klinischen Untersuchungen Báránys diese letzten Anschauungen wahrscheinlicher machen.

Neben den direkten Verbindungen, die ich früher besprochen habe, sind wir über die sekundären Verbindungen zum Kleinhirn nicht vollständig orientiert, weil die Angaben der Autoren recht stark variieren und zueinander im Widerspruch stehen. Als solche Bahnen werden angegeben die sicher vorhandenen Verbindungen zwischen den Vestibularisendkernen und den Kleinhirnkernen im Gebiete der inneren Abteilung des Kleinhirnstieles, weiters eine Bahn, welche ins Kleinhirn auf dem Umwege des Bindearms mit dem sogenannten Gowers'schen Bündel zieht, aber auch eine Bahn, die das Kleinhirn auf dem Umwege des Seitenstrangkernes erreicht. Dieser analog könnte auch eine Bahn postuliert werden auf dem Umwege der gekreuzten retikulierten Substanz, da wir ebenso die Verbindung des Vestibularis zu derselben wie andrerseits der letzteren zum Kleinhirn in letzter Zeit sicher kennen gelernt haben.

Wie aus den kurzen, übrigens nicht kompletten Angaben hervorgeht, sind wir weit davon entfernt, genauere Verbindungen zwischen dem Vestibularisendgebiete und dem Kleinhirn zu kennen, gerade aber spielen die Verbindungen des Vestibularis zum Kleinhirn, sei es, daß es nur direkte Verbindungen vermöge der Vestibulariswurzelfasern oder sekundäre Verbindungen als nucleocerebellare Fasern wären, eine ganz hervorragende Rolle im ganzen Cere-

Digitized by Google
Original from UNIVERSITY OF CALIFORNIA
Generated on 2019-10-24 14:57 GMT / http://hdl.handle.net/2027/uc1.b3252762
Public Domain in the United States, Google-digitized / http://www.hathitrust.org/access_use#pd-us-google

bellarapparat. Denn das Kleinhirn ist jener Ort, wo der vestibuläre Einfluß mit anderen sensiblen Reizen zusammentrifft, welche die Bewegungskoordination beeinflussen können, andrerseits sich mit den Bahnen, die die willkürlichen Impulse vom Großhirn zuleiten, umsetzen kann. Durch Untersuchungen von Bing, Marburg, Bauer und Biach sind wir belehrt worden, daß nach Läsionen der spinocerebellaren Trakte Störungen auftreten, welche mit den vestibularen und Kleinhirnstörungen eine große Analogie aufweisen. Es sind dies eben die Fasern, welche propriozeptive Reize im Sinne Sherringtons dem Kleinhirn zuleiten.

Wie auch die jüngsten Untersuchungen aus dem Edingerschen Laboratorium Shimazonos gezeigt haben, enden die spinocerebellaren Systeme im gleichseitigen wie auch gekreuzten Wurm, wobei sie sich an dem Körper und den Ästen der Purkinjeschen Zellen aufsplittern. Inwieweit auch Kleinhirnhemipshären Fasern aus den Kleinhirnseitenstrangbahnen Fasern beziehen (auf dem Umwege des Seitenstrangkernes), ist noch nicht völlig entschieden.

Wichtig für die Physiologie wäre die Annahme Cajals, daß die Kleinhirnseitenstrangbahnen ihre Impulse durch die Kollateralen der im Hinterstrang gegen das Großhirn verlaufenden Bahnen beziehen, wodurch die Einheitlichkeit der sensiblen Impulse für die unbewußte und willkürliche Regulierung der Bewegungsimpulse auf dem Umwege des Kleinhirns resp. Großhirns anatomisch vorgebildet erscheint.

Daß die corticocerebellare Verbindung eine gekreuzte ist, daß diese Verbindung durch zwei Neurone, ein corticopontines und pontocerebellares, erfolgt, ist wohl eine so allgemein bekannte Tatsache, daß ich hier nicht näher darauf eingehen möchte.

Wir kommen jetzt zu der Frage, wo und auf welche Weise die vestibulären Impulse mit den corticalen und den vom Rückenmarkseigenapparat stammenden sich umsetzen. Wir müssen uns insbesondere die Frage vorlegen, ob die zugeführten Tatsachen auf das Kleinhirn als Ganzes einwirken oder ob wir anatomische Reize kennen, die dafür sprechen, daß die in Rede stehenden Reize differenten Partien des Kleinhirns zugeführt werden.

Während die ältere, insbesondere von Flourens und Luciani inaugurierte Kleinhirnphysiologie sich jeder Lokalisation im Kleinhirn gegenüber ablehnend verhielt, war es das Verdienst Bolks, auf Grund der von ihm beobachteten Korrelationen zwischen den Ausbildungen einzelner Körperregionen und Kleinhirnlappen nachgewiesen zu haben, daß im Kleinhirn eine strikte Lokalisation in bezug auf die Körpergegenden, so Rumpf als auch Extremitäten besteht. Ohne hier auf die Bolksche Lokalisationslehre einzugehen, will ich im allgemeinen feststellen, daß rein anatomisch mit seinen Angaben die Tatsache der differenten Verteilung der Fasern des spinocerebellaren Systems in differenten Partien des Wurms übereinstimmt. Ganz besonders aber weisen die Unter-

Digitized by Google
Original from UNIVERSITY OF CALIFORNIA
Generated on 2019-10-24 14:57 GMT / http://hdl.handle.net/2027/uc1.b3252762
Public Domain in the United States, Google-digitized / http://www.hathitrust.org/access_use#pd-us-google

suchungen über Markscheidenverzögerung an neugeborenen Katzen R. Löwys darauf hin, daß die aus dem Rückenmark stammenden Fasern, welche mit ganz genauen Lokalzeichen ausgestattete Empfindungen der tiefen Sensibilität dem Kleinhirn zuführen, diese Lokalzeichen auch auf die verschiedenen Anteile der Kleinhirne, entsprechend dem Bolkschen Lokalisationsprinzip projizieren.

Andrerseits ist in letzter Zeit durch pathologisch-anatomische Beobachtung, wenn nicht bewiesen, so doch wahrscheinlich gemacht, daß verschiedene Anteile des Großhirns resp. der motorischen Region verschiedenen Anteilen der Kleinhirnrinde entsprechen; dies der anatomische Beweis, daß auch die vom Großhirn zum Kleinhirn ziehenden Bahnen der Kleinhirnrinde Reize zuführen, welche durch besondere Lokalzeichen differenziert sind.

Durch diese Feststellung wird uns das Verständnis der Funktionen des Kleinhirnapparates erleichtert. Wie früher erwähnt, entbehren die vom Vestibularis zugeführten Reize spezieller Lokalzeichen und die Beeinflussung des ganzen Kleinhirns durch relativ geringe Fasernmengen wird uns jetzt erklärlich. Obersteiner hat ja selbst mehrmals darauf hingewiesen, daß der eigenartige Bau des Kleinhirns die Verbreitung eines dem Kleinhirn zugeführten Reizes über weite Strecken ermöglicht.

Das Kleinhirn kann nun als Ganzes unter dem Einfluß eines vestibulären Reizes stehen, aber nur an einer ganz bestimmten Stelle des Kleinhirns wird dieser Reiz durch Hinzutreten der durch die spinocerebellaren und cerebrocerebellaren Bahnen zugeführten, mit Lokalzeichen behafteten Reize beeinflußt werden. Erst durch die Vermengung der drei Impulse kann der vestibuläre Reiz seinen Einfluß auf die dem Kleinhirn unter- und beigeordneten Zentren ausüben. Eine physiologische Tatsache, die in konsequentester Weise durch die klinischen Untersuchungen Báránys bewiesen worden ist.

Wenn ich jetzt versuche, Ihnen die Wege zu schildern, auf denen das Kleinhirn den ihm zugeführten und in entsprechender Weise modifizierten vestibulären Reiz weiterleitet, insbesondere aber die Wege, auf welchen das Kleinhirn seinen Einfluß auf verschiedene nervöse Zentra dem vestibulären Einfluß beigesellt, so ist mir die Aufgabe wesentlich erleichtert, weil gerade in letzter Zeit Edinger in seiner überaus geistvollen und übersichtlichen Weise den efferenten Kleinhirnapparat geschildert hat; dies erlaubt mir, auch hier meine Ausführungen recht kurz zu fassen, und ich beschränke mich nur auf folgende umfassende Feststellungen:

Von der Kleinhirnrinde ziehen einzig und allein Fasern zu den Kleinhirnkernen, wobei wahrscheinlich einzelnen Kleinhirnlamellen distinkte Zellterritorien entsprechen. Eine Ausnahme von dieser Regel bildet nur die Formatio vermicularis (Löwy).

Die direkte Verbindung des Kleinhirns zum Rückenmark auf dem Wege des Corpus restiforme scheint nicht zurecht zu bestehen. Das Kleinhirn beein-

Digitized by Google
Original from UNIVERSITY OF CALIFORNIA
Generated on 2019-10-24 14:57 GMT / http://hdl.handle.net/2027/uc1.b3252762
Public Domain in the United States, Google-digitized / http://www.hathitrust.org/access_use#pd-us-google

flußt die motorischen Rückenmarkszentra zunächst auf dem Wege des vestibulären medullopetalen Systems, indem ausgedehnte Verbindungen zwischen den zentralen und lateralen Kleinhirnkernen einerseits, andrerseits zwischen dem medullopetalen und auch oculomotorischen Anteil des Vestibularisapparates bestehen. Besonders wichtig und ausgebildet sind die Verbindungen, welche durch das sogenannte Hakenbündel hergestellt werden, von denen ein Teil, der vordere, zu dem oculomotorischen, der hintere zu dem medullopetalen zieht.

Andrerseits schickt aber das Kleinhirn mächtige Verbindungen zum roten Kern der Haube, von wo aus starke Faserzüge gegen die Medulla spinalis ziehen. Während bei niederen Tieren die Verbindung zwischen dem letzterwähnten und der Medulla spinalis eine direkte ist, komplizieren sich die Verhältnisse in aufsteigender phylogenetischer Reihe dadurch, daß die Bahn in den Kernen der retikulierten Substanz unterbrochen wird und in rubrobulbäre und reticulospinale Anteile zerfällt. Daß die anatomische Möglichkeit der Beeinflussung der reticulospinalen Bahnen auch direkt vom Vestibularis vorliegt, ist Ihnen aus früheren anatomischen Darstellungen ersichtlich. Im Rückenmark nun treffen die vom Deitersgebiete direkt absteigenden, und die vom Kleinhirn über den roten Kern, über das Deitersgebiet und die retikulierte Substanz vermittelten Impulse mit den auf dem Wege der Pyramidenbahn übermittelten corticalen Impulsen im Vorderhorn zusammen; die Resultante aller dieser Impulse ist die Bewegung der vom Rückenmark versorgten Muskulatur.

Ebenso wie die Rückenmarksmuskulatur wird auch der Augenbewegungsapparat vom Kleinhirn und vom Großhirn beeinflußt. Den einen Weg der Beeinflussung durch das Kleinhirn haben wir in dem vorderen Anteil des Hakenbündels (F. cerebellobulbär van Gehuchten) auf dem Umwege des oculomotorischen Anteils des vestibulären Systems kennen gelernt. Es scheint aber, daß auch direkte Fasern vom Kleinhirn auf dem Wege des Bindearms zu den Augenmuskeln ziehen, wobei es noch nicht vollständig entschieden werden kann, ob diese Fasern aus den Kernen oder aus der Formatio vermicularis entstammen (R. Löwy).

Ebenso wie der reflektorische oder vestibuläre Augenbewegungsapparat wird auch der willkürliche Augenbewegungsapparat vom Kleinhirn beeinflußt. Eine direkte Verbindung von Großhirn zu den Augenmuskelkernen ist mehr als problematisch. Die corticale Beeinflussung der Augenbewegungen scheint mit großer Sicherheit über den Nucleus reticularis tegmenti pontis von Bechterew, der mit Recht Nucleus oculopontinus genannt werden darf, zu erfolgen. Die myelogenetischen wie auch experimentell-anatomischen Untersuchungen weisen aber darauf hin, daß zwischen dem Kleinhirn, aber auch dem Vestibularisendgebiete einerseits, dem letzterwähnten Kerne andrerseits ausgedehnte Verbindungen bestehen.

Digitized by Google
Original from UNIVERSITY OF CALIFORNIA
Generated on 2019-10-24 14:57 GMT / http://hdl.handle.net/2027/uc1.b3252762
Public Domain in the United States, Google-digitized / http://www.hathitrust.org/access_use#pd-us-google

Erklärung der Figuren.

Fig. 1: Crista ampullaris samt Cupula.

Fig. 2: Einstrahlungsgebiet des Vestibularis.

Fig. 3: Sekundäre Vestibularisbahnen. *crst:* Corpus restiforme. *D:* Deitersscher Kern. *A:* Kern der absteigenden Vestibulariswurzel. *B:* Nucleus angularis Bechterew. *T:* Nucleus dorsalis triangularis. *Ce:* Kleinhirn. *III:* Nucleus oculomotorius. *VI:* Nucleus abducens.

Fig. 4: Efferenter Kleinhirnapparat. *Nr:* Nucleus ruber. *D:* Vestibulariskerne. *Ce:* Kleinhirn. *Co:* Cortex.

Fig. 5: Augenbewegungsapparat. *NRtp:* Nucleus reticularis tegmenti pontis. Sonst wie bei Fig. 2.

Aus der k. k. Universitäts-Ohrenklinik in Wien (Vorstand: Hofrat Professor Dr. Viktor Urbantschitsch).

Klinische Studie über die „Labyrinthitis circumscripta"

(umschriebene Labyrinthentzündung, umschriebene Labyrintheiterung, Labyrinthfistel, Labyrinthusur, Labyrinthwanddefekt).

Von Stabsarzt Dr. **Ig. Hofer**, Volontärarzt der Klinik.

(Fortsetzung und Schluß.)

Diagnose.

Eine Labyrinthfistel darf nur diagnostiziert werden, wenn bei der Fistelprobe ein Kompressionsnystagmus oder vestibuläre Augenbewegungen in der einen Richtung, bei der Aspiration aber in der entgegengesetzten Richtung auftreten; dabei ist technisch wichtig, daß man die Aspiration unmittelbar der Kompression anschließt und nicht nach der Kompression der Olive aus dem Ohre nimmt; denn die Kompression preßt die beweglichen Teile des Labyrinthdefektes in das Innere des Labyrinths hinein und erzeugt dadurch eine unmittelbar darauffolgende Aspiration, eine Umkehr in entgegengesetzter Richtung (Bárány, Uffenorde, Ruttin). Dabei muß man sich hüten vor einer Verwechslung mit kalorischem Nystagmus; darüber wird im Kapitel über Differentialdiagnose die Rede sein. In manchen Fällen gelingt der Nachweis einer Labyrinthfistel auf diese Art nicht und wird dieselbe erst bei der Operation vorgefunden. Erinnern möchte ich an dieser Stelle nochmals an jenen eigentümlichen, pathognomonischen Spontannystagmus, auf dessen Bedeutung ich in letzterer Zeit besonders aufmerksam gemacht habe.

Digitized by Google
Original from UNIVERSITY OF CALIFORNIA
Generated on 2019-10-24 14:57 GMT / http://hdl.handle.net/2027/uc1.b3252762
Public Domain in the United States, Google-digitized / http://www.hathitrust.org/access_use#pd-us-google

Wichtig ist nochmals zu betonen, daß eine Labyrinthfistel keine Labyrinthsymptome haben muß, wohl aber haben kann. Diese können jederzeit in Form eines „Anfalles" auftreten, der in Ohrensausen, Schwindel, Gleichgewichtsstörungen, Brechreiz und wirklichen Erbrechen sowie Spontannystagmus bestehen kann; ferner sei hier nochmals kurz erwähnt, daß das Vorhandensein eines Fistelsymptoms nicht beweisend ist für die Intaktheit des Labyrinths, denn sowohl Fistelsymptom als auch galvanischer Nystagmus können noch ausgelöst werden, wenn das Labyrinth schon ausgeschaltet ist (Uffenorde, Bárány, Ruttin u. a.).

Differentialdiagnose.

Differentialdiagnostisch kommt in Betracht:

1. Postoperative Labyrinthitis serosa und künstlich, durch Stapesluxation erzeugte Labyrinthfistel: Sowohl bei Stapesluxation als auch bei einer durch eine andersartige Verletzung der Labyrinthkapsel entstandenen Labyrinthfistel, als auch bei seröser, sich an eine Radikaloperation anschließende Labyrinthitis tritt Spontannystagmus und Schwindel nicht sofort auf, sondern erst nach 12 bis 24 Stunden; zur Unterscheidung soll man nach Bárány (3) das Fistelsymptom benutzen, sei es mit Hilfe einer sterilen Kautschukglocke, welche man über das ganze Wundgebiet stülpt und luftdicht anpreßt oder mittelst eines Wattebausches, den man vorsichtig gegen die Stapesgegend drückt: bestand vor der Operation kein Fistelsymptom und läßt sich jetzt bei erhaltener oder nur herabgesetzter kalorischer Reaktion ein Fistelsymptom nachweisen, so handelt es sich nicht um eine seröse Labyrinthitis, sondern um eine Stapesluxation; fehlt das Fistelsymptom bei kalorischer Erregbarkeit, so kann man eine seröse Labyrinthitis diagnostizieren.

2. Fistelsymptom und pathologische Erregbarkeit des Vestibularapparates: Ist der pressorische Nystagmus stark, die kalorische Reaktion dabei normal, herabgesetzt oder fehlend, so handelt es sich um eine Labyrinthfistel: sind jedoch die Augenbewegungen beim pressorischen Nystagmus ganz geringfügig und langsam, die kalorische Reaktion aber normal, so ist eine Labyrinthfistel mit Sicherheit ausgeschlossen; sind diese Augenbewegungen bei Kompression sehr gering, die kalorische Reaktion ebenfalls stark herabgesetzt oder fehlend, dann ist gleichfalls eine Labyrinthfistel bei herabgesetzter Erregbarkeit des Labyrinths zu diagnostizieren; Bárány erklärt diese letzteren Fälle von Labyrinthfistel in der Weise, daß er annimmt, es sei in diesen Fällen zu einer Gerinnung der Endolymphe gekommen, was die kalorische Reaktion entweder bedeutend vermindert oder ganz aufhebt, während dabei die Erregbarkeit des Endorganes noch ganz normal sein kann; in derartigen Fällen wird der Drehungsnystagmus noch ganz normal sein, da ja auch eine geronnene Endolymphe den

Generated on 2019-10-24 14:57 GMT / http://hdl.handle.net/2027/uc1.b3252762
Public Domain in the United States, Google-digitized / http://www.hathitrust.org/access_use#pd-us-google
Digitized by Google
Original from UNIVERSITY OF CALIFORNIA

Ruck im Beginne und am Ende die Bewegung in gleicher Weise ausführen muß wie eine vollkommen bewegliche.

3. Circumscripte Labyrinthitis und eine sich daran anschließende seröse Labyrinthitis. Bei letzterer ist das Hörvermögen fast geschwunden, oft auch ganz verschwunden, die Fistelprobe noch immer positiv; bei der rein circumscripten Labyrinthitis ist ein Hörvermögen immer vorhanden, kalorische Reaktion und Drehreaktion meistens noch nachweisbar, Fistelprobe immer positiv.

4. Fälle mit Fistelsymptom ohne Fistel; vergleiche hierüber das betreffende Kapitel.

5. Verwechslungen des Fistelsymptoms mit kalorischem Nystagmus: Es kann nämlich der Druck des Wasserstrahls auf die freiliegenden Endigungen des Nervus vestibularis eine gleiche Wirkung ausüben, wie die Luftkompression und kann dadurch eine Verwechslung mit kalorischem Nystagmus erfolgen; auf diese Art kann ein noch kalorisch reagierendes Labyrinth vorgetäuscht werden: in solchen Fällen ist es wichtig, auch mit warmem Wasser zu prüfen, dessen Anwendung in solchen Fällen keine Umkehr des Nystagmus zur Folge haben wird (Uffenorde [51], Ruttin [42], Bárány [3]); Uffenorde, welcher eine unkomplizierte Fistel (Intaktheit des Labyrinthes) und eine komplizierte Fistel (Labyrinth bereits erkrankt oder ausgeschaltet) unterscheidet, empfiehlt, der Luftdruckprobe immer auch die kalorische Untersuchung mit kaltem und nachher warmem Wasser folgen zu lassen; ist Nystagmus bei der Druckprobe und auch bei der kalorischen Prüfung mit kaltem Wasser vorhanden und kehrt sich dieser kalorische Nystagmus bei Applikation von warmem Wasser um, d. h. schlägt er dann zur kranken Seite, so ist das Labyrinth auch intakt, es reagiert noch, die Fistel ist also eine unkomplizierte.

Eine Verwechslung des Fistelsymptoms mit kalorischem Nystagmus kann auch in der Weise entstehen, daß bei der Fistelprobe der eingepreßte Luftstrom eine derartige Abkühlung der Labyrinthwand hervorruft, daß dadurch kalorischer Nystagmus entsteht (Bárány); dies kann um so leichter eintreten, wenn man bei der Fistelprobe die Olive nicht luftdicht in den Gehörgang preßt; allerdings ist eine Verwechslung eigentlich nur in einem Falle von umgekehrtem Fistelsymptom möglich, denn bei Kompression geht nur der typische Kompressionsnystagmus zur kranken Seite, der kalorische (kalte) Nystagmus aber zur entgegengesetzten Seite (Ruttin); man muß sich daher in allen zweifelhaften Fällen zur Verhütung vor Verwechslung auch immer der Fistelprobe mit Aspiration bedienen; eine Umkehr bei Aspiration spricht natürlich für Fistelsymptom und schließt eine Verwechslung mit kalorischem Nystagmus aus.

Hierher gehören jedenfalls auch die Fälle mit Trommelfelldefekten, bei welchen durch Kompression mit dem Ballon vom Gehörgange aus infolge Druckes auf den intakten Stapes und auf das Ringband Nystagmus erzeugt

Digitized by Google
Original from UNIVERSITY OF CALIFORNIA
Generated on 2019-10-24 14:57 GMT / http://hdl.handle.net/2027/uc1.b3252762
Public Domain in the United States, Google-digitized / http://www.hathitrust.org/access_use#pd-us-google

werden kann, ohne daß irgend ein Defekt an der Labyrinthkapsel oder eine Lockerung des Ringbandes vorliegt (Uffenorde [51], Goerke [16]).

6. Verwechslungen des Fistelsymptoms mit dem assoziierten Nystagmus Stranskys; es ist dies ein undulierender Nystagmus, der bei neuropathischen Individuen mitunter auftritt, wenn man sie die Augen zukneifen läßt, dabei aber die Augenlider festhält oder gewaltsam öffnet; dieser Nystagmus Stranskys tritt auch bei Druck auf den Warzenfortsatz, auf den Tragus und nicht bloß bei Luftverdichtungen und -verdünnungen im Gehörgang auf: eine Verwechslung des Kompressionsnystagmus mit diesem assoziierten Nystagmus kann nur vermieden werden, wenn man sofort auf die Kompression die Aspiration folgen läßt und letztere den umgekehrten Nystagmus hervorruft.

7. Kommen differentialdiagnostisch noch in Betracht Nystagmusbewegungen der Augen, die auftreten beim Gelléschen Versuch, worauf Alexander (1) besonders aufmerksam gemacht hat; diese Nystagmusbewegungen sind aber nicht bloß als Fistelsymptom aufzufassen, sondern als kalorischer Nystagmus, wie er durch Einblasen kalter Luft in den Gehörgang erzeugt werden kann; solche Nystagmusbewegungen beim Gelléschen Versuch treten nur dann auf, wenn die Olive nicht gut in den Gehörgangseingang eingefügt ist und nicht luftdicht abschließt.

Therapie.

Die Mehrzahl der Autoren ist darüber einig, daß in Fällen chronischer Mittelohreiterung mit Labyrinthfistel die Totalaufmeißelung (Radikaloperation) der Mittelohrräume indiziert ist, da in den allermeisten ein Cholesteatom als Grundursache vorliegt; die Fistel muß dabei absolut unberührt bleiben, falls eben nicht schon eine akute Labyrintheiterung als Komplikation vorhanden ist, die eine Labyrinthoperation — sei diese nun nach Hinsberg, Neumann oder Uffenorde ausgeführt — notwendig macht: hier sei nochmals daran erinnert, daß eine Labyrinthfistel trotz bereits bestehender diffuser eitriger Labyrinthitis (Uffenorde) oder trotz schon bestehender Labyrinthnekrose (E. Urbantschitsch) noch nachweisbar sein kann.

Mygind (35) findet in dem verhältnismäßig häufigen Auftreten von postoperativer Taubheit einen Grund, die Grenzen der Indikationsstellung zur Totalaufmeißelung bei unkomplizierter chronischer Mittelohreiterung mit Labyrinthfistel enger zu ziehen.

Bárány (3) rät zwar, für gewöhnlich zu operieren, will aber bei Taubheit der anderen Seite eine Ausnahme machen und nicht operieren, sondern konservativ weiterbehandeln.

Bondy (8) ist für die Radikaloperation, weil dadurch die Gefahr der Eiterretention und hierdurch die Gefahr eines plötzlichen Labyrintheinbruches einzig und allein beseitigt werden kann.

Generated on 2019-10-24 14:57 GMT / http://hdl.handle.net/2027/uc1.b3252762
Public Domain in the United States, Google-digitized / http://www.hathitrust.org/access_use#pd-us-google
Digitized by Google
Original from UNIVERSITY OF CALIFORNIA

Scheibe (43) glaubt aus seiner Statistik schließen zu dürfen, daß bei Vorhandensein des Fistelsymptoms die Aufmeißelung des Mittelohres nicht notwendig sei, gleichviel, ob es auf Usur der Labyrinthwand oder auf Lockerung des Steigbügelgelenkes beruht, und zwar ist er dessentwegen dieser Ansicht, weil von seinen 750 Fällen chronischer Ohreiterungen, unter welchen jedenfalls auch Fälle mit Labyrinthfistel waren, trotz jahrelanger Beobachtung eine Ertaubung nicht eingetreten ist; für die postoperative Labyrinthitis kommen nach Scheibe in Betracht: die Erschütterung durch die Meißelschläge bei der Operation, das Suchen nach der Fistel inklusive Sondierung derselben, ferner die Tamponade, Momente, welche eben bei Durchführung einer Totalaufmeißelung des Mittelohres oft unvermeidlich sind.

Zytowitsch (57) hält das Fistelsymptom für einen wichtigen Impuls zur Operation, weil es darauf hinweist, daß der Krankheitsprozeß bereits die Labyrinthwand usuriert hat und dann leicht eine Ausbreitung des Prozesses auf das übrige Labyrinth eintreten und aus einer circumscripten Para-, Peri- oder Para-Perilabyrinthitis leicht sich eine diffuse Labyrinthitis mit ihren Folgen entwickeln kann mit vollständiger oder fast völliger Taubheit oder mit intrakraniellen Komplikationen (Meningitis und Hirnabscesse).

Alexander hat in 2 Fällen von akuter Mittelohreiterung mit Fistel die Antrotomie gemacht, wobei das Gehör normal blieb.

Uffenorde möchte dem Fistelsymptom nicht eine solche Eindeutigkeit zuerkennen, wie dies Scheibe tut, um daraufhin eine Operation (Totalaufmeißelung) für unbegründet und für funktionell bedenklich anzusehen, da Fälle, in denen das Labyrinth schon eitrig durchsetzt ist, noch das Fistelsymptom bieten können; Uffenorde ist für die Durchführung der Radikaloperation in Fällen von sicher nachgewiesener Labyrinthfistel bei chronischen Eiterungen und hält ein konservatives Verfahren nur dann für berechtigt, wenn der otoskopische Befund die Annahme eines ganz freien Zuganges zum Antrum und das Fehlen von Granulationsbildungen und Cholesteatommassen hinten oben sicherstellt; dieser Autor ist dafür, in Fällen von fehlender kalorischer Reaktion mit positivem Fistelsymptom auch bei erhaltenem, relativ gutem Gehör die Totalaufmeißelung der Mittelohrräume zu machen, da die schon vorhandene Labyrinthaffektion sich nicht bloß auf die Labyrinthkapsel mehr beschränken, sondern auch schon das ganze vestibuläre Labyrinth zerstört haben kann und man in solchen Fällen durch die Totalaufmeißelung der weiteren Propagation der Infektion durch die Beseitigung des ungünstigen Einflusses auf das Labyrinth Einhalt tun könne; davon soll man sich nach Uffenorde durch die Erfahrungstatsache nicht abhalten lassen, daß in einzelnen Fällen durch die Operation ein Aufflackern der Entzündung von der circumscripten Labyrintheiterung aus erfolgen und eine diffuse, eitrige Labyrinthitis sich anschließen kann (Uffenorde [51], Scheibe [43], Alexander [1]) mit Vernichtung des

Digitized by Google
Original from UNIVERSITY OF CALIFORNIA
Generated on 2019-10-24 14:57 GMT / http://hdl.handle.net/2027/uc1.b3252762
Public Domain in the United States, Google-digitized / http://www.hathitrust.org/access_use#pd-us-google

noch bestehenden Gehörs: diese Gefahr müsse mit in den Kauf genommen werden. Nach den Erfahrungen Uffenordes soll man in allen Fällen, wo eine Labyrinthoperation nach den bestehenden Symptomen indiziert ist, gleichzeitig mit der Totalaufmeißelung der Mittelohrräume auch die Labyrinthoperation machen; wenn zum Beispiel schwere Labyrinthsymptome bei unerregbarem Labyrinth oder wenn gar deutliche endokranielle Symptome sich äußern, so soll man — selbst bei positivem Kompressionsnystagmus — keinesfalls zunächst nur total aufmeißeln, um die Labyrinthoperation eventuell anzuschließen, sondern man soll gleich „einzeitig" operieren: er meint, daß man in solchen Fällen mit dem Abwarten und mit der dann noch notwendig werdenden zweiten Operation, also mit der Labyrinthoperation, zu spät kommt und daß solche Fälle die Hauptquelle der postoperativen Meningitis seien; seitdem der Autor so verfahre und schwere Labyrinthfälle absondere, habe er keine postoperative Meningitis nach Labyrinthfistel mehr gehabt; bezüglich der Propagationsgefahr bei umschriebener Labyrintheiterung meint er, daß das Meißeln kaum in erster Linie bedenklich sei, sondern daß vor allem die direkten mechanischen Insulte an der Fistel und die zirkulatorischen Störungen eine Rolle spielen, und rät daher, die Fistel vollkommen in Ruhe zu lassen, abgesehen von sehr vorsichtigem Sondieren behufs Kontrolle der Augenreaktion, wo auch er nie Schaden davon gesehen habe; zu meiden sei jedes Curettieren oder gar Meißeln am Fistelrand und dann sei eine besonders vorsichtige Nachbehandlung notwendig und hierbei Ätzen u. dgl. zu vermeiden: in der striktesten Einhaltung dieser Ratschläge glaubt Uffenorde einen Schutz gegen die postoperative Ertaubung zu finden.

Das therapeutische Verhalten ist auf unserer Klinik das folgende: Bei chronischen Mittelohreiterungen mit sicher konstatierter Fistel wird zunächst die Radikaloperation ausgeführt und der Patient weiter beobachtet; stellen sich nachher Symptome einseitiger Labyrinthitis ein, so ist es von größter Wichtigkeit, eine richtige Differentialdiagnose zu stellen, ob es sich um eine diffuse seröse oder diffuse eitrige Labyrinthitis handelt; bei ersterer werden wir uns abwartend verhalten, bei letzterer sofort die Labyrinthoperation vornehmen: die Differentialdiagnose zwischen diffuser seröser und diffuser eitriger Labyrinthitis stützt sich erfahrungsgemäß darauf, ob wir bei genauester Untersuchung der Labyrinthfunktionen Reste derselben noch vorfinden oder nicht; die eitrige Labyrinthitis führt erfahrungsgemäß zur vollkommenen Vernichtung dieser Labyrinthfunktionen, also zu einer Zerstörung des Cochlear- und des Vestibularapparates; die seröse schädigt zwar diese Funktionen auch oft bis zum Erloschensein derselben, aber Reste bleiben immer noch nachweisbar, so z. B. Hörvermögen für die Stimmgabeln durch die Kopfknochenleitung oder Luftleitung bei sonstigem Erloschensein des Gehörs (Neumann [36]) oder Unerregbarkeit des Vestibularapparates für thermische Reize bei noch erhal-

Digitized by Google
Original from UNIVERSITY OF CALIFORNIA
Generated on 2019-10-24 14:57 GMT / http://hdl.handle.net/2027/uc1.b3252762
Public Domain in the United States, Google-digitized / http://www.hathitrust.org/access_use#pd-us-google

tener Erregbarkeit für die Kompression (Fistelprobe!) oder gar gesteigerter Erregbarkeit für Drehreize (Bondy [8], Ruttin [42]); ferner kann bei eitriger Labyrinthitis auch eine mäßige Temperatursteigerung einen weiteren Anhaltspunkt bieten, wenn diese nicht durch andere Momente bedingt ist.

Literaturverzeichnis: 1. Alexander, Akute circumscripte Labyrinthitis. Sitzung d. Österr. Otologischen Gesellsch. vom 29. X. 1906 und 28. I. 1907; Mschr. f. Ohrhlk. 1907. H. 6. S. 346; Alexander und Lasalle, Zur Kenntnis des labyrinthären Nystagmus. Wien. klin. Rdsch. 22. 1908. Nr. 1 u. 2; Arch. f. Ohrhlk. 1909; Sitzung d. Österr. Otolog. Gesellsch. vom 29. XI. 1909; Weitere Studien über den durch Kompression und Aspiration auslösbaren labyrinthären Nystagmus. Mschr. f. Ohrhlk. 1910. H. 1. S. 50; H. 8. — 2. F. Alt, Sitzung d. Österr. Otolog. Gesellsch. vom 25. I. 1909. — 3. R. Bárány, Beitrag zur Lehre von der Funktion der Bogengänge. Vortrag, gehalten auf der 77. Versammlung Deutscher Naturforscher u. Ärzte, Meran 1905; Untersuchungen über den vom Vestibularapparat des Ohres reflektorisch ausgelösten rhythmischen Nystagmus und seine Begleiterscheinungen. Mschr. f. Ohrhlk. 1906; Physiologie und Pathologie des Bogengangapparates beim Menschen. Leipzig und Wien 1907. F. Deutike; Sitzungen d. Österr. Otologischen Gesellsch. vom 22. VI. und 26. X. 1908, 28. VI. und 13. XII. 1909; Zbl. f. Ohrhlk. 8. 1910. Nr. 5. S. 210; Mschr. f. Ohrhlk. 1910; R. Bárány und K. Wittmaack, Funktionelle Prüfung des Vestibularapparates. Referat für die XX. Versammlung der Deutschen Otologischen Gesellsch. in Frankfurt a. M. 1911. — 4. O. Beck, Sitzung d. Österr. Otologischen Gesellsch. 1911 und April 1913; Über Fistelsymptome bei nicht eitrigen Erkrankungen des Ohres. Verhandl. d. Deutschen Otolog. Gesellsch., Stuttgart 1913; Sitzung d. Österr. Otolog. Gesellsch. vom 25. I. 1914. — 5. O. Bénesi, Sitzung der Österr. Otolog. Gesellsch. vom 29. XI. 1909 und 28. XI. 1910. — 6. N. Ph. Blegvad, Verhandl. d. Dänischen Otolog. Gesellsch. vom 6. XI. 1912. — 7. Blohmke, Beitrag zur Frage der sekundären Labyrinthinfektion bei akuter Mittelohreiterung. Zschr. f. Ohrhlk. 64. S. 14. — 8. G. Bondy, Sitzung d. Österr. Otolog. Gesellsch., November 1908, Mai 1910 und Oktober 1911; 19. Versammlung der Deutschen Otolog. Gesellschaft, Mai 1910 (Diskussion); Sitzung d. Österr. Otolog. Gesellsch. vom 22. II. u. 30. III. 1914. — 9. Brieger, Über die operative Behandlung chronischer Mittelohreiterungen. Breslauer Statistik. 20. 1900. H. 1; Diagnose und Therapie der Labyrintheiterungen. Internat. Otolog. Kongreß, Bordeaux 1904. Arch. f. Ohrhlk. 63. — 10. M. Brown, Über postoperative Labyrinthdegeneration. Arch. f. Ohrhlk. 80. 1909. — 11. Brünings, Beiträge zur Theorie, Methodik und Klinik der kalorischen Funktionsprüfung des Bogengangapparates. Zschr. f. Ohrhlk. 58. 1911. — 12. Buys, Ref. Zschr. f. Ohrhlk. 9. — 13. Frey, Beitrag zur Kenntnis der Knochenneubildung im Mittelohr bei chronischen Eiterungen. Arch. f. Ohrhlk. 40. — 14. Freytag, Zschr. f. Ohrhlk. 51. — Friedrich, Die Eiterungen des Ohrlabyrinths. Wiesbaden 1905. J. F. Bergmann. — 16. Goecker, Untersuchungen über Fistelsymptom und kalorischen Nystagmus bei intaktem Labyrinth. 1911. — 17. Goerke, Die entzündlichen Erkrankungen des Labyrinths. Arch. f. Ohrhlk. 80. — 18. Gradenigo, Kongreß der Società Italiana di laryngologia, oto- e rhinologia. 1906. — 19. Grunert und Zeroni, Jahresbericht. Arch. f. Ohrhlk. 49. 1899. S. 126. — 20. Habermann,

Digitized by Google
Original from UNIVERSITY OF CALIFORNIA
Generated on 2019-10-24 14:57 GMT / http://hdl.handle.net/2027/uc1.b3252762
Public Domain in the United States, Google-digitized / http://www.hathitrust.org/access_use#pd-us-google

Über Erkrankungen des Felsenbeines und des Ohrlabyrinths. Arch. f. Ohrhlk. 42. S. 129; Verhandl. d. Deutschen Otolog. Gesellsch. 1906. S. 121. — 21. Hegener, Labyrinthitis und Hirnabsceß. Passows Beiträge. 2. — 22. Hennebert, Neue Betrachtungen über das Fistelsymptom. Ref. Zschr. f. Ohrhlk. 1910; Labyrinthite double. Reflexe motooculaire. Arch. internat. de laryng., de Otol. etc. Paris 1905. S. 1051; Jahresversamml. d. Belgischen Oto-rhinologischen Gesellsch. am 12., 13. und 14. VII. 1909 in Brüssel. Zbl. f. Ohrhlk. 7. 1909. S. 533. — 23. Herzog, Zur Mechanik des Fistelsymptoms. Verhandl. d. Deutschen Otolog. Gesellsch. in Dresden 1910; Demonstration von Präparaten zur Pathologie des Labyrinths. Ebenda; Labyrintheiterung und Gehör. München 1907. J. F. Lehmanns Verlag. — 24. Herzfeld, Ein Fall von horizontalem Nystagmus, hervorgerufen durch Bogengangserkrankung. D. m. W. 1901. Nr. 35. S. 597. — 25. Hinsberg, Über Labyrintheiterungen. Zschr. f. Ohrhlk. XL; Über die Bedeutung des Operationsbefundes bei Freilegung der Mittelohrräume für die Diagnose der Labyrintheiterungen. Zschr. f. Ohrhlk. 52. 1906. S. 99. — 26. Ig. Hofer, Sitzung der Österr. Otolog. Gesellsch. vom 27. III. 1911; Über das Verhalten des kalorischen Nystagmus in Fällen mit Labyrinthfisteln etc. Mschr. f. Ohrhlk. 1911. H. 5; Untersuchungen über den kalorischen Kaltwassernystagmus. Mschr. f. Ohrhlk. 1912. H. 10; Klinische Befunde bei Labyrinthfistel. 22. Versamml. d. Deutschen Otol. Gesellsch. in Stuttgart 1913; Sitzung der Österr. Otol. Gesellsch. vom 27. 10. 1913; Verhalten des galvanischen Nystagmus in Fällen chronischer Mittelohreiterungen mit Labyrinthfistel. Zschr. f. Ohrhlk. 68. 1913. — 27. Jansen, Arch. f. Ohrhlk. 45. 1898. S. 193; Verhandl. der Deutschen Otolog. Gesellsch. 1898. S. 133; Behandlung der eitrigen Labyrinthitis. XIV. Versamml. d. American Laryngological, Rhinological and Otological Society, Pittsburg, 28., 29. und 30. V. 1908. — 28. H. D. Kerrison, Sitzungsbericht d. New York Otological Society vom 24. I. 1911. — 29. Kiprоff, Quantitative Messung des kalorischen Nystagmus bei einem Falle von Labyrinthfistel vor und nach der Entstehung der Fistel. W. kl. W. 1908. Nr. 37. — 30. W. Kümmel, Über infektiöse Labyrintherkrankungen. Zschr. f. klin. M. 55. 1904. — 31. Lange, Zur pathologischen Anatomie der vom Mittelohr ausgehenden Labyrinthentzündung. Passow und Schäfer, Beitrag, I. 1908. — 32. Mackenzie, Klinische Studie über die Funktionsprüfung des Labyrinths mittelst galvanischen Stromes. Arch. f. Ohrhlk. 77 u. 78. — 33. Marx, Über galvanischen Nystagmus. Verhandl. d. Deutschen Otolog. Gesellsch. in Frankfurt a. M. 1911; Zschr. f. Ohrhlk. 61. 3. — 34. O. Mayer, Zur Bedeutung des Schneckenfensters für den Übergang von Eiterungen aus dem Mittelohr ins Labyrinth. Zschr. f. Ohrhlk. 60; Demonstration histologischer Präparate eines funktionell geprüften Falles von Bogengangsfistel. 23. Versammlung d. Deutschen Otolog. Gesellsch. in Kiel, 1914. — 35. Mygind, Dänische Oto-Laryngologenversammlung am 30. X. 1908. Ref. Zschr. f. Ohrhlk. 58. — 36. H. Neumann, Sitzung d. Österr. Otolog. Gesellsch. vom 28. I. u. 24. VI. 1907 und November 1910; Über infektiöse Labyrintherkrankungen. Mschr. f. Ohrhlk. 1911. H. 5; Über circumscripte Labyrintheiterung. Versamml. d. Deutschen Otolog. Gesellsch. in Bremen, 1907. — 37. Nürnberg, Arch. f. Ohrhlk. 26. — 38. R. Panse, Klinische Vorträge aus dem Gebiete der Otologie, Pharyngo- und Rhinologie. 3. H. 6. Jena 1899; Verhandl. d. Deutschen Otolog. Gesellsch. 1905. S. 120; Klinische und pathologische Mitteilungen. Arch. f. Ohrhlk. 56; Labyrintherscheinungen während der Ohr-

Digitized by Google
Original from UNIVERSITY OF CALIFORNIA
Generated on 2019-10-24 14:57 GMT / http://hdl.handle.net/2027/uc1.b3252762
Public Domain in the United States, Google-digitized / http://www.hathitrust.org/access_use#pd-us-google

operationen. Arch. f. Ohrhlk. 73. S. 79; Pathologische Anatomie des Ohres. Leipzig 1912. W. Vogel. — 39. Passow, Ein Beitrag zur Lehre von den Funktionen des Ohrlabyrinths. B. kl. W. 1905. Nr. 1 u. 2. — 40. A. Politzer, Verhandl. d. Deutschen Otolog. Gesellsch. 1905. S. 113; Labyrinthbefunde bei chronischen Mittelohreiterungen. Arch. f. Ohrhlk. 65; Lehrb. d. Ohrhlk. 5. Aufl. — 41. J. D. Richards, Treatement of purulent affections of the labyrinth consecutive to disease of the middle ear. Annales of Otology, Rhinology and Laryngology. 16. 1907. Nr. 3. S. 561. — 42. Ruttin, Sitzung d. Österr. Otolog. Gesellsch. vom 30. XI. 1908; Klinische und pathologisch-histologische Beiträge zur Frage der Labyrinthfistel. Mschr. f. Ohrhlk. 1909. H. 2; Histologische Studien über die Veränderungen der tympanalen Labyrinthwand. Arch. f. Ohrhlk. 26. S. 91; Beitrag zur Histologie der Labyrintheiterungen. Passows Beitr. 1. H. 5 u. 6; Sitzung d. Österr. Otolog. Gesellsch. vom 22. II. und 29. III. 1909; Verhandl. d. Deutschen Otolog. Gesellsch. in Basel, 1909; Sitzungen d. Österr. Otolog. Gesellsch. vom 28. VI. 1909, 28. XI. 1910, 27. XI. 1911 u. 21. V. 1912; Klinik der serösen und eitrigen Labyrinthentzündungen. Wien und Leipzig 1912. — 43. Scheibe, Fistelsymptom, postoperative Labyrinthitis und ihre Verhütung. Verhandlungen d. Deutschen Otolog. Gesellsch., Dresden 1910; Durchbruch ins Labyrinth, insbesondere bei akuten Formen der Mittelohreiterung. Verhandl. d. Deutschen Otolog. Gesellsch. 1898. S. 193. — 44. Schmiegelow, Arch. f. Ohrhlk. 79; Beiträge zur pathologischen Anatomie der unkomplizierten Labyrinthkapseldefekte. Zschr. f. Ohrhlk. 64. 1912. — 45. W. Schoetz, Histologische und experimentelle Beiträge zur Pathologie der otogenen Labyrinthitis. Arch. f. Ohrhlk. 86. S. 214. — 46. Schulze, Inaug.-Dissertation. Göttingen 1913. — 48. G. E. Shambaugh, Sitzungsbericht der Chicago Oto-Laryngological Society vom 21. II. und 16. V. 1911. — 48. Siebenmann, Pathogenese der Taubstummheit. 1904. — 49. Stenger, Zur Funktion der Bogengänge. Arch. f. Ohrhlk. 1900. S. 203. — 50. T. Szász, Ein Fall von umgekehrtem Aspirationsnystagmus bei einem hereditär-luetischen Individuum. 85. Vers. deutscher Naturforscher u. Ärzte in Wien, 1913, Sektion f. Ohrhlk. — 51. Uffenorde, Beiträge zur pathologischen Anatomie der Labyrinthentzündung. Passow-Schäfers Beitr. 1. 1908. 8; 3. 92; 5. 332 und M. m. W. 1912. Nr. 22 u. 23; Verhandlungen d. Deutschen Otolog. Gesellsch., Hannover 1812; Zur Klinik der Eiterungen des Ohrlabyrinths. Würzburg 1913; Verhandl. d. Deutschen Otolog. Gesellsch. in Stuttgart, 1913. (Diskussion.) — 52. E. Urbantschitsch, Sitzung d. Österr. Otolog. Gesellsch. vom 30. XI. 1908, 28. II. und 28. XI. 1910, 27. XI. 1911 u. 21. V. u. 28. X. 1912; Mschr. f. Ohrhlk. 43. S. 826; Sitzungen d. Österr. Otolog. Gesellsch. vom 25. I., 22. II. u. 30. III. 1914. — 53. V. Urbantschitsch, Lehrb. d. Ohrhlk. 5. Aufl. 1910; Sitzung d. Österr. Otolog. Gesellsch. vom 30. III. 1914. — 54. Wagener, Verhandl. d. Deutschen Otolog. Gesellsch. 1910. S. 275 (Diskussion); Sitzung d. Berliner Otolog. Gesellsch. vom 12. I. 1909. — 55. Yoshii, Zschr. f. Ohrhlk. 57. S. 125. — 56. Zeroni, Beitrag zur pathologischen Anatomie des inneren Ohres. Arch. f. Ohrhlk. 63. S. 174; Die postoperative Meningitis. Arch. f. Ohrhlk. 66. S. 220. — 57. M. Th. Zytowitsch, Fistel des Labyrinths. 1909; Komplettes Fistelsymptom; Entstehungsmechanismus desselben. Mschr. f. Ohrhlk. 1913. H. 6.

Digitized by Google
Original from UNIVERSITY OF CALIFORNIA
Generated on 2019-10-24 14:58 GMT / http://hdl.handle.net/2027/uc1.b3252762
Public Domain in the United States, Google-digitized / http://www.hathitrust.org/access_use#pd-us-google

Vereinsberichte.

Berliner otologische Gesellschaft.

Sitzung vom 19. Dezember 1913.

Vorsitzender: Schwabach.
Schriftführer: Beyer.

1. Vor der Tagesordnung stellt Herzfeld einen Pat. mit **respiratorischen Trommelfellbewegungen** vor, die starkes Knattern im Ohre und Schwerhörigkeit verursachen. Vielleicht kommen hier ähnliche Verhältnisse wie beim Inhalationsapparat in Betracht, indem die in einem bestimmten Winkel am Tubenostium vorbeistreichende Luft saugend wirkt. Bei dem Pat. ist dies anzunehmen, da nach Abschwellung des hinteren Endes der unteren Muschel die Schwankungen aufhören. In diesem Sinne muß auch die Therapie einwirken.

Diskussion.

Wagener glaubt, daß der positive oder negative Druck im Nasenrachenraume dabei eine Rolle spielt. Je besser die Nase durchgängig ist, desto besser wird der Ausgleich sein.

2. Wolff: **Doppelseitige Gehörgangsfraktur, entstanden durch Fall auf das Kinn.**

3 Wochen nach dem Unfall Gehörgänge fast ganz zugeschwollen. Mund kann nur 1 *cm* geöffnet werden, Kiefergelenke bei Druck sehr schmerzhaft. Flüstersprache etwas unter 4 *m*. Nach monatelanger Behandlung, bei der sich kleine Knochensplitter abstießen, auf beiden vorderen knöchernen Gehörgangswänden unregelmäßige spitzige Hervorragungen, sonst keine Beschwerden.

3. Brühl: *a)* **Osteom des knorpeligen Gehörganges, vollkommene Verlegung des Gehörganges, Pat. hört laute Sprache am Ohr.**

Ausgangspunkt die Haut der hinteren knorpeligen Gehörgangswand. Operation nach Ablösung der Ohrmuschel, vollkommene Heilung. Gehör 20 *m*.

b) **Carcinom des Ohres** bei 25jährigem Mann. Gehörgang von Granulationen ausgefüllt, unter dem Processus große, ulcerierte Geschwulst. Probeexcision, Plattenepithelcarcinom. Radikaloperation, Felsenbein intakt. Nachbehandlung mit Bestrahlung mit Radium. Scheinbar glatte Heilung.

c) **Zur Operation der typischen juvenilen Nasenrachenfibrome.**

In 2 Fällen Operation nach breiter Eröffnung der Kieferhöhle, Wegnahme der lateralen und hinteren Kieferhöhlenwand und Resektion des untersten Abschnittes des Proc. zygomat. Im ersten Fall rezidivloser Erfolg, im zweiten Fall Exitus 1 Stunde nach der Operation infolge von Herzschwäche. Bei extrapharyngealen Tumoren käme zweckmäßig noch die Unterbindung der A. carot. ext. hinzu.

Diskussion.

Wagener hält die Denkersche Methode für besser. Ist noch nicht genügend Platz, kann man einen guten Überblick über das ganze Naseninnere bekommen, wenn man den Schnitt durch die Haut und am Nasenflügel entlang nach oben legt und den Lappen hochklappt.

Generated on 2019-10-24 14:58 GMT / http://hdl.handle.net/2027/uc1.b3252762
Public Domain in the United States, Google-digitized / http://www.hathitrust.org/access_use#pd-us-google
Digitized by Google
Original from UNIVERSITY OF CALIFORNIA

Beyer fragt, womit der Tumor abgelöst wurde. Ihm war es in einem Falle unmöglich, den Tumor abzulösen, und es trat ein Rezidiv ein.

Herzfeld hat in einem Falle bessere Übersicht des Operationsfeldes nach Resektion des hinteren Septumabschnittes gesehen.

Brühl hält es für wichtiger, durch Wegnahme der hinteren Kieferhöhlenwand und des untersten Abschnittes des Proc. zygom. Luft zu schaffen, als durch Erweiterung der Apertur. Die Ablösung der Tumoren muß mit einer langen Cooperschen Schere stumpf und scharf vorgenommen werden. Jedenfalls scheint bei dieser Erkrankung die temporäre Oberkieferresektion entbehrlich zu sein.

Haike hat bei Schwerhörigen Versuche mit Radium ohne jeden objektiv nachweisbaren Erfolg angestellt.

4. Schäfer: **Über Starkdruckflammen in ihrer Beziehung zur funktionellen otiatrischen Diagnostik.**

Es war bisher sehr schwer, empfindliche Flammen von längerer Dauer zu erzeugen. Vortr. hat eine Vorrichtung angegeben, welche ein stundenlanges Experimentieren mit der Flamme ohne Mühe gestattet.

Sitzung vom 20. Februar 1914.

Vorsitzender: Passow.
Schriftführer: Beyer.

1. Beyer: **Demonstration zur Zitzenbildung des Trommelfells.**

Vortr. konnte in einem Falle mikroskopisch nachweisen, daß die Zapfenbildung in dem Katzschen Sinne geschieht, daß nämlich die Epidermis sich über die Ränder der Perforation in den engen Kanal umschlägt.

2. Blumenthal: *a)* **Korrektur einer knöchernen Schiefnase durch Heraussägen eines Keils.**

Die Fixation des mobilisierten Nasenrückens wurde nicht mit Josephschen Apparaten vorgenommen, sondern durch Heftpflasterzug erreicht.

b) **Zur Lokalanästhesie der Oberkieferoperation.**

Wichtig ist die Versorgung des 2. Trigeminusastes mit dem Anästheticum. Der Zugang zur Fossa pterygopalatina ist leicht, wenn das Tuber maxillare flach ist und die Lamina lat. des Keilbeins sich wenig an den Oberkiefer herandrängt. Bei ungünstigen Verhältnissen muß man die Einstichstelle soweit nach hinten nehmen wie möglich, und zwar im Winkel zwischen Jochbogenfortsatz und Proc. coron. des Unterkiefers.

Diskussion.

Röhr: Der Fall des Herrn Blumenthal ist eine typische Operation im Sinne des Kollegen Joseph. Röhr benutzt die Säge nicht mehr, weil sie leicht die Schleimhaut verletzt und Nekrosen hervorruft, er gebraucht den Meißel. Mit dem Josephschen Apparat zur Fixation der mobilisierten Nase ist er stets zufrieden gewesen. Sind sonst noch Korrekturen nötig, gebraucht er das Ecksteinsche Hartparaffin.

Blumenthal hat die Priorität des Herrn Joseph nicht bezweifeln wollen. Die Verdünnung des zu starken Proc. front. geschieht besser mit der Feile als mit dem Meißel.

3. Albrecht: **Versuche über Anwendung des Radiums bei Schwerhörigen, die in der Brühlschen Klinik angestellt wurden.**

Digitized by Google
Original from UNIVERSITY OF CALIFORNIA
Generated on 2019-10-24 14:58 GMT / http://hdl.handle.net/2027/uc1.b3252762
Public Domain in the United States, Google-digitized / http://www.hathitrust.org/access_use#pd-us-google

Das Radium wurde so tief wie möglich in den Gehörgeng eingelegt, nachdem dieser durch Bleifilter geschützt war. Eine Abfilterung gegen das innere Ohr fand nicht statt. Die Menge betrug 8 *mg*. Eine hörverbessernde Wirkung wurde nie konstatiert, dagegen schien ein günstiger Einfluß auf das Ohrensausen zu bestehen. Eine Zerstörung des Hörnerven wurde mit Absicht bei einer Pat. vorgenommen, die an schwerem Ohrensausen mit geringen Hörresten litt. Durch Radium (20 *mg*) wurde der letzte Rest der Hörfunktion und die Rad. vest. auf einem Ohre ganz zerstört, das Sausen und der Schwindel waren verschwunden.

Diskussion.

Passow ist mit Brühl, sowohl was das Radium als auch die Diathermie betrifft, der gleichen Ansicht.

Hänlein hat nach Radium ab und zu Besserung des Ohrensausens gesehen, dagegen sonst keine Beeinflussungen günstiger Natur. Nach Anwendung des Mesothorium war öfter eine Abnahme der Hörfähigkeit für hohe Töne zu konstatieren. Suggestion spielt eine Hauptrolle.

A. Sonntag (Berlin).

Bücherbesprechungen.

Gehörorgan und Beruf. Von Dr. Oskar Mauthner (Mähr.-Ostrau). (Würzburger Abhandlungen aus dem Gesamtgebiete der praktischen Medizin. 14. H. 8.)

Verfasser skizziert kurz die Anatomie und Physiologie des menschlichen Gehörorganes, bespricht die Bedeutung des normal funktionierenden Ohres für die geistige Entwicklung des Kindes und die Tätigkeit des Schularztes, speziell des Schulohrenarztes. An einigen Beispielen erläutert er die Wichtigkeit der ohrenärztlichen Untersuchung für die Berufswahl. Im zweiten Teil bespricht Verfasser die verschiedenen Berufe, welche zu einer Schädigung des Gehörorganes führen können.

Fremel.

Referate.

I. Allgemeines.

Beitrag zur Ätiologie der Facialislähmung. Von Rydel (Krakau). (Przeglad Lekarski. 1913. Nr. 1.)

Die 35jährige Köchin bemerkte plötzlich nach einem starken Gähnen, daß sie den Mund nicht mehr zumachen konnte; gleichzeitig bestanden Schmerzen unter dem linken Ohr. Nach einigem Reiben konnte der Mund wieder geschlossen werden, aber die Schmerzen vor dem Ohr hielten noch einige Tage an. Am anderen Morgen erwachte die Pat. mit linkseitiger Gesichtslähmung. Gleichzeitig bestand ein eigentümliches Gefühl an der linken Zungenseite und jeder Lärm wurde im linken Ohr sehr lästig empfunden. Die Untersuchung ergab: Typische, vollständige Facialislähmung und Gehörsabnahme links bei normaler Knochenleitung, die Geschmacks- und Schmerzempfindung auf der linken Zungenhälfte und auf der Schleimhaut der linken Wange aufgehoben.

Generated on 2019-10-24 14:58 GMT / http://hdl.handle.net/2027/uc1.b3252762
Public Domain in the United States, Google-digitized / http://www.hathitrust.org/access_use#pd-us-google
Digitized by Google
Original from UNIVERSITY OF CALIFORNIA

Herabsetzung der faradischen, Steigerung der galvanischen Erregbarkeit im Facialisgebiet. Sonst keine Störungen. Nach 12 Tagen begannen die Lähmungserscheinungen zurückzutreten, nach 5 Wochen Heilung. Als Ursache der Lähmung kann hier nur die Unterkieferluxation angenommen werden. Die gleichzeitig bestehende Alteration der Geschmacks- und Schmerzempfindung an der Zunge läßt mit Wahrscheinlichkeit annehmen, daß hier mit dem Unterkiefer auch der Nerv stark nach vorn gezogen und an den Knochen der vorderen Wand des Facialiskanales angedrückt worden war, daher die Schädigung der Chorda. (Eine Erklärung für die gleichzeitig bestandene Hyperaesthesia acustica versucht Verfasser nicht zu geben. Doch läßt sich eine solche in der Annahme einer gesteigerten Tätigkeit des Musc. stapedius und der konsekutiven leichteren Beweglichkeit des Steigbügels nach V. Urbantschitsch finden. Ref.)

Spira.

II. Äußeres Ohr und Mittelohr.

Beitrag zur Kasuistik von Fremdkörpern in den Ohren und in den Luft- und Speisewegen. Von K. Zielinski (Warschau). (Gazeta Lekarska. 1913. Nr. 45.)

Unter 86.300 Patienten fand Z. 248 Fremdkörperfälle notiert, von denen 56 auf die Ohren, 32 auf die Nase, 100 auf den Rachen, 36 auf den Oesophagus, 8 auf den Larynx, 3 auf die Bronchien entfallen, während bei 13 Patienten Fremdkörper von selbst mit dem Stuhl abgegangen oder manuell aus dem Rektum entfernt worden sind.

Ohrenfälle. Von den 56 Fällen betrafen 47 Kinder unter 15 Jahren, 37 das rechte, 23 das linke Ohr, also 4 beide Ohren. 10mal haben die Patienten von den Fremdkörpern nichts gewußt, 4mal klagten sie über Fremdkörper, die sich nicht im Ohr fanden. Besprechung einzelner Fälle, der Prophylaxe und der Therapie. Nur in zwei vernachlässigten Fällen bei Kindern mußte die Extraktion in Narkose ausgeführt werden.

Nasenfälle waren 32, davon 31 bei Kindern, in der rechten Nase 18mal, in der linken 13mal, im Retronasum 1mal. 3mal wußte der Patient nichts von dem Fremdkörper, der nur zufällig in der Nase gefunden wurde. Einmal handelte es sich um einen Rhinolith bei einer erwachsenen Person. Besprechung der einzelnen Fälle und der Therapie, wobei vor der Anwendung von Ausspritzung und Luftdusche der Nase gewarnt wird.

Rachen- und Oesophagusfälle 136, davon 22 bei Kindern. Besprechung einzelner Fälle. 1mal wurde eine $1^1/_2$ *cm* lange Gräte zufällig in der Mandel gefunden und extrahiert. 5mal wurden Münzen bei Kindern aus dem Anfang des Oesophagus entfernt. 3mal mit Hilfe der Finger und der Zange Mackenzie oder Fowels, 2mal mit Hilfe des Graefeschen Korbes. In 6 Fällen bei Kindern und in 24 bei Erwachsenen wurden angeblich verschluckte und gefühlte Fremdkörper trotz genauer Untersuchung nicht gefunden. Weiterer Verlauf gut, zum Teil unbekannt. Manchmal kann eine Gräte mit dem Finger gefühlt, aber

Digitized by Google
Original from UNIVERSITY OF CALIFORNIA
Generated on 2019-10-24 14:58 GMT / http://hdl.handle.net/2027/uc1.b3252762
Public Domain in the United States, Google-digitized / http://www.hathitrust.org/access_use#pd-us-google

mit dem Auge nicht gesichtet werden. Hier verfährt Verf. in der Weise, daß er die mutmaßliche Stelle des eingekeilten Fremdkörpers mit 1—2% Lapislösung bepinselt, worauf die Schleimhaut leicht abblaßt und die Gräte gut sichtbar wird und leicht gefaßt und extrahiert werden kann. Eine bereits einige Tage im Schlunde steckende Gräte ist stark getrübt, kreideweiß und daher leichter zu erblicken als in frischen Fällen. In 11 Fällen wurde ein Knochenstück, 1mal eine Zahnprothese mit dem Graefeschen Korb aus dem Oesophagus entfernt, in einem Falle wurden 5 Kupfermünzen aus dem Oesophagus mit demselben Instrument extrahiert. 13mal wurde ein Knochenstück aus dem Sinus pyriformis, 1mal zwischen Zunge und Kehlkopf mit dem Finger resp. mit der Fowelschen Zange entfernt. Bei einer gewissen Übung kann ein Fremdkörper ohne Röntgen- und Oesophagoskopie bloß mit Reflektor, Finger und dem Graefeschen Korb im Oesophagus aufgesucht resp. aus demselben entfernt werden. Nach dem Verf. stellt der Graefesche Korb ein für solche Fälle unschätzbares Instrument dar. Nur bei scharfen Fremdkörpern, wie Nadel u. dgl., ist seine Verwendung kontraindiziert.

Von 13 Fällen mit Fremdkörpern im tieferen Speisetrakt betrafen 11 Kinder. Die Fremdkörper wurden teils mit dem Finger aus dem Rektum, teils spontan mit dem Stuhl bei Kartoffeldiät entfernt. Wenn bei Klagen über verschluckte Fremdkörper Erscheinungen von Einkeilung derselben in den oberen Speisewegen fehlen, soll immer das Rektum mit dem Finger exploriert werden.

Kehlkopffälle waren 13, davon 5 bei Kindern, wo sie 1mal mit der Fowelschen Zange, 1mal nach Tracheotomie entfernt, 2mal ausgehustet wurden. Die Diagnose eines Fremdkörpers im Larynx kann bei Kindern mit erschwerter Laryngoskopie oft nur auf Grund der Anamnese und per exclusionem gestellt werden. Hier muß oft zur Tracheotomie Zuflucht genommen werden.

Bronchialfälle. Fremdkörperfälle in den Bronchien waren 3 und betrafen nur Kinder. In 2 Fällen erfolgte Exitus letalis nach Bronchopneumonie, in einem Falle wurde der Fremdkörper wahrscheinlich expektoriert.

Spira.

III. Labyrinth und Hörnerv.

Über den Einfluß experimenteller Verletzungen der Medulla oblongata auf die Bewegungsreaktionen seitens des Vestibularapparats des Ohres. Von Rothfeld (Lemberg). (Lwowski Tygodnik Lekarski. 1913. Nr. 40.)

Rothfeld hat den Boden der 4. Gehirnkammer bei Kaninchen an verschiedenen Stellen verletzt und dann untersucht; die nach der Operation auftretenden Erscheinungen seitens der Bulbi, die Lage des Kopfes, die Veränderungen in der Stellung des Rumpfes und der Extremitäten, die Gleichgewichtsstörungen und die Störungen im normalen Ablauf der Reaktionsbewegungen nach der Drehung des Tieres auf dem Drehstuhl. Auf Grund seiner bisherigen Versuche konnte Rothfeld konstatieren, daß bestimmten Verletzungsstellen

Generated on 2019-10-24 14:58 GMT / http://hdl.handle.net/2027/uc1.b3252762
Public Domain in the United States, Google-digitized / http://www.hathitrust.org/access_use#pd-us-google
Digitized by Google
Original from UNIVERSITY OF CALIFORNIA

im Deiterskerngebiet bestimmte Symptomengruppen entsprechen. In der Gruppe *A* befand sich die Verletzung auf der Höhe des Glossopharyngeuskernes, in den seitlichen Partien der Substantia reticul. lateralis, durchtrennte die vom Deiterskerngebiet stammenden Bogenfasern und erstreckte sich zum Teil auf die vordere Partie der spiralen Acusticuswurzel. Die Wunde endete über dem Glossopharyngeuskern, jedoch vor dem Beginn des Facialisknies. In der Gruppe *B* reichte die Verletzung bis zum Facialisknie und erstreckte sich wie in der ersten Gruppe auf die spinale Acusticuswurzel. Während in der zweiten Gruppe unter anderen Symptomen Schiefstellung der Bulbi und Zwangsbewegungen des Körpers auftraten, fehlen diese Erscheinungen bei der ersten Gruppe. Dieser Unterschied ist auf den Umstand zurückzuführen, daß die Verletzung bei der zweiten Gruppe weiter hinauf, bis zum Facialisknie, reicht. In einer dritten Gruppe *(C)* der Versuche durchschnitt die Verletzung die bogenförmigen Fasern auf der Höhe des Facialiskernes, ging direkt auf den Deiterskern über und das Ende des Herdes befand sich ungefähr auf der Höhe des Überganges des aufsteigenden in den absteigenden Facialisschenkel. Während nun in den beiden ersten Gruppen die Richtung der spontanen Kopf- und Rumpferscheinungen unabhängig von einem gleichzeitig bestehenden Nystagmus ist, besteht in der Gruppe *C* ein bestimmtes konstantes Verhältnis zwischen den Augenerscheinungen und den Erscheinungen der Gleichgewichtsstörungen des Körpers; die Richtung des Fallens ist jener des Nystagmus entgegengesetzt.

Eine weitere Gruppe betrifft Verletzungen des Fasc. longitudinalis post. und die Erscheinungen hängen dabei von der Höhe ab, in welcher das Längsbündel durchschnitten wurde, und besonders von der Ausdehnung der Verletzung in der Richtung Rückenmark—Gehirn.

Aus diesen Versuchen geht hervor, daß das Deiterskerngebiet in verschiedener Höhe eine verschiedene physiologische Bedeutung besitzt, daß das ventrocaudale Deiterskerngebiet horizontalen und rotatorischen, das orale vertikalen Nystagmus hervorruft. In bezug auf die Reaktionsbewegungen scheint es, daß die Reize für die Reaktionsbewegungen des Kopfes durch das hintere Längsbündel, jene für die Reaktionen des Rumpfes und der Extremitäten durch den Tractus Deiters-spinalis verlaufen, während in den Reaktionsbewegungen nach vorn und nach hinten durch die Verletzungen im Deiterskerngebiet keine bedeutenden Veränderungen bewirkt werden. Die von Bárány, Reich und Rothfeld beobachtete Tatsache, daß die Reaktionen nach vorn und nach hinten noch nach Abtragung des Kleinhirns hervorgerufen werden können, kann nach Ansicht des Verfassers darauf beruhen, daß das Kleinhirn nicht ganz entfernt worden war, die Kleinhirnkerne nicht vollständig zerstört waren.

Spira.

Digitized by Google
Original from UNIVERSITY OF CALIFORNIA
Generated on 2019-10-24 14:58 GMT / http://hdl.handle.net/2027/uc1.b3252762
Public Domain in the United States, Google-digitized / http://www.hathitrust.org/access_use#pd-us-google

IV. Otochirurgie.

Einige allgemeine Bemerkungen zu den Indikationen zu den Operationen am Warzenfortsatz. Von A. Hejmann (Warschau). (Lwowski Tygodnik Lekarski. 1913. Nr. 50.)

Hejmann kritisiert die verschiedenen seit Tröltsch von den Autoren angegebenen Indikationen zu Operationen am Warzenfortsatz und weist nach, daß keine derselben den praktischen Ohrenarzt zu befriedigen vermag. Manche der angeführten Symptome, wie Periostitis, übelriechender Ausfluß, Eiter über dem Warzenfortsatz (Küster), bilden keinen sicheren Beweis für eine bestehende Ostitis, da der Eiter von der Paukenhöhle auf die Oberfläche des Warzenfortsatzes mit Umgehung des Knochens gelangen kann, andere, wie Empyem des Proc. mast. (Rimini) oder von Cholesteatom, Karies, Nekrose, granulierender Ostitis abhängige Eiterung im Antrum oder Attic (Stacke), können erst nach Eröffnung des Warzenfortsatzes mit Sicherheit erkannt werden, während wieder andere, wie sog. „unheilbare Eiterung", auch ohne Operation ausheilen können, ja, selbst Eiter im Warzenfortsatz spontan resorbiert werden kann.

Der Termin von 48 Stunden (Bacou) und selbst von acht Tagen (Schwartze) für akute Fälle erwies sich als zu kurz. Weiters weist Hejmann an der Hand der Statistik auf die nicht geringe Mortalität dieser Operationen hin.

Hingegen findet Hejmann die von Stetter angegebenen Indikationen, die sich auf jene von Tröltsch und Schwartze stützen, als logisch gut definiert und so vollständig, daß nichts hinzugefügt werden könnte. Schließlich ist der Warzenfortsatz nicht ein solcher Locus minoris resistentiae, als welches es von vielen angesehen wird, und drohende Komplikationen traten meist nicht plötzlich auf, sondern kündigen sich immer einige Zeit zuvor durch gewisse prämonitorische Symptome an und können durch rechtzeitige Eingriffe meistens verhütet werden. (Die Ausführungen des Verfassers sind sehr plausibel und werden gewiß viel Beifall finden. Ref.) Spira.

Notizen.

Das bisher persönliche Ordinariat für Ohren-, Nasen- und Kehlkopfheilkunde in Halle a. S. (Vorstand: Geh. Med.-Rat Prof. Denker) wurde in ein etatsmäßiges Ordinariat umgewandelt. Gleichzeitig wurde der Neubau dieser Klinik beschlossen.

Generated on 2019-10-24 14:58 GMT / http://hdl.handle.net/2027/uc1.b3252762
Public Domain in the United States, Google-digitized / http://www.hathitrust.org/access_use#pd-us-google
Digitized by Google
Original from UNIVERSITY OF CALIFORNIA

Laryngo-Rhinologischer Teil.

Original-Artikel.

Auftreibung des knöchernen Nasengerüstes bei einem Fall von Schleimhauttuberkulose.

Von Dr. **Jakob Cohn** in Bromberg.

(Mit 2 Figuren.)

Nach Holger Mygind war von 129 Fällen von Nasentuberkulose in 77% die Nasenscheidewand ergriffen, die Choane nur 5mal.

Moritz Schmidt schreibt: „Tiefer in der Nase kommt die Tuberkulose seltener zur Entwicklung, vielleicht weil der Nasenschleim bakterizide Eigenschaften besitzt. Sie kann indessen auf der Schleimhaut der Muscheln und des Nasenbodens ebenfalls große Geschwülste hervorrufen. Tuberkuloseerkrankungen der Knochen der Nase kommen vor, sind aber sehr selten.“ Das Krankheitsbild, das zu beobachten ich Gelegenheit hatte, ist aber ein so eigenartiges, wie ich es nirgends in der Literatur beschrieben fand. Herr Doktor Jansen (Berlin), der den Fall auch untersuchte, bezeichnet ihn als ein „Unikum“. Die Krankengeschichte ist folgende:

Der Pat. ist ein 40jähriger Mann, dessen Eltern bereits verstorben sind, und zwar soll der Vater im Alter von 61 Jahren an Influenza gestorben sein; die Mutter war „lungenleidend“ und wurde 59 Jahre alt. Kinderkrankheiten hat Pat. angeblich nie gehabt. Im Alter von 32 Jahren bekam Pat. ein Magenleiden, dessen Natur als „nervös“ bezeichnet wurde. „Husten und Auswurf“ waren nie vorhanden; geschlechtliche Infektion wird negiert.

Vor ungefähr 5 Jahren begann ein andauernder Schnupfen; die Entfernung des Nasensekretes war sehr erschwert, oft unmöglich. Im Jahre 1910 kam Pat. wegen dieser Beschwerden in meine Behandlung. Die Schleimhaut des Septums war sehr verdickt, die Oberfläche glatt und blutete nicht bei Berührung. Die beiden unteren Muscheln waren hypertrophisch, machten aber nicht den Eindruck einer tuberkulösen Erkrankung. Ich entfernte vom Septum und den unteren Muscheln kleine Schleimhautstreifen, um die Atmung zu erleichtern. Die Besserung hielt ein halbes Jahr an. Als sich die Beschwerden wieder einstellten, ging Pat. zu einem anderen Arzte, der ihn längere Zeit behandelte. Vor $1^1/_2$ Jahren wurde zwecks Vornahme einer Operation auf beiden Seiten eine Einspritzung gemacht. Es kam aber nicht zur Ausführung der Operation — Septumresektion? —, da die Erkrankung der Schleimhaut er-

Digitized by Google
Original from UNIVERSITY OF CALIFORNIA
Generated on 2019-10-24 14:58 GMT / http://hdl.handle.net/2027/uc1.b3252762
Public Domain in the United States, Google-digitized / http://www.hathitrust.org/access_use#pd-us-google

kannt wurde. Am Abend des Tages, an dem die Einspritzung erfolgte, trat Fieber bis 40° auf; Pat. war 14 Tage bettlägerig.

Seit dieser Zeit begann die Nase dick zu werden; es bildete sich auf dem Nasenrücken eine kleine, rote Stelle, die allmählich größer wurde. Seit

Fig. 1.

$^3/_4$ Jahren ist die Nase gleichmäßig dick und rot, und zwar nach einer erneuten fieberhaften Nasenerkrankung, die als „Rose" bezeichnet wurde.

Im Jahre 1913 sah ich den Pat. wieder. Die Atmung war stark behindert, die unteren Nasengänge mit Schorf ausgekleidet, bei deren Entfernung leicht Blutung auftrat. Jetzt war die Diagnose einer tuberkulösen Schleimhauterkrankung schon makroskopisch gesichert.

Generated on 2019-10-24 14:58 GMT / http://hdl.handle.net/2027/uc1.b3252762
Public Domain in the United States, Google-digitized / http://www.hathitrust.org/access_use#pd-us-google
Digitized by Google
Original from UNIVERSITY OF CALIFORNIA

Merkwürdig war aber das Aussehen der äußeren Nase. Die Haut über dem knöchernen Nasengerüst ist sehr gerötet: man sieht viele stark gefüllte Blutgefäßchen. Die Haut zeigt aber sonst keine Veränderungen, ist auf der Unterlage verschieblich. Das knöcherne Nasengerüst ist stark aufgetrieben und bedingt dadurch eine Verdickung des Nasenrückens, die bis zum oberen Rande der Apertura pyriformis reicht. Die Röntgenaufnahme bestätigt, daß nicht etwa ein intranasaler Tumor das Knochengerüst auseinander getrieben hat, sondern daß die Verdickung in dem Proc. nasalis des Oberkiefers liegt. Im Naseninnern ist die obere Partie der Nasenhöhle auch normal, die mittleren Muscheln sind nicht verdickt, eher dünn.

Die mikroskopische Untersuchung von Schleimhautstücken des Septums und der unteren Muscheln ergibt typische Tuberkulose. Trotzdem mußte ich bei einer Knochenauftreibung auch an Lues denken, da ja recht oft beide Erkrankungen nebeneinander vorkommen. Mehrfache Blutuntersuchungen nach Wassermann ergaben immer ein negatives Resultat. Dennoch ließ ich längere Zeit hindurch Jodkali in großen Dosen nehmen, aber ohne sichtbaren Erfolg. Von einer Hg-Kur sah ich ab, da ich fürchtete, dem Ernährungszustande des Pat. zu schaden.

Fig. 2.

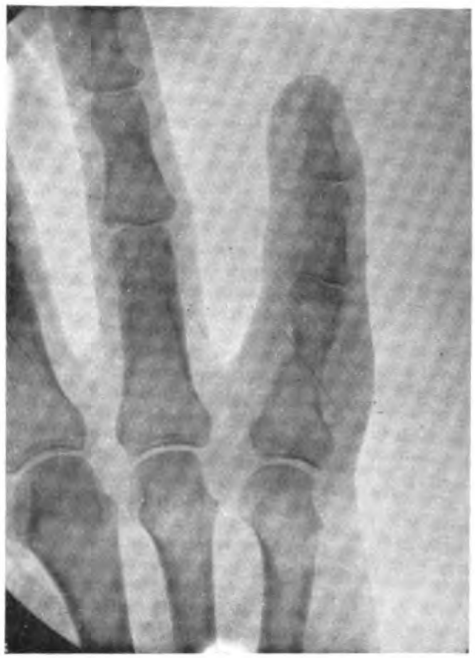

Die Diagnose „Tuberkulose“ des knöchernen Nasengerüstes schien mir ziemlich gesichert, zumal auch sonstige Erscheinungen vorhanden waren. Der Lungenbefund war zwar nicht ganz normal, aber doch nur eine geringfügige Erkrankung anzunehmen. Wichtiger war der Befund einer Spina ventosa des linken kleinen Fingers. Ebenso wie hier am Finger kann sich vielleicht auch am Knochen der Nase eine Knochentuberkulose auf dem Blutwege etablieren. Daß die Einspritzung seinerzeit die Knochenerkrankung verursacht haben sollte, ist wohl nicht wahrscheinlich.

Pat. ist jetzt zur Behandlung in Schömberg, wo Höhensonne und Röntgenbestrahlung ihren heilenden Einfluß ausüben sollen.

Digitized by Google
Original from UNIVERSITY OF CALIFORNIA
Generated on 2019-10-24 14:58 GMT / http://hdl.handle.net/2027/uc1.b3252762
Public Domain in the United States, Google-digitized / http://www.hathitrust.org/access_use#pd-us-google

Vereinsberichte.

Münchener Laryngo-otologische Gesellschaft.

69. Sitzung vom 4. November 1912.

Vorsitzender: Prof. Dr. Neumayer.
Schriftführer: Dr. Nadoleczny.

I. G. Trautmann demonstriert:

1. 2 Fälle von **Torus palatinus** bei 2 Frauen in den dreißiger Jahren. Man versteht darunter einen unter der Schleimhaut des harten Gaumens zentral gelegenen knöchernen Längswulst von verschieden großer Ausdehnung, der Veranlassung geben kann, die Diagnose auf Lues oder malignes Neoplasma zu stellen. Man hat früher geglaubt, in dieser Anomalie eine Rasseneigentümlichkeit sehen zu müssen. So hielten den Torus palatinus Kupffer und Bessel-Hagen für ein Merkmal ostpreußischer Schädel, Waldeyer beobachtete ihn häufig bei Lappen, Weinberg (1896) bei Finnländern, Godlee (Münchener med. Wochenschr., 1909, Nr. 19, pag. 996) besonders stark bei den Eingeborenen auf Tasmanien und in Polynesien. Der letzte Autor ist geneigt, den Torus als ein Merkmal der primitiven Rassen aufzufassen und betont, daß er nicht ganz selten als eine Familieneigentümlichkeit bei mehreren Verwandten auftritt. Butlin hat die Anomalie bei Vater und Tochter gesehen und Keith erinnert daran, daß beim Neandertalschädel an verschiedenen Knochennähten Wulstbildungen zu sehen sind, welche einem Torus entsprechen. Aus den genaueren Untersuchungen, die O. Körner (Zeitschr. f. Ohrenheilkunde etc., 1910, LXI, 1. Heft, pag. 24) angestellt hat, geht hervor, daß es sich keineswegs beim Torus palatinus um ein Merkmal bestimmter Rassen handelt, sondern daß dieser bei fast allen Völkern vorkommt. Nach Körner verdankt die Anomalie ihre Entstehung in der Mehrzahl der Fälle einem postembryonalen abnormen Wachstumsvorgange. Er ist beim Neugeborenen viel seltener als in späteren Altersstufen. In diesen kommt der Torus beim männlichen Geschlecht gleich oft vor. Beim weiblichen Geschlecht ist das Vorkommen bis zum 20. Lebensjahre ungefähr geradeso häufig wie bei den Männern, dann aber doppelt bis dreimal so häufig. Die Ursache hierfür glaubt Körner in der Schwangerschaft zu suchen mit ihren vielfachen Einflüssen auf den Knochen (Osteomalacie, Lockerung der Symphysis pubis und der Symphyses sacroiliaca, Otosklerose). Er fand bei den ledigen Weibern vom 20. Jahre an den Torus häufiger als bei den gleichaltrigen Männern, dagegen bei den verheirateten Weibern beinahe doppelt so oft wie bei den gleichaltrigen ledigen. Daß das weibliche Geschlecht mehr Gaumenwülste aufzuweisen hat als das männliche, machen auch die Untersuchungen von Reent Martens (Inaug.-Dissert. Rostock 1911) wahrscheinlich. Das Studium des Torus palatinus führt uns auf das anthropologische Gebiet, nicht im Sinne der Eigentümlichkeiten der einzelnen Rassen, sondern der Schädellehre im allgemeinen. Es kämen hier in Betracht die verschiedenen Formen des normalen und pathologischen Schädels. Es dürften hier wohl zu berücksichtigen sein die Entwicklungsstörungen (Mißbildungen, Wachstumsstörungen, Difformitäten infolge von prämaturer Nahtsynostose, also das große Gebiet der Kraniostenosen). Untersuchungen nach dieser Richtung dürften vielleicht für das Zustandekommen des Torus palatinus ebenso ersprießlich sein wie für die Entstehung von Septumdevia-

Digitized by Google
Original from UNIVERSITY OF CALIFORNIA
Generated on 2019-10-24 14:58 GMT / http://hdl.handle.net/2027/uc1.b3252762
Public Domain in the United States, Google-digitized / http://www.hathitrust.org/access_use#pd-us-google

tionen, Cristen, Spinen, Spitzgaumen, Vorlagerung des Sinus transversus etc. Leider hatte ich nicht die Zeit, mich mit diesen Dingen so eingehend, als es nötig wäre, zu beschäftigen.

2. Eine 28jährige Pat. mit einer **submentalen Dermoidcyste** (Fig. 1), deren Entstehung auf 15 Jahre zurückgeht. Bei der Inspektion sieht man nichts weiteres als ein sogenanntes „Doppelkinn", allerdings in recht ausgedehnter Weise. Palpiert man aber, so läßt sich deutlich ein Tumor von mittlerer Konsistenz abgrenzen, der am Zungenbein angeheftet ist und sich bis zur Zungenbasis erstreckt.

Nach Kümmel entstehen Dermoidcysten aus einem beim Schluß fötaler Spalten eingeschlossenen Epidermiskeim, also aus kongenitalen Anlagen. Man teilt sie ein in sublinguale Cysten mit Befestigung an der Spina mentalis in-

Fig. 1.

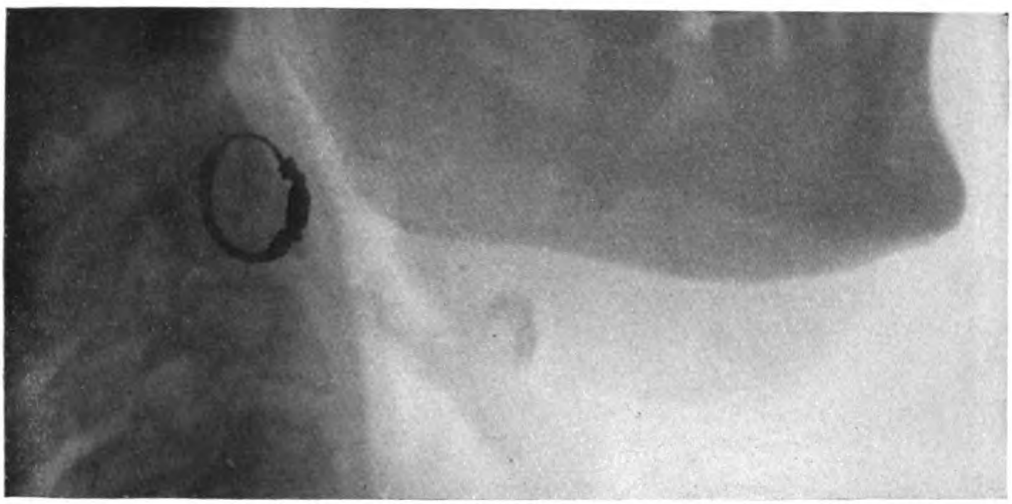

Schematische Dermoidcyste.

terna des Unterkiefers und in submentale mit Fixierung am Zungenbein. Je nachdem sie von innen oder außen wachsen, nennt man sie intra- oder extraoral. In unserem Falle zeigt das Röntgenbild beide Fixierungen, von denen wohl die am Zungenbein die primäre sein dürfte. Therapeutisch kommt in unserem Falle nur die operative Entfernung von außen, zu der sich die Pat. noch nicht hat entschließen können, in Betracht. Bei der Ablösung vom Zungenbein ist die Möglichkeit eines plötzlichen Atmungsstillstandes unter Schluß der Stimmritze zu berücksichtigen. Der dort liegende Nervus laryngeus superior enthält zentripetalleitende, zum Atemzentrum in der Medulla oblongata gehende Fasern, deren Reizung den genannten Zustand hervorrufen kann.

3. Eine **Kinnzahnfistel.**

Dieser Fall gehört zwar einem Grenzgebiet an, indessen möchte ich ihn gerade wegen seiner therapeutischen Bedeutung zeigen. Die 33jährige Pat. bemerkt seit ca. 1 Jahr in der Mitte des Kinns eine stecknadelkopfgroße, Schleim

Generated on 2019-10-24 14:58 GMT / http://hdl.handle.net/2027/uc1.b3252762
Public Domain in the United States, Google-digitized / http://www.hathitrust.org/access_use#pd-us-google
Digitized by Google
Original from UNIVERSITY OF CALIFORNIA

sezernierende Öffnung mit Krustenbildung. Von den verschiedensten Seiten wurde diese mit Salben, Pinselungen, Tupfungen, Ätzungen, Galvanokaustik, ja mit Circumcision und Auskratzungen mißhandelt. Wie der Röntgenfilm (Fig. 2) zeigt, geht die in die Fistel eingeführte Sonde lateral an die Wurzel des linken äußeren unteren Schneidezahnes. Zwischen diesem und dem daneben befindlichen kariösen linken unteren Eckzahn befindet sich in der Knochensubstanz eine Zone, die wohl als erkrankt angesehen werden muß.

Nach Mayrhofer (Lehrb. d. Zahnkrankh., Jena 1912) besteht das Eigentümliche der Kinnfisteln darin, daß sie sehr häufig von äußerlich mehr oder weniger intakten, also nicht kariösen Zähnen (vornehmlich die unteren Schneidezähne, wie in unserem Falle) ausgehen. Manchmal ist ein Trauma oder Abkauung die Ursache für das Vorhandensein der toten Pulpa. Bei Karies der Zähne liegt die Ätiologie auf der Hand. Auch bei äußerlich gesund scheinenden Zähnen an diese als ätiologischen Faktor zu denken, ist deshalb von Wichtigkeit, weil man zu leicht einen krankhaften Prozeß im Kiefer als Ursache annimmt und eine diesbezügliche unrichtige chirurgische Behandlung einleitet. Da eine Röntgenphotographie, auch wenn, wie Eduard Borchers es getan (Münchener med. Wochenschr., 1912, Nr. 33, pag. 1807), man in die Fistel Wismutpasta injiziert hat oder wie ich eine Sonde eingeführt wird, wohl den Ausgangspunkt der Fistel von einem bestimmten Zahn aus dartut, nicht aber beweist, ob der äußerlich gesund aussehende Zahn krank ist beziehungsweise dessen Pulpa tot ist, so ist die elektrische Untersuchung nach G. Hesse (Deutsche zahnärztl. Wochenschr., 1912, Nr. 15 und Münchener med. Wochenschrift, 1912, Nr. 17, pag. 925) noch vorzunehmen: „Es genügt in solchen Fällen in der Regel, die einzelnen Zahnkronen mit einem schwachen Induktionsstrom abzutasten, um bald durch einen negativen Ausfall einer Empfindung den oder die Zähne mit abgestorbenem Zahnmark ausfindig zu machen." In unserem Falle war der linke untere äußere Schneidezahn und der linke untere Eckzahn reaktionslos. Der kariöse Eckzahn muß wohl extrahiert werden, der Schneidezahn kann vielleicht durch zahnärztliche Behandlung erhalten werden.

Fig. 2.

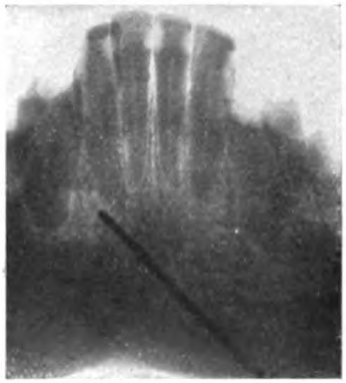

Kinnzahnfistel mit Sonde.

4. Oberkieferzahncysten.

Es ist nötig, eine kurze Orientierung vorauszuschicken. Man unterscheidet Follikular- und Wurzelcysten. Die ersteren entstehen meist gegen Ende der zweiten Dentition (12.—16. Lebensjahr), und zwar auf Grund einer Entwicklungsstörung des werdenden Zahnes, einer cystischen Degeneration des Zahnfollikels. Charakteristisch nach Mayrhofer (Lehrb. d. Zahnkrankh., Jena 1912) für die Follikularcysten und dieselben von den Wurzelcysten unterscheidend ist es, daß der in der Wand der Cyste liegende Zahn mit seiner Krone nach dem Inneren der Cyste sieht, während die Wurzel im umgebenden Kieferknochen steckt.

Die Wurzelcysten bilden sich am fertigen Zahn am Wurzelende, sind also keine Entwicklungsstörung, und zwar so, daß die Wurzelspitze des toten

Generated on 2019-10-24 14:58 GMT / http://hdl.handle.net/2027/uc1.b3252762
Public Domain in the United States, Google-digitized / http://www.hathitrust.org/access_use#pd-us-google
Digitized by Google
Original from UNIVERSITY OF CALIFORNIA

infizierten Zahnes in sie hineinragt. Die Follikularcysten können enorme Größe annehmen, und zwar so, daß sie die ganze Kieferhöhle verdrängen, die nasale Wand — was bei rhinoskopischer Untersuchung zu sehen ist — den harten Gaumen nach unten, die hintere Wand nach der Flügelgaumengrube, die untere Orbitalwand unter Verdrängung des Bulbus nach oben vorwölben, und zwar unter Verdünnung des Knochengewebes, ja sogar Zerstörung dieses. Der Cysteninhalt besteht meist aus seröser Flüssigkeit, nach erfolgter Infektion aus Eiter.

Eine Verwechslung mit einer Kieferhöhleneiterung, die ja auch sekundär bestehen kann, ist sehr naheliegend, insbesondere nach einer positiven Probepunktion.

Bei einer Wurzelcyste können die klinischen Verhältnisse die gleichen sein, nur hat man hier seinen Anhaltspunkt am kranken Zahn, während bei einer Follikularcyste meist keine Zähne zu sehen sind, da sie retiniert sind. Das zuverlässigste Diagnosticum bei den Oberkiefercysten gibt die Röntgenphotographie, wenigstens für den Sitz, nicht immer für die Ausdehnung, wie

Fig. 3.

Fig. 4.

man bei der Operation feststellen kann. Auch muß man sich vor Täuschungen bewahren.

Fall 1. So ragen zum Beispiel in Fig. 3 die Wurzeln des I. l. o. Molaris in die freie Kieferhöhle. Auf dem Filmausschnitt kann letztere sehr leicht als Wurzelcyste imponieren und eine ganz unnötige Operation veranlassen.

Fall 2. In einem anderen Falle (Fig. 4) sieht man unterhalb des Bodens der Kieferhöhle über der Wurzel des mit einer Goldkappe versehenen I. linken oberen Prämolaris und des II. linken oberen Prämolaris hinüberreichend nach hinten bis zur Wurzel des I. linken oberen Molaris eine Höhlenbildung, die einer Oberkiefer-Wurzelcyste entspricht. Gerade in einem solchen Falle sieht man, wie wichtig eine Röntgenphotographie ist.

Sehr instruktiv ist der nächste Fall.

Fall 3. Hier handelt es sich um eine 23jährige, junge Frau, bei welcher seit ca. 1 Jahre aus einem Loch am Ende des rechten oberen Alveolarfortsatzes fortgesetzt Eiter quellen soll. Die klinische Untersuchung ergibt an der Stelle, an der die Alveole des rechten oberen letzten Molaris sein soll, eine fast kleinfingerdicke Öffnung, aus der Eiter kommt. Geht man mit der Sonde ein, so gelangt man nach vorne und oben in eine tiefe Höhle, nach hinten stößt man auf einen knochenharten Körper. Die Höhle reicht von hinten bis zum II. r. oberen Prämolaris. Die Probepunktion der rechten Ober-

Generated on 2019-10-24 14:58 GMT / http://hdl.handle.net/2027/uc1.b3252762
Public Domain in the United States, Google-digitized / http://www.hathitrust.org/access_use#pd-us-google
Digitized by Google
Original from UNIVERSITY OF CALIFORNIA

kieferhöhle ist negativ. Die Röntgenphotographie (Fig. 5) bestätigt das klinische Untersuchungsresultat und zugleich (Fig. 6) das Vorhandensein mehrerer retinierter Zähne im Unter- und Oberkiefer.

Die Operation wurde in Morphium-Chloroformnarkose radikal von mir ausgeführt.

Nach Aufmeißelung des Processus alveolaris molaris III fließt in großer Menge Eiter ab. Mit der eingeführten Sonde kommt man in einen gewaltigen Hohlraum, in welcher ein invertierter kariöser Molaris frei liegt, der herausgenommen wird.

Die obere Wand der Höhle bildet der Orbitalboden, die hintere Wand eine dünne Knochenschicht über der Fossa spheno-palatina, die mediale Wand eine Knochenlamelle der ganz nach innen komprimierten Kieferhöhle, die untere Wand der harte Gaumen. Es wurde nun mit Hammer und Meißel der ganze Processus alveolaris von der Fissura spheno-palatina bis zum I. Prämolaris (nach Extraktion des in die Höhle ragenden II. Prämolaris) weggenommen, hierauf die äußere Oberkieferwand, soweit sie die Knochenwand über der Cyste bildete. Der nun frei liegende Hohlraum wurde begrenzt durch eine durch die Alveole des I. Prämolaris gehende Senkrechte, durch eine Wagrechte, im rechten Winkel von ersterer abgehend, nach hinten unter den Jochbogen verlaufend. Hinter diesem steigt die Linie in schiefer Richtung nach oben bis zur Fossa spheno-palatina. Parallel zur Fossa und Fissura spheno-palatina läuft die hintere Linie senkrecht nach abwärts in die Gegend der letzten Alveole. Nach Austupfung des Höhleneiters und Entfernung des zerrissenen Cystenbalges wurde mit Hammer, Meißel und Knochenzange soviel vom Höhlenboden, i. e. der laterale Teil des rechten, harten Gaumens weggenommen, daß die mediale Wand der Höhle mit diesem in einer Flucht lag. Die Entfernung des Cystenbalgs hatte große Schwierigkeiten gemacht, da die die Höhle oben begrenzende untere Orbitalwand bereits papierdünn war und an einzelnen schon vorhandenen Lücken das Orbitalfett frei lag. Die hintere

Fig. 5.

Fig. 6.

Retinierte Zähne.

Digitized by Google
Original from UNIVERSITY OF CALIFORNIA
Generated on 2019-10-24 14:58 GMT / http://hdl.handle.net/2027/uc1.b3252762
Public Domain in the United States, Google-digitized / http://www.hathitrust.org/access_use#pd-us-google

und mediale Wand war gleichfalls stark erweicht, nur die vordere Wand war fest. Eine Erleichterung in der Ausräumung der Höhle wurde geschaffen durch die temporäre Resektion des maxillaren Ansatzes des Processus zygomaticus. Auf diese Weise war nun die ehemalige Cystenhöhle mit der Mundhöhle in einen gemeinsamen Hohlraum verwandelt.

Fall 4. Ein Zufall fügte es, daß ich auch die 54jährige Mutter der Pat. von Fall 3 operieren konnte. Es handelte sich um fast die ganz gleichen Verhältnisse, aber auf der linken Seite.

In den beiden letzten Fällen hat es sich um follikuläre Cysten gehandelt. Für alle diese Cysten gilt therapeutisch der Grundsatz: Breite Eröffnung bis zur Umwandlung in eine nur einseitig begrenzte flache Mulde, also dauernde Freilegung der Höhleninnenwand (Grünwald).

II. Neumayer: **Demonstration eines Falles von Bronchostenose.**

Der Vortragende demonstriert bei einer Pat. mit dem Bronchoskope eine Stenose des rechten Hauptbronchus.

Pat. J. J., 42 Jahre alt, Näherin, verheiratet, ist kinderlos. Die anamnestischen Angaben bezüglich Lues sind negativ. Abgesehen von Kinderkrankheiten, war Pat. immer gesund. Vor ungefähr Jahresfrist erkrankte Pat. an Bronchitis mit Fieber, in deren Verlauf Atembeschwerden auftraten. In den nächsten Monaten magerte Pat. beträchtlich ab, es stellten sich Schmerzen über der rechten Brustseite ein, die Atembeschwerden nahmen noch weiter zu. Auswurf war nur in geringer Menge vorhanden, ohne Blutbeimengung. Pat. trat für längere Zeit erst in Krankenhaus- und später in Sanatoriumsbehandlung. Die Atembeschwerden verringerten sich, das Körpergewicht nahm wieder zu. Seit 1 Monat wieder mehr Atemnot im Anschluß an einen Katarrh.

Pat. zeigt sehr guten Ernährungszustand. Bei geringer körperlicher Anstrengung macht sich Stridor bemerkbar. Nase, Rachen, Kehlkopf und Trachea im oberen Abschnitte, der mit dem Kehlkopfspiegel besichtigt werden kann, sind ohne Befund. Am Halse keine Drüsen, keine Struma nachweisbar.

Die Untersuchung der Lunge ergibt Abschwächung des Atemgeräusches über der rechten Lunge und Giemen vorzüglich über dem Unterlappen. Herz ist ohne Befund.

Das Röntgenogramm des Halses und des Thorax ergibt keine Kompression des Tracheallumens, keine substernale Struma oder einen mediastinalen Tumor. Die rechte Lunge ist weniger gut durchleuchtbar wie die linke.

Bei der tracheobronchoskopischen Untersuchung zeigt die Luftröhre normalen Befund, der rechte Bronchus hingegen eine bedeutende ringförmige Einengung des Lumens, so daß ein tieferes Einführen des bronchoskopischen Tubus und eine Besichtigung der tieferen Teile des Bronchus unmöglich ist. Die Konturen der Stenose sind glatt, das Gewebe dortselbst von blasser Farbe und narbiger Beschaffenheit. Die Stelle setzt bei dem Versuche, mit dem Tubus weiter vorzugehen, einen festen Widerstand entgegen.

Das Lumen des linken Bronchus ist ohne Befund.

Die Verengerung des rechten Bronchus wurde nach dem ganzen Befunde als eine Narbenstenose aufgefaßt, die sich im Anschluß an einen ulcerativen Prozeß, der das Bronchiallumen zirkulär umfaßte, ausbildete.

Als Ätiologie mußte auf Grund einer sehr deutlichen Wassermannschen Reaktion Lues angenommen werden. Eine entsprechende Allgemeinbehandlung brachte Besserung des Lungenbefundes, die Bronchostenose wurde

Generated on 2019-10-24 14:58 GMT / http://hdl.handle.net/2027/uc1.b3252762
Public Domain in the United States, Google-digitized / http://www.hathitrust.org/access_use#pd-us-google
Digitized by Google
Original from UNIVERSITY OF CALIFORNIA

jedoch nur wenig gebessert, der Stridor bei körperlicher Anstrengung bestand fast unverändert fort.

In der Folge wurden unter Leitung des Bronchoskopes Bougierungen der Stenose vorgenommen, die in Bälde eine wesentliche Besserung der Atmung brachten. Mit der Erweiterung der stenosierten Stelle gelang es auch, einen Einblick über die Stenose nach abwärts zu gewinnen und festzustellen, daß die Längenausdehnung derselben als gering anzusprechen sei.

III. Wanner: **Über den primären Verschluß der Wunde nach Eröffnung des Warzenfortsatzes bei akuter Mittelohreiterung.**

M. H.! Den primären Verschluß der Wunde nach Eröffnung des Warzenfortsatzes bei akuter Mittelohreiterung hat wohl als erster Piffl vor mehr als 10 Jahren empfohlen. Er erreichte dadurch eine Abkürzung des Heilverfahrens, das zur damaligen Zeit oft noch viele Wochen währte, auf durchschnittlich $25^1/_2$ Tage. Trotz dieser Erfolge hörte man von weiteren Nachahmungen der Methode nichts. Erst 1905 berichtete E. Urbantschitsch über eine Reihe von Fällen, welche er mit günstigem Erfolg in der gleichen Weise behandelte. Zeroni, Passow und Lange sind anscheinend in ähnlicher Weise vorgegangen und doch hat sich die Methode bis zum heutigen Tage nicht allgemein eingebürgert.

Auf der 30. Versammlung der Deutschen Otologischen Gesellschaft zu Frankfurt 1911 berichtete dann Bondy über seine Resultate in einer größeren Anzahl von Fällen, die er nach Piffls Methode verschloß. Zu dem abermaligen Aufgreifen derselben wurde er durch Beobachtung zweier Fälle veranlaßt, die nach der bisherigen Behandlungsmethode mit Tamponade eine sehr langsame Heilung zeigten; erst als zufällig der Vorband abgefallen und die Wunde nur mehr oberflächlich mit Jodoformgaze bedeckt wurde, trat in wenigen Tagen die Heilung ein. Ähnlicher Fälle kann ich mich auch entsinnen. Auch Kümmel erwähnte gelegentlich der Diskussion zu Bondys Vortrag, daß die Verzögerung des Heilungsverlaufes wohl durch die Tamponade, mit der wir alle, wie er sich ausdrückte, Mißbrauch treiben, bedingt ist; nun, von diesen allen Otologen möchte ich die Schüler Bezolds ausnehmen.

Aber nicht nur, daß die Heilung auf diese Weise hinausgezögert wird, dann und wann wird der langsame Verschluß auch der Grund, daß ein abermaliger operativer Eingriff vorgenommen wird, da die Vermutung besteht, es könnte in der Tiefe noch kranker Knochen angetroffen werden, der der Heilung hinderlich ist. Da wir, wie bereits angedeutet, an der Bezoldschen Klinik immer von dem Grundsatz ausgingen, ganz locker, oberflächlich zu tamponieren und nur die Hautwunde offen zu halten, erreichten wir bei unkomplizierten Fällen von Eröffnung des Warzenfortsatzes bei akuter Mittelohreiterung eine Durchschnittsheilungsdauer von ca. 4 Wochen.

Anläßlich der Versammlung der Deutschen Otologischen Gesellschaft zu Hannover 1912 lenkte Voss durch seinen Bericht „Über ein plastisches Verfahren zum primären und sekundären Verschluß von Antrumsoperationswunden" neuerdings die Aufmerksamkeit auf diese Operationsmethode. Voss legt ungefähr 2 Finger hinter dem ersten Weichteilschnitt im Bereich der behaarten Kopfhaut diesem parallel und fast ebenso lang einen zweiten Schnitt durch Haut, Bindegewebe und Periost an; der dadurch entstehende Weichteilriemen wird mobilisiert und an den oberen Wundrand der ursprünglichen Wunde mit tiefgreifenden Seidennähten fixiert. Durch den unteren Wundwinkel wird dann ein schmaler Jodoformgazestreifen herausgeführt, der zweite Schnitt wird oben

Generated on 2019-10-24 14:58 GMT / http://hdl.handle.net/2027/uc1.b3252762
Public Domain in the United States, Google-digitized / http://www.hathitrust.org/access_use#pd-us-google
Digitized by Google
Original from UNIVERSITY OF CALIFORNIA

und unten mit einer Naht vereinigt und der Heilung durch Granulation überlassen. Dieses Verfahren wandte Voss bei einer Pneumatocele der Operationsnarbe, außerdem bei verzögerter Wundheilung und weiters in unmittelbarem Anschluß an die Antrumseröffnung mit gutem Erfolge an.

Wie bereits Beyer in der Diskussion erwähnte, dürfte es sich hierbei jedoch um weiter nichts als einen primären Verschluß der Wunde handeln, wie ihn bereits Piffl ausgeführt, nur daß noch ein Entspannungsschnitt angelegt wird, der eventuell die Heilung verzögert und eine Narbe bildet. Gelegentlich dieser Diskussion ergab sich auch, daß der Gedanke zum primären Verschluß in den letzten Jahren gewissermaßen in der Luft lag, da auch andere, wie Hinsberg, Reinking, Ruttin, erwähnten, daß sie in ähnlicher Weise vorgegangen sind.

Die übrigen plastischen Operationsmethoden, wie sie Siebenmann, Nager, Winkler, Passow u. a. angegeben haben, setze ich als bekannt voraus. Die Siebenmann-Nagersche dürfte wohl kosmetisch keine ganz einwandfreien Resultate bieten. Ob so weitgehende Eingriffe an der hinteren Gehörgangswand, wie sie Winkler und Preysing gemacht haben, bei einer einfachen Antrumseröffnung gerechtfertigt sind, erscheint mir als zweifelhaft. Die Passowsche Plastik wird zweifellos in geeigneten Fällen die zuverlässigste und kosmetisch günstigste sein, aber immerhin mehr zum sekundären Verschluß schlecht heilender und rezidivierender Fälle, wozu sie ja Passow ursprünglich angegeben hat, in Betracht kommen.

Nach Bondys Mitteilung ging ich in einigen Fällen von Antrumseröffnung nach akuter Mittelohreiterung daran, den primären Verschluß nach Piffl auszuführen, und zwar mit gutem Heil- und kosmetischem Erfolge. Seit nun Voss neuerdings auf die günstigen Erfolge hingewiesen hat, habe ich grundsätzlich jeden geeigneten Fall primär verschlossen und möchte ich Ihnen heute über 4 derartige Fälle berichten. (Demonstration.)

Alle 4 Patienten waren männlichen Geschlechts, im Alter von 19, 34, 40 Jahren und ein Knabe mit $7^1/_2$ Jahren. Bei 3 Pat. bestand die Eiterung 6 Wochen, bei einem bereits 3 Monate. In einem Fall lag im akuten Stadium das Bild der Influenzaotitis vor, während es sich bei den übrigen um genuine Otitiden handelte. Bei allen bestand leichte Schwellung der Weichteile über dem Warzenfortsatz, bei zweien Temperatursteigerung bis 37·8.

Bei der Eröffnung des Warzenfortsatzes zeigte sich in 3 Fällen, daß das Antrum und der ganze Warzenfortsatz bis zur Spitze in eine Höhle bis zur Größe einer Welschnuß umgewandelt war. Beim vierten fand sich eine sehr dicke Corticalis; neben einigen Zellen gegen die Spitze reichte eine größere weit nach einwärts bis jenseits der Incisur. Das Antrum war sehr tief liegend und erstreckte sich weit gegen die mittlere Schädelgrube hinauf von der Größe einer kleinen Kirsche. Zweimal lag die Dura der hinteren Schädelgrube und der Sinus in großer Ausdehnung bloß, einmal in Markstück-, das andere Mal in Pfennigstückgröße. Die Dura war jedoch nicht verändert.

Die Hörweite für Flüstersprache war in allen Fällen beträchtlich herabgesetzt, zweimal unsicher, einmal ca. 20 *cm*.

Die Eröffnung des Warzenfortsatzes wurde in der allgemein üblichen Weise ausgeführt, das Antrum breit eröffnet und die überhängenden Knochenränder, namentlich auch die Spitze mit Meißel und Zange entfernt, so daß überall glatte, trichterförmige Wundränder entstanden. Nach gründlicher Auskratzung der Granulationen und lockerer Tamponade mit Jodoformgazebinden

Digitized by Google
Original from UNIVERSITY OF CALIFORNIA
Generated on 2019-10-24 14:58 GMT / http://hdl.handle.net/2027/uc1.b3252762
Public Domain in the United States, Google-digitized / http://www.hathitrust.org/access_use#pd-us-google

wurde die Wunde von oben nach unten mit 4 bis 5 Michelschen Klemmen p. pr. vereinigt. Nur der unterste Wundwinkel blieb offen; durch denselben wurde das Ende des Jodoformgazebandes herausgeleitet. Der Verband wurde in allen Fällen ziemlich fest und etwas komprimierend angelegt und durch eine Stärkegazebinde fixiert.

Der erste Verband blieb 5—6 Tage liegen: beim ersten Verbandwechsel wurden die Klemmen entfernt, wobei die Wunde regelmäßig p. pr. verschlossen war bis auf die Öffnung am untersten Ende, durch welche der eingeführte Tampon leicht entfernt werden konnte. Das in der Höhle etwa vorhandene Sekret wurde durch leichten Druck und Austupfen entfernt, worauf neuerdings ein wesentlich kürzerer Gazestreifen eingeführt wurde.

Der Gehörgang war beim ersten Verbandwechsel bereits trocken, die Hörweite für Flüstersprache fast zur normalen zurückgekehrt.

Im weiteren Verlauf wurde jeden anderen Tag der Verband gewechselt und der eingeführte Jodoformgazestreifen immer weiter gekürzt. In der 2. Woche bekamen die Pat. bereits eine schwarze Klappe.

Wenn ich also aus den allerdings noch wenigen Fällen im Zusammenhalt mit Piffls, Bondys und Voss' Resultaten Schlüsse ziehen darf, so möchte ich dieselben in folgendem zusammenfassen:

Der primäre Verschluß der Wunde nach Eröffnung des Antrums und der Zellen bei akuter Mittelohreiterung kann in allen Fällen ausgeführt werden, bei welchen keine Komplikationen von Seite des Sinus oder Gehirns vorhanden oder wahrscheinlich sind, und keine Nekrose des Knochens, wie bei Scharlach, Masern und Influenza, vorliegt. Mäßige Schwellung der Weichteile, Freiliegen der Dura oder leichte Temperatursteigerung ist kein zwingender Grund, die primäre Vereinigung der Wundränder zu unterlassen. Bei zweifelhaften Fällen kann man den oberen Teil bis zur Mitte der Wunde mit 2 bis 3 Michelschen Klemmen schließen, während man den unteren Teil bis nach dem ersten Verbandwechsel offen hält; sieht hierbei die Wunde gut aus und ist der Verlauf normal, so kann nachträglich der Rest noch mit einigen Klemmen geschlossen werden. Ebenso kann nach dem ersten oder zweiten Verbandwechsel, wenn aus irgend einem Grund zunächst von dem Wundverschluß Abstand genommen wurde, nach Wegfall dieser Erscheinungen die Wunde vereinigt werden. Hierbei könnte die Methode von Voss in Betracht kommen, wenn die Vereinigung der Wundränder nicht leicht erfolgen kann.

Um eine möglichst schöne flache Narbe zu erzielen, ist es ratsam, die überhängenden Knochenränder und namentlich die Spitze des Warzenfortsatzes gründlich zu entfernen, so daß ein glatter Wundtrichter entsteht.

Auf alle Fälle ist eine lockere Tamponade des unteren Wundwinkels zu empfehlen; doch wird der neu einzuführende Gazestreifen jedesmal beim Verbandwechsel wesentlich gekürzt.

Der erste Verbandwechsel findet nach 5—6 Tagen statt, wobei die Klemmen in der Regel entfernt werden; von da ab ist der Verband zweckmäßig jeden anderen Tag zu wechseln und in der ersten Zeit ein leichter Druck auf die Wunde auszuüben.

Als Nahtmaterial sind die Michelschen Klemmen Seidennähten vorzuziehen.

Auf alle Fälle müssen die Pat. einer genauen Beobachtung unterstehen, damit bei irgend welchem Anzeichen einer Komplikation oder Sekretverhal-

Generated on 2019-10-24 14:58 GMT / http://hdl.handle.net/2027/uc1.b3252762
Public Domain in the United States, Google-digitized / http://www.hathitrust.org/access_use#pd-us-google
Digitized by Google
Original from UNIVERSITY OF CALIFORNIA

tung, die ich jedoch nie erlebte, durch rasche Entfernung der Klemmen die offene Wundbehandlung eingeleitet werden kann.

Nicht unwesentlich dürfte sein, ob beim ersten Verbandwechsel im Gehörgang noch Sekret vorhanden ist oder nicht; ist der Gehörgang trocken, dann erfolgt sicher ohne weiteres die Heilung, ist noch Sekret vorhanden, so könnte das als Zeichen von Retention beziehungsweise unregelmäßigem Heilverlauf angesehen werden, wodurch eine Entfernung der Klemmen notwendig gemacht werden könnte.

Um endgültige Schlüsse über das Auftreten von Rezidiven in der Narbe des Warzenfortsatzes nach dieser Operationsmethode ziehen zu können, dazu ist die Zeit noch zu kurz und die Zahl der Fälle zu klein.

Sicherlich aber ist der primäre Verschluß, sowohl was die Heilung als auch den kosmetischen Erfolg anlangt, der offenen Nachbehandlung so überlegen, daß wir in allen nur irgendwie geeigneten Fällen dieses Verfahren anwenden sollten.

Diskussion.

v. Ruppert: Es scheint mir, daß die von Herrn Prof. Wanner vorgetragene Methode des primären Wundverschlusses in den dazu geeigneten Fällen sehr wohl anzuwenden ist. Meine Befürchtung wäre nur, ob in solcherweise primär verschlossenen Warzenfortsätzen nicht eine erhöhte Neigung zu Rezidiven bei einer neuen Otitis media besteht. Rezidive an der Narbe sind ja nicht so sehr selten. Wenn man früher glaubte, daß durch die Operation eine vollkommene Verödung der Hohlräume des Warzenteils erzielt werde und ein schon Operierter bei einer neuen Otitis dadurch gefeit gegen eine Beteiligung des Warzenfortsatzes sei, so haben Beobachtungen neueren Datums gelehrt, daß sich doch wieder große Höhlen im Warzenteil bilden können. Es war mir stets aufgefallen, daß Fälle mit einem Rezidiv an der Narbe meist eine recht geringe Heilungsdauer gehabt hatten. Vielleicht war doch durch wenig feste Tamponade der Wundschluß begünstigt worden, der Reiz für eine vollkommene Ausfüllung der Operationshöhle aber entsprechend vermindert worden. Es wäre wohl denkbar, daß dies beim primären Wundverschluß auch der Fall ist. Deshalb dürfte vielleicht in Erwägung zu ziehen sein, ob man bei solchen Pat., die immer viel mit Mittelohrentzündungen zu tun haben — manche Kinder bekommen ja bei jedem Katarrh eine Otitis media —, nicht lieber durch festere Tamponade eine möglichst solide Ausfüllung des Warzenteils erzielen soll.

Nadoleczny: Früher wurde schon immer mindestens die Hälfte der Wunde geschlossen. Es fragt sich, ob man immer gleich wieder aufmachen soll, wenn innerhalb der ersten 6 Tage Erscheinungen (Temperatursteigerung bei Kindern) auftreten.

Trautmann.

70. Sitzung vom 16. Dezember 1912.

Vorsitzender: Prof. Dr. Neumayer.
Schriftführer: Dr. Nadoleczny.

F. Schäfer: **Über eine Lupenprismenbrille.** (Mit Demonstrationen.)

Nach Betrachtung der Vorteile des binoculären Sehens und Besprechungen der Möglichkeiten, durch die dasselbe zu erreichen ist, bespricht und

Digitized by Google
Original from UNIVERSITY OF CALIFORNIA
Generated on 2019-10-24 14:58 GMT / http://hdl.handle.net/2027/uc1.b3252762
Public Domain in the United States, Google-digitized / http://www.hathitrust.org/access_use#pd-us-google

demonstriert Vortragender eine Lupenprismenbrille, die schon vor mehreren Jahren von der optischen Anstalt Dr. Stäble und Komp., München, nach seinen Angaben ausgeführt wurde.

Durch Verschiebung der äußeren Prismen ist die Brille auf jeden Augenabstand einstellbar.

Die inneren Prismen liegen so nahe aneinander, daß bei Herabsetzung der spezifischen Plastik auf $^1/_8$ noch in enge Kanäle, wie Nase und Ohr, binoculär gesehen werden kann.

Zur Vergrößerung ist eine kleine Brückesche Lupe mit 2—$2^1/_2$facher Vergrößerung angebracht, die mit Federdruck in die Sehachse einschnappt.

Als Beleuchtung wurde der gewöhnliche Reflektor angewandt, nur versehen mit einem längsovalen Loch, durch das die beiden Objektive hindurchsehen.

Durch die Veröffentlichung von Hegener und Brünings wurde die weitere Publizierung des Instrumentes unterlassen und auch der seitliche Einbau von kleinen Beleuchtungslämpchen nicht weiter betrieben, da ja Brünings die Ausarbeitung dieser Einrichtung vom Zeiswerk in Jena in Aussicht stellte.

Am Laryngostroposkop wurde das Instrument bei Stimmbandschwingungen demonstriert.

In das permanente Landeskomitee der internationalen otologischen Kongresse wurde Herr Prof. Dr. B. Heine gewählt.

Rhino-laryngologische Sektion des königl. ungarischen Ärztevereines in Budapest.

(Bericht, erstattet von Dr. **J. Safranek**, Budapest.)

3. Sitzung am 28. Mai 1913.

Vorsitzender: L. Polyák, später A. Irsay.
Schriftführer: A. Lipscher.

1. L. Uthy: **Operierter Fall eines artefiziellen, retrotonsillären Hämatoms.**

34jährige Frau wurde wegen peritonsillären Abscesses anderwärts wiederholt incidiert, seither langsame, kontinuierliche Blutung durch 5 Tage. Die linke Tonsille ist vorgewölbt, nußgroß, livid, Schwellung des weichen Gaumens, aus den Incisionsstellen am vorderen Gaumenbogen sickert Blut; schwere akute Anämie. Die Tonsille wird wie eine mit Blut gefüllte Bulla, deren Wandung das emporgehobene Tonsillengewebe bildet, umschnitten und entfernt; pulsierende Blutung aus dem Sinus tonsillaris, Umstechung mit Catgutnähten. Das Hämatom entstand infolge der Incisionen.

2. L. Uthy: **Gipsmoulagen von Nasenkorrekturen.**

Demonstration der Moulagen, welche vor und nach Behandlung von Nasendifformitäten verfertigt wurden.

3. M. Fleischmann: **Operierter Fall eines Tuberculoma septi.**

Haselnußgroßer Tumor an der rechten Seite des Septum cartil. Die histologische Untersuchung des excidierten Partikels bestätigte die klinische Diagnose. Pirquet und Tuberkulinreaktion positiv, sonst im Organismus keine

Generated on 2019-10-24 14:58 GMT / http://hdl.handle.net/2027/uc1.b3252762
Public Domain in the United States, Google-digitized / http://www.hathitrust.org/access_use#pd-us-google
Digitized by Google
Original from UNIVERSITY OF CALIFORNIA

Tbc. nachweisbar, bloß in beiden Lungen verkalkte Herde in der Hilusgegend (Röntgen). Operative Entfernung vor 5 Wochen, derzeit vollständig ausgeheilt, ohne Perforation.

4. E. Révész: **Zwei Fälle von Septumtuberkulom.**

Am Septum cartilagineum exulzerierte Tumoren, stinkende, eitrige Sekretion; bei einem Pat. Infiltration der Lungenspitze, beim zweiten Tuberkulose der Haut im Gesicht und am Halse; die histologische Untersuchung ergab Tuberkulose. Die Fälle werden mit Ulsanin behandelt.

Diskussion.

M. Paunz: Der eine von den letzt demonstrierten Patienten leidet an Hautlupus, das Infiltrat am Septum dürfte ebenfalls lupös sein. Die Tuberkulome sind ziemlich selten, er hat bisher 5 Fälle beobachtet: der Prozeß erinnert an die Inokulationsversuche der Pathologen und entsteht am Wege der Autoinokulation.

A. Lengyel: Die Tuberkulome sind nicht so selten, wie der Vorredner behauptet. Pat. leidet zwar an Hautlupus, doch ist die Veränderung am Nasenseptum ein tuberkulöses Granulom und keine lupöse Schleimhauterkrankung.

D. Dörner: An der Kehlkopfklinik wurden in einem Zeitraum von mehr als 2 Jahren 34 Fälle von Tbc. nasi beobachtet; hiervon erschien die Tuberkulose in 10 Fällen in Tumorform, in den übrigen in geschwüriger Form.

J. Safranek: Die Distinktion zwischen Lupus und Tuberkulose im engeren Sinne soll aufrecht erhalten werden; trotz der einheitlichen Ätiologie sind die beiden Prozesse in ihren Erscheinungsformen, besonders jedoch im klinischen Verhalten wesentlich verschieden; selbst histologisch ist ein Differenzierungsmerkmal vorhanden: verkäste Tuberkel kommen vornehmlich bei der Tuberkulose im engeren Sinne vor.

K. Láng schließt sich dem Standpunkte des Vorredners an.

5. K. Láng: **Fall von Sinusitis frontalis abscedens.**

Láng hat bis jetzt 12 Fälle beobachtet; dieser Fall steht noch vor der Operation. Am Röntgenbild ist die Veränderung der rechten Stirnhöhle, namentlich die Konsolidation der vorderen Wand infolge chronischer Periostitis zu sehen. Nach der Operation soll der Fall wieder demonstriert werden.

6. L. Polyák: **Mittelst intranasaler Dacryocystostomie operierte Fälle.**

Vortragender hat bis jetzt 15 Fälle operiert. Der erste demonstrierte Patient wurde vor 10 Wochen mit gleichzeitiger submucöser Septumresektion operiert; die Tränen- und Eiterableitung war nach der Operation ganz gut, jetzt aber ist bei Druck auf den Tränensack etwas schleimiger Eiter in der Nase sichtbar, die nasale Öffnung hat sich verengt. Der zweite Fall wurde vor 5 Tagen unter sehr schweren anatomischen Verhältnissen operiert; eine 15 *mm* lange, 7—8 *mm* breite und 4—5 *mm* dicke Knochenpartie mußte ausgemeißelt werden, außerdem mußten Siebbeinzellen und die Ansatzstelle der mittleren Muschel reseziert werden. Gegenwärtig ist die ganze nasale Wand des Saccus reseziert. Vortragender betont, daß weder die Totische äußere, noch die intranasale Dacryocystostomie in allen Fällen die vollständige ideale Ausheilung der Dacryocystitis ergibt. Vom ophthalmologischen Standpunkte aus ist das Resultat vollständig, weil die Saccusdilatation aufhört, Eiter- und Tränenabfluß sofort in Ordnung kommt, doch der Rhinologe kann beobachten, daß die Eiterung oft fortbesteht, nur fließt jetzt der Eiter unbehindert in die Nase ab. Eine

Generated on 2019-10-24 14:58 GMT / http://hdl.handle.net/2027/uc1.b3252762
Public Domain in the United States, Google-digitized / http://www.hathitrust.org/access_use#pd-us-google
Digitized by Google
Original from UNIVERSITY OF CALIFORNIA

Nachbehandlung von der Nase aus ist in solchen Fällen notwendig (Entfernung der Granulationen und Erweiterung der narbig verengten Öffnung). Die Endresultate sind erst nach einer Beobachtungsdauer von mindestens einem Jahr zu beurteilen.

Diskussion.

A. Réthi hat die Polyáksche Operation in 2 Fällen gemacht; in einem Falle hat sich die Öffnung durch Granulationen teilweise wieder verschlossen, konnte jedoch durch Sondierung von außen offen gehalten werden.

L. Polyák: Die Sondierung ist bei der Operation notwendig, weil das Finden des Ductus oft schwierig ist, und es muß früher der Ductus, erst nachher der Saccus eröffnet werden; eine nachherige Sondierung ist nicht notwendig.

7. E. Kellermann: **Operierter Fall von Kiefercyste.**

Die Operation wurde mittelst des Denkerschen Schnittes gemacht: es ergab sich, daß die Cyste mit der Nase und Highmorshöhle in keiner Verbindung stand, bloß mit einem Fortsatz unter den Nasenboden drang und selben emporhob. Operation ohne Eröffnung der Kieferhöhle mit Ausräumung der Wandung; die Ausheilung am Wege der Granulation ist heute (4 Wochen nach der Operation) fast vollständig. Die eitrige Cyste imitierte das Bild eines Kieferhöhlenempyems.

Diskussion.

M. Paunz hat bisher acht derartige Fälle beobachtet. Nach der Operation mit breiter Eröffnung und Entfernen der Wandung verheilen kleine Cysten gut, größere heilen aber oft niemals vollständig zu. Zuletzt hat Paunz eine apfelgroße Cyste, welche mit der Kieferhöhle nicht kommunizierte, derart operiert, daß er zuerst die vordere Wand ganz abtrug, dann eine Gegenöffnung im unteren Nasengang machte und die orale Wunde vernähte. Im demonstrierten Falle ist die Art der Operation nicht glücklich gewählt.

K. Láng: Nach der Operation, wie sie Paunz angibt, granuliert die Wunde nicht zu und es bleiben zwei Öffnungen (gegen Nase und Mund) zurück. Láng hat einen bereits anderwärtig operierten Fall derart korrigiert, daß er einen Lappen aus der Wangenschleimhaut bildete, in die Höhle eindrehte und die Höhle gegen die Nase abschloß, hingegen den Mund zu selbe offenhielt.

L. Polyák: Mit der von Kellermann demonstrierten Methode hat er günstige Resultate erzielt.

8. D. Navratil: **Über den Wert der mit Mikuliczscher Lapissalbe imprägnierten Tampons in der Rhino-Laryngologie.**

Vortragender beruft sich auf einen vor 2 Jahren hier in der Sektion gehaltenen Vortrag. Er verwendet auch seither diese Tampons zur Blutstillung nach Nasenoperationen sowie auch bei plastischen Larynxoperationen, bei welchen die Thierschschen Hautlappen durch diese Tampons besser fixiert werden können, ja selbst ohne Thierschsche Lappen das Hautepithel an die zu epithelisierende Stelle fixiert werden kann. Vortragender tamponiert stets nach Nasenoperationen und hat nachher niemals Mittelohrentzündung oder Nebenhöhlenempyeme beobachtet. Die Tampons können 8—10 Tage in der Nase liegen gelassen werden, ohne daß sie übelriechend werden.

Digitized by Google
Original from UNIVERSITY OF CALIFORNIA
Generated on 2019-10-24 14:58 GMT / http://hdl.handle.net/2027/uc1.b3252762
Public Domain in the United States, Google-digitized / http://www.hathitrust.org/access_use#pd-us-google

Diskussion.

L. Polyák beruft sich auf seinen Vortrag in Stuttgart über die intranasale Chirurgie und auf die bakteriologischen Untersuchungen der Nasenhöhle von Streit, welche ergaben, daß der Tampon eine wahre Brutstätte für Bakterien ist. Auf Polyáks Abteilung werden alle Nasenoperationen ohne Tampon und in einer Sitzung ausgeführt und dabei kommen Komplikationen äußerst selten vor. Der Tampon ist nur ein Notbehelf für diejenigen, die ambulant zu operieren gezwungen sind.

K. Láng tamponiert seit 10 Jahren, ohne je üble Folgen gesehen zu haben: man muß nur rein arbeiten. Láng verwendet als Tamponierungsmaterial Jodoformgaze, mit welcher die Blutung gut gestillt werden kann.

J. Safranek: An der Universitätsklinik wird der Mikuliczsche Tampon bei ambulant ausgeführten Operationen seit 2 Jahren mit guten Erfolgen angewendet und ist besonders bei Operationen von Septumdeviationen zur Verhütung von Hämatomen gut verwendbar, doch wird der Tampon niemals so lange liegen gelassen, wie Vortragender sagte; die Entfernung des Tampons ist sehr leicht, für den Pat. nicht belästigend. Üble Folgen nach Nasentamponade wurden nicht beobachtet.

D. Navratil: Das Liegenlassen des Tampons für 8—10 Tage geschieht nur ausnahmsweise. Ideal wäre nicht zu tamponieren, doch gehört dazu eine Klinik oder eine Spitalsabteilung.

IV. Sitzung am 25. November 1913.

Vorsitzender: A. Irsay.
Schriftführer: A. Lipscher.

1. D. Navratil: **Fall eines auf oralem Wege operierten nasopharyngealen (Schädelbasis-) Fibroms.**

Demonstration der 8mal 3·5 *cm* großen Geschwulst, welche er bei einem 13jährigen Knaben mit einem nach Art der Geburtszange angefertigten Doppellöffel, in welchem haifischzahnartige Stacheln angebracht sind, entfernt hat. Vor der Operation muß zur Kontrolle der Struktur der Schädelbasis eine Röntgenaufnahme gemacht werden, damit nicht bei sehr verdünntem Knochen mit allzu starkem Zuge die Schädelhöhle eröffnet werde.

2. D. Navratil: **Neues Instrument zur Entfernung nasopharyngealer (Schädelbasis-) Fibrome auf oralem Wege.**

Demonstration des oben beschriebenen Instrumentes. (Verfertiger: Instrumentenmacher Neumann, Budapest, Józsefkörut 33.)

Diskussion.

K. Morelli hat vor 30 Jahren eine ähnliche, birnengroße Geschwulst mit einem durch die Nase eingeführten starken Schraubenecraseur entfernt. Derartige Operationen sind bei gestielten Geschwülsten leicht auszuführen, hingegen bei bösartigen Fibrosarkomen ist die Sache schwieriger; in einem derartigen Falle hat er auf oralem Wege die Operation derart gemacht, daß nach Resektion des harten Gaumens der weiche Gaumen gespalten wurde und nach Entfernung der Geschwulst der weiche Gaumen vernäht und in die Öffnung des Palatum durum eine Prothese eingelegt wurde. Hat noch vier derartige Fälle.

Generated on 2019-10-24 14:58 GMT / http://hdl.handle.net/2027/uc1.b3252762
Public Domain in the United States, Google-digitized / http://www.hathitrust.org/access_use#pd-us-google
Digitized by Google
Original from UNIVERSITY OF CALIFORNIA

L. Uthy: Die von Morelli angegebene Operation führt zur wesentlichen Störung der Sprache und des Schluckens, wohingegen das Instrument Navratils zweckmäßig ist.

3. D. Navratil: **Endonasale Entfernung eines durch die Stirngegend eingedrungenen Projektils.**

Die 7millimetrige Bleikugel drang durch die Orbita in die Siebbeinzellen und wurde mit Hilfe des Killianschen langen Speculums ohne Resektion der mittleren Muschel entfernt.

4. D. Navratil: **Entfernung eines in den Körper des ersten Halswirbels eingekeilten Projektils auf oralem Wege.**

Die vor 2 Jahren in den Mund geschossene 7millimetrige Bleikugel wurde nach Lokalisation mittelst Röntgenaufnahmen auf oralem Wege entfernt.

5. M. Fleischmann: **Selten großes, cavernöses Hämangiom der unteren Nasenmuschel.**

Wegen Palatoschysis des Velums und der Uvula ist die Geschwulst bei Rhinoscopia posterior auch mit großem Spiegel sehr gut zu sehen, selbe sitzt am hinteren Ende der Muschel und füllt die Choane fast ganz aus.

6. M. Fleischmann: **Tumorartiges Amyloid des Kehlkopfes.**

Bei dem 37jährigen Manne ist oberhalb der vorderen Kommissur, von selber nach rechts und hinten eine die Morgagnische Tasche ausfüllende, teils noch auf die hintere Wand übergreifende, haselnußgroße, schmutziggraue Volumenzunahme, welche die rechte Stimmlippe fast ganz verdeckt und mäßigen Stridor verursacht. Bei der Probeexcision erwies sich der Tumor bretthart und die chemische wie pathohistologische Diagnose lautete auf Amyloid.

7. B. Freystadtl und H. Schütz: **Myelom der Tonsille.**

An der rechten Tonsille des 54jährigen Mannes eine walnußgroße, höckerige, dünnstielige, bewegliche Geschwulst; bei der mikroskopischen Untersuchung erwies sich selbe ungemein zellreich, die durchschnittlich 14 μ großen Zellen entsprechen am ehesten den Myeloblasten. Da außerdem an mehreren Knochen des Pat. Tumoren palpierbar waren, konnte die Diagnose auf multiples Myelom gestellt werden. Eine Erkrankung der Tonsille durch Myelom ist bis jetzt nicht beschrieben: durch die histologische Untersuchung konnte die Diagnose in vivo mit Sicherheit festgestellt werden.

8. B. Freystadtl: **Papillom der hinteren Rachenwand.**

An der hinteren Rachenwand des 26jährigen Mannes, am oberen Ende des Mesopharynx ein rosafarbiges, gestieltes, feingranuliertes Gewächs von Erbsengröße; histologischer Befund: Papillom. Außer dieser Geschwulst noch eine ähnliche an der rechten Tonsille von der Größe eines Getreidekorns.

9. B. Freystadtl: **Röntgenbild des Sinus sphenoidalis vom Epipharynx aus.**

Vortragender bringt mit Hilfe des von ihm konstruierten Instrumentes den Film in die Rachenwölbung und läßt die Röntgenstrahlen vom Schädeldach vor dem Vertex durch den Schädel. Da der Film in möglichster Nähe der Keilbeinhöhle ist, sind die Bilder schärfer.

Diskussion.

M. Paunz: Dem geübten Rhinologen macht die Diagnose der Keilbeinhöhlenentzündungen keine Schwierigkeiten: bei Eiterung der Keilbeinhöhle ist gewöhnlich etwas Ödem der vorderen Wand und am Septum zu finden; dieses

Generated on 2019-10-24 14:58 GMT / http://hdl.handle.net/2027/uc1.b3252762
Public Domain in the United States, Google-digitized / http://www.hathitrust.org/access_use#pd-us-google
Digitized by Google
Original from UNIVERSITY OF CALIFORNIA

Symptom ist sehr zu beachten. Röntgenaufnahmen allein können zu Irrtümern führen, Hauptsache ist die exakte rhinologische Untersuchung.

K. Láng hat schon vor Jahren Kuttner zitiert, demzufolge die Röntgenuntersuchung ein gutes Hilfsmittel ist, aber die klinische Untersuchung nicht ersetzen kann.

A. Réthi: Vortragender geht richtig vor, wenn er die Platte möglichst nahe zur Keilbeinhöhle bringt; noch richtiger wäre, eine lange, vertikale Platte auf die hintere Rachenwand zu legen und die Strahlen unter einem Winkel von 45° darauf zu richten, alsdann würden nicht nur die Keilbeinhöhle, sondern auch die Siebbeinzellen projiziert.

B. Freystadtl wollte bloß die neue Methode demonstrieren, welche als Hilfsmittel um so mehr brauchbar, weil die klinische Diagnose der Keilbeinhöhlenentzündungen nicht immer leicht ist. Die Einführung des Films macht keine Schwierigkeiten. Das Mitphotographieren der Choanen würde das Bild stören.

10. Z. Donogány: **Mittelst intranasaler Dacryocystostomie sec. Polyák operierte Fälle.**

Der erste Fall betrifft eine 57jährige Frau, die bereits ophthalmologisch behandelt wurde (Aufschlitzung des Canaliculus, Sondierung), ohne Resultat; Operation sec. Polyák vor 3 Wochen: der Knochen war sehr dick, die Aufmeißelung schwierig, der erweiterte Saccus tumorartig einwärts gewölbt. Epiphora und Eiterung hörten am anderen Tage auf. Im zweiten Falle wurde der 30jährige Mann vor 2 Wochen operiert: dicker Knochen, erweiterter, tiefliegender Saccus, von dessen Wandung zwei Dritteile reseziert wurden: die Eiterung hörte auf, geringgradige Epiphora besteht noch.

Diskussion.

M. Paunz hat heute den dritten Fall operiert. Die Methode ist gut und geschickt ausgearbeitet, kann in 15—20 Minuten ausgeführt werden, nur muß man den Sack an der richtigen Stelle suchen. Man muß vor der mittleren Muschel bleiben, der gerade Meißel muß zuerst gut nach auswärts, dann nach einwärts gerichtet werden. Die Operation ist entschieden zweckentsprechend, die Resultate sind gut.

L. Polyák: Es ist zu empfehlen, zum ersten Versuch einen Fall mit Eiterung und Ektasie des Sackes zu wählen, da hier die Orientierung leichter ist. Bei Epiphora mit kleinem Sack ist die Operation schwieriger. Man kann auch im Anfang 1—2mal die Sonde durch den erweiterten Tränenpunkt zur Orientieruug einführen, es ist aber im Interesse des Pat., daß wir die Sondierung möglichst meiden. Polyák hat bis heute 64 Fälle operiert. Bezüglich der Technik ist er der Ansicht, daß der Hallesche Schleimhautperiostlappen tunlichst in allen Fällen beibehalten und reponiert werden soll: die Knochenöffnung soll möglichst weit angelegt werden, sonst gelingt die Resektion der Saccuswand nicht in genügendem Maße. Ferner ist es nötig, von außen subperiostale Infiltrationsanästhesie zu machen, dann wird die ganze Operation schmerzlos. Redner demonstriert diesmal 5 geheilte Fälle, ferner seine neuesten Sack-Knochenstanzen.

Z. Donogány: Bezüglich der Richtung des Meißels muß man den Meißel anfangs sehr nach außen richten und das Septum ganz zur Seite drängen.

11. L. Uthy: **Über die transversale Tracheotomie.**

Digitized by Google
Original from UNIVERSITY OF CALIFORNIA
Generated on 2019-10-24 14:58 GMT / http://hdl.handle.net/2027/uc1.b3252762
Public Domain in the United States, Google-digitized / http://www.hathitrust.org/access_use#pd-us-google

Demonstration eines 23jährigen, an Larynxtuberkulose leidenden Mannes, welcher vor einem Monat wegen Suffokation tracheotomiert werden mußte: die Tracheotomia suprathyreoidea geschah mit transversalem Schnitt.

Diskussion.

K. Láng fragt, was der Zweck und die Vorteile der transversalen Tracheotomie wären?

Z. Donogány hat selber den transversalen Schnitt niemals gemacht, aber vor 4 Wochen einen derartig operierten Fall mit einer sehr häßlichen Narbe gesehen; die transversale Hautwunde bildet eine Tasche, in welcher das Sekret zurückgehalten wird und die Heilung verzögert.

M. Paunz: Die transversale Operation kann nur bei kurzdauernden, präventiven Tracheotomien angezeigt sein, alsdann die Wunde per primam heilt, sonst ist die alte Methode vorteilhafter.

D. Navratil: Bei Dislokationen der Trachea bietet die transversale Schnittführung große Vorteile, außerdem ist die Kanüle gut fixiert.

L. Uthy: Die Einwände gegen die transversale Tracheotomie sind nur theoretischer Natur. Auch andere Operationen heilen nicht stets per primam; der demonstrierte Fall ist glatt geheilt. Suppuration kann auch bei vertikaler Schnittführung eintreten.

12. D. Navratil: **Über die Operation der Gaumenmandeln.**

Vortragender beruft sich auf seinen vor 2 Jahren in dieser Sektion gehaltenen Vortrag über dasselbe Thema. Er war schon damals kein Anhänger der heutzutage übertriebenen Tonsillektomien. Wie man die allzu großen Mandeln verkleinert, ist Sache der Gewohnheit, aber daß jede geringgradig veränderte Mandel total entfernt wird, ist nicht zweckentsprechend. Deswegen hat er folgende Methode angegeben: Man zieht die Tonsille mit einem Doppellöffel gut hervor, befreit sie mit je einem Scherenschlag von dem vorderen und hinteren Arcus, reinigt die vorgetretene Tonsille mit scharfem Löffel aus und entfernt die hängenden Fetzen mit der Schere. Die gesunden Teile werden geschont und zurückgelassen. Die Blutung ist minimal, die Ausführung der Operation sehr einfach und fast schmerzlos; Vortragender befolgt diese Methode seit 2 Jahren. Bei Tumoren und bei wiederholten peritonsillären Abscessen bleibt die Tonsillektomie indiziert. Das Morcellement mit dem Morcelleur ist schon ganz verlassen worden.

Diskussion.

Z. Donogány: Alle Methoden sind gut, wenn sie gut eingeübt sind. Wir müssen aber nicht danach trachten, die Mandel herauszunehmen, sondern die kranke Tonsille auszuheilen. Wir können nicht genau angeben, wieviel von der Tonsille krank ist, da wir ja nicht wissen, ob die Größe oder das Äußere der Tonsille oder der Zustand der Recessi maßgebend sind. Manchmal können die schwersten Entzündungen durch Massage ausgeheilt werden, auch das Morcellement hat sich bewährt, wie auch die Methode des Vortragenden und die Tonsillektomie in geeigneten Fällen indiziert sind.

A. Réthi hält die von Burger aufgestellten Indikationen der Tonsillektomie für richtig; wenn die Tonsille durch und durch erkrankt ist, kann man mit den konservativen Methoden keinen Erfolg erzielen. Wenn die Tonsille bloß ein mechanisches Hindernis abgibt, entfernt man so viel als notwendig; mit dem Verfahren Navratils wird mehr entfernt als nötig.

Digitized by Google
Original from UNIVERSITY OF CALIFORNIA
Generated on 2019-10-24 14:58 GMT / http://hdl.handle.net/2027/uc1.b3252762
Public Domain in the United States, Google-digitized / http://www.hathitrust.org/access_use#pd-us-google

L. Polyák: Bezüglich der Häufigkeit der Mandeloperationen ist die Statistik sehr verschieden. Bei Ohrenärzten wird $^1/_2$—25% des ganzen Materials Mandeloperationen unterworfen, bei Rhinologen $^1/_2$—17%. Beim Redner macht die Zahl der Mandeloperationen $^1/_2$% des ganzen Materials aus. Die Internisten verlangen von uns bei kryptogenetischer Sepsis oder Albuminurie die Operation, welche allzu häufig ohne Erfolg ausgeführt wird. Die Resultate sollen besser kontrolliert und die entfernten Mandeln untersucht werden, damit man sieht, wie oft gesunde Mandeln entfernt werden.

K. Láng: Wie die Tonsillen zu operieren sind, diesbezüglich läßt sich keine Schablone aufstellen.

D. Navratil: Die Erfahrung lehrt uns, wann wir operieren sollen. Die Fälle können während der Operation nicht mikroskopisch untersucht werden. Was seine Methode betrifft, hat er eine große Anzahl von Patienten, welche vor der Operation jährlich 4—5mal an akuten Tonsillitiden erkrankten. Seitdem er die Operation nach der angegebenen Methode ausgeführt, blieben die Entzündungen weg.

Referate.

I. Allgemeines.

Ein mit Hilfe der Röntgenstrahlen geheilter Fall von Sklerom und einige Bemerkungen zur Begründung meiner Beleuchtungsmethode. Von B. Sabat (Lemberg). (Lwowski Tygodnik Lekarski. 1912. Nr. 22.)

Die wirksamste Behandlungsmethode des Skleroms ist die mit Röntgenstrahlen, da sämtliche andere innerlich wie äußerlich bis jetzt angewandten Mittel sich entweder als ganz wirkungslos oder als von nur symptomatischer Wirksamkeit erwiesen haben. Auch das angeblich spezifische Rhinosklerin von Pawlowsky hat im Stich gelassen. In dem vom Verf. mitgeteilten Fall mit Rhino-pharyngo- und Larynxsklerom wurde durch Beleuchtung mit Röhren von verschiedener Härte ein ausgezeichnetes Resultat erreicht. Strahlen von verschiedener Durchdringungsfähigkeit haben auch eine verschiedene biologische Wirkung. Die Empfindlichkeit und die Reaktion der Gewebe auf die Beleuchtung hängt nicht bloß von der Menge, sondern auch von der Qualität der dazu verwendeten Strahlen ab. Da die biologische Wirkung verschiedener Strahlen noch nicht hinreichend bekannt ist, hält es Sabat für rationell, in jedem Fall der größeren Sicherheit wegen mit Strahlen verschiedener Qualität, das heißt mit Röhren verschiedener Härte zu behandeln. Auch die verschiedenen Resultate der Autoren und die von ihnen geäußerten widersprechenden Ansichten über die Wirksamkeit der Röntgenbeleuchtung sind nach Verf. auf die verschiedenen von ihnen angewendeten Röhren zurückzuführen.

Spira.

Die Behandlung der Diphtheritis mit dem spezifischen Serum. Von W. Pulawski (Radziejów). (Przeglad Lekarski. 1912. Nr. 14.)

Pulawski hat im Jahre 1911 37 Fälle von Diphtheritis mit antidiphtheritischem Serum behandelt, und zwar 10 Fälle von Angina, 15 Fälle von

Generated on 2019-10-24 15:01 GMT / http://hdl.handle.net/2027/uc1.b3252762
Public Domain in the United States, Google-digitized / http://www.hathitrust.org/access_use#pd-us-google
Digitized by Google
Original from UNIVERSITY OF CALIFORNIA

Laryngitis und 12 Fälle von Angina c. laryngitide diphtheritica. Davon endete nur 1 Fall letal, und zwar betraf dies ein Kind, welches erst im 8. Tag der Krankheit mit bereits bestehender allgemeiner Infektion zur Behandlung gebracht wurde. Postseröses Exanthem trat auf in 12 Fällen zwischen dem 5. bis 14. Tag nach der Injektion und dauerte 1—4 Tage. Reinjektionen wurden in größeren Zwischenräumen in 4 Fällen vorgenommen und hatten den gleichen Verlauf, ohne anaphylaktische Erscheinungen zu verursachen. Den gutartigen Verlauf nach den Injektionen, wie überhaupt das Fehlen von ernsteren Reaktionserscheinungen glaubt Verf. dem Gebrauch einer geringen Menge Serum (1000 I.-E. in 4—5 cm^3 Serum) in subcutaner Form zuschreiben zu sollen.

Spira.

Erfahrungen über Neosalvarsan. Von Dr. W. Kerl, Assistenten der Klinik Riehl. (W. kl. W. 1912. Nr. 45. S. 1787 ff.)

Kerl resümiert aus den 6monatlichen Erfahrungen der Klinik Riehl folgendes: Das Neosalvarsan ist infolge seiner leichten Lösbarkeit bei Zimmertemperatur für die praktische Verwendung geeigneter. Die Resultate der verschiedenen Autoren sind miteinander besser vergleichbar, da der variable Faktor, der durch die verschiedene Beschaffenheit der Lauge gegeben war, wegfällt. Die Nebenerscheinungen sind bei Berücksichtigung der größeren Dosen geringer. An Wirkungskraft ist es dem Altsalvarsan fast gleich. Bei Abortivkuren sind mit Neosalvarsan und Quecksilber bessere Resultate zu erzielen als mit der Quecksilberbehandlung allein. Bei allgemeiner Lues ist dem Neosalvarsan, in kleinen Dosen injiziert, der Wert eines kräftigen Heilmittels beizumessen. Die Pausen zwischen den einzelnen Injektionen sind nicht zu gering zu stellen. Als Kontraindikation sind dieselben Zustände anzuführen, die auch eine Anwendung von Altsalvarsan gefährlich erscheinen lassen, doch kann die Zahl der Kontraindikationen durch vorsichtige Dosierung eingeengt werden. Besondere Vorsicht hat bei Pat. mit labiler Psyche stattzuhaben.

Schlemmer.

Über die Behandlung der Lungen- und Kehlkopftuberkulose mittelst subcutaner Einspritzung von Sauerstoff. Von L. Lubliner (Warschau). (Medycyna i Kronika Lekarska. 1914. Nr. 41.)

Von 18 Fällen, an denen Lubliner diese Methode anwandte, erfolgte an 2 Exitus infolge weit vorgeschrittener Lungen- und Kehlkopftuberkulose, 4 Fälle unterbrachen die Behandlung. In diesen 6 Fällen war gar kein positiver Erfolg der Behandlung zu bemerken, ebensowenig in Fällen von Larynxtuberkulose. In acht Fällen wurde eine bedeutende Besserung erreicht. Die günstige Wirkung der Sauerstoffinjektionen erklärt Verf. damit, daß ein Sauerstoffreservoir gebildet wird, aus dem auf dem Wege der Zirkulation durch eine gewisse Zeit eine große Menge Sauerstoff den erkrankten Partien der tuberkulös affizierten Lunge zugeführt wird, was zur raschen Besserung des Prozesses beiträgt. Wenn auch der Erfolg vielleicht nur ein vorübergehender ist, so ist doch die

Digitized by Google
Original from UNIVERSITY OF CALIFORNIA
Generated on 2019-10-24 15:01 GMT / http://hdl.handle.net/2027/uc1.b3252762
Public Domain in the United States, Google-digitized / http://www.hathitrust.org/access_use#pd-us-google

erreichte Beruhigung des Hustens, Verminderung des Sputums und der Abfall der Temperatur ein großer Gewinn. Diese Behandlung ist so einfach, schmerzlos und ohne besondere Vorsichtsmaßregel ausführbar, daß jeder Arzt selbst bei ambulatorischer Behandlung zur Anwendung derselben in geeigneten Fällen berechtigt ist. Spira.

Bericht über die Tätigkeit der oto-rhino-laryngologischen Abteilung des Alexander-Spitals in Sofia (Bulgarien) vom Tag der Eröffnung am 5. Juni 1909 bis zum 31. Dezember 1911. Von S. Belinow. (Revue mens. d. mal. de l'or., du lar. et du nez. St. Pétersbourg. 1913. Januar. S. 19—53; März. S. 208—250.)

Statistische Angaben und kurzgefaßte Krankheitsgeschichten (27 an der Zahl) aller Todesfälle. N. Dmitrijew.

Die Wirkung des Salvarsans auf Syphilis der oberen Luftwege, Sklerom, Plaut-Vincentsche Angina und Skorbut. Von Prof. Dr. Gerber (Königsberg i. Pr.). (Arch. f. Laryng. 22. H. 3.)

In 8 Fällen sekundärer Lues schwanden die Erscheinungen innerhalb 4—9 Tagen, 2mal in 14 Tagen und 1mal in 6 Wochen. In einem Falle von Sklerom wurde kein Erfolg erzielt. 2 Fälle von Plaut-Vincentscher Angina heilten prompt bei Salvarsanbehandlung. Die Wirkung schien hier nicht weniger spezifisch wie bei den luetischen Affektionen zu sein. Bei einer seit acht Wochen bestehenden Spirochätenaffektion auf skorbutischer Grundlage kam es zur Heilung in 5 Tagen. R. Hoffmann (Dresden).

Über die Salvarsanbehandlung des Rhinoskleroma. Von A. Galebsky. (Revue mens. d. mal. de l'or., du larynx et du nez. April 1913. St. Pétersbourg.)

Galebsky weist auf die Schwierigkeit der Diagnose des Rhinoskleroma hin, zählt die gebräuchlichsten Mittel gegen dasselbe auf und teilt dann seinen Fall mit: er behandelte mit Salvarsan eine Pat., die an Rhinoskleroma des Larynx, der Trachea und der Seitenstränge litt; nach der ersten Injektion (0·35) wurde das Infiltrat bedeutend weicher; nach der zweiten (0·3) blieb der Prozeß in statu quo, im Allgemeinbefinden der Pat. merkte man dagegen fortwährende Besserung. Den Heilungsprozeß erklärt Autor mit Exazerbieren des lokalen Prozesses und dem damit bedingten Schmelzen des Infiltrats.

N. Dmitrijew.

II. Nase und Nebenhöhlen.

Über die durch Deformation des Nasenseptums bedingten Reflexerkrankungen. Von M. Ssamoilenko. (Revue mens. d. mal. de l'or., du lar. et du nez. Mai 1913. St. Pétersbourg.)

Nach einer kurzen Übersicht der bisher bekannten Fälle von Reflexerkrankungen, die in der Deformation des Nasenseptums ihre Ursache hatten, beschreibt Autor seinen Fall: Ein 13jähriger Knabe hustete ununterbrochen (150—280 Hustenanfälle am Tage) 3 Jahre lang. Kein Effekt von interner Therapie. Larynx normal. Untersuchung des Nasenraumes: Crista sin. horiz. (later.) et hypertrophia conchae inf. sin. Nach Resektion der Crista fiel die Zahl der Hustenanfälle bis 3 herab. N. Dmitrijew.

Digitized by Google
Original from UNIVERSITY OF CALIFORNIA
Generated on 2019-10-24 15:01 GMT / http://hdl.handle.net/2027/uc1.b3252762
Public Domain in the United States, Google-digitized / http://www.hathitrust.org/access_use#pd-us-google

Zur Frage über die Sekretionsanomalie der Nase. Von W. Ssokolow. (Revue mens. d. mal. de l'or., du lar. et du nez. Mai 1913. St. Pétersbourg.)

Autor teilt einen Fall von Hydrorrhoea nasalis mit, deren Ursache unklar blieb. Auf Grund von Röntgenuntersuchung kam wohl der Verdacht auf eine Geschwulst unterhalb der Sella turcica nahe, doch ließ der rasche Tod des Pat. (an Meningoencephalitis) keine weitere Untersuchung zu. Der Fall kam nicht zur Sektion. N. Dmitrijew.

Wiederherstellung der Form der Nase durch Osteoplastik. Von Doz. E. Maljutin. (Revue mens. d. mal. de l'oreille, du lar. et du nez. St. Pétersbourg. 1913. Januar.)

Verfasser ist gegen die Anwendung der Paraffineinspritzungen in der kosmetischen Rhinochirurgie, sondern steht durchaus für die Osteoplastik. Zur Illustration seiner Ansicht beschreibt der Autor einen seiner Fälle.

N. Dmitrijew.

Zur Behandlung der Ozaena mit Paraffineinspritzungen. Von M. Ssamoilenko. (Revue mens. d. mal. de l'or., du lar. et du nez. St. Pétersbourg 1913. Februar. S. 127—137.)

Autor teilt alle seine (32) Fälle von Ozaena in 4 Gruppen, je nach der Stufe des atrophischen Prozesses, wobei er in leichteren Fällen vollständige Ausheilung, in besonders schweren aber überhaupt keinen Erfolg von Paraffineinspritzungen oder einen sehr kurzdauernden sah. In ätiologischer Hinsicht soll die Weite der Nasengänge eine Rolle spielen. N. Dmitrijew.

Das Geruchsorgan und seine Funktion bei Tieren und beim Menschen. Von P. Arandarenko. (Revue mens. d. mal. de l'or., du lar. et du nez. Juni-Juli 1913. St. Pétersbourg.)

Autor beschreibt in allgemeinen Zügen die Struktur des Geruchsorgans bei verschiedenen Tieren von den auf der niedrigsten Stufe stehenden an und weist darauf hin, daß seine Funktion bei vielen Tieren für uns unklar bleibt und von der des Menschen abweichend ist; was die Schärfe des Geruches anbetrifft, so ist sie bei den Milchnährern am bedeutendsten, jedoch verringert sie sich bei den höheren Klassen derselben, so daß der Mensch vielen anderen Milchnährern stark darin nachsteht. N. Dmitrijew.

Die chronischen Entzündungen der Siebbeinzellen und der Keilbeinhöhle, mit besonderer Berücksichtigung ihrer Beziehungen zur allgemeinen Medizin und ihrer Diagnostik durch das Röntgenverfahren. Von Oberstabsarzt Doktor Rhese (Königsberg i. Pr.). (Arch. f. Laryng. 24. H. 3.)

Die Entzündungen des Siebbeinlabyrinths und der Keilbeinhöhle erhalten ihre Bedeutung durch ihre Häufigkeit, die Latenz ihres Bestehens und ihre Beziehungen zu einer Reihe benachbarter und entfernt liegender Organe. Zwei Formen lassen sich im allgemeinen unterscheiden, wenn auch Mischformen vorkommen, die Sinusitis hyperplastica und die Sinusitis purulenta. Die hyperplastischen Formen sind die häufigeren: wegen ihrer Neigung zur Bildung neuer Wülste nach der Operation bieten sie für die Nachbehandlung eine

Digitized by Google
Original from UNIVERSITY OF CALIFORNIA
Generated on 2019-10-24 14:58 GMT / http://hdl.handle.net/2027/uc1.b3252762
Public Domain in the United States, Google-digitized / http://www.hathitrust.org/access_use#pd-us-google

schlechtere Prognose. Bei beiden Formen kommt es durch Druckwirkung oft zur Einschmelzung der Zellsepta, in anderen Fällen zu hyperostotischen Prozessen. Eine dritte Form chronischer Entzündung der Siebbeinzellen ist die Mucocele. Die Erkrankungen des Siebbeines können die chronischen Entzündungen anderer Nebenhöhlen unterhalten, wahrscheinlich auch erzeugen. Die klinische Erfahrung des Verf. spricht hierfür. Auch für die Ozaena ist in den meisten Fällen, wenn lange genug beobachtet wird, eine Siebbein- beziehungsweise Keilbeinerkrankung verantwortlich zu machen. Ihre Beziehung zum Gehirn, zum Ohr, zum Auge, zum chronischen Katarrh des Nasenrachenraumes, des Rachens, des Larynx, der Trachea und der Bronchien sind den Rhinologen bekannt. Bei den nasalen Reflexneurosen spielen sie nach Verf. keine auffällige Rolle. Sie führen hingegen in nicht seltenen Fällen zu schwerer Beeinträchtigung des Magens und des Darmkanals. Auch mit der Neurasthenie (Klagen über Kopfschmerzen, Schwindel, Kakosmie), mit der chronischen Anämie, mit der chronischen Influenza haben sie ursächliche Beziehungen, ebenso zu manchen Erkrankungen metastatischer Art, wie fliegenden rheumatischen Beschwerden, Drüsenabscessen, Nierenentzündungen. Die Diagnose verlangt besonders in Fällen latenter Erkrankung einen großen Aufwand an Zeit und Mühe, oft bringt erst die Operation Aufklärung. Die Hilfsmittel der Diagnose benutzt Verf. im allgemeinen in folgender Reihenfolge: Zunächst flüchtige Rhinoskopie und Durchleuchtung, sodann Röntgenaufnahme, zuletzt klinisch-rhinologische Untersuchung. Bei der Röntgenaufnahme genügt meist die Sagittalaufnahme. Erweist sie sich als ungenügend, so wird die Schrägaufnahme hinzugezogen. In 4 Aufnahmen (von insgesamt 110) zeigte das Bild eine Verschleierung des klinisch gesunden Siebbeines. Bei Rheses Technik der Schrägaufnahme kommen Frontalzellen, lateraler Teil des hinteren Siebbeines und der größere Teil der Keilbeinhöhle unbedeckt von der Gegenseite auf die Platte. Ein Nachteil der Schrägaufnahmen ist unter anderem die Notwendigkeit der Doppelaufnahme und die Entstehung doppelter Kosten. Zur Durchleuchtung des Siebbeines führt Verf. ein 2-Voltlämpchen in den mittleren Nasengang. Wo die chirurgische Therapie angezeigt ist, wird der äußere Weg nur bei cerebralen Komplikationen beschritten, sonst ist sie grundsätzlich eine endonasale. 75 Krankengeschichten und 41 Röntgenbilder sind der Arbeit beigegeben. R. Hoffmann (Dresden).

III. Nasenrachenraum, Pharynx und Mundhöhle.

Beitrag zur Pathologie der Zungengrundtumoren. Von Dr. Oswald Levinstein (Berlin). (Arch. f. Laryng. 24. H. 3.)

Ein 24jähriger Mann litt seit 4 Jahren an Schluckbeschwerden, seit einem halben Jahr an Atemnot. Auf dem Zungengrunde fand sich, von der rechten Seite ausgehend, ein knapp hühnereigroßer, blasser Tumor von etwas höckeriger Oberfläche. Mikroskopisch erwies er sich als ein Lymphangiom mit

Digitized by Google
Original from UNIVERSITY OF CALIFORNIA
Generated on 2019-10-24 14:58 GMT / http://hdl.handle.net/2027/uc1.b3252762
Public Domain in the United States, Google-digitized / http://www.hathitrust.org/access_use#pd-us-google

zellreichem Stroma. Ob der Reichtum an Rundzellen dem adenoiden Charakter des Grundgewebes oder einer sarkomatösen Natur des Tumors entsprach, blieb zweifelhaft. Das lange Wachstum und der Mangel an Metastasen spricht für die Gutartigkeit der Geschwulst. Sie bedrohte indes durch weiteres Wachstum die Atmung. Die Therapie bestand vorläufig in Verkleinerung des Tumors.

R. Hoffmann (Dresden).

Über einen Fall von Geschwulst im Schlunde. Von E. Schimansky. (Revue mens. d. mal. de l'or., du lar. et du nez. Mai 1913. St. Pétersbourg.)

Autor beschreibt einen Fall von Fibromyxoma, das seinen Anfang an der hinteren Oberfläche des weichen Gaumens vom intermuskulären Interstitialgewebe nahm. N. Dmitrijew.

Papillomatöse Geschwülste des weichen Gaumens. (Mit 3 Abb.) Von M. Ssamoilenko. (Revue mens. d. mal. de l'or., du lar. et du nez. April. 1913. St. Pétersbourg.)

Autor berichtet über 2 Fälle von papillomatösen Geschwülsten am weichen Gaumen, wobei einer von diesen Fällen insofern bemerkenswert ist, daß das ganze klinische Bild, das Aussehen und die Form der Geschwulst die eines Papilloma waren, die histologische Untersuchung dagegen die carcinomatöse Natur derselben unzweifelhaft bewies. N. Dmitrijew.

IV. Larynx.

Autogenes Verschwinden der Geschwülste. Von Doz. A. Simin. (Revue mens. d. mal. de l'or., du lar. et du nez. St. Pétersbourg. 1913. März. S. 201—207.)

Verfasser teilt 2 Fälle mit, wo autogenes Verschwinden der Geschwülste im Larynx sich vorfand, und zählt dann die Faktoren auf, welche er auf Grund der diesbezüglichen Literatur als wirkende Momente ansieht; es sind: mechanische Insulte, Störungen in Nahrungszufuhr, interkurrente Erkrankungen, Neubildung von Interstitialgewebe in bösartigen Geschwülsten und speziell für Krebszellen das Blut und Cytolysine. N. Dmitrijew.

Über die Behandlung der Kehlkopftuberkulose. Klinischer Vortrag von Gustav Killian (Berlin). (D. m. W. 1912. Nr. 13.)

In klarer, übersichtlicher Weise erörtert Killian die Fortschritte in der Erkenntnis und in der Behandlung der Kehlkopftuberkulose in den verschiedenen Stadien; er betont die Schwierigkeit der Diagnose im Latenzstadium und die Notwendigkeit, den Kehlkopf eines bacillenspuckenden Phthisikers in regelmäßigen Abständen zu untersuchen, um vor Überraschungen gesichert zu sein. Aber auch dann, wenn kranke Stellen aus der Latenz heraustreten, sind Verwechslungen mit harmlosen Veränderungen leicht möglich, weshalb im Zweifelfall die mikroskopische Untersuchung der kleinen Herde angezeigt erscheint. Die Frühformen bedürfen nicht unbedingt der lokalen Behandlung, vielmehr genügt in vielen Fällen die Heilstättenbehandlung, um kleine Verdickungen zum Schwinden zu bringen. Bei Infiltraten, wie sie meistens in dem

Generated on 2019-10-24 14:58 GMT / http://hdl.handle.net/2027/uc1.b3252762
Public Domain in the United States, Google-digitized / http://www.hathitrust.org/access_use#pd-us-google
Digitized by Google
Original from UNIVERSITY OF CALIFORNIA

oberhalb der Stimmbänder gelegenen, viel beweglicheren Teil des Kehlkopfes, sehr selten im subglottischen Raum anzutreffen sind, soll die Heilstättenbehandlung durch die Schweigekur (Lublinski, Semon) und eine milde Lokalbehandlung (Sonnen- und Röntgenlicht) unterstützt werden. Kleinere Infiltrate, die hartnäckig erscheinen, werden am besten galvanokaustisch behandelt, bei Ulcerationen (Stimmbänder, hintere Larynxwand, Kehldeckel) kommt außer den genannten Prozeduren noch eine energische Lokalbehandlung hinzu, und zwar mit Milchsäure (Krause), Curettierung beziehungsweise mit Kombination beider Mittel und galvanokaustischer Stichelung. Die weitere Entwicklung der Larynxtuberkulose bewegt sich immer wieder in der Form des Infiltrates und des Geschwürs, wobei komplizierte Bilder entstehen, besonders wenn ausgedehnte Infiltrate nur teilweise ulzerieren. Eine eigene Form bilden die Infiltrate der Ventrikelschleimhaut, die oft einen Prolaps vortäuschen können. Als schwere Formen sind die Infiltrationen in der Arygegend, an der aryepiglottischen Falte und am Kehldeckel zu bewerten. Gegen diese Erkrankungen ist der galvanische Tiefenstich zu empfehlen, der nach 2 Wochen — so lange braucht es bis zum Verschwinden der Reaktion — wiederholt werden kann; bei Ulcerationen die Doppelcurette, bei Infiltration des Kehldeckels die Amputation. Die allerschwersten Formen zeigen den ganzen Larynx durch Infiltration ergriffen beziehungsweise die ganze Innenfläche ulzeriert: schließlich wird das Perichondrium zerstört und Teile des Knorpels werden exfoliiert. In diesen Fällen entfällt die aktive Lokaltherapie und die symptomatische Behandlung tritt in ihre Rechte; durch Orthoform- oder Anästhesineinblasungen respektive die Hoffmannsche Alkoholinjektion in die oberen Kehlkopfnerven sollen die Schluckschmerzen bekämpft werden. Die auf hämatogenem Wege entstandenen, oft als Perichondritis geführten Erkrankungen haben ihren Sitz im Schild- und Ringknorpel, und zwar dort, wo sich Verknöcherungsherde befinden. Es entsteht eine tuberkulöse Osteomyelitis und Periostitis, Verkäsung, Zerfall, Sequestrierung, wobei die Schleimhaut lange intakt bleibt. Therapie: Operatives Eingehen von außen und Ausräumung der Herde. Damit kommt Verf. auf das Gebiet der großchirurgischen Behandlung. Die Tracheotomie, die von Phthisikern im allgemeinen schlecht vertragen wird, hat nicht selten sehr günstige Erfolge gezeitigt durch bessere Sauerstoffzufuhr, durch Ausschaltung der Husten- und Sprechbewegungen und Ableitung des tuberkulösen Materials durch die Kanüle nach außen; trotzdem empfiehlt Killian, die Tracheotomie nur bei ausgesprochener Larynxstenose anzuwenden. Die Laryngofissur will Killian auf die Fälle von Perichondritis des verknöcherten Ringknorpels beschränkt wissen und hofft, daß durch die von ihm inaugurierte Schwebelaryngoskopie ähnliches erreicht werden wird, wie mit der Kehlkopfspaltung angestrebt wurde. Der Erfolg der Kehlkopfbehandlung hängt vor allem von dem Zustand der Lungen ab; sind die Tuberkelbacillen durch die Sanatoriumbehand-

Digitized by Google
Original from UNIVERSITY OF CALIFORNIA
Generated on 2019-10-24 14:58 GMT / http://hdl.handle.net/2027/uc1.b3252762
Public Domain in the United States, Google-digitized / http://www.hathitrust.org/access_use#pd-us-google

lung aus dem Auswurf geschwunden, dann ist auch für den Kehlkopf eine Infektionsquelle eliminiert, was von eminenter Bedeutung ist. Als prognostisch wichtiges Ergebnis seiner reichen Erfahrung konstatiert Killian, daß heutzutage bei hinreichender Allgemein- und besonders Heilstättenbehandlung die Kehlkopftuberkulose nicht nur vorteilhaft beeinflußt, sondern sogar oft geheilt werden kann. Lawner.

V. Trachea, Bronchien, Oesophagus.

Der quere Trachealschnitt bei Croup. Von Prof. Raczyński (Lemberg). (Lwowski Tygodnik Lekarski. 1912. Nr. 22.)

Der an der pädiatrischen Klinik in Lemberg bei Croup eingehaltene Vorgang besteht darin, daß in der Regel bei Stenosenerscheinungen zunächst die Intubation vorgenommen wird, während die Tracheotomie primär nur bei absteigender Diphtheritis sekundär, wenn die Intubation nicht zum Ziele geführt hat, zur Anwendung kommt. So kommt es, daß von 100 operierten Fällen 88mal die Intubation und 12mal die primäre, 19mal hingegen die sekundäre Tracheotomie zur Ausführung gelangte. Die Nachteile und Schwierigkeiten der gewöhnlichen Tracheotomie werden durch die von Franck angegebene quere Tracheotomie, deren Methode näher beschrieben wird, vermieden. Außerdem hat diese Methode folgende, den Eingriff erleichternde Vorzüge, die an der Klinik konstatiert werden konnten: Durch den Querschnitt der Haut erhält man sofort ein breites Operationsfeld, was die Anwendung der abziehenden Haken entbehrlich macht. Durch die quere Durchtrennung der Trachea zwischen den Knorpeln erhält man sofort eine hinreichend weite Spalte, durch welche die Luft leicht eintreten kann. Durch Schonung von Knorpel und Perichondrium wird eine nachträgliche Entzündung derselben vermieden, ebenso die Einbiegung der Knorpelschnittränder, wie sie bei der gewöhnlichen Tracheotomie bei wiederholter Einführung der Kanüle oft zustande kommt. Schließlich kann die zurückbleibende quere Hautnarbe leichter in den Falten der Halshaut verdeckt bleiben. Spira.

Zu Komplikationen der Fremdkörper in den oberen Luftwegen und ihr Entfernen bei Kindern mittelst Bronchoskopie. Von Doz. M. Zytowitsch. (Revue mens. d. mal. de l'or., du lar. et du nez. St. Pétersbourg. 1913. Februar. S. 138 bis 143.)

Bei der Tracheobronchoskopie bei Kindern sind nach Zytowitsch folgende Komplikationen möglich: 1. Tod an Chloroformvergiftung und 2. Tod an Oedema glottidis. Der erste Fall ist äußerst selten, der zweite hängt mit zu langem Manipulieren mit dem Bronchoskop zusammen. Autor beschreibt 2 solche Fälle und teilt dann noch die Krankheitsgeschichten eines Falles mit, wo ein aspirierter Sonnenblumensamen Pleuropneumotomie erfordert hat.

N. Dmitrijew.

Digitized by Google
Original from UNIVERSITY OF CALIFORNIA
Generated on 2019-10-24 14:58 GMT / http://hdl.handle.net/2027/uc1.b3252762
Public Domain in the United States, Google-digitized / http://www.hathitrust.org/access_use#pd-us-google

Über die Wirkung des Coffeins auf die Bronchien und die Atmung. Ein weiterer Beitrag zur Kenntnis des experimentellen Bronchospasmus. Von Professor Dr. J. Pal. Aus der I. medizinischen Abteilung des k. k. Allgemeinen Krankenhauses in Wien. (D. m. W. 1912. Nr. 38.)

Aus den Untersuchungen Pals geht hervor, daß dem Coffein eine bedeutende Wirkung auf die Lunge und daher auch auf die Atmung zukommt, indem dasselbe gewisse Äste des Sympathicus peripherisch erregt und dadurch die Bronchien zu erweitern beziehungsweise einen bestehenden Bronchospasmus aufzuheben imstande ist. Die Wirkung des Coffeins auf die Respiration war schon aus früheren Untersuchungen verschiedener Autoren bekannt, aber worauf sie beruhe, blieb bisher unaufgeklärt. Mit dieser Klarstellung der Coffeinwirkung ergeben sich für die Anwendung des Mittels neue therapeutische Gesichtspunkte. Lawner.

Behandlung von Bronchialasthma auf dem Wege der Bronchoskopie. Von Nowotny (Krakau). (Rocznik Lekarski. 2. 1912. H. 3.)

Nach Skizzierung der diagnostischen und therapeutischen Aufgaben der Broncho- und Tracheoskopie teilt Nowotny 16 Fälle mit, in denen er mit Hilfe bronchoskopischer Anwendung von Cocain respektive Novocain mit Adrenalin Asthma behandelt und mit Ausnahme von 2 Fällen ein positives therapeutisches Resultat erhalten hat. Im Gegensatze zur subcutanen Injektion von Morphium und Adrenalin pflegen nach der bronchoskopischen Behandlung nicht nur die asthmatischen Beschwerden, sondern auch die objektiven katarrhalischen Erscheinungen zurückzutreten. Die Wirkung beruht auf der Abnahme der Rötung und Schwellung der Schleimhaut unter dem Einflusse dieser Mittel und der konsekutiven Wiederherstellung der Permeabilität der Luftwege. Daß es sich hier nicht um eine reflektorische Einwirkung auf eine krankhafte Kontraktion der Bronchialmuskeln handelt, beweist ein Fall, in welchem diese Behandlung nur an den Bronchien einer Seite zur Anwendung kam, worauf die Erscheinungen der Bronchialstenose nur auf dieser Seite zurücktraten, während sie auf der anderen Seite unverändert bestehen blieben. Der Bronchoskopie selbst kommt die Wirkung eines Expektorans zu. Daß die Bronchoskopie als starker Reiz auch einen psychischen Shock ausüben kann, beweist ein Fall, in welchem nach dieser Manipulation eine 6 Stunden umfassende Amnesie auftrat. Auf Grund seiner Beobachtungen möchte Verf. das paroxysmale Asthma als eine Art nervösen Katarrhs auffassen, ähnlich wie Rhinitis vasomotoria, nervosa oder Hydrorrhoea nasalis, hervorgerufen bei gewisser nervöser Disposition durch eine reflektorische Reaktion der vasomotorischen Nerven auf verschiedene periphere Reize. Spira.

Über bronchoskopisch diagnostizierte Tracheobronchial- und Lungensyphilis. Von Prof. Alfred Denker. Aus der Universitätsklinik für Ohren-, Nasen- und Kehlkopfkrankheiten in Halle a. d. S. (D. m. W. 1912. Nr. 1.)

Bei einem 30jährigen Pat. mit starken Stenosebeschwerden in den Luftwegen wurden charakteristische Residuen luetischer Affektion am Gaumen und

Digitized by Google
Original from UNIVERSITY OF CALIFORNIA
Generated on 2019-10-24 14:58 GMT / http://hdl.handle.net/2027/uc1.b3252762
Public Domain in the United States, Google-digitized / http://www.hathitrust.org/access_use#pd-us-google

im Rachen konstatiert. An den Stimmbändern sowie in dem oberhalb derselben befindlichen Kehlkopfraume keinerlei Anomalien. Die bronchoskopische Untersuchung ließ Ulcerationen und Infiltrationen in der Trachea und eine durch Infiltratbildung bedingte, starke Veränderung des linken Hauptbronchus feststellen. Diese Veränderungen waren es, welche den Perkussions- und Auskultationsbefund über den Lungen sowie die röntgenologisch konstatierte Differenz in der Lungendichte als luetischen Ursprunges vermuten ließen. Schon intra vitam wurde die Diagnose einer luetischen Affektion der Bronchien durch den günstigen Einfluß des Salvarsans auf die Stenosebeschwerden erhärtet, aber überdies bestätigte die Sektion — Pat. war später an einer Pleuropneumonie zugrunde gegangen — die auf Grund der Anamnese und der objektiven Untersuchung gestellte Diagnose. Lawner.

Ein Fall von Verengerung beider Bronchien infolge von Sklerom samt postmortaler Untersuchung und einige Worte über Sklerom überhaupt. Von W. Polanski. (Medycyna i Kronika Lekarska. 1912. Nr. 6.)

Die 20jährige Pat. litt seit 5 Jahren an zunehmender Heiserkeit und Anfällen von Atemnot, die mitunter zu Bewußtlosigkeit führten. Die Untersuchung ergab: Rhinitis atrophica, im Rachen Narben, im Larynx Chorditis vocalis hypertrophica inferior. Trotz der Tracheotomie hörten die Erstickungsanfälle nicht auf und in einem solchen kam es zum Exitus letalis. Obduktion: Stauung in den Lungen, in der Leber und in der Milz. Längs der Trachea und der Bronchien Lymphadenitis tuberculosa. Die Wände von Larynx und Trachea bedeutend verdickt, mit unebenen, stellenweise ulcerierten Erhabenheiten besetzt und an der ganzen Oberfläche mit einer großen Menge schmutzigen Sekrets bedeckt. Die Verengerung der Trachea war besonders im unteren Teil hochgradig, die Zugänge zu den Bronchien sehr eng, der zum rechten Bronchus, durch einen vertrockneten Sekretpfropfen verlegt, war die unmittelbare Ursache des plötzlichen Todes. Auch die Lumina der Bronchien I., II. und III. Ordnung zeigten sich verengt. Mikroskopisch erwies sich der skleromatöse Prozeß in den Bronchien jüngeren Datums im Vergleiche mit jenem in der Trachea und im Larynx. Verf. hat in den letzten 8 Jahren 13 Fälle dieser Krankheit gesehen, davon 5 im Larynx und in der Trachea, 2 auch in den Bronchien. Zum Schlusse bespricht Verf. die Entwicklung und den Verlauf der Krankheit, ihr Vorkommen in verschiedenen Gegenden, die zur Verhütung ihrer Ausbreitung vorgeschlagenen Maßregeln und die zu ihrer Heilung angewandten Behandlungsmethoden. Spira.

Über Oesophagektomie und Oesophagoplastik bei hochsitzenden Oesophaguscarcinomen. Von Nikolaus Wilensky. (Diss. Heidelberg 1913. 23 S.)

Die Oesophagektomie ist im allgemeinen ausführbar in den Fällen, wo die untere Grenze des Tumors beim nach rückwärts geneigten Kopfe über dem Jugulum steht. Palpabilität von außen, das so ominöse Zeichen bei

Digitized by Google
Original from UNIVERSITY OF CALIFORNIA
Generated on 2019-10-24 14:58 GMT / http://hdl.handle.net/2027/uc1.b3252762
Public Domain in the United States, Google-digitized / http://www.hathitrust.org/access_use#pd-us-google

Krebsen anderer Teile der Verdauungswege, ist keine Gegenindikation für die Oesophagektomie; bei der Exstirpation müssen alle mitergriffenen Nachbarorgane mitergriffen werden. Präliminäre Tracheotomie und präliminäre Oesophagotomie sind möglichst zu vermeiden, dagegen gewährt präliminäre Gastrostomie die besten Bedingungen der Wundheilung und Rekonvaleszenz. V. Hackersche Plastik, in zwei Sitzungen ausgeführt, gibt dem Pat. eine gut funktionierende Speiseröhre. Fritz Loeb.

Über Ödem des unteren Oesophagusabschnittes als Folge von Erbrechen. Von Dr. Franz Rost. Aus dem pathologisch-anatomischen Institut des Stadtkrankenhauses Dresden-Friedrichstadt (Geh. Rat Schmorl). (D. m. W. 1912. Nr. 36.)

Die Untersuchungen des Verf. über das bei eitrigen Peritonitiden häufig auftretende, bisher noch nicht beschriebene Ödem des unteren Oesophagusabschnittes haben ergeben, daß in erster Linie die Mucosa aufgelockert ist, indem die einzelnen Faserzüge des Bindegewebes und der Mm. mucosae durch eine eiweißhaltige, geronnene Masse auseinandergedrängt erscheinen, die für ausgetretene und gefällte Lymphe angesprochen werden muß. Die Ursache dieses Ödems ist einerseits in dem toxischen Einfluß zu suchen, den der Eiter — ebenso wie auf die Därme — auch auf den im Abdomen gelegenen Teil der Speiseröhre ausübt, andrerseits in den heftigen Brechbewegungen, die ähnlich wie die kolikartigen Bewegungen des Darmes im ersten Stadium der Krankheit, das Zustandekommen dieses Ödems unterstützen. Lawner.

Ein Pulsionsdivertikel der Speiseröhre. Von Dr. Karl Jakobs. Aus der chirurgischen Abteilung des St. Hedwig-Krankenhauses in Berlin (Prof. Dr. Rotter). (D. m. W. 1912. Nr. 21.)

Krankengeschichte einer 66jährigen Frau, bei welcher sich infolge Spasmus der Speiseröhre allmählich ein Divertikel ausgebildet hat (mechanische Genese, Killian). Verf. bespricht an der Hand dieses Falles die modernen Mittel der Diagnostik und weist darauf hin, daß der Oesophagoskopie fraglos der erste Platz gebühre. Im Gegensatz zu anderen Autoren erachtet Verf. die Diagnose eines Divertikels erst dann als exakt wissenschaftlich begründet, wenn Sonde, Röntgenbild und Oesophagoskop völlig übereinstimmende, unzweideutige Resultate ergeben. Bezüglich der Therapie neigt Jakobs — nach den Resultaten der in der Literatur beschriebenen Fälle — zur einfachen Radikaloperation ohne Gastrostomie, weil damit die Chancen der Heilungsbedingungen nicht im geringsten verschlechtert werden. Er erwartet von weiteren Publikationen über chirurgische Behandlung der Oesophagusdivertikel eine baldige Klärung dieser noch strittigen Frage. Lawner.

Im unteren Teil des Oesophagus ein primäres Carcinom, im oberen Teil eine den Oesophagus und die Trachea gleichzeitig verengernde Metastase. Von J. Belkowski. (Gaz. Lekarska. 1912. Nr. 7.)

Ein seltener Fall, in welchem ein primärer Krebs in der unteren Oesophaguspartie lange Zeit ganz latent verlief und erst gegen das Lebensende in-

Digitized by Google
Original from UNIVERSITY OF CALIFORNIA
Generated on 2019-10-24 14:58 GMT / http://hdl.handle.net/2027/uc1.b3252762
Public Domain in the United States, Google-digitized / http://www.hathitrust.org/access_use#pd-us-google

folge Wucherung einer Metastase in der oberen Partie stenotische Erscheinungen in der Speiseröhre und in der Luftröhre auftraten. Der 73jährige Pat. klagt seit erst 3 Wochen über Atemnot, Husten und Schlingbeschwerden, während er bis dahin ganz gesund gewesen sei. Cyanose des Gesichts und der Extremitäten, feste Speisen werden zurückgegeben, flüssige mit Schwierigkeit verschluckt. Temp. 38·2. Rechts hinten unten an der Lunge Dämpfung, bronchiales Atmen, in den oberen Partien beiderseits stenotisches Atmen. Diagnose: Carcinoma oesophagi, Pneumonia senilis dextra. Am 9. Tag Mors unter Kollapserscheinungen. Autopsie: Senile Pneumonie, im Oesophagus 6 *cm* über der Cardia, ein halbhandflächengroßes Ulcus carcinomatosum, weiter oben, 10 *cm* unter der Cart. cricoidea, ein die vordere Wand des Oesophagus und die hintere der Trachea einnehmender ovaler, hühnereigroßer, mit unveränderter Schleimhaut bedeckter, das Lumen der Speiseröhre fast ganz verschließender, das Lumen der Trachea in Form eines vorragenden, kleinfingergroßen Wulstes verengernder Tumor. Einige große Metastasen in der Leber. Einige benachbarte Lymphdrüsen vergrößert, am Durchschnitte das Aussehen einer Neubildung darbietend. Mikroskopische Untersuchung erweist Carcinom.

Spira.

Personalien.

Habilitiert: Dr. Alfred Zimmermann, Oberarzt der kgl. Universitätsklinik für Ohren-, Nasen- und Kehlkopfkrankheiten in Halle a. d. S. und Dr. A. Blau in Bonn für Oto-Rhino-Laryngologie.

Ernannt: Privatdozent Dr. Herzog in München zum a. o. Professor und Vorstand der Ohren-, Nasen- und Kehlkopfklinik in Innsbruck als Nachfolger Juffingers.

Verliehen: Der Professortitel an Dr. Thost und Dr. Ludewig in Hamburg.

Für den wissenschaftlichen Teil verantwortlicher Redakteur: **Dr. E. Urbantschitsch, Dr. H. Marschik.**
Herausgeber, Eigentümer und Verleger: **Urban & Schwarzenberg.**

Druck von Gottlieb Gistel & Cie., Wien, III., Münzgasse 6.

Digitized by Google
Original from UNIVERSITY OF CALIFORNIA
Generated on 2019-10-24 14:58 GMT / http://hdl.handle.net/2027/uc1.b3252762
Public Domain in the United States, Google-digitized / http://www.hathitrust.org/access_use#pd-us-google

MONATSSCHRIFT FÜR OHRENHEILKUNDE
UND
LARYNGO-RHINOLOGIE.

XLVIII. Jahrg. 1914. 10. Heft.

Nachdruck verboten.

Laryngo-Rhinologischer Teil.

Original-Artikel.

Aus der k. k. Universitätsklinik für Kehlkopf- und Nasenkrankheiten (Vorstand: Hofrat Chiari).

Über einen Fall von Angiom des Nasenflügels.

Von Dr. **Victor Frühwald**, Assistenten der Klinik.

(Mit 2 Figuren.)

Bei Durchsicht der Literatur zeigt sich, daß das Vorkommen von isolierten Tumoren in den Nasenflügeln zu den Seltenheiten gehört und speziell ein Analogon für unseren Fall konnte nicht gefunden werden.

Die bis jetzt beschriebenen Fälle von Angiomen der Nase müssen in äußere und innere unterschieden werden, von denen die ersteren allgemein chirurgisches Interesse haben, während die letzteren besonders in das Gebiet der Rhinologie gehören. Als Ausgangspunkt für die inneren Angiome kommt zunächst das Septum, und zwar besonders der vorderste Anteil, der Locus Kiesselbach, der als Prädilektionsstelle der sogenannten blutenden Septumpolypen, die ja als Angiome gelten, in Betracht, dann die Muscheln und der Naseneingang.

Tilley entfernte bei einem 17jährigen Knaben ein Angiom der Nase, das seinen Ausgangspunkt an der Verbindungsstelle zwischen Cartilago triangularis und perpendikulärer Siebbeinplatte hatte, weiters stellte er eine 46jährige Frau mit einem Angiom der unteren Muschel vor, die infolge der wiederholten Blutungen sehr anämisch war. Da der Tumor gestielt war, so konnte er leicht mit der Schlinge entfernt werden. Finder demonstrierte einen schwarzgrauen Tumor des Naseneinganges, der die eine Nasenhälfte sehr stark aufgetrieben hatte und sich mikroskopisch als kavernöses Angiom erwies.

Die Krankengeschichte unseres Falles ist folgende:

Anamnese: E. W., 35jährige Frau. Familienanamnese belanglos. Pat. abortierte dreimal, sonst war sie immer gesund. Sie gibt an, daß sie seit mehreren Jahren an heftigem Nasenbluten leidet, und zwar bloß von der

Digitized by Google
Original from UNIVERSITY OF CALIFORNIA
Generated on 2019-10-24 14:58 GMT / http://hdl.handle.net/2027/uc1.b3252762
Public Domain in the United States, Google-digitized / http://www.hathitrust.org/access_use#pd-us-google

rechten Seite, doch waren die Blutungen immer mittelst Wattetampons zu stillen. Die Pat. machte auch die Beobachtung, daß sich ihr Finger bei Auflegen auf den rechten Nasenflügel pulsatorisch hob. Anfangs April d. J. trat aber dieses Nasenbluten mit solcher Vehemenz auf, daß Pat. genötigt war, ärztliche Hilfe in Anspruch zu nehmen. Nach Tamponade der rechten Nasenhöhle stand die Blutung und Pat. wurde dann mit Arg. nitric. erfolglos behandelt. Die Blutungen, die anfangs seltener waren — höchstens einmal wöchentlich — traten jetzt in kürzeren Intervallen auf und waren auch bedeutend heftiger. Pat. konsultierte abermals einen Arzt, der die Stelle galvanokaustisch

Fig. 1.

behandelte. Es wiederholten sich aber in der Folge die Blutungen so häufig, oft 2—3mal täglich, daß Pat. gezwungen war, am 12. IX. d. J. unsere Klinik aufzusuchen.

Status praesens: Kleine, auffallend blaß aussehende Pat. mit mäßig entwickelter Muskulatur. Geringer Panniculus adiposus. Die sichtbaren Schleimhäute ebenfalls sehr anämisch.

Interner Befund: normal. Temperatur 36·6, Puls 76, Wassermannsche Reaktion negativ.

Status localis: An der Innenfläche des rechten Nasenflügels im Vestibularbereiche sieht man eine hellergroße, in der Mitte mit einer dunklen Delle

Generated on 2019-10-24 14:58 GMT / http://hdl.handle.net/2027/uc1.b3252762
Public Domain in the United States, Google-digitized / http://www.hathitrust.org/access_use#pd-us-google
Digitized by Google
Original from UNIVERSITY OF CALIFORNIA

versehene, zirka $^3/_4$ *cm* hohe Vorwölbung, welche sich mit ziemlich scharfer Grenze gegen die umgebende Haut absetzt. Entsprechend dieser Lokalisation innen am Nasenflügel findet sich außen eine leichte Rötung und Vorwölbung, welche den aufgelegten Finger pulsatorisch hebt. Die Pulsation steht, wenn man den Finger stark auf die Nasolabialfalte oder auf die Basis der Cartilago alaris dextra drückt.

In den ersten Tagen ihres Aufenthaltes an der Klinik traten bei der Pat. nur geringe Blutungen auf, die durch vordere Tamponade der Nase gestillt werden konnten und die dann immer seltener wiederkehrten. Am 29. IX.

Fig. 2.

nachmittags trat aber eine profuse Blutung auf, wobei man deutlich ein spritzendes Gefäß in der Mitte des Tumors beobachten konnte. Nach energischer Tamponade des Vestibulum nasi gelang es schließlich, die Blutung zum Stehen zu bringen. Die Pat. war sehr anämisch, der Puls klein und schwach. Nach Verabreichung von Stimulantien besserte sich ihr Zustand allmählich. Nach 2 Tagen wurde der Tampon entfernt und Pat. entschloß sich zur Operation.

Operation: Es wurde zunächst die Unterbindung der Art. angularis respektive der Art. maxill. externa in Erwägung gezogen, doch entschloß man sich schließlich, den Versuch zu machen, den blutenden Tumor radikal zu ex-

Digitized by Google
Original from UNIVERSITY OF CALIFORNIA
Generated on 2019-10-24 14:58 GMT / http://hdl.handle.net/2027/uc1.b3252762
Public Domain in the United States, Google-digitized / http://www.hathitrust.org/access_use#pd-us-google

stirpieren und nur wenn dieser Versuch mißlingen sollte, die Ligatur eines der genannten Gefäße vorzunehmen. Nach lokaler Anästhesie mit 1%igem Novocain wurde der rechte Nasenflügel umschnitten und abgehoben, die Art. angularis dabei ligiert und dann gelang es sehr leicht, den kraterförmigen Tumor zu umschneiden und auszulösen. Der Tumor ist rund, mißt zirka 1 *cm* im Durchmesser, ist weiß, fibrös, mehr hart und macht am ehesten den Eindruck eines Fibroms. Es wurde hierauf zunächst sorgfältig die Schleimhaut vernäht und dann der Nasenflügel mit der Haut. Tamponade und Verband. Nach vier Tagen konnten die Nähte entfernt werden und bereits am folgenden Tage wurde Pat. entlassen und blieb in ambulatorischer Nachbehandlung. Es traten in der Folge keine Blutungen auf, Pat. erholte sich sehr rasch und war mit dem kosmetischen Resultat vollständig zufrieden.

Histologischer Befund: Knapp unter der äußersten dicken Epithelschichte finden sich zahlreiche kleine Gefäße, vielfach mit Blut gefüllt, vielfach leer mit einer oft auffallend dicken Wandung. In der Tiefe des Schnittes nur vereinzelte quergestreifte Muskelfasern. Das Gebiet zwischen diesen und der Epithelschichte fast durchwegs von den oben beschriebenen Gefäßen erfüllt. Mitunter fällt eine leichte perivasculäre Infiltration auf. Dort, wo sich die Gefäßlumina stark erweitern und zum Teil einen Cavernomtypus annehmen, sieht man nicht selten neu entstandene wandständige Thrombenmassen. Ferner begegnet man dem im Gebiete der Nasenschleimhaut gewohnten Bilde der eosinophilen Zellen sowie Plasmazellen. Es handelt sich demnach um ein Angiom, dessen Gefäße vielfach eine stärkere Wand aufweisen; nähert sich dem Angioma cavernosum-Typus. Die beiden mikroskopischen Abbildungen zeigen die zahlreichen kleinen Gefäße.

Der Fall bietet ein gewisses diagnostisches Interesse insofern, als die Vermutungsdiagnose bis zuletzt zwischen den verschiedensten Erkrankungen schwankte. Durch die vorhergegangene Kaustik war das klinische Bild gänzlich verwischt und wir mußten angesichts des zentral ulcerierten, schmerzhaften, entzündlichen Infiltrats, zunächst an die an dieser Stelle nicht ungewöhnliche Tuberkulose oder Syphilis denken. Die profuse Blutung, die zuletzt einen lebensgefährlichen Grad annahm und bei der das Blut in pulsatorischen Stößen aus der zentralen Ulceration spritzte, mußte demgemäß als Arrosion einer größeren Arterie gedeutet werden, wahrscheinlich der Arteria angularis. Bald aber lenkte das auffälligste und interessanteste Symptom, nämlich die Pulsation des ganzen, vermeintlich infiltrierten Nasenflügels, welche auf Druck in die Nasolabialfalte, also Kompression der Arteria angularis, verschwand, unsere Vermutungen in eine andere Richtung. Wir hatten allen Grund, ein Aneurysma genannter Arterie anzunehmen, das sich wahrscheinlich im Laufe des Tiefergreifens des Infiltrationsprozesses durch subcutane Arrosion entwickelt hatte; sind doch Aneurysmen für eine luetische

Digitized by Google
Original from UNIVERSITY OF CALIFORNIA
Generated on 2019-10-24 14:58 GMT / http://hdl.handle.net/2027/uc1.b3252762
Public Domain in the United States, Google-digitized / http://www.hathitrust.org/access_use#pd-us-google

Konstitution charakteristisch. Diese Annahme bestimmte unser therapeutisches Handeln. Man dachte zunächst an die Unterbindung der Art. maxillaris externa oder zumindest der Art. angularis; als es aber gelang, die profuse Blutung durch vordere Tamponade der Nase zum Stillstand zu bringen und diese sich auch in den nächsten Tagen nicht wiederholte, entschloß man sich, den blutenden Tumor radikal zu entfernen, ganz besonders da die bereits ausgeführte Kauterisation den Zustand der Pat. nur verschlechtert hatte. Bei der Operation nun waren wir sehr überrascht, nicht nur die Art. angularis auffallend klein zu finden, sondern auch statt des erwarteten Aneurysmas einen gut abgekapselten Tumor, der sich wie ein Atherom mühelos und glatt ausschälen ließ. Das Äußere des rundlichen, erbsengroßen Tumors wich durchaus von dem Aussehen einer Gefäßgeschwulst ab. Die histologische Untersuchung brachte nun die Aufklärung: die veränderte Struktur war der entzündlichen Infiltration zuzuschreiben, die sich im Anschluß an die seinerzeitige Kaustik entwickelt hatte. An dem histologischen Bild fällt nun weiters die abnorme Dicke der Wandung einzelner dieser Gefäße auf. Dieser Umstand läßt am ehesten die Annahme zu, daß es sich nicht um eines der gewöhnlichen an dieser Stelle vorkommenden Angiome handelt, mit den bekannten massenhaften, zartwandigen, kapillaren Gefäßschlingen, sondern eher um ein Angioma cavernosum, in dem die Gefäße sich von vornherein in steter Verbindung mit einer größeren zuführenden Arterie befanden und ihre Wandung sich dem ständigen arteriellen Blutdruck angepaßt hat, also etwa nach Art des Aneurysma racemosum.

Konjetzny empfiehlt unter allen Umständen die radikale Entfernung des Angioms mit der Basis und ist der Ansicht, daß die Abtragung und Ätzung des Stumpfes unzureichend sei, da es leicht zu Rezidiven kommen kann.

Die Meinungen über den therapeutischen Wert einer Radiumbestrahlung bei Angiomen sind geteilt. Während Breda über zahlreiche persönliche Behandlungen von Angiomen mit Radium berichtet und die schnelle Heiltätigkeit bei platten und knotigen Angiomen der Strahlen betont, macht Kirmisson darauf aufmerksam, daß durch die Behandlung der Angiome mit Radium, wenn sie nicht vorsichtig geschieht, die schwersten Schäden entstehen können. Er berichtet über 2 Fälle, bei denen das Radium zu großen Defekten geführt hat, besonders in dem einen Fall, bei dem ein walnußgroßes Angiom an der Wange eines Kindes dreimal bestrahlt wurde und bei dem ein großes Loch in der Wange entstand. Die Anwendung von Hochfrequenzströmen, mit denen Carl günstige Erfolge bei Angiomen der Zunge und der Lippen hatte, kam bei unserer Pat. nicht in Betracht.

Differentialdiagnostisch wäre eventuell noch an eine Cyste zu denken gewesen, über deren Vorkommen im Nasenflügel Felix und Beck berichtet haben, die starken Blutungen aus dem Tumor aber sprachen von vornherein dagegen.

Digitized by Google
Original from UNIVERSITY OF CALIFORNIA
Generated on 2019-10-24 14:58 GMT / http://hdl.handle.net/2027/uc1.b3252762
Public Domain in the United States, Google-digitized / http://www.hathitrust.org/access_use#pd-us-google

Wir hatten es somit bei unserer Pat. bloß mit einer außergewöhnlich seltenen Lokalisation eines Angioms zu tun, das unter dem Bilde des blutenden Septumpolypen jedem Rhinologen bekannt ist, und pflichten auch jener Ansicht bei, die die radikale operative Entfernung als Therapie bezeichnet.

Literatur: 1. O. Beck, Cystenbildung im Nasenflügel. Arch. f. Ohrhlk. 1912. Bd. 65. H. 1. — Breda, Angiomi e Radium. — 3. Carl, 42. Versammlung der Deutschen Gesellschaft für Chirurgie zu Berlin. — 4. Felix, Rumänische Gesellschaft für Oto-Rhino-Laryngologie zu Bukarest. Sitzung vom 12. März 1913. — 5. Finder, Berliner Laryngologische Gesellschaft. Sitzung vom 19. November 1909. — 6. Kirmisson, Des abus et des dangers de la radiumthérapie appliquée à la cure des angiomes. Séance 12. Juin 1912. Bull. Mém. Soc. Chir. 1912. 23. — 7. Konjetzny, Zur Pathologie der Angiome. M. m. W. 1912. Nr. 5. — 8. Tilley, Angioma of nose. Royal Soc. of Med. London Laryng. Sect. Febr. 2. 1912. Brit. med. Journ. Febr. 17. 1912. S. 368. — 9. Derselbe, Royal Soc. of Med. London. Laryng. Sect. Nov. 3. 1911.

Vereinsberichte.

Münchener Laryngo-otologische Gesellschaft.

71. Sitzung vom 23. Februar 1913.

Vorsitzender: Prof. Dr. Neumayer.
Schriftführer: Dr. Nadoleczny.

1. Trautmann:

a) **Kurzer Bericht über den günstigen Einfluß des Zellerschen Krebsmittels bei einem Fall von inoperablem Oberkiefercarcinom.**

M. H.! Im Oktober v. J. kam eine 70jährige Frau zu mir, welche bis dahin 3 Wochen in Zahnbehandlung gestanden war. Es sollen am Zahnfleisch des linken Oberkiefers geschwulstartige Massen kurz vorher aufgetreten sein, weshalb ihr 5 Zähne ausgezogen worden waren. Im Anschluß daran trat nahezu völlige Kiefersperre und eine starke Schwellung der linken Wange ein. In diesem Zustande kam die Pat. zu mir. Da es nicht möglich war, die Mundhöhle zu inspizieren, dachte ich wegen der äußeren Erscheinungen zunächst an einen Wangenabsceß infolge einer Zahnmißhandlung, eventuell auch an eine Oberkieferhöhlenaffektion. In der Narkose mußte ich, um mir Raum zu verschaffen, in erster Linie an die Wange operativ herangehen. Ich machte in die linke Wangenschleimhaut in horizontaler Richtung eine lange und tiefe Incision. Ich kam darauf mit dem Finger in eine große Höhle, über der ich die äußere Haut nach außen und unten drängen konnte, und legte von außen etwas oberhalb des horizontalen Unterkieferastes eine Kontraincision an. Merkwürdigerweise zeigte sich die Höhle aber nicht, wie ich erwartete, mit Eiter angefüllt, sondern mit zerfallenen, matschen Gewebsmassen, die ich, soweit es ging, herausholte. Nun konnte auch in die Mundhöhle ein guter Einblick getan werden. Der zahnlose Processus alveolaris des linken Oberkiefers sowie die umgebende Schleimhaut zeigte eine Unmasse von mißfarbenen Granulationen und tiefen Ulcerationen. Beim Ab- und Auskratzen dieser mit dem

Digitized by Google
Original from UNIVERSITY OF CALIFORNIA
Generated on 2019-10-24 14:58 GMT / http://hdl.handle.net/2027/uc1.b3252762
Public Domain in the United States, Google-digitized / http://www.hathitrust.org/access_use#pd-us-google

scharfen Löffel kam ich sofort in die Highmorshöhle hinein. Beim Ablösen der Weichteile zeigte sich ein großer Teil der vorderen Oberkieferwand sowie des harten Gaumens völlig destruiert. Die nunmehr gestellte Diagnose eines Oberkiefercarcinoms wurde später auf Grund eingesandten Gewebsmaterials im pathologischen Institute bestätigt (Prof. Schmincke: Plattenepithelzellencarcinom). Bei dem Alter der Pat. von 70 Jahren und der schon ergriffenen Wange mußte man wohl das Carcinom als inoperabel erklären und von einer Oberkieferresektion absehen. Nun mußte aber doch irgend etwas getan werden. Ich dachte nun zunächst an Injektionen und Einreibungen mit einer Lösung von Carbenzym, jener Vereinigung von Pflanzenkohle mit sterilem Trypsin, das früher sogar begeisterte Lobredner bei seiner Carcinombehandlung gefunden hatte, aber dann wieder wie alle ähnlichen Mittel in das Meer der Vergessenheit geworfen wurde.

Nachdem nun aber Czerny im August 1912 (M. m. W. 1912. Nr. 34) dem Zellerschen Krebsmittel einen Geleitbrief mit auf den Weg gegeben hatte, wollte ich trotz der phantastischen Namen desselben, Cinnabarsana und Nacasilicium, auch einen therapeutischen Versuch machen.

Das Cinnabarsana ist im wesentlichen eine Arsenik-Zinnoberpaste[1]), die äußerlich auf die erkrankte Partie aufgetragen werden soll, das Nacasilicium ist Siliciumsalz[2]) in Pulverform, das mindestens 1 Jahr lang innerlich 3mal täglich je $^1/_2$ *g* zu nehmen ist. Ich bestrich einen Gazetampon mit der Krebspaste, schob ihn zwischen Wangenschleimhaut und Oberkiefer und ließ ihn 24 Stunden liegen. Die gleiche Prozedur wiederholte ich nach 14 Tagen, während fortgesetzt 3mal täglich je 0·5 Nacasilicium innerlich gegeben wurde. Jedesmal nach Einlegen der Krebspaste entstand schon nach einigen Stunden eine intensive Reaktion in Form hochentzündlicher Erscheinungen — Calor, Rubor, Tumor, Dolor —, die nach ca. 36 Stunden zurückgingen und während ihres Bestandes mit hohen Morphiumdosen erträglich gemacht wurden. Ich habe die Pat. nunmehr $^1/_2$ Jahr unter meiner Behandlung. Von einer Heilung ist natürlich keine Rede. Die Pat. wird zusehends schwächer, sie muß wegen der Schmerzen fortwährend unter Morphium gehalten werden und der Exitus wäre so schnell als möglich zu wünschen. Aber in anatomischer Hinsicht ist dem Mittel ohne Zweifel ein günstiger Einfluß zuzuschreiben. Die Ulcerationen haben sich gereinigt, viele sind vernarbt, viele der ausgekratzten Stellen sind mit frischer Schleimhaut überzogen, der freiliegende Knochen sieht makroskopisch gesund aus. Ein Stillstand der Erkrankung ist seit dem Gebrauch der Mittel auf alle Fälle eingetreten. Nun möchte ich mich aber trotzdem verwahren, daß ich auf Grund dieses günstigen Einflusses das Zellersche Krebsmittel für die Carcinombehandlung überhaupt anzuwenden empfehle. Ich stehe völlig auf dem Boden der frühoperativen Therapie. Aber in völlig aussichtslosen, inoperablen Fällen, noch dazu bei vorgeschrittenem Alter, glaube ich mit gutem Gewissen, nicht bloß, ut aliquid fiat, zu einem Versuch mit den Zellerschen Präparaten raten zu dürfen.

b) **Ein Fall von Lupus des Gaumens, behandelt mit der Pfannenstillschen Methode.**

---

[1]) Acid. arsenic. 2·0. Hydrarg. oxydat. rubr. 6·0. Carb. anim. 2·0. Pulver zur Krebspaste.

[2]) Kal. silic., Natr. silic. aa. 20·0. Sacc. lactis 60·0.
Beides ist gebrauchsfertig in den Apotheken zu haben.

Digitized by Google
Original from UNIVERSITY OF CALIFORNIA
Generated on 2019-10-24 14:58 GMT / http://hdl.handle.net/2027/uc1.b3252762
Public Domain in the United States, Google-digitized / http://www.hathitrust.org/access_use#pd-us-google

Im Februar 1912 ging bei mir ein 25jähriges Fräulein zu mit der Angabe, daß ihre Erkrankung vor 3 Jahren mit Brennen im weichen Gaumen begonnen habe. Gleichzeitig setzte eine progressive Körpergewichtsabnahme ein. Vor 2 Jahren schwollen die Submaxillardrüsen an und es begann eine Knötchen- und Geschwürsbildung am weichen Gaumen und im Rachen, die die Nahrungsaufnahme von Tag zu Tag erschwerte, da starke Schluckschmerzen bestanden. Die Behandlung von damals beschränkte sich auf den Gebrauch von Gurgelwässern. Vor 1 Jahr absolvierte sie im In- und Ausland die verschiedensten Ärzte, die die Erkrankung trotz mehrmaligem negativen Ausfall der Wassermannreaktion als luetisch betrachteten und zunächst Jodkali verordneten. Aber die Affektion wurde immer schlechter, so daß ein Arzt an die Möglichkeit einer exotischen Krankheit dachte. Bei der Untersuchung zeigte sich mir nun in der Tat ein sehr merkwürdiges Bild, das die diagnostischen Erwägungen der vorher behandelnden Ärzte voll verständlich machte. Der weiche Gaumen bis zum Ansatz an den harten war an der Vorder- und Rückfläche, hier bis in die Choanen hinein, besät mit dicht nebeneinander stehenden hirsekorngroßen, ziemlich derben Knötchen, die teilweise erodiert und ulceriert waren. Die Uvula hing als dicker, großer, harter, starrer, unbeweglicher Zapfen, gleichfalls bedeckt mit granulationsähnlichen Effloreszenzen beinahe bis zur Zunge herab. An der Hinterfläche des Pharynx, gegenüber der Epiglottis, bestand ein pfenniggroßes tiefes Geschwür mit wallartigen Rändern und gekörntem, mit schmutziggraubraunem Belag versehenen Grunde. Die regionären Drüsen waren frei. Auch der übrige Körper, insbesondere die Pulmones, ließen nichts Krankhaftes feststellen.

Wer das kleingummöse Syphilid des Rachens kennt, so wie es Marschik (W. kl. W. 1908. Nr. 16) beschrieben hat, konnte sich in diesem Falle des Gedankens an die Möglichkeit dessen Vorhandenseins nicht erwehren. Die dem kleingummösen Rachensyphilid eigene Infiltration, die zahlreichen kleinen, warzigen Exkreszenzen, die entweder wie Granulationen den Boden von Geschwüren bedecken, aber auch aus der intakten Schleimhaut ohne Epithelverlust sich ergeben können, der eminent chronisch-torpide Verlauf sind ja gerade Erscheinungsformen, die auch auf unseren Krankheitsfall gepaßt haben würden. Aber das kleingummöse Rachensyphilid hat gerade nach Marschik auch eine große Ähnlichkeit mit dem Rhinosklerom, mit dem es in den Ländern, in denen es häufiger als bei uns vorkommt, häufig verwechselt wird. Wir können heutzutage das Rhinosklerom keineswegs mehr als eine Erkrankung der äußeren Haut (Nase), wohin es sich ja auch erstreckt, betrachten.

Nach Gerber, dem verdienstvollen Forscher auf diesem Gebiete, ist es eine Infektionskrankheit, die sich lediglich in den oberen Luftwegen abspielt und nur bisweilen noch auf die äußere Nase und die Oberlippe übergreift. Gerade im Nasenrachenraum, um die Choanen herum, ist in den allermeisten Fällen der primäre Sitz. Neben der diffusen Infiltration kommt es aber auch am Velum, und zwar zunächst an der hinteren Fläche desselben (O. Chiari) zu Knoten- und Knötchenbildung. Köbner hätte daher das Richtige getroffen, wenn er, wie Max Joseph mitteilt, den Namen Rhino- und Pharyngosklerom vorschlug. Hatte ich daher unrecht, in diesem Falle die Wahrscheinlichkeitsdiagnose Rhinosklerom zu stellen? Tuberkulose oder Lupus erschien mir bei dem ungewöhnlichen Bilde der Erkrankung nicht vorzuliegen, um so mehr, als ich selbst einen solitären Gaumenlupusfall, den ich vor Jahren bei einem 12jährigen Knaben beobachtete, mit seinen typischen Formen noch gut im Ge-

Digitized by Google
Original from UNIVERSITY OF CALIFORNIA
Generated on 2019-10-24 14:59 GMT / http://hdl.handle.net/2027/uc1.b3252762
Public Domain in the United States, Google-digitized / http://www.hathitrust.org/access_use#pd-us-google

dächtnis hatte. Die bakteriologische Untersuchung von Gewebs- und Belagsabstrichen führte nicht zum Ziel. Es fanden sich weder Tuberkelbacillen noch Spirochaeten, anaerobe Kulturen blieben steril, nur vereinzelte Kokken, Staphylokokken, Streptokokken und Pilzfäden wurden nachgewiesen. Subcutane Impfungen von Meerschweinchen verliefen negativ (Bakteriol. Untersuchungsanstalt). Dagegen brachte die pathologisch-anatomische Untersuchung der von mir zu diesem Zwecke amputierten Uvula Klarheit. Diese ergab eine diffuse, chronisch-entzündliche Infiltration der Schleimhaut mit Epitheloidzellentuberkel und Langhansschen Riesenzellen = Lupus tuberculosus (Pathol. Institut Professor Schmincke).

Es mußte also angenommen werden, daß es sich um primären oder vielmehr solitären Lupus vulgaris des Gaumens und Rachens handelte, ein freilich nicht sehr häufiges Vorkommnis.

Gegen Lupus beziehungsweise Tuberkulose der Schleimhaut werden die verschiedensten therapeutischen Maßnahmen ausgeführt, im allgemeinen mit nicht sehr befriedigendem Erfolg, das heißt unter Bildung von Narbensträngen und Verwachsungen, die gerade am Gaumen und im Nasenrachenraum die größten Funktionsstörungen hervorrufen können.

Nachdem nun mit der Pfannenstillschen Methode so gute Resultate berichtet wurden, glaubte ich auch einmal mit ihr einen Versuch machen zu müssen. Eine gute Übersicht über diese, ihre Modifikationen, Technik und Resultate hat erst vor kurzem Ove Strandberg gegeben (Strahlentherapie. Bd. I. H. 4. 1912). Die Wirkung der Pfannenstillschen Therapie beruht auf dem Zusammenwirken von Jodnatrium und Ozon, wobei Jod frei wird. Leitet man Ozon in ein Reagenzglas mit Jodnatrium, so geht (Strandberg) folgender Umsatz vor sich:

$$2\,NaJ + O_3 + H_2O = 2\,NaOH + O_2 + 2\,J.$$

Man hatte für die Therapie sehr teure und umständliche Ozonapparate nötig und griff infolgedessen zum Wasserstoffsuperoxyd, bei welchem ein ähnlicher gemischter Umsatz stattfindet wie beim Ozon. Es muß beides zusammen angewandt werden, um Jod in statu nascendi zu erzeugen, da dieses als das heilende Agens angesehen werden muß. Versuche mit H_2O_2 oder JNa allein hatten ein negatives Resultat. Die Technik der Pfannenstillschen Behandlung bei Hautaffektionen besteht darin, daß die Pat. 3 *g* JNa pro die in 6 Portionen à 0·5 verteilt innerlich nehmen und daß der Pat. auf die die erkrankte Stelle bedeckende Watte alle 10—15 Minuten aus einem Tropfglas 3%iges H_2O_2 auftropft. Setzt man dem 3%igen H_2O_2 noch 1%ige Essigsäure hinzu, so ist die Wirkung eine noch bessere. Die Dauer einer derartigen Behandlung ist durchschnittlich 3 Monate.

Bei Schleimhauterkrankungen, zum Beispiel bei Lupus im Naseninneren, ist eine analoge Behandlung ziemlich einfach, schwieriger dagegen in unserem Falle, wo ein Tampon dauernd sehr schwer anbringbar ist. Solange die Pat., die von auswärts war, täglich zu mir kommen konnte, habe ich mit einem von einer Krauseschen Pinzette gehaltenen und in H_2O_2 eingetauchten Wattebausch Pharynxulcus, vorderen und hinteren weichen Gaumen, Nasenrachenraum und Choanen tüchtig bis zur intensiven Schaumbildung eingerieben und gleichzeitig Sol. Natri jodati 15/150, täglich 6mal 1 Kaffeelöffel voll, verordnet. Als später die Pat. nach Hause fuhr und sich nur noch zirka alle 14 Tage vorstellen konnte, ließ ich neben der Jodnatriummedikation als Ersatz

Digitized by Google
Original from UNIVERSITY OF CALIFORNIA
Generated on 2019-10-24 14:59 GMT / http://hdl.handle.net/2027/uc1.b3252762
Public Domain in the United States, Google-digitized / http://www.hathitrust.org/access_use#pd-us-google

des H_2O_2 täglich 6 Pergenoltabletten einnehmen. Pergenol, ein kristallinisches Pulver, ist ein Gemisch von Natriumperborat und Natriumbitartrat und stellt eine Wasserstoffperoxydquelle dar. Beim Auflösen von Pergenol in Wasser entsteht Wasserstoffperoxyd, Borsäure und Natriumtartrat. Eine Tablette enthält 0·5 *g* Pergenol und Natriumbikarbonat. Bei dieser Behandlung muß ebenfalls freies Jod entstehen. Jedenfalls hatte diese einen Erfolg. Schon nach 14 Tagen heilte das Pharynxulcus, die Knötchen am Gaumen verschwanden und nach 4 Monaten war auch nicht die Spur einer Erkrankung mehr zu erkennen. Kein Narben- oder Verwachsungsprozeß, sondern eine frisch aussehende Schleimhaut präsentierte sich bei der Untersuchung. Die Pat. konnte wieder schlucken und essen, wodurch sich der Allgemeinstatus und das psychische Befinden erfreulich hob. Nun darf man aber von dieser Behandlungsmethode, die in diesem Fall einen so schönen Erfolg hatte, nicht allzu enthusiasmiert sein und verallgemeinern. Es gibt sicher Fälle, die sich anders zu ihr verhalten. Ja, man darf auch nicht glauben, daß mit einem einmal abgeheilten Prozeß für alle Zeiten Rezidive ausgeschlossen sind. Das zeigt auch mein Fall. Vor kurzem kam die Pat. wieder mit der Angabe, Kratzen im Halse zu haben. Es zeigte sich denn auch an der rechten Hinterfläche des Velum, nahe seinem freien Rande, ein vereinzeltes neues Lupusknötchen, das durch Betupfen mit H_2O_2 und NaJ innerlich nach einigen Tagen wieder verschwand. Daraus geht hervor, daß Pat. mit nach Pfannenstill behandeltem Schleimhautlupus sich periodisch zur Kontrolle vorstellen müssen, um jedes neu aufschießende Knötchen sofort zu zerstören. Im ganzen muß man aber der Pfannenstillschen Methode, wenigstens nach dem Erfolge in meinem Falle, eine intensive therapeutische Wirkung zusprechen, die es rechtfertigt, sie in allen ähnlichen Fällen zu empfehlen, besonders dann, wenn andere Behandlungsarten versagt haben.

c) **Lymphadenitis cervicalis, ausgehend von primärer Tonsillentuberkulose.**

Unter den verschiedenen Eingangspforten der Tuberkulose spielen auch die Tonsillen eine Rolle. Man hat eine Zeit lang geglaubt, daß von ihnen aus auf dem Lymphwege über die Halsdrüsen zur Lungenspitze die Lungentuberkulose entstehen könnte (Grober). Diese Annahme ist von Most als falsch erwiesen worden. Von den Halslymphdrüsen zur Lunge gibt es keine Lymphwege. Dagegen stehen die Tonsillen mit den Halslymphdrüsen durch Lymphwege in direkter Verbindung. Die Halslymphdrüsentuberkulose ist in fast allen Fällen eine sekundäre, von den Tonsillen fortgeleitete. Es genügt daher nicht, die tuberkulösen Halslymphdrüsen allein zu entfernen, es muß die Tonsille, welche den Primäraffekt darstellt und von der aus immer wieder neue Drüsen erkranken, in toto mitexstirpiert werden. Bericht über einen einschlägigen Fall. (Erscheint in extenso in der M. m. W.)

d) **Demonstration einer in Stirnhöhlenkatheterform gebogenen Faßzange für Drain oder Gazestreifen. Zur Verwendung bei der Killianschen Radikaloperation.**

Nach Vollendung der Killianschen Radikaloperation macht es immer Schwierigkeiten, von der Stirnhöhle aus einen Gummidrain oder Gazestreifen beim korrespondierenden Nasenloch bequem herauszuleiten. Ich habe mir bei Frohnhäuser (München) eine schlanke Faßzange in der Krümmung der üblichen Stirnhöhlenkatheter anfertigen lassen, mit welcher man ausgezeichnet zurecht kommt (Fig. 1).

Digitized by Google
Original from UNIVERSITY OF CALIFORNIA
Generated on 2019-10-24 15:01 GMT / http://hdl.handle.net/2027/uc1.b3252762
Public Domain in the United States, Google-digitized / http://www.hathitrust.org/access_use#pd-us-google

Diskussion zu *a)* Haymann, zu *c)* Neumayer.
Diskussion zu *b)*.

Nadoleczny sah bei einer 60jährigen Pat. neben einer operativ zur Heilung gebrachten tuberkulösen Mastoiditis, einer stationären und leicht mit Erfolg zu behandelnden Nasenscheidewandtuberkulose und einer tuberkulösen Erkrankung submentaler Drüsen (operiert), zwei kleine Knötchen am harten

Fig. 1.

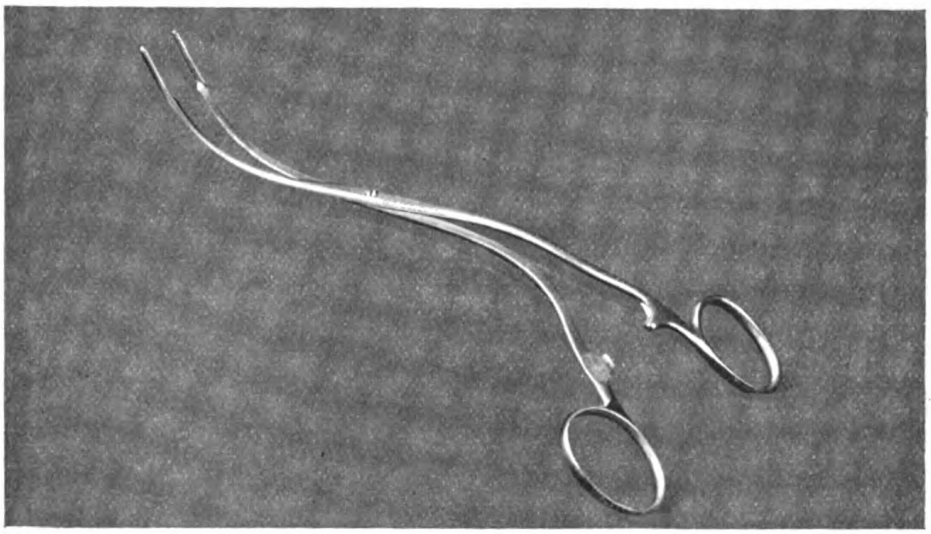

Gaumen, die auf galvanokaustischem Stich und Ätzungen mit Milch- und Trichloressigsäure prompt ausheilten.

2. Neumayer demonstriert einen **Patienten mit einem künstlichen Kehlkopf.**

Pat. trägt seit 4 Monaten eine Glucksche Sprechkanüle, die ein sehr deutliches und auf eine Entfernung von 10—15 *m* noch gut vernehmliches Sprechen ermöglicht.

Das der Kanüle angefügte Ansatzrohr bringt Pat. beim Sprechen in die Mundhöhle, da die räumlichen Verhältnisse der Nase eine Einführung des Ansatzrohres durch den unteren Nasengang in den Rachen nicht gestatten.

Pat. hat sich bereits im Verlaufe von wenigen Wochen die große Gewandtheit im Sprechen mit der Kanüle angeeignet, wie wir sie jetzt beobachten können, und außerdem auch die Technik erworben, die Höhe der Stimme etwas zu variieren. Durch wechselnde Intensität des Anblasestromes verfügt Pat. über einen Stimmumfang, der ungefähr einer Terz entspricht.

Die Höhe der Stimmlage, die dem Pat. vor der Operation und dem noch gesunden Kehlkopfe eigen war, wird bei dem künstlichen Kehlkopfe versuchsweise durch Verkürzung oder Verlängerung des Ansatzrohres gewonnen. Durch ein langes Ansatzrohr wird nämlich eine tiefe, durch ein kurzes Ansatzrohr eine hohe Stimmlage erhalten.

Digitized by Google
Original from UNIVERSITY OF CALIFORNIA
Generated on 2019-10-24 15:01 GMT / http://hdl.handle.net/2027/uc1.b3252762
Public Domain in the United States, Google-digitized / http://www.hathitrust.org/access_use#pd-us-google

Über den Krankheitsverlauf ist noch folgendes zu vermerken: Pat. ist 48 Jahre alt, Lehrer. Eltern desselben starben hochbetagt an unbekannten Krankheiten. Über frühere Erkrankungen ist nichts Nennenswertes anzuführen. Für Tuberkulose und Lues bestehen keine Anhaltspunkte. Pat. ist verheiratet, kinderlos.

Zu Beginn des Jahres 1910 erkrankte Pat. an Heiserkeit, die sich immer mehr steigerte und Dienstunfähigkeit nach sich zog. Im Juli desselben Jahres wurde folgender Kehlkopfbefund erhoben: Linkes Stimmband in der Pars ligamentosa verdickt, gerötet, in der Beweglichkeit etwas beeinträchtigt. Eine Probeexcision ergibt die Diagnose Plattenepithelzellencarcinom. Drüsenschwellungen sind nicht nachweisbar.

Nach Larynxfissur wird das erkrankte Stimmband excidiert. Tamponade und Trachealkanüle werden 2 Tage nach dem Eingriffe entfernt und Pat. verläßt nach 3 Wochen das Spital.

11 Monate nach dieser Operation trat ein lokales Rezidiv auf, das wegen des Widerstandes des Pat. erst nach weiteren 7 Monaten zur Operation gelangte und wegen der Ausbreitung des Tumors nach der vorderen und hinteren Kommissur der Stimmritze eine Totalexstirpation des Larynx erforderte. Drüsenmetastasen konnten nicht nachgewiesen werden.

7 Wochen nach dem Eingriffe konnte Pat. mit geschlossener Pharynxfistel und in die Gegend des Jugulums gut eingeheilter Trachea entlassen werden.

Pat. weist bei einer Gewichtszunahme um 13 *kg* einen sehr guten Ernährungszustand auf, der Schluckakt verläuft vollkommen ungestört.

Diskussion.

Nadoleczny.

3. Nadoleczny: **Fall von Ekchondrose am rechten Aryknorpel.**

Bei dem 20jährigen Pat., dessen Anamnese nichts Besonderes bietet und der wegen einer Pharyngitis in Behandlung kam, fand sich am rechten Aryknorpel eine weißliche Leiste, die am medialen Rand von vorn nach hinten zog. Die geradlinige Kante dieser Leiste sprang vor dem leicht gebogenen Innenrand etwas vor. Die Sondierung ergab einen knorpelähnlichen Widerstand. Bei der Phonation keinerlei Störung. Die Leiste, offenbar ein mit ganz dünner Schleimhautschicht überzogener Knorpelauswuchs, war am besten bei der Respiration zu sehen.

Diskussion.

Haymann, Levinger.

---

72. Sitzung vom 10. März 1913.

Vorsitzender: Dr. L. Grünwald.
Schriftführer: Dr. Nadoleczny.

Herr Prof. Chiari (Wien) wurde zum Ehrenmitglied ernannt.

1. Hecht: **Vereiterte follikuläre Oberkiefercyste mit Zahn in deren Dach.**

Vortragender demonstriert eine 46jährige Pat., die mit der Klage, ständig eitrigen Geschmack im Munde zu haben, zur Untersuchung kam. Bei In-

Digitized by Google
Original from UNIVERSITY OF CALIFORNIA
Generated on 2019-10-24 15:01 GMT / http://hdl.handle.net/2027/uc1.b3252762
Public Domain in the United States, Google-digitized / http://www.hathitrust.org/access_use#pd-us-google

spektion des Mundes zeigte sich in der Gegend des fehlenden III. Molaris l. o., fast am Übergang auf die Wangenschleimhaut, eine ganz feine Fistel, aus der fortwährend Eiter quoll; selbst feinste Sonde konnte nicht eindringen. Digitalexploration ohne Befund; Fossa canina beiderseits gleich, ohne Befund. Nase beiderseits frei und rein, Nasenrachenraum ohne Befund; geringe Pharyngitis.

Durchleuchtung nicht verwertbar: Kieferhöhle, Infraorbitalgruben und Pupillen beiderseits gleichmäßig dunkel (dicke Schädelknochen); subjektiv beiderseits geringe Lichtempfindung.

Die Röntgenphotographie brachte sofort Klarheit: Die Gegend der l. Kieferhöhle zeigte sich getrübt mit einem scharfen Schatten im lateralen Teil der Kieferhöhle (Cystenwand) und oben-außen, unter dem Orbitaldach, im Dach der Cyste, einen Zahn. Oben lateralwärts von der Trübung, die wohl der vereiterten Cyste entspricht, zeigt sich noch eine etwa halbmondförmige, etwas hellere Partie, die vielleicht den restierenden Raum der Kieferhöhle darstellt (Demonstration der in fronto-occipitaler und in seitlicher Richtung aufgenommenen Röntgenphotos.)

Die Radikaloperation nach Denker bestätigte voll und ganz den Röntgenbefund und führte zur Heilung. Es handelte sich also um eine vereiterte follikuläre Oberkiefercyste mit Zahn in der orbitalen Bucht. (Erscheint in extenso in dieser Monatsschrift.)

Diskussion.

Grünwald: Es ist nicht angängig, Radicular- und Follicularcysten als gleichartig zu betrachten. Für die ersteren hat Cartsch das übrigens schon lange vorher von Billroth verwendete Verfahren angegeben; für letztere paßt die Methode v. Bramanns. Im übrigen ist es zweckmäßig, sich nicht unbedingt auf ein bestimmtes Verfahren festzulegen, sondern je nach den Umständen zu operieren: bei Radicularcysten genügt dauernde Freilegung, bei follikulären ist totale Ausrottung der Wandverkleidung erforderlich. Jedenfalls braucht die von Hecht in Übereinstimmung mit Präcedenzfällen vorgenommene Exstirpation der Cyste mit sofortigem Wiederverschluß der Wunde den Vergleich im Heilungsresultat mit den anderen Verfahren nicht zu scheuen; der Erfolg ist einwandfrei.

Cieszynski a. G.

Trautmann.

Hecht (Schlußwort): Für derartig große Kiefercysten, wie der vorgestellte Fall, die den größten Teil der Kieferhöhle einnehmen, ist die Radikaloperation nach Denker unter Einbeziehung der ganzen Kieferhöhle und primärem Nahtverschluß der oralen Wunde entschieden am richtigsten. Die Heilungsresultate sind vorzüglich, die Heilungsdauer ist kurz und die Pat. werden in kürzester Frist vom Arzte unabhängig.

2. Hecht berichtet über 2 Fälle von **Gehörgangsveränderungen,** die er als **Alters-Ernährungsstörungen** ansprechen zu müssen glaubt.

Bei dem einen Pat., einem 83jährigen Herrn, dessen Urin Eiweiß in Spuren und 0·75% Zucker zeigte, fand sich nach Ausspritzung obturierender Ceruminalpfröpfe bei leicht getrübten und etwas verdickten Trommelfellen der Gehörgang beiderseits gewunden; etwas hinter dem Introitus erheben sich die Gehörgänge beiderseits gleichmäßig buckelartig; rechts zeigt sich auf der Höhe des Buckels ein ziemlich runder, ca. halberbsengroßer Substanzverlust, der bis

Digitized by Google
Original from UNIVERSITY OF CALIFORNIA
Generated on 2019-10-24 15:01 GMT / http://hdl.handle.net/2027/uc1.b3252762
Public Domain in the United States, Google-digitized / http://www.hathitrust.org/access_use#pd-us-google

auf den Knochen reicht, und auf seinem Grund weißen, porösen, anscheinend reaktionslosen, mit Sonde nicht beweglichen, freiliegenden Knochen zeigt. Die Hauträndер des Ulcus sind kaum gerötet. Pat. ist ohne jede Beschwerde von seiten des Ohres.

Bei dem zweiten Pat., einem geistig und körperlich noch recht mobilen Herrn von 101 Jahren, zeigte sich neben einer anscheinend akuten, spontan perforierten Otitis media eine Vorwölbung an der Gehörgangswand, hinter der nach der Tiefe zu die Sonde rauhen Knochen fühlte. Aus dieser Gegend ließen sich im Laufe der folgenden Wochen eine große Zahl ganz kleiner, spongiöser Knochensequester hervorwälzen, wobei der Bezirk, in dem die Sonde rauhen Knochen fühlte, ständig sich vergrößerte und auch auf den Gehörgangsboden übergriff. Die Temperatur war ständig normal. Bei dem Alter des Pat. mußte die Behandlung rein symptomatisch bleiben. Eine interkurrente Pneumonie führte nach einigen Monaten zum Exitus; Sektion wurde nicht gestattet.

Während bei dem ersten Pat. vielleicht der Druck des Ceruminalpfropfes neben dem Diabetes als Ursache für die Ernährungsstörung angesprochen werden kann, fehlt bei dem zweiten Fall jede Erklärung.

Diskussion.

Heine.

3. Hecht fragt auf Wunsch eines Röntgenologen, der eine Enquete über **Haarausfall nach Kopfröntgenaufnahmen zu diagnostischen Zwecken** anstellen möchte, an, ob die Kollegen solchen beobachtet haben, und wenn ja, in welcher Häufigkeit, und berichtet seinerseits über einen einschlägigen Fall:

43jähriger Pat. mit einseitiger Stirn- und Kieferhöhleneiterung.

10. VI. 1908. Kurzdauernde seitliche Röntgendurchleuchtung nach Einführung der Stirnhöhlekanüle in Stirnhöhle und 2 photographische Aufnahmen (Kiefer- und Stirnhöhle) zwecks Feststellung der anatomischen Verhältnisse vor der Operation.

1. VII. Am Hinterhaupt — entsprechend der Gegend eines mehrtägigen, jetzt nicht mehr vorhandenen Hinterhauptskopfschmerzes — ein fast bis zur Haargrenze reichender handtellergroßer, ziemlich medianer, fast vollkommener Haarausfall.

24. VII. Haarausfall begrenzt, beendet; zirka handtellergroßer Haardefekt am Hinterhaupt.

3. IX. Röntgen — Glatze unverändert.

10. X. Haare wieder ziemlich nachgewachsen.

24. III. 1909. Restitutio ad integrum; nichts mehr nachweisbar.

Die letzten Daten entsprechen nur den Tagen, an denen Pat. sich behufs Kontrolle — in längeren Intervallen — wieder vorstellte.

Diskussion.

Cieszynski a. G.

Nadoleczny.

Trautmann.

4. Hecht berichtet über einen 58jährigen Pat., bei dem **im Verlaufe der Nachbehandlung einer operierten doppelseitigen polypösen Siebbeinentzündung eigenartige apoplektiforme Erscheinungen auftraten, die rasch wieder vorübergingen.**

Digitized by Google
Original from UNIVERSITY OF CALIFORNIA
Generated on 2019-10-24 15:01 GMT / http://hdl.handle.net/2027/uc1.b3252762
Public Domain in the United States, Google-digitized / http://www.hathitrust.org/access_use#pd-us-google

Pat. litt an chronischer Bronchitis mit Emphysem und Asthma, beiderseitiger polypöser Ethmoiditis und linkseitiger chronischer Kieferhöhleneiterung. Die Siebbeine wurden beiderseits unter Erhaltung einer medianen Schleimhautknochenplatte der mittleren Muschel unter Suprarenin-Cocain-Anästhesie ausgeräumt (7. III. 1913), die Kieferhöhle täglich vom natürlichen Ausführungsgang aus ausgespült, in das Operationsgebiet täglich Suprarenin- (1 : 4000), -Cocain- (10%)-Tampons für einige Minuten eingelegt. Am 10. III. 1913 läßt Pat. nach Entfernung der Tampons plötzlich den r. Mundwinkel hängen, macht eine eigenartige Hand- und Armstellung r. und gibt auf Befragen nur lallende, unverständliche Antworten. Es zeigt sich eine nicht vollkommene Facialisparese im r. Mundwinkel, ausgesprochene Sprachstörung sowie eine starke Motilitätsschwäche im r. Arm. Die Hände fühlen sich kalt an; Pupillarreaktion beiderseits direkt und konsensuell schwach und träge. Pat. geht auf Aufforderung ruhig und ohne Schwanken zur Chaiselongue und legt sich dort nieder. Nach ca. 5 Minuten sind alle Erscheinungen geschwunden, Pat. steht spontan auf, spricht wieder frei und glatt und erinnert sich an alles Vorausgegangene. Er klagt nur über leicht eingenommenen Kopf.

Ein Erklärungsversuch für diese Erscheinungen kann natürlich nur auf Vermutungen basieren. Es ist möglich, daß es sich überhaupt nur um ein zufälliges Zusammentreffen der rasch wieder abklingenden apoplektiformen Erscheinungen mit der Nasenbehandlung handelte, es ist aber auch nicht von der Hand zu weisen, daß möglicherweise die Applikation des Suprarenins reflektorisch eine endokranielle Ischämie auslöste, die den ganzen Symptomenkomplex ihrerseits wieder hervorrief; erinnern wir uns nur der zahlreichen fälschlich diagnostizierten „Stirnhöhlenkatarrhe“, bei denen die Applikation von Cocain in den mittleren Nasengang Stirnkopfschmerzen, die sicher nicht mit der Nase zusammenhängen, vorübergehend zum Schwinden bringen. Jedenfalls sollte dieser Fall uns als Warnung dienen, mit der Anwendung von Nebennierenpräparaten bei älteren Personen, zumal Arteriosklerotikern, recht vorsichtig zu sein.

Diskussion.

Grünwald.

Heine.

Hecht (Schlußwort): Wir können aus dem mitgeteilten Fall die Lehre ziehen, bei älteren Pat., zumal Arteriosklerotikern, die Anwendung der Nebennierenpräparate aufs äußerste einzuschränken, insbesondere bei der postoperativen Nachbehandlung, wenn angängig, ganz auszuschalten, zumal wenn das Operationsgebiet sich in der Nähe der Schädelbasis befindet.

5. Nadoleczny stellt eine 30jährige Frau vor mit einer **Verwachsung der hinteren Gaumenbögen mit der hinteren Rachenwand.**

Beide Gaumenbögen sind flach mit der Rachenwand verwachsen; in der Mitte zieht nach unten ein weißer Streifen (Raphe), zu dem seitlich weißliche, strahlenartige Bindegewebszüge hinziehen. Ungefähr in der Höhe des oberen Tonsillenpols treten die Gaumenbögen auseinander und bilden so einen herzförmigen Ausschnitt, in dessen obere Mitte die Uvula bifida hineinhängt. Dieser Ausschnitt bildet den Weg zum Nasenrachenraum, der bei der postrhinoskopischen Untersuchung frei gefunden wird. Die Tonsillen sind ganz flach, kaum angedeutet, keine Nischenbildung, sie sind von einer dünnen Plica triangularis fast ganz bedeckt. Nase ohne Besonderes. Laryngitis sicca. Pat. war angeblich immer gesund. Über vorangegangene Lues ist nichts zu erfahren. Vater

Digitized by Google
Original from UNIVERSITY OF CALIFORNIA
Generated on 2019-10-24 15:01 GMT / http://hdl.handle.net/2027/uc1.b3252762
Public Domain in the United States, Google-digitized / http://www.hathitrust.org/access_use#pd-us-google

tot. Mutter und 4 Geschwister leben und sind gesund, eines an Phthise gestorben. Das einzige Kind am 10. Tage gestorben (Zange, Blutung). Kein Abort, keinerlei Atembeschwerden. Wassermannsche Untersuchung konnte nicht gemacht werden. Diagnose: luetische oder kongenitale Veränderung.

Diskussion.

Grünwald: Syphilis als Ursache der vorliegenden Verwachsungen auszuschließen, ist kaum möglich. Ihr Verlauf in den ersten Lebensjahren kann von geringsten Symptomen begleitet und daher ganz der Kenntnis oder Erinnerung der Pat. entzogen sein. Die Magerkeit (Narbenähnlichkeit mindestens) der medialen Teile steht jedenfalls im Gegensatze zu der Eigenart jenes Vorganges, den man im Falle einer Mißbildung voraussetzen müßte, nämlich eine Überbildung, eine Hyperplasie. Auch die Uvula bifida ist Zeichen eines entgegengesetzten Vorganges, einer Aplasie. Beide individuell vereinigt zu finden, erlebt man kaum.

Trautmann.

73. Sitzung vom 7. April 1913.

Vorsitzender: Dr. L. Grünwald.
Schriftführer: Dr. Nadoleczny.

1. Trautmann demonstriert vor der Tagesordnung 2 Fälle von **radikal operierten Pansinusiten,** bei denen die breit eröffneten Keilbeinhöhlen sehr übersichtlich sind.

2. Ahrens a. G.: **Gaumendehnung, Zahnregulierung und Nasenatmung.**

Vortragender verweist einleitend auf den Unterschied der früheren Zahnregulierungsmethoden gegenüber den heutigen Kieferdehnungen. Er geht dann näher auf die Möglichkeit ein, die Nasenatmung bei hohem Gaumen nach dem Vorschlag von Schwedes durch Kieferdehnung günstig zu beeinflussen und demonstriert an der Hand von Gipsmodellen eine Anzahl derartiger Fälle, bei welchen sich durch Dehnung der Kiefer eine normale Wölbung des Gaumens hat herstellen lassen. Im Anschluß daran zeigt er das Anlegen und die Wirkung der gebräuchlichsten Regulierungsapparate an einem Schädel. Ferner bringt er eine Reihe von farbigen Photographien aus dem Gebiet der Mundkrankheiten.

Diskussion.

Berten a. G.
Hasselwander a. G.
Meder a. G.
Hecht.
Levinger.
Trautmann.

Grünwald: Positive Resultate der Gaumendehnung für die Nasenatmung sind, wenn auch bisher in geringer Anzahl, so doch mehrfach bekannt; ebenso aber auch im Sinne der Streckung verkrümmter Septen (Sturmann, Peyer). Eine Wirkung auf das ganze Obergesicht, eventuell auch auf die Schädelbasis zu kontrollieren, wird die nächste Aufgabe sorgfältiger Untersuchung durch Messungen und mit Hasselwanders Röntgenstereoskop sein. Die Knochenveränderungen im Skelett von Apposition an der entlasteten (gezogenen) und

Generated on 2019-10-24 15:01 GMT / http://hdl.handle.net/2027/uc1.b3252762
Public Domain in the United States, Google-digitized / http://www.hathitrust.org/access_use#pd-us-google
Digitized by Google
Original from UNIVERSITY OF CALIFORNIA

Resorption an den gedrückten Stellen hat bereits Sandstedt festgestellt. Daß Rachitis ein häufiges Kausalmoment der Entstehung des hohen Gaumens bildet, ist sicher; die Behandlung darf also jedenfalls nicht beginnen, bevor diese Anomalie ausgeheilt ist. Im übrigen soll sie so zeitlich wie möglich einsetzen — Landsberger bezeichnet das 5. Jahr als untere Grenze — und braucht sich vielleicht nicht einmal, wie dieser Autor will, an die Verschlußzeit der Gaumennaht als Höchstgrenze zu halten; die Plastizität des Knochens (Volkmann) wird vielleicht auch Einwirkungen auf das schon reife Skelett noch zulassen. Jeder Fall mit skeletärer Nasenenge sollte (eventuell nach fruchtloser Beseitigung nasaler bzw. pharyngealer Hindernisse) der Dehnung zugeführt werden. Allerdings dürfen bloße Bißanomalien (offener Biß, Prognathie, Progenie etc.) an sich nicht mit den Erscheinungen und Folgen der Hyspistaphylie verwechselt werden: jene wirken nur für die Sprache schädlich, diese für die Atmung. Nicht selten allerdings trifft man beide vereinigt. Im übrigen ist Mundatmung an sich noch nicht pathologisch, sie wird bei gleichzeitig funktionierender Nasenatmung scheinbar, das heißt in Gestalt offen ruhenden Mundes sehr häufig bei Säuglingen (Honsell), aber auch sonst (Nadoleczny), also nur habituell angetroffen. Ein Zusammentreffen oder gar eine kausale Bedeutung der Hypsistaphylie für Variationen der Nebenhöhlenbildung u. dgl. kann bislang durch Tatsachen nicht belegt werden; wie weit der Schädelgrund an der Leptorhinie teilnimmt, wissen wir auch nicht. All dies, soweit es nicht (Nebenhöhlen) an sich anders bedingt ist, zu kontrollieren, ist wiederum Aufgabe neuer Forschungen. Jedenfalls gibt die schon von Visal geahnte und von Walcher experimentell erwiesene Beeinflußbarkeit der kindlichen Kopfform Raum für neue Gedankenreihen, die sich hier anknüpfen lassen!

Nadoleczny: Häufig wird die Diagnose auf Kiefer- bzw. Bißanomalie deshalb nicht gestellt, weil man die Kinder bei offenem Mund untersucht oder sich die Zähne zeigen läßt. Im letzteren Fall wird die Bißanomalie durch Vorschieben des Unterkiefers ausgeglichen und daher übersehen. Die Anomalien sind häufig hereditär und kommen besonders gehäuft bei Schwachsinnigen vor (über 60%). Sie verursachen eine Anzahl von Sprachfehlern (verschiedene Arten des Sigmatismus) und müssen bisweilen vor deren Behandlung beseitigt werden (offener Biß). Kinder mit starker Prognathie oder offenem Biß atmen oft mit offenem Mund durch die Nase und werden daher zu Unrecht adenotomiert. Die Nasenatmungsbehinderung scheint in den seltensten Fällen das Primäre und die Kiefervorbildung das Sekundäre zu sein. Meist ist die Nase sogar frei oder gering entwickelte Rachenmandeln sind nachweisbar, aber bedeutungslos. Besteht aber wirklich Mundatmung (wegen zu enger Nase), so wird eine frühzeitige Regulierung (am Milchgebiß) die Kinder vor den Gefahren dieser falschen Atmung rechtzeitig schützen können.

74. Sitzung vom 5. Mai 1913.

Vorsitzender: Dr. L. Grünwald.
Schriftführer: Dr. Nadoleczny.

1*a*. Hecht demonstriert eine 25jährige Pat. (nebst Röntgenbildern): **Ethmoiditis polyposa dextra, circumscripte Auftreibungen am r. Stirnbein, sowie starke Protrusio bulbi sin.** (letzteres infolge eines abgelaufenen Prozesses in der früheren Jugend).

Digitized by Google
Original from UNIVERSITY OF CALIFORNIA
Generated on 2019-10-24 15:01 GMT / http://hdl.handle.net/2027/uc1.b3252762
Public Domain in the United States, Google-digitized / http://www.hathitrust.org/access_use#pd-us-google

Die interessante Anamnese ergibt für den derzeitigen Prozeß keine sicheren Anhaltspunkte. Wassermann ist negativ, jedoch der Röntgenbefund derart typisch, daß die Diagnose Lues, wahrscheinlich hereditaria, gesichert ist. Da ohne Beigabe der instruktiven Röntgenbilder eine Wiedergabe des Befundes wertlos, sei auf die in dieser Monatsschrift erscheinende Mitteilung in extenso verwiesen.

Diskussion.

Salzer a. G.: M. H.! Die Augenuntersuchung ergibt eine starke Verdrängung des linken Auges nach vorne, unten und etwas nach innen. Ophthalmoskopisch ist das Auge normal, zeigt aber einen starken regulären Astigmatismus von 6 Dioptr. Es ist nicht undenkbar, daß dieser durch den Druck auf den Bulbus entstanden ist, doch kann er auch angeboren sein. Die Sehschärfe beträgt nur etwa $^1/_6$, während die des anderen Auges, das ebenfalls einen geringen Astigmatismus hat, normal ist. Diplopie ist nicht nachzuweisen, das Gesichtsfeld frei. Die Röntgenaufnahmen erklären ohne weiteres die Ursache des Exophthalmus; weniger einfach ist die Diagnose, um welche Art von Tumor es sich handeln mag. Ob der osteomyelitische Prozeß allein diese kompakte Bildung geliefert hat, erscheint fraglich. Es könnte eine Cyste, ein eingeheilter Sequester oder eine entzündliche Knochengeschwulst in Frage kommen. Klarheit darüber könnte wohl nur eine Operation bringen, die aber nicht indiziert ist.

Gilmer a. G.

Trautmann: Der vorgestellte Fall kann keineswegs als ein seltenes Ereignis betrachtet werden. Im Gegenteil, jedem von uns, der die Pathologie der Syphilis kennt, wird deren Häufigkeit in unseren Gebieten und deren Nachbarschaft geläufig sein. Von den Knochen, die syphilitisch erkranken, stehen gerade die Schädelknochen in allererster Linie, dann folgen erst Sternum, Clavicula, Scapula, Tibia, Fibula, Ulna, Wirbel, Rippen etc. Ich will nicht auf die „prähistorischen" Befunde an Schädelknochen eingehen, weil hierdurch die strittige Frage des ersten Auftretens der Lues angeschnitten wird. Kopfschmerzen auf Grund von syphilitischen Schädelknochenerkrankungen, deren Existenz durch eine positive Wassermannreaktion bekräftigt wird, sind doch sicher etwas ganz häufiges. Durch eine richtige spezifische Behandlung verschwinden sie. Daß viele Fehldiagnosen gemacht werden können, beweist zum Beispiel die oft falsche Therapie bei Lues des Oberkiefers, die als Carcinom mit der Oberkieferresektion bedacht wurde, beweisen Operationen von Nebenhöhlenerkrankungen, die Syphilisprodukte darstellten. Sequester müssen natürlich operativ entfernt werden, aber die spezifische Behandlung ist die Hauptsache. Ich möchte nur auf einen Fall von Lues des knöchernen Nasenseptum, des Os nasale, des Processus frontalis des Oberkiefers und des Orbitalrandes hinweisen, in dem ich nach Aufklappung die destruierten, vielfach als Totenlade sich präsentierenden Knochen wegnehmen mußte, ferner auf einen Fall von doppelseitiger maligner Siebbein- und Keilbeinlues, bei dem gleichfalls neben spezifischer Behandlung von mir operativ eingeschritten werden mußte. Von Kollegen Levinger kenne ich einen ähnlichen Fall.

M. H.! Man spricht als Diagnose so oft gemeinhin das Wort Lues aus, ohne sich dabei klar zu machen, um welche pathologisch-anatomische Verhältnisse es sich dabei eigentlich handelt. Bei den Knochen, insbesondere den Schädelknochen, ist der Verlauf ein ganz verschiedener, je nachdem es sich

Digitized by Google
Original from UNIVERSITY OF CALIFORNIA
Generated on 2019-10-24 15:01 GMT / http://hdl.handle.net/2027/uc1.b3252762
Public Domain in the United States, Google-digitized / http://www.hathitrust.org/access_use#pd-us-google

um das Periost, die Knochensubstanz oder das Knochenmark handelt, dann um die spezielle Lokalisation, die Ausdehnung und die Art des Prozesses.

Es handelt sich um irritative, meist aber um gummöse Prozesse, circumscripte oder infiltrative. Beide Formen können nebeneinander einhergehen. Bei der diffusen irritativen Periostitis treten am darunterliegenden Knochen Ossifikationsprozesse auf, Exostosen, welche resorbiert werden können. Es kann aber auch zur Eiterung, Periostitis suppurans, kommen. Bei der gummösen Periostitis kommt es zum Gewebszerfall, wobei zu beachten ist, daß der darunter liegende Knochen fast in allen Fällen gleichfalls gummös erkrankt. Die Ostitis und Osteomyelitis luetica sind meist gummöser Natur. Es kann zu einer Sklerosierung des Knochens kommen, fast immer ist aber der Ausgang der in eine Knochennekrose und -Absceß. Diese Fälle müssen als die schwersten angesehen werden, weil sie den Schädelinhalt befallen können. Daß solche Prozesse auch latent verlaufen, erhöht nur ihre Gefährlichkeit. Bei Lokalisation in der Stirnhöhle ist auch die Orbita mit dem Bulbus gefährdet. Die syphilitische Ostitis und Periostitis der Orbita bietet mannigfache Bilder, die sich unter anderem auch durch Dislokationen des Bulbus zeigen können. Beim Ausgangspunkt der Syphilis von den Nebenhöhlen der Nase müssen wir auch an die primäre Erkrankung (nicht primäre Lues) von deren Schleimhaut denken, von der aus der Prozeß auf und durch die Knochen geht, zum Beispiel von der Stirnhöhle in die Orbita etc. Diese Auseinandersetzungen haben für die Therapie die allergrößte Wichtigkeit.

Wir stehen heute im Zeichen der Salvarsanbehandlung. Ich kann bezüglich dieser im Verhältnis zu meinem Material auf eine immerhin reichliche Erfahrung zurückgreifen. Sind die Ansichten über die Art der Wirkungsweise des Salvarsan und Neosalvarsan vielfach noch hypothetischer Natur, so ist doch als feststehend zu betrachten, daß nach Einverleibung dieses Spezifikums nach dem Zugrundegehen von Spirochaeten Endotoxine frei werden, deren Wirkung bei kraniellen und endokraniellen Erkrankungen an und für sich schon letal sein kann. Es kommt aber auch zum Zerfall und zur Abscedierung der luetischen Produkte, die, wenn sie in der oder in die Schädelhöhle bersten, gleichfalts den Exitus herbeiführen können. Wir haben bei diesen Prozessen hinsichtlich der Salvarsananwendung die gleichen Kontraindikationen zu beachten wie bei Lues cerebralis oder Meningitis. Zur Erläuterung der Wirkungsweise des Salvarsans möchte ich einen Fall von mir anführen. Es handelte sich um einen 35jährigen Mann mit gummösen Prozessen der Ohren, der Nase, des Gaumens und des Rachens, des Larynx, des Oberkiefers und Stirnbeins etc. Eine intravenöse Salvarsaninjektion (0·4) bewirkte nach 2 Tagen unter Temperatursteigerung bis 40° C eine enorme Anschwellung der Gegend des rechten Ohres, des Oberkiefers und Stirnbeines, so daß das rechte Auge in dem fluktuierenden Gewebe verschwand. Noch am gleichen Tage erfolgte am rechten inneren Augenwinkel durch den Processus frontalis des Oberkiefers hindurch sowie auch durch die rechte Nasenhöhle ein profuser, mehrere Tage anhaltender Eiterdurchbruch. Allmählich klangen die entzündlichen Erscheinungen unter Verschwinden der gummösen Prozesse ab. Zwischen Gaumen und hinterer Rachenwand entwickelte sich, bis auf eine minimale Öffnung, eine narbige Verwachsung.

Exemplifizieren wir diese Salvarsanwirkung auf Schädelerkrankungen mit Auflösung der gummösen Prozesse und Perforation nach innen in die Schädel-

Digitized by Google
Original from UNIVERSITY OF CALIFORNIA
Generated on 2019-10-24 15:01 GMT / http://hdl.handle.net/2027/uc1.b3252762
Public Domain in the United States, Google-digitized / http://www.hathitrust.org/access_use#pd-us-google

höhle, so kann der Ausgang nicht zweifelhaft sein. Ich möchte daher bei der Behandlung der luetischen Erkrankungen der Schädelknochen und der Nasennebenhöhlen folgende Grundsätze aufstellen: Nachweisbare Knochensequester sind zuerst operativ zu entfernen. Dann ist zur milden Abtötung der Spirochaeten eine spezifische Behandlung mit Hg (Schmierkur besser wie Spritzkur) auszuführen. Erst dann ist eine intravenöse Salvarsaninjektion bis höchstens 0·3—0·4 (Neosalvarsan Dos. III—IV) zu machen und die ganze Behandlung unter Kontrolle des Blutbefundes in entsprechenden Zwischenräumen zu wiederholen. So wird man, wie ich in schon vielen Fällen, gefahrlos zu guten Resultaten gelangen.

Ob in dem vorgestellten Falle eine spezifische Behandlung überhaupt einen Zweck hat, läßt sich nicht ohne weiteres sagen. Jedenfalls wäre die Vornahme der Wassermannreaktion das allererste gewesen, was man in diagnostischer Hinsicht fordern muß.

1*b*. Hecht berichtet über einen Fall von **Bezoldscher subakuter Mastoiditis,** der durch seinen eigenartigen Verlauf und Befund sowie durch das instruktive Röntgenbild ein besonderes Interesse bietet. (Erscheint mit Röntgenbefund in extenso in dieser Monatsschrift.)

Diskussion.

Grünwald.

Gilmer a. G.

2. Grünwald: Über den in der letzten Sitzung zur Diagnose vorgestellten Fall ist zu berichten, daß die histologische Untersuchung im Einklang mit dem weiteren Verlaufe ergeben hat, daß der Fall in die Kategorie der **„Laryngitis hyperplastica diffusa“** einzureihen ist, von welcher Krankheit ich hier vor 2 Jahren die ersten Mitteilungen machte (M. f. Ohrhlk. 1911. S. 1366).

Die aufgestellten Präparate zeigen ein lockeres Bindegewebe mit hauptsächlich lymphocytärer Zellbildung als Stütze der bestehenden Neubildung von Kapillaren mit starker Wucherung der Wandzellen, bis zur annähernden Obliteration; also wiederum das Bild lymphocellulär-vasculärer Wucherung. Die Anamnese läßt eine nichtinfektiöse Entstehung annehmen; auch in diesem Falle wie in zwei der früheren ist die Schädigung der Kehlkopfschleimhaut durch retronasales Sekret unverkennbar. Das zeigt auch der Verlauf: Die von Anfang an bestehende starke „Verschleimung“ des Rachens wich auf Adenotomie; und erstaunlicherweise stellte sich bereits 3 Tage danach, unter bloßer Höllensteinpinselung des Kehlkopfes, die seit 6 Monaten verschwunden gewesene Stimme wieder voll ein. Im Verlauf der nächsten 12 Tage wurden noch Reste der unterdessen spontan stark zurückgebildeten Wucherungen mit der Stanze entfernt und die Stimme dadurch auch weiter in Stärke und Klang gebessert. Der weitere Verlauf darf abgewartet werden.

3. Ahrens a. G.: Vortragender zeigt eine Anzahl von **Röntgenaufnahmen von Kiefercysten.** Besonders interessant ist eine sehr ausgedehnte multiloculäre Unterkiefercyste bei einem 10jährigen Mädchen, ausgehend von den im Kiefer liegenden bleibenden Zähnen. Diese sind durch die Cyste völlig aus ihrer Lage und sehr weit nach unten verdrängt. Sie wurden bei der Operation absichtlich nicht entfernt. Sie richteten sich, wie die Röntgenaufnahmen zeigen, allmählich wieder zu ihrer früheren Stellung auf und kamen in nor-

Generated on 2019-10-24 15:01 GMT / http://hdl.handle.net/2027/uc1.b3252762
Public Domain in the United States, Google-digitized / http://www.hathitrust.org/access_use#pd-us-google
Digitized by Google
Original from UNIVERSITY OF CALIFORNIA

maler Weise zum Durchbruch. Dagegen ließ sich bei einer neuen Cyste derselben Seite der zweite bleibende Molar nicht erhalten. Er folgte beim Entfernen des Cystensackes spontan mit.

4. Nadoleczny: **Zur Kenntnis der Diplophonie.**

Die Erscheinungen der Diplophonie sind seit Türk und Schnitzler nicht mehr genau studiert. Während Johannes Müller eine damals als Diphtonie bezeichnete Erscheinung auf ungleiche Spannung der beiden Stimmbänder zurückführte, wiesen obige Autoren für ihre Fälle nach, daß es sich um eine Teilung der Stimmritze handelt und daß der höhere Ton in der Bänderglottis, der tiefere in der Knorpelglottis entstehen kann (Schnitzler). An einer 25jährigen Sopranistin konnte ich die Erscheinungen der Diplophonie eingehendst studieren und, wie das auch obige Autoren getan haben, die Intervalle bestimmen. Teilweise wurden auch phonographische Aufnahmen gemacht. Die Pat. hatte trotz starker Indisposition 10mal hintereinander eine Operettenpartie gesungen und war dann schließlich im II. Akt vollkommen stimmlos geworden. Nach einiger Zeit gelang es ihr wieder ein wenig zu singen. Die Mittellage e^1 bis g^1 war schlecht, dann später ließ die Höhe nach. Immer gelang ihr noch das Einsingen im Forte, dann aber traten Doppeltöne auf. Als sie in meine Behandlung kam, stellte ich unter anderem folgendes fest: Umfang c bis c^3, Bruststimme c bis e^1, Mittelstimme e^1 bis d^2, Kopfstimme e^2 bis c^3. Konsonant-Vokalprobe normal, Druckprobe ergab starkes und langsam korrigierbares Detonieren nach oben. Deutlicher Registerbruch bei d^2 e^3 ins Falsett (Piano). Detonieren im Piano bei allen Tönen, ausgleichbar zunächst bis g^1 a^1. Vorher schon Doppeltöne ab e^1, fis^1 nach Ausgleich ab gis^1 a^1, am stärksten bei c^2, d^2, e^2. Später gelang der Ausgleich bis c^2 mit Druck und pulsierendem Gleichstrom. An der linken Stimmlippe im mittleren Drittel war eine Verdickung von wechselnder Ausdehnung. Durch sie wurde die Glottis in zwei ungleiche Hälften geteilt, und zwar je nach der Spannung in verschieden große Teile. Bei fis^1 g^1 zum Beispiel erklang eine Sext, bei a^1 h^1 eine Quinte, bei c^2 d^2 (mitunter schon bei b^1 h^1) eine Quart, bei es^2 e^2 eine Terz (auch schon bei des^2 d^2), bisweilen bei dis^2 eine Sekunde, ab f^2 waren die Töne gewöhnlich rein, dann war der hintere Teil der Glottis ganz geschlossen und nur der vordere diente der Klangbildung. Dann mußte eine Teilung der Glottis bestehen im Verhältnis von 5 : 3 und 3 : 2, am Anfang der Mittellage von 4 : 3 (Quart) in deren Mitte und 5 : 3, selten 9 : 8 (Terz, Sekunde) am oberen Ende. Eine solche Teilung konnte auch laryngoskopisch schätzungsweise festgestellt werden.

Die Behandlung der Pat. zeitigte anfangs gute Erfolge, sie war lokal (Ätzung des Knötchens) und stimmgymnastisch. Vor allem mußten eine Anzahl von Fehlern, harter Einsatz, Pressen etc., abgestellt werden. Da Pat. sich aber nicht zu einer passenden Lebensweise (Alkohol! Schnüren!) bequemen wollte und auch keine regelmäßigen Stimmübungen machte, so gelang es nicht, einen dauernden Erfolg zu erzielen.

5. Levinger: Demonstrationen.

a) **Gesichtsschutzvorrichtung aus Papier.** (Autoreferat.)

Die auf beigegebener Abbildung veranschaulichte Schutzmethode hat sich Verfasser bestens bewährt.

Die Augen werden durch eine, je nach Bedarf mit einfachen Schutzgläsern oder optischen Gläsern versehene Brille oder Zwicker geschützt. Mund, Nase und der größte Teil des übrigen Gesichts durch eine Papiervorrichtung.

Digitized by Google
Original from UNIVERSITY OF CALIFORNIA
Generated on 2019-10-24 15:01 GMT / http://hdl.handle.net/2027/uc1.b3252762
Public Domain in the United States, Google-digitized / http://www.hathitrust.org/access_use#pd-us-google

Der obere, nach der einen Seite umgefalzte Teil des Papieres ist einseitig am Rand gummiert. Die gummierte Stelle wird angefeuchtet und der Nase — jedoch nur oben im knöchernen Teil — aufgeklebt. Das wie eine Maske über das Gesicht herabhängende Papier ist, damit es dem Gesicht besser anliegt, auch unten noch einmal umgefalzt. Da die knorpelige Nase frei bleibt, stört die Maske nicht. Diese Papiere können verwendet werden:

Fig. 2.

1. Um den Arzt gegen das Angehustetwerden bei der Untersuchung und Operation infektiöser Halskranken zu schützen.

Ihr Vorzug gegen andere Vorrichtungen ist hierbei absolute Sauberkeit (nach dem Gebrauch werden sie weggeworfen) und leichteste Transportmöglichkeit (im Rezeptblock oder sonstwie in der Tasche kann eine Anzahl der Papiere in der Längsrichtung gefaltet mitgeführt werden).

2. Da sie im Dampf in der Trommel sterilisierbar sind, lassen sie sich auch von Operateuren, die an akutem Schnupfen leiden, dazu verwenden — besonders bei Bauchoperationen —, um den Pat. vor Infektion zu schützen. Die Papiere sind bei Hermann Katsch, München, zu beziehen. Preis: 100 Stück 1 Mk.

b) Eines Präparats von **Tracheopathia osteoplastica.**

c) Eines spreizbaren **Keils zum öffnen von Nasenschlingen** (erhältlich bei Hermann Katsch, München).

75. Sitzung vom 9. Juni 1913.

Vorsitzender: Dr. L. Grünwald.
Schriftführer: Dr. Nadoleczny.

Grünwald: **Anatomische Bedingungen für die Erscheinungsformen der Gaumenmandeln.** (Erscheint ausführlich im Arch. f. Lar. Bd. 28. Heft 2.)

76. bis 79. Sitzung

waren Geschäftssitzungen (Ausarbeitung einer Gebührenordnung).

80. Sitzung vom 10. November 1913.

Vorsitzender: Dr. L. Grünwald.
Schriftführer: Dr. Nadoleczny.

1. Ahrens a. G.: **Über latente Zahnerkrankungen in Beziehung zu Nasenkrankheiten.**

Vortragender versteht unter latenten Zahnerkrankungen Affektionen, die von scheinbar völlig gesunden oder auch anscheinend gut gefüllten Zähnen ausgehen. Er bespricht Pulpitiden infolge von tief versteckten kariösen Höhlen oder hervorgerufen durch Abnutzung der Zähne, oder durch Neubildungen (Dentikel) der Pulpa. Ferner auch Pulpitiden infolge von mangelhaft präpa-

Generated on 2019-10-24 15:01 GMT / http://hdl.handle.net/2027/uc1.b3252762
Public Domain in the United States, Google-digitized / http://www.hathitrust.org/access_use#pd-us-google
Digitized by Google
Original from UNIVERSITY OF CALIFORNIA

rierten oder der Pulpa zu nahe liegenden Füllungen. Periostitiden infolge von zu hohen Füllungen, von einseitiger Belastung der Zähne oder von mangelhafter Wurzelfüllung. Die Erscheinungen unbemerkt gebliebener Granulome an der Wurzelspitze mit ihren Folgezuständen: Cysten, Abscesse und Fisteln, die dann in Beziehungen zu Nachbarhöhlen, Antrum und Nase und zum Markraum treten können. Ferner bespricht Vortragender noch die Erscheinungen, die von retinierten Zähnen, namentlich von Weisheitszähnen, hervorgerufen werden können, und weist endlich noch darauf hin, daß eventuell durch erkrankte Zähne auch eine Infektion mit Tuberkuloseerregern eintreten kann.

Diskussion.

Hecht: Ich möchte darauf hinweisen, daß die dentalen Kieferhöhlenempyeme sich differentialdiagnostisch durch die Qualität und den Foetor des Eiters oft von denen anderer Ätiologie unterscheiden lassen. Wenn sich bei Mangel irgendwelcher Veränderungen im Cavum nasi ein ganz dünner, rahmiger Eiter mit starkem Foetor zeigte, der an Qualität und Foetor am nächsten Tage das gleiche Bild bietet, so fand sich jedesmal eine Zahnerkrankung als Ursache der Kieferhöhlenaffektion, die mit Ausschaltung des erkrankten Zahngebietes meist rasch zur Ausheilung kam. Vielfach handelt es sich um latente Zahnerkrankungen, meist Granulome der Wurzelspitze, die auch — in Bestätigung der Grünwaldschen Mitteilungen — die zahnärztliche Untersuchung nicht diagnostizieren konnte, und erst die Röntgenaufnahme erbrachte den Beweis für die Richtigkeit der meinerseits präsumierten dentalen Ätiologie.

2. v. Heuss (München) a. G.: **Beziehungen zwischen Augen- und Zahnerkrankungen.**

Anlaß zur Besprechung der Beziehungen zwischen Augen- und Zahnerkrankungen gab folgender Fall, bei dem ein Zusammenhang zwischen Opticuserkrankung und Zahnaffektion nicht ausgeschlossen schien:

45jähr. Pat. klagt seit etwa 6 Wochen über Schmerzen am rechten Auge bei Bewegung. Seit 10 Tagen verschleiertes Sehen und Kopfschmerzen in der Stirne. Papillengrenzen verwaschen; Papille besonders temporal entzündlich gerötet. Gesichtsfeld nasal bis zum Fixierpunkt eingeschränkt. Nebenhöhlen frei. Im Bereich des Prämolar II und des 2. rechten Eckzahnes Schmerzempfindung auf elektrische Reizung (Dr. Grünwald). Zahnärztliche Untersuchung (Dr. Eberle): Prämolar II plombiert; nach Entfernung der Plombe Pulpa abgetötet; keine Zersetzungsprozesse. 2. Eckzahn rechts verfärbt; Zersetzungsgeruch in der Wurzel. (Plombierung beider Zähne.) Zusammenfallend mit der Zahnbehandlung auffälliger Rückgang der Augensymptome: Erweiterung des Gesichtsfeldes unter Auftreten eines parazentralen Skotoms, das dann allmählich verschwindet; Abklingen der Papillitis; Schwinden des verschleierten Sehens. Nach rund 8wöchigem Verlauf Heilung.

Die Allgemeinuntersuchung war ohne besonderes Ergebnis. Das einzig positive, für die Ätiologie in Betracht kommende Moment bestand in der Zahnerkrankung. An die Möglichkeit eines solchen Zusammenhanges durfte man in Rücksicht auf die gleichseitige Erkrankung von Auge und Zahn sowie im Hinblick auf den anfänglich auffälligen Rückgang der Augenaffektion nach Einleitung der Zahnbehandlung denken.

Im Anschluß hieran ergab sich von selbst die Erörterung der Wege, auf welchen die Fortleitung der Entzündung vom erkrankten Zahn zum Auge erfolgen kann.

Digitized by Google
Original from UNIVERSITY OF CALIFORNIA
Generated on 2019-10-24 15:01 GMT / http://hdl.handle.net/2027/uc1.b3252762
Public Domain in the United States, Google-digitized / http://www.hathitrust.org/access_use#pd-us-google

Zu den bekanntesten Wegen gehört die direkte Fortleitung — sei sie ostal oder subperiostal, auf präformierter Bahn (Venen), endlich durch nervöse Fernwirkung können Überleitungen vom erkrankten Zahn zum Auge aus erfolgen. Der Verlauf ist oft außerordentlich eigenartig. Kritische Durchsicht der Literatur, wie sie hauptsächlich bei Grünwald (Krankheiten der Mundhöhle, Rachen und Nase, Teil I, 1912) vorliegt, sowie anatomische und klinische Erwägungen lassen die erwähnten verschiedenen Fortleitungswege als erwiesen erscheinen. Keinesfalls ist aus dem Umstande, daß trotz vieler Zahnerkrankungen so wenige Komplikationen seitens der Augen beobachtet werden, der Rückschluß zu ziehen, daß derartige Zusammenhänge überhaupt nicht oder nur sehr selten vorkommen. Es ist im Gegenteil nötig, gerade in ätiologisch dunklen Fällen von Opticuserkrankungen auch dem Zustand der Zähne, insbesondere der Prämolaren und Eckzähne der gleichen Seite besondere Aufmerksamkeit zuzuwenden. Das Interesse für diese Möglichkeiten im Anschluß an den eingangs erwähnten Fall erneut zu wecken, ist mit der Hauptzweck der hier nur kurz referierten Überlegungen über Zusammenhänge zwischen Augen- und Zahnerkrankungen.

Diskussion.

Salzer a. G.

Hecht.

Grünwald: Die ganz einseitig gewordene Würdigung der Bedeutung von Nebenhöhlenerkrankungen für die Ätiologie der Neuritis retrobulbaris (viele Fälle sind nur nasal beeinflußbar, aber nicht nasal bedingt!) bringt die Gefahr mit sich, daß wirklich vorhandene und behebbare Ursachen anderer Art übersehen werden und möglicherweise unaufhaltsame Erblindung eintritt. Man darf bei zweifelhaften Befunden eben nicht unterlassen, in jeder nur irgend denkbaren Richtung zu suchen. Der von Herrn v. Hess vorgestellte Fall soll in dieser Beziehung anregend wirken. Absolut beweisend ist er schon wegen seiner Vereinzelung nicht. Einwandfreie Fälle von dental bedingten Augenerkrankungen sind überhaupt nicht häufig. Um so notwendiger ist es, die Eventualität zu kennen und, nach sorgsamster und kritischer Erwägung in jedem Einzelfall, auch nur beim Zugeständnis der Möglichkeit ätiologischer Bedeutung einer Zahnerkrankung gegen diese vorzugehen; besser jedenfalls, als aus übertriebenem Skeptizismus ein Auge zugrunde gehen zu lassen.

Die Gefahr unrichtiger Beurteilung der Zusammenhänge liegt am nächsten bei Latenz der Zahnerkrankung, deren schwere Erkennbarkeit zunächst schon verhindert, daß die Zähne überhaupt in Frage kommen; ferner aber auch, daß ihre Erkrankung erkannt wird. Die von Herrn Ahrens dafür mitgeteilten Symptome sind leider nicht Gesamtgut aller Zahnärzte, geschweige denn der Nichtfachmänner: die sämtlichen von mir hier als Ursache der Persistenz hartnäckiger Kieferhöhlenkatarrhe vorgezeigten Zähne waren von zahnärztlicher Seite als gesund, mindestens als unschuldig bezeichnet worden.

Kritik tut hier in jeder Beziehung not: die anscheinend als Infektionsträger gefährlichsten Wurzelgranulome können ganz unschuldig sein, wie in je einem Fall von S. Killian und mir, wo sie in leere und dauernd gesund bleibende Kieferhöhlen hineinragten. Nicht jeder kranke Zahn ist Ursache bestehender Beschwerden, zum Beispiel der Neuralgien, ebensowenig wie jede in solchen Fällen auffindbare Nebenhöhlenerkrankung. Die Prognose ist speziell bei Neuralgien mit äußerster Zurückhaltung, die ätiologische Diagnose erst ex

Generated on 2019-10-24 15:01 GMT / http://hdl.handle.net/2027/uc1.b3252762
Public Domain in the United States, Google-digitized / http://www.hathitrust.org/access_use#pd-us-google
Digitized by Google
Original from UNIVERSITY OF CALIFORNIA

post. zu stellen (Beispiele). Retention allein ist gewiß selten, aber nicht immer unschuldig an Neuralgie (Beispiel).

Eine strikte Unterscheidung (fötider) dentaler Kieferhöhleneiterungen von nicht dentalen kann nicht getroffen werden. Auch bei Anaerobeninfektion kann in letzteren Fällen das Bestehen von Komplikationen eine Persistenz der fötiden Eiterung trotz entlastender Ausspülung (vgl. mein Lehrbuch, 1912, S. 334) bedingen.

Schlußwort.

Ahrens.
v. Heuss.

81. Sitzung vom 15. Dezember 1913.

Vorsitzender: Dr. L. Grünwald.
Schriftführer: Dr. Nadoleczny.

1. W. Böhm: **Demonstration** eines Falles von **Aneurysma der Arteria occipitalis sin.**

Heftige subjektive Beschwerden und Schlaflosigkeit durch Klopfen im Ohr. Starke Pulsation hinter dem oberen Ansatz des Musc. sternocleidomastoideus und deutliches systolisches und diastolisches Geräusch durch das Otoskop hörbar. Cor ohne Besonderheiten.

2. Hecht demonstriert einen 57jährigen Pat. mit einem **inoperablen Carcinom des Hypopharynx,** das halbmondförmig den Kehlkopf umgriff, beiderseits durch Tumorwülste die Sinus pyriformes fast vollkommen ausfüllte, so daß Pat. mit Mühe nur noch Flüssigkeiten schlucken konnte (Gewichtsabnahme in $^1/_2$ Jahr ca. 52 ℔). Oberhalb der l. Arygegend, die nicht zu Gesicht kommt, sendet der Tumor einen breiten Zapfen nach vorne, der den Larynxeingang zum Teil überlagert. Das Larynxinnere ist ohne Veränderung, Motilität und Sprache ohne besonderen Befund. Am Halse außen beiderseits dicke, regionäre Drüsenpakete. Pat. wurde nun in der Kuranstalt Neu-Wittelsbach von Herrn Hofrat Dr. v. Hoesslin und mir gemeinsam mit **Radium** bestrahlt, in der Weise, daß fast täglich bis maximal 2 Stunden intrapharyngeal 50 *mg* Radiumbromid mit wechselnder Applikationsstelle und jeweils entsprechend angefertigten Radiumträgern eingeführt wurde, während nachts die gleiche Menge Radium auch mit wechselnden Applikationsstellen außen auf die Drüsenpakete aufgelegt wurden. Die Filterung für die äußere Applikation bestand in 2 *mm* Silber, 1 *mm* Messing, 3 *mm* Gummi und 6 Lagen schwarzem Papier, während bei der intrapharyngealen Applikation das in einer dünnen, etwa $^1/_2$ *mm* dicken Silberkapsel befindliche Radiumbromid in eine $^1/_2$ beziehungsweise 1 *mm* dicke Silberhülse gesteckt wurde, die an einem einer Kehlkopfsonde ähnlichen Träger angelötet war. Letztere Silberhülse wurde ihrerseits nach den Seiten hin, auf die keine Radiumstrahlen wirken sollten, mit $^1/_2$—1 *mm* dicker Bleischicht bedeckt, das ganze mit 1—8fachem Isolierband abgefiltert, letzteres wieder mit Heftpflaster fixiert.

Auf diese Weise wurde Pat. 3 Wochen bestrahlt und erhielt im ganzen in 18 Sitzungen 1584 *mg*-Stunden intrapharyngeal und 6100 *mg*-Stunden außen auf die Drüsen. Der Behandlungsverlauf war dauernd gut, die Temperatur dauernd normal, subjektive Beschwerden traten nie auf. Die Drüsenpakete außen sind bis auf kleine Reste vollkommen verschwunden, der Tumor des Hypopharynx ist bis auf einen kleinen Wulst im r. Sin. pyriformis, der viel-

Digitized by Google
Original from UNIVERSITY OF CALIFORNIA
Generated on 2019-10-24 15:01 GMT / http://hdl.handle.net/2027/uc1.b3252762
Public Domain in the United States, Google-digitized / http://www.hathitrust.org/access_use#pd-us-google

leicht in der Folgezeit sich auch noch zurückbilden wird, verschwunden und Pat., der anfangs kaum Flüssigkeiten, die zum Teil wieder durch die Nase herauskamen, schlucken konnte, ißt jetzt wieder alles. Wenn ich mich auch kaum der Hoffnung hinzugeben wage, eine Heilung des Pat. in der Zukunft zu erwarten — es wird dann natürlich noch eine weitere Behandlung nötig sein —, so ist doch in diesem Falle so viel erreicht, daß wir den Kranken, der — ohne Radium — sofort einen Magenmund hätte angelegt bekommen müssen, davor bewahren konnten, und sollte er im Laufe der Zeit an seiner Erkrankung zugrunde gehen, so haben wir ihm den Rest seines Lebens wenigstens erträglicher gestaltet.

Nach der 12. intrapharyngealen Bestrahlung habe ich einige Probeexcisionen aus dem Tumorrest vorgenommen und dieselben Herrn Prof. Oberndorfer zur Untersuchung übersandt. Über den interessanten Befund wird uns Herr Oberndorfer nachher selbst berichten und die Präparate demonstrieren. Interessant war des ferneren zu beobachten, wie nach jeder Sitzung der Tumor an der bestrahlten Stelle zu schrumpfen begann und wie nach und nach der Hypopharynx immer freier wurde.

Im Vergleich zur Behandlung tieferer, dem Auge weniger leicht zugänglicher Körperhöhlen bietet uns diese Gegend die Möglichkeit, den jeweiligen Bestrahlungseffekt zu beobachten und etwa auftretende Reaktionserscheinungen zu kontrollieren und dadurch von Tag zu Tag Art und Ort der Bestrahlung zu modifizieren. Auffallend war auch die rasch sich bemerkbar machende anästhesierende Wirkung des Radiums, ebenso wie die durch das Radium hervorgerufene schnelle Epithelisierung des ulcerierten, leicht blutenden Tumors.

Da ich selbst bezüglich der Behandlung mit radioaktiven Substanzen fast Laie bin — ich führte die intrapharyngeale Behandlung nur nach jeweiliger Beratung mit Herrn Hofrat v. Hoesslin und Herrn Dr. Kaestle durch —, möchte ich den Herren, die eine größere Erfahrung auf diesem Gebiete haben, einige Fragen zur Diskussion stellen, in der Hoffnung, dadurch etwas zur Klärung noch vieler strittiger Fragen beizutragen.

1. In welcher Stärke sollen wir bestrahlen? Neuerdings scheint man von den großen Dosen wieder abgekommen zu sein und mehr mit mittleren Dosen, etwa 50—100 *mg*, zu bestrahlen.

2. Wie lange soll in jeder Sitzung bestrahlt werden? Unsere Behandlung, intrapharyngeal nicht länger wie höchstens jeweils 2 Stunden zu bestrahlen, scheint sich als zweckmäßig erwiesen zu haben. Abgesehen von einer geringen Schwellung und Rötung der Arygegend der bestrahlten Seite, einmal auch der entsprechenden Taschenlippe, sowie einem leichten, reifartigen Belag dieser Stellen sah ich keine Reaktion des gesunden Gewebes im Verlaufe von vier Wochen. Auch klangen die Reaktionen nach wenigen Tagen wieder vollkommen ab.

3. Wie groß sollen die Intervalle zwischen den einzelnen Sitzungen sein? Wie groß nach einer größeren Periode von Sitzungen? und wie lange soll man nach Abschluß der ersten Sitzungsperiode pausieren, wie gerade jetzt in unserem Falle, um sicher zu sein, daß keine weitere Radiumwirkung mehr zu erwarten ist?

Wie viele Milligrammstunden sollen im ganzen für eine größere Sitzungsperiode verabreicht werden?

Digitized by Google
Original from UNIVERSITY OF CALIFORNIA
Generated on 2019-10-24 15:01 GMT / http://hdl.handle.net/2027/uc1.b3252762
Public Domain in the United States, Google-digitized / http://www.hathitrust.org/access_use#pd-us-google

4. Welche Strahlen sind eigentlich die in erster Linie gegen das Carcinom wirksamen? Die harten β-Strahlen? oder die γ-Strahlen oder gar die Sekundärstrahlen, wie letzteres neuerdings Müller (Immenstadt) in Nr. 44, 1913 der M. m. W. behauptet? Eng damit zusammen hängt natürlich

5. die Filterung. Während man anfangs viel mit Blei filterte, verwerfen neuerdings die Gynaekologen das Blei vollkommen, das durch Erzeugung der Sekundärstrahlen gefährliche Verbrennungen im Gefolge habe. Wir haben bis jetzt glücklicherweise nichts davon beobachtet, während ich die Vorzüge des Bleis gegenüber den anderen Metallen sehr schätzte, da es sich gut schneiden und bequem biegen und dadurch leicht in jeder Größe und Form dem Radiumträger adaptieren läßt.

6. Soll bei anscheinend makroskopischer Heilung noch weitere prophylaktische Bestrahlung der ursprünglichen Tumorgegend vorgenommen werden?

Sollte ich wieder Gelegenheit haben, einen ähnlichen Fall zu behandeln, so glaube ich, daß man die Radiumbehandlung dadurch abkürzen könnte, daß man das Tumorgewebe soweit möglich vorher auf blutigem Wege abträgt und sofort mit der Bestrahlung der Basis beginnt.

3. Oberndorfer bespricht den histologischen Befund der von Herrn Dr. Hecht dem Tumor entnommenen bestrahlten Stückchen. Während der ursprüngliche Tumor, wie ein am 15. V. entnommenes Stückchen zeigt, das Bild eines großalveolären, äußerst zellreichen Plattenepithelcarcinoms bietet, dessen Stromagerüst stark zurücktritt, hat sich das Bild in den bestrahlten Tumoren vom Grunde aus geändert. An Stelle der ziemlich gleich großen, in großen Alveolen liegenden Epithelien findet sich nun vor allem eine höchstgradige Polymorphie des Epithels im Sinne einer wesentlichen Vergrößerung der einzelnen Zellen. Die Zellen zeigen durchwegs eine Größe vom Vier- bis Fünffachen des Ursprünglichen, sie haben stellenweise ihren Zusammenhang miteinander verloren, liegen lose nebeneinander, zeigen vielfach enorme Kernvergrößerung, daneben auch Kernvermehrung, selbst syncytiale Verbände lassen sich beobachten. Das spärliche Gerüstwerk des normalen Epithelkerns vertauscht sich gegen einen plumpen Chromatinklumpen, in dem eine Struktur nicht mehr erkennbar ist, auch die Kernkörperchen sind in dem hyperchromatischen Kern nicht mehr deutlich. Die Kernform ist ebenfalls eine wechselnde, unregelmäßige. Auffallend ist ferner sehr starke Vacuolisierung des Protoplasmas sowohl wie auch stellenweise des Kernes der Geschwulstzellen. Hand in Hand mit diesen Geschwulstzellveränderungen geht eine zunehmende Vascularisierung und Leukocyteninfiltration des Stromas. Die Leukocyten dringen stellenweise in die Geschwulstzellen ein, manchmal beobachtet man in einer Geschwulstzelle 4 bis 5 dieser Körperchen, die offenbar den Zerfall der Zelle vorbereiten. Zerrissene und fragmentierte Zellen, Zelltrümmer und Kerntrümmer stellen das Endresultat dieses Abbaues des Geschwulstparenchyms dar. An den am stärksten abgebauten Geschwulstpartien finden sich nur mehr spärliche, höchstgradig veränderte, zweifellos nicht mehr lebensfähige Geschwulstzellen, eingebettet in ein stark leukocytär-infiltriertes, stark vascularisiertes Granulationsgewebe. Das stellenweise noch erhaltene Plattenepithel der Oberfläche weist neben Vacuolisierung der oberflächlichen Zellschichten eine leichte Unregelmäßigkeit und Faserbildung der Epithelien gegen die Tiefe auf.

Der Fall bietet deshalb besonderes histologisches Interesse, weil nach kurzer und wenig intensiver Bestrahlung die histologische Untersuchung vor-

Digitized by Google
Original from UNIVERSITY OF CALIFORNIA
Generated on 2019-10-24 15:01 GMT / http://hdl.handle.net/2027/uc1.b3252762
Public Domain in the United States, Google-digitized / http://www.hathitrust.org/access_use#pd-us-google

genommen werden konnte, die Vorgänge des Abbaues des Geschwulstgewebes also noch gesehen werden konnten.

Diskussion.

v. Seuffert a. G.

Gesellschaft thüringischer Ohren- und Halsärzte.

Knick: **Nasenrachenfibrom. Die operative Behandlung der oberen Nebenhöhlen der Nase** S. 1256.

Schmiedt: **Über Sehnervenerkrankungen** S. 1257.

Böhmig: **Ein aktueller Fall von Fremdkörper im Hals** S. 1257.

Knick: **Nasenrachenfibrom** S. 1258.

Hannemann: **Ein Fall von Pigmentierung der Nasenschleimhaut** S. 1260.

Stütz: **Eine neue Methode zur Verengerung weiter Nasen (bei Ozaena, Rhinitis atrophicans und postoperativer Schleimhautatrophie der Nase)** S. 1260.

Sonnenkalb: **Röntgenplatte von einer vereiterten Zahncyste. Kiefercyste. Röntgenplatte eines pflaumengroßen Larynxfibroms** S. 1260.

Referate.

I. Allgemeines.

Ein Nasenrachenspüler. Von J. Bauer. (Aus der akadem. Klinik für Infektionskrankheiten in Düsseldorf.) (M. Kl. 1913. Nr. 13.)

In der Bekämpfung der Infektionskrankheiten spielt die Unschädlichmachung des Bacillenträgers zurzeit eines der wichtigsten Probleme. Namentlich zeichnen sich Diphtheriebacillenträger durch große Hartnäckigkeit aus. Weil nun nach Abklingen der klinischen wie auch der subjektiven Symptome bei der Diphtherie sehr häufig die Krankheitserreger auf den Tonsillen im Nasenrachenraum oder auf der Nasenschleimhaut nachgewiesen werden können, hat Bauer ein Instrument anfertigen lassen, mit dem die genannten Regionen gespült werden. Es besteht aus einem kurzen Spatel, an den sich ein enges Rohr ansetzt; dieses biegt sich nach oben in einen aufsteigenden Schenkel um und endigt mit einer Brause. Verfasser spülte in der Regel mit $1^1/_2\%$iger H_2O_2-Lösung und hat bei einer dreivierteljährigen Anwendung nie nachteilige Folgen erlebt. Beim Gebrauch liegt die Brause im Nasopharynx und wird die Spülflüssigkeit bei vorgehaltenem Kopfe des Pat. mittelst einer Spritze durchgetrieben.

Die Bacillen schwanden gewöhnlich nach einer kurzen Behandlungsdauer. Wie gesagt, hat Bauer nie nachteilige Folgen gesehen, ein Umstand, der dem Referenten sehr bemerkenswert erscheint (Otitis media!), wenn auch ausdrücklich hervorgehoben wird, daß der Spüler erst nach Abklingen aller frischen

Digitized by Google
Original from UNIVERSITY OF CALIFORNIA
Generated on 2019-10-24 15:01 GMT / http://hdl.handle.net/2027/uc1.b3252762
Public Domain in the United States, Google-digitized / http://www.hathitrust.org/access_use#pd-us-google

entzündlichen Erscheinungen benutzt wurde. Außer diesen Spülungen mit desinfizierenden Mitteln lassen sich bei anderen Erkrankungen auch anästhesierende oder adstringierende Mittel anwenden: bei chronischen Katarrhen bei Rednern und Sängern, zur Nachbehandlung nach Adenotomie, beim Keuchhusten u. dgl. Schlemmer.

Heilung eines Falles von Rhinosklerom durch Salvarsan. Von Stabsarzt Doktor Hölscher. (Arch. f. Laryng. 25. H. 2.)

Nach intravenöser Einspritzung von 0·4 Salvarsan Rückbildung der Rhinoskleromerkrankung des Larynx und der Trachea bei einem 25jährigen Manne. R. Hoffmann.

Histopathologische Veränderungen der Tonsille und der Schleimhaut der ersten Luftwege bei Masern. Von Dr. G. Alagea (Palermo). (Arch. f. Laryng. 25. H. 2.)

Verfasser bringt die histologischen Befunde an den Tonsillen, der Nasen- und der Kehlkopfschleimhaut in 8 ad exitum gekommenen Masernfällen, welche der Epidemie von Palermo 1908 angehören und durch schwere Erscheinungen von Larynxstenose ausgezeichnet waren. Die gefundenen Einzelheiten eignen sich für eine kurze Darstellung nicht. R. Hoffmann.

II. Nase und Nebenhöhlen.

Mucocele des Sinus sphenoidalis. Von Dr. C. E. Benjamins (Semarang, Java). (Arch. f. Laryng. 24. H. 3.)

Bei der 27jährigen Pat., die den Verf. mit der Klage über leichte Verminderung der Gehörfähigkeit aufsuchte, fand sich in der Nase ein Bild wie bei einer vergrößerten Rachenmandel, jedoch waren die in die Choanen herabhängenden Massen von lichterer Farbe und glatt. Bei Incision mit dem Platinbrenner wurde eine geräumige Höhle aufgedeckt, aus der sich etwa 200 cm^3 einer schokoladefarbenen Flüssigkeit entleerte. Später wurde eine fünfpfennigstückgroße Partie der nasalen Cystenwand entfernt. Ihre Lumenfläche zeigte eine weißglänzende, glatte Oberfläche. Es handelte sich um den außerordentlich seltenen Fall einer isolierten Mucocele der rechten Keilbeinhöhle. Die nachträglich erhobene Anamnese ergab, daß die Pat. seit 10 Jahren an rechtseitigen heftigen Kopfschmerzen, Doppeltsehen und Hervortreten des rechten Auges litt. Die perimetrische Untersuchung ergab Gesichtsfeldeinschränkung deutlich genug, um zu schließen, daß der N. opticus gedrückt war. Die Abnahme des Sehvermögens des rechten Auges blieb konstant ($^6/_{12}$ E).

R. Hoffmann (Dresden).

Beitrag zur medianen Nasenfistel. Von Privatdozenten Dr. Hermann Streit (Königsberg i. Pr.). (Arch. f. Laryng. 24. H. 3.)

Der Fall des Verf. betraf einen 8jährigen Knaben, der bereits im Alter von 5 Monaten wegen eines kongenitalen Tumors des Nasenrückens operiert worden war. Die mikroskopische Untersuchung der exstirpierten, $1^1/_2$ cm langen

Digitized by Google
Original from UNIVERSITY OF CALIFORNIA
Generated on 2019-10-24 15:01 GMT / http://hdl.handle.net/2027/uc1.b3252762
Public Domain in the United States, Google-digitized / http://www.hathitrust.org/access_use#pd-us-google

Fistel ließ Haare, die dem Gange parallel verliefen, in $1^1/_2$ *cm* Entfernung von ihm erkennen. Um Rezidive zu verhüten, muß man ihn also weit umschneiden.

R. Hoffmann (Dresden).

Die Anfänge der Nasenchirurgie. Von Dr. Karl Kassel (Posen). (Arch. f. Laryng. 25. H. 2.)

Historische Studie. R. Hoffmann.

Der Antroskoptrokar. Von Dr. Elemér v. Tóvölgyi (Budapest). (Arch. f. Laryng. 25. H. 2.)

Das Instrument hat zugleich die Eigenschaften des Antroskops und des Trokars. Es wird vom unteren Nasengang aus nach der Krause-Mikuliczschen Methode in die Kieferhöhle eingeführt. R. Hoffmann.

III. Nasenrachenraum, Pharynx und Mundhöhle.

Über die ätiologische Bedeutung der Tonsillenerkrankung in den sogenannten akuten rheumatischen Prozessen. Von M. Franke und Helena Schuster (Lemberg). (Przeglad Lekarski. 1912. Nr. 1, 2, 3.)

Um in das Verhältnis zwischen Erkrankungen der Tonsillen und den rheumatischen Affektionen Klarheit zu bringen, führten die Autoren eine Reihe genauer makroskopischer und mikroskopischer Untersuchungen der Tonsillen aus an 14 klinischen rheumatischen Fällen, deren Krankengeschichten mitgeteilt werden, an 20 Leichen von Fällen, die an rheumatischen Erkrankungen und deren Folgen und an 53 Leichen solcher Fälle, die an anderen Erkrankungen zugrunde gegangen sind. Auf Grund dieser Untersuchungen, deren Ergebnisse ausführlich mitgeteilt werden, und gestützt auf die Resultate fremder Erfahrungen kommen Verff. zum Schlusse, daß ein unmittelbarer ätiologischer Zusammenhang zwischen den rheumatischen Affektionen und Erkrankungen der Mandeln besteht, daß die Tonsillen den Ausgangspunkt der rheumatischen Erkrankungen und die Eingangspforte für die der rheumatischen Infektion zugrunde liegenden Mikroorganismen bilden, daß diese in deren Eiter und in den fötiden Pfröpfen der chronisch erkrankten Mandeln einen günstigen Boden für ihre Entwicklung finden, wo sie längere Zeit latent bleiben, aber beim Akutwerden des Tonsillarprozesses aktiv werden und infizierend wirken können. Für diese Ansicht spricht auch der günstige Einfluß, welchen die operative Behandlung der Tonsillen auf die rheumatischen Prozesse ausübt. Es folgt daraus, daß in allen Fällen von rheumatischen Erkrankungen die Tonsillen einer genauen Untersuchung und beim leichtesten Verdacht eines Zusammenhanges einer radikalen Behandlung unterzogen werden müssen.

Spira.

IV. Larynx.

Über die hämorrhagische Laryngitis. Von A. Putschkowsky. (Mit 2 Abbild.) (Revue mens. d. mal. de l'or., du lar. et du nez. April. 1913. St. Pétersbourg.)

Autor führt in kurzer Übersicht die in der russischen Literatur bekannten Fälle der hämorrhagischen Laryngitis an und beschreibt dann kurz

Digitized by Google
Original from UNIVERSITY OF CALIFORNIA
Generated on 2019-10-24 15:01 GMT / http://hdl.handle.net/2027/uc1.b3252762
Public Domain in the United States, Google-digitized / http://www.hathitrust.org/access_use#pd-us-google

seinen Fall, der insofern von anderen ähnlichen Fällen abweicht, daß gleichzeitig noch eine Otitis ext. haemorrhagica acuta (sin.) bestand. Der Fall ist nach Autor als eine Komplikation der Influenza anzusehen.

N. Dmitrijew.

Beitrag zur Schwierigkeit der Diagnose „Paralysis nervi recurrentis rheumatica" und zum Werte der Untersuchung mit Röntgenstrahlen. Von Dr. Oswald Levinstein (Berlin). (Arch. f. Laryng. 25. H. 1.)

Als Ursache einer nach der Anamnese und der körperlichen Untersuchung für „rheumatisch" gehaltenen und als solcher behandelten rechtseitigen Recurrenslähmung bei einem 27jährigen Manne ergab die später vorgenommene Röntgendurchleuchtung ein Aneurysma Art. subclaviae dextrae.

R. Hoffmann.

Kehlkopflähmungen bei Erkrankung des verlängerten Markes und das Semonsche Gesetz. Von Dr. Béla Freystadtl (Budapest). (Arch. f. Laryng. 25. H. 1.)

Verfasser teilt die in 2 Fällen von Syringomyelie beobachteten Kehlkopflähmungen mit. Sie verliefen im Sinne des Semonschen Gesetzes, dessen Geltung auch bei diffusen Erkrankungen des Medullarkernes des Recurrens stützend.

R. Hoffmann.

V. Trachea, Bronchien, Oesophagus.

Über die Kombination von Larynx- bzw. Trachealcarcinom mit Oesophaguscarcinom. Von Dr. Schin-izi-Ziba (Tokio). (Arch. f. Laryng. 25. H. 3.)

Im ersten Falle des Verfassers stellte der Tumor des Larynx einen Plattenepithelkrebs dar, der an Krompechers sogenannten Basalzellenkrebs erinnert, und der als nicht verhornender Plattenepithelkrebs bezeichnet werden konnte. Beim Tumor des Oesophagus fand Verfasser einen typischen verhornenden Plattenepithelkrebs. Als Entstehungsmodus des Oesophagustumors nimmt Schin-izi-Ziba die Übertragung von Zellen des Larynxtumors auf den Oesophagus an. Bei den Zellen des sekundären Oesophagustumors handelt es sich um Weiterdifferenzierung, um Schriddes sogenannte Prosoplasie.

Der zweite Fall wies 2 Tumoren auf: ein Adenocarcinom der Trachea und ein gemischtes Carcinom, teils Zylinderzellencarcinom, teils Cancroid. Schin-izi-Ziba neigt der Annahme zu, daß sich das Cancroid durch metaplastischen Vorgang aus dem Adenocarcinom entwickelt habe.

R. Hoffmann.

VI. Hals, Schilddrüse, Hypophyse.

Retropharyngeale Strumen. Von Dr. G. Trautmann (München). (Arch. f. Laryng. 25. H. 2.)

Ein 43jähriger Mann klagte seit 8 Tagen über Halsbeschwerden, die auf eine einfache Laryngitis zurückgeführt werden konnten. Gleichzeitig wurde ein merkwürdiger Nebenbefund erhoben. Im Larynxeingang, diesen nahezu völlig ausfüllend, lag ein roter, mit glatter Schleimhaut überzogener Tumor. Bei

Digitized by Google
Original from UNIVERSITY OF CALIFORNIA
Generated on 2019-10-24 15:01 GMT / http://hdl.handle.net/2027/uc1.b3252762
Public Domain in the United States, Google-digitized / http://www.hathitrust.org/access_use#pd-us-google

der Phonation wurde er nach hinten und oben geworfen. Der Befund ist seit 4 Jahren der gleiche, das Befinden subjektiv und objektiv unverändert gut, so daß eine retropharyngeale, mit der eigentlichen Schilddrüse nicht zusammenhängende Struma angenommen wird. R. Hoffmann.

VII. Stimme und Sprache.

Unser Schulgesang im Spiegel der Sprachheilkunde. Von K. C. Rothe, Volksschullehrer. (Blätter für den Abteilungsunterricht. 1913. 109. 110.)

Rothe, ein Schulmann, dem wir zahlreiche Beobachtungen an seinem Schülermaterial in sprach- und stimmpädagogischer Hinsicht zu verdanken haben, bestätigt das Urteil der Sprachärzte über den Gesang in den Schulen. Eine große Anzahl von Schulliedern schädigt infolge ihres zu großen Tonumfanges die kindliche Stimme, besonders gefährlich ist der Chorgesang, weil dieser zum maßlosen Steigern der Stimmstärke verleitet. Rothe läßt als Lehrer sofort den Gesang abbrechen, wenn die Kinder beim Singen zu schreien beginnen. Er tritt für den Einzelgesang ein und bedauert, daß der Gesang von seinen Kollegen und den schulbehördlichen Organen ganz falsch eingeschätzt wird. Er schlägt vor, die Schüler auf ihre Stimmlage zu prüfen und dementsprechend die richtige Liederwahl zu treffen, im Anfange den weichen Einsatz zu üben und schon in der Elementarklasse mit Atemübungen zu beginnen. Fremel.

Analytisches zur Registerfrage. Von Dr. R. Sokolowsky in Königsberg i. Pr. (Passow und Schaefer, Beitr. etc. 6. H. 1.)

Nach des Verf. Untersuchungen bestehen die Männerstimmen nur aus 2, die Frauenstimmen dagegen aus 3 Abschnitten. Bei der Frauenstimme ist — im Gegensatze zu der Männerstimme — eine Dreiteilung der Register (in Brust-, Mittel- und Kopfstimme) unmittelbar gegeben. Die Mittelstimme der Frau hat im großen und ganzen den Umfang einer Oktave; sie ist das Hauptgebrauchsregister. Die physiologischen Grenzen der Register scheinen in der größten Zahl der Fälle bei e^1 resp. e^2 zu liegen; sehr viel seltener bei dis^1 resp. dis^2 und in ganz wenigen Fällen bei d^1 und f^1 resp. d^2 und f^2: diese Grenzen scheinen konstant, d. h. unabhängig von der Stimmlage der betreffenden Sängerin zu sein. — Auf Grund von Versuchen mittelst der von L. Hermann ausgebildeten Phonographenmethode kommt er zu folgenden Resultaten:

1. Bei dem Brustregister der Frauenstimme ist die Grundtonamplitude sehr viel weniger hoch als bei der Mittelstimme; d. h. die übrigen Partialtöne dominieren im Verhältnis zur Stärke der Grundtonamplitude bei der Bruststimme mehr als bei der Mittelstimme.

2. Die Mittelstimme hat stärkere Obertöne als die Kopfstimme.

Bondy.

Digitized by Google
Original from UNIVERSITY OF CALIFORNIA
Generated on 2019-10-24 15:01 GMT / http://hdl.handle.net/2027/uc1.b3252762
Public Domain in the United States, Google-digitized / http://www.hathitrust.org/access_use#pd-us-google

Otologischer Teil.

Original-Artikel.

Zur Chirurgie der otogenen Kleinhirnabscesse.

Von Dr. **A. Blumenthal** in Berlin.

(Mit 1 Figur.)

Die Diagnostik der Kleinhirnabscesse hat in den letzten Jahren mannigfache Bereicherung erfahren. Experimentelle Untersuchungen am Kleinhirn in Verbindung mit der verfeinerten klinischen Beobachtung zum Teile nach ganz neuen Gesichtspunkten gaben über die normalen Funktionen des Cerebellums mehr und mehr Aufschluß. Damit schärfte sich der Blick für beginnende Störungen der Funktionen. Je frühzeitiger der Verdacht auf eine bestehende Kleinhirnaffektion erwacht, desto schneller wird ein notwendiger operativer Eingriff unternommen. Desto besser müßte die Prognose der Ausheilung eines Kleinhirnabscesses nach operativer Eröffnung werden. Das ist in Wirklichkeit leider nicht im gewünschten Maße der Fall. Auf Grund der Statistik der verschiedenen Operateure ist der Erfolg noch außerordentlich schlecht, die Mortalität sehr groß. Sie bewegt sich etwa um 50% und würde vielleicht noch größer sein, wenn alle tödlich verlaufenen Fälle veröffentlicht würden. Es macht den Anschein, als hätte die operative Technik mit der Diagnostik nicht gleichen Schritt gehalten. Erschwerend für diese Annahme fällt ins Gewicht, daß eine Reihe von Abscessen sicher gefunden, aber nicht geheilt wird. Wer einen kleinen Absceß nicht findet, der hat natürlich gar keine Chancen, ihn zu heilen. Wer ihn aber findet, ist auf dem besten Wege, den Kranken zu heilen, und es ist besonders unbefriedigend, ihn auf dieser Etappe zu verlieren. Da nun ein weit größerer Teil von Abscessen gefunden als geheilt wird, so müssen eine Reihe von Schwierigkeiten auf dem Gebiete liegen, welche für die Ausheilungsvorgänge in Betracht kommen. Es soll dabei natürlich nicht vergessen werden, daß ein anderer großer Teil in den anderen Ohrkomplikationen zu suchen ist, mit denen sich häufig ein Kleinhirnabsceß bei demselben Pat. verbindet. Tritt er in Gemeinschaft mit einer schweren Pyämie durch Thrombose, mit Meningitis oder Gehirnabscessen anderer Lokalisation auf, dann ist durch dies erschwerte Krankheitsbild die Prognose so schlecht, daß der Kleinhirnabsceß nicht allein als die Ursache des üblen Ausgangs angesehen werden darf. Hier sollen aber in erster Linie die Ausheilungsvorgänge des Kleinhirnabscesses selbst berücksichtigt werden. Zwei Faktoren sind es, die für die Ausheilung eines Abscesses am meisten in Betracht kommen. Der erste ist die ausgiebige Eröffnung, der zweite die nötige Wider-

Digitized by Google
Original from UNIVERSITY OF CALIFORNIA
Generated on 2019-10-24 15:01 GMT / http://hdl.handle.net/2027/uc1.b3252762
Public Domain in the United States, Google-digitized / http://www.hathitrust.org/access_use#pd-us-google

standskraft der Gewebe, vermittels deren sie einen Wall gegen die Eiterung aufwerfen und dieselbe zum Stehen bringen. Dieser zweite Faktor ist zwar in gewisser Hinsicht von dem ersten abhängig. Die Demarkation tritt desto schneller ein, je früher die Gewebe von dem Druck des Eiters entlastet werden. Es kommen aber auch Fälle genug vor, in denen unabhängig hiervon die Tendenz zur Demarkation von vornherein außerordentlich gering ist und der Zerfall nach Incision unaufhaltsam weitergeht. Gerade diese Gattung von Abscessen ist unter den Gehirnabscessen nicht so selten. Das sind häufig die Fälle, die an fortschreitender Encephalitis oder deren Komplikationen zugrunde gehen. Friedrich sagt in den Beiträgen zur klinischen Chirurgie. Bd. 91, 1. u. 2. Heft: Eines darf nicht vergessen werden, daß wir im Gehirn eines der zirkulatorisch festgestellten, bindegeweblich (Glia) für reaktive Vorgänge schlecht gestellten, hinsichtlich der Wiederherstellung der spezifischen Substanz schlechtest gestellten Organe vor uns haben. Alles, was von erhöhter Infektionsempfindlichkeit des Gehirns geschrieben ist, beruht auf willkürlichen Annahmen und hält wissenschaftlicher Kritik nicht stand. Das sind Dinge, die wir bei jedweder operativer Fragestellung am Gehirn nicht aus dem Gesichtskreis verlieren dürfen. Müssen wir ferner doch zwei Arten von Abscessen bakteriologisch scharf von einander scheiden. Das eine sind die Abscesse, welche durch Kokken erzeugt werden und eine gewisse Tendenz zu spontanen Heilungsvorgängen zeigen, wie Abkapselungen und Demarkationswällen. Das andere sind die Abscesse durch Fäulniserreger, wie sie sich gern bei den stinkenden Cholesteatomen finden. Hier kommt es schnell zum putriden Zerfall der Hirnsubstanz, der trotz sorgfältigster Behandlung weitergeht. Man bringt den Gestank der Wunde nicht zum Verschwinden. Hat man einen Tag große, verfaulte Hirnstücke abgetragen, am anderen Tage prolabieren wieder verfaulte Massen in die Wunde. Ich habe auch von H_2O_2, den Neumann gegen die Proteusabscesse empfiehlt, keinen Nutzen gesehen. Hier scheint mir ebenfalls, wie bei den Kokkenabscessen, die ausgiebigste Freilegung des Abscesses für die Heilung immer noch das erste Gebot zu sein. Nur so kann man hoffen, den gefährlichen Prozeß zum Stillstand zu bringen. So kommt es denn im wesentlichen bei der Therapie der Kleinhirnabscesse auf die Art der operativen Freilegung an. Es genügt nicht, mit einem kleinen Incisionsschnitt die Stelle des Abscesses ausfindig zu machen. Die Probeincision, die ein positives Resultat hatte, muß in eine Öffnung umgewandelt werden, die den chirurgischen Gesetzen einer Absceßdrainage entspricht. Nur so kann man hoffen, den Absceß zur Heilung zu bringen, und hier ist meines Erachtens vielfach der wunde Punkt unserer Technik, bei dem wir Verbesserungen anstreben müssen. Der Zugang zu den otogenen Kleinhirnabscessen ist topographisch-anatomisch kompliziert und nimmt dadurch zweifellos eine besondere Stellung zum Beispiel im Vergleich zu den Großhirnabscessen ein. Trautmann hat

Digitized by Google
Original from UNIVERSITY OF CALIFORNIA
Generated on 2019-10-24 15:01 GMT / http://hdl.handle.net/2027/uc1.b3252762
Public Domain in the United States, Google-digitized / http://www.hathitrust.org/access_use#pd-us-google

mit Recht das kleine Dreieck zwischen hinterem Bogengang, Sinus sigmoideus und oberer Pyramidenkante als eine topographische Region von besonderer Wichtigkeit bezeichnet. Es ist nach ihm das Trautmannsche Dreieck genannt worden. Ich glaube, besonders mit Rücksicht auf die moderne Labyrinthchirurgie, die erst am Porus acusticus internus Halt macht, und mit Rücksicht darauf, daß die Komplikationen in der hinteren Schädelgrube in fortlaufender Linie vom Sulcus sigmoideus bis zum Porus acusticus internus am Schläfenbein ihren Ausgang nehmen, daß wir über das Trautmannsche Dreieck hinausgehen und dasjenige Dreieck als die topographisch wichtigste Region ansehen müssen, das begrenzt wird lateral vom Sulcus sigmoideus, oben von einer Verbindung zwischen Porus acusticus internus und Kreuzungspunkt zwischen Sulcus sigmoideus und oberer Pyramidenkante, unten von einer Verbindung zwischen tiefstem Punkt des Sulcus sigmoideus und Porus acusticus internus. Dies Dreieck, von dem ich im folgenden als von dem hinteren Pyramidendreieck sprechen werde, enthält fast alle wichtigen Gebilde, die für die Krankheitsbilder dieser Region in Betracht kommen. Seitlich enthält es den Sulcus sigmoideus mit dem Sinus, an seiner unteren Begrenzung den Bulbus venae jugularis, der verschieden stark in das Dreieck hineinreichen kann, an der oberen Begrenzung die Fossa subarcuata, medial den Porus acusticus internus. In der Fläche des Dreiecks liegt medial vom hinteren Bogengang der Sacculus endolymphaticus. Außerordentlich wichtig für die Chirurgie der otogenen Kleinhirnabscesse sind die sehr stark variierenden Maße an diesem Dreieck. Um über dieselben einen oberflächlichen Überblick zu bekommen, habe ich die Seiten des Dreiecks und gewisse andere Entfernungen in der Fläche desselben gemessen. Nennen wir die seitliche Begrenzung des hinteren Pyramidendreiecks *A*, die obere *C*, die untere *B*, so ergaben sich bei 148 Schläfenbeinen für *A* Größen zwischen 13 und 36 *mm*, die Durchschnittsgröße 24·65 *mm*; für *B* Größen zwischen 9·5 und 27 *mm*, die Durchschnittsgröße 16·67 *mm*; für *C* Größen zwischen 21 und 36 *mm*, die Durchschnittsgröße 27 *mm*. Es variierten nicht nur außerordentlich die Seitengrößen des Dreiecks, sondern auch die Form desselben. Wurde ferner vom Sacculus endo-

Fig. 1.

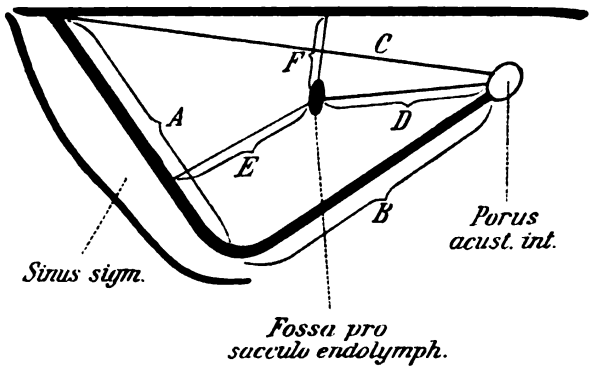

Digitized by Google
Original from UNIVERSITY OF CALIFORNIA
Generated on 2019-10-24 15:01 GMT / http://hdl.handle.net/2027/uc1.b3252762
Public Domain in the United States, Google-digitized / http://www.hathitrust.org/access_use#pd-us-google

lymphaticus eine Senkrechte auf den Sulcus sigmoideus gefällt, die Linie *E*, so ergaben sich Größen zwischen 4 und 17 *mm*, die Durchschnittsgröße 9·5 *mm*. Die Entfernung vom Sacculus bis zum Porus acusticus internus, Entfernung *F*, schwankte zwischen 7 und 14 *mm*, die Durchschnittsgröße war 10·16 *mm*. Der Abstand des Sacculus von der oberen Pyramidenkante schwankte zwischen 2·5 und 12 *mm*, die Durchschnittsgröße betrug 7·76 *mm*. Nachfolgende Tabelle bringt die gefundenen Werte.

Der Sinus sigmoideus kann bekanntlich sehr stark nach vorne vorspringen, so stark, daß zwischen ihm und der Dura der mittleren Schädelgrube unterhalb seines oberen Knies nur eine ganz dünne Knochenschicht gelagert sein kann. Diese Fossa subarcuata und die Fossa für den Sacculus endolymphaticus sind entweder ganz flache, oft kaum vom Niveau der Fläche sich abhebende Spalten oder beträchtliche Dellen im Knochen. Der Wulst des hinteren Bogengangs trat als solcher nur zweimal deutlich hervor. Der Bulbus kann bekanntlich das Dreieck von unten her nach oben und lateral außerordentlich stark einengen. So ergeben sich für diese Gegend, an der mit seltenen Ausnahmen die otogenen Kleinhirnabscesse ihren Ursprung haben, die wechselndsten anatomischen Verhältnisse. Wenn auf der einen Seite eine gewisse Berücksichtigung und Schonung wichtiger Gebilde angebracht ist, so darf dieselbe nicht auf Kosten einer genügenden Eröffnung und Drainage des Abscesses gehen. Das ist der Punkt, in dem zweifellos in vielen Fällen bisher zu schonend verfahren worden ist. Der Absceß muß nicht nur gefunden, er muß auch in genügender Ausdehnung von einem einheitlichen Zugang aus freigelegt werden. Nachdem der Weg vom Schädeläußeren bei den otogenen Kleinhirnabscessen mit Recht wohl allgemein aufgegeben worden ist zugunsten des Operationsweges vom Innern des Schläfenbeins aus, bleibt das hintere Pyramidendreieck derjenige Knochenbezirk, von dem aus die Absceßhöhle eröffnet und nachbehandelt werden muß. Der Lage nach teilen sich die Abscesse nach Körner in zwei Arten, die inneren und die äußeren, das heißt solche, die in der Nähe des Sinus sigmoideus und solche, die mehr in der Nähe des Porus acusticus internus liegen. Bei der außerordentlich weichen Beschaffenheit der Hirnsubstanz, besonders im erkrankten Zustand und ganz besonders bei Abscessen durch Fäulniserreger halte ich die einheitliche Drainage des Abscesses nach Krause von einer Öffnung aus für unbedingt erforderlich. Drainieren nach zwei Richtungen hin, heißt die Chancen einer Nischen- und Buchtenbildung, die dann später leicht als zweiter Absceß imponieren, für außerordentlich groß. Ähnlichen Verhältnissen setzt man sich leicht bei Gebrauch eines Gummidrains aus. Die Hirnsubstanz ist nicht kräftig genug, um dem Drain den genügenden Widerstand entgegenzusetzen. Das Drain bohrt sich ein, am nächsten Tage bohrt es sich leicht in eine neue Stelle, die Gefahr einer Nischenbildung oder künstlich fortgeleiteten Encepha-

Digitized by Google
Original from UNIVERSITY OF CALIFORNIA
Generated on 2019-10-24 15:01 GMT / http://hdl.handle.net/2027/uc1.b3252762
Public Domain in the United States, Google-digitized / http://www.hathitrust.org/access_use#pd-us-google

Tabelle I.

	A	B	C	D	E	F
	in Millimetern					
1.	22	16	26·5	11	6	8
2.	21	17	26·5	12	8·5	7
3.	31	16	35	11	12	8·5
4.	23	14	29	10	17	7·5
5.	25	17	26	9	9·5	8
6.	17·5	16	22	10	8	6
7.	24·5	17·5	25	9·5	11·5	3·5
8.	30·5	21	34	9	16	6
9.	23	16	24	12	9·5	8
10.	13	15	22	13	6	8
11.	24	15	24	10	8	7
12.	22·5	16	24	10	7·5	7
13.	29	15	27	13	8	11
14.	29	15	30	12	7·5	9
15.	28	17	27	9·5	13	9
16.	22·5	18	24	10·0	8	11
17.	30	27	30	9	13·5	8
18.	24	9·5	25	8	4	9·5
19.	26	17	27	8	10·5	5
20.	22	17	23	8·5	7	7
21.	27	16	31	10	10	7
22.	22	16·5	28	8	10	6
23.	23·5	16·5	29	10·5	9	8
24.	23	15	26	9	6·5	8
25.	24	16·5	24·5	11	8	7·5
26.	22	15·5	22·5	11	7	8
27.	24	17	27	9	12	5
28.	27	18	30	9	12	7
29.	22·5	18	28	9	11	5
30.	29	18	32	9	11·5	11
31.	26	17	27	12	9	8·5
32.	24	17·5	26	10·5	9	10·5
33.	27	15	28·5	9	7·5	8
34.	20	16·5	29·5	9	10	8
35.	23	16	25	11	11	8
36.	23	20·5	26	10·5	11	9
37.	21	17	33	11	10	9·5
38.	31	17	33	9	10	9·5
39.	21	15·5	22·5	9·5	9	5
40.	22·5	17	25·5	9·5	10	7
41.	23	17	23	9	8·5	5·5
42.	26	17	26	9	9·5	5·5
43.	27	19	29·5	9	11	7
44.	25	18	27·5	9	11	6
45.	28	20·5	29	10·5	14·5	9
46.	23	18	27·5	12	9·5	10
47.	26	18	25	7	13	8

Generated on 2019-10-24 15:01 GMT / http://hdl.handle.net/2027/uc1.b3252762
Public Domain in the United States, Google-digitized / http://www.hathitrust.org/access_use#pd-us-google
Digitized by Google
Original from UNIVERSITY OF CALIFORNIA

	A	B	C	D	E	F
	in Millimetern					
48.	24	18	25	7	12	8
49.	26·5	18	25	9	9	7
50.	22	12	24	9·5	4·5	7
51.	29	22	36	11	13	10
52.	29	17	31	11	11	10
53.	29	18	28	11	9	12
54.	26	19	26	10·5	10	10
55.	30	9·5	28	11	4	10
56.	26	18	29	11	9	10
57.	27	19	30	11·5	11·5	6
58.	25	19	27·5	9	12	5
59.	23	15	24	8	7·5	8
60.	21	15	23	9	7·5	7
61.	24	16·5	22	11·5	5	5
62.	25	17	27	9·5	9·5	7
63.	20	16·5	21	9	9·5	7
64.	18	17·5	24	7·5	9·5	9
65.	20	14	22	10·5	6	7·5
66.	21	14	23	10·5	7·5	5·5
67.	25	17·5	25	9·5	12	5
68.	20	17·5	24	9	10·5	4·5
69.	28	15	30	10	11	9
70.	24	15	26·5	11	10	6
71.	24·5	15·5	27·5	10	10	9
72.	25·5	16	26	9	10	8
73.	20	20·5	29	10	10	8
74.	22·5	15·5	25	8	8	2·5
75.	28·5	19	34	9	14	7
76.	21·5	14·5	24·5	10·5	8	7
77.	23	16	28	10	8	8
78.	20	15·5	22	12	7·5	9
79.	23	18	25	10·5	11	8
80.	26·5	19·5	25·5	10	12	7·5
81.	17	16	23·5	10	9	8
82.	26	16·5	25	9	13	7
83.	16	16	21	11·5	6	5
84.	18	16	24	9·5	10·5	6
85.	23	17	23·5	10	8	6·5
86.	22	18	24·5	14	5	6
87.	20	17	24	12	10	5·5
88.	24	9	26·5	10	4	5·5
89.	24	17	26	9	9	8·5
90.	22	17	26	9	9	10
91.	22	19	30	9·5	11	10
92.	36	17	36	9·5	13·5	10
93.	27	18	27	8	12·5	8·5
94.	25·5	21	29	10	10·5	10·5
95.	26·5	18·5	29·5	13	9	9

Generated on 2019-10-24 15:01 GMT / http://hdl.handle.net/2027/uc1.b3252762
Public Domain in the United States, Google-digitized / http://www.hathitrust.org/access_use#pd-us-google
Digitized by Google
Original from UNIVERSITY OF CALIFORNIA

	A	B	C	D	E	F
	in Millimetern					
96.	30·5	20	29	11	11	8·5
97.	27	19·5	29	11	10	8
98.	22·5	20	25	10·5	11	8
99.	27	20	27	9·5	9	9
100.	28	19	30	9·5	11	8
101.	28·5	17·5	31·5	8	13	9
102.	27·5	18·5	29·5	7·5	13·5	9
103.	33·5	17	32·5	10	13	9·5
104.	26	15	26·5	10	9	8
105.	26	15	25·5	10	8·5	8
106.	26	16·5	24	8	11	9
107.	26	13	27	10·5	7·5	7
108.	26	16	26	10	11	8·5
109.	30	19	30	10	12	9
110.	30	18·5	31	8	12	9
111.	26	15	30	12	8	8
112.	24	17	28	15	8	10
113.	23	15	26	13	7	8
114.	22	16	23	13	4·5	7·5
115.	25	19	26	8	16	7
116.	23	21	26	10	11	9
117.	26	18·5	28	10·5	11	7
118.	24·5	18	25	10·5	9	10
119.	25	15	27	12	7	7
120.	21	14	25	12	6	9
121.	28	16	30	11	12	8
122.	25	17·5	28	11	10	7
123.	26	16	30	10	10	7
124.	24	17	25	10	10	6
125.	27	17	30	9	12	9
126.	23	17	27	9·5	12	7
127.	31	18·5	32·5	10·5	13	6
128.	24	16·5	27	11	9·5	7
129.	23·5	15	28	12	12	6·5
130.	27·5	16	31·5	10·5	12·5	6·5
131.	21·5	17	26	10	9·5	5
132.	24·5	19	25·5	10	11	5
133.	16	17	24	14	5·5	6
134.	20	18	24	13	5·5	5
135.	27	20	27	10	15	6·5
136.	25	17	25	10	10	5·5
137.	23	14	24	11	6	8
138.	23	15	26	10·5	6	10
139.	27	18	30	12·5	8	7
140.	30	19	33	13	8	10
141.	20	18	25	10·5	10	7
142.	21	16	23	9	8	6
143.	23	16·5	29	11	10	6

Digitized by Google
Original from UNIVERSITY OF CALIFORNIA
Generated on 2019-10-24 15:01 GMT / http://hdl.handle.net/2027/uc1.b3252762
Public Domain in the United States, Google-digitized / http://www.hathitrust.org/access_use#pd-us-google

	A	B	C	D	E	F
	in Millimetern					
144.	25	16	29·5	9·5	11	8
145.	25	15	27	11	7	10
146.	24·5	14	29	11·5	6	9
147.	24·5	16	25·5	10·5	9	—
148.	23	14	27	9	7·5	—

litis ist gegeben. Friedrich sagt: Je schonender die Drainage angebracht wird, um so besser für den Gang der Ausheilung, alles feste Verstopfen kann den erreichten Erfolg wieder in Frage stellen. Aus diesen Gründen halte ich die Tamponade durch Gaze für das richtige. Soweit die allgemeinen Gesichtspunkte. Es ergibt sich jetzt die wichtigste Frage, über die ich mir auf Grund von zwei Fällen, mehreren Sektionsbefunden, dann besonders auf Grund der anatomischen, vorher ausgeführten Untersuchungen an etwa 148 Schläfenbeinen und auf Grund von Operationsversuchen an Leichen klar zu werden versuchte: welche Operationsmethoden geben den besten Zugang zu den Abscessen und damit die größten Chancen auf Heilung? Wo auch der Absceß sitzt, lateral in der Nachbarschaft des Sinus oder am Porus acusticus internus, immer ist der Weg zur Dura der hinteren Schädelgrube am kürzesten, wenn der Processus mastoideus total reseziert wird. Das Anstreben dieser kürzesten Entfernung ist besonders mit Rücksicht auf die längere Zeit dauernde Tamponade wünschenswert, ist dann besonders notwendig, wenn der Absceß in den unteren Teilen des Cerebellums sitzt und zu seiner Drainierung die Resektion eines Teils der Schädelbasis notwendig wird. Für Abscesse in der Nachbarschaft des Sinus kann mit Leichtigkeit nach der genannten Knochenresektion eine genügend weite Öffnung hergestellt werden, wenn sie mit einer Thrombose des Sinus sigmoideus kombiniert sind. Es ist wohl selbstverständlich, daß der Schnitt in diesen Fällen quer durch den thrombotischen Sinus hindurchgeht, soweit, wie es sich in Anbetracht der Größe des Abscesses als notwendig erweist und eventuell in einen Kreuzschnitt der Dura umgewandelt wird. Ist bei derselben Lage des Abscesses, das heißt in der Nachbarschaft des Sinus der letztere nicht thrombosiert, genügt der Abstand zwischen hinterem Bogengang und Sinus nur, wenn derselbe sehr groß ist und die Absceßhöhle sehr klein ist. Die Durchschnittsgrößen, die ich oben mit 9·5 *mm* berechnet habe, muß ich im Interesse einer genügenden Drainage für die meisten Fälle als zu klein ansehen. Ich habe das am Lebenden selbst erfahren müssen. Es blutet mitunter nach der Duraincision in den intraduralen Raum hinein und eine sichere Tamponade des Abscesses ist nicht möglich.

Generated on 2019-10-24 15:01 GMT / http://hdl.handle.net/2027/uc1.b3252762
Public Domain in the United States, Google-digitized / http://www.hathitrust.org/access_use#pd-us-google
Digitized by Google
Original from UNIVERSITY OF CALIFORNIA

Das sind die Fälle, die nach dem glücklichen Probeincisionsschnitt mit Auffindung des Abscesses doch öfter so schnell ad exitum kommen. Hegener spricht in einem Falle von Cerebellarabsceß von der überaus kleinen Distanz zwischen Sinus und hinterem Bogengang, die einen genügenden Zugang zum Absceß nur nach Resektion des Labyrinths ermöglichte. Das ist natürlich nur bei krankem Labyrinthe zulässig, bei gesundem nicht. Sonst kommt für die Herstellung einer genügend großen Öffnung nur die doppelte Unterbindung des Sinus sigmoideus und seine Durchschneidung zwischen den Ligaturen in Betracht. Diese Hilfsoperation ist mit gutem Erfolge zwecks Raumgewinnung von den Chirurgen, ich nenne Borchardt und Hofmeister, bei der Operation der Kleinhirnbrückenwinkeltumoren gemacht worden. Während ich Untersuchungen über diese Frage für den Cerebellarabsceß anstellte, veröffentlichte Bourguet in den Archives internationales einen Fall von Cerebellarabsceß, in dem er mit gutem Erfolge diese Hilfsoperation angewandt hatte und sich sehr befriedigt über die Raumgewinnung und gute Drainage ausspricht. Es darf nun diese Operation meines Erachtens nicht immer ohne weiteres ausgeführt werden. Bekanntlich muß der Blutabfluß auf der gesunden Seite auch nach der Ligatur des Sinus auf der kranken ein genügender sein, sonst kann es lebensgefährliche Störungen im Gehirn geben. Ich suchte nun nach Anhaltspunkten, wann man mit einigermaßen großer Sicherheit den Sinus abbinden und wie man bei zweifelhaften Fällen sich helfen könne. Ligiert kann er am gefahrlosesten dann werden, wenn er nicht sehr stark ist, dann kann man damit rechnen, daß er auf der anderen Seite etwa ebenso stark, womöglich noch stärker ist. Aus Messungen seiner äußeren und inneren Wand war der Umfang und nach den Formeln $2R\pi$ und $R^2\pi$ der Inhalt leicht zu berechnen. Ich fand für den Umfang Größen zwischen 19 und 41 *mm*. Die Durchschnittsgröße war 28·35 *mm*. Der Flächeninhalt des Querschnitts schwankte zwischen 134·71 m^2 und 38·46 *mm*, die Durchschnittsgröße war 65·35 m^2. Diese Messung des Umfangs kann man nötigenfalls mit einem sterilen Zirkel und dicken Seidenfäden intra operationem machen. Im allgemeinen ist es wohl nicht nötig. Denn jeder weiß, welches ein dicker, welches ein dünner Sinus ist. Die genannten Maße entsprechen der Weite des Sinus. Vor dem Bulbus venae jugularis pflegt er sich häufig beträchtlich zu verengen und bildet dann einen Isthmus, dessen Umfang zwischen 15·5 und 27 *mm* schwankte. Die Durchschnittsgröße war 20·1 *mm*. Der Flächeninhalt des Isthmusquerschnitts schwankte zwischen 56·05 und 17·93 m^2, die Durchschnittsgröße betrug 32·84 m^2. Nachfolgende Tabelle gibt die gefundenen Werte.

Dieser Isthmus ist für Erkrankungen des Sinus offenbar von Bedeutung, weil eine Thrombose bei starkem Isthmus vermutlich schneller zum gesunden Abschluß kommt als bei gleichbleibendem Lumen. Zeigt der Sinus ein sehr starkes Volumen, muß man Bedenken tragen, ihn plötzlich zu unterbinden,

Digitized by Google
Original from UNIVERSITY OF CALIFORNIA
Generated on 2019-10-24 15:01 GMT / http://hdl.handle.net/2027/uc1.b3252762
Public Domain in the United States, Google-digitized / http://www.hathitrust.org/access_use#pd-us-google

Tabelle II.

	Weite des Sinus sigmoideus				Enge des Sinus sigmoideus			
	laterale Wand	mediale Wand	Umfang	Inhalt des Querschnitts	laterale Wand	mediale Wand	Umfang	Inhalt des Querschnitts
	in Millimetern			in Quadratmillimetern	in Millimetern			in Quadratmillimetern
1.	13	11	24	45·83	9·5	6	15·5	19·15
2.	13	10	23	42·06	12·5	6·5	19	28·26
3.	16	11	27	58·05	11	8	19	28·26
4.	16	13	29	67	10	5	15	17·93
5.	12	10	22	38·46	9·5	7	16·5	21·98
6.	17·5	11	28·5	64·72	13·5	7·5	21	35·04
7.	15·5	11·5	27	58·05	10	7·5	17·5	24·27
8.	16	11	27	58·05	12	8	20	31·68
9.	17	13	30	71·72	12	8	20	31·68
10.	14	10	24	45·82	10	8	18	25·86
11.	15	12	27	58·05	11	7	18	25·86
12.	16	12	28	59·32	11	10	21	35·04
13.	18	13	31	75·70	16	10	26	53·3
14.	13	9	22	38·76	9	6	15	17·93
15.	12	10	22	38·46	11	6	17	22·89
16.	15	11	26	53·3	15	6	21	35·04
17.	17	11	28	59·32	14	8	22	38·46
18.	19	14	33	86·54	15	12	27	58·05
19.	18	12	31	75·70	12	8·5	20·5	33·37
20.	17	12	29	67	12	8	20	31·68
21.	16·5	13	29·5	69·81	12	9	21	35·04
22.	20	13	33	86·54	18	7	25	50·26
23.	13	10	23	42·08	11	6·5	17·5	24·26
24.	22	14	36	102·99	14	10	24·5	47·76
25.	17	13	30	71·72	11	7	18	25·86
26.	16	13	29	67	11·5	6	17·5	24·26
27.	17·5	12	29·5	69·81	13	7	20	31·68
28.	24	17	41	134·71	15	7·5	22·5	40·25
29.	17	12	29	67	13	8	21	35·04
30.	18	14	32	81·36	14	9·5	23·5	43·9
31.	15	11·5	26·5	55·92	9	7	16	20·41
32.	22	13	35	97·06	14	9	23	42·08
33.	16·5	11	27·5	60·23	12	7·5	19·5	30·36
34.	16	14	30	71·72	11	9	20	31·68
35.	14	11	25	50·26	12	8	20	31·68
36.	10	9	19	28·26	8·5	6·5	15	17·93
37.	23	13	36	102·99	17	10	27	58·05
38.	20	16	36	102·99	14	9	23	42·09
39.	20	9	29	66·93	13·5	7	20·5	33·37
40.	20	16	36	102·99	13	9	22	38·46
41.	16	10	26	53·3	10·5	5·5	16	20·41
42.	15	10	25	50·26	13	7	20	31·68
43.	18·5	13	31·5	78·50	11	9	20	31·68
44.	15	13	28	59·32	14	6	20	31·68

Generated on 2019-10-24 15:01 GMT / http://hdl.handle.net/2027/uc1.b3252762
Public Domain in the United States, Google-digitized / http://www.hathitrust.org/access_use#pd-us-google
Digitized by Google
Original from UNIVERSITY OF CALIFORNIA

	Weite des Sinus sigmoideus				Enge des Sinus sigmoideus			
	laterale Wand	mediale Wand	Umfang	Inhalt des Querschnitts	laterale Wand	mediale Wand	Umfang	Inhalt des Querschnitts
	in Millimetern			in Quadratmillimetern	in Millimetern			in Quadratmillimetern
45.	13	9·5	22·5	39·78	13	6	19	25·86
46.	14	10	24	45·82	11	7	18	28·26
47.	15	11	26	53·3	10·5	8	18·5	27·13
48.	20	13	33	86·54	13	12	25	50·26
49.	18	12	30	71·72	19	7	26	53·3
50.	15	11·5	26·5	55·61	13	7	20	31·68
51.	14	10	24	45·82	11	7	18	25·86

will man nicht gefährliche Zirkulationsstörungen riskieren. In solchen dem Operateur zweifelhaften Fällen empfiehlt sich die von den Chirurgen beschriebene Drosselung des Gefäßes. Dieselbe beruht auf dem Gedanken, daß Ausgleichungen im Blutkreislauf meist ohne Störung eintreten, wenn große Blutbahnen nicht plötzlich, sondern allmählich verschlossen werden.

Sehen wir doch zum Beispiel fast nie bei Sinusthrombosen selbst der dicksten Sinus, bei denen das Gefäß allmählich verschlossen und das Blut allmählich gezwungen wird, neue Wege zu gehen, Störungen eintreten. Die Drosselung bedeutet eine allmähliche Verlegung des Blutgefäßen. Sie ist beim Sinus leicht auf diese Weise durchzuführen, daß man eine dicke Schlinge um ihn herumführt und mittelst derselben das Gefäß auf etwa die Hälfte oder zwei Drittel seines Volumens zusammenschnürt. Im Falle eintretender Störungen kann die Schlinge leicht wieder angenommen werden. Treten solche Störungen nicht ein, kann man nach einem Tage die völlige Unterbindung vornehmen und hat auch so für die Behandlung des Cerebellarabscesses noch viel gewonnen. Handelt es sich um einen inneren Cerebellarabsceß, bei dem erfahrungsgemäß das Labyrinth so verändert ist, daß es abgetragen werden kann, dann gewinnt man durch diese Resektion in vielen Fällen Platz genug und kann den Sinus schonen, falls er nicht zu weit vorgelagert ist und dadurch den Zugang versperrt. Es empfiehlt sich aber, die Resektion des dem Absceß vorgelagerten Knochens so ausgiebig wie möglich zu machen. Das erreicht man, wenn man die Dura nicht nur an der hinteren, sondern auch der oberen Pyramidenfläche vorsichtig ablöst und die Pyramide schrittweise in der ausgiebigsten Weise natürlich mit Berücksichtigung des Nervus facialis reseziert. Ich werde bei anderer Gelegenheit bei der Besprechung der Freilegung des Meatus acusticus internus eingehender auf diese Art der Pyramidenresektion, speziell von der mittleren Schädelgrube aus, zurückkommen. Es kann angesichts der verschiedenen Lage und Größe der Cerebellarabscesse,

Digitized by Google
Original from UNIVERSITY OF CALIFORNIA
Generated on 2019-10-24 15:01 GMT / http://hdl.handle.net/2027/uc1.b3252762
Public Domain in the United States, Google-digitized / http://www.hathitrust.org/access_use#pd-us-google

angesichts der Schläfenbeinerkrankungen, mit denen sie eventuell kombiniert sind, und besonders angesichts der außerordentlichen Verschiedenheit der topographisch-anatomischen Verhältnisse am Schläfenbein kein für alle Fälle einheitlicher Weg zu ihrer Eröffnung angegeben werden, aber wir müssen für jeden Fall die Forderung aufstellen, daß eine große übersichtliche Eröffnung des Abscesses angestrebt wird. Nur dann kann die Eröffnung in Verbindung mit zweckmäßiger Tamponade zu besseren Resultaten führen als bisher.

Vereinsberichte.

Münchener laryngo-otologische Gesellschaft.

68. Sitzung vom 13. Mai 1912.

Vorsitzender: Prof. Dr. Neumayer.
Schriftführer: Dr. Nadoleczny.

1. Wanner: **Die Verkürzung der Knochenleitung des Schädels bei normalem Ohrbefund.**

Worüber ich Ihnen heute berichten möchte, ist zwar nichts völlig Neues, doch hat sich im Laufe der Jahre bei der Untersuchung der Knochenleitung so manches Interessante herausgestellt, daß ich glaube, es dürfte vielleicht manchem von Ihnen wünschenswert sein, neuerdings auf Verhältnisse der Knochenleitung des Schädels bei Erkrankung im Innern der Schädelkapsel hingewiesen zu werden. Die ersten Mitteilungen hierüber machte ich im Jahre 1900 auf der Versammlung der Deutschen otologischen Gesellschaft in Heidelberg, und im Herbst des gleichen Jahres erschien eine zusammenfassende Publikation von Prof. Gudden und mir in den Neurologischen Zentralblättern. Seit dieser Zeit stellte ich an vielleicht Hunderten von Patienten, welche an verschiedenen Erkrankungen der Schädelhöhle litten, Untersuchungen an, welche mir die damals gefundenen Resultate nur bestätigten.

Merkwürdigerweise verhielten sich aber die Otologen diesen Untersuchungen gegenüber gleichgültig, was wohl auf die damals noch herrschende geringe Verbreitung der Kenntnis der exakten Funktionsprüfung, ja, ich möchte sagen, auf einer gewissen Abneigung gegen dieselbe zurückzuführen sein dürfte. Die ersten, welche sich dieser Methode zu diagnostischen Zwecken bedienten, waren die Neurologen und Psychiater. Tonelli fand wie Gudden und ich die Knochenleitung herabgesetzt bei chronischem Alkoholismus, Paralyse, Hirnsyphilis, Epilepsie und traumatischer Neurose. Murawiev konnte den Sitz einer Carcinommetastase bestimmen und Bechterew denselben bei einer Kleinhirnaffektion und bei einem Schläfelappentumor. Eingehende Untersuchungen stellte Phleps an: er bediente sich hierzu der Auskultation, die bereits in vielen Fällen von mir mit Hilfe des Phonendoskops angewendet wurde: er konnte so den Sitz von Veränderungen im Schädelinnern feststellen. In einem Falle wurde die genaue Lokalisation durch nachher vorgenommene Operation eines Hirntumors bestätigt. Von Ohrenärzten wurde nur durch Hegetschweiler und Hasslauer die Methode nachgeprüft. He-

Digitized by Google
Original from UNIVERSITY OF CALIFORNIA
Generated on 2019-10-24 15:01 GMT / http://hdl.handle.net/2027/uc1.b3252762
Public Domain in the United States, Google-digitized / http://www.hathitrust.org/access_use#pd-us-google

getschweiler fand, daß in einem Falle nach einiger Zeit die Verkürzung wieder schwand und die Knochenleitung des Schädels wieder normal wurde. Hasslauer stellte in 22 Fällen die Untersuchung mit positivem Erfolg an. In den meisten Fällen handelte es sich um Gewalteinwirkungen auf den Schädel; in einem Falle war eine schwere Gesichtsrose vorausgegangen.

Auf diesen Befund kam ich seinerzeit durch Zufall. Ich demonstrierte Prof. Gudden die Art der Funktionsprüfung; dabei erklärte der Patient, er höre die auf den Kopf aufgesetzte Stimmgabel nicht, während der übrige funktionelle Befund vollständig normal war. Wir dachten zuerst an Simulation, doch stellte sich bald heraus, daß die Angaben des Patienten auf Wahrheit beruhten. Der Mann hatte einen Unfall erlitten, wovon eine starke Impression des Schädeldaches zurückgeblieben war. Da schlossen wir, daß es sich um Veränderungen am Knochen oder an der Dura handeln müsse, und wir untersuchten eine Reihe von Kranken, bei welchen derartige Veränderungen wahrscheinlich waren. Hierzu wurden Alkoholiker, Paralytiker, Fälle von Pachymeningitis haemorrhagica, Epileptiker, namentlich traumatische Epilepsie, ausgewählt und es zeigte sich, daß das Phänomen, das wir beobachtet hatten, in diesen Fällen nicht so selten ist. Besonders häufig konnten wir die Befunde nach Schädeltraumen erheben, neben vorhandenem oder auch fehlendem objektiven Befund am Schädeldach; viele dieser Patienten boten den Symptomenkomplex der traumatischen Neurose: Schwindelgefühl, Kopfschmerzen, beim Bücken stärker werdend, ferner Intoleranz gegen Alkohol, teilweise auch Gedächtnisschwäche und Abnahme der Arbeitsfähigkeit. Mancher dieser Patienten stand im Verdacht der Simulation, bis es uns gelang, auf diese Weise einen objektiven Befund zu erheben.

Versuche, die wir an Schädeln anstellten, durch Einkleben von Watte usw., ließen uns am wahrscheinlichsten erscheinen, daß es sich um Verwachsungen der Dura mit dem Schädeldach handelte; diese Vermutungen wurden durch einige Obduktionen bestätigt und wir nahmen deshalb in der Folge bei dem objektiven Befund der Verkürzung der Knochenleitung des Schädels bei normalem Ohrbefund derartige Verwachsungen der Dura mit dem Schädeldach an; weitere Untersuchungen zeigten uns aber, daß zweifellos Zirkulationsstörungen und namentlich raumbeengende Momente, in erster Linie Tumoren des Gehirns, das Symptom verursachen können. Hierher gehört der Fall Hasslauers von Gesichtsrose.

Zur Erstellung einer exakten Diagnose ist das Vertrautsein mit der sogenannten funktionellen Prüfung eine unerläßliche Vorbedingung. Neben normalen oder wenig veränderten Trommelfellen muß das Gehör mindestens 9 *m* für Flüstersprache betragen. Die untere und obere Tongrenze, im Galtonpfeifchen geprüft, darf keine Veränderungen zeigen, der Rinnesche Versuch mit der a^1-Stimmgabel die an Normalen gefundene Sekundenzahl aufweisen, manchmal ist er sogar um einige Sekunden länger. Erst dann hat die Verkürzung der Knochenleitung, welche wir mit dem Schwabachschen Versuch mit A und a^1 feststellen, Bedeutung; dieselbe ist meist sehr beträchtlich.

Aus diesen Ausführungen ergibt sich, daß Fälle mit Erkrankungen des inneren Ohres wegen der hierbei an sich vorhandenen Verkürzung der Knochenleitung auszuschließen sind. Anders ist es bei gleichzeitigem Vorhandensein einer Mittelohrerkrankung: hier ist selbst ein geringer negativer Schwabach, namentlich für A-Stimmgabel, für Veränderungen im Schädelinnern ausschlaggebend, da er an sich ja verlängert sein sollte.

Digitized by Google
Original from UNIVERSITY OF CALIFORNIA
Generated on 2019-10-24 15:01 GMT / http://hdl.handle.net/2027/uc1.b3252762
Public Domain in the United States, Google-digitized / http://www.hathitrust.org/access_use#pd-us-google

Was die Prognose anlangt, so zeigte sich in den meisten Fällen keine Besserung, selbst nach Jahren fand sich noch der gleiche Befund: manchen dieser Patienten traf ich später wieder in der psychiatrischen Klinik, deshalb müssen wir in solchen Fällen, namentlich bei Begutachtungen, die Möglichkeit einer Verschlimmerung im Laufe der Zeit immer offen halten.

Als großen Mangel der Untersuchungsmethode empfand ich von vorneherein die Unmöglichkeit, die Verkürzung objektiv zu kontrollieren: ich verfiel deshalb sehr bald auf das Phonendoskop, mit dem ich auskultatorisch die Veränderungen festzustellen suchte: doch zeigte sich der Apparat nicht in allen Fällen brauchbar. Im allgemeinen verwertete ich in den ersten Jahren die subjektiven Angaben des Untersuchten.

Bei Fällen mit traumatischer Epilepsie ging ich in der Weise vor, daß ich die angeschlagenen Stimmgabeln nach verschiedenen Richtungen über den Kopf führte und mir angeben ließ, wann die Stimmgabeltöne stärker und schwächer werden. Am besten eignet sich hierzu eine elektrisch angetriebene Stimmgabel. Auf diese Weise gelang es mir, bei einer Patientin, welche bei einem Automobilunfall einen schweren Schädelbruch erlitten hatte, woran sich epileptische Anfälle anschlossen, einen Bezirk an der linken Schädelhälfte festzustellen, an welchem die Töne der Stimmgabel wesentlich abgeschwächt waren; die Patientin wurde daraufhin von Prof. Krause an dieser Stelle operiert: es fanden sich Verwachsungen der Dura mit dem Knochen und derbe Schwielen, nach deren Exzision Besserung eintrat. Ich versuchte noch verschiedene Stethoskope und fand zuletzt als das geeignetste das nach Pfaundler mit den doppelseitigen Hörschläuchen. Das Ideal wäre natürlich ein Apparat, durch welchen die Töne, welche auf den Schädel übergeleitet würden, graphisch aufgezeichnet werden könnten; doch ist es bisher noch nicht gelungen, einen solchen zu konstruieren.

Die Auskultation des Schädels hat sich mir besonders bei lokalen Verwachsungen und Gehirntumoren zweckdienlich gezeigt: der geeignetste Punkt zum Aufsetzen des Stethoskops ist entweder die Mitte der Stirne oder am Hinterhaupt die Stelle, an welcher die Lambdanaht zusammenläuft.

Auf diese Weise konnte genau die Stelle einer Veränderung im Schädelinnern festgestellt werden; die Obduktion zeigte einen Gehirntumor.

In solchen Fällen scheint der Versuch nicht nur diagnostisch, sondern auch prognostisch von Wichtigkeit zu sein. Tritt im Verlaufe der Erkrankung eine Zunahme der Tonintensität ein, dann dürfen wir auf Besserung schließen.

In Kürze möchte ich noch eines Falles Erwähnung tun, bei welchem ein großer Defekt des Schädeldaches vorhanden war, so daß die Dura an einer fünfmarkstückgroßen Stelle bloßlag; man sah hier deutlich die Gehirnpulsation. Die auf die Dura aufgesetzte Stimmgabel wurde viel lauter gehört als die auf dem Knochen aufgesetzte; es muß demnach die Leitung der Dura besser sein als die des Knochens.

Aus diesen kurzen Ausführungen ersehen wir, daß die Methode nicht nur für den Otologen, sondern auch für die allgemeine Medizin diagnostisch wertvoll sein kann, namentlich bei Gehirntumoren, Pachymeningitis haemorrhagica, traumatischer Epilepsie können dem Chirurgen Anhaltspunkte gegeben werden, wo er eingreifen muß. Besonders wichtig ist es aber auch bei Unfallverletzungen nach Schädeltraumen, namentlich in Fällen, wo es sich um Simulation handelt; denn die Untersuchungsmethode ist verhältnismäßig doch so kompliziert, daß selbst das Studium eines Semesters in der Ohrenheilkunde

Generated on 2019-10-24 15:01 GMT / http://hdl.handle.net/2027/uc1.b3252762
Public Domain in the United States, Google-digitized / http://www.hathitrust.org/access_use#pd-us-google
Digitized by Google
Original from UNIVERSITY OF CALIFORNIA

kaum hinreichen dürfte, eine Verkürzung der Knochenleitung einwandfrei zu simulieren.

Auf alle Fälle aber müssen wir verlangen, daß die Untersuchungen durch den Otologen ausgeführt werden, denn nur der soll und kann mit den einschlägigen Methoden völlig vertraut sein.

Diskussion.

R. Hoffmann, Haymann, Herzog (vgl. Kritisches zur Verkürzung der Knochenleitung bei normalem Gehör. M. m. W. 1913. Nr. 1 u. 2.)

Trautmann: Zu dem Vortrage des Herrn Wanner möchte ich über einige meiner Erfahrungen, die ich mit der Verwertung der verkürzten Schädelknochenleitung bezüglich der Diagnose intrakranieller Erkrankungen gemacht habe, berichten. Um nicht bei jedem von mir mitgeteilten Fall mich wiederholen zu müssen, schicke ich voraus, daß die jeweilige normale Hörschärfe durch Bestimmung der unteren und oberen Tongrenze, durch den Weber- und Rinneschen Versuch und durch Prüfung der Hörweite festgestellt wurde. Ich verfüge über folgende Beobachtungen:

Fall I. Frau G., 36 Jahre alt, wird mir zur Prüfung der Schädelknochenleitung vom Nervenarzt mit der Diagnose „hysterisches Irresein, Gehörshalluzinationen“ zugesandt. Letztere bestanden darin, daß die Patientin periodisch bei Tag oder Nacht eine männliche Stimme zu hören glaubte, die sich über ihre Person in unflätigen Beschimpfungen erging. Die Ohrenuntersuchung, insbesondere auch die Otoskopie, ergab nach keiner Richtung irgendwelchen pathologischen Befund. Der Puls war = 68. Zur Vornahme einer Wassermannreaktion und Augenuntersuchung ließ sich die Pat. nicht bestimmen. Schädelknochenleitung (A, a_1) = —15 Sek.

Wahrscheinlichkeitsdiagnose: Intrakranieller Prozeß.

Fall II. R. A., 38 Jahre alter, hagerer Mann. 1894 luetische Infektion. Angeblich mehrere Schmier- und Injektionskuren. Ein Kind des Pat. wurde von einem Kinderarzt als kongenital luetisch behandelt. Pat. klagt über Dumpfheit im Kopfe und in den Ohren. Schwerfälligkeit im Denken, zunehmende Vergeßlichkeit. Wassermann positiv. Augenuntersuchung: Beginnende Neuritis optica.

Ohren: nihil. Schädelknochenleitung (A, a_1) = —15 Sek. Puls = 72.

Diagnose: Intrakranielle luetische Erkrankung.

Fall III. R. E., 38 Jahre alte Gattin des vorigen. Die Pat. war von 1888 bis 1895 in Zentralamerika und hat dort vielfach an Malaria gelitten. Sie leidet schon lange an Kopfschmerz und Schwindel, kommt aber zu mir, weil sie angeblich ausgeglitten und auf das rechte Ohr gefallen sei und seitdem das Gefühl habe, als wenn Wasser im Ohr sei. Zur Vornahme einer Wassermannreaktion läßt sich die Pat. nicht herbei, bei dem mit ihrem Manne aufgenommenen Befund läßt sich aber wohl annehmen, daß sie positiv ausfallen würde. Sehr wichtig für die Bewertung einer wahrscheinlich positiven Wassermannreaktion ist die Angabe der vielfach durchgemachten Malariaerkrankungen, nachdem wir doch wissen, daß nahezu die Hälfte der Malariafälle Wassermann-positiv reagieren. Ohrenuntersuchung, mit besonderer Berücksichtigung des rechten Ohres: nihil. Puls = 74. Schädelknochenleitung = —10 Sekunden.

Wahrscheinlichkeitsdiagnose: Intrakranielle luetische Erkrankung.

Digitized by Google
Original from UNIVERSITY OF CALIFORNIA
Generated on 2019-10-24 15:01 GMT / http://hdl.handle.net/2027/uc1.b3252762
Public Domain in the United States, Google-digitized / http://www.hathitrust.org/access_use#pd-us-google

Fall IV. M., 25 Jahre alter Dekorateur, ledig. Vor 6 Jahren luetische Infektion. Keine spezifischen Kuren. Der Pat. leidet seit Jahren an nichts anderem, als an periodisch auftretenden Schwindelanfällen bis zur Dauer einer Viertelstunde. Von verschiedenen Ärzten war bis jetzt die Diagnose auf Gehirntumor gestellt worden. Augenuntersuchung: nihil. Ohren (insbesondere Vestibularapparat): nihil. Schädelknochenleitung (A, a_1) = —16 Sek. Puls = 64, alle 6 Schläge aussetzend. Wassermannreaktion positiv.

Diagnose: Intrakranieller luetischer Prozeß.

Fall V. B., Dr. jur., 33 Jahre alt, verheiratet. August 1911 Primäraffekt an der Unterlippe. Dezember 1911 intravenöse Salvarsaninjektion 0·6 mit anschließender Hg-Schmierkur. Januar 1912 zweite intravenöse Salvarsaninjektion. März 1912 Dumpfheit im Kopf und in beiden Ohren. Augenuntersuchung: nihil. Ohren: nihil. Puls = 60. Schädelknochenleitung (A, a_1) = —15 Sekunden.

Diagnose: Luetisches Neurorezidiv in der Schädelkapsel.

Fall VI.[1]) St., 35 Jahre alter Bauer. Beginn der Erkrankung vor neun Jahren angeblich mit Gicht. Im Laufe der Jahre Halsschmerzen, Drüsenvereiterung, Trachealperforation. Behandlung wurde vielfach mit Naturheilverfahren ausgeführt. Niemals spezifische Kuren. Im letzten Jahre anhaltende Kopfschmerzen und dumpfes Gefühl im Kopf und in beiden Ohren. Status: Zahlreiche Narben an Hals und Brust und über der Trachea. Letztere sieht wie eine Tracheotomienarbe aus. Feste Infiltrationen der Kopfnicker, harte Cervicaldrüsenschwellungen. Nez en lorgnon. Nasenhöhlen mit kugeligen Gummiknoten vollständig ausgefüllt, ebenso der Epipharynx. Der weiche Gaumen fehlt völlig. Der freie Rand des harten Gaumens ist von großen, locheisenförmigen Ulcerationen zerfressen. Im Processus alveolaris zwischen den beiden oberen mittleren Schneidezähnen befindet sich eine Fistel. Augenuntersuchung: nihil. Ohren: nihil. Puls = 64. Wassermannreaktion positiv. Schädelknochenleitung (A, a_1) = —30 Sekunden. Intravenöse Salvarsaninjektion 0·4. Nach 8 Tagen stürmische Herxheimersche Reaktion: Hochrote, entzündliche Schwellung des Halses, des Gesichtes, der Augenlider, in der Nase und Mundhöhle. Unter dem rechten Auge und hinter dem rechten Kopfnicker kommt es zur Perforation, aus der gummöser Eiter quillt. In gleicher Weise ist der harte Gaumen geschwellt, die Ulcerationen sezernieren stark. Es wird eine Hg-Schmierkur (4·0 Ung. cin. No. XXX) eingeleitet, nach deren Beendigung sämtliche luetische Prozesse zurückgehen. Wassermannreaktion negativ. Puls wie vorher 64. Keine Kopfschmerzen mehr. Schädelknochenleitung (A, a_1) = —10 Sekunden.

Fall VII.[1]) P. H., 36 Jahre alter Kaufmann. Luetische Infektion vor 10 Jahren. Keine richtigen spezifischen Kuren. Seit längerer Zeit intensive Kopfschmerzen und Schwindel. Augen und Ohren: nihil. Puls 80. Schädelknochenleitung (A, a_1) = —12 Sekunden. Wassermann positiv. Intravenöse Salvarsaninjektion 0·4. Schon nach einer Woche zessieren Kopfschmerzen und Schwindel. Schädelknochenleitung (A, a_1) nach 4 Wochen = normal.

Fall VIII. J. G., Monteur, 37 Jahre alt. Diagnose vom Nervenarzt: Tumor im Gehirnstamm oder im Kleinhirn. Schmerzen im Hinterkopf und Schlingbeschwerden. Neuritis optica. Recurrensparalyse links. Schädelknochenleitung (A, a_1) = —15 Sekunden. Puls 72. Ohren nihil. Von einem Chir-

[1]) Die Fälle VI und VII sind nachträglich beobachtet.

Digitized by Google
Original from UNIVERSITY OF CALIFORNIA
Generated on 2019-10-24 15:01 GMT / http://hdl.handle.net/2027/uc1.b3252762
Public Domain in the United States, Google-digitized / http://www.hathitrust.org/access_use#pd-us-google

urgen wird die Freilegung des Kleinhirns und die Operation eines eventuellen Tumors beabsichtigt. Während der Chloroformnarkose tritt plötzlich Cyanose des Gesichtes und Atemstillstand ein. Nach der sofort gemachten Tracheotomie kommt nicht im geringsten Luft aus der Trachea. Außerdem hat der Patient Krämpfe. Nach künstlicher Atmung und vor allem Änderung der Kopflagerung — es handelte sich augenscheinlich um Kompression des Atemzentrums in der Medulla oblongata — setzt die Atmung wieder ein. Von der Operation wird abgesehen. 2 Tage später Exitus.

Obduktionsbefund von Prof. Oberndorfer (29. V. 1911): Gliom des Gehirnstammes:

„Der Tumor füllt den vierten Ventrikel völlig aus, wuchert einerseits durch das Foramen Magendi durch und bildet so über der Decke des vierten Ventrikels einen rosinengroßen Fortsatz, andrerseits erstreckt er sich in die Medulla oblongata hinein, bis 2 *cm* jenseits des Foramen occipitale magnum, diese stark auftreibend, wodurch das Hinterhauptloch und der oberste Wirbelkanal (im Bereiche der ersten drei Halswirbel) prall ausgefüllt wird.

An der Durchtrittsstelle durch das Foramen occipitale zeigt die Medulla oblongata ausgesprochene Schnürringbildung.

Im Bereiche der Medulla oblongata ist der Zentralkanal erweitert und von Tumormassen ausgefüllt.

Der Tumor beschränkt sich nicht auf den Zentralkanal allein, sondern greift auf dessen Umgebung über, erreicht aber nirgends die Randzone des Markes.

Die Farbe des Tumors ist rötlich-bräunlich, seine Konsistenz weich, aber nicht zerfließend; er weist in seinem Innern mehrere cystische Erweichungsherde auf; seine Hauptmasse, die den vierten Ventrikel ausfüllt, hat ungefähr Walnußgröße.

Die Ventrikel des Gehirns sind hochgradig erweitert, das Infundibulum cystisch vorgewölbt.

An der Oberfläche des Gehirns fällt die starke Abplattung der Windungen auf, ebenso die nicht eingeschnittene Dura durch ihre Spannung."

Fall IX. Frau G., 47 Jahre alt. 4. X. 1911. Pat. gilt seit 20 Jahren als Hysterica. Seit mehreren Monaten verläßt sie nicht mehr das Bett und klagt über Schwindel und Erbrechen sowie über kontinuierliche Schmerzen in der rechten Stirnhöhlengegend. Eine genaue Untersuchung der Nasennebenhöhlen ergibt, daß die rechte Kieferhöhle mit fötidem Eiter angefüllt ist (Probepunktion), die übrigen Höhlen dagegen frei sind. Auf Grund der genaueren Anamnese wird die Diagnose auf eine chronische, rechtseitige Kieferhöhleneiterung gestellt und die Denkersche Radikaloperation ausgeführt. Ohren: nihil. Schädelknochenleitung (A, a_1) = — 18 Sekunden. 8 Tage nach der Operation erfährt der Schwindel eine enorme Steigerung. Die Pat. fällt beim Versuch, das Bett zu verlassen, sofort um. Es ist plötzlich eine Ptosis des rechten Augenlides aufgetreten, es bestehen Doppelbilder, es stellen sich Krämpfe in der Zunge sowie in der rechten Hand und in beiden Beinen ein. In letzteren außerdem pelziges Gefühl und Herabsetzung der Sensibilität. Augenbefund (Dr. Noell): Links Maculae corneae. Strabismus convergens. Papille normal. Rechts: Pupillarreaktion nicht so prompt wie links. Ptosis. Parese im Sinne der nach innen und oben wirkenden Muskeln (Oculomotoriusaffektion). Papille normal. Ohren: nihil. Schädelknochenleitung (A, a_1) = — 18 bis 20 Sekunden. Puls 76. Ich habe damals die Möglichkeit erwogen, ob ich bei der Ra-

Digitized by Google
Original from UNIVERSITY OF CALIFORNIA
Generated on 2019-10-24 15:01 GMT / http://hdl.handle.net/2027/uc1.b3252762
Public Domain in the United States, Google-digitized / http://www.hathitrust.org/access_use#pd-us-google

dikaloperation nicht eine Verletzung des Nervus oculomotorius gemacht habe, bin aber zu dem Schlusse gelangt, daß aus anatomischen und operativ-technischen Gründen eine solche nicht anzunehmen ist. Die Pat. ging nun wieder in die Fürsorge ihres Hausarztes über, der mir nach zirka 4 Wochen mitteilte, daß plötzlich der Exitus eingetreten sei.

Der von Prof. Schmincke erhobene Obduktionsbefund lautete (14. XI. 1911): Allgemeine Carcinose.

Es war kaum ein Organ im ganzen Körper vorhanden (Lunge, Leber, Milz, Nieren, Eingeweide etc.), das nicht mit zahllosen Krebsknoten durchsetzt gewesen wäre. Für uns ist der Befund des Schädels von speziellem Interesse und deshalb gebe ich ihn wieder:

„Schweres Schädeldach. Ersatz der Diploe durch Massa compacta. Dura mater in ihrem Spannungsgrad etwas vermehrt. Innenfläche der Dura mater oberhalb der Großhirnhemisphäre, jedoch feucht. Sinus sagittalis enthält in seinen oberen, nach hinten gelegenen Teilen teils flüssiges, teils frisch geronnenes Blut. Die Pia meninx der Konvexität von normaler Dicke. Piale Venen ohne Befund. Keine stärkeren Zeichen des Hirndruckes. Auch die Besichtigung der Basis des Hirns ergibt an der Pia meninx nichts von Verdickung, nur im Bereiche des Unterwurms und der Tonsillen erscheint sie in weißlicher Farbe.

Lateral am rechten Nervus oculomotorius an seinem Ursprung zwischen Hirnschenkel und Pons eine linsengroße, weißlich aussehende Gewebsmasse, welche mit der Nervenscheide fest verbunden ist. Diese Gewebsmasse ist von nicht sehr derber Konsistenz, von markiger Beschaffenheit.

Im Sinus cavernosus rechts findet sich ebenfalls in der Scheide des Oculomotorius ein graurötliches Gewebe. Der rechte Oculomotorius in der Orbita bis zu seiner Teilungsstelle spindelig aufgetrieben, von graurötlichem Aussehen.

Der linke Oculomotorius in seinem Verlauf in den Sinus sowie in seinem proximalen Verlauf in der Orbita ohne Befund.

In der hinteren Schädelgrube oberhalb des Sinus sigmoideus ebenfalls eine flache, weißliche, linsengroße Gewebsmasse. Der rechte Sinus sigmoideus überhaupt nicht angelegt.

Beide Mittelohren frei. Keilbeinhöhle groß, ohne Befund.

Links im unteren Nasengang, am Septum der Nase aufgelagert, blutiger Schleim. Schleimhaut glatt.

Linke Kieferhöhle ohne Befund.

In der rechten Nasenhöhle auf der Schleimhaut der unteren Muschel graugrünlicher, schmieriger Belag. Die mediale Wand der Highmorshöhle fehlt. Zwischen rechter Nasenhöhle und Highmorshöhle besteht eine breite Kommunikation. Im Grunde der Highmorshöhle derselbe schmierige Belag wie in der rechten Nasenhöhle. Die Vorderwand der Highmorshöhle fehlt. Hier gelangt man durch die Schleimhaut oberhalb des Processus alveolaris des rechten Oberkiefers in das Vestibulum oris.

Rechte Siebbeinzellen ausgeräumt.

Gefäße der Basis zart. Arteria ophthalmica bei ihrem Eintritt in das Foramen opticum rechts und links in ihrer Wandung gelblich fleckig, verdickt.

In der linken Großhirnhemisphäre eine Unmenge bis haselnußgroßer Geschwulstknoten, teils in der Markmasse, teils in der Rinde gelegen. Die Stammganglien zeigen keine Veränderungen.

Digitized by Google
Original from UNIVERSITY OF CALIFORNIA
Generated on 2019-10-24 15:01 GMT / http://hdl.handle.net/2027/uc1.b3252762
Public Domain in the United States, Google-digitized / http://www.hathitrust.org/access_use#pd-us-google

In der Rinde der linken Kleinhirnhemisphäre ein kleinerbsengroßer Geschwulstknoten.

Pons und Medulla oblongata ohne Befund.

Im Hinterhorn des rechten Seitenventrikels subependymär ebenfalls ein kleinerbsengroßer Geschwulstknoten, gegen das Lumen des Hinterhorns vorspringend."

„Die mikroskopische Untersuchung des rechten Nervus oculomotorius in seinem proximalen, in der Spitze der Orbitalpyramide verlaufenden Teil ergab eine krebsige Infiltration des Peri- und Endoneuriums des Nerven. Die kleine Gewebsmasse rechts neben dem Ursprung des Nerven zwischen Hirnschenkel und Pons erwies sich als krebsig infiltriertes piales Gewebe.

Verschiedene Geschwulstknoten aus dem Netz sowie aus dem Mesenterium ergaben den Befund eines medullären Carcinoms."

Dr. Rossbach a. G. stellt an Herrn Prof. Wanner die Frage, ob die Methode, Prüfung der Verkürzung der Knochenleitung, genügend fundiert ist, um daraufhin Renten zu gewähren, vor allem, wenn die sonstige eingehende Untersuchung keine krankhaften objektiven Symptome am Nervensystem aufzufinden vermag.

In letzter Zeit bin ich nämlich etwas unsicher geworden, da in 5 Fällen die früher von Herrn Prof. Wanner konstatierte Verkürzung der Knochenleitung von mit der Methode vertrauten Untersuchern nicht mehr festgestellt werden konnte.

Wie soll man sich dann in Fällen verhalten, wo die Rente eigentlich nur auf die verkürzte Knochenleitung basiert war, wo dann bei der Nachuntersuchung die Knochenleitung normal ist, die subjektiven Beschwerden aber im selben Umfang wie früher bestehen?

Nadoleczny: Dem früheren Wannerschen Verfahren ist jenes von Phleps vorzuziehen, weil es den Untersucher unabhängig vom Pat. (Kinder, Benommene) macht und weil es Vergleiche gestattet zwischen kongruenten Stellen des Schädels. Es gelang mir, mit jenem Verfahren bei einem Benommenen (Hirnabsceß) eine Jochbeineiterung, vom Ohr ausgehend, als wahrscheinlich zu diagnostizieren, was sich später bestätigte. Ferner wurden durch Erkrankungsherde bei einem Falle von hereditärer Lues ein Schädelbruch bei einem Fall von traumatischer Taubheit mit jener Methode annähernd lokalisiert. Der Stimmgabelton wird lauter, wo Verlötungen von Dura und Schädel oder Auflockerung der Schädelknochen stattfand, während er über Knochenverdickungen und Tumoren abgeschwächt ist.

Wanner (Schlußwort).

2. Wanner demonstriert einen **Apparat zur Beobachtung der Luftbewegung aus Mund und Nase bei Behandlung von Rhinolalien (von Rötzer).**

Gesellschaft thüringischer Ohren- und Halsärzte.

Sitzung vom 26. November 1912.

I. Karl und Fritz Thies: **Behandlung der chronischen Mittelohreiterung durch Freilegung der Mittelohrräume vom äußeren Gehörgang.**

Digitized by Google
Original from UNIVERSITY OF CALIFORNIA
Generated on 2019-10-24 15:01 GMT / http://hdl.handle.net/2027/uc1.b3252762
Public Domain in the United States, Google-digitized / http://www.hathitrust.org/access_use#pd-us-google

Karl Thies verweist wegen der Einzelheiten auf die ausführliche Publikation in Bd. 89 des Archivs für Ohrenheilkunde und betont, daß Fritz Thies und er erst eine große Erfahrung über die Leistungsfähigkeit sammeln wollten und daher erst jetzt ausführlicher darüber berichten.

Der erste derartige Eingriff fand am 4. VI. 1907 statt, so daß also eine Beobachtungsdauer von über 5 Jahren zurückliegt. Die Anzahl der diesen Zeitraum umfassenden Operationsfälle beträgt 450. Das Alter der operierten Patienten schwankt zwischen 75 und 8 Jahren. Unter den 450 Operierten befanden sich 52 Kinder im Alter von 8—14 Jahren. Sämtliche Fälle wurden in Lokalanästhesie (Infiltrationsanästhesie) operiert. Nur in 3 Fällen fand eine Facialisverletzung statt, welche jedoch nach einigen Wochen wieder zurückging. In den letzten 200 operierten Fällen ist der Facialis völlig intakt geblieben. Ein Exitus letalis oder schwere Störungen des Allgemeinbefindens post operationem sind nicht zu verzeichnen gewesen. Ebenso machte sich keine Nachoperation von außen in der bisher üblichen Weise der Radikaloperation in den Fällen, welche dauernd in unserer eigenen Kontrolle blieben, erforderlich. Nachoperationen von innen durch den Gehörgang waren 8mal notwendig. 10 Fälle waren früher von außen, vom Warzenfortsatz aus radikal operiert, in 12 weiteren Fällen war die einfache Aufmeißelung des Warzenfortsatzes gemacht worden, ohne daß jedoch eine Ausheilung erfolgt war. Die Durchschnittsdauer der Eiterung schwankte, soweit nachweisbar, zwischen 15 bis 17 Jahren.

In nur 9% beschränkte sich die Erkrankung auf Kuppelraum und Antrum, in den übrigen 91% war der Warzenfortsatz cariös miterkrankt. In 19% wurden Trommelfell und Gehörknöchelchen bei der Operation erhalten, in 14% fehlten Trommelfell und Gehörknöchelchen schon vor der Operation.

Die Anzahl der heute zur Vorstellung gelangenden Patienten beträgt 26, darunter 4 Kinder im Alter von 8—11 Jahren. Sie sind in einzelne Gruppen geteilt:

Gruppe I: 7 Fälle mit Schonung von Trommelfell und Gehörknöchelchen. In 3 dieser Fälle beschränkt sich die Erkrankung (Caries) auf Kuppelraum und Antrum. In 4 Fällen war der Warzenfortsatz in ausgedehnter Weise mitergriffen.

Gruppe II: 7 Fälle mit Entfernung der cariösen Gehörknöchelchen. Der Krankheitsprozeß (Caries) ging nicht über das Antrum hinaus.

Gruppe III: 8 Fälle mit ausgedehnter, über das Antrum hinausgehender Caries, Gehörknöchelchen cariös, entfernt.

Gruppe IV: 4 Fälle von Cholesteatom mit ausgedehnter, über das Antrum hinausgehender Erkrankung des Warzenfortsatzes.

Diskussion.

Barth: Das Meißeln am Schädel ist trotz der lokalen Anästhesie fast allen Patienten recht unangenehm. Ob eine vollständige Anästhesie der Paukenhöhle erreicht werden kann, ist mir zweifelhaft. Während der Operation haben uns Betupfungen selbst mit 20% Cocain nicht befriedigt. Die Wegnahme der lateralen Kuppelraumwand ist als Operation mindestens schon seit 30 Jahren bekannt, hat sich aber nicht halten können, weil sie sicher teils durch mildere, teils durch gründlichere Eingriffe ersetzt wird. Die Aufmeißelung des Warzenfortsatzes nach Thies von der hinteren oberen Gehörgangs-

Digitized by Google
Original from UNIVERSITY OF CALIFORNIA
Generated on 2019-10-24 15:02 GMT / http://hdl.handle.net/2027/uc1.b3252762
Public Domain in the United States, Google-digitized / http://www.hathitrust.org/access_use#pd-us-google

wand aus bietet keinen Vorteil gegenüber der Eröffnung von der Warzenfortsatzoberfläche, hat aber den Nachteil der wesentlich schlechteren Übersicht und Zugänglichkeit bei der Operation und Nachbehandlung. Der Meißel kann vom Gehörgang aus nur in der Richtung von unten nach oben und von vorn nach hinten arbeiten, also in Richtungen, die man bei der gefährlichen Nachbarschaft im allgemeinen vermeidet. Das Operieren wird nicht sicher dadurch, daß einer den Meißel, ein anderer den Hammer führen muß. Die Eröffnung des Warzenfortsatzes vom Gehörgang aus ist nicht zu empfehlen. Die guten Erfolge der Herren Thies erklären sich wohl zum Teil daraus, daß sie leichter als wir die Indikation zur Operation stellen und daß sie wohl auch den Begriff der Heilung nicht so streng fassen.

Wittmaack kann sich nicht davon überzeugen, daß das Thies'sche Operationsverfahren irgendwelche wesentlichen Vorteile hat, während ihm zweifellos eine große Reihe von Nachteilen anhaften. Es handelt sich um die Bearbeitung eines uralten Problems, ohne daß es den Brüdern Thies gelungen wäre, eine befriedigende Lösung zu erreichen. Versuche derselben Art sind schon von vielen Autoren gemacht. Sie haben sich aber leider alle ebenso wie Wittmaack selbst dabei davon überzeugen müssen, daß die Lösung des Problems auf unüberwindliche anatomische Schwierigkeiten stößt, die vor allem gegeben sind in dem Mißverhältnis zwischen engem Zugangsrohr des Gehörganges und der Festigkeit des abzutragenden Knochens. Grazile, übersichtlich einzuführende Instrumente sind zu schwach und wirkungslos. Feste, genügend kräftige stören die Übersicht so stark, daß es ein Arbeiten im Dunkeln wird. Dieser große Nachteil ist auch bei dem Thies'schen Verfahren bestehen geblieben. Es kann daher niemals als nachahmungswerte Methode gelten.

Robitzsch bestätigt die Durchführbarkeit genügender Anästhesie nach eigener Anschauung.

Denker äußert sein Erstaunen über die große Zahl der von den Vortragenden ausgeführten Operationen. Wenn man diese Zahl (ca. 500) vergleicht mit der Zahl der in der gleichen Zeit überhaupt behandelten ohrenkranken Patienten (ca. 10.000—12.000), so liegt der Gedanke nahe, daß unter den operierten Kranken sich auch solche befinden, welche auf konservativem Wege hätten geheilt werden können. Denker ist der Ansicht, daß Operationen, wie die von den Herren Thies empfohlene, nur dann ausgeführt werden dürfen, wenn alle konservativen Methoden versucht worden sind, ohne Erfolg zu bringen. Vor allem ist die Behandlung mit dem Hartmannschen Paukenröhrchen auszuführen; wenn diese Therapie keine Anwendung gefunden hat, ist man nicht berechtigt, zu operieren. Das Thies'sche Verfahren ist keineswegs als durchaus ungefährlich zu bezeichnen, es bietet bei dem Meißeln durch den Gehörgang hindurch größere Gefahren (Verletzung des N. facialis und des horizontalen Bogenganges) als die Radikaloperation nach Vorklappung der Ohrmuschel. Denker glaubt nicht, daß die Thies'sche Operation als ein Fortschritt in der operativen Behandlung der chronischen Mittelohreiterung zu bezeichnen ist.

Knick hat die Erfahrung gemacht, daß bei ausgesprochenen Knochenerkrankungen die Lokalanästhesie der Pauke auch mit 20%igem Cocain und Adrenalin unzureichend bleibt. Knick bezweifelt, daß bei dem Thies'schen Vorgehen die häufigen Knochenerkrankungsherde entlang dem Sinus nach der Warzenfortsatzspitze hin zu übersehen sind, da sie durch den Rest der hinteren Gehörgangswand, der nicht abgemeißelt werden kann, verdeckt sind. Daß

Digitized by Google
Original from UNIVERSITY OF CALIFORNIA
Generated on 2019-10-24 15:02 GMT / http://hdl.handle.net/2027/uc1.b3252762
Public Domain in the United States, Google-digitized / http://www.hathitrust.org/access_use#pd-us-google

eine Aufmeißelung des Kuppelraumes und Antrums vom Gehörgang aus möglich ist, beweisen die Demonstrationen zur Genüge. Daß die Herren Thies so viele Ausheilungen erzielt haben, liegt in der Hauptsache daran, daß sie wahrscheinlich auch leichte Erkrankungen operieren, die andere nicht operieren. Die Operationsmethode ist nach Knicks Meinung nur für Knochenerkrankungen kleineren Umfanges und chronische Schleimhauteiterungen nach Erschöpfung unserer sonstigen Behandlungsmethoden diskutabel. Knick wendet sich vor allem dagegen, daß Thies die Methode auch für ausgedehnte Knochenerkrankungen und Cholesteatome empfiehlt. Dadurch wird direkt dazu verleitet, so gefährliche und unberechenbare Erkrankungen mit unzureichenden Mitteln zu behandeln.

Fritz Thies betont gegenüber Barth, daß Anästhesie und Anämie vollkommen durchführbar seien. Das beweisen schon die 52 Kinder im Alter von 8—14 Jahren, die auf diese Weise operiert wurden. Der Zweifel, daß ausgedehnte Erkrankungsherde im Warzenfortsatz vom äußeren Gehörgang aus operativ nicht beherrschbar sind, hat sich nicht bestätigt. Bezüglich der Gefahr von Nebenverletzungen des Sinus und der Dura haben sich die von Barth geäußerten Bedenken in praxi nicht bewahrheitet. Die prinzipielle Forderung von Denker, alle Fälle vor der Operation mit dem Paukenröhrchen zu behandeln, lehnt Fritz Thies ab, da es genügend Fälle gebe, wo aus dem objektiven Befund, der vorausgehenden Behandlung usw. die Nutzlosigkeit der Anwendung des Paukenröhrchens a priori zu erschließen sei, zumal bei Knochenerkrankungen. Im übrigen hebt er hervor, daß die durchschnittliche Beobachtungsdauer, bevor zum operativen Eingriff geschritten wurde, 86 Tage betrug.

Die Methode ist in den Fällen von chronischer Mittelohreiterung indiziert, welche einen Befund ergeben, der darauf hindeutet, daß Kuppelraum respektive Antrum mit oder ohne Beteiligung der übrigen Warzenfortsatzzellen erkrankt sind, in welchen jedoch die konservative Behandlung versagt, ohne daß man andrerseits bestimmte Anhaltspunkte hat, welche einen operativen Eingriff von der äußeren Warzenfortsatzfläche aus als notwendig erscheinen lassen. In gleicher Weise kommen diejenigen Fälle für den Eingriff in Betracht, in denen früher operative Eingriffe, wie die Entfernung von Gehörknöchelchen oder die typische Aufmeißelung oder eine Radikaloperation von der Außenfläche des Warzenfortsatzes aus nicht zum Ziele geführt, d. h. die Ohreiterung nicht beseitigt haben. Sodann ist der Eingriff bei Atresien des äußeren Gehörganges verwertbar.

Kontraindikationen für die Freilegung der Mittelohrräume vom Gehörgang aus sind:

1. Absceßbildung auf dem Warzenfortsatz,
2. Symptome, welche darauf hinweisen, daß eine Erkrankung des Hirns und seiner Häute vorliegt,
3. Symptome für Sinuserkrankungen,
4. allgemeine pyämische oder septische Komplikationen,
5. zu jugendliche oder ängstliche Individuen.

II. Knick: Klinische Demonstrationen: **1. Geheilter Fall von labyrinthärer Meningitis.**

H. W., 21jähriger Weber. Links seit Jahren stinkende Mittelohreiterung, im Gehörgang obturierender Polyp. Funktion: Links taub, kein Spontannystagmus, Fistelsymptom negativ, rotatorisch ergibt sich Funktionsausfall des

Digitized by Google
Original from UNIVERSITY OF CALIFORNIA
Generated on 2019-10-24 15:02 GMT / http://hdl.handle.net/2027/uc1.b3252762
Public Domain in the United States, Google-digitized / http://www.hathitrust.org/access_use#pd-us-google

linken Labyrinths. Keine Kopfschmerzen und keine meningitischen Symptome. Lumbalpunktion zeigt leichte, aber ausgesprochene entzündliche Veränderungen (50 weiße Zellen p. mm^3, Pandy +, Nonne +) im Liquor. Zunächst nur Totalaufmeißelung. Großes Cholesteatom. Am lateralen Bogengangswulst breite Fistel. Nach 4 Tagen Temp. bis 38·5, keine meningitischen Erscheinungen. Liquor 75 weiße Zellen p. mm^3 (polynucleäre), Pandy +. Nach weiteren drei Tagen Temp. bis 39·5, Erbrechen, Kopfschmerzen im Hinterkopf, Kernig +. Liquor trüb, 1500 weiße Zellen p. mm^3 Pandy + +, steril.

Labyrinthoperation nach Jansen-Neumann. Reichlich Liquorabfluß. Temperatur fällt sofort ab, Kernig schwindet nach 5 Tagen. Glatte Heilung. Die fortgesetzte Liquoruntersuchung ergibt noch 2 Monate lang ausgesprochene Zell- und Eiweißvermehrung (Mononucleose). Der Fall beweist, wie wichtig die feinere Untersuchung des Liquor cerebrospinalis zur Aufdeckung beginnender Meningitis und als objektiver Indikator zur Labyrinthoperation ist.

2. Pyocyaneus-Schläfenlappenabsceß, Sinus-Bulbusthrombose und Pyocyaneusmeningitis.

A. K., 14jähriger Knabe. Schläfenlappenabsceß nach Cholesteatomeiterung rechts und Sinus-Bulbusthrombose (Bac. pyocyan.).

Nach der Operation bildet sich ein Hirnprolaps mit Ventrikelfistel und anschließend daran eine Pyocyaneusmeningitis, die nach wochenlanger Dauer nach hohen Dosen Urotropin und Durchspülung des Cerebrospinalsackes ausheilt, wobei der allmähliche Rückgang der entzündlichen Veränderungen im L. c. sp. noch durch 3 Monate verfolgt werden konnte. (Der Fall wird ausführlich veröffentlicht.)

3. Linkseitiger otitischer Schläfenlappenabsceß.

P. J., 17jähriger Geometer. Chronische Cholesteatomeiterung links. Pat. litt viel an Kopfschmerzen. Am 24. X. 1912 Temp. bis 38°, Erbrechen, bohrender Kopfschmerz hinter dem linken Auge, Photophobie, beiderseits Kernig schwach positiv, Anfall von klonischen Zuckungen im Gebiete des linken Mundfacialis und der linken oberen und unteren Extremität. Liquor: 300 weiße Zellen p. mm^3 (polynucleäre), Pandy +, Nonne +, steril. Am nächsten Tag typische partielle, sensorische Aphasie. Nach Freilegung der Dura wird ein linkseitiger, nicht abgekapselter Schläfenlappenabsceß durch Punktion gefunden und entleert. Drainage mit Jodoformgaze. Rückgang der Aphanie und sonstigen Symptome. Heilung. Im L. c. sp. war die Zellzahl nach ca. 3 Wochen wieder normal, der Eiweißgehalt erst nach 5 Wochen.

4. Nasenrachenfibrom.

K. D., 15 Jahre, Arbeitsbursche. Nase: Fibrom, das rechts in der Choane und im Nasenrachen inseriert. Äußerlich keine Auftreibung am Oberkiefer zu sehen. In Narkose nach peroraler Intubation nach Kuhn wird versucht, den Tumor in den Nasenrachen zu drängen und dort von unten mit einer Zange zu fassen und abzudrehen, es mißlingt jedoch. Auf permaxillärem Wege nach Denker wird dann der Tumor entfernt ohne stärkere Blutung. Dabei wird nach Resektion der hinteren Kieferhöhlenwand ein seitlicher Fortsatz des Tumors mitentfernt. Rezidivfrei. Der Fall zeigt die Leistungsfähigkeit der permaxillären Methode besonders, weil dabei latente, seitliche Fortsätze in der Fossa retromaxillaris leicht entdeckt werden können.

Digitized by Google
Original from UNIVERSITY OF CALIFORNIA
Generated on 2019-10-24 15:02 GMT / http://hdl.handle.net/2027/uc1.b3252762
Public Domain in the United States, Google-digitized / http://www.hathitrust.org/access_use#pd-us-google

Sitzung am 30. März 1913.

1. Knick: **Die operative Behandlung der Erkrankungen der oberen Nebenhöhlen der Nase.** (Referat.)

Knick bespricht ausführlich die Geschichte, Technik, Indikation und Heilerfolge der bisher angegebenen intra- und extranasalen Operationsmethoden bei Stirnhöhlen-, Siebbein- und Keilbeinerkrankungen. Besonders wird an Hand der Literatur und der Erfahrungen der Leipziger Klinik die Killiansche und Jansen-Rittersche Methode besprochen mit Rücksicht auf Technik, Kosmetik und Mortalität. Wo Narkose indiziert ist, ist am meisten die ausgezeichnete perorale Intubation nach Kuhn zu empfehlen.

Diskussion.

Wittmaack glaubt auf Grund einiger Beobachtungen, daß öfters leichte Pachymeningitis externa, eventuell auch interna im Bereiche der Hinterwand der Stirnhöhle vorliegt und daß dann sich an die Operation eine Meningitis anschließen kann. Er empfiehlt daher da, wo auf Grund heftiger Kopfschmerzen solch ein Befund angenommen werden kann, abzuwarten, bis der Prozeß abgekapselt und eine Dissemination nicht zu fürchten ist.

Mann erwähnt die relative Häufigkeit des Erysipels nach Nebenhöhlenoperation und empfiehlt bei der Stirnhöhlenradikaloperation warm die Kombination von Lokalanästhesie mit der Thiersch'schen Sprechnarkose, ebenso Mejer.

Schmiedt weist auf die Liquoruntersuchung zur Diagnose von Komplikationen hin.

Barth hält die von Wittmaack betonte Disseminationsgefahr auf Grund analoger Erfahrungen am Ohr für gering und gerade die baldige Operation für indiziert.

2. Wittmaack: **Über einen eigenartigen Fall von Simulation einer akuten Mittelohrentzündung.**

Es handelte sich um einen 20jährigen Bauernburschen, der offenbar, um ein Zeugnis, das ihm bei der Befreiung vom Militärdienst behilflich sein sollte, zu erhalten, die Sprechstunde aufsuchte. Er gab an, seit einigen Tagen an Schmerzen und Ausfluß im Ohr infolge einer Mittelohrentzündung zu leiden. Die otoskopische Untersuchung ergab: Stark nässendes Ekzem im Gehörgang und hochrote Verfärbung des Trommelfells, so daß beim ersten Anblick ein Zweifel am Vorliegen einer akuten Otitis kaum aufkommen konnte. Nur die Tatsache, daß bei vorsichtiger Reinigung des Gehörganges von Schuppen und eingetrocknetem Sekret mittelst in Borglyzerinlösung angefeuchtetem Wattetupfer die Rötung des Trommelfells abfärbte, deckte die Simulation auf. Es stellte sich heraus, daß die akute Otitis media neben der Hervorrufung eines offenbar artefiziellen Ekzems dadurch vorgetäuscht wurde, daß ein zartes, mit hochroter Anilinfarbe durchtränktes Häutchen aus dem Pflanzenreich (Apfelsine, Zwiebel oder dgl.), das offenbar der Form des Trommelfells entsprechend ausgeschnitten war, auf dieses aufgeklatscht wurde. Hierdurch war ein dem Bild einer akuten Otitis täuschend ähnliches Bild hervorgerufen worden. Es handelte sich also um einen sehr raffinierten Simulationsversuch, der zweifellos nicht zu den häufigeren Vorkommnissen gehört und bei dem sicherlich ein drittes im Ohrbefund nicht ganz unerfahrenes Individuum (Heilgehilfe?) mitgewirkt haben muß. Da Pat. selbst sich aufs Leugnen verlegte, war Genaueres hierüber nicht zu ermitteln.

Digitized by Google
Original from UNIVERSITY OF CALIFORNIA
Generated on 2019-10-24 15:02 GMT / http://hdl.handle.net/2027/uc1.b3252762
Public Domain in the United States, Google-digitized / http://www.hathitrust.org/access_use#pd-us-google

3. Schmiedt: **Über Sehnervenerkrankungen.**

Schmiedt berichtet über drei Fälle von Sehnervenentzündung mit teils intra-, teils retrobulbärem Sitz bei entzündlichen Schleimhautschwellungen der Siebbeinzellen und der Keilbeinhöhle. Bei Fall II bestand beiderseits zentrales Skotom bei Herabsetzung des früher normalen Sehvermögens auf Fingerzählen in 3 *m* und Vergrößerung des blinden Fleckes. Durch Eröffnung der kranken Nebenhöhlen rechts trat nach 3—5 Tagen normales Sehen ein, zugleich trat links geringe Besserung ein, die nach einigen Wochen wieder zurückging. Eröffnung der linkseitigen Nebenhöhlen wurde zunächst nicht gestattet. Als sie nach einem halben Jahr gestattet und vorgenommen wurde, hatte sie keine Besserung der Sehstörung links mehr zur Folge. Bei Fall III, der an zentralem Skotom rechts litt bei Sehschärfe $^5/_{15}$ und bei dem außer Sehnervenkopfentzündung Arteriosklerose, Herzhypertrophie und Schrumpfniere festgestellt wurde, wirkte günstig auf das Allgemeinbefinden und auf das Skotom der Lumbalstich. Es wurden dabei 15 cm^3 normaler Liquor entleert, der unter hohem Druck stand: 400 *mm*. 5 Tage danach Ausräumung der mit entzündeter Schleimhaut ausgekleideten Siebbeinzellen rechts. Nach weiteren 2 Tagen stieg das Sehvermögen auf $^5/_6$, nach 2 Wochen auf $^5/_5$. 6 Monate nach der Operation starb Pat. an Blutungen in Großhirn und verlängertem Mark. Die mikroskopische Untersuchung des rechten Opticus ergab frische Blutungen in die Scheiden des Sehnerven, aber keinen entzündlichen Herd im Sehnerv oder Residuum eines solchen.

4. Böhmig: **Ein aktueller Fall von Fremdkörper im Hals.**

Der Vortragende demonstriert eine dunkelfarbige Zelluloidplatte von Form und Größe eines Schwabenkäfers mit scharfen, spitzen Fortsätzen. Dieselbe war als sogenannter „Bierkäfer" einem Manne zum Scherz heimlich in sein Glas dunkles Bier geworfen und ihm beim hastigen Trinken am Introitus laryngis festhaften geblieben.

Auf Grund seiner Nachforschungsresultate von dem tatsächlich öfteren Vorkommen solcher Bierscherze stellt der Vortragende die Frage, wie weit ähnliche Fälle bekannt seien.

Er sieht die Möglichkeit unmittelbarer Lebensgefahr:

1. in der Form des Zelluloidkörpers als luftabschließende Platte,

2. in dem heftigen Erstickungsanfall bzw. Glottiskrampf, den der starke Druckreiz der sich in der Schleimhaut fest verankernden spitzen Fortsätze auslösen muß.

5. Knick: Klinische Demonstrationen: *a)* **Labyrinthäre Meningitis purulenta incipiens.**

M. R., 11jähriges Mädchen mit doppelseitiger Cholesteatomeiterung. Spontannystagmus leichten Grades nach links. Seit 8 Tagen Schwindel und Erbrechen. Rechts totaler Funktionsausfall des Labyrinths. Schlechtes Allgemeinbefinden. Leichte Kopfschmerzen, keine Nackensteife, kein Kernig, Temperatur 37·2. Lumbalpunktion: Druck 17 *cm*, zart getrübt, 290 weiße Zellen p. mm^3 (meist polynucleäre), Pandy +. Beiderseits Totalaufmeißelung, rechts anschließend Labyrinthoperation nach Jansen-Neumann. An der Labyrinthwand keine Fistel, innen kein freier Eiter. In den folgenden Tagen keine Kopfschmerzen, leichte Nackensteife, Kernig positiv. Liquor trüb, bis 835 weiße Zellen, Pandy +, steril. Vorübergehend einmal Temperatur bis 38°, sonst nur bis 37·5. Völlige Heilung. Es handelt sich also um eine beginnende labyrinthäre Meningitis, die nur durch den Liquor, nicht durch die klinischen

Digitized by Google
Original from UNIVERSITY OF CALIFORNIA
Generated on 2019-10-24 15:02 GMT / http://hdl.handle.net/2027/uc1.b3252762
Public Domain in the United States, Google-digitized / http://www.hathitrust.org/access_use#pd-us-google

Symptome zu diagnostizieren war; die auf Grund des Liquorbefundes vorgenommene Labyrinthoperation hielt, wie meist in solchem Stadium, den Fortschritt der Meningitis auf.

b) **Acusticustumor.**

P. M., 53jähriger Mann, seit mehreren Jahren links zunehmende Nervenschwerhörigkeit, Schwindel. Kalorische Unerregbarkeit links. Keine Cornealhypästhesie, keine Geschmacksstörungen. Im Röntgenbild findet sich eine ausgesprochene Erweiterung des linken Porus acusticus internus. Es handelt sich also nach Henschen wahrscheinlich um einen noch ziemlich kleinen Acusticustumor.

c) **Nasenrachenfibrom.**

Einem 11jährigen Knaben wurde auf permaxillärem Wege in peroraler Intubationsnarkose ein großes Nasenrachenfibrom mit großem, seitlichem Fortsatz in die Fossa sphenopalatina im ganzen entfernt. Rezidivfrei. Der Fall zeigt die große Leistungsfähigkeit der permaxillären Methode.

Sitzung am 16. November 1913 in Jena.

1. Laurowitsch: **Demonstration von Fällen mit Verbolzung der Tube.**

Nach kurzem Hinweis auf die bereits kurz beschriebene Technik (Versammlung d. Deutschen Otolog. Gesellsch., 1913) und das Prinzip der Methode werden eine Reihe nach dieser Methode operierter Fälle gezeigt. Die Erfolge sind, was ideale Epidermisierung anlangt, wesentlich günstiger als bei Belassung der Durchgängigkeit der Tube. Besonderer Wert wird auf solche Fälle gelegt, bei denen die Bolzung sekundär vorgenommen wurde, nachdem Jahre zuvor die Radikaloperation gemacht war, aber ohne ideale Ausheilung infolge Persistenz des Tubenkanals und von Schleimhautbezirken in seiner Umgebung. Die Tatsache, daß es bei solchen Fällen fast stets gelingt, durch sekundäre Verbolzung der Tube eine ideale Ausheilung ohne Fortbestehen von Sekretion und Borkenbildung zu erzielen, beweist einesteils der nachteilige Einfluß des durchgängigen Tubenkanals durch die von ihm eindringende Feuchtigkeit auf den Cutisüberzug und andrerseits die Wirksamkeit der angewandten Methodik. Komplikationen infolge der Verbolzung wurden niemals beobachtet.

2. Wittmaack: **Über die Beziehungen der Pneumatisationsstörungen zur Entwicklung endocranieller Komplikationen.**

Als Fortsetzung zu seinen auf der letzten Tagung der Deutschen Otologischen Gesellschaft gemachten Ausführungen bespricht Wittmaack anatomische Beziehungen zwischen Mittelohrschleimhaut und Duraperiost, die ebenfalls in direkter Abhängigkeit von der hyperplastischen Umwandlung der Schleimhaut und damit auch vom Pneumatisationszustand des Warzenfortsatzes stehen. Es hat sich nämlich gezeigt, daß Gefäßverbindungen, die bei der normalen Entwicklung nur ganz kurze Zeit während einer bestimmten Wachstumsperiode in ausgiebiger Masse sich finden, um dann bald mit Fortschreiten der Entwicklung sich analog dem Rückbildungsprozeß in der Schleimhaut selber zurückbilden, bei hyperplastischer Schleimhautumwandlung infolge Persistenz der hohen, ursprünglich embryonal-myxomatösen Gewebsschichten ebenfalls in ganz ungewöhnlicher Ausdehnung und Weite sich erhalten können. Hierdurch werden anatomisch präformierte Gefäßbahnverbindungen zwischen Schleimhaut und anliegendem Periost bzw. Dura geschaffen, die in erster Linie als Überleitungsweg für alle diejenigen Fälle von endocranieller Komplikation

Digitized by Google
Original from UNIVERSITY OF CALIFORNIA
Generated on 2019-10-24 15:02 GMT / http://hdl.handle.net/2027/uc1.b3252762
Public Domain in the United States, Google-digitized / http://www.hathitrust.org/access_use#pd-us-google

in Betracht kommen, bei denen eine Kontaktinfektion nicht vorliegen kann. Vor allem spielen drei Bahnen eine große Rolle, von denen die erste am Tegmen zwischen Pauke und Antrum vor der Konvexität des oberen vertikalen Bogenganges in der Verlängerung des Kanals hier den N. petrosus, die zweite an der hinteren Pyramidenfläche, die dritte am Paukenboden durchtritt. An der Hand einiger mikroskopischer Präparate wird die Überleitung entzündlicher Prozesse auf diesem Wege demonstriert. Je nach der befallenen Bahn und je nachdem, ob es sich um akute oder chronische Prozesse handelt, können Meningitis, Hirnabsceß oder Bulbus-Sinusinfektion hierdurch bedingt werden. Zum Schlusse weist Wittmaack noch auf die klinischen Konsequenzen hin, die sich für die Beurteilung solcher Fälle ergeben, und auf die relativ geringen Chancen operativer Behandlung, da diese Fälle so leichte klinische Erscheinungen von seiten des Mittelohres zeigen, daß eine Indikation zum operativen Vorgehen vielfach nicht früher gegeben ist, als bis bereits Zeichen der endocraniellen Komplikation sich bemerkbar machen, so daß also eine prophylaktische Operation des Entzündungsherdes selbst wegen drohender Vorboten (Mastoiditis etc.) häufig gar nicht in Betracht kommt.

Diskussion.

3. Zange: **Über die Verwertung des Abderhaldenschen Dialysierverfahrens bei intracraniellen Komplikationen entzündlicher Ohr- und Nasenerkrankungen.**

Nach den bisherigen Untersuchungen Zanges, die allerdings noch keineswegs ein fertiges Urteil erlauben, scheint das Abderhaldensche Verfahren auch berufen, uns in der Diagnose intracranieller Komplikationen zu fördern. Besonders wird es bei der Diagnose und Differentialdiagnose des Hirnabscesses der subduralen umschriebenen Eiterung (Pachymeningitis interna) und der Meningitis wertvolle Fingerzeige liefern können, aber nur dann, wenn es in engster Anlehnung an das gesamte klinische Bild und in stetem Zusammenhang mit einer exakten Untersuchung des Liquor cerebrospinalis angewendet wird. Dabei scheint der negative Ausfall der Reaktion verwertbarer zu sein als der positive. Ein etwas ausführlicher Bericht über diesen Vortrag erscheint im Archiv für Ohrenheilkunde, Bd. 93, S. 171 ff.

Diskussion: Denker, Knick.

4. Stütz: **7jährige Erfahrungen über die durch den Streptococcus mucosus hervorgerufene Otitis media acuta.**

Die Streptococcus mucosus-Otitis media acuta ist fast stets, wenn nicht überhaupt, eine primäre genuine, retrotympanale Infektion. Sie bevorzugt, und zwar auf Grund anatomisch-histologischer Eigentümlichkeiten ältere Individuen und neigt in einem hohen Prozentsatz der Fälle zu Komplikationen. Subjektive und objektive Erscheinungen stehen meist im Gegensatz zur Schwere des Prozesses. Die Röntgenuntersuchung leistet hervorragende Dienste bei Stellung der Prognose und Beurteilung des augenblicklichen Standes des Prozesses. Für die bakteriologische Diagnose gibt die für den Praktiker leicht ausführbare Thioninfärbung sichere Resultate. Bei rechtzeitiger Diagnose und Operation ist die Prognose quoad vitam als relativ günstig zu bezeichnen.

Thioninfärbung: Farblösung: Grüblersches Thionin wird im Überschuß in einem Gefäß mit destilliertem Wasser übergossen, täglich einmal durchgeschüttelt und mindestens einige Tage stehen gelassen; dann Abgießen bzw. Abfiltrieren.

Digitized by Google
Original from UNIVERSITY OF CALIFORNIA
Generated on 2019-10-24 15:02 GMT / http://hdl.handle.net/2027/uc1.b3252762
Public Domain in the United States, Google-digitized / http://www.hathitrust.org/access_use#pd-us-google

Färbung: Mit dieser Lösung auf dem Objektträger 2—3 Minuten unter leichtem Erwärmen nach vorheriger Fixierung des Eiterausstriches, Abgießen, kurzes Abspülen mit gewöhnlichem Wasser, peinliches Abtrocknen zwischen Filtrierpapier, eventuell noch kurze Erwärmung zum Trocknen, einmaliges Übergießen mit absolutem Alkohol zur Differenzierung, Abgießen; Xylol; Auflegen des mit Canadabalsam bestrichenen Deckgläschens. Untersuchung bei intensivster künstlicher Beleuchtung (Auerlicht).

Man wählt zur Untersuchung am besten Stellen im Ausstrichpräparat, die einen mittleren Differenzierungsgrad zeigen. Mikroskopisches Bild: Schleimmassen rosa, Fibrin- und Eiterkörperchen dunkelviolett, zwischen ihnen die Kokken in mehr oder weniger langen Ketten; Kokken selbst dunkelblau, die gemeinschaftliche Kapsel leuchtend hellrot. (Ausführlich erschienen in Passows Beiträgen, Bd. VII.)

Diskussion: Knick, Wittmaack, Zange.

5. Panse: **Demonstration von mikroskopischen Präparaten der Felsenbeine Spätertaubter.**

6. Hannemann: **Ein Fall von Pigmentierung der Nasenschleimhaut.**

Bei einem 58jährigen Arbeiter einer Düngermittelfabrik findet sich eine völlige Schwarzfärbung der Nasenschleimhaut. Im mikroskopischen Präparat (Vorderende der unteren Muschel) findet sich feinkörniges, tiefschwarzes Pigment außerhalb der Zellen in der Membr. basilaris und im submucösen Bindegewebe; an einzelnen Stellen liegen Pigmentkörperchen auch zwischen den Zellen des Epithels. Der Pat. schnupft Tabak, der nachgewiesenermaßen bleihaltig ist. Nach Ansicht des Vortr. besteht das Pigment aus Schwefelblei, das sich durch einen Reduktionsprozeß bei der Anwesenheit von schwefelsäurehaltigen Staubarten in der Nase gebildet und beim Schnupfen mechanisch in die Schleimhaut eingerieben worden ist. Tierversuche sind noch nicht abgeschlossen.

7. Stütz: **Eine neue Methode zur Verengerung weiter Nasen (bei Ozaena, Rhinitis atrophicans und postoperativer Schleimhautatrophie der Nase).**

Die bisher geübte Methode der submucösen Paraffinapplikation gab zweifellos, wenn sie ideal gelang, gute Resultate. Ihre Nachteile sind: Langwierigkeit der Behandlung, Infektionsgefahr der Paraffindepots und nicht unerhebliche subjektive Beschwerden (Schmerzen) während und nach der Applikation. Erstrebenswert ist eine Methode, die es ermöglicht, in einer einzigen therapeutischen Sitzung eine wünschenswerte Verengerung der weiten Nase zu erreichen.

Vortragender versuchte zunächst mit Rücksicht auf die guten Erfahrungen der Wittmaackschen Klinik mit Bolzen aus Horn zum künstlichen Verschluß der Ohrtrompete und die chirurgische Verwendung des Horns submucöse Einlagen von Hornwürfeln unter die Septum-Muschelschleimhaut. Der gewünschte Erfolg wurde erreicht.

Da ein weicheres, besser formbares Material, das nebenbei erfahrungsgemäß reaktionslos vertragen wird, zweckmäßiger schien, ließ Vortragender durch die Firma B. Braun (Melsungen) Versuche anstellen, um Catgut in geeigneter Weise als Einlage herzustellen. Die Catgutstücke, die erzielt wurden,

Generated on 2019-10-24 15:02 GMT / http://hdl.handle.net/2027/uc1.b3252762
Public Domain in the United States, Google-digitized / http://www.hathitrust.org/access_use#pd-us-google
Digitized by Google
Original from UNIVERSITY OF CALIFORNIA

verwendete dann Vortragender zu obigem Zwecke. Es resultierten gleichfalls durchaus befriedigende Heilerfolge.

Instrumentarium: Vom Instrumentarium zur submucösen Septumresektion: Kleines Speculum, Nasenflügelhaken, Septumschleimhautmesser, kurzes und langes Elevatorium.

Neue Instrumente: Rinnenförmiges Elevatorium (Vortragender verwendet einen Griff, in den mehrere Elevatorien, z. B. auch die Killianschen Ansätze, eingeschraubt werden), zweischneidiges, abgebogenes Muschelmesser, Einführungszange. Im übrigen eine Klemmpinzette (Péan oder ähnliches) zum Fassen des Catgutwürfels beim Formen, Schere, Kornzange, sterile Unterlage für die Catgutstücke.

Technik: An den Muscheln: Schnitt mit dem Muschelmesser jederseits am vorderen Ende der unteren Muschel. Ablösen der Schleimhaut mit dem Elevatorium.

Am Septum: Typischer Septumresektionsschnitt auf der linken Seite des Septums mit Durchtrennung des Knorpels bei Schonung der rechtseitigen Schleimhaut. Ablösen der Septumschleimhaut beiderseits. Schließlich Einführung der nach Gebrauchsanweisung vorzubereitenden, mit einer Schere zweckentsprechend zugeschnittenen Catgutwürfel in die Schleimhauttaschen.

Nachbehandlung: Einstreichen von Borsalbe; lockere Tamponade. Es empfiehlt sich, etwa am dritten Tage den meist auftretenden serösen Erguß zwischen den Septumblättern unter sterilen Kautelen zu punktieren und abzusaugen; man vermeidet so die Ausstoßung der Einlagen wegen zu hohen Druckes.

Übersicht über die bis jetzt behandelten Fälle:

2mal Horneinlagen
2 „ Catguteinlagen } bei Rhinitis atrophicans

3 „ Horneinlagen
8 „ Catguteinlagen } bei Ozaena.

Resultate bis auf einen Fall durchaus befriedigend. (Ausstoßung der Horneinlage nach artefizieller Läsion der Septumschleimhaut nach $^3/_4$ Jahren!)

Demonstration von 3 Patienten:

1. Pat. mit Horneinlagen (vor $^3/_4$ Jahren),
2. Pat. mit Catguteinlage (vor $^1/_2$ Jahr),
3. frisch operierter Fall (3 Tage alt), (Catguteinlagen).

Vortragender wird demnächst noch ausführlicher berichten, vor allem auch über andere Verwendungsmöglichkeiten der neuen Catgutstücke (z. B. bei Tubenverschluß, bei Ansaugen der Nasenflügel, kosmetischen Eingriffen etc.).

Instrumentarium zu beziehen durch W. Forster (Jena), Catgutmaterial durch B. Braun (Melsungen), Catgutfabrik.

8. Sonnenkalb: Demonstrationen: *a)* **Röntgenplatte von einer vereiterten Zahncyste,** die von retinierten letzten Molaren ausging und sich hinter der Kieferhöhle in die Höhe schob. Im Gefolge war eine Orbitalphlegmone aufgetreten.

b) **Kiefercyste,** die operiert war und die faciale knöcherne Wand durchbrochen hatte. Es hatte sich eine Fistel auf der Wange gebildet, die schon 8 Wochen bestand und einer tuberkulösen Fistel täuschend ähnlich sah. Die Röntgenplatte zeigte Sitz und Ausdehnung der Cyste sehr schön und ermöglichte hierdurch die Diagnose.

Generated on 2019-10-24 15:02 GMT / http://hdl.handle.net/2027/uc1.b3252762
Public Domain in the United States, Google-digitized / http://www.hathitrust.org/access_use#pd-us-google
Digitized by Google
Original from UNIVERSITY OF CALIFORNIA

c) **Röntgenplatte eines pflaumengroßen Larynxfibroms,** das einseitig von der Arygegend ausging und den Einblick in den Larynx versperrte: das Skiagramm zeigte Ausdehnung und Ausgangspunkt des Tumors deutlich. Die Entfernung wurde in Schwebelaryngoskopie vorgenommen.

9. Sonnenkalb: **Demonstration interessanter Ohrskiagramme.**

Bücherbesprechungen.

Beziehungen zwischen Lehrerbildung, Taubstummenpädagogik und Volksschule nebst Ratschlägen zur Beschulung taubstummer Kinder. Bearbeitet von Karl Baldrian, Direktor der n.-ö. Landestaubstummenanstalt in Wiener-Neustadt. Verlag des Lehrerhaus-Vereines in Wien.

Die lesenswerte Schrift befaßt sich mit methodischen und pädagogischen Maßnahmen, die beim Unterricht und bei der Erziehung Taubstummer zu berücksichtigen sind. Aus jeder Zeile spricht die reiche persönliche Erfahrung des Autors, die nur ein so geschulter Fachmann wie Baldrian, der sich ja schon durch 30 Jahre den Taubstummen widmet und als Direktor einer erstklassigen Taubstummenanstalt so reichliche Gelegenheit hat, seine Kenntnisse zu verwerten, der Öffentlichkeit übergeben kann.

Die Schrift mag jedem, der sich mit Taubstummenbildung befaßt, insbesondere aber dem Anfänger, wärmstens empfohlen werden.

E. Urbantschitsch.

Referate.

I. Allgemeines.

Nervöse Erscheinungen durch ein Insekt im Ohr hervorgerufen. Von Suarez de Figueiroa. (Revista de medicina y cirurgia practicas. Oktober 1913.)

Knabe von 8 Monaten, welcher plötzliches Erbrechen sowie Husten und Krämpfe darbot; die Krämpfe sind anfangs tonisch, dann werden sie klonisch und enden mit einem stuporösen Zustand. Nach einer sorgfältigen Untersuchung aller Organe entdeckte man ein winziges Insekt im rechten Gehörgang; die Entfernung des lebenden Fremdkörpers mit Tabakwasserspülungen (nachdem Antiseptica erfolglos angewandt wurden) ließ alle nervösen Erscheinungen verschwinden.

Menier.

II. Äußeres Ohr und Mittelohr.

Über die Anwendung des chlorsauren Aluminiums in der Ohren- und Nasenheilkunde. Von Dr. A. Ephraim in Breslau. (Passow und Schaefer, Beitr. etc. 6. H. 4—6.)

Das Präparat, das in einer 25%igen, wässerigen Lösung in den Handel gebracht wird, wurde von Mallebrein wegen seines hohen Chlorgehaltes „als bakterizides und allgemein giftzerstörendes Agens" empfohlen. Ephraim erzielte insbesondere günstige Resultate bei Behandlung der chronischen Mittel-

Digitized by Google
Original from UNIVERSITY OF CALIFORNIA
Generated on 2019-10-24 15:06 GMT / http://hdl.handle.net/2027/uc1.b3252762
Public Domain in the United States, Google-digitized / http://www.hathitrust.org/access_use#pd-us-google

ohreiterung. Die Anwendung erfolgte in der Art, daß bei größeren Perforationen die Paukenschleimhaut anfangs mit einer $12^1/_2$%igen, später mit der unverdünnten 25%igen Lösung betupft wurde. Bei kleinen Perforationen wurden einige Tropfen einer 5—10% Lösung mit Zusatz von 1% Salzsäure, um die Chlorabspaltung zu erleichtern, eingespritzt. Bondy.

III. Labyrinth und Hörnerv.

Störungen des Gehörs und des Gleichgewichts nach Salvarsan. Von Batawia (Czenstochau). (Gazeta Lekarska, 1913, Nr. 7 u. 8.)

In dem mitgeteilten, ein zuvor ohrgesundes Individuum betreffenden Fall trat 12 Wochen nach einer Salvarsaninjektion vollständige Reaktionslosigkeit des rechten Ohres auf. Nach einer weiteren Behandlung mit Salvarsan und Calomelinjektionen erfolgte Besserung des Gehörs und der Gleichgewichtsstörungen, während die kalorische Reaktionsfähigkeit erloschen blieb. Das Erloschensein auch der elektrischen Erregbarkeit ließ eine retrolabyrinthäre Schädigung annehmen. Für eine Affektion des Nerven selbst spricht auch der Umstand, daß durch gleichzeitige Reizung beider Vestibularnerven mit einer geteilten Elektrode nach der Methode von Ruttin Nystagmus hervorgerufen werden konnte. Besprechung der verschiedenen Theorien zur Erklärung der Wirkungsweise von 606 auf den Akustikus. Nach Ansicht des Verf.s spricht das in letzter Zeit häufigere Vorkommen von Affektion des Hörnerven, besonders des Vestibularis und dies in dem typischen Zeitraum von 6—10 Wochen nach einer Salvarsaninjektion unzweifelhaft für den Einfluß dieses Mittels auf das Ohr. In welcher Weise jedoch dieser Einfluß ausgeübt wird, ob durch direkte Schädigung des Nerven oder durch eine Änderung im Verlaufe der Syphilis, muß vorläufig unaufgeklärt bleiben. Spira.

IV. Otochirurgie.

Trepanationen in der Ambulanz. Von Eduard Schwarcz. (Fülészet, 1913, Nov. 2.)

Während 15 Jahre will Verf. 200mal an ambulatorischen Kranken operiert haben. In akuten Fällen machte er die Freilegung des Antrum und der Warzenfortsatzzellen, an die er eventuell die Resektion der Spitze des Warzenfortsatzes anschloß. In chronischen Fällen vollführte er die totale Radikaloperation. Sinuserkrankungen und Hirnabscesse, gleichgültig ob im Gefolge von akuter oder chronischen Mittelohreiterungen, können keinen Gegenstand ambulatorischer Behandlung abgeben. Die retroaurikuläre Öffnung nach der Operation verschließt er mit Michelschen Klammern, doch muß der untere Winkel mit Gazestreifen drainiert werden. Letztere werden nach dem ersten Verbande noch durch einige Tage eingeführt und erst bei Mangel von entzündlicher Reaktion oder Retention weggelassen.

Bei seinen sämtlichen Knochenoperationen verwendet er 2—3 *cm* breite Vioformgaze-Streifen mit eingesäumtem Rande, die in mehr-minder große Stück-

Digitized by Google
Original from UNIVERSITY OF CALIFORNIA
Generated on 2019-10-24 15:06 GMT / http://hdl.handle.net/2027/uc1.b3252762
Public Domain in the United States, Google-digitized / http://www.hathitrust.org/access_use#pd-us-google

chen zerschnitten, zur Auspolsterung in die gebildete Höhle eingeführt werden, wo sie bis zur Beendigung der Epidermisierung liegen bleiben.

Sofort nach seinem ersten Präsentieren wird der ambulante Patient mit einem Thermometer versehen, so daß er sich weiterhin mit einer Fieberkurventafel in der Ambulanz vorstellt. Stets wird der Urin untersucht. Operiert wird in Narkose mit Hilfe des Krönig-Draegerschen Oxygen-Narkoseapparates; Beginn mit Chloroform und Fortsetzung resp. Beendigung der Narkose mit Äther. Nach der Operation bleibt der Patient auf einem Ruhebette einige Stunden lang unter Aufsicht einer Wärterin liegen. Kinder können am Arme ihrer Mutter nach Hause getragen werden. Erwachsene werden von der freiwilligen Rettungsgesellschaft unentgeltlich nach Hause befördert, am besten in sitzender Stellung, mit Anlehnen des Kopfes auf die Schulter des Begleiters. In seinem Bette wird der Patient in halbsitzender Stellung untergebracht. Am 2.—3. Tage besucht er seinen Patienten, entfernt hierbei den oberen, blutig durchtränkten und hart eingetrockneten, einen Druck verursachenden Verband. Am 4.—5. Tage kommt der Patient bereits zu Fuß in die Ambulanz behufs Entfernung der Michelschen Klammer, oder nur zum Wechsel des oberen Verbandes, eventuell zur Lockerung der in der Wunde befindlichen Gaze. Der erste Verbandwechsel geschieht im allgemeinen meist nach einer Woche. Ausführliche Krankengeschichten. Sugár.

Notizen.

Im Oktober d. J. starb der wegen seiner vortrefflichen Charaktereigenschaften hochgeschätzte Kollege Professor Dr. Oskar Brieger, Direktor der Poliklinik für Ohrenkrankheiten in Breslau. Prof. Brieger wurde erst vor wenigen Monaten (Pfingsten 1914) in den Vorstand der Deutschen otologischen Gesellschaft gewählt und fungierte seither als Schriftführer dieser Gesellschaft. Seine wissenschaftliche Bedeutung wird in der Literatur der Ohrenheilkunde stets anerkannt bleiben. Alle, die ihn als Mensch und Arzt kannten, werden ihm ein unvergängliches, ehrendes Andenken bewahren.

Für den wissenschaftlichen Teil verantwortlicher Redakteur: Dr. E. Urbantschitsch, Dr. H. Marschik.
Herausgeber, Eigentümer und Verleger: Urban & Schwarzenberg.

Druck von Gottlieb Gistel & Cie., Wien, III., Münzgasse 6.

Digitized by Google
Original from UNIVERSITY OF CALIFORNIA
Generated on 2019-10-24 15:06 GMT / http://hdl.handle.net/2027/uc1.b3252762
Public Domain in the United States, Google-digitized / http://www.hathitrust.org/access_use#pd-us-google

MONATSSCHRIFT FÜR OHRENHEILKUNDE
UND
LARYNGO-RHINOLOGIE.

XLVIII. Jahrg. 1914. 11. u. 12. Heft.

Nachdruck verboten.

Otologischer Teil.

Original-Artikel.

Ein Beitrag zur Radiumbehandlung des äußeren und mittleren Ohres.

Von **Viktor Urbantschitsch.**

Ras Radium sendet die sogenannten α-, β- und γ-Strahlen aus, wobei auf die α-Strahlen 90%, auf die β-Strahlen 9% und auf die γ-Strahlen 1% der Strahlung entfallen. Die α-Strahlen haben eine geringe Reichweite in der Luft (von 3—8 *cm*) und werden durch eine dünne Lage von Stanniol, Guttaperchapapier etc., so auch zum größten Teil von der Epidermis absorbiert. Die β-Strahlen werden in weiche und in harte Strahlen unterschieden, von denen die weichen Strahlen durch eine mehrfache Lage von Silberpapier, Stanniol etc. aufgehalten werden. Die harten β-Strahlen und vor allem die γ-Strahlen vermögen dichte Schichten von Gewebe und Metall (9—10 *cm* und darüber) zu durchsetzen. Was die biologische Wirkung der Radiumstrahlen anbelangt, üben die α- und weichen β-Strahlen einen Reiz auf das von ihnen getroffene Gewebe aus und können bei längerer Einwirkung auf die Haut heftige Entzündung und Gewebsnekrose hervorrufen. Die harten β- und die γ-Strahlen verhalten sich dagegen für die äußeren Gewebsschichten neutral, für die Tiefe des Gewebes jedoch elektiv deletär, indem sie das im Wachstum befindliche Gewebe zerstören und bei längerer Einwirkung auch das gesunde Gewebe angreifen.

Der Wirkungseffekt der α- und weichen β-Strahlen tritt erst nach mehreren Tagen bis Wochen hervor, nach viel längerer Zeit, die sich sogar auf Monate erstrecken kann, erfolgt nach Einwirkung der harten β- und γ-Strahlen eine Veränderung und regressive Metamorphose des Gewebes. Beachtenswert ist ferner der Umstand, daß bei geringer Radiumeinwirkung eine Zellenwucherung, besonders bei Carcinomen, stattfindet, wie dies z. B. an den von den Radiumstrahlen nur teilweise getroffenen Geschwulsträndern der Fall ist.

Generated on 2019-10-24 15:06 GMT / http://hdl.handle.net/2027/uc1.b3252762
Public Domain in the United States, Google-digitized / http://www.hathitrust.org/access_use#pd-us-google
Digitized by Google
Original from UNIVERSITY OF CALIFORNIA

Was die Anwendung des Radiums bei den verschiedenen Erkrankungen betrifft, eignen sich die α-[1]) und weichen β-Strahlen für eine kurzdauernde, je nach der Stärke des Radiumkörpers 3—10 Minuten währende Einwirkung bei oberflächlichen Prozessen, wie Ekzem, Pruritus, Hyperästhesien und schmerzhaften Stellen, wobei der unbedeckte oder in Guttaperchapapier eingehüllte Radiumträger der betreffenden Stelle aufgelegt wird. Eine solche Einwirkung kann vorerst 2—3mal in aufeinanderfolgenden Tagen, oder innerhalb einer Woche stattfinden und nach einer 1—2wöchigen Pause nach Bedarf wiederholt werden. Bei etwa auftretenden Reaktionserscheinungen ist deren Ablauf abzuwarten, und im Falle einer nötigen Fortsetzung der Behandlung ist ein schwächeres Radiumpräparat oder eine kürzer dauernde Applikation anzuwenden.

Bei Erkrankungen, die von der Oberfläche tiefer ins Gewebe reichen, wie z. B. bei ulzerierenden Entzündungsherden und Neubildungen, ist eine Verwertung sämtlicher Radiumstrahlen angezeigt, zu welchem Zweck der mit einer einfachen Hülle (von Stanniol, Guttaperchapapier, Silberpapier etc.) bedeckte Radiumkörper auf der erkrankten Partie durch eine bis mehrere Stunden liegen bleibt. Es empfiehlt sich dabei, den Radiumträger mittelst Heftpflaster, Verband oder eigene Vorrichtungen zu befestigen. Auch eine solche stundenlang dauernde Applikation kann auf 2—3 aufeinanderfolgende Tage oder 2—3mal in der Woche vorgenommen werden, worauf eine Pause von 4 bis 6 Wochen einzutreten hat, nach der nötigenfalls ein abermaliger Turnus der Behandlung erfolgt, die selbst 50—60 Stunden Gesamtapplikationsdauer beanspruchen kann.

In Fällen von tiefer gelegenen Tumoren, in denen eine Radiumeinwirkung auf die oberflächlichen Hautschichten nicht beabsichtigt wird, sind die α- und weichen β-Strahlen durch einen sogenannten Filter zu eliminieren, so daß nur die harten β- und die γ-Strahlen in Verwendung kommen. Zu diesem Zweck wird dem Radiumkörper nach Wickham[2]) eine 1—2 *mm* dicke Bleischicht aufgelegt, durch die nur mehr die harten β- und die γ-Strahlen zu dringen vermögen. Da aber das Blei die sogenannten Sekundärstrahlen entsendet, die den α- und weichen β-Strahlen ähnlich sind und irritierend auf das Gewebe einwirken, benutzt man lieber 1 *mm* dicke Messingplatten. Bei Verwendung von Bleifiltern ist dieser zur Abhaltung der Sekundärstrahlen mit einer Lage von 10 Schichten schwarzen Papiers zu bedecken und mit einer Gummihülle zu umgeben. Ein solcher Radiumträger kann in stundenlanger Verwendung bleiben.

---

[1]) Bei den mit einem Metallmantel versehenen Radiumträgern, der bei unseren Trägern $^1/_{10}$ *mm* dick ist, werden die α-Strahlen vollständig und die weichen β-Strahlen teilweise abgehalten.

[2]) Wickham und Degrais, Radiumtherapie. Berlin 1910.

Digitized by Google
Original from UNIVERSITY OF CALIFORNIA
Generated on 2019-10-24 15:06 GMT / http://hdl.handle.net/2027/uc1.b3252762
Public Domain in the United States, Google-digitized / http://www.hathitrust.org/access_use#pd-us-google

mehrere Tage hintereinander, oder bei sehr langer, 8—12stündiger Einwirkung nach 4—6 Wochen wenn nötig abermals appliziert werden. Für größere Tumoren erweist sich auch das sogenannte Kreuzfeuer Wickhams sehr wirksam, nämlich das gleichzeitige Auflegen mehrerer Radiumträger auf einander gegenüber gelegenen Stellen oder in solcher Anordnung, daß sich die harten Radiumstrahlen in der Tiefe des Gewebes durchkreuzen. Zur Verkürzung der Radiumbehandlung dient für manche Fälle eine kombinierte Anwendung von operativem Eingriff mit nachfolgender Radiumbestrahlung; auch die Bildung von Gängen in die Geschwulst behufs Einlegen von Radiumstiften in den gebildeten Gang ermöglicht eine energische Bestrahlung der tieferen Geschwulstteile. So gelang es mir, eine walnußgroße Lupusmasse des Lobulus besonders rasch zur Rückbildung zu bringen, indem ich in diese mittelst Paquelin einen Gang einbrannte und einen länglich-rundlichen Radiumträger, „Dominiciröhrchen", auf eine Stunde einlegte.

Außer den Strahlen entwickelt das Radium ein Gas, die sogenannte Radiumemanation, das in rascher Umwandlung begriffen und binnen 3—4 Tagen auf die Hälfte verringert ist. Die Emanation wird zu Inhalationen verwendet, sie läßt sich in Flüssigkeiten auffangen und kann mit diesen dem Körper einverleibt oder in Körperhöhlen eingegossen werden. So habe ich bei eitrigen Mittelohrprozessen Cl Na-Emanation und vor allem Jodoforemulsionemanation in das Mittelohr eingegossen und durch 10—15 Minuten einwirken lassen. Bei der Jodoformemanation kommt nicht allein die Emanationswirkung in Betracht, sondern auch der Umstand, daß die α- und β-Strahlen durch Zerlegen des Wassers Sauerstoff erzeugen, der vom Jodoform das Jod in statu nascendi abspaltet. Pfannenstiel fand, daß sich, wenn man Jodkalium innerlich verabfolgt und dann auf ulzeröse Partien Hydrogen bringt, vom deponierten Jod im Gewebe Jod in statu nascendi entwickelt, das auf die Heilung des Geschwüres günstig einwirkt. Schramek[1]) konstatierte einen bedeutend stärkeren Effekt der Radiumbestrahlung auf lupöse Gewebe, wenn Patient $^5/_4$ Stunden vor der Bestrahlung bei Ausschluß der α- und weichen β-Strahlen 2—3 Eßlöffel einer 3%igen Jodnatriumlösung erhält.

Wie experimentelle Tierversuche ergaben, kann eine starke Radiumbestrahlung des Kopfes und Labyrinths auf das Zentralnervensystem und auf das Cortische Organ schädigend einwirken. Obersteiner[2]) beobachtete an bestrahlten Mäusen, die 3—5 Wochen später eingingen, Krämpfe, Lähmungen und Ataxie; die Untersuchung des Zentralnervensystems ergab starke Hyperämie mit zahlreichen Blutungen und degenerativen Störungen. Ewald[3]) fand nach Applikation kleiner Glaskügelchen mit Radium in die

[1]) Wiener klinische Wochenschrift. 1914. S. 69.
[2]) Wiener klinische Wochenschrift. 1904. S. 1049.
[3]) Zbl. f. Phys. 1905. 10.

Digitized by Google
Original from UNIVERSITY OF CALIFORNIA
Generated on 2019-10-24 15:06 GMT / http://hdl.handle.net/2027/uc1.b3252762
Public Domain in the United States, Google-digitized / http://www.hathitrust.org/access_use#pd-us-google

Ohrkapsel von Tauben einige Tage später die typischen Labyrinthsymptome auftreten, besonders die Kopfverdrehung. Ewald vermutet, daß diese Symptome auf einer Lähmung der flimmernden Sinnesepithelien im Vestibularapparat beruhen. Marx[1]) beobachtete nach mehrstündiger Radiumbestrahlung der geöffneten Ohrkapsel von Tauben und Meerschweinchen an Tauben eine isolierte einfache Atrophie, und zwar in erster Linie des Cortischen Organes. Die Symptome traten bei der Taube im Mittel erst nach 6 Monaten auf, wobei die Bestrahlungsdauer auf die Latenzzeit keinen nachweisbaren Einfluß ausübte.

Ich war deshalb bei meinen ersten Versuchen mit Radiumbestrahlung der Labyrinthwand sowie der oberen Wand des Cavum tymp. und des Proc. mast. (nach Mittelohroperation) in der Anwendung des Radiums sehr vorsichtig, habe aber in der während der letzten 2 Jahre an vielen Patienten vorgenommenen Radiumbehandlung keine Störungen von Seite des Zentralnervensystems und des Labyrinths beobachtet, obwohl sich unter meinen Fällen solche mit 60—80 *mg*-Stunden vorfanden.[2]) Bei einem Teil dieser Fälle hatte ich Gelegenheit, das Gehör 1 Jahr und darüber nach der Radiumbehandlung zu prüfen.

Als Radiumträger stehen mir zur Behandlung der Tumoren der Ohrmuschel und des Ohreinganges verschiedene flache Träger zur Verfügung, während ich länglich-rundliche („Dominiciröhrchen") und kurze, rundliche Radiumträger zu Einlagen in den Gehörgang und in die Paukenhöhle benutze. Zur Bestrahlung bestimmte Stellen der Paukenhöhle, besonders der Labyrinthfenster, verwende ich einen kleinen, scheibenförmigen Radiumträger, der sich mittelst eines kleinen Leitungsstabes durch den Gehörgang in die Paukenhöhle einfügen und in verschiedener Richtung stellen läßt. Bei Verwendung von flachen Radiumträgern ist zu beachten, daß nur die dem Radiumkörper anliegenden oder diesem gegenüber befindlichen Objekte von den Radiumstrahlen getroffen werden, so daß beispielsweise eine Bestrahlung des Steigbügels und ovalen Fensters nur in den Fällen stattfinden kann, in denen es möglich ist, den Radiumkörper gegenüber dem ovalen Fenster einzustellen.

---

[1]) Zeitschrift für Ohrenheilkunde. Bd. 59. S. 102.

[2]) Die Berechnung der Milligrammstunden findet in der Weise statt, daß der dem betreffenden Radiumträger zukommende Gehalt an Radiummetall mit der gesamten Bestrahlungszeit multipliziert wird. Besitzt beispielsweise ein Radiumträger 10 *mg* Radiummetall und wird dieser in 6 Sitzungen zu je 5 Minuten angewendet, so ergibt dies $10 \times 6 \times 5$, d. s. 300 *mg*-Minuten = 5 *mg*-Stunden. Eine derartige Berechnung der Stärke der Radiumeinwirkung ist jedoch ungenau, da die Intensität eines Radiumsalzes nicht allein von seiner Aktivität, sondern auch von der Flächenausdehnung abhängt und bei Anwendung von Filtern ein der Mächtigkeit des Filters entsprechender Ausfall der γ- und weichen β-Strahlen stattfindet.

Digitized by Google
Original from UNIVERSITY OF CALIFORNIA
Generated on 2019-10-24 15:06 GMT / http://hdl.handle.net/2027/uc1.b3252762
Public Domain in the United States, Google-digitized / http://www.hathitrust.org/access_use#pd-us-google

Was die Wirkung des Radiums auf die verschiedenen Erkrankungen des Ohres betrifft, eignet sich die Radiumbehandlung gleichwie an anderen Stellen des Körpers, besonders für Neubildungen, Lupus, Hauttuberkulose, hartnäckiges Ekzem, Pruritus und Neuralgien. Bei den Neubildungen der Ohrmuschel ist auch der kosmetische Nutzen einer durch Radium erzielten Heilung in Betracht zu ziehen; bei Carcinomen können metastatisch erkrankte Lymphdrüsen ebenfalls mit Radium wirksam bekämpft werden. Geradezu glänzend erweisen sich die Ergebnisse einer Radiumbehandlung gegen Ekzem und Pruritus; Fälle von jahrelang dauerndem Ekzem und den heftigsten Juckanfällen vermag Radium sehr häufig in wenigen, kurzdauernden Sitzungen zu heilen oder bedeutend zu bessern. Dagegen erzielte ich bisher mit Radium bei eitrigen Mittelohrerkrankungen nur in einzelnen Fällen günstige Erfolge, vor allem an einigen tuberkulös erkrankten Kindern, die durch Jodoformemulsionemanation eine überraschend rasche Heilung ergaben. In ähnlicher Weise waren auch meine Versuche, bei chronischem Mittelohrkatarrh durch Radium auf das Gehör und die subjektiven Gehörsempfinduugen einzuwirken, in vielen Fällen erfolglos[1]), trotz der durch lange Zeit angewendeten starken Radiumdosen. Auch in Fällen von einer auf Erkrankung des Schalleitungsapparates beruhenden Schwerhörigkeit und von subjektiven Gehörsempfindungen, in denen ich den Radiumkörper gegenüber dem ovalen Fenster zu legen vermochte, erwies sich mir die Radiumbehandlung im allgemeinen als nicht befriedigend, wenngleich ich einzelne beachtenswerte günstige und darunter auch rasch eintretende günstige Behandlungsergebnisse beobachtet habe. So schwand in Fall 12 (siehe Anhang) unter den verschiedenen, gleichzeitig vorhandenen subjektiven Gehörsempfindungen das Sieden bleibend nach einmaliger, durch $3^1/_2$ *mg*-Stunden währender Radiumeinwirkung, in Fall 16 ein hartnäckiger Schwindel nach einer dreimaligen Einwirkung durch 5 *mg*-Stunden, die gleichzeitig eine Hörbesserung ergab. Derartigen Beobachtungen stehen viele andere Fälle gegenüber, in denen das Radium keinen Erfolg aufwies, weshalb ich mich zu den von verschiedenen Seiten mitgeteilten günstigen Berichten über die Radiumbehandlung sehr skeptisch verhalte, besonders was die rasch eingetretenen Erfolge in Fällen von Otosklerose und vorgeschrittenem chronischen Mittelohrkatarrh betrifft. Ein skeptischer Standpunkt dürfte für solche Fälle um so berechtigter sein, wenn man die angegebene einfache Einführung des Radiumträgers in den Gehörgang und die kurze Einwirkungsdauer erwägt, wobei es also einerseits unbestimmt war, ob der pathologisch veränderte Schalleitungsapparat, vor allem, ob die Labyrinthfenster überhaupt von Radiumstrahlen

[1]) S. auch: Passow, Medizinische Klinik. 1914. S. 753; Dreyfuss, Straßb. m. Ztg. 1914; Albrecht, Passow u. Schäfers Beitr. 7. S. 413; Haenlein, ibid. S. 423; s. daselbst weitere Literaturangabe.

Generated on 2019-10-24 15:06 GMT / http://hdl.handle.net/2027/uc1.b3252762
Public Domain in the United States, Google-digitized / http://www.hathitrust.org/access_use#pd-us-google
Digitized by Google
Original from UNIVERSITY OF CALIFORNIA

getroffen wurden, und andrerseits die kurze Einwirkung keine erhebliche, besonders aber keine rasch eintretende Gewebsveränderung ermöglicht. Es dürften in dieser Beziehung einige Bemerkungen über die Einstellung des Radiumträgers nicht überflüssig sein.

Was die Einstellung des Radiumträgers anbelangt, ist auf den Umstand aufmerksam zu machen, daß nur die der Radiumoberfläche direkt gegenüber befindliche Partie von den Radiumstrahlen getroffen wird und z. B. eine den Radiumstrahlen ausgesetzte Papierfläche nur an jenen Stellen eine Verfärbung aufweist, die sich dem Radium gegenüber befinden, so daß die verfärbte Fläche ein genaues Abbild der Radiumoberfläche ergibt. Deshalb ist es auch bei einem planlosen Aufsetzen eines Radiumträgers in den Ohreingang, Warzenfortsatz oder Tragus[1]) unberechenbar, welche Stellen der Paukenhöhle oder der tieferen Teile des Ohres überhaupt von den Radiumstrahlen betroffen werden.

Beabsichtigt man also auf das die Labyrinthfenster bedeckende Gewebe oder auf bestimmte Stellen der Paukenhöhle durch Radium einzuwirken, so ist dies nur in dem Falle möglich, in welchem sich der Radiumkörper direkt der betreffenden Stelle gegenüber befindet.

Was den innerhalb weniger Stunden oder Tage erfolgenden günstigen Einfluß einer Radiumbehandlung auf subjektive Gehörsempfindungen, Schwindel oder Schmerzen betrifft, ist ein solcher nicht durch Gewebsveränderungen im Schalleitungsapparat möglich, da diese erst nach Tagen oder Wochen und noch später auftreten: wohl aber läßt sich eine rasche Einwirkung auf die vom Radium ausgehende Emanation (s. v.) zurückführen. Bei den von mir benutzten Radiumträgern, die nach französischer Weise das Radium in Metallhülsen verlötet enthalten, findet tatsächlich ein Entweichen von Emanation statt, was bei dem nach dem deutschen Vorgang in zugeschmolzenen Glashüllen befindlichen Radium nicht der Fall ist.

* * *

Ich habe bisher die Radiumbehandlung bei Tuberkulose, Lupus, Sarkom, Epithelcarcinom, Ekzem und Pruritus des äußeren Ohres, ferner gegen Schwerhörigkeit und subjektive Gehörsempfindungen sowie gegen eitrige Mittelohrentzündungen vorgenommen. Über die mit Radium bei Tuberkulose, Lupus, Sarkom und Epithelialcarcinom erzielten Erfolge habe ich auf der Deutschen Naturforscherversammlung in Wien (1913) und im Archiv für Ohrenheilkunde, Bd. 96, S. 15, berichtet und teile im nachfolgenden meine Beobachtungen bei Ekzem, Pruritus, Schwerhörigkeit, subjektiven Gehörsempfindungen und eitrigen Mittelohrerkrankungen mit.

* * *

Ekzem und Pruritus (6 Fälle):

[1]) S. Fall 14 in der ersten Periode seiner Behandlung.

Digitized by Google
Original from UNIVERSITY OF CALIFORNIA
Generated on 2019-10-24 15:06 GMT / http://hdl.handle.net/2027/uc1.b3252762
Public Domain in the United States, Google-digitized / http://www.hathitrust.org/access_use#pd-us-google

1. (Fall 1 im Anhang.) In einem von mir auf der Deutschen Naturforscherversammlung in Wien (1913) bereits mitgeteilten Falle wurde ein mehrjähriger, äußerst heftiger Pruritus bei mäßigem Ekzem des rechten Gehörganges durch eine 16 *mg*-Stunden währende Radiumbehandlung (vom 4. XI. bis 11. XII. 1912) beseitigt und ist bisher (September 1914) nicht wieder aufgetreten.

2. (S. Fall 2 im Anhang.) Ein Kollege, der im rechten Gehörgang durch viele Jahre an einem quälenden Pruritus (bei geringem, kleinschuppigem Ekzem) gelitten hatte, verlor diesen nach einer dreimaligen Radiumbehandlung (vom 27. bis 30. XI. 1912) mit 11·8 *mg*-Stunden. $1^1/_2$ Jahre später (Februar 1914) stellte sich ein geringes Jucken im Gehörgang hie und da wieder ein das auf eine 10 Minuten dauernde Radiumeinlage (17·6 *mg* Radiummetall) wieder schwand.

3. Fall 3. Gehörgangspruritus, der sich durch 2 Jahre anfallsweise, besonders nachts, einstellte, nach 10 Sitzungen (vom 10. X. 1913 bis 4. II. 1914 21 *mg*-St.) schwand und bisher (September 1914) nicht wieder auftrat.

4. Fall 4. Ein heftiger, 5 Monate bestandener Pruritus des linken Gehörganges wird durch eine 32 *mg*-Stunden-Radiumbehandlung (vom November 1913 bis März 1914) bedeutend gebessert, aber nicht beseitigt.

5. Fall 5. Ein schwaches, beiderseitiges Gehörgangsekzem mit starkem Pruritus konnte in einer zweimonatlichen Behandlung nicht beeinflußt werden. Radium erzielte in 5 *mg*-Stunden-Anwendung (vom 9. bis 13. III. 1914) einen vollständigen Erfolg, der bei der Vorstellung der Pat. im Juli 1914 noch unverändert anhielt.

6. Fall 6. Ein durch 8 Jahre bestandener, äußerst heftiger Pruritus beider Gehörgänge (bei nässendem, geringem Ekzem) schwächte sich nach einer zweimaligen Radiumbehandlung (bei $2^1/_2$ *mg*-Stunden) bedeutend ab, trat dann in der zweiten Woche der Behandlung bei fortgesetzter Radiumbehandlung vorübergehend stärker hervor und schwand nach 8 *mg*-Stunden und vierwöchentlicher Behandlung, während das Ekzem erst nach weiteren 6 *mg*-Stunden, also nach 14 *mg*-Stunden, bei 11wöchentlicher Behandlung zurückging und auch bis September 1914, 3 Monate später, nicht wieder aufgetreten war. Das Gehör erwies sich im September beiderseits als normal.

Von den mitgeteilten 6 Fällen wurde demnach in 5 Fällen durch Radium der Pruritus beseitigt, trotz seines mehrjährigen Bestandes. Die Heilung des Pruritus erfolgte zu wiederholten Malen bei einem durch das Radium allerdings bedeutend gebesserten, aber noch vorhandenen Ekzem.

In einem Falle (4) gelang es dagegen nicht, den Pruritus durch Radium zum Schwinden zu bringen trotz einer nahezu 34 *mg*-Stunden dauernden Einwirkung (in 10 Sitzungen vom 2. XI. 1913 bis 11. III. 1914), aber allerdings

Generated on 2019-10-24 15:06 GMT / http://hdl.handle.net/2027/uc1.b3252762
Public Domain in the United States, Google-digitized / http://www.hathitrust.org/access_use#pd-us-google
Digitized by Google
Original from UNIVERSITY OF CALIFORNIA

erwies sich der Pruritus wesentlich gebessert, auch 6 Monate nach ausgesetzter Behandlung.

Schwerhörigkeit und subjektive Gehörsempfindungen infolge von Erkrankungen des schalleitenden Apparates. Die Radiumbehandlung betraf zum größten Teil Fälle, in denen das Trommelfell eine große Lücke aufwies oder fehlte, so daß der Radiumträger in die Paukenhöhle eingeführt und so gelagert werden konnte, daß die Labyrinthfenster mit dem Steigbügel den Radiumstrahlen ausgesetzt waren. In einigen dieser Fälle fand die Behandlung bei bestehender eitriger Mittelohrentzündung statt, während in einer Reihe anderer Fälle trockene Mittelohrräume bestanden. An einzelnen Fällen von chronischem Mittelohrkatarrh mit intaktem Trommelfell wurde der Radiumträger in den Gehörgang eingelegt und bis an das Trommelfell vorgeschoben.

1. Fall 7. Links Trommelfellperforation, Uhr 3 *cm*, Flüsterstimme ad concham. Vom 14. XI. 1913 bis 4. II. 1914 fanden 12 Sitzungen mit 40 *mg*-St. statt. Am 4. II. wurde die Uhr rechts 3 *cm*, Fl.-Spr. 5 *cm* weit gehört.

2. Fall 8. Rechts Totalperforation des Trommelfells, Uhr ad concham. Konv.-Spr. 36 *cm*. Vom 11. bis 30. III. 7 Sitzungen mit 22 *mg*-St. Gehör am 24. IV. Uhr $^1/_2$ *cm*, Konv. 36 *cm*.

3. Fall 9. Links Perforation, Uhr ad conch., Fl.-St. 20 *cm*. Vom 11. XI. 1913 bis 31. I. 1914 15 Sitzungen mit 53 *mg*-St., am 4. II. Uhr ad concham. Fl.-St. 57 *cm*. Vom 4. bis 26. II. 1914 in 6 Sitzungen 58 *mg*-St., in Summe 111 *mg*-St. Am 24. IV. Uhr links ad conch., Fl.-St. 35 *cm*.

4. Fall 10. Rechts Trommelfellperforation. Uhr 0, laute Worte ins Ohr, vom 12. I. bis 18. II. 1914 8 Sitzungen mit 48 *mg*-St., ohne Hörbesserung.

5. Fall 11. Rechts Radikaloperation. Uhr 0, Fl.-St. 0. Vom 2. III. bis 8. IV. 1914 8 Sitzungen mit 26·6 *mg*-St. Uhr $^1/_3$ *cm*, Fl.-St. 73 *cm*.

6. Fall 12. Chronischer Mittelohrkatarrh, links Uhr 0, laute Sprache 0, Sausen, Singen und Melodien. Am 17. XI. 1913 wird ein 20 *mg*-Radiummetall starker Körper in den linken Gehörgang auf 10 Minuten eingelegt. Bereits in der darauffolgenden Nacht ist das Singen geschwunden und kehrt auch nicht wieder. Nach 6 Sitzungen (17. XI. bis 19. XII. 1913) mit 19 *mg*-St. gehen auch die Melodien bleibend zurück, das Sausen wird schwächer. Nach weiteren 6 Sitzungen (vom 17. XII. 1913 bis 18. II. 1914) mit 17 *mg*-St. tritt eine weitere Schwächung des Sausens ein. Bis zum 22. IV. 1914 sind das Singen und die Melodien nicht wieder aufgetreten, das Sausen ist schwach: das Gehör ist bleibend schlecht.

7. Fall 13. Chronischer Katarrh. Uhr 0, laute Stimme nahe dem Ohr, heftige subjektive Gehörsempfindungen. Vom 22. XI. bis 3. XII. 1912 in sechs Sitzungen 38 *mg*-St. ohne Erfolg.

8. Fall 14. Chronischer Katarrh. Links Uhr 3 *cm*, Fl.-St. 60 *cm*, rechts Uhr $1^1/_2$ *cm*, Fl.-St. 57 *cm*, links Sausen, rechts Vogelgezwitscher. Nach vor-

Digitized by Google
Original from UNIVERSITY OF CALIFORNIA
Generated on 2019-10-24 15:06 GMT / http://hdl.handle.net/2027/uc1.b3252762
Public Domain in the United States, Google-digitized / http://www.hathitrust.org/access_use#pd-us-google

ausgeschickter Einwirkung von Radium vom Warzenfortsatz aus wird die weitere Behandlung mittelst Einlage von Radium in den linken Gehörgang vorgenommen, die vom 4. XI. 1912 bis 12. II. 1913 in 7 Sitzungen mit 22 *mg*-Stunden, bei Verwendung eines 1 *m* dicken Bleifilters und 4·5 *mg*-St. ohne Filter stattfindet. Die Behandlung ergibt keine Besserung des Gehörs und der subjektiven Gehörsempfindungen.

9. Fall 15. Chronischer Katarrh, links mit heftigen subjektiven Gehörsempfindungen. Uhr rechts 16 *cm*, Fl.-St. 7 *m*. Vom 22. XI. bis 27. XII. 1912 5 Sitzungen mit 1 *m* Bleifilter durch 34 *mg*-St. und 3 Sitzungen ohne Filter bei 17 *mg*-St. 27. XII. Uhr 21 *cm*, heftiges Sausen.

10. Fall 16. Vor 27 Jahren rechts radikal operiert, starke Schwindelanfälle, Kopfschmerz, hochgradige Schwerhörigkeit. 7. I. bis 13. I. 1914 drei Sitzungen mit 5 *mg*-St.; am 7. II. 1914 kein Schwindel, Kopf frei, Gehör etwas gebessert.

11. Fall 17. Links vor 3 Monaten radikal operiert, subjektive Gehörsempfindungen. Uhr 1 *cm*, Fl.-St. 47 *cm*. Vom 15. I. bis 27. II. 1913 10 Sitzungen mit 25 *mg*-St. Am 4. IV. 1913 Uhr 1 *cm*, Fl.-St. 59 *cm*, Sausen geschwunden.

12. Fall 18. Links Radikaloperation vor 5 Monaten mit beständiger Eiterung des Mittelohres. Vom 11. XI. bis 29. XII. 1911 8 Sitzungen mit 10·4 *mg*-St. mit Aufhören der Otorrhöe vom 14. II. 1912 an.

13. Fall 19. Links vor 7 Monaten radikal operiert, beständige Eiterung. Behandlung vom 22. XI. bis 2. XII. 1911 in 6 Sitzungen durch 29 *mg*-St., hierauf sechsmalige Emanationsbehandlung bis 11. I. 1912 ohne Erfolg: am 8. III 1912 bestand noch Eiterung, nachdem diese im Dezember 1911 vorübergehend aufgehört hatte.

14. Fall 20. Links vor 5 Monaten radikal operiert, stete Otorrhöe, starkes Sausen, zeitweise heftige Schwindelanfälle, Flüsterstimme wird auf 7 *m* gehört. Vom 13. XI. bis 9. XII. 1912 finden 8 Sitzungen mit 10·4 *mg*-St. statt, hierauf bis 10. I. 1913 viermal Emanation. Das Ohrensausen verringert sich während der Behandlung allmählich und hört anfangs Februar 1913 auf, so auch der Schwindel. Vom 1. II. 1913 an sistiert die Otorrhöe. Eine Prüfung am 28. V. 1913 ergibt einen gleich günstigen Befund.

15. Fall 21. Vor einem Jahr bilateral radikal operiert, links Otorrhöe. Vom 2. bis 28. XI. 1912 7 Sitzungen mit etwas über 9 *mg*-St., ferner bis 8. I. 1913 siebenmalige Behandlung mit Emanation. Die zeitweise aussetzende Otorrhöe tritt am 12. I. 1913 wieder heftig auf.

16. Fall 22. Rechts vor 7 Jahren radikal operiert, stetige Eiterung. Uhr 1 *cm*, Fl.-St. 40 *cm*. Vom 29. VI. 1912 bis 10. III. 1913 finden 6 Sitzungen mit 25 *mg*-St. statt, ferner viermal eine Behandlung mit Emanation. Am 4. IV. 1913 wird die Uhr 1 *cm*, Fl.-St. 60 *cm* weit gehört. im Mai 1914, also $1^1/_2$ Jahre

Digitized by Google
Original from UNIVERSITY OF CALIFORNIA
Generated on 2019-10-24 15:06 GMT / http://hdl.handle.net/2027/uc1.b3252762
Public Domain in the United States, Google-digitized / http://www.hathitrust.org/access_use#pd-us-google

nach Beginn der Radiumbehandlung, Uhr rechts 1 *cm*, Fl.-St. 50 *cm*, im September 1914 Uhr 1 *cm*, Fl.-St. 58 *cm*. Die Otorrhöe ist sistiert.

17. Fall 23. 43jährige Patientin, seit Kindheit rechts zeitweise Otorrhöe. Uhr $^1/_2$ *cm*, laute Sprache 59 *cm*. Vom 4. XI. 1913 bis 3. III. 1914 13 Sitzungen mit 49 *mg*-St. Am 3. III. Otorrhöe, wie sonst zeitweise auftretend, Uhr 12 *cm*, laute Stimme 1 *m*.

Unter den mitgeteilten Fällen befinden sich 12, in denen der Einfluß einer Radiumbehandlung auf die Schwerhörigkeit näher verfolgt wurde. In fünf von diesen trat durch die Radiumbehandlung keine Hörbesserung auf, und zwar in den Fällen 8 bei 7 Sitzungen mit 22 *mg*-St., 10 bei 8 Sitzungen mit 48 *mg*-St., 12 bei 12 Sitzungen mit 36 *mg*-St., 13 bei 6 Sitzungen mit 38 *mg*-St., 14 bei 7 Sitzungen mit 26·5 *mg*-St. Eine geringe Hörbesserung erfolgte in den Fällen 16 für laute Sprache (3 Sitzungen mit 5 *mg*-St.), 7 für Fl.-St. von ad conch. auf 5 *cm* (12 Sitzungen mit 40 *mg*-St.), 17 für Fl.-St. von 47 auf 59 *cm* (10 Sitzungen mit 25 *mg*-St.), 9 für Fl.-St. von 20 auf 35 *cm* (nach 21 Sitzungen mit 111 *mg*-St.), nachdem eine Radiumbehandlung von 15 Sitzungen mit 53 *mg*-St. eine vorübergehende Hörsteigerung von 20 auf 57 *cm* ergeben hatte. Im Falle 22 stieg das Gehör von 40 auf 60 *cm* Weite für Flüsterstimme, nach 6 Sitzungen mit 25 *mg*-St. und viermaliger Emanationseinwirkung. Beträchtlicher zeigt sich eine Hörbesserung nur in den Fällen 11 und 23, wobei im Falle 11 das Gehör für die Flüsterstimme von 0 auf 73 *cm*, für die Uhr dagegen nur von 0 auf $^1/_3$ *cm* gestiegen war (nach 8 Sitzungen mit 26 *mg*-St.), während im Falle 23 eine Gehörszunahme von $^1/_2$ auf 12 *cm* für die Uhr und von 59 auf 100 *cm* für die Flüsterstimme stattfand (bei 13 Sitzungen mit 49 *mg*-St.) und 6 Monate nach ausgesetzter Radiumbehandlung weiter auf 25 *cm* für die Uhr und 2 *m* für Flüsterstimme gestiegen war.

Unter diesen Fällen bestand eine Trommelfellperforation mit der Möglichkeit, den Radiumkörper in die Paukenhöhle einzuführen bei Nr. 7, 8, 9, 10, 11, 16, 17, 22 und 23, während bei 12, 13, 14 wegen des intakten Trommelfells das Radium dem Trommelfell nur angelegt werden konnte.

Was die subjektiven Gehörsempfindungen betrifft, waren solche in 6 Fällen zumeist hochgradig vorhanden. Drei dieser Fälle ergaben durch Radium keine Besserung, so der Fall 13 mit 6 Sitzungen und 38 *mg*-St., 14 mit 7 Sitzungen und 26·5 *mg*-St. und 15 mit 8 Sitzungen und 51 *mg*-St. In den übrigen 3 Fällen erfolgte durch Radium ein günstiger Einfluß auf subjektive Gehörsempfindungen, und zwar verschwanden diese im Falle 17 durch 10 Sitzungen mit 25 *mg*-St., im Falle 20 durch 8 Sitzungen mit 10·4 *mg*-St. und viermaliger Emanationseinwirkung. Eine besondere Beachtung verdient Fall 12, in welchem heftiges Singen und Sausen sowie das Hören von Melodien bestanden. Während das Singen durch eine einmalige Anwendung von 20 *mg* Radiummetall (durch 10 Minuten) dauernd beseitigt wurde, schwand das

Digitized by Google
Original from UNIVERSITY OF CALIFORNIA
Generated on 2019-10-24 15:06 GMT / http://hdl.handle.net/2027/uc1.b3252762
Public Domain in the United States, Google-digitized / http://www.hathitrust.org/access_use#pd-us-google

Hören von Melodien nach der sechsten Sitzung (mit 19 *mg*-St.), während das Sausen, wenn auch abgeschwächt, noch fortdauerte und auch durch weitere 6 Sitzungen mit 17 *mg*-St. (also insgesamt nach 12 Sitzungen mit 36 *mg*-St.) nur noch weiter vermindert, aber nicht beseitigt werden konnte.

In 2 Fällen, in denen über Schwindelanfälle geklagt wurde, gingen diese während der Radiumbehandlung vollständig zurück, im Falle 16 nach 3 Sitzungen mit 5 *mg*-St., im Falle 20 nach 8 Sitzungen mit 10·4 *mg*-St.

Zu bemerken wäre noch, daß alle hier angegebenen Fälle solche betrafen, die im Ambulatorium meiner Klinik durch lange Zeit erfolglos behandelt worden waren.

Chronische eitrige Mittelohrentzündung.

In 6 Fällen, in denen ein rundlicher Radiumträger bei chronischer eitriger Mittelohrentzündung in die Paukenhöhle eingeführt wurde, sistierte die Otorrhöe in 3 Fällen (18, 20, 22), während sie in den übrigen 3 Fällen (19, 21, 23) fortbestand; in fünf dieser Fälle (17, 19, 20, 21, 22) hatte eine operative Eröffnung der Mittelohrräume stattgefunden, mit fortdauernder Otorrhöe, während 23 einen nicht operierten Fall betrifft. Ein Sistieren der Otorrhöe ergaben: Fall 18 nach 8 Sitzungen mit 10·4 *mg*-St., 20 nach 8 Sitzungen mit 10·4 *mg*-St. und viermaliger Emanation und Fall 22 nach 6 Sitzungen mit 25 *mg*-St. und viermaliger Emanation. Ohne Erfolg blieb die Behandlung in den Fällen 19 mit 6 Sitzungen und 29 *mg*-St., 21 mit 7 Sitzungen (9 *mg*-St.) und siebenmaliger Emanation sowie 23 nach 13 Sitzungen mit 49 *mg*-St.

Zahlreiche Versuche, die ich mit Cl Na-Emanation und vor allem mit Jodoformemulsionemanation angestellt habe und über die ich bereits a. a. O.[1]) berichtete, ergaben mir bei der gewöhnlichen akuten und chronischen Mittelohreiterung keinen oder wenigstens keinen nennenswerten Erfolg, wogegen ich in einigen Fällen von chronischer Mittelohreiterung tuberkulöser Kinder ein auffällig rasches und anhaltendes Sistieren der Otorrhöe beobachtete. Auch Fremel[2]) beobachtete unter 50 Fällen von chronischer Mittelohreiterung bei Anwendung von Jodoformemulsionemanation nur in 3 Fällen bei tuberkulösen Personen ein gutes Resultat, während die übrigen 47 Fälle keinen Erfolg aufwiesen.

Anhang.

1. Die 26jährige Lehrerin J. B. leidet seit 3 Jahren an einem schuppenden Ekzem des rechten äußeren Gehörganges und vor allem an einem so heftigen, anfallsweise auftretenden Pruritus, daß Pat. während des öfters im Tage auftretenden Anfalles häufig außerstande ist, ihren Lehrerberuf auszuüben. Die Untersuchung des

[1]) Deutsche Otolog. Gesellsch. 1913.

[2]) Monatsschrift f. Ohrhlk. 1914. S. 913.

Digitized by Google
Original from UNIVERSITY OF CALIFORNIA
Generated on 2019-10-24 15:06 GMT / http://hdl.handle.net/2027/uc1.b3252762
Public Domain in the United States, Google-digitized / http://www.hathitrust.org/access_use#pd-us-google

rechten Ohres ergibt ein mäßiges, kleinschuppiges Ekzem, das vom Ohreingang bis in den knöchernen Gehörgang reicht. Außerdem besteht eine Perforation des Trommelfells als Residuum einer abgelaufenen eitrigen Entzündung der Paukenhöhle.

Gegen das Ekzem und den Pruritus wird eine Radiumbehandlung eingeleitet, bei der innerhalb des Zeitraumes vom 4. XI. bis 11. XII. 1912 7 Sitzungen zu je 10 Minuten mit Nr. XVII (7·82 *mg*) und 2 Sitzungen zu je 15 Minuten mit Nr. XIX (Dominiciröhrchen, 17·65 *mg*) stattfanden. Die betreffenden Radiumträger wurden nur mit einer Kautschukhülle umgeben, im Gehörgang der ekzematösen Stellen angelegt.

Nach der vierten, in Pausen von 2—3 Tagen vorgenommenen Behandlung mit Nr. XVII, 9 Tage nach Beginn der Radiumeinlagen, erschien das Jucken bedeutend gebessert, indem statt der früher $^1/_4$—$^1/_2$stündigen Anfälle nur solche von wenigen Minuten und auch seltener als sonst erfolgten. Als trotz weiterer dreimaliger Behandlung mit Nr. XVII eine Steigerung des Pruritus eintrat, ging ich zur Behandlung mit dem bedeutend stärkeren Dominiciröhrchen über, das am 28. XI., 6. und 11. XII. zu je 15 Minuten in den Gehörgang eingelegt wurde. Am 18. XII. stellte sich in diesem eine Eiterung mit starker Abschuppung ein, die Entzündung stieg unter heftigen Schmerzen die nächstfolgenden Tage weiter an und nahm vom 26. XII. an rasch ab, doch hielt die Eiterung bis 12. I. 1913 an. Der Gehörgang zeigte nur spurweises Ekzem, das Jucken war sehr gering. Pat. wurde keiner weiteren Behandlung unterzogen, blieb aber in ständiger Beobachtung. Im Verlaufe des Februars und anfangs März erwies sich die Cutis des Gehörganges normal, das Jucken trat nur hie und da spurweise auf. Dieser günstige Zustand hielt auch die folgenden Monate an; gegenwärtig (Oktober 1914) ist Pat. nunmehr seit $1^1/_2$ Jahren von Pruritus und Ekzem vollständig befreit. Das linke Ohr, das am Beginne der Radiumbehandlung anfangs November die Konversationsstimme 120 *cm* weit hörte, vernimmt diese anfangs Oktober 1914 200 *cm* weit.

2. Dr. F. Schwach schuppendes Ekzem im rechten Gehörgang. Äußerst quälendes, heftiges Jucken.

27. XI. 1912. Nr. XVII, 15 Min.

28. XI. Nr. XIX, 7 Min. (ohne Filter).

30. XI. Nr. XIX, 5 Min.

20. XII. Seit 30. XI. kein Jucken, auch beim Einführen des Fingers in den rechten Ohreingang und Schütteln des Fingers keine unangenehme Empfindung wie sonst. Der Gehörgang zeigt einzelne schwach schuppende Stellen. Links schwaches Ekzem, geringes Jucken.

20. XII. R. und l. XIX je 5 Min.

23. XII. Seit 21. schwaches Jucken r., XIX, 5 Min.

4. II. 1914. Seit einigen Wochen trat wieder geringes Jucken auf, das auf eine 10 Minuten-Einwirkung von XVII dauernd schwand.

3. Fr. B. Rechts seit 2 Jahren Pruritus anfallsweise, auch des Nachts, auf 10 Min., wobei sich das Jucken vom Ohr gegen die Tubargegend zieht; gleichzeitig damit besteht eine Eingenommenheit des Kopfes; zentrale Perforation. Uhr $1^1/_2$ *cm*. Fl.-St. 30 *cm*.

10. X. 1913. Nr. 48 (12 *mg*-R.), 20 Min.

Digitized by Google
Original from UNIVERSITY OF CALIFORNIA
Generated on 2019-10-24 15:06 GMT / http://hdl.handle.net/2027/uc1.b3252762
Public Domain in the United States, Google-digitized / http://www.hathitrust.org/access_use#pd-us-google

15. X. 20 Min.

24. XI. Uhr 3 *cm*, Fl.-St. 34 *cm*.

3. XII. und 4. XII. zusammen 15 Min.

9. XII. 10 Min., 22. XII. 10 Min., 27. XII. 10 Min., Summe 85 Min. Uhr 43 *cm*, Fl.-St. $5^1/_2$ *m*.

7. I. und 9. I. 1914 je 10 Min. Jucken bedeutend gebessert.

4. II. Jucken verschwunden, Fl.-St. 8 *m*.

Linkes Ohr: Trockene Totalperforation, Uhr a. c., Fl.-St. 16 *cm*, Nr. 49 (20 *mg*-R.).

7. I., 4. II. und 9. II. je 35 Min.

11. II. Uhr l. 1 *cm*, Fl.-St. 35 *cm*, 11. II. und 22. II. Nr. 49 je 10 Min.

9. III. Links schwache Otorrhöe, Fl.-St. 30 *cm*.

18. III. Das Jucken ist sehr selten, manchmal eine Woche hindurch nicht. Uhr r. ad c., l. 40 *cm*, Konv. l. 10 *cm*, r. 8 *m*, Fl.-St. l. ad c., Nr. 48 und 49, 10 Min.

26. III. R. 49, 5 Min., l. 48, 10 Min.

15. IV. Uhr r. 36 *cm*, l. ad c., Konv.-St. l. 20 *cm*, r. Zimmerlänge (8 *m*).

September 1914. Kein Pruritus, Gehör für die Uhr r. 30 *cm*, l. ad c., Fl.-St. r. Zimmerlänge (8 *m*), l. (bei Lärmapparat r.) 25 *cm*.

4. Josef H., 26 J. Starkes Jucken im linken Ohr seit 5 Monaten vom Gehörgang gegen den Tubenverlauf. Es kommt anfallsweise, besonders stark morgens, auf 20—30 Min.

2. XI. 1913. Nr. 49 (20 *mg*-R.) in den Gehörgang auf 5 Min., am 2., 5., 8., 12., 21 = 50 Min.

Am 1. XII. besteht kein Jucken mehr und tritt am 24. XII. wieder auf. Es wird ein Dominiciröhrchen (17·65 *mg*-R.) auf 5 Min. eingelegt, ferner Nr. 49 durch 10 Min. am 27. XII. 1913 und 7. I. 1914. Das Jucken ist sehr gering, zeigt sich aber wieder am 18. II.

18. II. Dominiciröhrchen durch 10 Min., detto am 25. II. In den nächsten Tagen verschwindet das Jucken, erscheint aber wieder am 11. III.

12. III. Dominiciröhrchen 5 Min.

20. IV. Jucken flüchtig auf einige Sekunden, einmal täglich; so auch 8. V. Uhr r. 55 *cm*, l. 7 *cm*, Fl.-St. über Zimmerlänge.

22. VI. Jucken schwach, aber andauernd, so auch im September 1914.

5. Frieda St., 22 J. Bilateral schwaches Ekzem des Gehörganges, bei starkem Pruritus. Pat. stand durch 2 Monate an der Klinik ohne Erfolg in Behandlung. Gehör normal.

9. III. 1914. R. und l. Dominiciröhrchen (17·65 *mg*-R.) durch je 5 Min.

11. III. Nr. 48 (12 *mg*-R.) durch je 10 Min.

13. III. Dominiciröhrchen durch je 5 Min., Summe Dominiciröhrchen r. und l. 10 Min., Nr. 48, je 10 Min.

16. III. Das Jucken tritt schwach, nur zweimal täglich auf kurze Zeit auf.

20. III. Kein Jucken, schwache Otitis ext.

26. III. R. 49, 5 Min., l. 48, 10 Min. Summe der Behandlung bei 5 *mg*-St.

30. III. Kein Jucken, Behandlung ausgesetzt.

17. IV. Kein Jucken.

Digitized by Google
Original from UNIVERSITY OF CALIFORNIA
Generated on 2019-10-24 15:06 GMT / http://hdl.handle.net/2027/uc1.b3252762
Public Domain in the United States, Google-digitized / http://www.hathitrust.org/access_use#pd-us-google

29. V. Seit 3 Tagen beiderseits schwaches Ekzem ohne Jucken. Nr. 19 (17·65 *mg*-R.) und Nr. 20 (18 *mg*-R.), 5 Min.

6. Marie L., 56 J. Leidet seit 8 Jahren an einem Ekzem beider Gehörgänge, das besonders morgens ein äußerst quälendes Jucken veranlaßt; häufig treten stärkere Entzündungen auf. Beide Ohren sezernieren ein wässeriges Sekret und sind stellenweise, besonders im knorpeligen Teil, mit Krusten bedeckt. Eine jahrelange Behandlung blieb erfolglos, vor allem auch gegen das heftige Jucken. Seit einem Jahr leidet Pat. an zeitweisen subjektiven Gehörsempfindungen an beiden Ohren.

26. III. Nr. 49 (20 *mg*-R.), r. durch 5 Min., l. 49, 5 Min. Das Jucken hat nach der ersten Radiumbehandlung bedeutend nachgelassen.

30. III. Nr. 48 (12 *mg*-R.) l., 49 r. durch 5 Min.

3. IV. Das früher fast konstante Jucken tritt nur mehr zeitweise, bedeutend abgeschwächt auf.

2. IV. Dominiciröhrchen (17·65 *mg*) r. und l. je 5 Min.

6. IV. Pruritus nur 2—3mal täglich, schwach, Nr. 49 (20 *mg*) r. und l. je 5 Min.

Vom 7. bis 8. und 8. bis 9. r. starker Pruritus, 9. bis 10. besser.

10. IV. R. 48 (12 *mg*), l. 48, je 10 Min.

22. IV. Nur zeitweises Kitzeln, schwache Schwellung beider Gehörgänge.

Zu beiden Seiten des Nackens treten seit 10 Jahren starke Schmerzen auf, die monatelang aussetzen, nunmehr seit einer Woche bestehen. Dominiciröhrchen mit 20 *mg* Radiummetall r. und l. 5 Min.

24. IV. Die Schmerzen an den früheren Stellen sind seit der Radiumbehandlung geschwunden und gegen das Occiput hinaufgerückt. R. und l. Dominiciröhrchen (25 *mg*) 5 Min.

Bisher r. 8 R.-St., l. 8 R.-St.

8. V. Kein Jucken, beiderseits Ekzem, r. 20 *mg*, 5 Min., l. 25 *mg*, 5 Min.

11. V. Beiderseits nässendes Ekzem.

13. V. Nr. 19 (17·65 *mg*-R.) r. und l. je 5 Min.

18. V. Ekzem gering, nässend. Nr. 20 (18 *mg*-R.) r. und l. 5 Min.

22. V. Nr. 19 l., Nr. 20 r. 5 Min.

25. V. Nr. 19 l., Nr. 20 r., 10 Min.

5. VI. Nässendes Ekzem, kein Jucken.

15. VI. Ekzem im Ablauf.

10. VII. Ekzem sehr gering, kein Jucken. Summe r. 14 *mg*-St., l. 14·5 *mg*-St.

10. IX. Kein Ekzem, Jucken hie und da unbedeutend, Fl.-St. r. u. l. 8 *m*.

7. Marie N., 18 J. Links trockene Perforation. Uhr 3 *cm*, Fl.-St. ad conch., Konv.-Spr. 50 *cm*.

14. 11. 1913. 49 (20 *mg*-R.) zu 10 Min. am 14., 17., 19., 21., 26., 28. III., 3., 5., 15. XII. = 90 Min., Pause bis 7. I. 1914.

49 zu 10 Min.: 7., 21. I., 4. II., in Summa 120 Min. in 12 Sitzungen.

4. II. L. Uhr 3 *cm*, Fl.-St. 5 *cm*.

8. Anna Sch., 31 J. Rechts Totalperforation seit 15 Jahren, zeitweise Otorrhöe, gegenwärtig keine. Uhr r. ad conch., Konv.-St. 36 *cm*.

11. III. 1914. R. 49 dem Steigbügel nahe 10 Min., detto 13., 16., 20., 23., 26., 30. III. = 48 je 10 Min. Uhr r. 2 *cm*, Konv.-St. 36 *cm*.

Digitized by Google
Original from UNIVERSITY OF CALIFORNIA
Generated on 2019-10-24 15:06 GMT / http://hdl.handle.net/2027/uc1.b3252762
Public Domain in the United States, Google-digitized / http://www.hathitrust.org/access_use#pd-us-google

20. IV. R. 48 (12 *mg*-R.), 10 Min.

24. IV. 49, 10 Min. Uhr $^1/_2$ *cm*, Konv.-St. 36 *cm*.

26. IV. R. Otorrhöe.

8. V. Geringe Otorrhöe.

16. IX. Geringe Otorrhöe. Uhr r. ad conch., Konv.-St. 43 *cm*.

9. Albertine S., 20 J. Pat. stürzte vor 6 Jahren und blieb durch einige Minuten bewußtlos; danach traten durch 1 Jahr Kopfschmerz und Schwindel auf. Links Perforation. November 1913 Uhr ad conch., Fl.-St. 20 *cm*. L. 49 (20 *mg*-R.) zu 10 Min. am 11., 14., 17., 21., 24., 26. XI. = 60 Min.

28. XI. L. Fl.-St. 25 *cm*. L. 49 zu 15 Min. am 28. XI., 2., 5., 15., 24. XII. = 75 Min.

6. I. 1914. Geringe Otorrhöe links mit mäßigem Schmerz.

Vom 12. bis 30. I. Nr. 49 = 40 Min. (4mal zu 10 Min.).

4. II. Gehör l.: Uhr 3 *cm*, Fl.-St. 57 *cm*. L. 49, 20 Min., 9. II. 30 Min., 13. II. 30 Min., 18. II. 30 Min., 21. II. 30 Min., 25. II. 25 Min. = 175 Min.

26. II. Uhr l. ad conch., Fl.-St. 20 *cm*.

2. IV. Von anfangs März tritt Schwindel auf, ohne nachweisliche Erscheinungen an den Bogengängen bei kalorischer und Drehprüfung.

24. IV. Uhr l. ad conch., Fl.-St. 35 *cm*.

10. Cäcilie S., 57 Jahre. Rechts Perforation des hinteren Trommelfellsegmentes. Uhr 0, nur laute Worte ins Ohr werden rechts vernommen. Seit 30 Jahren tritt zeitweise Otorrhöe auf; während der letzten Jahre leidet Pat. an zunehmendem Sausen und Pfeifen im rechten Ohr.

1914. Nr. 49 (20 *mg*-R.). 12., 14. XI., 21. I. je 15 Min., 29. I., 3., 10. II. je 20 Minuten, 13., 18. II. je 20 Min. = 145 Min. (2 St. 25 M.) ohne Veränderung.

11. Thekla T. Radikaloperation rechts am 8. I. 1910. Uhr = 0, Fl.-St. = 0, Konv.-St. 15 *cm*.

2. III. 1914. Nr. 49 je 10 Min. am 2., 4., 6., 9., 11., 23., 26., 30. III.

30. III. Uhr r. 0, Konv.-St. 20 *cm*, $^1/_4$-N. 49, 10 Min., auch zum erstenmal links auf 10 Min., l. Uhr $^1/_3$, Fl.-St. 73 *cm*.

3. IV. R. 49. l. 48 je 10 Min.

6. IV. R. 49, l. 48, 10 Min.

8. IV. R. 48, l. 49 je 5 Min.

12. Marie H., 64 J. Chronischer Mittelohrkatarrh. L. Uhr 0, laute Sprache 0, beiderseits Sieden, Sausen, seit einem Jahr Melodien, stets stärker.

17. XI. 1913. 49 (20 *mg*-R.), l. 10 Min. Die nächstfolgende Nacht ist das Sieden verschwunden, so auch die folgenden Nächte.

21. X. 49, l. 10 Min.

24. X. Kein Sieden.

28. XI. 48 (12 *mg*-R.) = 15 Min.

1. XII. Kein Sieden. 49 = 15 Min.

15. XII. 48 = 15 Min.

19. XII. 49 = 5 Min. Sieden und Melodien (Pat. hörte bisher in häufiger Wiederholung das Kaiserlied und fremde Melodien) verschwunden, guter Schlaf. Sausen noch stark.

Digitized by Google
Original from UNIVERSITY OF CALIFORNIA
Generated on 2019-10-24 15:06 GMT / http://hdl.handle.net/2027/uc1.b3252762
Public Domain in the United States, Google-digitized / http://www.hathitrust.org/access_use#pd-us-google

27. XII. 49 = 10 Min., Sausen schwächer.

2. I. 1914: 48 = 10 Min.

16. I. 49 = 10 Min., detto am 21. und 31. I.

6. II. Sieden nur hie und da, Sausen schwach.

18. II. 48 = 10 Min.

22. IV. Sieden links verschwunden, hie und da Läuten, rechts Sieden nur mehr zeitweise, aber dann stark, Sausen stets, doch schwächer wie früher. Gehör nicht gebessert.

4. V. Kein Sieden, noch Melodien, schwaches Sausen.

8. V. l. Nr. 49, r. 48, 5 Min.

15. V. Uhr r. ad conch., l. 0, Konv.-St. 66 *cm*, l. laute Stimme ad concham. l. 48, r. 49, 5 Min.

27. V. Sausen intermittierend; r. 48, l. 49, 5 Min.

5. VI. Sausen geringer, r. 49, l. 48, 5 Min.

19. VI. R. 49, l. 17, 10 Min.

13. Anna A., 55 J. Beiderseits chronischer Mittelohrkatarrh, seit 6 Jahren besonders progressiv, Uhr r. und l. 0, Fl.-St. 0, halblaute Stimme rechts ganz nahe dem Ohr, l. 50 *cm*, l. sehr heftiges Sieden und puffende Geräusche.

22. XI. 1912. Nr. XVII (7·82 *mg*-R.) l. 50 Min. (1 *mm* Blei, 10 Papier, 3 Hüllen).

26. XI. Nr. XIX (17·65 *mg*-R.), 15 Min.

28. XI. Nr. XIX in Watte gehüllt, 15 Min.

29. XI. 30 Min.

2. XII. Nr. XVII (ohne Filter), 30 Min.

3. XII. Nr. XVII mit 1 *mm* Bleifilter, 60 Min.

12. XII. Gehör und subjektive Gehörsempfindungen unverändert.

14. Rudolf K., 24 J. Seit 5 Jahren beiderseits an Mittelohrkatarrh erkrankt mit Sausen, besonders links, und Vogelgezwitscher rechts. Die Schwerhörigkeit ist trotz monatelanger Behandlung progressiv; Katheter und Bougies verstärken das Sausen und die Schwerhörigkeit. Uhr links 3 *cm*, rechts 1½ *cm*; Fl.-St. l. 60 *cm*, r. 57 *cm*. Galvanische Reaktion:

An. r. bei 3 MA. Nyst. nach l.,
„ l. „ 6 „ „ „ r.,
„ beids. bei 6 MA. Nyst. nach l., nach r. 0,
Kath. r. bei 8 MA. Nyst. nach r.,
„ l. „ 4 „ „ „ l.,
„ beiderseits = 0.

5. X. 1912. Erste Radiumapplikation an der Abdachung des linken Warzenfortsatzes. Radium Nr. IX mit Guttaperchahülle, 2 *mm* Blei, 10 Papier-Unterlage und abermals Hülle, 1 Stunde.

7. X. Zweite Radiumapplikation Nr. IX mit Hülle, 2 *mm* Blei, 10 Lagen Papier, Hülle durch 1 Stunde am oberen Teil des Warzenfortsatzes. Fl.-St. r. 32 *cm*, l. 100 *cm*.

Dritte Radiumsitzung am 10. X. Radium Nr. II durch 45 Min.

Generated on 2019-10-24 15:06 GMT / http://hdl.handle.net/2027/uc1.b3252762
Public Domain in the United States, Google-digitized / http://www.hathitrust.org/access_use#pd-us-google
Digitized by Google
Original from UNIVERSITY OF CALIFORNIA

Vierte Radiumsitzung am 12. X. mit Radium Nr. II und 1 *mm* Blei (bei doppelter Guttaperchahülle und 11 Blatt Papier) durch 1 Stunde. Das Sausen ist links besser.

Ende Oktober: Der Zustand ist unverändert.

4. XI. Die Radiumsonde (7·82 *mg*-R.) wird auf 10 Min. in den linken Gehörgang (mit 3 Kautschukhüllen) eingelegt.

6. XI. Zweite Bestrahlung durch 10 Min.

8. XI. Dritte Bestrahlung durch 15 Min.

11. XI. 25 Min. (3 Hüllen und 10 Papierscheiben).

11. XI. An. r. 5 MA., Nyst. n. l., An. l. 5 MA. Nyst. n. r., An. bilat. 6 MA. 0, Ka. r. 5 MA. Nyst. n. r., Ka. l. 4 MA., Nyst. n. l., Ka. bilat. Nyst. 0.

21. XI. Keine Änderung, XVII (7·82 *mg*-R.) 1 Stunde im linken Gehörgang (mit 1 *mm* Blei, 10 Papierscheiben, 3 Hüllen).

23. XI. 1 Stunde.

7. XII. Zustand eher verschlimmert; am Ohr objektiv keine nachweisbaren Veränderungen. Nr. XVII mit 1 *mm* Bleifilter 1 Stunde.

13. XII. Nr. XVII mit 1 *mm* Blei, 30 Min.

14. XII. Detto, 75 Min.

15. XII. 1913. Keine Besserung.

12. II. 1914. Status idem. XVII (mit 10 Hüllen), 30 Min.

13. II. XVII, 25 Min. Keine Besserung.

15. Richard D., 47 Jahre. Chronischer Mittelohrkatarrh beiderseits, besonders links. Rechts seit 3 Jahren Zischen und puffende, kontinuierliche Geräusche, manchmal selbst tagelang so heftig, daß Pat. wie verwirrt erscheint und hochgradig schwerhörig ist. Uhr r. 16 *cm*, l. ad conch., Fl.-St. r. 7 *m*, links 16 *cm*, die Knochenleitung ist links herabgesetzt.

22. XI. XVII (7·82 *mg*-R.) rechts mit 1 *mm* Blei, 10 Papiere und 3 Hüllen durch 60 Min.

25. XI. 1 Stunde.

27. XI. Nr. XVII, 30 Min. mit 1 *mm* Bleifilter und 10 Papiere, 30 Min. ohne Filter.

28. XI. Nr. XVII, 30 Min. ohne Filter und 10 Papierscheiben.

30. XI. 45 Min. ohne Papierscheiben.

12. XII. Nr. XVII mit 1 *mm* Blei, 60 Min.

18. XII. Sehr starke subjektive Gehörsempfindungen, Uhr l. ad conch., r. 21 *cm*.

27. XII. Heftiges Sausen.

16. Marie H., 49 J., mit 22 Jahren rechts radikal operiert, seit 4 Jahren rechts zeitweise Otorrhöe bei bedeutender Schwerhörigkeit und eingenommenem Kopf, starkem Schwindel und Übelkeiten, besonders beim Versuch zu arbeiten. Bei Lärmapparat links wird laute Sprache nur nahe dem Ohr gehört.

7. I. 1914. Rechts XVII (7·82 *my*-R.) mit 3 Hüllen, 15 Min.

11. I. 10 Min.

13. I. 15 Min.

Vom 13. I. bis 7. II. findet wegen Bronchialkatarrh keine Behandlung statt.

Digitized by Google
Original from UNIVERSITY OF CALIFORNIA
Generated on 2019-10-24 15:06 GMT / http://hdl.handle.net/2027/uc1.b3252762
Public Domain in the United States, Google-digitized / http://www.hathitrust.org/access_use#pd-us-google

Am 7. II. gibt Pat. an, daß sie sich seit der Radiumbehandlung bedeutend besser fühle, den ganzen Tag ohne Schwindel arbeiten könne, bedeutend besser höre, z. B. Läuten vernehme, was vorher nicht der Fall war, und laute Reden aus einiger Entfernung höre.

17. Karl P. Am 2. X. 1912 links radikal operiert.

15. I. 1913. Mittelohr trocken, links brummende Geräusche, bei Lärmapparat rechts. Uhr l. 1 *cm*, Fl.-St. 47 *cm*. XVII mit 10 Hüllen, 30 Min.

17. I. 30 Min.

21. I. 30 Min.

23. I. 15 Min.

5. II. Rechts Lärmapparat, links Fl.-St. 70 *cm*, Uhr 1—2 *cm*. XVII, 10 Min.

8. II. XVII mit 10 Hüllen, 15 Min.

10. II. 15 Min.

12. II. 15 Min. Bei Lärmapparat rechts hört das linke Ohr die Uhr 2 *cm*. Fl.-St. 50 *cm*. Das früher kontinuierliche Sausen ist verschwunden, es besteht dafür ein pulsatorisches Geräusch.

24. II. XVII, 15 Min.

27. II. 20 Min.

4. IV. Uhr l. 1 *cm* (bei Lärmapparat r.), Fl.-St. 59 *cm*. Kein Sausen.

18. Leopoldine W., 15 J. Links Radikaloperation am 13. VI. 1911; stete Eiterung.

11. XI. L. 10 Min. XVII (7·82 *mg*-R.).

13. XI. Otorrhöe sehr gering, Rad. 10 Min.

16. XI. 6 Min.

18. XI. 10 Min.

20. XI. 10 Min.

22. XI. 10 Min.

25. XI. 10 Min.

29. XI. Eiterung 0, Nr. XVII ohne Filter, 14 Min. (Summe 80 Min.)

6. XII. Otorrhöe geringer.

27. XII. Otorrhöe, dicke, membranöse Auflagerungen in der Paukenhöhle.

28. II. 1914. Seit 14 Tagen keine Eiterung.

19. Leopold B., 23 J. April 1911 links radikal operiert. Die linke Mittelohrhöhle nicht epidermisiert, eitert beständig.

22. XI. 1911. Nr. XVII (7·82 *mg*-R.), 10 Min.

25. XI. Nr. XV (2·55 *mg*-R.), 10 Min.

26. XI. Nr. XVII, 45 Min.

27. XI. Nr. XVII, 30 Min. mit 1 *mm* Filter, 30 Min. ohne Filter.

29. XI. XIX (17·65 *mg*-R.), ohne Filter 30 Min. (in Watte gehüllt).

2. XII. Nr. XIX, 15 Min.

5. XII. Keine Eiterung.

11. XII. Starke Eiterung. Jodoformemanation.

18. XII. Ohr trocken, Gazeeinlage.

28. XII. Cl Na-Em. (30.000 m.).

30. XII. Cl Na-Em.

Digitized by Google
Original from UNIVERSITY OF CALIFORNIA
Generated on 2019-10-24 15:06 GMT / http://hdl.handle.net/2027/uc1.b3252762
Public Domain in the United States, Google-digitized / http://www.hathitrust.org/access_use#pd-us-google

7. I. 1912. Jodoformemanation.

9. I., 11. I. Jodoformemanation.

13. I. Stark granulierende Partien randständig.

17. I. Granula gering.

28. I. Starke Granulation.

26. II. Keine Granulation, kein Sekret.

8. III. Eiterung.

20. Leopold Sch., 32 J. 11. VII. 1912 links Radikaloperation, seitdem stets Eiterung. Fl.-St. 7 *m*. Ende Juni 1911 begann ein starkes Ohrensausen links, das nach der Radikaloperation auf 14 Tage sistiert, hierauf wieder bis zum Beginn der Radiumbehandlung auftrat, zeitweise stellten sich starke Schwindelanfälle ein.

13. XI. l. Radiumsonde (7·82 *mg*), 1 Hülle, 10 Min.

14. XI. l. 10 Min.

16. XI. 10 Min.

18. XI. 10 Min.

20. XI. 10 Min.

22. XI. 10 Min.

26. XI. 10 Min.

9. XII. Otorrhöe gering, XVII, 10 Min.

13. XII. Jodoformemulsionemanation.

16. XII. Jodoformemanation. Danach Kopfschmerzen von vormittags bis abends.

18. XII. Bläuliche Färbung der Ohreinlage.

21. XII. Vom 20. auf den 21. rechts Kopfschmerzen, besonders an der Stirn; geringe Eiterung.

23. XII. Keine Kopfschmerzen, Jodoformgaze.

30. XII. Links geringe Otorrhöe, Cl Na-Emanation.

2. I. 1913. Otorrhöe sehr gering, keine membranösen Auflagerungen.

8. I. Otorrhöe spurweise.

10. I. Jodoformemanation.

20. I. Otorrhöe.

6. II. Ohr trocken. Ohrensausen, gegen Ende Januar allmählich schwächer, nunmehr sistiert.

18. II. Keine Otorrhöe. Vom 18. II. bis Ende April hie und da auf einige Tage Otorrhöe; im Mai keine Otorrhöe.

28. V. Gehör unverändert, frühere starke Schwindelanfälle sind seit Monaten geschwunden. Ohrensausen sistiert.

21. Emilie D., 18 J., wurde am 6. XII. 1911 beiderseits radikal operiert. Links besteht im November 1912 noch Eiterung. Pat. klagt über linkseitige Kopfschmerzen und zeitweise Stiche im linken Ohr.

2. XI. 1912. Rad. Nr. XV (2·55) l. (vom Ohreingang aus), 5 Min.

14. XI. Radiumsonde (7·82) l., 10 Min.

6. XI. Dritte Sitzung (einfache Hülle), 10 Min.

8. XI. Vierte Sitzung (einfache Hülle) durch 10 Min.

13. XI. Fünfte Sitzung, 10 Min., 25., 26. 12 Min., 27. 15 Min. (Summe 72 Minuten).

Generated on 2019-10-24 15:06 GMT / http://hdl.handle.net/2027/uc1.b3252762
Public Domain in the United States, Google-digitized / http://www.hathitrust.org/access_use#pd-us-google
Digitized by Google
Original from UNIVERSITY OF CALIFORNIA

28. XI. Nr. XIX (17·65) ohne Filter, 15 Min.

6. XII. Otorrhöe unverändert.

12. XII. Jodoformemanation.

13. XII. Jodoformemanation.

16. XII. Linkes Ohr ohne Sekret.

18. XII. L. trocken, r. XIX (17·65), 10 Min.

20. XII. L. trocken, r. schwache Otorrhöe, XVII, 10 Min.

28. XII. L. Otorrhöe, Cl Na-Emanation; r. trocken.

30. XII. Cl Na-Emanation.

3. I. 1913. Jodoformemanation.

4. I., 8. I. Jodoformemanation.

12. I. L. starke Otorrhöe, r. trocken,

22. Josef H., 49 J. Vor 7 Jahren rechts radikal operiert; stetige Eiterung. große Höhle, am Facialiswulst speckiger Belag, keine Epidermisierung. Uhr r. 1 *cm*. Fl.-St. 40 *cm*: linkes Ohr taub.

29. XI. 1912. Nr. XIX (17·65 *mg*-R.) mit Watte, 30 Min.

2. XII. Nr. XIX (ohne Filter), 30 Min.

6. XII. Nr. XIX ohne Filter, 30 Min.

11. XII. Nr. XIX, 10 Min.

12. XII. Jodoformemulsionemanation.

13. XII. Detto.

16. XII. Starke Otorrhöe.

20. XII. Cl Na-Emanation.

23. XII. Jodoformgazeeinlage.

27. XII. Schmerz im Ohr, dicke, membranöse Auflagerungen im Mittelohr.

30. XII. Starke Otorrhöe, Blei.

8. I. 1913. Paukenhöhle trocken, am Facialiswulst membranöse Auflagerungen. geringe Otorrhöe.

13. I. Geringe Eiterung, Jodoformemanation.

16. I. Ohr trocken, Behandlung ausgesetzt.

24. I. Geringe Otorrhöe.

3. II. Facialiswulst ohne Auflagerung, geringe Otorrhöe.

25. II. Seit 3. kein Sekret.

3. III. Kein Sekret.

4. III. Kein Sekret. Gehör r. f. d. Uhr 2 *cm*, f. Fl.-St. 40 *cm*.

7. III. XVII (7·82 *mg*-R.) mit 10 Hüllen wird mit der Gegend des rechten Foramen ovale durch 20 Min. angelegt.

10. III. Detto, 28 Min.

4. IV. Die Mittelohrräume sind vollständig trocken, glatt. Ohr r. 1 *cm* f. Uhr. 60 *cm* f. Fl.-St. Pat. bemerkt eine Hörbesserung im Verkehr und für Straßengeräusche.

Mai 1914. R. Uhr 1 *cm*, l. taub. Fl. r. 50 *cm*, laute Sprache 5 Schritte.

September 1914. Otorrhöe sistiert. Uhr r. 1 *cm*, Fl. 58 *cm*.

23. Marie W., 43 J. Zeitweise Otorrhöe seit Kindheit rechts, Totalperforation. Uhr $^1/_2$ *cm*, laute Sprache 59 *cm*.

Digitized by Google
Original from UNIVERSITY OF CALIFORNIA
Generated on 2019-10-24 15:06 GMT / http://hdl.handle.net/2027/uc1.b3252762
Public Domain in the United States, Google-digitized / http://www.hathitrust.org/access_use#pd-us-google

4. XI. 1913 r. Nr. 49 (20 *mg*-R.) zu 10 Min., 4., 7., 11., 18. XI., 5., 7. XII. = 60 Min. — 20 *mg*-St.; r. Nr. 49 zu 15 Min. 21. XI., 2. XII = 30 Min. = 10 *mg*-St.

7. XII. R. laute Stimme 1 *m*, Uhr 5 *cm*.

14. I. 1914. Nr. 49, 10 Min., 18. II. 15 Min., 25. II. Nr. 17 = 20 Min., 3. III. Nr. 49 = 15. Uhr r. 12 *cm*, laute Sprache 1 *m*.

10. III. Otorrhöe.

18. III. Otorrhöe fortdauernd, oft Schwindel.

27. III. Otorrhöe fortdauernd.

6. IV. Otorrhöe noch schwach.

September 1914. Uhr r. 25 *cm*, Fl.-St. bei Lärmapparat links 2 *m*. zeitweise Otorrhöe.

Ein neues Universalbesteck für Ohren-, Nasen- und Halskrankheiten.

Von Prof. **Leo Lewin** in St. Petersburg.

(Mit 4 Figuren.)

Der Mangel eines einheitlichen portativen, allen Anforderungen des Spezialisten beim Krankenbesuch entsprechenden Bestecks für Ohren-, Nasen- und Kehlkopfkrankheiten wird wohl noch heute von den meisten Kollegen empfunden. Abgesehen von den wenigen Kollegen, die sich eines nach eigenem Geschmacke verfertigten Bestecks bedienen, sind bei der überwiegenden Mehrzahl der Spezialärzte entweder die sog. Taschenbestecke verschiedener Konstruktion in Gebrauch, die jedoch bei weitem nicht den an ihnen gestellten Forderungen entsprechen, oder aber gewöhnliche Reisehandkoffer, in welche man jedesmal die beim Besuch des Patienten zu gebrauchenden Instrumente hineinlegt.

Insbesondere ist es das letztere Verfahren, welches in jeder Beziehung zu verwerfen ist. Vor allem wird die nicht sterilisierbare Ledertasche, da die Instrumente jedesmal nach dem Gebrauch wieder in dieselbe zurückgebracht werden, recht bald in hohem Grade verunreinigt und kann die Übertragung von Infektionskrankheiten vermitteln. Ferner kommt der Arzt nicht selten in die recht unangenehme Lage, am Bette des Kranken dieses oder jenes Instrument, welches er in der Eile vergessen oder dessen Notwendigkeit er nicht voraussehen konnte, zu vermissen. Schließlich mag es auf den Patienten und seine Umgebung keinen geradezu verlockenden Eindruck machen, wenn sie zusehen, wie der Arzt sich bemüht, aus der Menge der in der Ledertasche in Unordnung zusammengeworfenen Gegenstände das nötige Instrument herauszufischen.

Aus all diesen Gründen glaubte ich es der Mühe wert, den Versuch zu machen, ein solches Besteck zu beschaffen, welches, frei von den genannten

Digitized by Google
Original from UNIVERSITY OF CALIFORNIA
Generated on 2019-10-24 15:06 GMT / http://hdl.handle.net/2027/uc1.b3252762
Public Domain in the United States, Google-digitized / http://www.hathitrust.org/access_use#pd-us-google

Übelständen, nach Möglichkeit allen Bedürfnissen des Oto-Laryngologen entsprechen würde. Ein ideales Besteck für Ohren-, Nasen- und Kehlkopfkrankheiten soll meines Erachtens folgende Eigenschaften besitzen: 1. Muß es von möglichst kleinem Umfange, leicht und bequem transportabel sein und ein mehr weniger elegantes Aussehen haben. 2. Soll es alle für die komplette Untersuchung der Kranken sowie für die kleinen, ambulatorisch ausführbaren operativen Eingriffe notwendigen Instrumente, endlich die gebräuchlichsten Medikamente und Verbandstoffe enthalten. Die Instrumente müssen derart gelagert sein, daß jedes einen für sich bestimmten Platz hat und ohne Mühe und langes Suchen herausgegriffen werden kann. 3. Diejenigen Instrumente, die der Sterilisation bedürfen, sollen gesondert von den übrigen Gegenständen in einem Metalletui eingeschlossen sein. 4. Die beim Patienten in Gebrauch gewesenen Instrumente dürfen nicht eher in das Besteck zurückkehren, als sie ausgekocht sind. In der Zwischenzeit müssen sie in einem extra dafür bestimmten Behälter aufgehoben werden.

Das von mir konstruierte Besteck, glaube ich, entspricht in vollem Maße allen hier aufgezählten Forderungen und hat außerdem den Vorzug, daß der soeben erwähnte, zur vorläufigen Unterbringung der gebrauchten Instrumente bestimmte Behälter zugleich als ein sehr bequemer Sterilisator dient, welchen der Arzt somit stets in der Wohnung des Pat. zur Hand hat und zur Sterilisation der für kleine Eingriffe notwendigen Instrumente gebrauchen kann (Fig. 3).

Fig. 1.



Mein Besteck stellt einen Holzkasten 27·5 *cm* lang, 16·5 *cm* breit und 9·5 *cm* hoch dar, der außen und innen mit abwaschbarem Stoff bekleidet ist. Zum Zweck des bequemen Transports und der sauberen Aufbewahrung des Kastens ist letztere mitsamt dem Sterilisator von einer Segeltuchtasche umschlossen, die mit Plaidriemen und Traggriff aus Leder ausgerüstet ist (Fig. 1). Der Sterilisator, der, wie gesagt, zugleich zur zeitweiligen Aufnahme der gebrauchten Instrumente dient, befindet sich am Boden des Kastens und kann hier ein- und ausgeschoben werden (Fig. 2). Der Holzkasten enthält in übersichtlicher Anordnung:

1. Zur Untersuchung und Behandlung.

1 Stimmgabel c nach Lucae
1 „ c_5 (4096 Schwingungen)
1 Reflektor, 90 *mm*, in Aluminiumfassung mit Kopfbinde

Generated on 2019-10-24 15:06 GMT / http://hdl.handle.net/2027/uc1.b3252762
Public Domain in the United States, Google-digitized / http://www.hathitrust.org/access_use#pd-us-google
Digitized by Google
Original from UNIVERSITY OF CALIFORNIA

1 Ohrenspritze, ganz aus Metall, 50 *g*, mit einem konischen Ansatz
1 Glasflakon mit steriler Watte
1 „ „ sterilen Renoformgazestreifen, 10 Stück, 2 *cm* breit und $^1/_2$ *cm* lang
1 Dose nach Hecht mit 10 *m* sterilem abgesäumtem Mull mit Xeroform

Fig. 2.



4 Flaschen mit eingeschliffenem Stopfen mit Schild und Schrift: Adrenalin 1 : 1000, Cocain, H_2O_2, Arg. nitric. (Die Aufschriften können natürlich beliebig geändert werden.)

Die 4 letzteren Flaschen sowie der Glasflakon für sterile Watte sind auf Spiralen gestellt, wodurch auf die Stopfen ein gleichmäßiger fester Druck vom Deckel ausgeübt wird.

Endlich

1 Glasflakon mit zirka 10 Rohr-Wattestäbchen zur Tamponade.

Generated on 2019-10-24 15:06 GMT / http://hdl.handle.net/2027/uc1.b3252762
Public Domain in the United States, Google-digitized / http://www.hathitrust.org/access_use#pd-us-google
Digitized by Google
Original from UNIVERSITY OF CALIFORNIA

2. Für kleinere operative Eingriffe usw. in aseptischem Metalletui (Fig. 3).

1 Nasenspeculum nach Beckmann
1 Paracentesennadel
1 Ohrfurunkelmesser
1 Ohrsonde
1 Ohrhäkchen
} im Metallgriff, der gleichzeitig zur Aufnahme dieser 4 Instrumente dient (Fig. 4)
5 Ohrtrichter nach Politzer
1 Nasenspeculum nach Voltolini
1 Tamponzange für Ohr und Nase

Fig. 3.

Fig. 4.

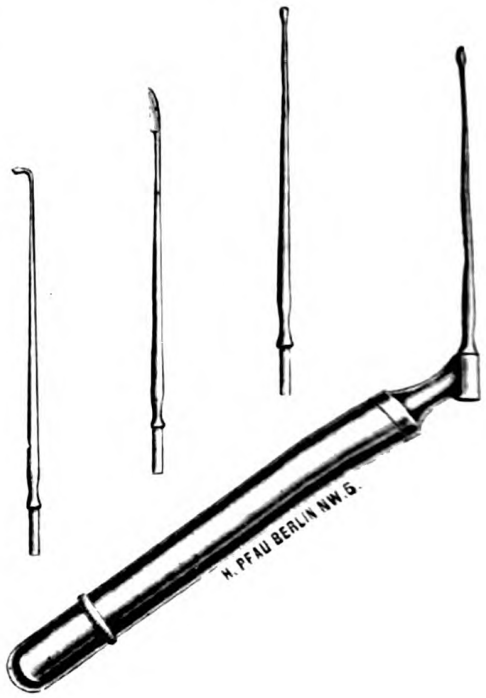

1 Nasenrachen-Watteträger
1 Kehlkopf- „
} zum Schrabgriff
1 Metallgriff dazu
3 Kehlkopfspiegel Nr. 1, 2, 3
1 Griff dazu
1 Ohrpinzette
1 Sonde mit Watteträger für Nase
1 Zungenspatel
1 Schere
1 Ohrsonde und Hacke aus Silber.

Generated on 2019-10-24 15:06 GMT / http://hdl.handle.net/2027/uc1.b3252762
Public Domain in the United States, Google-digitized / http://www.hathitrust.org/access_use#pd-us-google
Digitized by Google
Original from UNIVERSITY OF CALIFORNIA

3. Im Sterilisator, der ca. 20 *cm* Länge, 16 *cm* Breite und 3 *cm* Höhe hat, befinden sich:

1 Pinzette zum Fassen und Herausnehmen der sterilisierten Instrumente
1 Paar Haken zum Abnehmen während des Kochens
1 Spirituslampe mit hermetisch schließenden Deckeln
1 Fuß dazu.

Ich zweifle nicht, daß auch dieses Besteck manchem Kollegen nicht ausreichend erscheinen und er dieses oder jenes „sehr wünschenswerte" Instrument oder Apparat vermissen werde. Derartige Wünsche über die dem Bestecke zuzugebenden Instrumente habe ich vielfach von Kollegen gehört. So meinte der eine, es wäre sehr wünschenswert, einen Pulverbläser zuzufügen, der andere bedauerte, den Politzerschen Ballon samt den übrigen zur Lufteinblasung notwendigen Utensilien zu vermissen, der dritte möchte eine Kehlkopfspritze haben, der vierte die Galtonpfeife, der fünfte eine Ohrenschlinge usw. Das sind ja alles zweifellos sehr nützliche Dinge, die am Krankenbette mitzuhaben sehr wünschenswert wären, allein wollte man allen diesen Wünschen entsprechen, so erhielte das Besteck solche Dimensionen, welche einen bequemen Transport ausschließen würden.

Zum Schluß möchte ich noch auf einen Vorzug meines Bestecks hinweisen. In den Fällen, wo man die im Holzkasten befindlichen Gegenstände nicht nötig hat, kann man sich des inneren Metalletuis allein bedienen, welches bequem in der Seitentasche mitgenommen werden kann.

Vereinsberichte.

Österreichische Otologische Gesellschaft.

Sitzung vom 26. Oktober 1914.

Vorsitzender: A. Politzer.
Schriftführer: E. Urbantschitsch.

Politzer: M. H.! Ich begrüße Sie nach den Ferien auf das herzlichste und Herrn Primarius Dr. Guranowski aus Warschau als Gast.

M. H.! Seit der letzten Sitzung vor den Ferien sind schwerwiegende Ereignisse eingetreten, welche unser ganzes Sinnen und Denken gefangennehmen und unsere ganzen Kräfte in Spannung erhalten. Mit Bewunderung haben wir die Begeisterung gesehen, mit der nicht nur die waffenfähigen Männer, sondern auch die Ärzte dem Rufe unseres Kaisers gefolgt sind, um an Seite unserer glorreichen Verbündeten ihre hehre Aufgabe zu erfüllen.

Wenn ich hier die große Zahl der leeren Plätze überblicke, so muß ich mit Bewunderung unserer zahlreichen Mitglieder gedenken, welche den heimatlichen Herd verlassen haben und an die Front geeilt sind, um ihre Dienste

Digitized by Google
Original from UNIVERSITY OF CALIFORNIA
Generated on 2019-10-24 15:09 GMT / http://hdl.handle.net/2027/uc1.b3252762
Public Domain in the United States, Google-digitized / http://www.hathitrust.org/access_use#pd-us-google

dem Vaterlande zu widmen. Ich glaube Ihrer Zustimmung sicher zu sein, wenn ich beantrage, daß wir in der heutigen Sitzung unsere Anteilnahme den Kollegen aussprechen, die Haus und Hof und Praxis verlassen haben und ins Feld gezogen sind, um dort — wer weiß, wie lange — ihre schwere Aufgabe zu erfüllen. Wir aber, die von den Mühseligkeiten und Strapazen im Felde verschont geblieben, sind auch hier im vollen Bewußtsein unserer patriotischen Aufgabe bestrebt, unsere Pflichten dem Vaterlande gegenüber zu erfüllen, indem wir uns mit voller Hingebung der Behandlung der Verwundeten und Kranken unserer tapferen Soldaten widmen.

(Angenommen).

I. E. Urbantschitsch: **Traumatische Ruptur. Heilung des ausgeschlagenen Trommelfellappens sieben Wochen nach der Verletzung.**

Der Leutnant Dr. F. W. stürzte am 18. VIII. 1914 auf dem Schlachtfelde vom Pferde und erhielt von diesem einen Huftritt. Die unmittelbare Folge hiervon war eine Gehirnerschütterung sowie eine Verletzung in der Kreuzbeingegend und des linken Gehörorganes.

Letztere bestand augenscheinlich vor allem in einer vollständigen Durchtrennung des Ohrläppchens in dessen Längsachse, weshalb dem Pat. auch ein Ohrverband angelegt wurde, der wochenlang liegen blieb und unter dem die Rißquetschwunde auch vorzüglich ausheilte. Wegen Schwerhörigkeit und Schwindelerscheinungen wandte sich der Pat. am 7. X. 1914 an die Ohrenabteilung des Garnisonsspitales Nr. 2, wo ich den Pat. zum ersten Male untersuchte.

Die Untersuchung ergab: Rechtes Trommelfell annähernd normal. Links konnte man einen Defekt des hinteren oberen Quadranten wahrnehmen, so daß die normal erscheinende Paukenschleimhaut deutlich zu sehen war. Bei näherer Prüfung konnte ich feststellen, daß der ausgeschlagene Trommelfellquadrant nach außen umgelegt war und dem hinteren unteren Quadranten aufsaß. Gehör für akzentuierte Flüsterstimme rechts + 6 *m*, links ad concham. Spontaner Nystagmus bei Blick nach beiden Seiten, nach rechts etwas stärker als nach links. Drehreaktion auffallend gering: sowohl nach Rechts- wie nach Linksdrehung nur einige wenige (ca. 6—7) Schläge.

Mit Hilfe einer Sonde gelang es, den umgeschlagenen Trommelfellteil aufzurichten und in seine ursprüngliche Lage zu bringen. Durch ein in Karbolglyzerin getauchtes Wattebäuschchen konnte ich das reponierte Trommelfell in seiner normalen Lage fixieren. Zur Vorsicht tamponierte ich noch den Gehörgang mit steriler weißer Gaze.

Infolge Erkrankung des Pat. an einer Darmintoxikation blieb selber in der Folge 8 Tage von der Behandlung aus. Als ich dann die Tampons entfernte, fand ich den Trommelfellappen ganz angeheilt, die traumatische Ruptur also völlig verschlossen.

Durch elektrische Behandlung besserte sich das Gehör bis Ende Oktober linkerseits bis auf 4 *m* Konversationssprache: der Drehnystagmus hat sich wesentlich gehoben (je ca. 15 Schläge), nur etwas spontaner Nystagmus bei Rechtsblick ist noch vorhanden.

Das Bemerkenswerte des Falles liegt vor allem darin, daß eine traumatische Ruptur mit Lappenbildung des Trommelfelles noch nach 7 Wochen bloß durch Reposition des Lappens und Fixierung in dieser Lage im Laufe einiger Tage völlig ausheilte. Nachdem weder eine Ätzung noch sonstige Reizung der Ränder vorgenommen worden war, muß man annehmen, daß schon der an-

Generated on 2019-10-24 15:09 GMT / http://hdl.handle.net/2027/uc1.b3252762
Public Domain in the United States, Google-digitized / http://www.hathitrust.org/access_use#pd-us-google
Digitized by Google
Original from UNIVERSITY OF CALIFORNIA

dauernde, wenn auch geringe Druck genügte, eine künstliche Reizung der Trommelfellränder zu ersetzen und so die Wiederverwachsung herbeizuführen.

II. Emil Fröschels: **Tonisches Stottern, ausgelöst durch Explosions-Luftdruck.** M. H.! Der 22jährige Infanterist wurde, als er in einem Schützengraben kniete, durch den Luftdruck, welchen die Explosion eines Schrapnells verursachte, niedergedrückt und von einer Füllkugel am Rücken getroffen. Er war — wie lange, ist unbekannt — bewußtlos und ging dann mit einem Kameraden zum Verbandplatz. Er sagte auf dem Wege dorthin die Worte: „Du, mich hat es auch" unter deutlichem Stottern. Seither besteht dieser Sprachfehler weiter, weshalb der Pat. von der Klinik v. Wagner an das sprachärztliche Ambulatorium der Klinik Urbantschitsch gewiesen wurde. Die körperliche Untersuchung ergibt außer zeitweilig schnellem Puls nichts Abnormes. Sein Stottern ist ein fast rein tonisches, das heißt, es werden fast nie Laute und Silben wiederholt, sondern die betreffende Artikulationsstellung wird übermäßig kräftig gebildet und übermäßig lang innegehalten. Das ist deshalb auffallend, weil wir sonst bei nicht lange bestehendem Stottern entweder ausschließlich oder doch überwiegend die klonische Form finden. Deshalb bestand der Verdacht — ich sah den Mann 3 Wochen nach der Verletzung —, daß es sich um ein Rezidiv handelt, und in der Tat gibt Pat. an, daß er als kleiner Knabe gestottert habe und deshalb in München von einem Arzt behandelt wurde. Einen ganz ähnlichen Fall konnte ich auf der Klinik v. Eiselsberg beobachten, woselbst mir die Behandlung der Kriegssprachstörungen zugewiesen wurde. Dort trat im Anschluß an einen Steckschuß eine Aphasie auf, die im Besserungsstadium in Stottern überging. Hier liegt rein tonisches Stottern vor, während nach Beobachtungen von Abadie, Gutzmann u. a. sowie durch meine eigenen auch zu Beginn des aphatischen Stotterns der sog. Klonus vorherrscht. Es handelt sich auch in diesem Falle um ein Rezidive.

Ich habe mir erlaubt, den Fall vorzustellen, weil die Art und Weise, wie das Stottern beginnt, für die Deutung des Übels von Belang ist und besonders nach den von Hoepfner und unserer Klinik vertretenen Anschauungen der einleitende Klonus dafür spricht, daß es sich nicht um Krämpfe, sondern um falsche, willkürliche, man könnte sagen, Ersatzbewegungen handelt, wenn Worte entweder wie bei Aphasie ausfallen oder wie im frühen Kindesalter noch fehlen, während das Bedürfnis, weiterzusprechen, besteht. Es kommt dann zur Wiederholung der letzten Silbe und erst allmählich entwickelt sich der Tonus, wenn der Pat. im Bewußtsein seines Sprachfehlers den Klonus überwinden will. In unseren Fällen scheint nun die alte fehlerhafte Sprechtätigkeit, der Tonus, unbewußt weiter bestanden zu haben, so daß er sofort auftrat, als die normale Koordinatien, im ersten Fall durch Shockwirkung, im zweiten durch aphatischen Ausfall, gestört war. Unsere Deutung muß insolange zu Recht bestehen, als nicht auch bei Fällen von primärem Stottern das Auftreten des Tonus zu Beginn der Sprachstörung beschrieben wurde.

Diskussion.

H. Stern: Ich kann mich den Ausführungen des Herrn Kollegen nicht anschließen, da es außer Zweifel steht (Schule Gutzmann), daß es genügend Fälle gibt, die mit dem tonischen Akt des Stotterns beginnen, außerdem kennen wir Fälle, die Mischformen des tonisch-klonischen Stotterns zeigen. Im übrigen

Digitized by Google
Original from UNIVERSITY OF CALIFORNIA
Generated on 2019-10-24 15:09 GMT / http://hdl.handle.net/2027/uc1.b3252762
Public Domain in the United States, Google-digitized / http://www.hathitrust.org/access_use#pd-us-google

halte ich den demonstrierten Fall beim Fehlen charakteristischer Stigmata für kein Stottern, sondern für eine psychogen entstandene Hemmungsform der Sprache, wie man solche Fälle — meist durch Shockwirkung nach Schrapnellschüssen verursacht — jetzt häufig zu beobachten Gelegenheit hat.

Fröschels (Schlußwort): Die Behauptung des Herrn Kollegen Stern, daß es genug Fälle gebe, die mit der tonischen Art des Stotterns beginnen, habe ich schon wiederholt gehört und in Publikationen gelesen. Aber ich habe niemals einen derartigen Fall gesehen, trotzdem sich meine Erfahrung auf einige tausend Stotterer bezieht, und es wurde auch niemals, auch von anderer Seite nicht, ein derartiger Fall vorgestellt. Ich glaube, daß mangelhafte Beobachtung oder anamnestische Täuschung die Ansicht vom tonischen Beginn des Stotterns erzeugte. Was die zweite Entgegnung, es liege gar kein Stottern, sondern eine psychische Hemmung vor, betrifft, so erlaube ich mir zu sagen, ob denn der Herr Kollege der Ansicht ist, das entwickelte Stottern (und von diesem ist ja hier die Rede), sei keine psychische Hemmung. Ich muß, um dem Herrn zu zeigen, daß die beiden Begriffe entwickeltes Stottern und psychische Hemmung keineswegs Gegensätze sind, mit wenigen Worten auseinandersetzen, wie sich das Stottern auszubilden pflegt. Das an Worten noch arme Kind möchte einen Gedanken ausdrücken; plötzlich fehlt ihm ein Wort oder es zweifelt, wie es richtig ausgesprochen wird. Statt nun, wie das Erwachsene meist tun, während der Überlegung zu schweigen, kann das Kind seinen Sprachdrang nicht bemeistern und wiederholt die letzte Silbe so lange, bis es das nächste Wort sicher weiß. So sagte mein Neffe mit $2^1/_2$ Jahren: „Ich hab auf dem Boden ein Fetzi gegegehat gehabt." Er wußte offenbar nicht, ob man gehat oder gehabt sagt. Derartige Entgleisungen kommen bei den meisten Kindern vor, bei vielen sogar so oft, daß man von einer Stotterperiode sehr vieler Kinder reden kann. Aber nur verhältnismäßig wenige werden wirkliche Stotterer. Das sind die, welche von ihrer Umgebung dadurch, daß sie bei den initialen Stotteranfällen entsetzt ist und die Kinder schimpft, das „schwierige Wort" wiederholen läßt, auf den, ich möchte sagen, fast physiologischen Sprachfehler in peinlicher Art aufmerksam gemacht werden; oder die, welche vermöge ihrer Veranlagung oder falschen Erziehung zu übertriebener Selbstbeobachtung neigen, die wissen nun nicht, daß ihr Mangel sozusagen auf der sensorischen Seite des Sprachapparates liegt, sie glauben wirklich an eine motorische Hemmung, an „schwere Worte und schwere Laute", sie beginnen diese zu fürchten und werden von nun an schon aus Furcht vor ihnen übertriebene Sprechanstrengungen machen oder das Wiederholen der Silben autoimitieren. Von da an ist das Stottern eine psychische Hemmung und nichts anderes. Womit aber Herr Dr. Stern begründen will, daß in unserem Falle die charakteristischen Stigmata des Stotterns fehlen, ist mir unklar. Atemstörungen, unnatürlich starke und übermäßig lange Artikulation, Nasenflügelbewegungen beim Sprechen und Sprechscheu haben wenigstens bis jetzt allgemein als die Hauptsymptome des Stotterns gegolten. Alle diese sind in unserem Falle vorhanden und leicht zu erkennen.

III. O. Mayer: **Fall von Sinusthrombose mit spontaner Abgrenzung.**

24 Jahre alter Mann litt seit dem 15. Lebenjahr an linkseitigem Ohrenfluß, seit 4 Wochen an Schmerzen und profusem Ausfluß aus dem linken Ohr, Fieber, Kopfschmerzen.

Digitized by Google
Original from UNIVERSITY OF CALIFORNIA
Generated on 2019-10-24 15:09 GMT / http://hdl.handle.net/2027/uc1.b3252762
Public Domain in the United States, Google-digitized / http://www.hathitrust.org/access_use#pd-us-google

Befund: Randständige Perforation der hinteren Hälfte des Trommelfelles, Senkung der hinteren oberen Gehörgangswand, Cholesteatom. Mastoideus druckempfindlich, Weichteile verdickt.

Operation am 24. VII. 1914: Großer Extraduralabsceß, der Sinus thrombosiert, die äußere Wand zum Teil vereitert, ausgedehnte Pachymeningitis. Freilegung der erkrankten Dura und des Sinus. Letzterer ist bis in die Nähe des Keilbeins erkrankt, dabei Jugularisunterbindang. Bei der Incision der lateralen Wand des Sinus zeigt sich aber derselbe unmittelbar vor der Einmündung in den Bulbus durch Bindegewebe verschlossen. Nun Verfolgung des erkrankten Sinus nach hinten. Unmittelbar vor dem Confluens s. ist das Lumen ebenfalls obliteriert.

Es ist dies also einer jener günstigen Fälle, in welchen eine spontane Abgrenzung infolge der dem strömenden Blute innewohnenden Schutzkräfte erfolgt ist.

Verlauf: Rasche Reinigung der Dura, Sekundärnaht. Vollständige Heilung.

IV. O. Mayer: Geheilter Fall von **Absceß im Hinterhauptlappen, Extraduralabsceß, Sinus-, Bulbus-, Jugulumthrombose, Halsphlegmone und Mediastinitis** infolge Cholesteatom des Mittelohres.

10jähriges Mädchen wird am 21. VII. 1914 in die oto-laryngologische Abteilung des Kaiser-Jubiläumsspitales aufgenommen. Chronische Eiterung seit langem. Seit 14 Tagen profuser Ohrfluß linkerseits, Schüttelfröste, Erbrechen, hohes Fieber.

Temperatur bei der Aufnahme 39·5, Puls 144. Kernig +. Hauthyperästhesie. Warzenfortsatz nicht druckempfindlich, Schwellung von der Spitze abwärts über die ganze Halsseite bis über die Clavicula. Fötide Eiterung, Senkung der h. o. Gehörgangswand, wandständige Perforation des Trommelfelles, Radikaloperation.

Ausgedehnte Freilegung der erkrankten Dura im Bereiche der hinteren und mittleren Schädelgrube. Freilegung und Eröffnung des Sinus transversus vom Confluens bis zum Bulbus, Eröffnung des Bulbus nach Voss, Eröffnung des ebenfalls thrombosierten Sinus petrosus superior bis in die Höhe des hinteren Bogenganges, Incision längs des ganzen vorderen Randes des Sternocleidomastoideus, Eröffnung einer großen Abscßhöhle, die vom Bulbus bis in das Mediastinum reicht. Vena jugularis vollkommen vereitert bis auf das unterste Ende, welches ligiert wird. Drainage des Mediastinums. Incision eines Abscesses im Hinterhauptlappen. Kleinapfelgroßer Hirnprolaps.

Verlauf: Temperaturabnahme in kurzer Zeit. Benommenheit, Unruhe. Kernig anfangs zunehmend, dann rasch Besserung. Am 22. VIII. Abtragung des Hirnprolapses, plastische Deckung des Duradefektes durch einen gestielten Periostlappen nach v. Hacker. Vollkommener Verschluß der Hautwunde durch Naht. Vollständige Heilung in kurzer Zeit. Die Pat. wird vor allem wegen der vorgenommenen Duraplastik vorgestellt. Dieselbe ist indiziert zur Deckung von Duradefekten, da Narben der Dura, die mit der Haut fest verwachsen sind, zu schweren Störungen führen können.

Diskussion.

G. Alexander: In bezug auf die Prolapse möchte ich sagen, daß ich es am besten erachte, die Prolapse möglichst lange bestehen zu lassen; sie werden von selbst kleiner, ziehen sich zurück und man hat Zeit, den endgültig

Digitized by Google
Original from UNIVERSITY OF CALIFORNIA
Generated on 2019-10-24 15:10 GMT / http://hdl.handle.net/2027/uc1.b3252762
Public Domain in the United States, Google-digitized / http://www.hathitrust.org/access_use#pd-us-google

resultierenden, nicht rückbildbaren Teil des Prolapses abzutragen. In bezug auf die Frage der plastischen Deckung sind die Hirnprolapse nicht gleichwertig anzusehen. Am ungünstigsten steht die Sache nach Duraincisionen bei Schläfelappenabscessen. Diese Incisionen sind zwecks guter Entleerung des Abscesses über dem Tegmen tympani anzulegen; der sich entwickelnde Prolaps befindet sich an der Basis des Schläfelappens. Hier kommt es besonders in Fällen, in denen die Nachbehandlung durch diesen Teil der Duraöffnung geführt worden ist, zur Dehnung der Dura und zu Kopfschmerzen infolge von Adhäsionen zwischen der Außenfläche der Duralnarbe und der nach Heilung der Radikaloperation sich entwickelnden Epidermisdecke. Eine plastische Deckung durch Muskelperiostlappen ist bei dieser Art der Duradefekte beziehungsweise Hirnprolapse nicht möglich, da sie tief in der Radikaloperationshöhle gelegen sind. Die unangenehmen Folgen (Kopfschmerzen) lassen sich meines Erachtens nur dadurch vermeiden, daß die Incision bis nach außen in die Schuppengegend geführt wird und dadurch, daß die Nachbehandlung von der Schuppengegend aus erfolgt, dem über dem Tegmen gelegenen Teil der Incisionsöffnung Gelegenheit zu rascher Heilung geboten wird. Für die plastische Deckung nach Prolaps in der Regio mastoidea beziehungsweise der hinteren Schädelgrube ist als wichtigste Forderung aufzustellen. Bei der Operation möge sorgfältig auf die Schonung des Periostes geachtet werden, so daß später die beiden Periostlappen durch Nahtschluß vereinigt werden. Das erhaltene Periost gibt im Verein mit der Hautdecke einen vorzüglichen Schutz nach Hirnprolapsen in dieser Gegend ab.

O. Mayer: Der Prolaps war weder durch Kompression noch durch Lumbalpunktion zur Rückbildung zu bringen. Ein längeres Zuwarten ist zwecklos, da die konservative Behandlung der Hirnprolapse keine günstigen Resultate ergibt und weiters die prolabierte Gehirnmasse wertlos ist. Ich habe bei der histologischen Untersuchung des abgetragenen Prolapses gefunden, daß die Ganglienzellen fast gänzlich verschwunden waren. Die Deckung des Duradefektes durch Übernähen mit der zu beiden Seiten der Wunde mobilisierten Haut samt dem Periost hat nicht denselben Effekt wie die Plastik nach v. Hacker, bei welcher ein Periostlappen auf den Duradefekt umgeklappt wird, so daß er mit der Knochenseite nach anßen liegt. Die Verwachsungen, die sich zwischen der Hirnoberfläche und dem Lappen bildeu, sind nach v. Saar sehr locker. Die Plastik dürfte auch bei Schläfelappenabscessen, die vom Tegmen aus eröffnet wurden, sich bewähren, sie ist natürlich nur bei größeren Duradefekten indiziert, kleinere können nach Passow durch Naht geschlossen werden.

E. Ruttin: Ich möchte hier einen Fall erwähnen, den ich vor wenigen Jahren operiert habe. Ein Kollege hatte einen Knaben wegen Thrombose und Meningitis operiert und in der mittleren und hinteren Schädelgrube die Dura kreuzförmig incidiert. Es hat sich dann an der Basis des Schläfelappens und hinter dem Sinus je ein mehr als walnußgroßer Prolaps herausgebildet. Zirka 1 Jahr nach der Operation wurde das Kind zu mir gebracht. Ich fand die erwähnten Prolapse mit der Haut verwachsen. Die Haut über dem einen knapp hinter dem Ohre liegenden Prolaps war gerötet, verdünnt, dem Durchbruch nahe und zeigte starke Pulsation. Es schien mir daher zunächst wichtig, diesen Prolaps abzutragen (die Eltern, auf die Gefahr aufmerksam gemacht, willigten in jede Operation ein). Als ich die Haut eröffnete, fand ich einen etwa walnußgroßen, polypenartig an einem Stiel hängenden Prolaps, der durch

Digitized by Google
Original from UNIVERSITY OF CALIFORNIA
Generated on 2019-10-24 15:09 GMT / http://hdl.handle.net/2027/uc1.b3252762
Public Domain in the United States, Google-digitized / http://www.hathitrust.org/access_use#pd-us-google

das Tegmen antri et tympani herabkam. Ich trug den Prolaps ab und ersetzte das Tegmen antri et tympani durch einen aus dem Scheitelbein frei transplantierten Knochenperiostlappen. Es scheint, daß der frei transplantierte Lappen auch wirklich gut geheilt ist, denn noch ein Jahr später bekam ich Nachricht, daß der Prolaps nicht rezidiviert sei. Ich will noch bemerken, daß nach der Abtragung des Prolapses weder Symptome von seiten des Pulses oder Störungen der Intelligenz noch Kopfschmerzen aufgetreten sind.

V. E. Ruttin: **Kriegsverletzungen des Gehörorganes.**

M. H.! Ich werde mir erlauben, Ihnen von unserem allerdings noch nicht überreichlichen Material einige interessante Kriegsverletzungen des Ohres vorzustellen:

1. A. P.; I.-R. 40. Erhielt liegend in der Schwarmlinie einen Schrapnellschuß. Der Einschuß befindet sich etwas über dem rechten Tragus. Beide Gehörgangswände im knorpelig-membranösen Teil sind durchschossen. Das Projektil, das heißt ein Schrapnellsplitter, liegt nach dem Röntgenbild (Demonstration des Bildes) im Warzenfortsatz in der Sinusgegend. Der Gehörgang ist stenosiert, das Trommelfell nicht sichtbar. Er ist taub für Sprache und Stimmgabeln. Weber nach links, Rinne unendlich negativ, nach links lateralisiert, Schwabach verkürzt, kein spontaner Nyst. Drehreaktion nach Rechtsdrehung Nyst. hor. nach l. 23", nach Linksdrehung Nyst. hor. nach r. 4". Totale Facialparalyse. Kalor. Reaktion negativ.

2. P. G.; I.-R. 57. Erhielt liegend am 15. IX. 1914 bei Roswardow einen Schrapnellschuß. Der Einschuß befindet sich am rechten Crus helicis, verlaufend von oben nach vorn unten. Fluktuierende Schwellung über der rechten Jochfortsatzgegend. Das Röntgenbild (seitliche Aufnahme) zeigt in der Gegend der Jochfortsatzwurzel zwei Fremdkörper (Schrapnellkugeln?). Pat. ist auf dem rechten Ohre total taub für Sprache und Stimmgabeln. Kein spontaner Nyst. Nach Rechtsdrehung Nyst. hor. nach l. 10", nach Linksdrehung Nyst. hor. nach r. 12". Trommelfell rötlichgrau, trüb wie bei Mucosus Otitis (in Resorption begriffenes Hämatotympanum?).

1. X. 1914. Incision und Entleerung einer reichlichen Menge gelbgrünen nicht fötiden Eiters. Die Kugeln werden nicht gefunden.

2. X. 1914. Fronto-occipitale Röntgenaufnahme. Die Kugeln liegen nach diesem Bilde medial vom Jochfortsatz.

3. X. V.-W. Retention. Drainage.

4. X. V.-W. Reichliche Eiterung. Blutung (Gefäßarrosion?).

5. X. 38·5—39·7. Gliederschmerzen.

6. X. Operation in Narkose (Ruttin): Schnitt nach Kocher (wie zur Resektion des Ganglion Gasseri). Durch diesen Schnitt wird die ganze Absceßregion sehr übersichtlich freigelegt und aus dem Muskel zwei halbe Schrapnellkugeln, die beide mit der konvexen Seite lateralwärts lagen und daher im Röntgenbild als zwei Kugeln imponierten, entfernt.

Die bakteriologische Untersuchung des Absceßeiters (Prof. Bartel) ergab im Deckglas keine Bakterien, nur Eiterzellen; Agarplatte steril.

Interessant ist das Projektil (Demonstration). Man muß es sich so erklären, daß die Kugel außerhalb des Körpers irgendwo anschlug (sogenannter „Geller"), dabei einen Sprung bekam und erst im Körper des Pat. sich teilte und so drehte, daß die beiden konvexen Seiten der Hälften lateralwärts gerichtet nebeneinander zu liegen kamen.

Digitized by Google
Original from UNIVERSITY OF CALIFORNIA
Generated on 2019-10-24 15:09 GMT / http://hdl.handle.net/2027/uc1.b3252762
Public Domain in the United States, Google-digitized / http://www.hathitrust.org/access_use#pd-us-google

Der Pat., der bei der ersten Untersuchung taub war, hört jetzt etwa 2 *m*. Kalor. Reaktion prompt.

3. J. Sch.; I.-R. 93. Erhielt liegend in Russisch-Polen am 23. VIII. 1914 einen Gewehrschuß. Einschuß in der Höhe der Helixwurzel, 2 Querfinger vor dem linken Ohre. Ausschuß in der Mitte der hinteren Ohrfalte 1 Querfinger hinter derselben. Das Trommelfell zeigt im hinteren unteren Quadranten eine lange, sehr schmale trockene Perforation (wohl eine Ruptur). Er hört geschriene Worte a. c. Weber wird nach rechts lateralisiert. Rinne unendlich negativ. Schwabach verkürzt. C_1 negativ, c^4 wird nur bei starkem Anschlag gehört. Geringer spontaner Nyst. nach beiden Seiten. Kalor. Reaktion (mit Äthergebläse geprüft) positiv.

Rechtes Ohr normal.

Nach Rechtsdrehung Nyst. hor. nach l. 10".
„ Linksdrehung „ „ „ r. 10".
„ Rechtsdrehung mit vorgeneigtem Kopf Nyst. rot. nach l. 8".
„ Linksdrehung „ „ „ „ „ „ r. 9".
„ Rechtsdrehung bei rechtsgeneigtem „ „ abwärts 8".
„ „ „ linksgeneigtem „ „ aufwärts 6".

Im Röntgenbild nichts Besonderes.

Ein anatomisches Substrat für diese schwere Läsion des Cochlearapparates (mit geringen Symptomen seitens des Vestibularapparates) läßt sich nicht finden.

4. L. M.; L.-I. R. 14. Erhielt stehend bei Samocz am 27. VIII. einen Gewehrschuß. Er war bewußtlos, hatte Schwindel und Ohrensausen rechts.

Einschuß: 3 Querfinger vor dem rechten Ohre, 2 Querfinger unter dem rechten äußeren Augenwinkel.

Ausschuß: In der Mitte des hinteren Randes des Warzenfortsatzes.

Für Sprache taub. Mittlere Gabeln sowie c_1 und c^4 angeblich, wenn auch ganz kurz, gehört. Weber nach links. Rinne unendlich negativ.

Etwas spontaner Nyst. bei Blick nach rechts.

Komplette Facialparalyse rechts.

Linkes Ohr normal.

Nach Rechtsdrehung Nyst. hor. nach l. 2—3".
„ Linksdrehung „ „ „ r. 12".
„ Rechtsdrehung mit vorgeneigtem Kopf Nyst. rot. nach l. 2—3".
„ Linksdrehung „ „ „ „ „ „ r. 10".
„ Rechtsdrehung bei rechtsgeneigtem „ „ abwärts 8".
„ „ „ linksgeneigtem „ „ aufwärts 6".

5. L. W.; I.-R. 4. Aufnahme am 17. IX. 1914. Erhielt liegend am 8. IX. bei Rawaruska, Galizien, einen Gewehrschuß.

Einschuß: In der rechten Augenbraue.

Ausschuß: In der vorderen Gehörgangswand knapp hinter dem Tragus mit Streifung der hinteren Gehörgangswand und des Antitragus, wo man noch jetzt eine rinnenförmige Narbe sieht. Im Gehörgang ein Blutcoagulum. Nach Entfernnng desselben Hämatotympanum zu konstatieren. Hörfunktion (5—6 *m*) für Konv.-Spr. Kein Nyst., kein Schwindel.

Linkes Ohr normal. Nase normal. Mund—Rachen bis auf Suffusionen in der rechten Fossa buccalis normal.

Röntgenbild: nicht ganz klar, doch scheint eine Splitterfraktur des rechten Jochfortsatzes vorzuliegen.

Digitized by Google
Original from UNIVERSITY OF CALIFORNIA
Generated on 2019-10-24 15:09 GMT / http://hdl.handle.net/2027/uc1.b3252762
Public Domain in the United States, Google-digitized / http://www.hathitrust.org/access_use#pd-us-google

Augenbefund: Blindheit rechts infolge Netzhautruptur.

6. F. M.; Drag.-R. 3. Aufnahme am 10. IX. 1914. Erhielt am 18. VIII. bei Krasnik reitend von rückwärts einen Gewehrschuß.

Einschuß: Etwa 3 Querfinger hinter der linken Ohrmuschel, entsprechend der Höhe des Crus helicis.

Ausschuß: 2 Querfinger hinter dem linken Mundwinkel.

Hintere und vordere Gehörgangswand sind etwa am Übergang des knorpelig-membranösen in den knöchernen Gehörgang durchschossen. Sehr kleine Granulation im hinteren unteren Trommelfellquadranten am Rande einer kleinen Perforation (Ruptur?). Mäßige Eiterung nicht fötid. Granulationen an der unteren Gehörgangswand, hier mit der Sonde Rauhigkeit fühlbar. Total taub für Sprache und Stimmgabeln. Weber rechts. Rinne unendlich negativ. Schwabach verkürzt.

Rechtes Ohr normal.

Nach Rechtsdrehung Nyst. hor. nach l. 21″.
„ Linksdrehung „ „ „ r. 30″.

Facialparese links.

Bis jetzt haben sich von der unteren Gehörgangswand 3 kleine, hanfkorn- bis erbsengroße Knochensplitter abgestoßen.

Im Röntgenbild ist diese Zersplitterung der unteren Gehörgangswand nicht sichtbar und auch sonst nichts Besonderes zu sehen.

7. A. W., Feldwebel; I.-R. 87. Erhielt liegend am 26. VIII. bei Lemberg einen Schrapnellschuß, und zwar verletzte ihn nur ein Schrapnellsplitter. Er war nicht bewußtlos, doch hört er seit der Verletzung rechts schlechter, hat Schwindel und Ohrensausen.

Einschuß: An der Hinterfläche der rechten Ohrmuschel, entsprechend dem Anthelix, Schußrichtung schief nach vorn unten, Durchtrennung der hinteren Gehörgangswand und Rißquetschwunde an der vorderen Gehörgangswand. Offenbar hat der Schrapnellsplitter die Ohrmuschel und hintere Gehörgangswand durchschlagen, die vordere Gehörgangswand nur gequetscht und ist aus dem Gehörgang herausgefallen! Sämtliche Wundflächen sezernieren und sind etwas belegt. Trommelfell normal. Hörweite rechts $^1/_4$ *m* für Konversationssprache, Weber nach rechts, Rinne positiv, C_1 und c_4 rechts nur bei starkem Anschlag.

Nach Rechtsdrehung Nyst. hor. nach l. 15″.
„ Linksdrehung „ „ „ r. 20″.

Im Röntgenbild nichts Besonderes.

Linkes Ohr normal.

8. A. A.; L.-I.-R. 31. Aufnahme am 17. IX. 1914. Erhielt stehend bei Lublin am 8. IX. einen Gewehrschuß.

Einschuß: An der rechten Wange, 3 Querfinger hinter dem Mundwinkel.

Ausschuß: Am hinteren Rand des Sternocleidomastoideus, unterhalb der Warzenfortsatzspitze. An dieser Stelle Rötung und Schwellung. Gehörgangswände frei. Trommelfell und Funktion normal. Schwellung und Suffusion am Tubenostium.

21. IX. Incision der Schwellung. Mäßige Eiterung. Am Röntgenbild nichts Besonderes.

27. IX. Wunde in Heilung.

Generated on 2019-10-24 15:09 GMT / http://hdl.handle.net/2027/uc1.b3252762
Public Domain in the United States, Google-digitized / http://www.hathitrust.org/access_use#pd-us-google
Digitized by Google
Original from UNIVERSITY OF CALIFORNIA

9. A. K.; Honv.-R. 9. Aufnahme 26. IX. 1914. Erhielt stehend bei Rawaruska einen Schrapnellschuß. Steckschuß.

Einschuß: Crus helicis links. Das Projektil steckte in den Weichteilen knapp unterhalb der Spitze des Warzenfortsatzes und wurde am 17. IX. entfernt. Trommelfell rötlichgrau, trüb, wie bei Mucosusotitis (in Resorption begriffenes Hämatotympanum?). Hörweite 2 *m*. Weber nach rechts. Rinne negativ. C_1 und c^4 verkürzt. Kein Nystagmus.

Rechtes Ohr normal. Rheumatische Facialisparalyse rechts.

Röntgenbild ohne Besonderheit.

10. H. A.; Tiroler Kaiserj.-R. 2. Erhielt am 28. VIII. liegend in der Nähe von Ostrow einen Schrapnellschuß. Steckschuß!

Einschuß: 1 Querfinger unter dem rechten unteren Augenlid ganz an der Seite der Nase. Die Einschußöffnung ist etwa fingerkuppenweit und eitert. Projektil am hinteren Rande des Sternocleidomastoideus tastbar, Schwellung und Rötung an dieser Stelle.

Suffusion der Conjunctiva. Suffusionen in der ganzen rechten Gesichtshälfte, meist blaurot und gelbgrün. Bulbus unverletzt.

Ödem der mittleren Muschel rechts. Diffuse Suffusion des hinteren Gaumenbogens. Diffuse Suffusion am Tubenostium, besonders an der vorderen Wand. Tubenostium durch Schwellung verschlossen. Hämatotympanum.

Konv.-Spr. 6 *m*. Weber nach rechts. Rinne negativ. C_1 und c^4 positiv. Kein spontaner Nyst.

Das Projektil wurde entfernt.

Auffallend ist, daß nicht nur in der vorgestellten bzw. berichteten Reihe von Schußverletzungen die Verletzung in der Mehrzahl der Fälle rechts liegt, besonders in denjenigen Fällen, die liegend oder stehend aus der Deckung in der Schwarmlinie schossen. Es muß in diesen Fällen offenbar die rechte Seite exponierter sein.

Von den vorgestellten 10 Fällen war die Verletzung 7mal rechts, 3mal links. Auch in einer weiteren Serie von Fällen, über die ich später berichten werde, scheint dasselbe Verhältnis zu sein. Von den linkseitigen Verletzungen erhielt der eine (Fall 6) den Schuß von rückwärts.

Die Verletzungen waren 5mal durch Schrapnell (4mal rechts, 1mal links) und 5mal durch Gewehr (3mal rechts, 2mal links) verursacht.

Auffallend bei den Kriegsverletzungen, die wir bisher sahen, ist ferner, daß der knorpelig-membranöse Gehörgang viel häufiger durchschossen war als der knöcherne. Die Atresie ließ sich durch Tamponade stets verhüten, in drei Fällen (Fall 1, 5 und 7) kam es zu einer mäßigen Stenose. Der Fall mit der Zersplitterung der unteren knöchernen Gehörgangswand (Fall 6) ist noch nicht geheilt.

Auffallend häufig habe ich auch Hämatotympanum beobachtet oder ein Trommelfellbild ähnlich der Mucosusotitis, das wahrscheinlich durch ein in Resorption begriffenes Hämatotympanum verursacht wird.

In den vorgestellten 10 Fällen war 2mal Hämatotympanum, 2mal das erwähnte mucosusartige Trommelfellbild.

Suffusionen am Tubenostium zugleich mit Hämatotympanum kamen in einem Falle (Nr. 10) zur Beobachtung.

Auffallend ist ferner die Taubheit oder hochgradige Schwerhörigkeit mancher Fälle ohne entsprechenden pathologischen Labyrinthbefund. Weder die Anamnese noch die Symptome oder die Funktionsprüfung des Vestibular-

Generated on 2019-10-24 15:09 GMT / http://hdl.handle.net/2027/uc1.b3252762
Public Domain in the United States, Google-digitized / http://www.hathitrust.org/access_use#pd-us-google
Digitized by Google
Original from UNIVERSITY OF CALIFORNIA

apparates deuten auf eine Labyrinthläsion hin; auch das Röntgenbild zeigt keine Läsion der Pyramide.

Solche Fälle sind Nr. 2, 3, 7, 9. Dagegen ist in den Fällen Nr. 1, 4 und 6 die Taubheit leicht erklärlich. In Nr. 1 und 4 besteht auch Unerregbarkeit des Vestibularis, in allen 3 Fällen Facialparalyse.

Diskussion.

E. Urbantschitsch: Ich habe eine größere Anzahl von Kopfschußwunden beobachtet. Eine stärkere Beteiligung des Gehörorganes durch die Verletzung fand sich insbesonders bei Tangentialschüssen in der Nähe des Ohres. Ein besonderes Prävalieren einer Seite gelegentlich der Verletzung konnte ich nicht feststellen, wenn auch die rechtseitigen Verletzungen vielleicht etwas häufiger als die linkseitigen waren. Fast immer war das innere Ohr sehr stark affiziert; meist bestand Taubheit oder höchstgradige Schwerhörigkeit der verletzten Seite und spontaner Nystagmus. Besonders fiel mir die bedeutend herabgesetzte Reaktion auf Drehung, und zwar nach beiden Seiten auf.

In der Regel sind hierbei nur je 5—15 Nystagmusschläge auszulösen, Schwindel pflegt nur in der ersten Woche nach der Verletzung zu bestehen, späterhin nur zeitweise ein gewisser Kopfdruck.

Das Gehör bessert sich meist im Laufe von 2 Monaten nennenswert. In dieser Zeit wird auch in der Regel die Drehreaktion lebhafter, wenn auch nicht normal. Hingegen konnte ich den spontanen Nystagmus meist nach Monaten noch wahrnehmen, der späterhin gewöhnlich nach einer Seite hin stärker ausgeprägt ist, wenn er auch anfangs nach beiden Seiten gleich erschien.

Von Paukenhöhlenveränderungen ohne Trommelfellverletzung konnte ich nur einmal ein Hämatotympanum, und zwar beschränkt auf die obere Hälfte (vielleicht durch sekundäre Absackung), beobachten. Es handelte sich um einen Russen, dem eine Kugel an der Nasenspitze eingedrungen und zirka 4 Querfinger hinter dem Ansatz der rechten Ohrmuschel ausgetreten war, ohne sonstige nennenswerte Verletzung.

Ruttin: Die Differenzen zwischen rechts und links lassen sich oft leicht erklären; wenn die Leute im Flankenfeuer sind, sind die Schüsse auf der Seite, von der das Feuer kommt. Ich habe nur gemeint, daß die Fälle, die in der Deckung liegen und frontal angegriffen werden, mehr rechts die Schüsse haben. Vielleicht wird größeres Material die Frage entscheiden.

VI. O. Beck: **Cerebrale Lues, Zeigereaktion, Vestibularbefund.**

Ich erlaube mir diesen Pat. und die beiden folgenden deshalb vorzustellen, weil ihre Vestibularbefunde nach manchen Richtungen hin atypisch sind, u. zw. in ihrem Verhältnisse zwischen der kalorischen Dreh- und der Zeigereaktion und den bei diesen Reaktionen auftretenden subjektiven Begleiterscheinungen.

Der 38jährige Pat. hatte im Jänner 1911 eine Sklerose am Penis akquiriert. Er kam zu einer Zeit in Beobachtung, als der Wassermann noch negativ war, keine Drüsenschwellungen bestanden und nur der Primäraffekt zu konstatieren war. Pat. wurde mit Salvarsan und Hg energisch behandelt. Daß diese Behandlung eine rationelle war, scheint daraus hervorzugehen, daß Pat. Mitte Juni mit einer Sklerose an der Lippe wieder erschien. Er gab an, mit einem Freunde, der Luetiker ist, aus einem Glase getrunken zu haben und führt darauf die Infektion zurück. Die Dermatologen halten diesen Fall für eine Reinfektion. Deshalb aber stelle ich den Fall nicht vor. Pat. wurde mit

Digitized by Google
Original from UNIVERSITY OF CALIFORNIA
Generated on 2019-10-24 15:09 GMT / http://hdl.handle.net/2027/uc1.b3252762
Public Domain in the United States, Google-digitized / http://www.hathitrust.org/access_use#pd-us-google

Neosalvarsan und Hg behandelt und erhielt bis heute außer den regulären Hg-Salicylinjektionen, die turnusweise vorgenommen wurden, 5 Neosalvarsaninjektionen.

Am 3. X. 1913, 14 Tage nach Beendigung einer antiluetischen Kur, erkrankte Pat. plötzlich mit starkem Erbrechen, Schwindelgefühl, Ohrensausen und Schwerhörigkeit. Er gibt an, auch auf dem gesunden rechten Ohre subjektive Gehörsempfindungen gehabt zu haben. Ich sah den Pat. vor 6 Wochen das erste Mal.

Die Untersuchung ergab folgenden Befund: Trommelfelle beiderseits normal, Weber nach rechts, Kopfknochenleitung links wird nach rechts lateralisiert. Das rechte Ohr hört normal und gibt normalen Stimmgabelbefund. Am l. Ohr besteht komplette Taubheit.

Geringer spontaner Nyst. rot. und horiz. beim Blick nach rechts respektive nach links, kein Nystagmus beim Blick nach auf- und abwärts. Bei Anstellung des Rombergschen Versuches unsicheres Schwanken ohne Bevorzugung einer bestimmten Fallrichtung, ebenso bei Veränderung der Kopfstellung.

10mal nach rechts gedreht 28″ Dauer des Nachnystagmus
„ „ links „ 31″ „ „ „ „

dabei ist die Stärke des Nystagmus normal, der Schwindel ziemlich gering. Bei Drehung mit vorgeneigtem oder nach rechts oder links geneigtem Kopfe ergibt der Nachnystagmus normale Werte. Die subjektiven Schwindelerscheinungen sind gering. Bei der kalorischen Prüfung links tritt nach Einlauf von 8″ 26gradigen Wassers ein sehr starker Nystagmus auf (ca. 6 Minuten lang), starker Schweißausbruch, Erbrechen, allgemeine Übelkeiten. Kalorisch rechts nach 20″ Spülung mit 26gradigem Wasser Nystagmus von $1^1/_2$—2 Minuten Dauer, dessen subjektive Begleiterscheinungen gegenüber dem normalen nicht gesteigert sind. Es besteht spontanes Vorbeizeigen nur mit der linken Hand, und zwar immer nach außen. Bei allen vorgenommenen Labyrinthreizungen zeigt die rechte Hand richtig, das heißt im Sinne der langsamen Nystagmuskomponente, dagegen ist das spontane Nachaußenzeigen der linken Hand durch keine der Labyrinthreizungen zu ändern. Eine vorgeschlagene Lumbalpunktion wurde vom Pat. verweigert, weil er nach einer im November 1913 von Bárány ausgeführten Lumbalpunktion durch einen Monat sich äußerst schlecht fühlte und eine Wiederholung fürchtet. Was Bárány bei der Lumbalpunktion gefunden hat und wie die Zeigereaktion respektive der Vestibularbefund des Pat. gewesen sind, konnte ich nicht in Erfahrung bringen, da Bárány nicht in Wien ist.

Pat. bekam nun Calomelinjektionen und Pilocarpin in steigender Dosis. Seit 10 Tagen hat sich der Befund, wie folgt, geändert:

Das spontane Vorbeizeigen in der linken Hand ist nur inkonstant vorhanden, bei Spülung und Drehung zeigen beide Hände typisch, dagegen ist der Vestibularbefund folgendermaßen verändert (Demonstration):

Die kalorische Reaktion rechts und links ergibt keine Differenzen. Nach 30 Sekunden ist typischer Nystagmus auslösbar. Trotz dieses Nystagmus fühlt Pat. während der Labyrinthreizung so gut wie keinen Schwindel. Zeige- und Fallreaktionen sind typisch.

10mal rechts mit aufrechtem Kopfe gedreht 40″ Nachnystagmus, typische Reaktion in beiden Armen, sehr wenig Schwindel.

Digitized by Google
Original from UNIVERSITY OF CALIFORNIA
Generated on 2019-10-24 15:09 GMT / http://hdl.handle.net/2027/uc1.b3252762
Public Domain in the United States, Google-digitized / http://www.hathitrust.org/access_use#pd-us-google

10mal links mit aufrechtem Kopf gedreht 35", typische Zeigereaktion, sehr wenig Schwindel.

Kopf vorgeneigt: 10mal rechts 5—6 Schläge, starke Zeigereaktion, sehr starker Schwindel, Erbrechen, Schweißausbruch.

Kopf vorgeneigt: 10mal links 6—8 Schläge mit gleichen Begleiterscheinungen.

Bei Rechts- respektive Linksdrehung Kopf zur rechten oder zur linken Schulter geneigt dauert der Abwärtsnystagmus 8 Sekunden, der Aufwärtsnystagmus 3—5 Schläge, dabei sind die subjektiven Begleiterscheinungen äußerst heftig.

Es besteht demnach eine deutliche Herabsetzung der subjektiven Begleiterscheinungen für die kalorische Reaktion und für die Drehung bei aufrechtem Kopfe. Bei Drehung mit vorgeneigtem oder nach links oder rechts geneigtem Kopfe ergeben sich sowohl für rechts als links abnorm kleine Werte für die Dauer des Nachnystagmus, dabei sind die subjektiven Begleiterscheinungen abnorm stark.

Ich erlaube mir darauf hinzuweisen, daß bezüglich der Zeigereaktion Lewandowski und Beyer auf dem Kongresse in Kiel über ähnliche Fälle berichtet haben. Dieser Wechsel im vestibularen Verhalten wurde, soweit ich in der Literatur nachsehen konnte, noch nie beobachtet. Es ist natürlich schwer, dafür eine einwandfreie Erklärung zu geben, weshalb ich auch von einer solchen absehe. Gerade das Mißverhältnis zwischen objektivem Nystagmus und subjektiven Begleiterscheinungen deutet im Verein mit dem Fehlen der Zeigereaktion darauf hin, daß es sich hier vor allem um eine zentrale Affektion handelt. Der Nervenbefund dieses Falles ist mit Ausnahme einer trägen Pupillenreaktion und einer leichten Differenz in der Pupillenweite (die linke Pupille ist etwas kleiner) negativ. Der Augenbefund ist normal. Diese Pupillenreaktion wird ja zuweilen bei cerebraler Lues gefunden. Auffallend ist, daß schon 3 Jahre nach der Infektion eine solche vorhanden ist. Sicherlich besteht kein auf Tabes und Paralyse verdächtiges Symptom. Die seit einem Jahre mehrmals vorgenommene Wassermannsche Reaktion ist immer negativ.

VII. O. Beck: **Vestibularbefund bei einem Falle von Diastase der Schädelnähte.**

Zur Zeit, als ich eine Anzahl von Luespatienten in bezug auf ihre Knochenleitung untersuchte, habe ich auch vor und nach der Lumbalpunktion die kalorische respektive Drehreaktion untersucht. Ich verfüge diesbezüglich nur über zwei einwandfreie Fälle, da es auf große Schwierigkeiten von seiten des Pat. stößt, ihn selbst 2—3 Tage nach der Lumbalpunktion mittelst Drehreaktion und kalorischer Reaktion zu prüfen. Bei 2 Fällen habe ich nun gefunden, daß sich die kalorische Reaktion vor und nach der Punktion nicht wesentlich geändert hat, dagegen war es auffallend, daß die Drehreaktion für sämtliche Kopfstellungen sowohl bei Rechts- als Linksdrehung deutlich herabgesetzt war. Da es sich aber bei diesen 2 Fällen um Luetiker handelte, glaubte ich diesen Befund vorsichtig verwerten zu müssen und einen Rückschluß auf die Vestibularreaktionen vor und nach der Lumbalpunktion bei gesunden Menschen nicht ziehen zu dürfen. Nun hatte ich Gelegenheit, einen Pat. zu untersuchen, der keine Lues hat und dessen Vestibularbefund nach vielen Richtungen denjenigen ähnelt, den man nach der Lumbalpunktion erheben kann.

Digitized by Google
Original from UNIVERSITY OF CALIFORNIA
Generated on 2019-10-24 15:09 GMT / http://hdl.handle.net/2027/uc1.b3252762
Public Domain in the United States, Google-digitized / http://www.hathitrust.org/access_use#pd-us-google

Es handelt sich um einen 26jährigen Soldaten (Jäger). In seiner unmittelbaren Nähe ist am südlichen Kriegsschauplatze ein Schrapnell explodiert. Pat. stand auf einem Felsen und fiel 4 *m* tief herab. 2 Tage danach war er benommen. Eine Blutung aus dem Ohre bestand nicht. 10 Tage nach dem Trauma klagte er über Schwindelgefühl und Schlechthören rechts.

Ich sah den Pat. am 1. X., 15 Tage nach dem Trauma. Der Nervenbefund und Augenbefund waren normal. Die radiologische Untersuchung ergibt eine Diastase aller Nähte. Ohrbefund: Beide Trommelfelle normal, das l. Ohr hört 7 *m* Konv.-Sprache, 4 *m* Fl.-Spr. Das Gehör des r. Ohres ist ebenfalls im Sinne einer Laesio auris int. herabgesetzt (Konv.-Spr. 2 *m*, Fl.-Spr. 15—20 *cm*).

Bei Anstellung des Rombergschen Versuches kein Schwanken des Körpers. Pat. gibt an, daß er das Schwindelgefühl in ruhiger Bettlage und bei langsamem Gehen nicht spüre. Sein Gang erscheint vorsichtig, doch besteht keine Ataxie und kein Abweichen nach rechts oder links. Bei starken Kopfwendungen hat Pat. Schwindelgefühl.

Vestibularbefund: Es besteht ein spontaner, sehr schwacher, inkonstanter Nystagmus nach rechts bei extremer Blickrichtung nach rechts. Er ist so gering, daß er diagnostisch nicht verwertet werden kann; kein Fistelsymptom. Bei rascher Neigung des Kopfes auf die rechte Schulter besteht eine Nystagmusattacke von etwa 1 Minute Dauer mit starkem Schwindel. Ebenso bei rascher Neigung des Kopfes auf die linke Schulter. Kalorische Prüfung rechts normal, Zeigereaktionen typisch, ebenso die kalorische Prüfung des linken Ohres.

Mit aufrechtem Kopfe: 10mal rechts 5—6 Nystagmusschläge,
„ links 6—7 „
Mit vorgeneigtem Kopfe: 10mal rechts 12″ Nystagmus,
„ links 10″ „ .

Rechts- und Linksdrehung mit zur rechten respektive linken Schulter geneigten Kopf ergeben sich Werte zwischen 4—8″ für den Aufwärts- respektive Abwärtsnystagmus. Bei allen diesen Drehungen besteht ein ganz enormer Schwindel, Brechreiz und Schweißausbruch. Es wurde deshalb die Vestibularisprüfung in mehreren Sitzungen vorgenommen. Es verhält sich also dieser Pat. in bezug auf seine Vestibularreaktionen analog jenen Pat., bei denen durch eine Lumbalpunktion eine Druckentlastung im kraniocerebrospinalen Raume vorgenommen wurde. Es erscheint nicht sehr wahrscheinlich, daß dieses atypische Verhalten nur als zentral bedingt aufzufassen ist, und es hat mehr den Anschein, als ob diese auffallend geringen objektiven Vestibularreaktionen mit den veränderten Druckverhältnissen — in diesem Falle bedingt durch die Diastase der Schädelnähte — hervorgerufen werden.

VIII. O. Beck: **Vestibularbefund bei Schrapnellneurose.**

In unmittelbarer Nähe des 27jährigen Soldaten krepierte am 15. IX. ein Schrapnell. Er war danach einige Stunden bewußtlos und wurde auf den Hilfsplatz gebracht. Zeichen einer äußeren Verletzung bestanden nicht. Der Gang des Kranken war unsicher, er klagte über starkes Schwindelgefühl und Abnahme des Gehörs rechts. Da er sehr schlecht und unsicher ging, wurde er ins Hinterland transportiert. Ich untersuchte ihn 11 Tage nach dem Trauma. Vom Nervenbefund ist hervorzuheben:

An den Hirnnerven nichts Besonderes nachzuweisen. Patellarreflexe beiderseits leicht gesteigert, Kernig beiderseits angedeutet. Die erste Röntgen-

Digitized by Google
Original from UNIVERSITY OF CALIFORNIA
Generated on 2019-10-24 15:09 GMT / http://hdl.handle.net/2027/uc1.b3252762
Public Domain in the United States, Google-digitized / http://www.hathitrust.org/access_use#pd-us-google

durchleuchtung erweckte den Verdacht auf eine Fissur im Bereiche der rechten Hinterhauptschuppe, die weiteren Durchleuchtungen ergaben aber das Fehlen einer Kontinuitätstrennung. Die otologische Untersuchung: Trommelfelle beiderseits normal, Weber nach links, Kopfknochenleitung beiderseits ganz wenig verkürzt, obere Tongrenze leicht eingeengt. Das l. Ohr hört normal. Am r. Ohr Konv.-Spr. 8 *m*, Fl.-Spr. 3 *m*. Kein spontaner Nystagmus. Bei Anstellung des Rombergschen Versuches unsicheres Schwanken ohne Bevorzugung einer Fallrichtung. Der Gang ist unsicher. Pat. benutzt zum Gehen immer einen Stock und fürchtet, ohne einen solchen umzufallen; muntert man ihn auf, ohne Stock zu gehen, so ist kein Abweichen nach rechts oder links zu bemerken. Pat. macht den Eindruck eines beim Gehen äußerst ängstlichen Menschen. Die linke Hand zeigt konstant nach links vorbei, die rechte Hand zeigt richtig. Bei der kalorischen Prüfung rechts und links tritt nach 30 Sekunden (36° Wasser) Nystagmus auf. Die Zeigereaktionen sind in beiden Händen typisch, auch in der linken Hand, mit der nach links außen vorbeigezeigt wird. Die Drehreaktion gibt für alle drei Bogengänge normale Werte. Auffallend ist aber die ganz enorme subjektive Reaktion auf die Labyrinthreizung, die bei Drehung mit vorgeneigtem Kopfe am stärksten ist. Das Gesicht des Pat. stark hyperämisch, intensiver Schweißausbruch, heftiger Brechreiz. Diese Erscheinungen treten schon, wenn der Pat. 3—4mal gedreht wird, auf. Auffallend ist ferner, daß das Schwindelgefühl auch nach dem Aufhören des Nystagmus noch abnorm lang andauert. Die Zeigereaktion ist auch nach Drehung in beiden Armen typisch. Es ist also das Wesentlichste an diesem Befunde darin gelegen, daß für die kalorische Reaktion beider Seiten normale Verhältnisse bestehen, und zwar bezüglich der Dauer und der subjektiven Begleiterscheinungen; obzwar die Werte für die Drehung für alle drei Bogengänge normal sind, sind die mit der Drehung einhergehenden Begleiterscheinungen abnorm heftig. Speziell das Schwindelgefühl dauert noch sehr lange an. Ähnliche Befunde sehen wir zuweilen bei Pat. mit traumatischer Neurose, allerdings nicht mit dieser Intensität, und es ist wohl außer Frage, daß es sich auch hier um eine Neurose handelt. Ich möchte noch bemerken, daß eine Zeitlang eine bilaterale linkseitige Hemianopsie bestand, die vom Ophthalmologen als funktionell angesprochen wurde.

IX. O. Beck: **Sinusthrombose unter dem Bilde einer Meningitis.**

Die 18jährige Pat. M. R. wurde am 29. VI. mit der Diagnose otogene Meningitis von ihrem Arzte an die Klinik gewiesen. Bei der Aufnahme bestand 38·2 Temperatur. Pat. ist benommen. Klopfempfindlichkeit des ganzen Schädels. Mattigkeit, Schmerzen bei passiven Kopfbewegungen. Die Pupillen reagieren prompt. Leichte Facialisparese (?) im linken Augen- und Mundast. Dermographismus. Bauchdeckenreflexe beiderseits herabgesetzt. Differenzen der Cornealreflexe. Achilles- und Patellarsehnenreflexe gesteigert, rechts mehr als links. Babinski rechts deutlich vorhanden, links angedeutet. Kernig positiv. Puls 56. Wahrscheinlichkeitsdiagnose Meningitis. R. Ohr normal, l. Ohr wenig sehr fötider Eiter im Gehörgang. Hintere obere Gehörgangswand gesenkt. Ein großer, fast das ganze Lumen des Gehörganges ausfüllender Polyp verschließt die Einsicht in das Mittelohr. Gehör links vorhanden, genaue Funktionsprüfung mit der benommenen Pat. nicht möglich. Kein Fistelsymptom. Nach längerer Spülung mit ganz kaltem Wasser ist Nystagmus auslösbar. 28. VI. Operation (Dr. Beck): Typischer Hautschnitt. Abschiebung des Periosts. Nach einigen Meißelschlägen stößt man auf äußerst fötiden, rahmigen Eiter,

Digitized by Google
Original from UNIVERSITY OF CALIFORNIA
Generated on 2019-10-24 15:09 GMT / http://hdl.handle.net/2027/uc1.b3252762
Public Domain in the United States, Google-digitized / http://www.hathitrust.org/access_use#pd-us-google

im übrigen ist der Knochen äußerst sklerotisch. Radikaloperation. Im Antrum. Attic und Paukenhöhle Cholesteatom, das mit einem Zapfen in die Tube reicht. Nach Glättung des Facialwulstes wird am horizontalen Bogengang eine mit Granulationen erfüllte Fistel sichtbar; bei Druck auf dieselbe Bulbusbewegungen. Es besteht am Bogengange noch eine andere auf Fistel verdächtige Stelle, doch sind bei Druck auf diese Augenbewegungen nicht zu beobachten. Der dicke Knochen des Tegmen tympani wird stark verdünnt, bis Gesundes erreicht wird. Da der Knochen daselbst normal erscheint, wird von einer Bloßlegung der Dura der mittleren Schädelgrube inzwischen Abstand genommen. Retrofacial reicht das Cholesteatom tief in den Knochen. Auch von dem die hintere Schädelgrube bedeckenden äußerst sklerotischen Knochen wird viel abgetragen und überall gesunder Knochen erreicht, weshalb trotz der meningealen Symptome eine Freilegung der Dura nicht vorgenommen wird. Dreilappenplastik und Wundschluß.

Von einer Lumbalpunktion mußte aus äußeren Gründen Abstand genommen werden.

29. VI. Temp. 37·4, Puls 84. Meningitische Erscheinungen zurückgegangen. Pat. bewegt den Kopf. Kopfbewegungen sind nicht schmerzhaft.

30. VI. Temp. 37·2, kein Kernig, kein Babinski.

1. und 2. VII. Status idem.

2. VII. um 7^h abends setzt plötzlich hohes Fieber ein (40·1). Pat. ist wieder benommen und zeigt auch sonst die oben geschilderten Symptome. Da die Pat. sich seit der Operation und der Entfernung des Cholesteatoms wohl gefühlt hatte, wurde eine seröse Meningitis als die Ursache der Erscheinungen vor der Operation angesprochen und es wird daher eine Lumbalpunktion nicht ausgeführt. Wegen hohen Fieberanstieges wird zur Operation geschritten.

Nach Entfernung des Verbandes zeigt sich die Umgebung der Wunde normal, kein Verdacht auf Erysipel. Entfernung der Gaze, Inspektion der Wundhöhle, die allseits von gesundem Knochen begrenzt ist. Funktionsprüfung: Pat. hört laut ins Ohr gesprochene Worte. Kein spontaner Nystagmus, kalorische Reaktion auslösbar.

Freilegung der mittleren Schädelgrube, deren Dura normal erscheint. Freilegung des Sinus, der von einer zirka 5 *mm* dicken Schichte sklerotischen, anscheinend gesunden Knochens bedeckt ist. Die Sinuswand ist deutlich verfärbt, mit grüngelben Auflagerungen bedeckt. Um gesunde Sinuswand zu erreichen, muß der Sinus bis zum Bulbus einerseits und bis zum Knie andrerseits freigelegt werden. Unterbindung der Jugularis interna und der Vena facialis; das obere Ende ist bluthältig und wird durch eine Ligatur nach außen geleitet. Eröffnung des Sinus. Vom oberen Ende kommt Blut in vollem Strahle, dabei wird ein nicht vereiterter Thrombus mit dem Blute herausbefördert. Beim Eingehen mit dem Löffel bulbuswärts können keine Thromben entfernt werden, es erscheint daselbst Blut. Wundschluß. Verband.

Tags darauf Temp. 38. Vom zweiten Tage post op. normale Temperatur und weiterhin normaler Verlauf und glatte Heilung.

Es ist bei Sinusthrombose kein seltenes Ereignis, daß diese mit den Symptomen eines Meningismus einhergeht. Das Merkwürdige an diesem Falle ist aber darin gelegen, daß das klinische Bild zur Zeit der Einbringung der Pat. auf die Klinik nach allen Richtungen hin dem einer Meningitis entsprach. Da nach der ersten Operation Temperaturabfall durch 3 Tage bestand, die Hirnsymptome vollkommen schwanden, hatte es den Anschein, als ob es sich

Digitized by Google
Original from UNIVERSITY OF CALIFORNIA
Generated on 2019-10-24 15:09 GMT / http://hdl.handle.net/2027/uc1.b3252762
Public Domain in the United States, Google-digitized / http://www.hathitrust.org/access_use#pd-us-google

um eine durch die Eiterung bedingte seröse Meningitis handle, die nach der Ausführung der Radikaloperation zurückging. Deshalb wurde auch die Lumbalpunktion, die früher aus äußeren Gründen nicht vorgenommen worden war, nicht mehr ausgeführt. Bei der zweiten Operation zeigte sich nun, daß eine ausgedehnte Sinusthrombose vorlag, welche den gesamten Symptomenkomplex einer Meningitis vorgetäuscht hatte.

X. E. Urbantschitsch: **Im Kriege erworbene hysterische Taubheit beziehungsweise Stummheit, durch Faradisation geheilt** (3 Fälle).

1. Zugsführer W. K. kam am 16. VIII. um 12^h mittags auf der Cer Planina in ein heftiges Schrapnellfeuer; einige Soldaten der nächsten Umgebung wurden hierdurch getötet. Der Pat. wurde mit etwa 3 m^2 Erde in die Luft geschleudert, fiel auf die rechte Seite auf und verfiel kurz darauf in tiefe Bewußtlosigkeit, die zirka 6 Stunden gedauert haben soll. Beim Erwachen zeigte sich, daß der Pat. stumm und rechtseitig taub war. Pat. wurde nacheinander an fünf Spitäler abgegeben, von jedem jedoch angeblich als „unheilbar" entlassen und schließlich dem k. k. Garnisonsspital Nr. 2 in Wien zwecks Entlassung aus dem Heeresverband überstellt.

2. Korporal W. C. erlitt eine ähnliche Attacke wie der vorhergehende Pat., nur fiel er angeblich auf dem Scheitel auf. Er erfuhr eine arge Bewußtseinsstörung und bekam Tobsuchtsanfälle, so daß er gefesselt werden mußte. Nach dem Erwachen war er völlig stumm und beiderseits taub. Er kam in verschiedene Spitäler, wurde aber als unheilbar bezeichnet.

3. Korporal F. N. erkrankte am 5. VIII. auf dem Marsche gegen den Feind an Hitzschlag, blieb zirka 1 Stunde bewußtlos und wurde dann im Spital mit kaltem Wasser übergossen. In unmittelbarer Folge hierauf traten Krämpfe, und zwar Beugekontrakturen der oberen und unteren Extremitäten, auf. Pat. soll nur mit Mühe im Bett gehalten worden sein; er sprang immer wieder heraus. Nach wiedererlangtem Bewußtsein war er völlig stumm, hörte aber beiderseits. Auch dieser Pat. kam von Spital zu Spital und sollte aus dem Heeresverbande entlassen werden.

Alle 3 Pat. lernten sich erst in den Spitälern kennen, so daß von einer psychischen Infektion keine Rede sein konnte.

Es war mir von vornherein klar, daß es sich in allen 3 Fällen nur um eine schwere hysterische Affektion handeln könne und die Pat., sobald sie nur zur Überzeugung gelangten, daß ihre Fähigkeit zu sprechen tatsächlich nicht verloren gegangen sei, bald einer Heilung zugeführt werden könnten.

Ich ging deshalb darauf aus, ihnen auch mit Gewalt einen Laut zu entlocken und wählte hierzu den faradischen Strom. Ich setzte zwei Elektroden zu beiden Seiten des Kehlkopfes an, erhöhte die Stromstärke auf etwa das Dreifache der gewöhnlich zur Behandlung benutzten Stärke und ließ nun diesen Strom für einen Moment durch den Kehlkopf gehen. Die Wirkung war so stark, daß einige Männer den Pat. halten mußten. Es traten im ersten und zweiten Fall zwar starke lokale Muskelkrämpfe und ein allgemein hysterischer Anfall auf, jedoch produzierte keiner der beiden Pat. einen Laut und ich wollte im Anschluß an den Anfall den Versuch nicht gleich wiederholen. Fall 3 stieß aber vor Schreck und Schmerz einen Schrei aus und konnte gleich im Anschluß daran wieder sprechen, anfangs langsam und mühsam, dann immer besser und in 1—2 Tagen fast normal. Den gleichen Erfolg erzielte ich in den beiden anderen Fällen tags darauf bei noch etwas verstärktem Strom.

Digitized by Google
Original from UNIVERSITY OF CALIFORNIA
Generated on 2019-10-24 15:09 GMT / http://hdl.handle.net/2027/uc1.b3252762
Public Domain in the United States, Google-digitized / http://www.hathitrust.org/access_use#pd-us-google

Gleichzeitig trat das ausgefallene Gehör wieder ein. So konnten also auf diesem Wege alle 3 Fälle binnen 24 Stunden geheilt werden.

Im Sanitätsbericht über das Kriegsjahr 1870/71 finden sich fünf einschlägige Fälle verzeichnet, deren kürzester 6 Wochen, deren längster zirka 4 Jahre zur Heilung brauchte. Über die Art der Behandlung findet sich dort nichts Näheres verzeichnet.

Betreffs der Therapie möchte ich nur darauf hinweisen, daß Passow bei hysterischer Taubheit beziehungsweise Stummheit vor der Anwendung starker faradischer Ströme warnt. Ich glaube, daß bei richtiger Auswahl der Fälle und Anwendung der Elektrizität die Gefahr nicht gar so groß sein dürfte; vollständig überzeugt bin ich aber, daß nicht der elektrische Strom als solcher die Heilung herbeigeführt hat, sondern nur die durch die Elektrizität ausgelöste plötzliche Schmerzempfindung, die eben alle anderen Vorstellungen (Unvermögen zu sprechen etc.) in diesem Momente unterdrückte.

Sowie der Schrei ausgelöst war, war auch der Bann gebrochen, da der Pat. zur Erkenntnis kam, daß noch ein Sprachvermögen in ihm enthalten sei, das nunmehr rasch seine Wiedergeburt feierte.

In analoger Erkenntnis trat auch das Hörvermögen wieder in seine Rechte.

Diskussion.

H. Stern: Die Methode der Anwendung elektrischer Ströme ist eine sehr alte, es gibt aber eine einfachere Sache, die ich oft mit Erfolg angewandt habe. Wenn man solchen Leuten Rauch in den Mund einbläst und sie dadurch zum Husten reizt, kann man aus diesem Hustenstoß einen Laut entwickeln. Ich empfehle dies zur Nachprüfung.

V. Urbantschitsch: Unter den an meine Klinik eingelieferten Verwundeten befand sich ein Mann, der infolge eines in seiner Nähe explodierenden Geschosses ohnmächtig geworden war und nach wiedergekehrtem Bewußtsein taub und stumm erschien. Bei der 2 Wochen nach dem Unfall vorgenommenen Untersuchung fand ich beiderseits eine vollständige Taubheit vor, so daß der kräftigste Harmonikaton und auch der stärkste Trompetenton nicht gehört wurden. Pat. erschien außerdem stumm und stieß nur Tag und Nacht ununterbrochen einen dem ähnlichen Ton hervor. Ich beabsichtigte, Pat. versuchsweise mit dem Induktionsstrom zu behandeln, wollte aber, um zu erfahren, ob Pat. einer Suggestionstherapie zugänglich sei, vorher eine starke Vibrationsmassage des Kopfes und Halses der beabsichtigten elektrischen Behandlung vorausschicken. Die Massage ergab jedoch keine Änderung des Zustandes. Ich ließ daher am nächsten Tag einen äußerst kräftigen Induktionsstrom durch 8 bis 10 Sekunden auf den Kopf einwirken, wobei die Elektroden dem rechten und linken Ohreingange aufgesetzt waren. Pat. stieß dabei keinen Laut der Überraschung oder des Schmerzes aus. Am nächsten Tage nach dem Elektrisieren nahm ich eine abermalige Prüfung des Gehörs vor und fand, daß das Gehör für sämtliche kräftige Töne der Harmonika wiedergekehrt war. Es wurde auch im Krankenzimmer beobachtet, daß Pat. auf stärkere Schalleinflüsse seit der elektrischen Behandlung reagiere. Das Elektrisieren wurde in den nächsten Tagen wiederholt und dabei auch die Larynxgegend einem starken, kurzdauernden Strome ausgesetzt. Das Gehör wies nach der zweiten Behandlung eine weitere bedeutende Steigerung auf, nach der dritten vermochte Pat. leise Gesprochenes aus 8 *m* Entfernung zu hören und hatte sein früheres Gehör zu-

Digitized by Google
Original from UNIVERSITY OF CALIFORNIA
Generated on 2019-10-24 15:09 GMT / http://hdl.handle.net/2027/uc1.b3252762
Public Domain in the United States, Google-digitized / http://www.hathitrust.org/access_use#pd-us-google

rückerhalten. Vom zweiten Tage der Behandlung an hatte sich auch das Sprechvermögen wieder eingestellt.

Gleichzeitig mit diesem Falle befand sich auf meiner Klinik ein anderer Soldat, der durch einen Schrapnellschuß ohnmächtig geworden war, ohne eine äußere Verletzung erlitten zu haben und seitdem über eine bedeutende Schwachsichtigkeit klagte. Eine fachmännisch vorgenommene Augenuntersuchung ergab einen normalen Augenbefund. Pat. vermochte aber nur mit Anstrengung einen großen Zeitungsdruck auf 20—25 *cm* weit zu lesen. Ich stellte mit diesem Falle in gleicher Weise wie bei dem tauben und stummen Pat. Versuche mit einem starken Induktionsstrom an, wobei die Elektroden seitlich den Augen aufgesetzt waren. Eine unmittelbar nach der ersten Sitzung angestellte Leseprobe ergab eine beträchtliche Sehbesserung, und zwar konnte Pat. einen gleich großen Druck nunmehr auf 40 *cm* Entfernung lesen. Am nächsten Tag hatte sich vor der zweiten elektrischen Sitzung das Sehvermögen auf 45 *cm* gehoben, nach der Sitzung auf 55 *cm*; nach einer dritten Sitzung am nächsten Tag auf 66 *cm* und nach der letzten Sitzung am vierten Tag auf 77 *cm*. Pat. erklärte nunmehr so gut zu sehen wie vor seinem Unfall.

Anschließend an diese beiden Fälle möchte ich eine Beobachtung von einseitiger Schrecktaubheit und -Blindheit mitteilen, die ich vor vielen Jahren angestellt habe. Der Fall betraf einen jungen Mann, der beim Lesen einer ihn sehr erregenden Mitteilung plötzlich einseitig taub und blind wurde. Ich sah Pat. 1 Woche später und fand an einer Seite eine vollständige Taubheit, ferner Anästhesie des Geruches, Geschmackes und eine bedeutend herabgesetzte Sensibilität der einen Gesichtsseite. Das Sehvermögen hatte sich seit 1 Woche etwas gebessert, doch erwies sich Pat. an diesem Auge noch hochgradig schwachsichtig. Da ich für diesen Fall die Möglichkeit annahm, daß die einseitige Anästhesie der Sinnesempfindungen auf einen zentralen Gefäßkrampf beruhe, also vasomotorischer Natur sei, versuchte ich dagegen Amylnitrit anzuwenden. Beim Inhalieren von Amylnitrit trat auf der gesunden Seite eine lebhafte Röte des Gesichtes ein, während die Gesichtshälfte der erkrankten Seite blaß blieb. Diese Erscheinung wies also tatsächlich auf einen Gefäßkrampf hin.

Auf eine Behandlung mit einem schwachen Induktionsstrom gingen die Anästhesien binnen 2 Wochen vollständig zurück, bis auf eine mäßige Schwerhörigkeit des früher ertaubt gewesenen Ohres, die auch 1 Jahr später noch bestand.

Während in den beiden früher erwähnten Fällen die Sinnesanästhesie als eine rein psychische aufzufassen war, dürfte sie in dem zuletzt angeführten Fall auf einen Gefäßkrampf im Bereiche der Sinneszentren beruht haben.

Einen Fall von Schrecktaubheit und -Erblindung beobachtete Bürkner (Arch. f. Ohrhlk. 21. S. 176).

Norris (Zschr. f. Ohrhlk. 14. S. 236) erwähnt einen Fall von Motionsstörungen des Acusticus, die nach 21 Jahren vorübergehend spontan schwand. Bei einem meiner Pat. erfolgte zu wiederholten Malen nach Gemütsbewegungen eine vollständige Acusticusanästhesie der linken Seite, die jedem therapeutischen Versuche trotzte, hingegen nach einigen Monaten spontan zurückging. Taubheit durch Schreck führt bereits Schmalz (Beitr. z. Gehör- und Sprachheilkunde. 1846. 1. S. 42) und Dalby (Canst. Jahresbericht. 1876. 2. S. 474) an.

Digitized by Google
Original from UNIVERSITY OF CALIFORNIA
Generated on 2019-10-24 15:09 GMT / http://hdl.handle.net/2027/uc1.b3252762
Public Domain in the United States, Google-digitized / http://www.hathitrust.org/access_use#pd-us-google

Außer den durch Schreck herbeigeführten verschiedenen Sinusanästhesien wurden im motorischen Gebiet ebenfalls Motionserscheinungen beobachtet und auch Lähmungen des Facialis. So berichtet Ziemssen (Virchows Arch. 1858. 13. S. 376) über einen Fall von Schrecktaubheit mit Facialisparalyse, in welchem die Heilung nach 5 Monaten erfolgte. Wie die Untersuchungen von Conty und Charpentier (s. Binswanger) (Charité-Ann. 1881. 6. S. 401) ergaben, tritt durch Schreck eine Blutdrucksteigerung mit intensiven und unregelmäßigen Herzbewegungen auf. Die Blutdrucksteigerung kann im Gehirn multiple Hämorrhagien veranlassen und außerdem vermag Schreck eine Veränderung an den Gehirngefäßwänden herbeizuführen, wie dies ein Fall Binswangers ergibt, in welchem nach Schreck Ohnmacht und Irresein mit letalem Ausgange am vierten Tage eingetreten waren und die Sektion aneurysmatische Ausbuchtungen an Gehirngefäßen und multiple Hämorrhagien infolge regressiver Metamorphose der Gefäßwände aufgewiesen hatte.

Bücherbesprechungen.

Militärmedizin und ärztliche Kriegswissenschaft. Vorträge, gehalten in der Abteilung XXX „Militärsanitätswesen" auf der 85. Versammlung deutscher Naturforscher und Ärzte in Wien in der Zeit vom 21. bis 28. September 1913. VI. Heft: Ohren-, Nasen- und Halskrankheiten.

Biehl: Die Diensttauglichkeit nach operativer Freilegung sämtlicher Mittelohrräume infolge chronischer Mittelohreiterung.

Zemann: Die Bedeutung der Untersuchung des Vestibularapparates für den Militärarzt.

Biehl: Grundzüge und Vorschläge zur Vereinfachung in der Behandlung der Mittelohreiterung durch den Militärarzt.

Lawner: Zur Symptomatologie der Rachenmandel bei Soldaten.

Biehl erörtert die Frage der Tauglichkeit zum Waffendienst nach operativer Freilegung sämtlicher Mittelohrräume. Er befürwortet für vollständig geheilte unkomplizierte Fälle, sofern keine retroauriculäre Öffnung vorhanden ist, die Diensttauglichkeit. Unter den an der Biehlschen Abteilung im Verlaufe von 10 Jahren operierten 82 chronischen Mittelohreiterungen sind 40 diensttauglich gewesen.

Zemann gibt nach einigen anatomisch-physiologischen Vorbemerkungen eine sehr übersichtliche und vollständige Darstellung der gegenwärtigen Funktionsprüfungsmethoden des Vestibularapparates. Mit Recht hebt er die Wichtigkeit der klinischen Verwertung des spontanen Nystagmus hervor. Sodann gibt der Autor einen Überblick über die verschiedenen Methoden der Prüfung der Reflexerregbarkeit. Im letzten Abschnitt wird an der Hand von Beispielen gezeigt, in welcher Weise das Ergebnis der Funktionsprüfung des Vestibularapparates für die Diagnostik und Behandlung der Labyrintherkrankungen verwertet werden kann.

Biehl bespricht die Behandlungsmethoden der akuten und chronischen Mittelohreiterung vom Standpunkt der Notwendigkeit, einerseits durch die Vereinfachung der Behandlung eine gleichartige Behandlung der kranken Soldaten zu ermöglichen, andrerseits durch eine rechtzeitig einsetzende operative Behandlung einem weiteren Umsichgreifen der Eiterung Einhalt zu tun.

Digitized by Google
Original from UNIVERSITY OF CALIFORNIA
Generated on 2019-10-24 15:09 GMT / http://hdl.handle.net/2027/uc1.b3252762
Public Domain in the United States, Google-digitized / http://www.hathitrust.org/access_use#pd-us-google

Für die Fälle von Mastoiditis ist frühzeitige Operation zu empfehlen, hierdurch wird am besten der Entwicklung gefährlicher endokranieller Komplikationen vorgebeugt. Als Chefarzt der Ohrenabteilung des Garnisonsspitales Nr. 2 im gegenwärtigen Feldzug hat Ref. selbst Gelegenheit, an zahlreichen Fällen den Verlauf der Otitiden an Militärpersonen zu beobachten. Im großen und ganzen verlaufen die Otitiden günstiger an Soldaten als an Zivilkranken.

Ref. möchte dies auf folgende Ursachen zurückführen:

1. Handelt es sich zumeist um ein jugendliches und, von der Ohrerkrankung abgesehen, gesundes Menschenmaterial.

2. Die Kranken werden frühzeitig in die Spitalspflege übernommen, so daß die ambulatorische Spitalsbehandlung, die notwendigerweise Nachteile mit sich bringt, vermieden werden kann.

Ausreichende Bettruhe besonders im Frühstadium der Erkrankung ist für den Verlauf der Otitis sicher von großer Bedeutung. Es gilt dies nicht allein für die akute, sondern auch für die chronische Mittelohreiterung. Die konservative Behandlung chronischer unkomplizierter Mittelohreiterungen gibt, wenn man imstande ist, den Kranken auf eine stationäre Abteilung aufzunehmen, bessere Resultate als an Ambulanten. Es ist überraschend, daß an Soldaten chronische Schleimhauteiterungen mit profuser Sekretion unter konservativer Behandlung und Bettruhe in erstaunlich kurzer Zeit heilen und, sofern man eine zweckmäßige Nasen-Rachentherapie anschließt, auch geheilt bleiben.

Lawner findet, daß Vergrößerungen der Rachenmandel bei Soldaten keineswegs selten sind. Akut-entzündliche Veränderungen treten verhältnismäßig häufig auf und führen zu bedeutenden Beschwerden. Lawner betont die Notwendigkeit der Untersuchung des Nasen-Rachentraktes bei Störung des Respirations- und Digestionstraktes. Bei der Untersuchung der als Schwimmschüler in Aussicht genommenen Mannschaft sollen neben Herz, Lungen und Ohr (trockene Perforation!) auch die Nase und der Nasenrachenraum eine eingehende Berücksichtigung finden. Alexander.

Anleitung zur Diagnose und Therapie der Kehlkopf-, Nasen- und Ohrenkrankheiten. Vorlesungen, gehalten in Fortbildungskursen für praktische Ärzte von Dr. Richard Kayser (Breslau). Achte, verbesserte Auflage. Mit 136 Abbildungen. Berlin 1914, S. Karger.

Das bekannte Kaysersche Lehrbuch liegt nunmehr in achter Auflage vor. In der Gruppierung des Stoffes hat sich wenig geändert. Das einleitende Kapitel ist den Untersuchungsmethoden des Kehlkopfes gewidmet, wobei auch den autoskopischen Methoden der neuesten Zeit Rechnung getragen wird. Im Kapitel der Kehlkopfgeschwüre wird die konservative und die chirurgische Behandlung der Larynxtuberkulose eingehend abgehandelt. Sehr übersichtlich ist die Symptomatologie der Stimmbandlähmung beschrieben. Das Verständnis des Textes wird hier durch sehr gelungene Abbildungen unterstützt. Der Autor verweist darauf, daß eine „Überkreuzung" der Aryknorpel, wie sie bei Recurrenslähmung gesehen wird, auch normalerweise vorkommen kann. Die Behebung der Stimmbandlähmung bildet den Inhalt eines selbständigen Abschnittes.

Auch bei den Nasenkrankheiten wird mit der Beschreibung der Untersuchungsmethoden begonnen. Kayser betont die große klinische Bedeutung der Nasenerkrankungen für die Erkrankungen der Organe der Umgebung,

Generated on 2019-10-24 15:10 GMT / http://hdl.handle.net/2027/uc1.b3252762
Public Domain in the United States, Google-digitized / http://www.hathitrust.org/access_use#pd-us-google
Digitized by Google
Original from UNIVERSITY OF CALIFORNIA

vor allem für Ohr und Auge. Auch die Gefahr der endokraniellen Ausbreitung von Naseneiterungen wird erwähnt. Die konzise Form des Buches macht jedoch eine ausführliche Erörterung der endokraniellen rhinogenen Erkrankungen unmöglich. Von praktischer Wichtigkeit sind die nasalen Reflexneurosen. Für gewisse Formen der nasalen Reflexneurosen ist die operative Behandlung der Nase zu empfehlen.

Den Einzelkapiteln über die Ohrenerkrankungen ist die Erörterung der Funktionsprüfung vorangestellt. Kayser bevorzugt die nach Ansicht des Ref. nicht sehr empfehlenswerte bajonettförmige Parazentesenadel. Die Besprechung der Otosklerose im Kapitel der chronischen Mittelohrkatarrhe entspricht wohl nicht dem gegenwärtigen Stande unseres Wissens. Das Beibehalten dieser veralteten Einteilung ist um so mehr zu verwundern, da der Autor andrerseits bei der Besprechung der Therapie auch die modernsten Verfahren und Methoden anführt.

Den Schluß des Buches bilden die Kapitel über die Erkrankungen des inneren Ohres, die Otalgie, die Ohrgeräusche und die Simulationsproben. Die Krankheiten des inneren Ohres sind überaus kurz gefaßt, auch werden hier die modernen Untersuchungsmethoden des inneren Ohres angeführt.

Die Neuauflage steht vollkommen auf der Höhe der Zeit, und das Kaysersche Buch wird in dieser neuen Form wie bisher jedem, der eine rasche Orientierung wünscht, ein verläßlicher Ratgeber und Führer sein.

Alexander.

Referate.

I. Allgemeines.

Versuche über die Lokalisation von Tönen. Von Dr. Stephan Balzy (Berlin). (Passow u. Schäfer, Beitr. 7. H. 2.)

Die Versuche wurden mit 5 Tönen (100, 256, 1000, 4000, 12.000 Schw. pro Sekunde) nach Preyers Methode durchgeführt. Mit Zunahme der Tonhöhe findet weder eine Zu- noch Abnahme der Richtigkeit der Lokalisation statt. Die Lokalisation der vier tieferen Töne wird im Gegensatz zum höchsten Ton als schwer und anstrengend empfunden. Die in der Medianebene lokalisierten Töne werden oft in der ganzen Ebene gleichzeitig gehört. Die subjektive Sicherheit und die objektive Richtigkeit in der Lokalisation gehen zum Teil auseinander. Bei beiden Versuchspersonen zeigte sich die Tendenz, beim Lokalisieren gewisse Richtungen vorzuziehen, so daß sich für jeden Ton eine bevorzugte Region bildete, in welche die meisten Lokalisationsurteile fielen.

Bondy.

Erfahrungen mit Phenoval. Von Dr. med. F. J. Hindelang. Aus dem Sanatorium Nerotal in Wiesbaden. (M. Kl. 1914. Nr. 5.)

Verf. berichtet an der Hand von vielen Fällen organischer psychischer Erkrankungen über seine Erfahrungen beim Gebrauch des „Phenoval“ (Alphabrom-isovaleryl-paraphenetidin). Das synthetisch hergestellte Präparat wirkt besonders gut in den Fällen, in denen für seine drei Komponenten Angriffs-

Digitized by Google
Original from UNIVERSITY OF CALIFORNIA
Generated on 2019-10-24 15:10 GMT / http://hdl.handle.net/2027/uc1.b3252762
Public Domain in the United States, Google-digitized / http://www.hathitrust.org/access_use#pd-us-google

punkte vorhanden sind, wie z. B. bei Schlaflosigkeit infolge Neuralgien, nervöser Überreizung, Übererregbarkeit, besonders auch bei Basedow, Epilepsie, dann auch bei somatischen Erkrankungen, besonders Herz- und Gefäßkrankheiten. Die Schlafwirkung war in den meisten Fällen eine durchaus genügende, der sedative und antineuralgische Effekt immer erstaunlich prompt. Üble Nachwirkungen fehlten in allen Fällen. Die Dosierung von 0·5 Phenoval, abends in Oblaten zu nehmen, genügte meistens. In besonders hartnäckigen Fällen von Insomnie erzielte 1 *g* die gewünschte Wirkung. Autoreferat.

II. Äußeres Ohr und Mittelohr.

Laryngo-otiatrische Kasuistik. Von Spira (Krakau). (Przeglad Lekarki. 1913. Nr. 39 und 40.)

1. Otitis externa vaccinosa. Bei der 32jährigen Amme eines vor 3 Wochen geimpften Säuglings, bei dem die Impfborke abgerieben worden war und einem Impfgeschwür Platz gemacht hatte, sind vor einigen Tagen Geschwüre an den Händen, an der Wange und am Ohr links aufgetreten. Der Introitus meatus mit Eiter ausgefüllt. An der unteren Wand des äußeren Gehörganges eine von der Incisura intertragica etwa 1 *cm* in die Tiefe reichende, sezernierende, grauweiße, schwammigweiche, auf Berührung sehr schmerzhafte Masse von höckeriger, unebener Oberfläche. Der Rest des knorpeligen Gehörgangs geschwollen, der Meatus verengt, das Gehör beeinträchtigt. Die im anatomisch-pathologischen Institut der hiesigen Universität vorgenommene mikroskopische Untersuchung eines ausgekratzten Stückchens ergab vereitertes nekrotisches Gewebe. Wiederholte Reinigung und Lapisbehandlung führten zur raschen, glatten Heilung. Die Anamnese und der klinische Verlauf lassen wohl keinen Zweifel übrig, daß es sich hier um eine Übertragung des Virus aus der Impfpustel des Säuglings auf die Amme gehandelt hat, wahrscheinlich durch Vermittlung der beschmutzten Finger.

2. Ein Fall von Myringitis haemorrhagica, welche nach einem Flußbad unter heftigen Kopf- und Ohrenschmerzen aufgetreten ist.

3. Ein Fall von akuter und 4. ein Fall von chronischer Mittelohreiterung, bei denen trotz bestehender Indikation zur Aufmeißelung, Heilung auf konservativem Wege, nach der Methode des Verf.s erfolgte. Fall 4 betrifft eine Hebamme, die seit 3 Jahren an chronischer Mittelohreiterung litt. Vor einigen Wochen sind plötzlich heftige Schmerzen im Ohr und in der Umgebung und eine Schwellung unter dem Ohr aufgetreten. Eine auf der hiesigen Klinik der Patientin vorgeschlagene Trepanation wurde von derselben verweigert. — In den letzten Tagen bedeutende Verschlimmerung, äußerst heftige Schmerzen, Schlaflosigkeit, Appetitlosigkeit, Kräfteverfall. Die Untersuchung im Ambulatorium des Verf.s ergab: Gehörgang verengt, mit Eiter ausgefüllt, sein Lumen nach außen durch polypöse Granulationen abgesperrt. Die Gehörgangswände äußerst druckempfindlich. Im Unterkieferwarzenfort-

Digitized by Google
Original from UNIVERSITY OF CALIFORNIA
Generated on 2019-10-24 15:10 GMT / http://hdl.handle.net/2027/uc1.b3252762
Public Domain in the United States, Google-digitized / http://www.hathitrust.org/access_use#pd-us-google

satzwinkel eine hühnereigroße, sehr schmerzhafte, von roter entzündeter Haut bedeckte fluktuierende Geschwulst. Bei Druck auf derselben entleert sich viel mit Blut untermengter Eiter aus dem Gehörgang. Warzenfortsatz nicht empfindlich, die Haut darüber unverändert. Inzision des Abszesses unter dem Ohr. Entleerung von Eiter und Blut. Die Sonde führt in eine gegen die hintere Gehörgangswand gerichtete, blind endigende Fistel, stoßt nirgends auf Knochen. Abtragung der polypösen Wucherungen an der Mündung des äußeren Gehörgangs, passive Aspirationshyperämie über den inzidierten Abszeß und über der Öffnung des äußeren Gehörgangs täglich. Sofortige Besserung der Schmerzen und des Allgemeinzustandes. Die Schwellung der Gehörgangswände wird immer geringer, das Lumen immer weiter. In der Tiefe des Gehörgangs wird ein weißgelblicher, schwammigweicher, nicht schmerzhafter, nicht blutender, sich polsterartig anfühlender Körper sichtbar. In den folgenden Tagen werden nacheinander 5 kleine eiterdurchtränkte Wattebäuschchen extrahiert, über deren Provenienz die Patientin keine Auskunft geben kann. Nun wurde die granulierende Schleimhaut der Paukenhöhle sichtbar und man konnte Fehlen des Trommelfells und der Gehörknöchelchen konstatieren. Von da an rasch fortschreitende Heilung. Es hat sich hier offenbar um eine durch in der Paukenhöhle vergessene Wattetampone verursachte Eiterretention, eine Otitis externa, einen Durchbruch der hinteren Wand des äußeren Gehörganges und Vereiterung einer Drüse unter dem Ohr gehandelt. Besprechung der Differentialdiagnose zwischen Mastoiditis und Otitis externa und der Vorteile der Aspirationsbehandlung.

5. Über Behandlung der akuten und der chronischen Angina lacunaris s. follicularis. Verf. hat in einigen Fällen von chronischer Angina lacunaris von der Spaltung der Mandeln und Bepinselung mit Jodtinktur dauernde Heilung gesehen.

6. Pharyngeale und otogene Reflexneurosen. Zwei Fälle von heftigen nervösen Kopfschmerzen, die nach Entfernung eines vergessenen Wattetampons resp. eines Zeruminalpfropfes aus dem äußeren Gehörgang beseitigt wurden, und einige Fälle von hartnäckigem nervösen Husten, welche nach Bepinselung des Pharynx mit einer schwachen Lapislösung zur Heilung kamen.

Spira.

Über Gangrän des äußeren Gehörgangs. Von Szmurlo (Warschau). (Gazeta Lekarska. 1913. Nr. 45.)

Die Seltenheit dieser Krankheit, die mit schweren lokalen und allgemeinen Erscheinungen verläuft und eine sehr schlechte Prognose sogar quoad vitam besitzt, veranlaßt den Verfasser, 5 eigene Fälle ausführlich mitzuteilen. Nachdem er eine kurze Skizze der Literatur dieses Gegenstandes vorausgeschickt hat, gibt der Verf. eine Analyse der bekannten Fälle, aus der hervorgeht, daß die Krankheit eine Folge der Einwirkung einer kaustischen Flüssigkeit im Ohr sein kann, von deren Menge und Konzentration der weitere

Digitized by Google
Original from UNIVERSITY OF CALIFORNIA
Generated on 2019-10-24 15:10 GMT / http://hdl.handle.net/2027/uc1.b3252762
Public Domain in the United States, Google-digitized / http://www.hathitrust.org/access_use#pd-us-google

Verlauf abhängig ist. Andere Fälle betreffen kleine Kinder, welche mit einer chronischen Ohreiterung behaftet waren und eine erschöpfende Krankheit durchgemacht hatten, in deren Folge im Ohr günstige Bedingungen zur Entwicklung der speziellen Gattung von Streptothrix zustande gekommen sind, welche die Ursache der Gangrän ist. Hier kann nur eine frühzeitige Operation vor dem tödlichen Ausgange bewahren. Dieselbe Ursache kann ebenso wie ein Trauma die Krankheit bei Erwachsenen hervorrufen. In einer 4. Gruppe geht eine akute Mittelohrentzündung unter dem Einflusse tropischer Störungen in Gangrän der Haut des äußeren Gehörgangs, des Trommelfells und der Paukenhöhlenschleimhaut über. In allen Fällen waren Fazialislähmung und sehr heftige Schmerzen vorhanden, welche auf eine Mitaffektion des Trigeminus, des Glossopharyngeus und des Sympathicus hinwiesen. In Fällen, wo die Krankheit kräftige gesunde Patienten betrifft und sich nur auf Haut, Unterhautzellgewebe und Schleimhaut beschränkt, ohne auf den Knochen überzugreifen, ist vielleicht die Fazialislähmung, ebenso wie die Ohrenentzündung als das primäre Leiden anzusehen, welches mit Ursache des Überganges der Entzündung in Gangrän ist. Spira.

Verheilung der Trommelfellperforation mit Trichloressigsäure. Von Tibor German (Abt. Prof. Krepuska).

Das Verfahren wandten sie in Fällen von Perforatio sicca und nach erfolgter Austrocknung einer eitrigen Mittelohrentzündung in 3—4 Wochen an. Eine dünne, spitze (nicht geknöpfte) Sonde wird in den verflüssigten Bodensatz der Trichloressigsäurekristalle eingetaucht, hierauf wird die Flüssigkeit sorgfältig von der Sondenfläche abgetrocknet und nur die Spitze ein wenig feucht belassen. Die Perforationsränder berühren sie allenthalben mit einem geringen Drucke, vermeiden aber die Ätzung der gegenüberliegenden Promontoriumwand. Die von Gomperz empfohlene, vorausgehende Anästhesierung mit 10%iger Cocainlösung ist überflüssig, weil selbst nach sorgfältiger Entfernung der Cocainlösung vorwiegend an der Innenfläche des Trommelfells von derselben eine genügende Menge übrig bleibt, welche die angewandte Trichloressigsäure in die Paukenhöhle überleitet, was eine Ätzung von überflüssiger Ausbreitung und unnötige Schmerzen verursacht. Unter 14 behandelten Fällen gelang 12mal die Vernarbung der Perforation, in 3 Fällen trat eine in wenigen Tagen abgelaufene Eiterung auf. Die Zahl der Ätzungen schwankte zwischen ein und neun, auch waren die Intervalle zwischen den einzelnen Ätzungen verschieden lang (5—21 Tage). Häufiger und in kürzeren Zeitperioden ist die Ätzung anzuwenden, wenn das Trommelfell wenig Tendenz zur Verwachsung zeigt, seltener und in größeren Intervallen, wenn die Tendenz zur Verwachsung groß ist. (Fülészet (Ohrenheilkunde), Beilage der Budapesti orvosi Ujság (Ärzte-Zeitung), 1913, Nr. 2.) Sugár.

Digitized by Google
Original from UNIVERSITY OF CALIFORNIA
Generated on 2019-10-24 15:10 GMT / http://hdl.handle.net/2027/uc1.b3252762
Public Domain in the United States, Google-digitized / http://www.hathitrust.org/access_use#pd-us-google

III. Labyrinth und Hörnerv.

Über sogenannte Labyrinthfistel. Von Karbowski (Warschau). (Medycyna i Kronika Lekarska. 1913. Nr. 6, 7, 8, 9.)

Von 43 aus der Literatur zusammengestellten Fällen mit klinisch konstatierter Labyrinthfistel war das typische Fistelsymptom vorhanden. 15mal bei einer Fistel im horizontalen Bogengang, 3mal bei einer solchen am Promontorium und 5mal beim Fehlen einer Fistel. Das atypische Fistelsymptom war vorhanden 6mal bei einer Fistel im horizontalen Bogengang, 1mal bei einer solchen am Promontorium, 2mal beim Fehlen einer Fistel. In 3 Fällen war kein Fistelsymptom, obgleich der Vorhofapparat auf die gewöhnlichen Reize reagierte und bei der Operation eine Fistel im horizontalen Bogengang gefunden wurde. Der Unterschied zwischen der klinischen Erfahrung und der Theorie ist damit zu erklären, daß das häutige Labyrinth ein sehr subtiles und empfindliches Organ ist, dessen geringste pathologische Veränderung auf die Richtung des Nystagmus Einfluß haben kann. Eine Erklärung des Widerspruches zwischen klinischem Symptom und pathologischem Befund gibt uns auch die Theorie Herzogs „über den Mechanismus des Fistelsymptoms". Karbowski teilt die genaue Krankengeschichte und den ausführlichen histologischen Befund eines Falles mit, bei welchem das Fistelsymptom bis zum letalen Ende beobachtet werden konnte. Es fand sich neben einer Fistel im horizontalen Bogengang das typische Bild einer serösen Labyrinthitis, und die genauere mikroskopische Untersuchung ergab, daß man es mit einer inducierten Labyrinthitis toxica zu tun hatte, indem der Prozeß durch die erhaltene, aber pathologisch veränderte Membrana rotunda und durch das Ligamentum stapedis ins Labyrinth gelangt ist. In einem zweiten vom Verfasser mitgeteilten, genau untersuchten Fall fehlte das Fistelsymptom trotz teilweiser Zerstörung des Ligamentum annulare und vermehrter Nachgiebigkeit des Stapes. Die Ursache dieser Erscheinung erblickt Karbowski in den minimalen Dimensionen der Fistel, die überdies von beiden Seiten mit Granulationen bedeckt war. In beiden Fällen handelte es sich um eine Tuberkulose des Mittelohres. Im ersten Fall war eine vorübergehende Taubheit ohne Schwindel, ohne Übelkeiten und nur geringer Nystagmus vorhanden, im zweiten Fall bestanden intensive Erscheinuungen von Labyrinthreizung, starker Nystagmus, Übelkeiten, Schwindel und bleibende Taubheit und anatomisch fand man ein deutliches Exsudat im Labyrinth mit zahlreichen Rundzellen. Aus den klinischen und pathologisch-anatomischen Erfahrungen ist zu entnehmen, daß bei einer auf chronischer Grundlage entstandenen Labyrinthfistel mit erhaltener Labyrinthfunktion nicht nur keine Indikation zur Labyrinthotomie, sondern im Gegenteil eine Mahnung besteht, die Umgebung der Fistel mit Vorsicht zu behandeln. Ebenso verlangt eine Labyrinthfistel auf akuter Basis nur sorgfältige Beobachtung und exspektatives Verhalten. Nur vollständiger Verlust der akustischen

Digitized by Google
Original from UNIVERSITY OF CALIFORNIA
Generated on 2019-10-24 15:10 GMT / http://hdl.handle.net/2027/uc1.b3252762
Public Domain in the United States, Google-digitized / http://www.hathitrust.org/access_use#pd-us-google

und statischen Labyrinthfunktion gibt eine Indikation zur Operation am Labyrinth ab. Spira.

Die Behandlung der Hals-, Nasen- und Ohrenkrankheiten mit Salvarsan und anderen Arsenmitteln. Von Prof. Dr. P. Gerber (Königsberg i. Pr.). (Passow u. Schäfer, Beitr. 7. H. 2.)

Verf. bekennt sich als begeisterten Anhänger des Ehrlichschen Mittels: „Gerade bei den Erkrankungen der oberen Luft- und Verdauungswege wirken alle seine glänzenden Eigenschaften zusammen und steigern sich zu den bewunderungswürdigen Endaffekten. Diese Eigenschaften sind: 1. die zauberhaft schnelle Wirkung auf Spirochaeta pallida; 2. die epithelisierende Wirkung; 3. die Wirkung auf die anderen Spirochäten, 4. die allgemeine roborisierende Wirkung. So haben wir denn die Pflicht, es bei jedem Syphilitiker anzuwenden, bei dem keine Kontraindikation besteht, neben Hg, statt Hg und Jod, wo diese keinen Erfolg haben oder nicht vertragen werden. Bondy.

Histologische Untersuchung eines Falles von kongenitaler Taubheit. Von Gustav Brühl (Berlin). (Passow u. Schäfer, Beitr. 7. H. 1.)

An beiden Felsenbeinen fanden sich, besonders an der Kleinhirnfläche, ausgedehnte und ähnlich gelegene Hyperostosen. Der innere Gehörgang ist durch halbkugelige Exostosen überlagert, die ihn in einen niedrigen Spalt verwandeln, in welchen der dünne Hörnerv hineinzieht. Die Hyperostosen bestehen aus weitmaschigen Knochenspangen, die tief in die Substanz der Felsenbeine bis zur Labyrinthkapsel eindringen. Die Untersuchung der Labyrinthe ergab einen fast symmetrischen Befund: Epithelatrophie lediglich in der Schnecke, daneben Hypoplasie im Spiralganglion, in der Stria vascularis und im Hörnerven; entzündliche Alterationen oder Gestaltveränderungen in den häutigen Labyrinthgebilden fehlten. Die von Alexander bei Kretins gefundene Schleimhautverdickung im Mittelohr und Schneckenfenster fand sich auf der einen Ohrseite; ebenso war beiderseits Degeneration der Stria vascularis vorhanden. Bondy.

Beitrag zur Physiologie des Vestibularapparates. Von Dr. A. Güttich (Frankfurt a. M.). (Passow u. Schäfer, Beitr. 7. H. 1.)

Verf. ließ einseitig Labyrinthlose einen Kreis von etwa 4—5 *m* Durchmesser abwechselnd rechts und links herumlaufen. Er fand bei diesem „Kreislaufversuch", daß rechtseitig Labyrinthlose den Kreis links herum ungeschickt liefen, linkseitig Labyrinthlose den Kreis rechts herum und schließt hieraus, daß bei der aktiven Rechtsdrehung wahrscheinlich das linke Labyrinth in erster Linie erregt wird und umgekehrt. Zur Prüfung der Verhältnisse bei passiver Drehung benutzt er einen Drehstuhl, der es erlaubt, den Kopf genau in der Drehachse oder beliebig exzentrisch einzustellen. Hierbei zeigte sich, daß die stärksten objektiven und subjektiven Symptome bei der Rechtsdre-

Digitized by Google
Original from UNIVERSITY OF CALIFORNIA
Generated on 2019-10-24 15:10 GMT / http://hdl.handle.net/2027/uc1.b3252762
Public Domain in the United States, Google-digitized / http://www.hathitrust.org/access_use#pd-us-google

hung dann auftreten, wenn das linke Labyrinth in der Drehungsachse steht und daß die stärksten Symptome bei Linksdrehung dann erzielt werden, wenn das rechte Labyrinth zentral eingestellt ist = Optimumeinstellung. Wurden Labyrinthgesunde 3—4mal langsam gedreht, ohne daß ihr Oberkörper irgendwie fixiert war, so näherten sie bei Rechtsdrehungen den Kopf der linken Schulter und bogen den Oberkörper nach rechts ab. Labyrinthkranke oder einseitig Labyrinthlose zeigten diese Reaktionsbewegungen („axiale Einstellung des linken Labyrinths bei Rechtsdrehung, des rechten Labyrinths bei Linksdrehung") nicht. Aus seinem „Kreislaufversuch" folgert Verf., daß das linke Labyrinth nicht nur während der Rechtsdrehung in Aktion tritt, sondern daß auch der Nystagmus während der Drehung, und nicht bloß der Nachnystagmus auf dieses Labyrinth zu beziehen ist. Der Versuch, diese Theorie mit den Ewaldschen Experimenten in Einklang zu bringen, klingt nicht sehr überzeugend. Bondy.

IV. Otochirurgie.

Die Verwendbarkeit des Dialysierverfahrens nach Abderhalden in der Klinik der otogenen intrakraniellen Komplikationen, zugleich ein Beitrag zur Organspezifität der Abwehrfermente (Abderhalden) auf Grund tierexperimenteller und klinischer Studien. Von Dr. Alfred Zimmermann, Privatdozent und Oberarzt der Universitätsklinik für Ohren-, Nasen- und Kehlkopfkranke in Halle a. d. S. Mit 19 Abbildungen auf den Tafeln 8—14. Aus der Universitätsklinik für Ohren-, Nasen- und Kehlkopfkranke in Halle a. d. S. (Direktor: Geheimrat Prof. Dr. A. Denker). (Zschr. f. Ohrhlk., 71, H. 3 und 4.)

Auf Grund eingehender klinischer und experimenteller Untersuchungen kommt der Verfasser zu folgenden Schlüssen:

1. Nach experimentell gesetzten Verletzungen am Gehirn oder am peripheren Nerven treten stets und innerhalb kurzer Zeit, schon am vierten Tage, im Plasma der Versuchstiere auf Nervengewebe eingestellte Abwehrfermente auf.

2. Die zur Auslösung eines derartigen Effektes nötige Alteration im Gehirn kann dabei nach Art, Intensität oder Umfang innerhalb weitester Grenzen schwanken. Es stellt deshalb die Abderhaldensche Reaktion ein äußerst empfindliches Reagens dar, auf die verschiedenartigsten Läsionen im Nervensystem.

3. Derartige Fermente lassen sich regelmäßig auch im Serum von Patienten feststellen, bei denen das Gehirn nachweisbar erkrankt ist.

4. Diese Fermente haben streng organspezifischen Charakter.

5. Es läßt sich im Dialysierverfahren und unter den hier gewählten Versuchsbedingungen ein Unterschied in der Reaktion bei Erkrankung einzelner anatomisch und funktionell differenter Abschnitte des Nervensystems bei Verwendung entsprechend differenter Substrate nicht nachweisen. Es gelingt also vorläufig noch nicht, eine Lokalisationsdiagnose innerhalb des Nervensystems zu stellen.

Generated on 2019-10-24 15:10 GMT / http://hdl.handle.net/2027/uc1.b3252762
Public Domain in the United States, Google-digitized / http://www.hathitrust.org/access_use#pd-us-google
Digitized by Google
Original from UNIVERSITY OF CALIFORNIA

6. Die im Plasma vorhandenen, auf Nervengewebe spezifisch eingestellten Fermente lassen eine „Artspezifizität“ nicht erkennen. Es werden die homologen Organe der verschiedensten Spezies von ihnen abgebaut. Ein Ersatz von Menschenorganen durch Tierorgane ist infolgedessen also im Prinzip möglich, empfiehlt sich aber aus praktischen Gesichtspunkten vorläufig nicht.

7. Fälle mit extraduralen Abscessen und mit Meningitis können ebenfalls eine positive Seroreaktion geben. Man muß für solche positiv reagierenden Fälle annehmen, daß es sich um komplizierende, encephalitische bzw. meningoencephalitische Prozesse handelt.

8. Fälle von unkomplizierter, auf das Mittelohr beschränkter Otitis oder Mastoiditiden, die die Dura nicht erreicht haben, zeigen einen negativen Ausfall der Reaktion.

9. Ein Abbau von Gehirnsubstanz tritt auch nach allgemeinen Inhalationsnarkosen in Erscheinung. Es sind deshalb die zum Versuch erforderlichen Blutproben stets vor einer derartigen Narkose zu entnehmen. Positive Resultate nach einer Narkose sind diagnostisch nicht zu verwerten.

10. Es ist in allen Fällen, in denen ein Hirnabsceß vorliegt, mit Sicherheit ein positiver Reaktionsausfall zu erwarten.

11. Dieser Satz hat aber umgekehrt, „wenn die Abderhaldensche Reaktion positiv ausfällt, dann muß ein Hirnabsceß vorliegen“, keine Geltung.

12. Es kann sich bei positivem Ausfall auch um eine einfache Encephalitis handeln, denn die Reaktion sagt uns nichts aus über die Natur des zugrunde liegenden Prozesses. Auch bei anderen Erkrankungen, wie z. B. der Paralyse, der Epilepsie und allen Formen von Demenz ist Hirnabbau nachgewiesen worden.

13. Es kann der positive Ausfall auch durch einen einfachen extraduralen Absceß, eine Sinusthrombose, eine umschriebene oder diffuse Meningitis ausgelöst sein.

14. Wir können also aus dem positiven Ausfall allein eine direkte Indikation zu einem operativen Eingriff am Gehirn selbst nicht herleiten.

15. Aus dem positiven Ausfall lassen sich in vereinzelten Fällen im engsten Zusammenhalt mit dem klinischen Bild und dem Liquorbefund eventuell diagnostische Anhaltspunkte gewinnen.

16. Eine große Bedeutung kommt dem negativen Ausfall der Reaktion zu. Er gestattet uns, das Vorhandensein eines Hirnabscesses mit absoluter Sicherheit auszuschließen. Dieser Satz hat auch für abgekapselte Abscesse Gültigkeit.

17. Der negative Ausfall wird uns wahrscheinlich auch gestatten, das Vorhandensein einer Meningitis auszuschließen, da wohl bei jeder Meningitis auch gleichzeitig encephalitische Prozesse vorhanden sind. Der diagnostische Wert eines normalen Liquorbefundes wird durch die negative Seroreaktion

Generated on 2019-10-24 15:10 GMT / http://hdl.handle.net/2027/uc1.b3252762
Public Domain in the United States, Google-digitized / http://www.hathitrust.org/access_use#pd-us-google
Digitized by Google
Original from UNIVERSITY OF CALIFORNIA

dann eventuell noch wesentlich erhöht, da sich eine circumscripte Meningitis bzw. Meningoencephalitis der Feststellung durch die Lumbalpunktion entziehen kann.

18. Die negative Reaktion wird uns in Fällen, in denen neben einer Otitis durch anderweitige Organerkrankungen vorgetäuschte Hirnsymptome auftreten, in der Diagnose vielleicht wesentlich unterstützen können. Dies gilt besonders für Hysterische mit Cerebralerscheinungen.

Den größten praktischen Wert haben die Befunde zweifellos in den Fällen, in welchen die Möglichkeit eines Hirnabscesses vorliegt, ein solcher aber bei negativem Untersuchungsresultat nach Verf. mit Sicherheit ausgeschlossen werden kann. Schon diese Differentialdiagnose genügt, um den Ausführungen des Verfassers das größte Interesse entgegenzubringen.

E. Urbantschitsch.

Otitis media und Hirntumor. Von Bernhard Hirschmann. Mit einer Abbildung im Text. Aus der Universitätsklinik für Ohren-, Nasen- und Kehlkopfkranke (Professor Dr. Kümmel) in Heidelberg. (Zschr. f. Ohrhlk., 71, H. 3 u. 4.)

Verfasser berichtet über 2 Fälle von Kombination einer eitrigen Mittelohrentzündung mit Hirntumor, und zwar einem Schläfelappen- und einem Kleinhirntumor.

Bis 1900 sind 19 derartige Fälle beschrieben worden, die sich im Archiv für Ohrenheilkunde, 1900, Bd. 48, S. 36, genauer verzeichnet finden. Über weitere 13 Fälle, die in der Literatur seit 1900 niedergelegt wurden, referiert der Verf. genauer.

Im Anschluß an die genauere Schilderung der 2 Fälle des Autors bespricht dieser die allgemeinen und Herdsymptome und hebt hervor, daß er irgendwelche Symptome, die bei Hirntumoren wohl, bei Abscessen dagegen nicht oder nur selten beobachtet werden, nicht habe auffinden können. Im großen und ganzen muß man auch aus diesen Zusammenstellungen zu dem Resultat kommen, daß eine Unterscheidung zwischen Hirnabsceß und Hirntumor so außerordentlich schwierig ist, daß bei Bestehen einer Ätiologie für Hirnabsceß die sichere Diagnose „Tumor“ wohl kaum gestellt werden kann.

E. Urbantschitsch.

Nach einer Totalaufmeißelung des Warzenfortsatzes auftretende hysterische Anfälle, die einen Kleinhirnabsceß vortäuschen. Kasuistischer Beitrag. Von Dr. Karl Geller, Assistenzarzt. Aus der medizinischen Klinik der städtischen Krankenanstalten zu Essen a. d. Ruhr (Direktor: Prof. Dr. Pfeiffer). (Zschr. f. Ohrhlk. 71. H. 3 u. 4.)

Beschreibung des Falles. E. Urbantschitsch.

Digitized by Google
Original from UNIVERSITY OF CALIFORNIA
Generated on 2019-10-24 15:10 GMT / http://hdl.handle.net/2027/uc1.b3252762
Public Domain in the United States, Google-digitized / http://www.hathitrust.org/access_use#pd-us-google

Laryngo-Rhinologischer Teil.

Original-Artikel.

Querschuß durch den Gesichtsschädel.

Von Dr. **Moriz Weil** in Wien.

Die Spitzmantelgeschosse wurden bekanntlich gleich von Anfang an als „humane" Projektile bezeichnet. Bei Weichteilwunden ist dies leicht verständlich; daß es aber auch bei vielfachen Knochenverletzungen an sonst gefährlicher Stelle zutreffen kann, lehrt unter anderem auch folgender Fall, den ich im Spitale des Kaiser Franz Josef-Ambulatoriums zu behandeln Gelegenheit hatte.

Der 23jährige Kadett E. A. erhielt am 10. September d. J. durch eine russische Spitzkugel einen Schuß quer durch den Gesichtsschädel; ich bekam ihn 4 Tage später zu sehen. Einschuß am vorderen Rande des aufsteigenden Astes des linken Unterkiefers knapp unterhalb des Jochbogens, Ausschuß an gleicher Stelle rechts, nur etwas mehr nach vorn gelegen, an beiden Stellen granulierende Wunden. An den Augen keine Blutunterlaufungen. Pat. hatte nach der Verwundung für einige Minuten das Bewußtsein verloren und starke Blutung aus Mund und Nase gehabt, die nach und nach spontan aufhörte. Danach mußten sich im Innern der Nasenhöhle die entsprechenden Wunden finden lassen; ich konnte auch leicht die Perforation im unteren Teil des Vomer feststellen, ebenso im hinteren Teil des mittleren Nasenganges beiderseits die gegen die Kieferhöhlen führenden Wunden, alle mit reichlichen, sehr leicht blutenden Granulationen bedeckt, welche den Raum zwischen Septum und lateraler Nasenwand respektive mittlerer Muschel beiderseits ausfüllten. Die Durchleuchtung vom Munde aus ergab selbst bei größter Helligkeit des Lämpchens absolutes Fehlen jeder objektiven Lichterscheinung und jeder subjektiven Lichtempfindung auf beiden Seiten. Danach mußte ich annehmen, daß die Highmorshöhlen mit Blut gefüllt seien; da aber Fieber und Eiterung fehlten, unterließ ich jeden Versuch der Sondierung und Ausspülung und beschränkte mich darauf, die Granulationen in der Nase zum Teil abzutragen und an die Wundstellen Gazetampons einzuführen, um die drohenden Verwachsungen zu verhindern. Pat. wurde nach 10 Tagen in seine Heimat entlassen und ich erfuhr 2 Monate später auf briefliche Anfrage, daß er sich bis auf geringe Hemmung der Kieferbewegung und etwas Tränen des rechten Auges wohl befinde und wieder auf den Kriegsschauplatz abgegangen sei.

Generated on 2019-10-24 15:10 GMT / http://hdl.handle.net/2027/uc1.b3252762
Public Domain in the United States, Google-digitized / http://www.hathitrust.org/access_use#pd-us-google
Digitized by Google
Original from UNIVERSITY OF CALIFORNIA

Es waren also fünf Knochenplatten durchbohrt, mit Einrechnung der mittleren Muscheln und eventuell des linken aufsteigenden Unterkieferastes im ganzen acht Knochen verletzt worden, und dennoch war der Verlauf eigentlich kein schwerer zu nennen.

Die Kenntnis eines analogen Falles verdanke ich einer freundlichen Mitteilung der Kollegen RA. Dr. Paschkis und Dr. Artur Weiss vom Reservespital in Klosterneuburg. Dorthin kam am 26. Oktober d. J. der Infanterist J. K., bei dem eine Woche vorher eine Schrapnellkugel in querer Richtung unterhalb des rechten Jochbogens eingedrungen war. Blutaustritt um das rechte Auge, subconjunctivales Hämatom rechts stärker als links. Unterhalb des linken Jochbogens eine kleinapfelgroße, deutlich fluktuierende Schwellung, in welcher das Projektil zu tasten ist. Incision, Extraktion der Kugel, Entleerung des Hämatoms, Naht, Drainage, reaktionslose Heilung. Hier war also der Schuß etwas höher als in meinem Falle durchgegangen, da beide Orbitae verletzt waren. Rhinologisch wurde der Fall nicht untersucht.

Vereinsberichte.

Aus den Verhandlungen polnischer medizinischer Gesellschaften im Jahre 1913.

Aus den Sitzungen der Warschauer ärztlichen Gesellschaft im Jahre 1913.

Szmurło: **Über Polypen des Nasenrachenraumes und ihre Behandlung.**

Szmurło bespricht die Häufigkeit, das Vorkommen, die verschiedenen Theorien betreffs der Genesis, die pathologisch-anatomische Einteilung, den Verlauf und die Behandlung der Nasenrachenpolypen und gibt der Vermutung Ausdruck, daß Nasentraumen mit Fraktur und Verkrümmung des Septums, verbunden mit entzündlichen Veränderungen am Periost des Vomers in der Ätiologie dieser Krankheit eine Rolle spielen. Ferreri sieht eine Analogie zwischen den adenoiden Vegetationen und den Nasenrachenpolypen, die er nicht als Neubildung, sondern als neugebildetes Bindegewebe ansieht und deren Entstehung er auf Störungen der sekretorischen Funktion der Hirn- und Rachenapophyse zurückführt. Dem widerspricht der Charakter der Polypen, die ein typisches Fibrom bilden, der Antagonismus zwischen Polypen und Adenoiden und der Mangel von Symptomen einer Apophysenerkrankung. In gleicher Weise bekämpft der Vortragende die Theorien von Delsaux und von Hirschberg und von anderen. Harte, nicht blutende Polypen sind mit kalter oder heißer Schlinge, weiche, blutende mittelst Elektrolyse zu entfernen. Große, den Nasenrachenraum ausfüllende Polypen sollen durch die Mundhöhle mit Schlingen oder Zangen, größere mittelst Operation nach Moure oder Denker abgetragen werden.

Digitized by Google
Original from UNIVERSITY OF CALIFORNIA
Generated on 2019-10-24 15:10 GMT / http://hdl.handle.net/2027/uc1.b3252762
Public Domain in the United States, Google-digitized / http://www.hathitrust.org/access_use#pd-us-google

Diskussion.

Kryaski: Zur Behandlung der Nasenrachenpolypen reichen die gewöhnlichen von den Rhinologen angewandten Methoden nicht aus und ein positives Resultat kann nur von einer großen chirurgischen Operation erreicht werden. Abgesehen von den äußeren Methoden durch temporäre Resektion der Nase oder des Jochbeines kann man in der Mehrzahl der Fälle solcher großer Nasenrachentumoren nur von der Mundhöhle aus nach Durchschneidung des weichen, mitunter auch des harten Gaumens erfolgreich beikommen. Auf diese Weise nur kann man unter Kontrolle des Gesichtes und des Tastgefühls an die Basis der Neubildung vordringen, dieselbe möglichst radikal abtragen, Rezidiven verhüten und die Blutung beherrschen. Dasselbe läßt sich weder mittelst Elektrolyse noch mit irgend einer anderen der vom Vortragenden erwähnten Methoden erreichen.

Srebrny führt eine Beobachtung an, in welcher ein harter und blutreicher Polyp an die Schädelbasis, die äußere Nasenwand, das Septum und die hintere Rachenwand angewachsen war. Er ist nicht der Ansicht, daß Septumdeviation in der Ätiologie dieser Polypen eine Rolle spielen könnte. Gegen eine solche Annahme spricht die Häufigkeit der Septumverbiegung im Gegensatz zur relativen Seltenheit der besprochenen Neubildungen. Schließlich führt Srebrny einen von ihm bei einem 60jährigen Pat. beobachteten und operierten Fall von Fibrom der Nasenrachenhöhle an.

Sokołowski erwähnt, daß selbst sehr große Nasenrachenpolypen bei uns nicht selten sind. Er selbst hat viele solche mit der kalten, durch die Nase eingeführten Schlinge operiert. Die weichen, blutenden, rasch wachsenden Polypen bilden größtenteils bösartige Neubildungen, zumeist Sarkome, deren Behandlung selbst mit der heißen Schlinge wegen der starken Blutung riskiert erscheint. Ihre Behandlung mit der Elektrolyse stellt daher einen Fortschritt dar und hat Sokołowski mit Hilfe derselben schöne Resultate erhalten.

Szmurło: Durch die Mundhöhle kann man nicht die langen, in die Nasenhöhle sich erstreckenden Auswüchse erreichen, wie er sich in zwei von Chirurgen operierten Fällen überzeugen konnte. Die Elektrolyse stellt durchaus keinen langwierigen Eingriff dar, da schon nach einigen Sitzungen die Nasenatmung möglich wird, der Pat. sich wohl fühlt und sich gern der weiteren Anwendung der Methode unterzieht, die übrigens nur bei weichen, leicht blutenden Polypen angewendet werden soll, deren Entfernung auf chirurgischem Wege wegen der Blutung gefährlich werden kann. Wenngleich Verkrümmungen der Nasenscheidewand im allgemeinen häufig sind, so kommen doch hochgradige knorpelig-knöcherne Deviationen kaum in 15% der Fälle vor, und in diesen Fällen, besonders wenn sie von einem Trauma herrühren, ist eine mutmaßliche Periostitis als Ausgangspunkt der Neubildung möglich.

Jakubowski und Brunner: **Über die Behandlung von Sklerom mit Autovaccine.**

Die Autoren behaupten, daß in allen Fällen von klinisch konstatiertem Sklerom Keime vom Typus: Bacillus scleromatis Frisch sich konstant und leicht auffinden lassen. Sie selbst haben in mehr als 30 bakteriologisch untersuchten Fällen diese Keime immer in Kulturen nachweisen können. Auch ist es ihnen mit Hilfe der neuesten Untersuchungsmethoden gelungen, Unterschiede zwischen diesen und anderen Kapselbakterien aufzufinden. In der Über-

Digitized by Google
Original from UNIVERSITY OF CALIFORNIA
Generated on 2019-10-24 15:10 GMT / http://hdl.handle.net/2027/uc1.b3252762
Public Domain in the United States, Google-digitized / http://www.hathitrust.org/access_use#pd-us-google

zeugung von der Spezifizität der Skleromkeime und gestützt auf die Prämissen 1. daß der Bac. Frisch die Ursache des Skleroms ist, 2. daß die Krankheit zu den Infektionskrankheiten zu zählen ist, was Fälle von häuslichen und territorialen Endemien beweisen, 3. daß diese Krankheit zu den sehr langwierigen gehört und 4. daß im Blute solcher Kranken spezifische Körper gefunden werden als Ausdruck einer gewissen Reaktion des Organismus und gewisser Resistenzerscheinungen, gelangten die Autoren zur Schlußfolgerung, daß hier die Anwendung einer spezifischen Vaccine gerechtfertigt und angezeigt ist, da man dadurch eine große lokale und allgemeine Widerstandsfähigkeit erreichen kann, wodurch die weitere Entwicklung der Krankheit gehemmt, die Abwehrkraft des Organismus gesteigert werden muß. Die Vaccine bereiten die Autoren in der Weise, daß eine gewisse Anzahl normaler Platinösen einer 24stündigen reinen Agarkultur dieser dem Kranken entnommenen Keime zu einer 10% sterilisierten physiologischen Salzlösung zugesetzt und durch eine Stunde im Wasserbad von 60° C erwärmt wird. In 4 Fällen von frischem Sklerom wurde mit dieser Behandlung eine vorzügliche subjektive und objektive Besserung erreicht, zwei noch in Behandlung stehende Fälle von frischem Sklerom sind gebessert, zwei viele Jahre alte Fälle blieben ungebessert. Redner betont die soziale Bedeutung einer solchen Behandlung dieser in schreckenerregender Weise um sich greifenden Krankheit und schließt mit dem Vorschlag, daß klinisch konstatierte frische Fälle dieser Krankheit zu kurativen Zwecken gesunde, in infizierten Gegenden wohnhafte Personen behufs präventiver Immunisation dieser Behandlung möglichst frühzeitig zugeführt werden sollen.

Diskussion.

Karwacki meint, daß der logische Zweck einer Immunisierung gegen Skleromparasiten nur die Vernichtung derselben in ihren Herden sein kann, sonst kann die Impfung nur die Bedeutung eines symptomatischen Mittels, wenn auch wirksameren als alle anderen, haben.

Srebrny teilt diese Ansicht und meint, daß in den vorgestellten Fällen wohl von einer auffallenden Besserung, aber doch von keiner Heilung die Rede sein kann, weshalb der Schluß, daß die Autovaccination imstande sein wird, Rezidiven zu verhüten, der Entstehung neuer Herde vorzubeugen, als vorschnell angesehen werden muß.

Brunner erwähnt, daß er in einem Falle nach längerer spezifischer Behandlung im hyperplastischen Gewebe noch spezifische Bacillen auffinden konnte. Die Sterilisierung des Gewebes unter dem Einflusse der Immunisation wäre zwar erwünscht, ist jedoch nicht unbedingt notwendig. Der Zweck der Behandlung ist die klinische Heilung, nicht aber die Sterilisierung der Gewebe, die z. B. auch nach Ausheilung von Typhus nicht immer vorhanden ist. Es muß jedoch zugegeben werden, daß zur absoluten Beurteilung der Methode eine längere Beobachtungszeit erforderlich ist.

Karwacki erwidert, daß die Gegenwart der Parasiten in den Herden auf die Wahrscheinlichkeit von Rezidiven hinweist.

Sokołowski betont die Einfachheit und die Leichtigkeit der Methode und ihre vorläufig günstigen Resultate, welche jene anderer Methoden übertreffen.

Erbrich: **Über das Verhältnis der chronischen einfachen und eitrigen Entzündungen der Gaumenmandeln zu einigen Affektionen**

Digitized by Google
Original from UNIVERSITY OF CALIFORNIA
Generated on 2019-10-24 15:10 GMT / http://hdl.handle.net/2027/uc1.b3252762
Public Domain in the United States, Google-digitized / http://www.hathitrust.org/access_use#pd-us-google

innerer Organe wie auch zu den lokalen Erkrankungen des Rachens und der Mandeln selbst.

Auf Grund von 40 einschlägigen Fällen gelangt Erbrich zu folgenden Schlußfolgerungen:

1. In jedem Falle von chronischem Rheumatismus, von Herzfehler, von sogenannten langdauernden Fieberzuständen unbekannter Herkunft soll der Pharynx und besonders sollen die Mandeln einer genauen Untersuchung unterzogen werden.

2. Der sogenannte exacerbierende chronische Gelenksrheumatismus hängt von chronischen eitrigen Prozessen der Mandeln ab.

3. Die sogenannten chronischen Herzfehler, die bisher als rheumatischer Abstammung angesehen werden, haben mitunter ihre Quelle in chronischer eitriger Mandelentzündung.

4. Chronisches, langdauerndes Fieber und die damit oft verbundenen anämischen Zustände hängen bei Mangel von Veränderungen in anderen Organen sehr oft von chronischen eitrigen Mandelentzündungen ab.

5. Die Abhängigkeit von Appendicitis von Erkrankungen der Mandeln ist zwar nicht erwiesen, scheint jedoch sehr wahrscheinlich.

6. Oft sich wiederholende Anginen, besonders bei Kindern, sind nur Exacerbationen und Ausbrüche ständig bestehender eitriger Mandelentzündung. Daher empfiehlt Erbrich in jedem Falle bestehender Tonsillitis chronica purulenta die radikale Entfernung der Mandeln. In Fällen nichteitriger Entzündung derselben reicht ihre methodische Reinigung aus und nur ausnahmsweise kann die Tonsillektomie notwendig sein. Auch bei Gegenwart vergrößerter Halsdrüsen ist die gründliche Entfernung der Mandeln zu empfehlen, da sie die Eingangspforte für verschiedene Infektionen, wie für Tuberkulose usw., bilden.

Auf Grund eigener Beobachtungen ist Erbrich zum Schlusse gelangt, daß die sogenannten chronischen Mandelentzündungen gewöhnlich auch eitrig sind und jenes oft beobachtete langdauernde Fieber unklarer Herkunft verursachen, rheumatische Exacerbationen hervorrufen, bestehende Herzfehler unterhalten und verschlimmern und die Ursache der häufigen, alle paar Wochen sich wiederholenden Ausbrüche von sogenannten Anginen oder akuten peritonsillären Abscessen darstellen.

Diskussion.

Srebrny behauptet, daß die Entfernung der Mandeln nur dann angezeigt ist, wenn der Zusammenhang zwischen ihrer Erkrankung und Affektionen innerer Organe unzweifelhaft feststeht, was in den Fällen des Vortragenden nicht der Fall war. Er betrachtet als erste Indikation für diese Operation häufig rezidivierende, akute, lacunäre Mandelentzündungen und peritonsilläre Abscesse. Außerdem führt er diese Operation aus dann, wenn jede Mandelentzündung von einer Exacerbation einer bestehenden Nephritis oder Endocarditis begleitet wird, wenn Rezidiven von Gelenksentzündungen mit deutlicher Rötung und Entzündung der Mandel und mit Klagen über Halsschmerzen einhergehen und bei übelriechendem Atem infolge von Mandelpfröpfen. Bei Sängern muß man vorsichtig sein, da Entfernung der Mandeln eine Änderung der Stimme nach sich ziehen kann.

Szmurło erinnert daran, daß Crajkowski schon vor 22 Jahren einen unzweifelhaften Zusammenhang zwischen Erkrankungen der Mandeln und Ge-

Digitized by Google
Original from UNIVERSITY OF CALIFORNIA
Generated on 2019-10-24 15:11 GMT / http://hdl.handle.net/2027/uc1.b3252762
Public Domain in the United States, Google-digitized / http://www.hathitrust.org/access_use#pd-us-google

lenksrheumatismus konstatiert hat. Dem vom Vortragenden vorgeschlagenen Terminus „Tonsillitis desquamativa chronica purulenta“ kann er nicht zustimmen, da dieser Prozeß eigentlich als ein chronischer peritonsillärer Absceß anzusehen ist. Die Tonsillektomie involviert keine größere Gefahr als die gewöhnliche Tonsillotomie.

Bronowski ist nicht der Ansicht, daß die Mandeln eine Eingangspforte für die Infektion des Organismus darstellen, da im Gegenteil das lymphoide Gewebe der Mandeln die Keime zurückhält und somit den Organismus vor zu stürmischer Infektion schützt. Die sogenannten Beläge auf den Mandeln bilden die sichtbaren Folgen des abgelaufenen oder noch dauernden Kampfes mit den Infektionskeimen. Die krankhaften Prozesse in den Gelenken stellen nicht die Folge der Mandelaffektion, sondern eine besondere Lokalisation derselben Allgemeininfektion dar. Die Behauptungen des Vortragenden können nur begründet sein in solchen chronisch verlaufenden Fällen, in welchen die Infektionsherde bereits überall erloschen sind und nur die in den Mandeln zurückgebliebene Eiterung die Quelle neuer Infektionen abgeben kann.

Grundzach behauptet auf Grund eigener Erfahrungen, daß die Entfernung des Eiterherdes nur einen günstigen Einfluß auf den Organismus ausüben kann.

Szumlański führt einen Fall an, in dem nach der Tonsillektomie Symptome von Basedow aufgetreten sind.

Rembieliński erklärt, daß in dem oben erwähnten Falle leichte Basedowsche Symptome schon früher bestanden hatten, aber nach der Abtragung der Mandel eine Steigerung erfuhren.

Srebrny betont, daß nach Entfernung der Mandeln zwar im Organismus keine dauernden Mängel zurückbleiben, es fragt sich jedoch, ob der Organismus durch diese Operation nicht zugleich eines Schutzorganes im Kampfe mit den Infektionskrankheiten beraubt wird.

Higrer glaubt auf Grund eigener Beobachtungen, daß mit der Entfernung der Mandeln manche septische Prozesse, Foetor ex ore und Reflexerscheinungen nervöser Natur beseitigt werden. Es ist nicht ausgeschlossen, daß manche akut auftretende Cerebrospinalprozesse unbekannter Herkunft ihren Ursprung in einem versteckten Mandelabsceß haben können.

Erbrich erwidert, daß er als wichtigste Indikation zur Entfernung der Mandeln die Gegenwart von Eiter in denselben betrachtet. Tonsillotomie hat den Zweck, eine bei kleinen Kindern manchmal bestehende Atmungsstörung zu beseitigen, während die Tonsillektomie die Beseitigung einer Lymphdrüse bedeutet, welche durch ihre krankhaften Veränderungen ernste Affektionen des Organismus nach sich ziehen kann.

Tuchendler stellt eine Pat. mit **Oesophagospasmus infolge einer akuten Entzündung der Speiseröhre** vor.

Die Pat. trank in einem Anfall von Nierensteinkolik aus einer Flasche in einem Schluck etwa 2 Gläschen 95%igen Alkohol und sofort traten heftige Schmerzen im Halse und in der Speiseröhre und Erbrechen von Schleim und Blut auf. Durch vier folgende Tage konnte Pat. nichts schlucken. Dann trat Besserung auf, die wieder von einer Verschlimmerung gefolgt war. Es traten zeitweise Schlingbeschwerden auf, besonders in den Morgenstunden, während nachmittags das Schlingen besser war. Dem Erbrochenen war nie Blut oder Schleim beigemengt. Die Schlundsonde stieß zu verschiedenen Zeiten auf Hindernisse an verschiedenen Stellen, und man konnte deutlich fühlen, wie die

Digitized by Google
Original from UNIVERSITY OF CALIFORNIA
Generated on 2019-10-24 15:11 GMT / http://hdl.handle.net/2027/uc1.b3252762
Public Domain in the United States, Google-digitized / http://www.hathitrust.org/access_use#pd-us-google

Sonde vom Oesophagus umfangen wurde. Auf Grund dieser Untersuchungen wurde die Diagnose auf Oesophagospasmus gestellt, bedingt durch eine mittelst Alkohol verursachte Entzündung der Oesophagusschleimhaut.

Diskussion.

Zawadzki glaubt nicht, daß eine so geringe Menge Alkohol entzündliche Veränderungen im Oesophagus hervorzurufen imstande ist und möchte den Spasmus im Oesophagus hier eher als auf reflektorischem Wege infolge der Nierenkolik entstanden ansehen.

Maliniak hält im Gegenteil die Diagnose Nephrolithiasis hier für nicht sicher und meint, daß der Alkohol in diesem Falle einen ätiologisch wichtigen Faktor darstellt, und dies um so mehr, als er bei der Sondierung der Pat. manchmal etwas Schleim und Blut an der Sonde bemerkte.

Robin meint, daß die Einführung der ätzenden Flüssigkeit organische Veränderungen im Oesophagus verursacht hat, was durch das blutige Erbrechen bewiesen wird, und daß in der Folge auf Grund der organischen Veränderungen die rein spastischen Erscheinungen aufgetreten sind, wofür der auffallende Wechsel der Symptome und der deutliche nervöse Zustand der Pat. sprechen.

Justinan stellt einen Fall von **Leukoplakia buccalis und lingualis** vor, betreffend einen 43jährigen Pat., der sich mit der Klage vorstellte, daß er seit 15 Jahren weiße Flecken auf der Schleimhaut der Mundhöhle und der Zunge ohne die geringsten Beschwerden besitze. Pat. hatte sich vor 25 Jahren mit Syphilis infiziert. Die Drüsen in der Ellbogenbeuge vergrößert. Wassermann +. Pat. ist seit 10 Tagen in spezifischer Behandlung und ist bereits eine Besserung zu bemerken.

Maybaum (Lodż) demonstriert einen **Oesophagusabguß,** der von der 18jährigen Pat., die 8 Tage zuvor Salzsäure getrunken hatte, expektoriert worden ist.

Der 17 *cm* lange, 2—2 *cm* im Durchmesser haltende Abguß besteht aus einer Schleimmasse und desquamiertem Epithel. Das Fieber hörte auf, die Schmerzen ließen nach, das Schlingen wurde wieder möglich. Durch 3 Wochen keine Stenose. Erst nach 4 Wochen traten Schlingbeschwerden auf und die Sonde stieß in 36 *cm* Entfernung von den Zähnen auf ein Hindernis. Behandlung mit Fibrolysin und Nährklystiere.

Diskussion.

Halpern erwähnt einen ähnlichen Fall, in dem bei der Sektion ein von der Schleimhaut vollständig entblößter Oesophagus gefunden wurde, der bei der mikroskopischen Untersuchung sich mit zahlreichen, tuberkulöse Geschwüre aufweisenden Granulationen bedeckt fand.

Wejnert stellt einen Pat. vor, der vor 4 Monaten den Appetit verloren hat und seither an Aufstoßen, Schluchzen und Schmerzen in der Nabelgegend litt und 30 Pfund an Gewicht verloren hat. Zunehmende Schwäche und Abmagerung. Selbst die dünnste steife Sonde kann nicht durch den Oesophagus unter 38 *cm* durchgeführt werden. Die röntgenologische Untersuchung ergibt normale Verhältnisse. Dieser Fall erscheint merkwürdig 1. durch den auffallenden Unterschied zwischen den Ergebnissen der Sonden- und der Röntgenuntersuchung, 2. wegen der Unmöglichkeit, den Oesophagus zu sondieren trotz absoluten Mangels von Symptomen seitens dieses Organes, 3. wegen der

Digitized by Google
Original from UNIVERSITY OF CALIFORNIA
Generated on 2019-10-24 15:11 GMT / http://hdl.handle.net/2027/uc1.b3252762
Public Domain in the United States, Google-digitized / http://www.hathitrust.org/access_use#pd-us-google

Schwierigkeit der Diagnose. Mit Rücksicht auf den in so kurzer Zeit eingetretenen großen Gewichts- und Kräfteverlust hält Wejnert die Diagnose einer im Frühstadium befindlichen Neubildung des Oesophagus für wahrscheinlich.

Labelski stellt einen 60jährigen Pat. vor, dem vor 3½ Jahren die **ganze Nase wegen Carcinom ausgeschnitten** worden war.

Der Defekt der Nase wurde mit einem Hautlappen aus der Stirne und die Stirnwunde mit einem Hautlappen vom Schenkel nach Thiersch gedeckt. Nach der Operation Beleuchtung mit X-Strahlen. Erfolg sehr gut.

Szmurło stellt einen Pat. mit einem beweglichen, leicht blutenden Tumor, wahrscheinlich **Fibrom,** im unteren Nasengang vor. Szmurło hat die Absicht, die Neubildung mittelst Elektrolyse zu beseitigen.

Kaczyński demonstriert:

1. eine von ihm modifizierte Kirsteinsche **Curette für adenoide Vegetationen.** Die Modifikation beruht darauf, daß das Messer verstärkt ist, so daß die vorstehenden Wucherungen abgetragen werden können ohne Verletzung der Schleimhaut und daß der Raum zwischen den Rahmen so verdeckt ist, daß die operierten Stückchen nicht in die Trachea fallen können.

2. Um die bei der Oesophagoskopie im Rohr sich ansammelnde Flüssigkeit abzuführen, führt er ein Rohr ein mit einem Kanal an der Seite und einer Öffnung im unteren Teil, welche mit einer mittelst Elektromotor bewegten Saugpumpe in Verbindung ist. Zwischen Saugpumpe und Rohr findet sich eine Flasche mit einem Stöpsel, in welchem 2 Röhrchen stecken — fürs Rohr und für die Pumpe — zur Aufnahme der Flüssigkeit.

Szmurło beschreibt einen Fall von **Lymphangiom der Nase.**

Bei dem 48jährigen Pat. fand man im mittleren Teil der Nasenscheidewand einen leicht blutenden Tumor. Abtragung mit der heißen Schlinge, Kauterisation der Ansatzstelle mit dem Glüheisen. Mikroskopische Untersuchung: Lymphangioma fibromatodes.

Meyerson liest die Beschreibung eines Falles von **Tumor der Nasenscheidewand.**

Bei dem 26jährigen Pat. findet sich ein weintraubengroßer, harter Tumor zwischen Septum und Muschel. Abtragung mit der kalten Schlinge. Auskratzung der Ansatzstelle mit dem scharfen Löffel und Kauterisierung mit Chromsäure. Die mikroskopische Untersuchung ergibt den typischen Bau eines tuberkulösen Tumors.

Sokołowski hält einen Vortrag unter dem Titel: **Erkrankt bei uns die jüdische Bevölkerung an Tuberkulose und einigen anderen Affektionen der Luftwege häufiger als die christliche!** (Siehe diese Monatsschrift, 1913, S. 809.)

Zamenhof stellt vor:

a) Einen 20jährigen Pat., der plötzlich unter den **Erscheinungen einer Affektion der linken Highmorshöhle erkrankte.** Extraktion eines Zahnes und Eröffnung der Kieferhöhle durch den Alveolus ohne Erfolg. Die Untersuchung ergab: Der linke Bulbus protrudiert, aus der Gegend des Tränensackes kommt übelriechender Eiter zum Vorschein, in der Nase reichlicher, aus den Siebbeinzellen stammender Eiter. Temp. 39·2. Eröffnung sämtlicher Nebenhöhlen, schnelle Heilung.

Dobrowolski stellt einen 8jährigen Knaben vor, welcher vor 9 Monaten Scharlach, vor 8 Monaten Masern überstanden hat, worauf Croup mit

Digitized by Google
Original from UNIVERSITY OF CALIFORNIA
Generated on 2019-10-24 15:12 GMT / http://hdl.handle.net/2027/uc1.b3252762
Public Domain in the United States, Google-digitized / http://www.hathitrust.org/access_use#pd-us-google

bedeutender **Verengerung der Glottis** folgte, welche die Tracheotomie notwendig machte. Später konnte die Kanüle nicht mehr entfernt werden wegen Dyspnoe, verursacht durch Lähmung der Stimmbandöffner. Dobrowolski führte Laryngofissur mit Ausschneidung des echten linken Stimmbandes aus. Gegenwärtig atmet und spricht Pat. gut.

Szmurło demonstriert:

1. eine Pat. mit **Lymphosarcoma cavi nasopharyngei,**

2. **zwei aus dem Oesophagus** mit Hilfe des Oesophagoskops **entfernte Fremdkörper** (Schlüsselbein und ein Knochenstück von einem Hühnchen),

3. einen im Hypopharynx in der Nähe des unteren Randes des Ringknorpels fest eingeklemmt gewesenen **Fleischbissen,** der mit der Zange entfernt wurde.

Polański stellt einen 27jährigen Pat. vor, welcher seit einigen Monaten über Halsschmerzen und Heiserkeit klagt. Im Pharynx am linken hinteren Bogen eine große, mit **grauem Belag bedeckte Ulceration,** im Larynx beide Stimmbänder ödematös, an einigen Stellen mit Belag bedeckt, auf dem rechten Stimmband eine Ulceration. Über der rechten Lungenspitze bronchiales Atmen. Pat. blaß, abgemagert, keine Lues. Diagnose: Tuberculosis pharyngis, laryngis et pulmonum.

Szmurło demonstriert:

a) einen Knaben mit einem **Fibrom der Nasenrachenhöhle.** Elektrolyse alle 4—5 Tage. Nach 30 Sitzungen Verkleinerung des Fibroms in der Gegend der rechten Nasenhöhle, und Pat. kann auf dieser Seite gut atmen. Es blieben noch Verlegung der Nase, Deviation der Scheidewand und ein Schleimpolyp der linken Nasenhöhle zu beseitigen;

b) eine 29jährige Pat. mit einem **Lymphangiosarkom der rechten Mandel und der Halsdrüsen** und die dazu gehörigen mikroskopischen Präparate. Die Drüsen am Halse bilden einen ungeheuren Tumor. Diagnose infaust. Therapie As.

Erbrich stellt einen Pat. mit einem **Tumor in der Gegend des rechten falschen Stimmbandes** und der Morgagnischen Tasche malignen Charakters vor.

Dobrowolski stellt ein 7jähriges Mädchen mit **Angina Vincenti** vor. Auf der linken Tonsille findet sich eine mit einem grauen, stark übelriechenden Belag bedeckte Ulceration. Die mikroskopische Untersuchung ergibt eine fast reine Kultur von fusiformen, für diese Krankheit charakteristischen Bacillen. Dobrowolski betont, daß diese Krankheit bei uns sehr selten ist und zu den Formen von Angina gangraenosa gerechnet werden muß.

Lubliner skizziert die Krankengeschichte des Falles und zeigt anatomisch-pathologische Präparate von zwei Spitalsfällen, die letal verliefen, und zwar:

1. von einem **Empyema sinus sphenoidalis und Meningitis.** 26jährige Pat., seit 2 Monaten Kopfschmerzen, Schüttelfrost, Fieber, seit 6 Tagen Hals- und Ohrenschmerzen links, Exophthalmus und Chemosis beiderseits, Schmerzhaftigkeit der Augenlider und der Bulbi bei Berührung. 3 Tage ante mortem Bewußtlosigkeit, Trismus, Lidödem, Anschwellung der Nasenwurzel, Opisthotonus. Obduktion: Dura linkerseits mit eitrigem Exsudat bedeckt. Kleinhirn nur an der dem Felsenbein anliegenden Partie mit Eiter bedeckt.

Digitized by Google
Original from UNIVERSITY OF CALIFORNIA
Generated on 2019-10-24 15:10 GMT / http://hdl.handle.net/2027/uc1.b3252762
Public Domain in the United States, Google-digitized / http://www.hathitrust.org/access_use#pd-us-google

2. Einen Fall mit einem **Absceß des Ringknorpels.** 55jähriger Pat., seit 5 Wochen Anfälle von Atemnot, keine Schlingbeschwerden, Stimme stark heiser. Im Larynx die hintere Wand und die Stimmbänder geschwollen, eine Ulceration in der Richtung des Sinus pyriformis. Im Spital einige Anfälle von Atemnot. Tracheotomie verweigert. In einer Nacht plötzlicher Exitus. Sektion: Ödem der wahren und der falschen Stimmbänder. Im Ringknorpel ein Absceß, welcher die ganze hintere Wand des Knorpels zerstörte und in eine mit Eiter gefüllte Höhle umwandelte.

Diskussion.

Auf entsprechende Anfragen erwidert Lubliner in bezug auf den Fall 2, daß die Ätiologie dunkel ist, Wassermann negativ ausfiel, ein Trauma nicht vorausgegangen ist und daß der Eiter noch mikroskopisch untersucht werden soll.

Oppenheim demonstriert einen 45jährigen Pat. mit einem **großen Tumor auf der laryngealen Oberfläche der Epiglottis,** welcher den Eingang zu dem stark infiltrierten Kehlkopf verdeckte.

Erbrich stellt **drei einer Familie angehörige Patienten mit Sklerom** vor, bei denen Autovaccineinjektion mit positivem Erfolg angewendet wurde. Die Diagnose Sklerom wurde durch die bakteriologische Untersuchung bestätigt. Nach 49 Injektionen konnte eine bedeutende Besserung konstatiert werden. Die Atemnot wurde geringer, die Infiltrate im Larynx und in der Nase waren bedeutend resorbiert.

Diskussion.

Zum Fall Oppenheims rät Szmurło, ein Stückchen vom Tumor behufs anatomischer Untersuchung auszuschneiden.

Sokołowski meint, es handelt sich um Tuberkulose von sehr chronischem Verlauf. Solche Fälle sind besonders auf dem Lande anzutreffen und verursachen kolossale Veränderungen.

In bezug auf die vorgestellten Fälle von Sklerom meint Sokołowski, daß dieselben für die Erblichkeit von Sklerom sprechen. Die von Erbrich angewandte Methode ist einfach, leicht und erfordert nicht einmal Liegen im Spital.

Erbrich demonstriert den Apparat zur **Schwebelaryngoskopie.**

Rappaport stellt einen 11jährigen Knaben vor, bei dem wegen **subglottischer, skleromatöser Stenose die Laryngofissur ausgeführt** und eine Woche später die Kanüle entfernt und am Hals ein Verband angelegt worden war, unter welchem die Wunde in einigen Tagen vollständig verheilte, so daß Pat. bis jetzt gut atmet.

Diskussion.

Lubliner meint, daß die Schwebelaryngoskopie sich sehr nützlich zur Behandlung von unter den Stimmbändern lokalisierten Prozessen erweisen kann.

Erbrich sieht in diesem Vorgang keine neue, aber eine zur Ausführung vieler bisher schwieriger oder geradezu unmöglicher Handgriffe und Operationen sehr hilfreiche Methode.

Sokołowski teilt die Ansicht von Lubliner und führt als Beispiel die Entfernung von Kehlkopfpolypen bei Kindern an.

Generated on 2019-10-24 15:10 GMT / http://hdl.handle.net/2027/uc1.b3252762
Public Domain in the United States, Google-digitized / http://www.hathitrust.org/access_use#pd-us-google
Digitized by Google
Original from UNIVERSITY OF CALIFORNIA

Zum Falle Rappaports behauptet Sokołowski, daß die Entfernung subglottischer Wülste mit Hilfe der Laryngofissur eine nur temporäre Besserung verschafft, die mit der Zeit von Rezidiven gefolgt wird, und schlägt die Anwendung der spezifischen Vaccine vor, die Erbrich seit einiger Zeit mit sehr gutem Erfolg verwendet.

Meyerson demonstriert mikroskopische Präparate:

1. von einem **Nasenfibrom** einer 28jährigen Pat., deren rechte Nasenhöhle von einer grau gefärbten, bei Sondenberührung leicht blutenden Neubildungsmasse ausgefüllt war, welche die äußere Nasenwand durchbrochen, die mittlere Muschel zerstört, die untere an den Nasenboden angedrückt hatte, an dem Septum anliegend und in die Keilbeinhöhle hineingewachsen war, deren vordere Wand entfernt wurde.

2. Von **Tuberkulose der Nase** bei einer 18jährigen Pat. in Form von Ulcerationen und Infiltraten des Nasenseptums, welches teilweise destruiert wurde. In den anderen Organen waren keine Veränderungen vorhanden.

Meyerson (Vortrag): **Beitrag zur Kasuistik vom Larynxcarcinom.**

Der 67jährige Pat. meldete sich im Jahre 1901 mit der Klage über seit einigen Monaten dauernde Heiserkeit. Die Untersuchung ergab: Der ganze Kehlkopf mit einer Neubildungsmasse ausgefüllt, welche auch beide Stimmbänder eingenommen hat. Diagnose: Carcinom. Vollständige Excision des Larynx mit Einnähung der Trachea in die Hautwunde durch Gluck. Die Wunde über der Trachea heilte jedoch nicht, so daß der Kranke während des Essens die Öffnung verstopfen mußte. Erst Mikulicz ist es gelungen, die Öffnung zum Verschluß zu bringen. Anfangs atmete der Pat. mit Hilfe eines Apparates von Gluck, der darauf beruht, daß die Tracheotomieröhre mit einem dicken Drain mit einer Nasenöffnung verbunden wird. Dieses war aber dem Kranken unbequem, der dann später gewöhnlich durch die Tracheotomieröhre atmete. Der Kranke überlebte den Eingriff noch 11 Jahre und starb im Alter von 78 Jahren an einer Neubildung des Knochens der unteren Extremität, während an der operierten Stelle durch die ganze Zeit kein Rezidiv aufgetreten war.

Der Vorsitzende macht bekannt, daß ein ungenannter Spender 200 Rubel als Prämie für die beste Arbeit bestimmt habe, welche in der Zeit vom 1. Januar 1913 bis 1. Juli 1914 aus dem Gebiete der Rhinolaryngologie im Druck erscheinen oder im Manuskript vorgelegt werden wird.

Oppenheim stellt 3 Pat. vor:

1. Zum zweitenmal einen 52jährigen Kranken mit folgendem Larynxbild: Die ganze **rechte Epiglottis** zerstört, **von ihrer Basis geht ein großer, an der Oberfläche ulcerierter Tumor** hervor, der den Kehlkopfeingang verdeckt. Pat. klagt über Schlingbeschwerden. Pirquet negativ. Wassermann positiv, weshalb Oppenheim die Absicht hat, Salvarsan zu injizieren.

2. Einen 65jährigen Pat. mit einem **Tumor in der Gegend des linken Stimmbandes.** Schmerzhaftigkeit und Unbeweglichkeit der linken Kehlkopfhälfte. Es handelt sich um einen malignen Tumor.

3. Eine 50jährige Frau mit einem **harten, nicht ulcerierten,** die Bögen auseinanderziehenden **Tumor der rechten Tonsille.** Der Tumor besteht bereits 2 Jahre.

Digitized by Google
Original from UNIVERSITY OF CALIFORNIA
Generated on 2019-10-24 15:10 GMT / http://hdl.handle.net/2027/uc1.b3252762
Public Domain in the United States, Google-digitized / http://www.hathitrust.org/access_use#pd-us-google

Lubliner stellt einen Pat. mit der Diagnose **Tumor sub chorda sinistra post tentamen suicidii** vor.

Vor 2 Jahren hat sich der Pat. quer durch den Hals geschnitten. Der untere Teil des linken Schildknorpels war durchschnitten. Zusammennähung der Wunde, Heilung derselben mit Zurückbleiben von Heiserkeit und Atemnot. Die Untersuchung ergab: Eine tiefe Narbe quer durch den Hals. Unter dem linken Stimmband eine Vorwölbung, wie von einem kleinen, beweglichen Tumor. Das Röntgenogramm zeigt, daß der untere Teil des Schildknorpels abgeschnitten wurde und in das Larynxlumen hineinwuchs. Der Tumor wurde von dem Stimmbande mit der Schlinge entfernt, und der Pat. gewann Stimme und normale Atmung wieder.

Weiters beschreibt Lubliner einen Fall von **Corpus alienum in Broncho sinistro.**

Bei dem 55jährigen Pat. mit der Diagnose Tuberculosis pulmonum et laryngis, der vor 6 Jahren wegen beiderseitiger Entzündung des Cricoarytaenoidalgelenkes tracheotomiert worden war, brach die silberne Kanüle von der Platte ab und fiel in den linken Bronchus. Extraktion mit Hilfe des Bronchoskops.

Mesz stellt ein 10jähriges Mädchen mit **Anschwellung der Nase und der linken Gesichtshälfte und mit reichlicher Nasensekretion** vor.

Bei der Untersuchung fand man im Naseneingang einen harten, von viel käsigen Massen umgebenen Körper. Nach Entfernung derselben Abtreten der Geschwulst. Der Eingang zur linken Nasenhälfte bildet eine weite Höhle. Das Septum ist nach rechts verschoben, die Muscheln sind im Zustande der Atrophie. Das Röntgenogramm zeigt die äußere Nasenwand stark nach außen verschoben, die Highmorshöhle bedeutend verkleinert. Diese Veränderungen können so zustande gekommen sein, daß sich zuerst ein Rhinolit gebildet hatte, welcher die Nasenöffnung verlegte und dadurch eine Rhinitis caseosa verursachte.

Erbrich und Jakubowski stellen 2 Pat. mit Sklerom vor:

1. Einen 10jährigen Knaben mit **Sklerom der Nase und des Pharynx** (Nase hart). Der weiche Gaumen an die hintere Pharynxwand angewachsen, viel Narben und Adhäsionen.

2. Ein 19jähriges Mädchen mit **Veränderungen in einer Nasenhälfte und im Kehlkopf.** Letztere in Form einer im Zentrum durchlocherten Membran.

Szmurło: **Fremdkörper** — eine Plombe, die aus einem oberen Zahn herausgefallen und in die Nase gelangt ist.

Diskussion.

Szmurło macht zu dem Falle Lubliners auf die große Vitalität des Knorpels aufmerksam, der die rasche Heilung der Wunde zuzuschreiben ist.

Lubliner betont, daß bei Schnittwunden des Kehlkopfes zuerst der Knorpel und dann die Haut zusammengenäht werden sollen.

Meyerson teilt für den ersten Fall Oppenheims die Ansicht des Vortragenden betreffs der Syphilis, und bezüglich des dritten Falles (Tonsillentumor) erachtet er einen chirurgischen Eingriff für überflüssig und gefährlich, da der Tumor einen gutartigen Charakter und einen sehr chronischen

Digitized by Google
Original from UNIVERSITY OF CALIFORNIA
Generated on 2019-10-24 15:10 GMT / http://hdl.handle.net/2027/uc1.b3252762
Public Domain in the United States, Google-digitized / http://www.hathitrust.org/access_use#pd-us-google

Verlauf hat, was von Erbrich, der sich an die Kranke seit 3 Jahren erinnert, bestätigt wird.

Meyerson: **Über unblutige Eröffnung peritonsillärer Abscesse.**

In peritonsillären Abscessen findet sich die stärkste Spannung meistens über dem vorderen Gaumenbogen und nach auswärts von demselben, seltener hinter dem hinteren Bogen, und dementsprechend wird gewöhnlich an diesen Stellen eingeschnitten. Ein solcher Schnitt befindet sich aber an einem ganz exzentrischen und höchsten Punkt des Abscesses, verschafft daher keine günstigen Abflußbedingungen. Die Ursache dieser von dem primären Herd so entfernten Ausbreitung des Eiters liegt in anatomischen Verhältnissen, nämlich darin, daß in der Mandelnische zwischen den Gaumenbögen eine Fascie aus derbem Bindegewebe vorhanden ist, welche dem Eiter einen bedeutenden Widerstand entgegensetzt und ihn zwingt, sich in dem lockeren, hinter der Fascie befindlichen und auf den Gaumen übergehenden Bindegewebe einen Weg zu bahnen. Bei spontaner Eröffnung des Abscesses erfolgt der Durchbruch nie am Gaumen, sondern zwischen der Mandel und ihrer Peripherie nach Sprengung der erwähnten Fascie. Um die Natur in dieser Beziehung nachzuahmen, hat Kilian noch vor Jahren vorgeschlagen, die Fascie in der Fossa supratonsillaris stumpf mit der Sonde zu durchbrechen, wobei man leicht zum Absceß gelangt. Meyerson hat nun in einigen Fällen diese Methode mit dem besten Erfolg ausgeführt. Nach Anästhesierung mit Cocain und Abziehung der Mandel nach unten wird das Gewebe an der betreffenden Stelle mit der Sonde durchstoßen, wobei man auf Eiter stößt. Behufs Erweiterung der Öffnung wird in dieselbe eine Pinzette eingeführt und die Branchen derselben gespreizt, wodurch ein klaffender Spalt erzeugt wird, der keine Neigung zu raschem Verschluß besitzt. Mit Rücksicht darauf, daß messerscheue Patienten oft aus Furcht vor einer Operation furchtbare Qualen leiden und daß andrerseits bei der Incision eines solchen Abscesses beträchtliche Blutung vorkommen kann, muß zugegeben werden, daß diese Methode schon ihrer Einfachheit wegen große Vorzüge besitzt und in entsprechenden Fällen vorgezogen zu werden verdient.

Diskussion.

Rappaport fragt, ob man bei diesem Verfahren nicht ein Messer benutzen könnte.

Meyerson erwidert, daß der Gebrauch eines Messers hier zu riskiert wäre, da hinter der beschriebenen Stelle große Blutgefäße sich finden, und dann hat man es oft mit Personen zu tun, die messerscheu sind.

Pieniążek betont, daß nach der Incision solcher Abscesse recht oft Blutungen aufzutreten pflegen. Wichtiger ist die postoperative Behandlung, um einen Wiederverschluß der Öffnung zu verhüten. Zu diesem Zwecke dient nachträgliche Tamponade derselben.

Heimann hat nie Sonden angewendet, hat nie Blutungen gehabt, weil, wie er glaubt, er nie zu früh inzidierte. Bei der Untersuchung soll man sich nicht auf die Inspektion verlassen, sondern sich auch der Palpation mit dem Finger bedienen. Nach der Incision führt er immer eine Pinzette zur Erweiterung der Öffnung ein.

Polański stellt einen 29jährigen Pat. mit einer **tuberkulösen Ulceration am rechten wahren Stimmband** vor. In der rechten Lungenspitze tuberkulöse Veränderungen.

Digitized by Google
Original from UNIVERSITY OF CALIFORNIA
Generated on 2019-10-24 15:10 GMT / http://hdl.handle.net/2027/uc1.b3252762
Public Domain in the United States, Google-digitized / http://www.hathitrust.org/access_use#pd-us-google

Rappaport stellt einen 7jährigen Knaben vor, der vor 1½ Jahren wegen **Diphtheritis hoch tracheotomiert** worden war und seitdem **nicht dekanüliert werden konnte.**

Vor 2 Wochen wurde bei ihm als Vorbereitungsoperation zur Laryngofissur die Tracheotomia inferior ausgeführt, aber einige Zeit danach konnte er nach Entfernung der Kanüle gut atmen.

Marcinkowski stellt einen Pat. mit folgendem Verlauf vor:

Vor 1½ Jahren Typhus, Perichondritis laryngis, Tracheotomie. Seither Atmung nur durch die Kanüle möglich wegen **Verengerung im Ringknorpel und Steifheit des Larynx.** Durch einige Monate ambulatorische Behandlung mit Metalldilatatoren. Die Beweglichkeit besserte sich bedeutend, die des rechten Stimmbandes war normal, die des linken unvollständig — bis zur Kadaverstellung. Die Schleimhaut unter den Stimmbändern verdickt und gerötet. Die Verengerung am Ringknorpel wurde nach Mangoldt operiert. Ein stumpfer Keil wurde aus dem Knorpel der zweiten Rippe ausgeschnitten, unter die Haut am Halse eingeimpft und dort 9 Monate belassen. Dann wurde der Kehlkopf gespalten, ein dickes Gummidrain eingelegt, welches vom Kehlkopfeingang bis zum oberen Abschnitt der Trachea reichte, und ein Hautlappen mit breiter Basis am Hals so ausgeschnitten, daß seine Spitze den Knorpelkeil trug. Der Lappen wurde dann so gedreht, daß der Knorpel in die Tiefe der Wunde zu liegen kam und den Defekt des über dem Drain gespannten Ringknorpels deckte. Naht. Heilung per primam. Applikation der Tracheotomiekanüle an der alten Stelle. Die Operation wurde vor 6 Wochen ausgeführt, und in dieser Woche wird der Drain entfernt werden.

Marcinkowski führt die Krankengeschichte einer Frau an, die seit 2 Jahren über Atemnot klagte, ohne Affektion der Nase. Die Laryngoskopie deckte blaßgelbe, glatte, subglottische, symmetrische Wülste auf. In einem Erstickungsanfall Tracheotomie und nach einer Woche Laryngofissur, Excision der subglottischen Wülste und Kauterisation mit dem Paquelin. Die Untersuchung der exzidierten Gewebe ergibt chronische Entzündung. Mit Rücksicht auf die zweijährige Dauer und den Mangel von für Sklerom charakteristischen Merkmalen mußte der bereits aufgegebene Begriff: **Laryngitis hypoglottica hypertrophica** wieder aufgenommen werden.

Diskussion.

Sokołowski erinnert daran, daß er vor 18 Monaten am Kongreß in Rom die These verfocht, daß man außer dem subglottischen Sklerom auch Fälle von chronischer Entzündung nicht skleromatösen Charakters beobachten kann, daß die Form Laryngitis chronica hypertrophica möglich ist.

Polański behauptet, daß die anatomisch-pathologische Untersuchung nicht immer entscheidend sein kann, da man in den mikroskopischen Präparaten nicht in jedem Entwicklungsstadium des Skleroms charakteristische Merkmale findet. Das histologische Bild eines untersuchten Präparates stellt sich verschieden dar, je nach der Dauer der Veränderungen an der gegebenen Stelle. Verschiedenen Stellen entnommene Präparate können ganz verschiedene Bilder geben, so daß z. B. an dem einen ganz frische, für Sklerom charakteristische Veränderungen sich finden, wie kleinzelliges Infiltrat, Mikuliczsche Zellen, Bakterien u. dgl., während an anderen der Prozeß bereits abgelaufen erscheint und, abgesehen von einer bedeutenden Bindegewebsentwicklung, vollständiger Mangel eines charakteristischen Bildes besteht. In manchen Fällen

Digitized by Google
Original from UNIVERSITY OF CALIFORNIA
Generated on 2019-10-24 15:10 GMT / http://hdl.handle.net/2027/uc1.b3252762
Public Domain in the United States, Google-digitized / http://www.hathitrust.org/access_use#pd-us-google

fanden sich nur in der Tiefe des Präparates dem Sklerom eigentümliche Veränderungen, es ist also wichtig, daß das zu untersuchende Stück recht tief entnommen werde. Als Beispiel führt Polański den von ihm vor 2 Jahren beschriebenen Fall von Sklerom an, bei dem unter fünf von verschiedenen Abschnitten entnommenen Präparaten nur in einem für Sklerom charakteristische Veränderungen gefunden werden konnten, während bei den übrigen kein Sklerom, sondern eine chronische Entzündung diagnostiziert werden konnte. Aus diesem Grunde ist Polański geneigt, den besprochenen Fall eher als Sklerom anzusehen, wofür der klinische Verlauf der Krankheit und das laryngoskopische Bild sprechen.

Tryjarski demonstriert die **Zeichnung eines skleromatösen Larynx** (zwischen den Stimmbändern ist eine Membran nach Art eines Diaphragma sichtbar) von einem 15jährigen Knaben, bei dem er zuerst die Tracheotomie ausgeführt und dann die Membran mit dem Paquelin durchschnitten hat. Gegenwärtig befindet sich der Pat. wohl.

Meyerson und Czarkowski: **Fall eines mit günstigem Erfolg operierten Tonsillensarkoms.**

Der 45jährige Pat. erkrankte vor 6 und dann wieder vor 2 Jahren an Gangrän der rechten Tonsille. Die bakteriologische Untersuchung hat damals keine Löfflerschen Bacillen, nur Streptokokken nachgewiesen. Nach einiger Zeit begann die Mandel stark zu wachsen, und vor einem Monat stellte sich der Pat. mit bedeutend vergrößerter Mandel vor. Das rasche Wachstum wies auf Malignität hin und obgleich die mikroskopische Untersuchung eines ausgeschnittenen Stückchens nichts für Sarkom Charakteristisches darbot, wurde trotzdem dem Kranken die radikale Operation (Pharyngotomie) angetragen. Die Untersuchung des excidierten Tumors bestätigte die Diagnose. In diesem Falle verdient die überstandene Gangrän der Mandel besondere Beachtung. Vor einigen Jahren hat Meyerson in einer laryngologischen Sitzung 4 Fälle von Mandelgangrän angeführt, von denen 3 letal endeten, während im vierten einige Monate nach der Heilung sich in der Mandel eine maligne Neubildung entwickelte, welche zum Tode führte. Es ist also hier schon der zweite Fall einer malignen Neubildung nach vorausgegangener Mandelgangrän.

Szmurło demonstriert **Präparate von dem Nasensarkom einer Frau,** welche seit 4 Monaten Verlegtsein der Nase durch eine von der vorderen Wand der mittleren Muschel ausgehende Geschwulst bemerkte. Abtragung mit der Schlinge. **Sarcoma globocellulare.** Bei frühzeitiger Entfernung des Tumors kann man gute Resultate erhalten, doch kommen oft Rezidiven vor.

Aus den Sitzungen der Warschauer oto-laryngologischen Gesellschaft.

Chorożynski stellt eine 28jährige Frau mit einem **Ausschlag im Gesicht, an der Schleimhaut der Nase und des Kehlkopfes vor.**

Der Ausschlag im Gesicht hat die Form eines Ekzems, an manchen Stellen von Bläschen mit schleimig-eitrigem Inhalt. Die Kehlkopfschleimhaut etwas injiziert, auf der Oberfläche des Arytänoidknorpels kleine, weißliche, inhaltslose Bläschen. Am Nasenseptum deutliche kleine Bläschen mit schleimig-eitrigem Inhalt. Die Krankheit dauerte 3 Wochen.

Moczulski demonstriert einen nach operativer Entfernung eines tuberkulösen Infiltrates in der Gegend des Proc. vocalis ausgeheilten **Fall von Larynxtuberkulose.**

Digitized by Google
Original from UNIVERSITY OF CALIFORNIA
Generated on 2019-10-24 15:11 GMT / http://hdl.handle.net/2027/uc1.b3252762
Public Domain in the United States, Google-digitized / http://www.hathitrust.org/access_use#pd-us-google

Diskussion.

Srebrny erinnert daran, daß man bei derartigen Fällen nur an Pachydermie denken soll, und nur die histologische Untersuchung entscheidet über die Natur der Krankheit, wie dies auch im vorgestellten Falle geschah.

Heryng betont, daß die Pachydermie sich häufiger als eine diffuse, seltener als eine circumscripte Affektion darstellt, in Form weißer Beläge, meistens an den Stimmfortsätzen, bei starker Hyperämie der hinteren Wand des Kehlkopfes. Tuberkulöse Knötchen an den Stimmfortsätzen gehören zu den Seltenheiten. Heryng hat in seinen Fällen keine tuberkulösen Veränderungen in den Lungen gefunden.

Lubliner beschreibt die Pachydermie als eine Hyperplasie des Epithels, häufig mit Eindrücken an der Oberfläche infolge von Druck seitens der gegenüberliegenden Wand. Pachydermie kann der Ulceration unterliegen und Narben bilden oder im Gegenteil wuchern und warzenförmige Proliferation anzeigen.

Moczulski stimmt mit den angeführten Bemerkungen überein: seine Diagnose hat er nur auf die histologische Untersuchung gestützt.

Der zweite Fall Moczulskis betrifft einen Pat. mit einer **auf dem linken wahren Stimmband** in Entwicklung begriffenen **tuberkulösen Affektion,** während die Krankheit auf dem rechten Stimmband schon voll entwickelt ist, in den Lungen deutliche Veränderungen, im Sputum Bacillen, die Stimme heiser, die obere Fläche des rechten Stimmbandes mit blassen, kammartigen Proliferationen besetzt, das Stimmband beweglich. Das linke wahre Stimmband stellt sich in der vorderen Hälfte von fast normaler Blässe, in der hinteren stark gerötet dar.

Bychowski und Srebrny stellen eine **Patientin mit Akromegalie** vor.

Die 55jährige Pat. muß seit vielen Jahren ungewöhnlich große Schuhe und Handschuhe benutzen. Vor 7—8 Jahren begannen Schädel, Gesicht, Hände und Füße monströse Dimensionen anzunehmen. Vor 5 Jahren trat Sehschwäche anfangs nur auf dem linken Auge auf. Seit Anfang 1910 sieht Pat. immer schlechter, wird unfähig zur Arbeit, apathisch, schlafsüchtig und klagt über Kopfschmerzen. Am Röntgenogramm Erweiterung des Türkensattels. Das ganze klinische Bild wird von Erscheinungen gesteigerten intrakraniellen Druckes beherrscht, Apathie, Kopfschmerzen, Somnolenz. Bychowski diagnostizierte Hypophysistumor und rechnete in Übereinstimmung mit anderen Autoren den Fall zu den Adenomen (Adenoma hypophysis cerebri). Im März 1910 wurde die Kranke von Eiselsberg operiert und dabei ca. 2 cm^3 einer dunkelbraunen, weichen Neubildungsmasse ausgelöffelt, die sich als Adenom erwies. Schon nach 14 Tagen trat eine deutliche Verkleinerung der Hände ein. Nach 6 bis 8 Wochen fand Bychowski eine bedeutende Besserung, die Sehkraft war besser und die Pat. konnte sich wieder mit der Wirtschaft beschäftigen. Im Mai 1913 traten plötzlich reichliche Nasenblutungen auf, welche durch Tamponade gestillt wurden. Srebrny hat die Pat. Ende 1910 untersucht. In der Nasenhöhle war nur noch ein kleiner Teil des knorpeligen Septums erhalten, der Rest des Septums war samt den Muscheln entfernt worden, die Nasenhöhle mit fötiden Krusten ausgefüllt. Unter dem Einflusse von Nasenspülungen vermindert sich der Fötor immer mehr und verschwand schließlich ganz. Als im Frühjahr 1912 reichlich Blutungen aus der Nase auftraten, konstatierte

Digitized by Google
Original from UNIVERSITY OF CALIFORNIA
Generated on 2019-10-24 15:11 GMT / http://hdl.handle.net/2027/uc1.b3252762
Public Domain in the United States, Google-digitized / http://www.hathitrust.org/access_use#pd-us-google

Srebrny in der Gegend des Keilbeinkörpers einen elastischen Tumor von ulzerierter Oberfläche in der Größe einer türkischen Nuß. Gegenwärtig hat der Tumor die Größe einer welschen Nuß. Derselbe stellt offenbar ein Rezidiv des im Jahre 1910 operierten Tumors dar.

Srebrny: **Beitrag zur Ätiologie der rezidivierenden Peritonsillarabscesse,** gestützt auf 2 Beobachtungen, in welchen die Ursache der Rezidiven ein Fremdkörper (ein Knochen, ein Speichelstein) war. In beiden Fällen fand Srebrny eine Fistel im vorderen Bogen, welche immer den Verdacht auf einen Fremdkörper in der Mandel oder in ihrer Nachbarschaft erwecken muß.

Diskussion.

Heryng hebt hervor, daß auf die Entstehung eitersezernierender Fistel in den Mandeln auch in denselben enthaltene Konkremente Einfluß haben können. Es sind das sogenannte Mandelfisteln. Er erinnert an Fälle, in welchen nach Entfernung von Mandelkonkrementen die Eiterung aus denselben aufhörte und die Fistel verschwand. Er empfiehlt, sich nicht mit der bloßen Spaltung des Abscesses zu begnügen, sondern denselben noch zu erweitern, um den Abfluß des Eiters zu erleichtern.

Lubliner hält die Beobachtung von Srebrny für sehr wichtig, meint jedoch, daß mit Rücksicht auf die veröffentlichten Fälle von Aktinomykosis in ähnlichen Fällen die Entstehung der Abscesse mit dem Aktinomykespilz als ätiologisches Moment in Verbindung gebracht werden könnte, und empfiehlt daher im Falle von peritonsillaren Abscessen eine genaue Anamnese aufzunehmen, um über den Einfluß von Kauen harter Gegenstände, wie Reis-, Korn-, Weizenkörner. oder von Nagen der Fingernägel auf ihre Entstehung eine Überzeugung zu gewinnen.

Chorążynski hegt in bezug auf den ersten Fall Zweifel über das ätiologische Moment (Knochen). Gewöhnlich geht mit dem abfließenden Eiter auch der ihn verursachende Fremdkörper ab. Die bloße Heilung der eiternden Stelle zeigt von dem Verschwinden der die Eiterung veranlassenden Ursache.

Koenigstein zählt die Fälle von Srebrny zu den äußerst seltenen und erwähnt einen Fall von Haug, in welchem in dem peritonsillaren Gewebe ein Stückchen Watte gefunden wurde.

Sinolęcki beschreibt seinen Fall von schwerer, durch einen in der Gegend der rechten Mandel steckenden Splitter verursachter Phlegmone. Er betraf einen 40jährigen Mann, bei dem einige Wochen nach Beginn der Krankheit, als diese bereits zu erlöschen schien, in der rechten Unterkiefergegend ein bedeutendes Ödem auftrat, das sich nach vorn, unten und hinten erstreckte und die Gegend des rechten Schulterblattes einnahm. Es entstand ein subcutanes Emphysem bei hoher Temperatur (40° C). Nach breiten, langen und tiefen Einschnitten ergoß sich eine reichliche Menge übelriechenden Eiters. Einige Tage vor dem Tode warf der Kranke während eines heftigen Hustenanfalles gleichzeitig mit dem fötiden Eiter einen Splitter aus.

Srebrny teilt zum Schluß mit, daß er zweimal Fisteln am vorderen Bogen gesehen hat; in beiden Fällen fand er einen Fremdkörper in der Mandel und er empfiehlt für solche Fälle, die totale Enukleation der kranken Mandel vorzunehmen.

Lubliner stellt einen Kranken mit **Tuberkulose der Lippen und des Kehlkopfes** vor.

Generated on 2019-10-24 15:11 GMT / http://hdl.handle.net/2027/uc1.b3252762
Public Domain in the United States, Google-digitized / http://www.hathitrust.org/access_use#pd-us-google
Digitized by Google
Original from UNIVERSITY OF CALIFORNIA

Vor 4 Jahren bemerkte der 42jährige Pat. eine auf der inneren Oberfläche der unteren Lippe sich bildende Ulceration. Nach einigen Wochen entstanden neue Ulcerationen in der Entfernung von einigen Zentimetern von dem primären Herd. Der Kranke stammt aus gesunder Familie, ist seit 16 Jahren verheiratet, hat vier gesunde Kinder und war selbst nie krank. In den Lungen keine Veränderung nachweisbar. Die Schleimhaut der unteren Lippe von einer Reihe konfluierender Geschwüre bedeckt, welche die ganze untere Lippe einnehmen und über dem rechten Mundwinkel auf die Oberlippe übergreifen. Am Boden der Geschwüre stellenweise zerfallende Knötchen. Seit einigen Wochen Heiserkeit. Die wahren und die falschen Stimmbänder infiltriert, von unebener, wie mit Granulationen bedeckter Oberfläche. Die hintere Larynxwand etwas geschwollen, Schlingen nicht schmerzhaft. Im Sekret und im Sputum keine Bacillen zu finden. Lubliner meint, daß dieser Fall zur Gruppe „Schleimhautlupus" gerechnet werden könnte, jedoch ist wahrscheinlicher die Diagnose chronische (primäre?) Tuberkulose der Lippenschleimhaut mit sekundärem Übergang auf den Larynx.

Der zweite Fall betrifft einen Pat., der sich vor 3 Monaten zu Selbstmordzwecken den **Hals zwischen Schild- und Ringknorpel durchschnitten** hatte. Vernähung der Hautwunde. Heilung. Seit einigen Wochen klagt Pat. über Atembeschwerden. Lubliner konstatierte im Kehlkopf einen harten, haselnußgroßen, unbeweglichen Tumor und glaubt, daß nach Vernähung der bloßen Hautwunde der untere Rand des nicht vernähten Schildknorpels in der Richtung der Glottis zu wachsen begann und nun in Form eines Tumors vorspringt. Dieser Zustand ist die Folge der Unterlassung der Knorpelnaht.

Diskussion.

Srebrny — zum ersten Fall — behauptet, daß wir gewohnt sind, solche Fälle von tuberkulöser Erkrankung, bei denen wir mit unseren gegenwärtigen Untersuchungsmethoden keine Lungenaffektion nachzuweisen imstande sind, als primäre aufzufassen. Es ist jedoch nicht ausgeschlossen, daß die Lungen dabei dennoch, wenngleich nicht nachweisbar erkrankt sind.

Heryng fragt, ob der Pat. nicht cariöse Zähne hat, da er Fälle beobachtet hat, in welchen der krankhafte Prozeß von den cariösen Zähnen ausgegangen ist.

Lubliner erwidert, daß der Pat. mit der Lippentuberkulose gesunde Zähne hat. Das Geschwür war anfangs klein und hat sich erst seit 1½ Jahren bedeutend vergrößert. Er erwähnt eine Pflegerin, welche während der Pflege einer tuberkulösen Pat. an primärer Pharynxtuberkulose erkrankt ist.

Heryng stellt einen Pat. mit **leukämischen Produkten im Pharynx** vor.

Der 47jährige Pat. hat vor Jahren Malaria überstanden und war kurz vor der jetzigen Krankheit von der Höhe einiger Meter herabgestürzt. Abmagerung, keine Verdauungsstörungen. Im Pharynx um die linke Tonsille war eine Infiltration, welche exzidiert und histologisch untersucht worden ist. Gegenwärtig findet sich an dieser Stelle eine Vertiefung. In den Lungen keine Veränderungen. Milz bedeutend vergrößert, palpabel, mit der unteren Grenze bis zum Nabel reichend. Lymphdrüsen bedeutend vergrößert, die Füße leicht angeschwollen. Im Blut 75% Hb, 6,200.000 rote, 116.800 weiße Blutkörperchen, darunter 72% große, 15% kleine Lymphocyten, 8% neutrophile, 0·8% eosinophile, 4% sog. einzellige und 0·2% Übergangsformen. Die histologische

Digitized by Google
Original from UNIVERSITY OF CALIFORNIA
Generated on 2019-10-24 15:11 GMT / http://hdl.handle.net/2027/uc1.b3252762
Public Domain in the United States, Google-digitized / http://www.hathitrust.org/access_use#pd-us-google

Untersuchung zeigt überwiegend Lymphocytenhaufen und die undeutliche Struktur drüsigen Gewebes.

Diskussion.

Srebrny beschreibt einen von ihm beobachteten Fall mit leukämischen Veränderungen im Pharynx und Larynx.

Lubliner beobachtete einen 50jährigen Pat. mit knotigen Auswüchsen im Larynx, bei dem wegen Atemstörungen die Tracheotomie ausgeführt werden mußte.

Heryng betont, daß diese krankhaften Prozesse sich miteinander komplizieren.

Moczulski stellt eine Pat. mit **Tuberkulose der Tonsillen** vor.

Die 22jährige verheiratete Kranke hustet seit 2 Monaten und klagt über Halsschmerzen beim Schlingen und manchmal über Erstickungsgefühl. Temperatur leicht erhöht (37·4), die Halsdrüsen vergrößert. Über der rechten Lungenspitze Dämpfung. Exspirium verlängert, wenig Rasseln. Im Sputum Tuberkelbacillen. Die Mandeln vergrößert, flach, blaßrot, nicht schmerzhaft. Die histologische und bakteriologische Untersuchung eines ausgeschnittenen Stückchens zeigt stellenweise tuberkulöse Struktur und Tuberkelbacillen.

Heryng demonstriert das anatomische Präparat eines Pat., den er wegen Eiterung der Nasennebenhöhlen mit wucherndem Granulationsgewebe in der Gegend des Siebbeines operiert hat und hält einen Vortrag **über Siebbeineiterungen.** (S. Referat.)

Judt zeigt 20 Negative (normale Nebenhöhlen, ein- und doppelseitige Nebenhöhlenaffektion, krankhafte Prozesse in der Nachbarschaft der Nebenhöhlen) und hält einen Vortrag: **Über Röntgenographie der Siebbeinhöhlen.** (S. Referat.)

Diskussion.

Goutz meint, daß die Untersuchung an Sektionsmaterial von mit Wismutpaste ausgefüllten Siebbeinhöhlen vielleicht ein besseres Licht in der Richtung der Differenzierung der Affektion vorderer und hinterer Siebbeinzellen werfen würde. Er legt großes Gewicht auf die klinische Untersuchung der Nasennebenhöhlen, welche, von röntgenographischen Aufnahmen unterstützt, manchmal eine sehr genaue Diagnose des krankhaften Prozesses gestattet.

Heryng schreibt den röntgenographischen Methoden eine große Zukunft zu. Die von Judt demonstrierten Aufnahmen zeigen den großen Fortschritt auf diesem Gebiete und gestatten von der Zukunft sehr wichtige Vervollkommnungen und bedeutende Erleichterung in der Differentialdiagnose der Nebenhöhlenaffektionen zu erwarten.

Judt betont die bereits reiche Kasuistik der Nebenhöhlenerkrankungen. In vielen Fällen kann schon aus den Klischees allein eine genaue Diagnose gemacht werden. Die Technik macht auf diesem Gebiete große Fortschritte. Irrtümer kommen immer seltener vor. Wir nähern uns immer mehr einer genauen Photographierung der pathologischen Veränderungen der Nebenhöhlen. Auf dem Gebiete der Differenzierung der Affektionen der vorderen und hinteren Siebbeinhöhlen wie auch auf dem Gebiete der Mittelohreiterungen wurde in dieser Richtung noch wenig Material gesammelt.

Szleifstein demonstriert einen Kranken mit **skleromatösen Produkten an den unteren Muscheln.**

Generated on 2019-10-24 15:11 GMT / http://hdl.handle.net/2027/uc1.b3252762
Public Domain in the United States, Google-digitized / http://www.hathitrust.org/access_use#pd-us-google
Digitized by Google
Original from UNIVERSITY OF CALIFORNIA

Der 24jährige Pat. leidet seit 6 Monaten an Heiserkeit, seit 2 Monaten an Verstopfung der Nase. An der inneren Oberfläche der unteren Muscheln wurden Flecke bemerkt, die sich als grauweiße, umschriebene, knorpelharte Infiltrate von glatter Oberfläche erwiesen. Am hinteren rechten Gaumenbogen ein grauweißes, hartes Infiltrat, die Uvula nach oben verzogen. Ähnliche Infiltrate an den tubopharyngealen Falten. Unter den Stimmbändern graue, harte, nach vorn konfluierende Wülste. Die mikroskopische Untersuchung bestätigt die Diagnose Sklerom.

Diskussion.

Lubliner weist auf die Ähnlichkeit zwischen diesem Bilde in der Nase und der sog. Nasenkraurose hin.

Srebrny: Die weiße Farbe der Infiltrate in der Nase hängt nach seiner Meinung von der Verformung des Epithels ab.

Szleifstein erinnert sich nicht, daß ähnliche Bilder von Nasensklerom sonst beschrieben worden wären.

Moczulski stellt einen 50jährigen Pat. mit **fibröser Pneumonie** vor, kompliziert mit einem **Carcinom der Plicae glosso-epiglotticae und tuberkulösen Ulcerationen des knorpeligen Teiles des Nasenseptums links.**

Die Ulceration in der Nase nimmt den ganzen knorpeligen Teil des Septum ein. In den ausgekratzten Partikelchen sind Tuberkelbacillen nachweisbar. In der Mundhöhle an der Zungenbasis rechts unten gegen den hinteren Gaumenbogen ein die Zungen-Kehldeckelfalte einnehmender Tumor von unebener Oberfläche. Die Epiglottis gesenkt, geschwollen, stark gerötet. Larynx hyperämisch, ebenso die wahren Stimmbänder. Stimme heiser. Die mikroskopische Untersuchung eines vom Tumor ausgeschnittenen Stückchens zeigt carcinomatöse Struktur.

Der zweite Fall betrifft eine **chronische katarrhalische Affektion der wahren Stimmbänder mit einer circumscripten Infiltration an der hinteren Larynxwand.**

Die 9jährige Pat. war im Alter von $1^1/_2$ Jahren an Croup und Pneumonie erkrankt. Nach der Genesung blieb Heiserkeit zurück. In den übrigen Organen keine Veränderung. An der hinteren Larynxwand ein erbsengroßes, rosenrotes Infiltrat, an den freien Rändern der falschen Stimmbänder blaßrote Flecke, die wahren Stimmbänder uneben, mit anhaftendem weißen Sekret bedeckt. Bei der Phonation nähern sich die falschen Stimmbänder aneinander. Im Larynxsekret keine Bacillen.

Moczulski demonstriert ein anatomisch-pathologisches Kehlkopfpräparat mit einem **Carcinom am Tuberculum epiglottidis.**

Die histologische Untersuchung eines aus dem Tumor excidierten Partikelchen ergab carcinomatöse Struktur. Pat. hat nie gefiebert, spricht und schlingt wie zuvor. In diesem Falle trat eine Phlegmone am Halse auf, deren Ausgangspunkt der Schildknorpel war. Eine Woche nach Eröffnung des Abscesses starb Pat. plötzlich. Bei der Sektion wurde außer dem oben erwähnten Tumor der Epiglottis und einer kleinen, bloßliegenden Stelle des rechten Schildknorpels nichts gefunden, was die Todesursache hätte erklären können.

Diskussion.

Srebrny betrachtet die Komplikation als Perichondritis purulenta, die manchmal Pharynx- und Larynxkrebs kompliziert.

Generated on 2019-10-24 15:12 GMT / http://hdl.handle.net/2027/uc1.b3252762
Public Domain in the United States, Google-digitized / http://www.hathitrust.org/access_use#pd-us-google
Digitized by Google
Original from UNIVERSITY OF CALIFORNIA

Tryjarski hat vor einigen Jahren einen Fall von Perichondritis beobachtet, welche durch eine letal verlaufende Affektion des Sinus pyriformis verursacht worden war. Auch hier konnte bei der Obduktion die Todesursache nicht aufgedeckt werden.

Lubliner sieht die Todesursache in Fällen von lange verlaufendem Larynxcarcinom im Zerfalle des Tumors selbst. Er erinnert sich keines Falles, in welchem eine solche Komplikation im Frühstadium des Krebses aufgetreten wäre, er meint jedoch, daß möglicherweise die Probeexcision eines Tumorstückchens die Quelle für die Entstehung einer solchen Komplikation seitens des Perichondriums abgeben könnte.

Szleifstein hat einen Fall beobachtet, in welchem Eiter sich in einer über der Tracheotomieröhre entstandenen Tasche durch einen ganzen Monat angesammelt hatte, ohne daß es zur Affektion des Perichondriums gekommen ist.

Srebrny betont das Frühstadium des Larynxkrebses im besprochenen Fall, in welchem die Neubildung ohne selbst zu zerfallen eine Komplikation seitens des Perichondriums verursacht hat.

Moczulski demonstriert das anatomische Präparat eines Kehlkopfes mit **Pachydermie des rechten wahren Stimmbandes** und mit einer **tiefen Narbe im linken wahren Stimmband.** Der 62jährige Pat. war in Behandlung wegen Insufficientia cordis und Emphysema pulmonum. Im Larynx fand sich eine Verdickung der ganzen oberen Fläche des rechten wahren Stimmbandes und eine tiefe, längliche, weißglänzende Narbe, welche fast die Hälfte der Länge des linken Stimmbandes einnahm. Beide Stimmbänder waren blaß, glattrandig und näherten sich bei der Phonation. Bei der Obduktion fand sich außer den genannten Veränderungen Narben in den oberen Lungenlappen, welche auf eine ausgeheilte tuberkulöse Affektion hinwiesen.

Diskussion.

Srebrny meint, daß spontane Vernarbung tuberkulöser Ulcerationen, besonders der wahren Stimmbänder, nicht zu den Seltenheiten gehört.

Lubliner schlägt vor, die demonstrierte Narbe einer genauen mikroskopischen Untersuchung zu unterziehen, um die Bedeutung des makroskopischen Bildes festzustellen.

Gantz demonstriert **mikroskopische Präparate** von dem von Szleifstein vorgestellten Fall von Nasensklerom.

Srebrny stellt in Vertretung Heryngs einen 40jährigen Pat. mit **ulcerierender Pachydermie** vor, der seit einem Jahr an Heiserkeit und Halsschmerzen leidet. Laryngoskopisch findet man ulcerierende Pachydermie der wahren Stimmbänder.

Moczulski demonstriert das **anatomische Präparat eines mit Perichondritis komplizierten Falles von Larynxkrebs.**

Am Präparat sieht man eine ulcerierende Neubildung, welche das Tuberculum epiglottidis und die falschen Stimmbänder einnimmt, den Sinus Morgagni verdeckt und die wahren Stimmbänder komprimiert. Im vorderen Kehlkopfwinkel eine Fistel, die Schildknorpel bloßliegend. An den demonstrierten mikroskopischen Präparaten deutliche Krebsstruktur. Der 35jährige Pat. war wegen Heiserkeit, Husten und Kräfteverfall in Spitalsbehandlung. Während der Heiserkeit hatte sich ein Absceß am Halse rechts gebildet, welcher eingeschnitten und entleert in kurzem mit Zurücklassung einer Narbe ausheilte. Die

Generated on 2019-10-24 15:11 GMT / http://hdl.handle.net/2027/uc1.b3252762
Public Domain in the United States, Google-digitized / http://www.hathitrust.org/access_use#pd-us-google
Digitized by Google
Original from UNIVERSITY OF CALIFORNIA

Heiserkeit dauerte weiter und es traten Halsschmerzen hinzu. Nach 6 Wochen entstand ein Abscess am Halse vorn, welcher vor kurzem barst, und Patient stellte sich mit einer eiternden Öffnung in der Gegend des Adamsapfels vor. Die Untersuchung zeigte: Subfebrilen Zustand, die Schildknorpel verdickt, in der Gegend des Pomum Adami eine Eiter sezernierende Fistel, deren Sondierung Entblößung des linken Schildknorpels nachweist. Im Larynx in der Gegend des Epiglottisknötchens eine Neubildungsmasse, welche die falschen Stimmbänder einnimmt. In den Lungen deutliche Veränderungen, Tuberkelbacillen nicht zu finden. Im letzten Monat abendliche Temperatursteigerungen bis über 40° C und tiefer, täglich Schüttelfröste und Nachtschweiße, Auftreten von eitrigen Infiltraten, bei deren Eröffnung die Schildknorpel bloßliegend gefunden wurden. Am Pomum Adami eine ins Innere des Kehlkopfes führende Öffnung. In der Eiteraussaat reine Streptokokkenkultur. Mors. Die Sektion ergab neben den Veränderungen am Kehlkopf noch Lungentuberkulose.

Gantz: **Über Entfernung von Fremdkörpern aus dem Oesophagus. Zwei seltene Komplikationen** (Meningitis purulenta, Phlegmone colli et fistula oesophagi). (S. Referat.)

Diskussion.

Lubliner führt seinen eine 30jährige Frau betreffenden Fall an, welche während des Essens einen Knochen verschluckt hat, den ein Feldscher mit einem mit Watte umwickelten Draht durchzustoßen versuchte. Bei der im schwerkranken Zustande ins Spital gebrachten Pat. entwickelte sich Sepsis mit Ödem der Haut am Halse. Tod nach 3 Tagen. Lubliner teilt nicht die Ansicht des Vortragenden, daß die früheren zur Entfernung von Fremdkörpern aus dem Oesophagus gebrauchten Instrumente ganz verworfen werden sollen, da sie oft auch jetzt noch mit Nutzen verwendet werden können, besonders dort, wo Elektrizität unzugänglich ist. Lubliner hat öfter sich das Graefeschen Korbes mit positivem Erfolge bedient.

Bychowski hat oft solche Patienten durchleuchtet und gute Resultate mit dem Graefeschen Korb erhalten. Er führt zwei Fälle von Parästhesie an, in welchen die Pat. hartnäckig die Einklemmung eines Fremdkörpers behaupteten. In dem einen versicherte die Pat., eine Zahnprothese verschluckt zu haben. Die Durchleuchtung ergab ein negatives Resultat. Später stellte sich heraus, daß ihre Schwester die Prothese aufgehoben hatte. Im zweiten Falle behauptete ein Mädchen, eine Brosche verschluckt zu haben. Negative Durchleuchtung. Nach 2 Tagen wurde die Brosche gefunden.

Mesz hat einen Fall von Mediastinitis nach Anwendung unpassender Instrumente behufs Extraktion eines Fremdkörpers aus dem Oesophagus gesehen. Tod nach einigen Tagen. In einem anderen Falle hat er starkes Ödem der Schleimhaut des Sinus pyriformis 24 Stunden nach Verschlucken einer Fischgräte beobachtet. Der Fremdkörper konnte nicht gefunden werden. Nach einigen Tagen verschwand das Ödem und der Schmerz. Pat. verreiste und kehrte nach 3 Wochen mit Klagen über Halsschmerzen zurück. Mesz fand im Sinus pyriformis Granulationen, konnte aber keinen Fremdkörper sichten. Nach einigen Wochen erfolgte vollständige Heilung.

Srebrny betont, daß Klagen über täuschende Halsschmerzen (Paraesthesie) oft vorkommen. Mit Rücksicht auf das Vorkommen von schweren Komplikationen bei Fremdkörperextraktionen aus dem Oesophagus soll besonders bei scharfrandigen Fremdkörpern immer von dem Oesophagoskop Ge-

Generated on 2019-10-24 15:11 GMT / http://hdl.handle.net/2027/uc1.b3252762
Public Domain in the United States, Google-digitized / http://www.hathitrust.org/access_use#pd-us-google
Digitized by Google
Original from UNIVERSITY OF CALIFORNIA

brauch gemacht werden. Es ist sicherer, den Pat. der Oesophagotomie auszusetzen. als zu versuchen, einen Knochen oder einen Fremdkörper mit scharfen Rändern durchzustoßen.

Srebrny meint, daß ein solcher Fremdkörper (Knochen) dank der Auskochung nur wenig septisches Material in den Organismus hereinbringt. Eher geschieht dies durch Extraktionsversuche, bei denen Instrumente verwendet werden, um deren Sterilisierung man sich gewöhnlich wenig kümmert, was schließlich zu schweren Komplikationen führen kann. Er stimmt mit dem Vortragenden überein, daß bei der Extraktion von scharfrandigen Fremdkörpern das Oesophagoskop ohne Mandrin zu empfehlen ist. Glatte Fremdkörper (Münzen) können auch mit Hilfe anderer Instrumente (Graefescher Korb) entfernt werden.

Gantz bemerkt, daß das Oesophagoskop aus den bekannten Gründen alle anderen Extraktionsmethoden, bei denen blindlings vorgegangen wird, verdrängen sollte. Diese Methode sollte die weiteste Verbreitung finden, und der Provinzarzt verfährt sicherer, wenn er einen solchen Pat. anweist, sich dorthin zu begeben, wo er die entsprechende Behandlung findet, als wenn er blindlings vorgeht.

Srebrny rät in Fällen von eingekeilten Münzen zur Oesophagotomie, da ihre Extraktion in der Oesophagoskopie Zerreißungen der Schleimhaut bewirken kann.

Gantz erinnert, daß Brünings für solche Fälle ein Oesophagoskop mit Erweiterung des Oesophagus angegeben hat.

Lubliner meint, daß eine Zusammenstellung der letalen mit den alten Methoden und mit Hilfe der Oesophagoskopie behandelten Fälle viel Licht auf diese Frage werfen könnte.

Srebrny zweifelt an der Genauigkeit einer solchen Statistik, da die traurigen Fälle zumeist nicht publiziert werden.

Karbowski: **Ein Fall von eitriger Entzündung der Stirnhöhlen. Entzündung des Knochenmarkes des Schädeldaches.** (S. Referat.)

Diskussion.

Koenigstein behauptet, daß die Krankheit den Eindruck eines akuten, nach Influenza entstandenen und nicht eines chronischen Prozesses machte. Dasselbe müßte man aus der Beschreibung des Vortragenden schließen, und nur die mikroskopischen Präparate sprechen für einen chronischen Prozeß.

Srebrny diagnostiziert in diesem Falle eine primäre Osteomyelitis trotz des Fehlens von Hautödem, da ähnliche Fälle in der Literatur beschrieben sind. Auf diese Weise lassen sich die Schmerzen bei der Perkussion des Schädels und das Fehlen derselben über der Stirnhöhle erklären und möglicherweise war die diagnostizierte Influenza nicht anderes als eine sich entwickelnde Osteomyelitis. Er möchte den psychischen Zustand des Pat. nicht mit dem extraduralen Absceß in Verbindung bringen, da bekanntlich Stirnlappenabscesse keine Symptome machen, um so weniger ist dies von einem extracerebralen Absceß zu erwarten. Andrerseits dauerte dieser Zustand des Pat. nur kurz und trat überdies nach Morphium auf, und der Einfluß des letzteren kann nicht ausgeschlossen werden. Die am 29. XII. erfolgte röntgenographische Aufnahme wies nur eine Affektion der linken Stirnhöhle und keine Osteomyelitis nach.

Generated on 2019-10-24 15:12 GMT / http://hdl.handle.net/2027/uc1.b3252762
Public Domain in the United States, Google-digitized / http://www.hathitrust.org/access_use#pd-us-google
Digitized by Google
Original from UNIVERSITY OF CALIFORNIA

Judt, der die Aufnahme ausführte, erklärt, daß die Röntgenoskopie nicht immer dieses Leiden nachweist.

Karbowski behauptet, daß die Anamnese mit dem Röntgenbefund (dunkler Fleck auf dem Hintergrund des verdunkelten Sinus) übereinstimmt und meint, daß die sekundären Erscheinungen in der Nase schwinden können, sobald der Eiter durch längere Zeit nicht abfließt. Er erinnert sich eines ähnlichen Falles, wo infolge Retention des Eiters im Sinus die sekundären Erscheinungen seitens der Nase vollständig schwanden. Sinusitis latens kann ohne Nasensymptome verlaufen. Karbowski vermutete bei der Pat. einen akuten Prozeß, erst die weitere Beobachtung und der anatomisch-pathologische Befund bewiesen die chronische Natur desselben. Schmerzen bilden kein konstantes Symptom bei der Stirnhöhlenerkrankung. Die bei der Pat. aufgetretenen Schmerzen zeigten das Eindringen von Eiter in die Schädelhöhle an. Eine so große Menge von Eiter, wie sie bei der Operation gefunden wurde, konnte nur von außen herrühren, was übrigens auch durch die an der hinteren Sinuswand gefundene Fistel bestätigt wird. Bei Prozessen in der vorderen Schädelhöhle sind Stimmungsänderungen seitens des Pat. beschrieben worden, denen mitunter auch eine diagnostische Bedeutung zugeschrieben wird.

Moczulski stellt einen 45jährigen Pat. mit **Larynxcarcinom mit verhornter Oberfläche** vor.

Pat., Heizer, dabei starker Raucher und Trinker, begann vor 4 Monaten die Stimme zu verlieren, besonders während seiner Beschäftigung beim Heizen. Seit 2 Wochen ist er arbeitsunfähig. Puls hart, Halsdrüsen vergrößert, besonders rechts, Schlingen gut, Sprache heiser. Die Ligamenta aryepiglottica stellen sich als 2 Wülste dar. Das rechte falsche Stimmband hat die Gestalt eines das Larynxlumen bedeutend einengenden Tumors von unebener, harter, grauer, nicht blutender Oberfläche (Keratosis). Das linke falsche Stimmband bedeutend weniger verändert, von unebener, stark geröteter, geschwollener Oberfläche. Die wahren Stimmbänder nicht zu sehen. Die rechte Kehlkopfhälfte bewegt sich schwach. Atmung frei.

Diskussion.

Gantz erinnert sich an einen ähnlichen Fall mit bedeutend schwächerer Verhornung. Die Stimmbänder bewegten sich normal. Krebs wurde nicht konstatiert.

Pieniążek: Ein ähnlicher von Pieniążek beobachteter Fall in Krakau wurde operiert, und die anatomisch-pathologische Untersuchung hat keinen Krebs nachgewiesen. Es erfolgte ein Rezidiv, in welchem Krebszellen gefunden wurden.

Szleifstein hat 3 ähnliche Fälle beobachtet; in allen fand sich Krebs. Trotz gründlicher Entfernung der Neubildung in Laryngofissur erfolgten Rezidiven, welche den Charakter von Carcinoma erigens annahmen. Excision des Larynx durch Jankowski. Einer der so operierten Pat. befindet sich wohl; von den anderen fehlt jede Auskunft.

Mesz hat auf der Abteilung von Lubliner öfter solche Tumoren im Larynx beobachtet. In einem Falle erwies sich der Tumor bei der Untersuchung als Fibrom, in den anderen als Krebs. Solche Fälle sind nicht selten.

Karbowski demonstriert einen Pat. mit **Sklerom des Kehlkopfes und der Nase** und mikroskopische Präparate aus dem Kehlkopf.

Digitized by Google
Original from UNIVERSITY OF CALIFORNIA
Generated on 2019-10-24 15:11 GMT / http://hdl.handle.net/2027/uc1.b3252762
Public Domain in the United States, Google-digitized / http://www.hathitrust.org/access_use#pd-us-google

Pat. leidet seit einem Jahr an Heiserkeit, in letzter Zeit ist Dyspnoe, besonders während der Arbeit hinzugetreten. Die Untersuchung ergibt: Infiltration der falschen Stimmbänder und der hinteren Epiglottisfläche. Die anatomisch-pathologische Untersuchung einiger aus dem Larynx ausgeschnittenen Partikelchen ergab Sklerom.

Ein zweiter Fall betrifft einen Pat. mit einer **Neubildung im Cavum nasopharyngeale.**

Seit einigen Monaten Verstopfung der linken Nasenhöhle und oft sich wiederholendes Nasenbluten. Vor 4 Wochen fand Karbowski eine den hinteren Teil bedeckende Neubildung. Die Pharyngoskopie zeigte einen die ganze linke Hälfte der Nasenrachenhöhle ausfüllenden, das Septum bedeckenden Tumor. Durch Elektrolyse wurde in 7 Sitzungen der in der Nasenhöhle befindliche Teil des Tumors beseitigt, während der Rest sich bedeutend verkleinerte, die Blutungen hörten auf, die linke Nasenhöhle ist wieder durchgängig.

Diskussion.

Lubliner betrachtet die Elektrolyse als einen gelinden kaustischen Eingriff, der jetzt mit Unrecht seltener zur Anwendung kommt. Man muß dabei darauf achten, daß die Öffnung und die Schließung des Stromes allmählich stattfindet, da Fälle von Shock bei Anwendung der Elektrolyse bekannt sind. Er fragt, was für eine Nadel Karbowski in seinem Falle anwendete.

Szleifstein hält die Elektrolyse nicht für gleichbedeutend mit Kaustik. Gewöhnlich wird die unipolare Methode empfohlen und mit der aus mehreren Nadeln zusammengesetzten Kathode in den Tumor eingestochen.

Lubliner bemerkt, daß die Wirkung der Elektrolyse ähnlich ist jener der Kaustik. Bei beiden Methoden bilden sich Schorfe, die sich voneinander nur durch ihren Umfang und die Ausdehnung des verbrannten Gewebes unterscheiden. Lubliner zieht einen größeren Eingriff mehreren kleineren vor. Das passendste Terrain für Elektrolyse sind Tumoren der Nasenrachenhöhle.

Karbowski bediente sich der bipolaren Nadel wegen der größeren Ausdehnung ihrer Wirkung. Elektrolyse bewirkt kein Ödem. Er wendet anfangs einen schwachen, dann einen immer stärkeren Strom an und hat dabei nie Shock gesehen. Die Blutungen aus der Nase haben nach 3 Sitzungen aufgehört.

Srebrny fügt hinzu, daß außer Shock auch letale Ausgänge infolge von Thrombophlebitis nach Elektrolyse gesehen wurden.

Tryjarski demonstriert **Zeichnungen des weichen Gaumens und ein Röntgenogramm des Thorax** von einem jungen, mit Tuberkulose des weichen Gaumens und der Lungen behafteten Mädchen.

Zamenhof: **Aus der Klinik der Labyrinthkrankheiten.** (Siehe Referat.)

Aus den Sitzungen der Siedlecer ärztlichen Gesellschaft.

Sitkowski: **Über plötzliche Anfälle von Atemnot.** Beitrag zur Pathogenese, Diagnose und Therapie der Asthmaanfälle.

Gestützt auf die Physiologie und die Anatomie der Atmung schlägt Sitkowski vor, die Asthmaanfälle zu praktischen Zwecken nach den Systemen zu klassifizieren, auf deren Störungen sie beruhen. Dahin gehören: Das Nervensystem, die Atmungswege, das Zirkulationssystem und das Blut. Sitkowski

Generated on 2019-10-24 15:11 GMT / http://hdl.handle.net/2027/uc1.b3252762
Public Domain in the United States, Google-digitized / http://www.hathitrust.org/access_use#pd-us-google
Digitized by Google
Original from UNIVERSITY OF CALIFORNIA

bespricht zunächst die Polypnoe hysterica, die Dyspnoe der Neurastheniker und übergeht dann zur Besprechung des Asthma bronchiale, das er als eine Neurose des Vagus ansieht, welche entweder primär infolge toxischer oder infektiöser Veränderungen im Nerven (urathische Diathese, verschiedene Infektionskrankheiten) oder auf reflektorischem Wege (Tumoren, Drüsen) zustande kommt. Zu den nervösen Formen wird weiters gezählt das sogenannte Plexusasthma, welches von Veränderungen im Plexus aortae abhängt. In der von Veränderungen in den Atmungswegen abhängigen Gruppe werden angeführt Struma migrans, Pneumothorax und Emphysema pulmonum. Für die Gruppe des Blutgefäßsystems wird auf 3 Momente hingewiesen: Anämie des Gehirns, Erschöpfung des linken Vorhofes (Lungenödem mit großem oder kleinem Gefäßdruck) und Embolie der Lungenaorta. Nach Erwähnung angeborener Herzfehler (Enge des Ostium venosum) geht Sitkowski zur letzten, zur toxischen, von Veränderungen im Blute abhängigen Gruppe über, wo das Asthma uraemicum mit oder ohne Ödem und das Asthma infolge von Intoxikation mit Speisen Erwähnung findet. Therapie: Narkotika, Sauerstoff, Blutentziehung und Diät.

Wąsowski: **Über Asthma.** (Korreferat.)

Wąsowski teilt im Gegensatz zum Vorredner die asthmatischen Anfälle in 2 Kategorien ein, und zwar in: 1. Dyspnoe, wo die Lungen in irgend einer Weise verändert sind, und 2. Asthma verum ohne Lungenaffektion. Dyspnoe kann rein pulmonaler oder cardialer Herkunft sein und charakterisiert sich durch schwere Inspiration und leichte Exspiration. Asthma verum teilt Wąsowski wieder in: 1. Asthma essentiale s. bronchiale sekretorischer Herkunft (verminderte Leistungsfähigkeit der Glandula thyreoidea) und 2. Asthma toxicum mit den Unterabteilungen Asthma toxi-alimentare, Asthma uraemicum und Asthma diabeticum ein. Charakteristisch für das Asthma bronchiale soll leichtes Inspirium, erschwertes Exspirium, für toxisches Asthma gleichmäßig erschwertes In- und Exspirium sein. Daß das Asthma bronchiale sekretorischer Herkunft ist, motiviert Wąsowski damit, daß Jod, welches bei derselben eine gute Wirkung ausübt, auf die Schilddrüse erregend einwirkt. Auch die häufige Komplikation dieses Asthma mit adenoiden Vegetationen und Auswüchsen in der Nase bestätigen diese Annahme, da nach Gautier und Carnot die Herabsetzung der Vitalität der Nasen- und Rachenschleimhaut auch ein Symptom von Hypothyreoidismus ist.

Aus den Sitzungen der Lodzier ärztlichen Gesellschaft.

Maybaum demonstriert:

1. die **Schleimhaut eines Oesophagus.** die sich unter dem Einfluß von zu Selbstmordzwecken eingenommener Schwefelsäure von der Unterlage losgelöst hatte und nach 8 Tagen in Form eines Abgusses der Speiseröhre ausgehustet worden ist;

2. das Präparat einer von einer 42jährigen Person stammenden **malignen Neubildung** des Magens.

Perlis demonstriert eine orangegroße **Dermoidcyste,** welche einer 37jährigen Frau **aus dem Boden der Mundhöhle** entfernt worden ist. Die seit einem Jahr in der Mundhöhle bestehende Cyste ragte bereits nach außen, die Unterlippe und das Kinn bedeckend, hervor. Pat. konnte nur Flüssigkeiten genießen, wenn er den Kopf seitwärts neigte. Sprache undeutlich. Resultat und

Digitized by Google
Original from UNIVERSITY OF CALIFORNIA
Generated on 2019-10-24 15:11 GMT / http://hdl.handle.net/2027/uc1.b3252762
Public Domain in the United States, Google-digitized / http://www.hathitrust.org/access_use#pd-us-google

postoperativer Verlauf sehr günstig. Der Inhalt der total exstirpierten Cyste bestand aus zerfallenem Brei und Haaren.

Grosglik demonstriert:

1. einen Kranken im Alter von 55—60 Jahren mit einer Affektion an der Unterlippe, deren Diagnose zwischen **Leukoplakia buccalis, Gumma syphiliticum und Lichen ruber planus** schwankt;

2. einen Pat. mit **tuberkulösen Geschwüren an der Zunge.**

Helman stellt eine Frau mit einem **Tumor, wahrscheinlich Sarkom der rechten Nasenhöhle** vor.

Aus den Sitzungen der medizinischen Sektion des Vereines der Freunde der Wissenschaften in Posen.

Nowakowski stellt einen 86jährigen Pat. vor, der wegen **Carcinoma sublingualis** operiert worden ist.

Nach der Durchschneidung des Unterkiefers in der Mittellinie bot die Exstirpation des Tumors keine Schwierigkeiten mehr dar. Die Schleimhaut von der Seite des Kiefers bis zur Zunge und auch ein mit dem Tumor verwachsener Teil des Kiefers wurden mitentfernt. Der fünfmarkstückgroße Defekt heilte in 4 Wochen. Gegenwärtig spricht Pat. gut, nur macht die Aussprache des Buchstaben r manchmal Schwierigkeiten. Die Zunge kann nicht herausgestreckt werden. Die Operation wurde nicht in der Allgemeinnarkose, sondern in der Anästhesie der entsprechenden Nerven mit Novocain (Leitungsanästhesie) ausgeführt. Während der Operation hat Pat. keine Schmerzen verspürt.

Pawlicki stellt einen Pat. vor, bei dem ein von der Nase ausgehender, den ganzen linken Oberkiefer einnehmender Tumor entfernt worden ist. Das Resultat ist in therapeutischer sowohl als auch in kosmetischer Beziehung ein sehr günstiges. Demonstration des Präparates **(Nasenrachenfibrom).**

Aus den Sitzungen des Lemberger ärztlichen Vereines.

Hornowski demonstriert:

1. **ausgebreitete,** zur Perforation des Larynx führende **Ulcerationen,** nach dem Befunde der mikroskopischen Untersuchung luetischer Natur **im Kehlkopf und auf der Zunge** eines einjährigen Kindes. Zu Lebzeiten wurde diagnostiziert: Ulcus linguae, Stenosis laryngis. Es handelte sich wahrscheinlich um angeborene Lues.

2. Ein sehr **großes Gumma an der Zungenbasis** eines 44jährigen Mannes, welches fast zwei Drittel der Zunge zerstört hat. Auf den ersten Blick macht das Präparat den Eindruck eines zerfallenden Carcinoms, doch die nähere mikroskopische Untersuchung zeigt, daß man es mit einem Gumma zu tun hat.

3. Das Präparat eines **Oesophagus mit einem in demselben** in der Nähe des Kehlkopfes **steckenden Knochen** eines 38jährigen Mannes. Der Fremdkörper hatte den Oesophagus durchbohrt, in der Umgebung einen Bluterguß und dann Gangrän hervorgerufen, die sich auf das hintere Mediastinum erstreckte, dann das ganze Mediastinum einnahm, auf das retroperitoneale Bindegewebe überging und eine Paranephritis purulenta verursachte.

Digitized by Google
Original from UNIVERSITY OF CALIFORNIA
Generated on 2019-10-24 15:12 GMT / http://hdl.handle.net/2027/uc1.b3252762
Public Domain in the United States, Google-digitized / http://www.hathitrust.org/access_use#pd-us-google

Diskussion.

Jurasz (zu Fall 2) betont die ungewöhnliche Seltenheit dieses Falles. Solche ausgebreitete Veränderungen an der Zunge finden sich bis jetzt in der einschlägigen Literatur nicht beschrieben. Er hatte Gelegenheit, den betreffenden Kranken zu beobachten, der die Angabe machte, daß er vor 7 Jahren infiziert worden war, 40 Einreibungen machte und vor einem Monat wegen Veränderungen im Rachen die Einreibungen auf ärztlichen Rat wiederholte, aber ohne Erfolg. Bei der Untersuchung fand man bedeutenden Trismus, auf der Zunge einen ausgebreiteten Substanzverlust mit scharfen, infiltrierten Rändern, der Verdacht auf Carcinom erregte.

Nowicki demonstriert einen von einer 32jährigen, mit Lungentuberkulose behafteten Frau herrührenden **cystösen Oesophagus.**

Diese seltene Veränderung des Oesophagus stellt sich in Gestalt erhabener, weißlich-grauer, samenkorngroßer Knötchen dar, welche einzeln zerstreut oder in Gruppen vorkommen. Auf den ersten Blick hatte man den Eindruck von Tuberkulose, erst durch die mikroskopische Untersuchung konnte die Diagnose festgestellt werden. Besprechung der Histogenese solcher Veränderungen.

Aus den Sitzungen der polnischen oto-laryngologischen Gesellschaft in Lemberg.

Litwinowicz bespricht einen Fall von tertiärer **Syphilis der Nebenhöhlen** bei einem einige 20 Jahre alten Pat., der sich mit Verstopfung der Nase, drückenden Schmerzen in der Scheitelgegend und übelriechendem Ausfluß aus der Nasenhöhle vorstellte. Punktion der Kieferhöhlen und Entleerung einer bedeutenden Menge scheußlich riechenden Sekrets. Systematische Spülungen mit H_2O_2 und Kochsalzlösung bewirkten links rasche Besserung und Umwandlung des übelriechenden eitrigen Sekretes in schleimiges, rechts keine Besserung. Verdickung und Rötung der Schleimhaut am Septum in der Ausdehnung eines Zwanzighellerstückes. Dann folgte Ulcerierung des Infiltrates und Septumperforation in Erbsengröße. Es wurde eine radikale Quecksilberkur empfohlen, aber von dem Pat. abgelehnt. Litwinowicz wandte Ricordsche Mischung an, und nach einiger Zeit erfolgte Heilung des Septums. Nach einigen Wochen Wiederholung des Infiltrates am Septum mit übelriechendem Ausfluß von dieser Nasenseite. Litwinowicz gelang es dann, den Pat. zu einer systematischen Quecksilberkur zu bewegen, worauf Vernarbung an der Stelle des Infiltrates und Zessieren der Sekretion aus der Nase erfolgte. Litwinowicz vermutet, daß man es hier mit einem Gumma der Kieferhöhlenschleimhaut ohne Affektion des Knochens zu tun hatte. Dafür spricht die Beobachtung von Duruchowski, welcher bei einer Sektion an der Kieferhöhlenschleimhaut strahlenförmige, weiße Narben als Ausdruck einer überstandenen Lues gefunden hat.

Lehns zeigt das anatomische Präparat eines **vollständig verknöcherten Schildknorpels.**

Die Ossifikation des Schildknorpels beginnt normal schon um das 20. Lebensjahr und ist stärker ausgeprägt bei Männern als bei Frauen. Diese Verknöcherung hat auch eine diagnostische Bedeutung, da nach Killian die oft diagnostizierte Perichondritis auf tuberkulöser Grundlage nichts anderes

Generated on 2019-10-24 15:12 GMT / http://hdl.handle.net/2027/uc1.b3252762
Public Domain in the United States, Google-digitized / http://www.hathitrust.org/access_use#pd-us-google
Digitized by Google
Original from UNIVERSITY OF CALIFORNIA

ist als eine tuberkulöse Periostitis und Ostitis, und es kommen sogar Fälle vor, in denen Sequester von den Kranken expektoriert werden.

Diskussion.

Jurasz hebt hervor, daß frühzeitige Verknöcherung des Schildknorpels ungünstig auf die Stimme einwirkt. Mit zunehmender Verknöcherung wird die Stimme höher und ihr Umfang geringer. Die Elastizität des Larynx bewahrt eine schöne Stimme bis ins späteste Alter.

Reinhold stellt einen 75jährigen Pat. vor, welcher vor 8 Jahren an Atemnot erkrankt war. Es wurde damals eine Operation vorgeschlagen, aber vom Pat. abgelehnt. Gegenwärtig leidet derselbe seit 4 Wochen an denselben Beschwerden, wobei die Stimme verhältnismäßig nicht sehr heiser ist. Die Laryngoskopie zeigt **Verdickungen an den wahren Stimmbändern,** besonders am linken, und eine geringe Erweiterung der Stimmritze bei der Respiration.

Diskussion.

Trzcieniecki sieht den Prozeß als eine schwere Form von Kehlkopfentzündung an.

Litwinowicz meint, daß man es hier mit einem chronischen Prozeß mit Verdickungen zu tun hat und daß der Kehlkopf mit der Sonde untersucht werden sollte.

Jurasz hält den Prozeß für eine Pachydermie der Stimmfortsätze, besonders links, zu der sich ein akuter Larynxkatarrh hinzugesellt hat. Die Dyspnoe ist die Folge einer reflektorischen Glottisverengerung.

Jurasz: **Fortschritte der Rhinolaryngologie im Jahre 1912.**

Besprechung des neuen mit einem Stirnband befestigten Nasenspeculum, das Speculum Gerbers für das Vestibulum nasi, eine Modifikation des Bronchialspeculums Jankauers, des Oesophagusspeculums von v. Kaczynski. der Schwebelaryngoskopie von Killian, die nach Jurasz nur eine Modifikation der Untersuchungsmethode von Kirstein darstellt, der trockenen Inhalation Meyerhofers mit dem Apparat von Reissmann. Zu den therapeutischen Präparaten übergehend, erwähnt Jurasz das Tulisaa von Weissmann für Asthma und das Pyroloxin Steins, welches er bei Katarrhen der oberen Luftwege, außer bei Tuberkulose, mit gutem Erfolg anwandte. Weiters bespricht Jurasz die Arbeiten von Purjesz und Perl, welche bei Rekonvaleszenten nach Typhus Bacillen in der Mundhöhle, und zwar im Niederschlag auf den Zähnen in 50%, auf den Mandeln in 20% konstatiert haben, von Proskauer, der bei Noma keine spezifischen Keime gefunden hat, von Lublinski, der bei einem Kinde mit Autointoxikation 5 Tage nach der Pockenimpfung in der Mundhöhle Blasen konstatiert hat, die unter hohem Fieber aufgetreten waren, von Zografides, der in 10 Fällen Heilung von Husten nach Abtragung der Mandeln gesehen hat, von Gerber, der den Beginn von Lupus in einem von der Fossa navicularis ausgehenden Ekzem sieht, von Wassermann, der die nasale Behandlung des Asthma empfiehlt durch Beseitigung der Veränderungen in der Nase und tägliche $^1/_2$—1stündige Anästhesierung der Nase, von Sick, der Salicyl bei akutem Schnupfen empfiehlt, von Sippel, der mit gutem Erfolg Soolinhalationen bei chronischen Katarrhen anwendet, von Stein, der bei einem 5jährigen Knaben croupöse Rhinitis, kompliziert mit akutem Gelenksrheumatismus, gesehen hat, von Kubo, der

Digitized by Google
Original from UNIVERSITY OF CALIFORNIA
Generated on 2019-10-24 15:12 GMT / http://hdl.handle.net/2027/uc1.b3252762
Public Domain in the United States, Google-digitized / http://www.hathitrust.org/access_use#pd-us-google

einen Apparat zur Siebenmannschen Methode angab, von Claoué, der bei Empyema cavi Highmori nicht durchspült, sondern nach Abtragung der nasalen Wand die Höhle trocken tamponiert und bei dieser Behandlung in 80% gute Resultate erreicht, von Stenger und Baumgarten über das Verhältnis der Nebenhöhlen zum Auge, von Killian über die Beseitigung der Störung der Nasenatmung mit Hilfe der sogenannten „Drucker", von Storm, kasuistischer Fall, betreffend die Verstopfung der Nase eines 11jährigen Knaben durch knöcherne Hyperplasie der unteren Muscheln, von Trautmann, Endotheliom der Nasenscheidewand, von Gerber über Neubildungen im Nasenrachenraum und Operationsindikationen, von Ritschel, Nägeles Handgriff bei Nasenblutungen, von Winsberg über die Behandlung der Dysphagie bei Larynxtuberkulose mittelst Alkoholinjektionen längs des Nervus laryngeus superior und Einblasungen von Orthoform oder Anästhesin, von Hutter über Tuberkulin bei Larynxtuberkulose, wo es sich eher als schädlich erwiesen hat, von Romer: Tracheotomia transversa und von Kannitz über bösartige Neubildungen der Trachea, wo sie gewöhnlich an der hinteren Wand, und zwar im ersten oder dritten Abschnitt derselben vorkommen, nie im mittleren.

Wieser stellt eine 20jährige, mit **luetischen Veränderungen im Kehlkopf** behaftete Pat. vor, die sich wegen seit 6 Jahren dauernder Heiserkeit vorstellte.

In der Nase findet man die Schleimhaut verdickt, mit eingetrocknetem Sekret bedeckt. Am weichen und am harten Gaumen einige eingezogene Narben. Von dem hinteren rechten Gaumenbogen sind nur noch strangförmige Narben zurückgeblieben, die mit der hinteren Rachenwand verwachsen sind. Im Kehlkopf die Taschenbänder aufgelockert, das rechte wahre Stimmband von der Basis losgelöst und mit derselben durch einen dünnen Faden verbunden, so daß am Stimmband eine Öffnung erscheint. Am Unterkiefer links ein harter Tumor, die Haut darüber gerötet, nicht verschiebbar, Verdickung des Periosts an den Schienbeinen, Wassermann positiv. Die Veränderungen im Kehlkopf sind die Folge überstandener Gummen, die Defekte im Pharynx und Larynx die Folge zerfallender Gummen. Pat. wird mit Injektionen von Neosalvarsan 0·45 und 0·6 behandelt.

Diskussion.

Jurász lenkt die Aufmerksamkeit auf die ungewöhnlichen und seltenen Veränderungen: die netzförmigen Balken in der Tonsille rechts und die Loslösung des Stimmbandes von der seitlichen Wand, wodurch das Bild einer Öffnung im Stimmbande entstand.

Jurász demonstriert einen Fall von **Luxation der Cartilago arytaenoidea.**

Er erwähnt die ähnlichen Fälle von Sidlo, Fränkel, Stoerk, Hoppmann und Heymann. Jurasz selbst hat fünf solche Fälle beobachtet. Ätiologisch konnte nur in einem Falle von Hoppmann und in einem von Jurasz ein Trauma als Ursache nachgewiesen werden. Der vorgestellte Pat. ist 30 Jahre alt und klagt über Heiserkeit und schweres Atmen. Laryngoskopisch sieht man den linken Gießbeckenknorpel horizontal quer nach innen geneigt liegen, wodurch das Larynxlumen eingeengt und die Atmung erschwert wird. Diese Neigung nach einwärts erklärt sich aus dem Bau des arytänoidalen Gelenkes, da eine Neigung nach dem Sinus piriformis durch das Ligamentum triquetrum, eine Neigung nach rückwärts wahrscheinlich durch die Wirbelsäule verhindert wird.

Digitized by Google
Original from UNIVERSITY OF CALIFORNIA
Generated on 2019-10-24 15:12 GMT / http://hdl.handle.net/2027/uc1.b3252762
Public Domain in the United States, Google-digitized / http://www.hathitrust.org/access_use#pd-us-google

Weissberg stellt vor:

a) 5 Fälle von **Lähmung des Musculus thyreoarytaenoideus internus,** davon 2 einseitig, 3 doppelseitig,

b) 5 Fälle von **Lähmung des M. intraarytaenoideus transversus,**

c) einen Fall von **hysterischer Lähmung der Glottisschließer.**

Sämtliche Fälle entwickelten sich auf dem Boden eines Kehlkopfkatarrhs und verlaufen sehr hartnäckig.

Diskussion.

Jurasz erklärt, daß so zahlreiche Fälle von Lähmung der Kehlkopfmuskeln in der Praxis nur selten angetroffen werden. Bei 2 Fällen mit unvollständigem Verschluß der Stimmritze bei der Phonation hat er Verdacht auf Simulation.

Weissberg erklärt die unverhältnismäßig große Zahl dieser Erkrankung bei Soldaten damit, daß diese nach Akquisition eines Kehlkopfkatarrhs alle möglichen Schädlichkeiten anwenden, um den Zustand zu verschlimmern, wie Tabak, Alkohol, Anstrengung der Stimme u. dgl., um kürzere oder längere Befreiung vom Militärdienst zu erreichen.

Kretz: **Über Behandlung der Tuberkulose mit Dioradin.**

Vorstellung eines 10jährigen Knaben mit Tuberkulose des Kniegelenks, welches anfangs die Größe eines Kindskopfes erreicht und zahlreiche Fisteln besessen hatte, bei einer Körpertemperatur von 39° C. Nach 30 Injektionen von Dioradin erfolgte eine so bedeutende Besserung, daß Pat. zur Sitzung kommen konnte. Mit Rücksicht auf den Mangel spezifisch wirkender Mittel sollte bei der so viele Opfer heischenden Tuberkulose jedes neue Mittel versucht werden. Das Dioradin, welches von dem ungarischen Arzt Szendeffy empfohlen wird, enthält Jod, Terpene und Radium. Jodterpene werden durch die Schleimhaut der Luftwege ausgeschieden und tragen dadurch zur Desinfektion derselben bei. Das Mittel wird in subcutanen oder intramuskulären Injektionen dargereicht, die ersten 10 Injektionen täglich einmal, dann unter Berücksichtigung des Allgemeinzustandes des Pat. jeden zweiten Tag bis zu 40 Injektionen. Einige Wochen oder Monate später folgt eine zweite Serie von Injektionen. Neben genauer allgemeiner Untersuchung soll täglich die Temperatur und der Urin untersucht werden, da eine Nierenaffektion eine Kontraindikation gegen diese Injektionen bildet. Kretz hat auf diese Weise 14 Fälle behandelt, und zwar 1 Fall mit chirurgischer, 5 Fälle mit Lungen- und 8 Fälle mit Lungen- und Kehlkopftuberkulose. Bei 7 Kranken, darunter einigen erblich Belasteten und Fiebernden, hat er bedeutende Besserung gesehen, 3 starben, 2 haben die Behandlung unterbrochen, 2 befinden sich noch in Behandlung. Kretz gibt zu, daß diese Resultate nicht besonders glänzend sind, da meist schwere Fälle in Behandlung waren, doch rät er, weitere Erfahrungen zu sammeln.

Reinhold stellt einen **Fall von Stimmbandlähmung** vor, die nach einem Schlag auf den Kopf, wobei der Pat. das Bewußtsein verloren hat, entstanden ist. Seit dieser Zeit kann Pat. nicht laut sprechen. Die Laryngoskopie ergibt keine anatomische Veränderung, nur bleibt die Stimmritze bei der Phonation offen. Reinhold betrachtet diesen Zustand als eine traumatische Neurose.

Lehm stellt einen Pat. mit **Verbrühung der Nasenschleimhaut durch Röntgenstrahlen,** die gegen Sklerom angewendet worden sind, vor.

Digitized by Google
Original from UNIVERSITY OF CALIFORNIA
Generated on 2019-10-24 15:12 GMT / http://hdl.handle.net/2027/uc1.b3252762
Public Domain in the United States, Google-digitized / http://www.hathitrust.org/access_use#pd-us-google

Die ganze Nase stellt einen dunkelbraunen, vertrockneten Schorf dar. Unmittelbar nach der Beleuchtung hat Pat. an der Nase keine Veränderung bemerkt, und diese begann erst in der zweiten Woche aufzutreten. Mit Rücksicht darauf, daß die normale, gewöhnlich angewendete Dosis nicht überschritten worden ist, glaubt Lehm, daß es sich hier um eine Idiosynkrasie handelt.

Zabłocki stellt einen 20jährigen Pat. **mit einer Narbe am Hals in der Kehlkopfgegend** und mit einer in die Tiefe dringenden **Fistel** daselbst links vor.

Vor 2 Jahren hat Zabłocki dem Pat. in dieser Gegend eine fluktuierende Geschwulst eingeschnitten. Im Kehlkopf ist außer einer Verdickung des linken Taschenbandes keine Veränderung zu bemerken. Zabłocki vermutet, daß es sich um eine Perichondritis beider Schildknorpel gehandelt hat.

Diskussion.

Jurasz glaubt, daß man mit Rücksicht auf die Lokalisation an eine hier selten auftretende Dermoidcyste denken könnte, da die Narbe über dem Adamsapfel sichtbar ist und die Veränderungen im Larynx nicht für eine Perichondritis der Schildknorpel sprechen.

Zalewski bemerkt, daß an dieser Stelle auch eine mit der Schilddrüse verbundene Fistel sein könnte.

Jurasz erwidert, daß die Fistel bei dem Pat. nach einer Operation entstanden ist. Der Canalis thyreoglossus besteht zwar bei jedem Menschen, schließt sich aber später.

Zabłocki erinnert sich nicht an das Kehlkopfbild vor 2 Jahren, gibt jedoch zu, daß auch eine Drüsenvereiterung an dieser Stelle mit Zurücklassung einer Fistel möglich ist.

Wieser stellt ein 8jähriges Mädchen mit **doppelseitigen Nasenpolypen** vor.

Nasenpolypen in diesem Alter sind sehr selten und sind kaum einige solche Fälle in der Literatur beschrieben.

Diskussion.

Jurasz bemerkt, daß solche Fälle für den Praktiker sehr instruktiv sind. Bei Kindern unter 10 Jahren kommen Polypen nur äußerst selten vor und man muß daran denken, daß bei solchen Kindern meningeale Cysten das vollständige Bild von Nasenpolypen geben können, wobei jedoch fast immer Diastase der Nasenbeine besteht. Er warnt vor der radikalen Operation solcher Cysten, nach welcher Affektion der Meningen und Exitus aufzutreten pflegen.

Berlstein fragt, ob man nicht zur Unterscheidung zwischen Polypen und Cysten eine Punktion machen könnte.

Jurasz erwidert, daß beim Vorhandensein einer meningealen Cyste die bloße Punktion eine Infektion verursachen kann.

Lehm bemerkt, daß oft cystös degenerierte Polypen vorkommen, bei denen eine Punktion allein die Frage nicht entscheiden würde.

Lehm stellt einen 62jährigen Pat. mit einer **seit 2 Jahren dauernden Heiserkeit vor.**

Der gut gebaute und vorzüglich genährte Pat. war nie krank gewesen, hustet nicht und hat keine Schlingbeschwerden. Im Kehlkopf findet man am linken Taschenband harte Infiltrate, welche auf das Stimmband übergehen

Generated on 2019-10-24 15:12 GMT / http://hdl.handle.net/2027/uc1.b3252762
Public Domain in the United States, Google-digitized / http://www.hathitrust.org/access_use#pd-us-google
Digitized by Google
Original from UNIVERSITY OF CALIFORNIA

und gegen das Larynxlumen auswachsen. Mit Rücksicht auf den Mangel von Veränderungen in den Lungen und auf das Bild des Infiltrates wurde Larynxkrebs diagnostiziert, während die mikroskopische Untersuchung eines ausgeschnittenen Partikelchens ein tuberkulöses Infiltrat ergab.

Diskussion.

Zalewski ist der Ansicht, daß die mikroskopische Untersuchung eines exzidierten Stückchens wiederholt werden sollte.

Mondschein fragt, ob man hier nicht Sklerom diagnostizieren könnte.

Reinhold bemerkt, daß im Larynx tuberkulöse Veränderungen bei vollständigem Mangel solcher in den Lungen bestehen können.

Jurasz: Der vorgestellte Fall erinnert ihn an einen ganz ähnlichen in Heidelberg beobachteten, bei dem dreimal Partikelchen exzidiert und zur Untersuchung geschickt wurden und erst bei der dritten Untersuchung Carcinom diagnostiziert werden konnte. Bei dem vorgestellten Falle macht das laryngoskopische Bild auf den ersten Blick den Eindruck von Krebs. Gegen Tuberkulose spricht das Aussehen des Pat., der günstige Zustand der Lungen, das Nichtzerfallen des Infiltrates nach zweijähriger Dauer, obgleich auch bei Tuberkulose eine gewisse Art von Sklerose eintreten kann. Man müsse aber auch daran denken, daß im Kehlkopf Carcinom neben Tuberkulose bestehen kann, wie er selbst einen solchen Fall beobachtet hat. Was Sklerom betrifft, so lokalisiert sich dasselbe meistens unter den Stimmbändern und tritt häufiger in Form glatter Infiltrate auf.

Aus den Sitzungen der Krakauer ärztlichen Gesellschaft.

Kader stellt vor:

1. Einen wegen Rezidiv von **Nasenkrebs** radikal operierten Pat. Der bereits zweimal, das letztemal vor 2 Monaten operierte Pat. stellte sich wieder mit einem großen Rezidiv vor, welches einen Teil des Stirnbeines bis zur Dura, den inneren Teil der Lider und der Conjunctiva des rechten Auges, den Rest der Nasenschleimhaut und einen Teil des Oberkieferknochens einnahm. Die Neubildung wurde $1^1/_2$ *cm* im Gesunden abgetragen. Den so entstandenen Defekt beabsichtigt Kader durch einen kosmetisch-plastischen Eingriff zu decken.

2. Eine 57jährige Pat., bei der wegen **Nasenkrebs** der linken Nasenseite der Vomer und ein Teil des Oberkieferknochens entfernt worden ist. Zur Deckung des Defektes wurden Hautlappen aus der Umgebung benutzt, welche nach gehöriger Präparierung entsprechend adaptiert worden sind.

Borzecki stellt einen Pat. mit ungewöhnlich ausgebreiteten **Destruktionen infolge tertiärer Syphilis** vor.

Der 26jährige Pat. ist so in der Entwicklung zurückgeblieben, daß er den Eindruck eines jungen Burschen macht. Seine Krankheit datiert seit 15 Jahren. Die Zunge fehlt, auf dem weichen Gaumen Narben, das knorpelige und knöcherne Septum zerstört, die Nase sattelförmig eingesunken, die linke Ohrmuschel fehlt, die Lider destruiert, teilweise Vernarbung mit konsekutiver eitriger Entzündung der Hornhaut, die zur Zerstörung derselben auf beiden Augen führte. Ausgebreitete Narben auf der Brust, an den Armen bis zur Ellbogenbeuge mit vollständiger Versteifung beider Ellbogengelenke.

Hladij stellt eine 44jährige Pat. vor, welche wegen eines **Tumors in der linken Unterkiefergegend** operiert worden ist.

Digitized by Google
Original from UNIVERSITY OF CALIFORNIA
Generated on 2019-10-24 15:12 GMT / http://hdl.handle.net/2027/uc1.b3252762
Public Domain in the United States, Google-digitized / http://www.hathitrust.org/access_use#pd-us-google

Der Tumor reichte von dem linken Warzenfortsatz bis zur Hälfte des rechten Unterkiefers, nach unten bis 2 Querfinger von der Clavicula, nach oben zur Wange, saß auf breiter Unterlage unbeweglich und stellte das Rezidiv einer vor 2 Jahren entfernten Neubildung dar, die schon 6 Wochen nach der Operation sich wieder zu bilden begann. Pat. erhielt abends vor der Operation 1 *g* Veronal, 4 Stunden vor der Operation wieder 1 *g* desselben Mittels, $^1/_2$ Stunde vor der Operation 0·02 Morphium und dann wurde der Tumor in Äthernarkose im gesunden Gewebe samt einigen Drüsen in der Nähe der großen Gefäße exstirpiert. Der Ausgangspunkt der Neubildung war die Speicheldrüse. Die Tumorkapsel, welche in Verbindung mit dem Periost des horizontalen Unterkieferastes zurückgeblieben war, wurde dann abgemeißelt. Trotz des großen Defektes gelang es, nach Unterminierung der Hauträndер die Wunde mit einfachen Seidennähten zu verschließen. Die mikroskopische Untersuchung des Tumors ergab das Gewebe eines Sarkoms von Kleinrundzellenstruktur. Das Gewicht des entfernten Tumors betrug 595 *g*. Der postoperative Verlauf war normal.

Referate.

I. Allgemeines.

Über die Behandlung maligner Tumoren der oberen Luftwege mittelst Radium. Von Dr. W. Freudenthal (New-York). (Arch. f. Laryng. 25. H. 1.)

Das Verfahren ist nach Freudenthal indiziert bei Erfolglosigkeit vorangegangener Operationen, bei Verweigerung des operativen Eingriffs, bei malignen Erkrankungen derjenigen Teile der oberen Luftwege, die für andere Strahlen schwer erreichbar sind, wie Kieferhöhle und Nasenrachenraum. Verfasser berichtet über Heilung von 3 Fällen von Ulcus rodens des Gesichts und des Naseneingangs. In einem vierten Falle war nur sehr geringe Besserung zu erzielen. Ein Osteosarkom des rechten Oberkiefers wurde durch Bestrahlung vom unteren Nasengang geheilt und ist seit 9 Monaten rezidivfrei. Bei einem Lymphosarkom des Nasenrachenraumes kam es nach 2 Monaten zu einem Rezidiv. Ein Carcinom der rechten Tonsille war nur teilweise zu beeinflussen. Ein Rundzellensarkom der rechten Tonsille hingegen wurde geheilt und ist seit 4 Jahren rezidivfrei. Bei Oesophaguscarcinomen konnte die Geschwulst soweit beeinflußt werden, daß Nahrungsaufnahme möglich war. Bei Carcinomen des Larynx ist Thyreotomie mit Entfernung alles Krankhaften und Nachbehandlung mit Radium beziehungsweise die Exstirpation die beste Behandlungsmethode. R. Hoffmann.

Technisch-kritische Bemerkungen zur peroralen Intubation. Von Dr. Franz Kuhn (Kassel). (Arch. f. Laryng. 25. H. 1.)

Kuhn gibt hier eine anschauliche Geschichte des laryngealen Katheterismus bis zur peroralen Intubation und schließt hieran eine vergleichende Kritik aller angegebenen Kanülen. Kuhns Verfahren unterscheidet sich von

Digitized by Google
Original from UNIVERSITY OF CALIFORNIA
Generated on 2019-10-24 15:12 GMT / http://hdl.handle.net/2027/uc1.b3252762
Public Domain in the United States, Google-digitized / http://www.hathitrust.org/access_use#pd-us-google

früheren namentlich durch die Biegsamkeit des Rohres, dessen Lenkbarkeit und Weite. Eine Schilderung der Technik wird zum Schluß angegeben.

R. Hoffmann.

Die nekrotisierende Entzündung bei Scharlach im Kehlkopf, Luftröhre und Oesophagus. Von Dr. Ernst Oppikofer (Basel). (Arch. f. Laryng. 25. H. 2.)

Von 128 Scharlachleichen zeigten 92 eine Entzündung im Larynx, Trachea und Oesophagus, aber nur bei 66 war die Entzündung deutlich eine nekrotisierende. 22 Fälle hatten das zweite Lebensjahr nicht überschritten, nur 4 waren älter als 10 Jahre. Ein Übergreifen des Prozesses auf den Oesophagus fand sich unter den 128 Fällen 15mal, also in 8·5%. In 5 Fällen erstreckte er sich auf die ganze Speiseröhre.

Die bakteriologische Untersuchung bei Lebzeiten und bei der Sektion ergab in der überwiegenden Zahl Abwesenheit von Diphtheriebacillen, selbst in einem Falle, in dem die Membranen bis in die Hauptbronchien hineinreichten. Die nekrotisierende Entzündung ist bei Scharlach im allgemeinen viel tiefgehender als bei der genuinen Diphtherie. Beim Befunde eines Ulcus im Rachen oder in den tiefer gelegenen Organen eines Kindes sollte an Scharlach gedacht werden. Auch bei überlebenden Kindern ist das Vorkommen von laryngealen oder oesophagealen Komplikationen anzunehmen. Eine Übersicht über die einschlägige Literatur vervollständigt die Arbeit.

R. Hoffmann.

Der chronische Schleimhautpemphigus der oberen Luftwege. Von Dr. Arthur Thost (Hamburg-Eppendorf). (Arch. f. Laryng. 25. H. 2.)

Mitteilung von 4 Fällen eigener Beobachtung, die ein bestimmtes Krankheitsbild zeigen: 1. Ausschließliche Beteiligung der Schleimhäute. 2. Ganz regelmäßige Mitbeteiligung der Bindehaut des Auges, die zu essentieller Schrumpfung derselben und später zur Phthisis bulbi führt. 3. Nie fehlende Neigung zu Verwachsungen aneinandergrenzender Schleimhautpartien und zu Schrumpfung der tieferen Schleimhautschichten. 4. Chronischer fieberloser Verlauf. 5. Gleichzeitig bestehende allgemeine Kachexie und schlechte Ernährung der Haut, dürftige Entwicklung der Muskulatur. 6. Absolut unbeeinflußbares Verhalten gegen jedes Medikament, speziell gegen Jod und Hg, Wassermann negativ

Die Erscheinungen sind höchstwahrscheinlich zurückzuführen auf trophische Störungen; für die Annahme einer bakteriellen Erkrankung findet Thost keinen Anhaltspunkt.

R. Hoffmann.

II. Nase und Nebenhöhlen.

Chronische Nasenstenose und Kollapsinduration (Krönig) der rechten Lungenspitze. Von Dr. Max Rosenberg (Berlin). (Arch. f. Laryng. 25. H. 2.)

Rosenberg beschreibt das Symptomenbild der Krönigschen Kollapsinduration der rechten Lungenspitze: Die rechte Spitzengegend ist eingezogen, der entsprechende Thoraxteil unbeweglicher als der linke. Über der rechten

Generated on 2019-10-24 15:12 GMT / http://hdl.handle.net/2027/uc1.b3252762
Public Domain in the United States, Google-digitized / http://www.hathitrust.org/access_use#pd-us-google
Digitized by Google
Original from UNIVERSITY OF CALIFORNIA

Lungenspitze, vorn oder hinten, besteht Dämpfung, unbestimmtes oder etwas verschärftes Atmen, bisweilen einzelne Rasselgeräusche. Bei der Untersuchung der Nase findet sich eine Stenose derselben, meist durch adenoide Vegetationen verursacht. Andrerseits ist charakteristisch das Fehlen jeder tuberkulösen Erkrankung, die gute Verschieblichkeit der unteren Lungenabschnitte, das Fehlen der Gewichtsabnahme trotz langen Bestehens der Krankheit.

Nach eingehender Berücksichtigung der von den Autoren bekundeten Ansichten über den Atmungsmechanismus der Lungenspitzen macht sich Rosenberg den folgenden Entstehungsmodus der Kollapsinduration als den hauptsächlichsten zu eigen. Der hinterste oberste paravertebrale Teil der Lungenspitzen, die in einer Ausbuchtung des Rippenfelles liegen, wird fast gar nicht durch die Atmung ventiliert. Die Folge ist schlechte Durchblutung und Ernährung der Spitzenteile, leichte Schädigung der Epithelien, katarrhalische Entzündung und Verstopfung der feineren und Beeinträchtigung der Flimmerbewegung der größeren Bronchien. Die Mundatmung disponiert zu Bronchitis. Die Lungenspitzen der Kinder fallen besonders leicht der Verstopfung anheim. die zur Atelektase führt. Für die bei weitem häufigere Erkrankung der rechten Lungenspitze sind Differenzen im Kaliber, Verlauf und Abgangsstelle der Bronchien anzuschuldigen, durch welche die rechte Seite den Schädlichkeiten der Atmungsluft mehr ausgesetzt ist.

Unter 50 Fällen von chronischer Nasenstenose fand Rosenberg 18mal Kollapsinduration — 36%, darunter keinen sicheren Fall von linkseitiger Kollapsinduration. Die Gefahr der Erkrankung liegt in der gesteigerten Empfänglichkeit für Tuberkulose. Die Therapie besteht in Beseitigung der Nasenstenose. Verhängnisvoll kann eine infolge Verkennung angeordnete Aufnahme in die Lungenheilanstalt sein. R. Hoffmann.

Über die endothelialen Geschwülste der Nase und ihrer Nebenhöhlen. Von Dr. Eugen Pollak (Graz). (Arch. f. Laryng. 25. H. 3.)

Verfasser beschreibt einen Tumor der linken Nasenhöhle bei einem 53 Jahre alten Mann. Die radikale Operation von einem paramedianen Schnitt aus ergab die Ausdehnung des Tumors auf die Siebbeinzellen, die Stirn-, Kiefer- und Keilbeinhöhle. Diese Räume wurden mit der Mund-, Nasen- und Augenhöhle in eine einzige große Öffnung verwandelt. Am Abend des Operationstages Exitus an akut einsetzendem Kollaps. Nach dem histologischen Bilde handelte es sich um eine endotheliale Geschwulst im Sinne von Borst.

R. Hoffmann.

Ein Motor-Kieferhöhlentrokar. Von Dr. W. Gutberlet (München). (Arch. f. Laryng. 25. H. 3.)

Ein aus Bohrer, Spülröhre und Schlauchansatz bestehender, elektrisch betriebener Trokar zur Anbohrung und Ausspülung der Kieferhöhle vom unteren Nasengang aus. R. Hoffmann.

Generated on 2019-10-24 15:12 GMT / http://hdl.handle.net/2027/uc1.b3252762
Public Domain in the United States, Google-digitized / http://www.hathitrust.org/access_use#pd-us-google
Digitized by Google
Original from UNIVERSITY OF CALIFORNIA

Beitrag zur Berufsanosmie der Feuerwehrleute. Von Dr. Oswald Levinstein (Berlin). (Arch. f. Laryng. 25. H. 3.)

Ein bis dahin gesunder 40jähriger Feuerwehrmann erkrankte im Anschluß an eine erhebliche körperliche und geistige Anstrengung im Dienste an einer Erkältungskrankheit, anscheinend einer Influenza, und an partiellem Verlust des Riechvermögens. $^1/_2$ Jahr später erlitt Pat. einen zweiten Insult, indem er beim Turnen mit dem Leibe aufs Reck aufschlug. Dieses zweite Ereignis hatte den gänzlichen Verlust des Geruchsvermögens zur Folge und läßt deshalb auch die frühere Hyposmie als traumatische Neurose erscheinen, während die Influenza als Ursache nicht in Betracht kommt.

R. Hoffmann.

Exitus letalis nach Kieferhöhlenoperation. Von Dr. Fritz Henke (Königsberg in Pr.). (Arch. f. Laryng. 25. H. 3.)

Der Todesfall, über den berichtet wird, ist der erste nach 85 Kieferhöhlenradikaloperationen in der Gerberschen Anstalt, die teils nach Gerbers, teils nach Denkers Methode ausgeführt wurden. Im vorliegenden Falle war nach Denker in Chloroformnarkose operiert worden. Die tödliche Erkrankung, ein Lungenabsceß, ist wahrscheinlich auf Eiteraspiration während der Narkose zurückzuführen, doch ist auch seine Entstehung aus einem gleichzeitig vorhandenen Absceß des kleinen Beckens nicht ganz auszuschließen.

R. Hoffmann.

Über die Komplikationen des dentalen Kieferhöhlenempyems. Von Dr. Max Paunz (Budapest). (Arch. f. Laryng. 25. H. 3.)

4 Fälle von dentalem Kieferhöhlenempyem mit schweren Komplikationen:

1. Durch Ausbreitung auf die Stirnhöhle und Osteophlebitis eitrige Infektion der Meningen und der Hirnsubstanz. Exitus letalis.

2. Unter stürmischen Erscheinungen akuter Kieferhöhleneiterung Mitbeteiligung des Siebbeins, Sequesterbildung am Nasenfortsatz des Oberkiefers und am Nasenboden. Heilung.

3. Primäre Periostitis des Alveolarfortsatzes auf die Kiefer-Siebbein- und Stirnhöhle derselben Seite übergreifend. Heilung.

4. Chronische Eiterung der Kiefer- und Stirnhöhle, ausgedehnte Destruktion des Siebbeins und Tränensackeiterung. Heilung. R. Hoffmann.

Dreizeitige Eröffnung der Kieferhöhle von der Nase aus. Von Dr. G. Richter (Plauen i. V.). (Arch. f. Laryng. 25. H. 3.)

Verfasser hat für die von ihm ausgeführte Methode den Killian-Klaussschen Hohlmeißel durch Anbringung von Sägezähnen an den Hohlmeißellefzen modifizieren lassen. Die Operation selbst geschieht in drei kurz hintereinander folgenden Zeiten: 1. Durch Aufmeißelung der nasalen Kieferhöhlenwand unterhalb der unteren Muschel. 2. Sägung mit dem Doppelsägemeißel vom Inneren der Kieferhöhle aus nach der Nase zu. 3. Ausbrechung

Generated on 2019-10-24 15:12 GMT / http://hdl.handle.net/2027/uc1.b3252762
Public Domain in the United States, Google-digitized / http://www.hathitrust.org/access_use#pd-us-google
Digitized by Google
Original from UNIVERSITY OF CALIFORNIA

des vorbereiteten, angesägten, oblongen, fensterartigen Knochenrechtecks. Ein besonderer Vorteil des Verfahrens sei die Erhaltung der unteren Muschel.

R. Hoffmann.

Entzündung der Highmorshöhle bei Neugeborenen. Klinische und topographische Studie. Von Dr. Corrado Canestro (Genua). (Arch. f. Laryng. 25. H. 3.)

Ein 26 Tage altes Mädchen zeigte Rötung und Schwellung der Regio infraorbitalis, die bereits seit dem 10. Tage der Geburt bestand, ferner eitriger Ausfluß aus dem linken Nasenloch und in der Mundhöhle, entsprechend der Prämolargegend, eine Fistelöffnung, aus welcher dicker, gelblicher Eiter floß. Durch Spaltung der Fistel und Incision der fluktuierenden Geschwulst in der Fossa infraorbitalis trat Heilung nach etwa 2 Monaten ein. Im Eiter der Highmorshöhle fand sich der Staphylococcus aureus.

Anatomische Studien, die der Verfasser an 15 Leichen von Neugeborenen vornahm, ergaben, daß die Kieferhöhle der Neugeborenen meist die Gestalt eines dreieckigen Prismas mit abgerundeten Ecken und Winkeln hat: oft nimmt sie eine ovale Form an. Die Höhle liegt oberhalb der Alveole des ersten Prämolaris. Das Fehlen von Taschen und Recessus erwies sich als charakteristisch.

Klinisch beschrieben sind noch 9 Fälle. Der nasale Infektionsweg ist beim Neugeborenen der gewöhnliche. Das wichtigste, die Diagnose ermöglichende Charakteristicum ist die Tendenz zur Ausbreitung.

R. Hoffmann.

III. Nasenrachenraum, Pharynx und Mundhöhle.

Referate für den III. Internationalen Rhino-Laryngologen-Kongreß. (Arch. f. Laryng. 25. H. 2.)

V. Insertion, siège, mode d'implantation et traitement des polypes fibreux dits naso-pharyngiens. Par P. Jacques (Nancy).

Referate für den III. Internationalen Rhino-Laryngologen-Kongreß. (Arch. f. Laryng. 25. H. 2.)

VI. Die sogenannten fibrösen Nasenpolypen; Ort und Art ihrer Insertion und ihrer Behandlung. Von P. Hellat (Petersburg).

Auf Grund der aus der Literatur zu entnehmenden schlechten Erfahrungen mit denjenigen radikalen Operationsmethoden, die einen präliminaren Eingriff nötig machen, tritt Hellat für die Operation per vias naturales ein. Der Narkose mit Kuhnscher peroraler Tubage kann nur Gutes nachgesagt werden.

Zur Ätiologie und Therapie der Epilepsie. Von Doz. Dr. C. Tsiminakis und Dr. A. Zografides. (W. kl. W. 1912. Nr. 40. S. 1486ff.)

Wie bekannt, setzt die Reflexepilepsie nicht nur eine epileptogene Zone, sondern auch einen reflektorisch reizbaren Organismus voraus. Die Autoren fanden nun bei einer Reihe von Pat. (kasuistische Mitteilung von 8 Fällen),

Generated on 2019-10-24 15:12 GMT / http://hdl.handle.net/2027/uc1.b3252762
Public Domain in the United States, Google-digitized / http://www.hathitrust.org/access_use#pd-us-google
Digitized by Google
Original from UNIVERSITY OF CALIFORNIA

bei denen aus der Anamnese sowohl wie auch durch exakte Untersuchung jede andere epileptogene Reizquelle ausgeschlossen werden konnte, adenoide Vegetationen beziehungsweise Tonsillarhypertrophie. Von Zografides wurden die Pat. in entsprechender Weise behandelt.

Nach den therapeutischen Resultaten kommen die Autoren zu dem Schlusse, daß in vielen Fällen, bei denen die Krankheit aus dem Kindesalter datiert, die Entstehung der Epilepsie auch dem Vorhandensein adenoider Vegetationen zuzuschreiben ist, welche zunächst die Auslösung der Reflexepilepsie hervorrufen und den allmählichen Übergang dieser in die genuine.

Dem Hausarzt obliegt es daher zu untersuchen, ob nicht das Vorhandensein von Adenoiden oder Tonsillarhypertrophien die epileptogene Reizquelle ist, worauf dann die rasche Entfernung desselben geboten ist, ohne dabei die diätetische Therapie gegen die bei diesen Pat. zugleich vorhandene Neuropathie außer acht zu lassen. Schlemmer.

19 Zahnwurzelcysten und eine folliculäre Cyste mit Berücksichtigung des mikroskopischen Befundes. Von Dr. Ernst Oppikofer (Basel). (Arch. f. Laryng. 25. H. 1.)

In dem mitgeteilten Falle von folliculärer Cyste konnte die Diagnose vor der Operation an der Hand des Röntgenbildes gestellt werden: 2 Cystenzähne waren bei der Profilaufnahme deutlich sichtbar. Es handelte sich um einen 16jährigen Pat. In einem Falle wurde die Diagnose Zahncyste gestellt, während es sich um Tuberkulose handelte. Mikroskopisch fand sich als Auskleidung des Innenraumes der Cysten Plattenepithel. Es fehlte mitunter auf großen Strecken. In 6 Fällen war gar kein Epithel vorhanden. Eine eigentliche Basalzellenschicht des Plattenepithels und eine Basalmembran fehlte. In 7 Fällen fanden sich an verschiedenen Stellen des Cystenbalges Gefäße im Epithel. In keinem Falle war Zylinderepithel vorhanden. Verfasser befürwortet die vollkommene Ausschälung des Cystenbalges. In 3 Fällen wurde nach Ausschälung des Balges eine Öffnung im unteren Nasengang angelegt und der Schleimhautschnitt in der Fossa canina vernäht. Heilung in 14 Tagen (letzteres Verfahren hat Ref. ebenfalls empfohlen). R. Hoffmann.

Weitere Untersuchungen zur Frage der primären latenten Rachenmandeltuberkulose. Von Dr. Wilh. Sobernheim und Dr. Richard Blitz (Berlin). (Archiv f. Laryng. 25. H. 1.)

Die Verfasser werfen die Frage nach der Genese der Rachenmandelhyperplasie auf und bringen die Resultate ihrer an 120 mit adenoiden Vegetationen behafteten Kindern vorgenommenen Untersuchungen. Die vor und nach der operativen Entfernung angestellten Prüfungen auf die Pirquetsche Reaktion ergaben, daß es in keinem Falle gelang, ein vorher positives Resultat in ein negatives umzuwandeln. Für den Zusammenhang der adenoiden Vegetationen mit Tuberkulose ergibt sich somit nicht der geringste Anhalt.

R. Hoffmann.

Digitized by Google
Original from UNIVERSITY OF CALIFORNIA
Generated on 2019-10-24 15:12 GMT / http://hdl.handle.net/2027/uc1.b3252762
Public Domain in the United States, Google-digitized / http://www.hathitrust.org/access_use#pd-us-google

Über eine eigenartige rezidivierende Mykose der Zunge (Glossomycosis membranacea benigna recidivans). Von Dr. Mieczyslaw Gantz (Warschau). (Arch. f. Laryng. 25. H. 2.)

Bei einer 30jährigen Frau fand Verfasser einen sahnenartigen, weißen, dicken Belag der Zunge. Nach Entfernung der Membran mit der Schere heilte die Erkrankung unter lokaler Anwendung von Jodtinktur und Spülungen mit Wasserstoffsuperoxyd nach einigen Wochen aus, um allerdings nach $1^1/_2$ Jahren unter Bildung eines flachen Geschwüres von 2 *cm* Durchmesser zu rezidivieren. Auf den mit Hämatein-Eosin gefärbten Schnitten fanden sich Herde, welche aus strahlenartig vom Zentrum nach der Peripherie ziehenden Fäden bestanden, die sich von Actinomyces durch den Mangel an kolbenartigen Verdickungen unterschieden, die sich auch nicht nach Gram färbten. Die Natur des Erregers blieb unaufgeklärt. R. Hoffmann.

Gaumenschützer am Tonsillotom. Von L. v. Gordon (St. Petersburg). (Arch. f. Laryng. 25. H. 3.)

Die Schutzvorrichtung zur Verhütung von Verletzungen des hinteren Gaumenbogens besteht in einer an jedem Matthieuschen Tonsillotom anzubringenden dachartigen Platte, die bei der Operation zwischen Tonsille und hinteren Gaumenbogen gelegt wird. R. Hoffmann.

Chronisch verlaufende Angina Vincenti. Von Dr. Santi Pusateri (Palermo). (Arch. f. Laryng. 25. H. 3.)

Der mitgeteilte Fall ist nach Verfasser ausgezeichnet durch primäres Befallensein der Tonsillen ohne Stomatitis, durch die Doppelseitigkeit und die Chronizität des Prozesses, der nach etwa 1jährigem Bestande durch tägliches Tuschieren mit $3^1/_2$%iger Chlorzinklösung zur Heilung kam.

R. Hoffmann.

Rezidivierende Tuberkulose des Pharynx. Von Barajas. (Boletin de laringologia. Juli—September 1913.)

Schwangere Pat. von 27 Jahren mit Aphonie und Schluckbeschwerden: sie hat ausgedehnte Ulcerationen der Pharynxwand und des Epiglottisrandes sowie Infiltration des Kehldeckels, der Arytänoiden und der Taschenbänder. Dazu leichte Läsionen der rechten Lunge und zahlreiche Tuberkelbacillen im Auswurf. Diätetische Behandlung, Landleben und Pinselungen mit Milchsäure. Nachdem Pat. niedergekommen war, trat eine auffallende Besserung ein: sie gewann 18 *kg*; es fanden sich keine Bacillen mehr im Sputum. Diese Besserung hielt 14 Monate an. Nach dieser Zeit rezidivierten die Beschwerden und Pat. erlag 95 Tage nach jenem erneuten akuten Auftreten. Menier.

Die Landkartenzunge. Von Fritz Groos. Aus der Universitätsklinik für Ohren-, Nasen- und Kehlkopfkranke in Heidelberg (Prof. Dr. W. Kümmel). (Zschr. f. Ohrhlk. 69. H. 1.)

Verf. gibt zunächst einen historischen Überblick dieser Zungenanomalie, der Entstehung des Namens und der vielen Synonyma, die am besten die Ver-

Digitized by Google
Original from UNIVERSITY OF CALIFORNIA
Generated on 2019-10-24 15:12 GMT / http://hdl.handle.net/2027/uc1.b3252762
Public Domain in the United States, Google-digitized / http://www.hathitrust.org/access_use#pd-us-google

wirrung und Meinungsverschiedenheit charakterisieren, welche über diese Erkrankung bis vor zirka 20 Jahren geherrscht haben. Mit dem Jahre 1912 beginnt eine neue Epoche, an die sich die Namen Spehlmann, Böhm, Carow, Czerny (exsudative Diathese), Husler und Klausner knüpfen. Wir finden da eine einheitliche Bezeichnung für die genannte Zungenerkrankung, deren Krankheitsbild scharf umschrieben und von allen übrigen Erkrankungen der Zunge getrennt erscheint.

Die Landkartenzunge wird als eine auf die Zunge lokalisierte, chronische, erbliche und angeborene Krankheit charakterisiert, welche sich in allen Lebensaltern ziemlich gleich häufig vorfindet und bezüglich deren Ätiologie der konstitutionelle hereditärneuropathische Typ die größte Wahrscheinlichkeit für sich hat, während der parasitären Infektion keine Bedeutung zukomme.

Nach den Befunden von Spehlmann und Klausner hat die Landkartenzunge sicher eine pathologisch-anatomische Grundlage.

Differentialdiagnostisch kommen heutzutage nur sekundäre Lues und Glossitis superficialis Möller in Betracht; bei letzterer stehen brennende Schmerzen im Vordergrunde, die bei Lingua geographica fast nie vorkommen, überdies sind die unregelmäßigen Flecken meist an der Zungenspitze, ohne scharfe Grenze gegen die Umgebung, und niemals wird ein Wandern derselben beobachtet.

Nach Mikulicz-Kümmel ist eine Therapie niemals gegen die Landkartenzunge an sich, sondern höchstens gegen die seltenen Komplikationen (Rhagaden, Stomatitis etc.) notwendig; sie ist übrigens erfolglos, ja in manchen Fällen direkt schädlich, weil der negative Erfolg das meist neuropathische Individuum in seiner Furcht vor einer bösartigen Affektion (Tuberkulose, Lues, Carcinom) bestärkt.

Wer nach der Anschauung der modernen Pädiater das Leiden als ein Symptom einer exsudativen Diathese auffaßt, wird die Behandlung danach einzurichten haben. Lawner.

Epitheliom der Mundhöhle. Von Prat. (Revista de los Hospitales Montevideo. Juli 1913.)

Der Tumor hatte den Rand der Zunge auch ergriffen; er wurde mit Hilfe der intratrachealen Narkose exstirpiert; die Tracheotomie wurde mit der Butlin-Poirierschen Kanüle ausgeführt. Heilung. Menier.

Ein Fall von Blenorrhagia buccalis. Von Ragusin. (Semana medica Buenos-Ayres. 9. Oktober 1913.)

Bei dem Pat. sind die Schleimhäute der Lippen, der Zunge und des Zahnfleisches mit einem eitrigen Belag bedeckt. Die mikroskopische Untersuchung und die Kulturen ergaben Gonokokken. Die Parotis ist geschwollen und Eiter fließt aus dem Ductus Whartonianus. Solche Fälle sind sehr selten; man kennt deren nur 4 oder 5 in der Literatur. Menier.

Digitized by Google
Original from UNIVERSITY OF CALIFORNIA
Generated on 2019-10-24 15:12 GMT / http://hdl.handle.net/2027/uc1.b3252762
Public Domain in the United States, Google-digitized / http://www.hathitrust.org/access_use#pd-us-google

IV. Larynx.

Ein klinischer Beitrag zur Funktion des M. thyreo-cricoideus. Von Prof. Dr. Grabower (Berlin). (Arch. f. Laryng. 25. H. 3.)

Experimentelle Untersuchungen haben ergeben, daß der M. thyreo-cricoideus ein Hilfsmuskel des M. vocalis und imstande ist, eine gewisse Zeit hindurch die Stimmlippen in Medianstellung in gestreckter Haltung zu fixieren. Diese Feststellung bestätigt Grabower durch Mitteilung zweier beobachteter Fälle von operativer rechtseitiger Recurrensdurchschneidung beim Menschen. Der dritte von ihm ausführlich mitgeteilte Fall betrifft Schädigungen beider Recurrentes durch mehrere zu verschiedenen Zeiten ausgeführte Strumektomien. In diesem Falle bewirkte die Excision eines 2 *cm* langen Stückes des motorischen Astes des N. laryngeus superior Erweiterung der Stimmritze durch Auswärtsrücken des linken Stimmbandes und Beseitigung der Dyspnoe.

R. Hoffmann.

Die chirurgische Behandlung der Laryngotrachealstenosen, besonders die translaryngeale Drainrohrfixationsmethode. Von Prof. Dr. Schmiegelow (Kopenhagen). (Arch. f. Laryng. 25. H. 3.)

Narbige Kehlkopfstenosen haben nach den Erfahrungen des Verfassers in vielen Fällen in der zu hoch angebrachten Luftröhrenkanüle ihren Grund. Selbst starke Stenosen können durch tiefe Tracheotomie und die dadurch ermöglichte Entfernung der Kanüle von den Stimmbändern zum Schwinden gebracht werden. Wenn diese Wirkung nicht eintritt, ist die Dilatation am Platze. Verfasser schildert seine diesem Zwecke dienende translaryngeale Drainrohrfixationsmethode. Nach Laryngofissur und Entfernung des strikturierenden Gewebes wird eine Drainröhre in den Larynx eingeführt und durch Naht am Schildknorpel befestigt. Die Larynxfissurwunde kann man sofort schließen oder sich selbst überlassen. Eine zuvor getragene Kanüle kann nach der Operation entfernt werden. Die Entfernung des Drainrohres geschieht oral, nachdem die translaryngegl angelegte Silberdrahtnaht von außen gelöst ist. Die Drainröhre kann ohne Reizwirkung über 3 Monate liegen bleiben. Verfasser rühmt die außerordentlich dilatierende Wirkung des Verfahrens und teilt fünf entsprechende Krankengeschichten mit.

R. Hoffmann.

Stimmbildung nach kompletter Larynxexstirpation. Von Botey. (Revista barcelonesa di Ciencias médicas. November 1913.)

Der Apparat von Botey besteht aus einer Tracheotomiekanüle und aus einem künstlichen Kehlkopf, welchen der Pat. in der Hand versteckt: die Kanüle trägt einen Ansatz, durch welchen die ausgeatmete Luft in den künstlichen Kehlkopf geleitet wird; der Kehlkopf hat wiederum einen Ansatz, der in den Mund eingeführt wird. Pat. spricht, indem er die Öffnung der Kanüle mit dem Finger zustopft. Der Apparat ist also ein was Verf. „Aparato de soplo pulmonar“ nennt, d. h. die Lungenluft ist für die Stimmbildung benutzt.

Menier.

Digitized by Google
Original from UNIVERSITY OF CALIFORNIA
Generated on 2019-10-24 15:12 GMT / http://hdl.handle.net/2027/uc1.b3252762
Public Domain in the United States, Google-digitized / http://www.hathitrust.org/access_use#pd-us-google

Vorteile der Gluckschen Methode für die Laryngektomie. Von Hernandez. (Revista ibero-americana de Ciencias médicas. November 1913.)

Verf. lobt die Glucksche Methode, die seinem Meister Tapia Erfolge gegeben hat. Neulich hat Tapia 14 Patienten operiert; alle konnten nach 4—5 Tagen das Bett verlassen und nach 14 Tagen entlassen werden. Man fängt auch in Spanien an, unter Lokalanästhesie zu operieren, und die spanischen Laryngologen scheinen davon begeistert zu sein. Menier.

Mesothoriumbehandlung des Kehlkopfkrebses. Von Milano. (Revista española de Laringologia. September-Oktober 1913.)

Verf. erzählt von einem Falle, den er in Freiburg gesehen hat und welcher durch diese Methode behandelt wurde. Er beschreibt das Instrumentarium von Kahler. In dem betreffenden Falle handelte es sich um ein Rezidiv: was Verf. am meisten auffiel, war der gute allgemeine Zustand des Pat., obgleich der Tumor ein ausgedehnter war und die Kachexie hätte verursachen müssen. Menier.

Ein Blutegel im Kehlkopf. Von Fairen. (Revista de Especialidades médicas. November 1913.)

Pat. mit starken Atmungsbeschwerden und Rötung und Schwellung eines Stimmbandes. Wegen der Einseitigkeit der Erscheinungen konnte man nicht an eine akute Laryngitis denken; 2 Tage später aber brachte Pat. das Corpus delicti, einen Blutegel, zum Mairen; das Tier war während eines Hustenanfalles ausgetrieben worden. Menier.

Die Thyrotomie bei Kehlkopfkrebs. Von Botey. (Gaceta medica catalana. 15. November 1913.)

Die einzige Indikation der Thyrotomie existiert nur bei Krebsen, welche nur ein Stimmband ergriffen haben und wenn dasselbe beweglich ist. Man soll diese Operation ohne Tracheotomie ausführen; man legt eine Kanüle in den crico-thyroiden Raum und führt eine Nasensonde ein. Die beiden Teile des Schildknorpels müssen durch Nähte vereinigt werden, welche die Haut und den Knorpel tief fassen. Wenn man diese Regeln befolgt, ist die Operation sehr wenig schwierig und gibt sehr gute Resultate. Menier.

Schwebelaryngoskopie. Von Castro. (Revista de Medicina. Valparaiso. August 1913.)

Verf. beschreibt die Technik und erörtert die Vorteile der Methode.

Menier.

Die akute primäre einfache Laryngitis der Kinder. Von Galdiz. (Archives internationales de laryngologie. 35. 1913. Nr. 3.)

Aus der klinischen Schilderung der akuten Laryngitis der Kinder ist kaum etwas neues hervorzuheben. Interessant ist, daß der Autor die Möglichkeit betont, im Verlaufe dieser gewöhnlich mehr „lärmenden“ und „schreckhaften“ als gefährlichen Krankheit intubieren und tracheotomieren zu müssen.

Generated on 2019-10-24 15:12 GMT / http://hdl.handle.net/2027/uc1.b3252762
Public Domain in the United States, Google-digitized / http://www.hathitrust.org/access_use#pd-us-google
Digitized by Google
Original from UNIVERSITY OF CALIFORNIA

Dadurch wird die Prognose allerdings getrübt, um so mehr, als der Autor bemerkt hat, daß im Gegensatz zur diphtheritischen Laryngitis im Verlaufe der einfachen Laryngitis die Retubation sich öfters als notwendig erweist, ja vielfach an die Intubation die Tracheotomie angeschlossen werden muß. Als Indikation zur Intubation gibt Galdiz starke Dyspnoe an, die seit einer halben Stunde besteht, mit inspiratorischer Einziehung des Kehlkopfes. Man soll immer mit der Intubation beginnen, statt mit der Tracheotomie, weil die Tracheotomie am intubierten Kinde leichter ist. Einige persönliche und fremde Krankengeschichten werden mitgeteilt. Wir möchten als persönliche Bemerkung hinzufügen, daß in vielen dieser alarmierenden Fälle eine kleine Morphiuminjektion ($^1/_3$—$^1/_2$ *mg*) nach dem Vorschlage von Triboulet die Nervosität dieser kleinen Patienten beruhigt und die Intubation vielleicht in manchen Fällen unnötig machen dürfte. Lautmann.

Die Blutungen nach endolaryngealen Eingriffen. Von Mermod. (Archives Internationales de laryngologie. 35. 1913. Nr. 3.)

Diese auf eigener Erfahrung beruhende Zusammenstellung der zur Blutstillung nach endolaryngealen Eingriffen verwendeten Mittel zeigt, wie schwierig manchmal die Situation werden kann. Während man sonst hauptsächlich an eine lokale Stillung zunächst denkt, empfiehlt Mermod bei Larynxblutungen reichlich das, was man indirekte Mittel nennen kann, wie Eiskrawatte, Ergotin nnd Morphiumeinspritzungen, Gelatine. Gewiß sind die lokalen Mittel, wie der elektrische Brenner, das Komprimieren der blutenden Stelle, das Fassen in eine Zange etc., zu verwenden, aber deren sichere und kunstgerechte Anwendung dürfte in vielen Fällen illusorisch sein. Vielleicht dürfte sich das Intubieren mit einem O'Dwyerschen Tubus oder mit dem Schrötterschen Rohr praktischer gestalten. Was die Laryngofissur anlangt, so ist sie offenbar als letzte Zuflucht zu empfehlen, um so mehr, als sie am blutenden, hustenden Pat. nicht leicht auszuführen sein dürfte. Mermod hat merkwürdigerweise die Klammernaht nach Blumenfeld und nach dem Vorschlage Kümmels die Kuhnschen Instrumente zur peroralen Intubation, die sich bei Kehlkopfblutungen bewährt haben sollen, nicht erwähnt. Lautmann.

Hemilaryngektomie mit lokaler Anästhesie. Von Botella. (Boletin de laringologia. Juli—September 1913.)

In einem Falle von Carcinom des Kehlkopfes hat Verf. die Laryngektomie unter lokaler Anästhesie ausgeführt. Zwei Novocain-Suprarenintabletten (Lucius-Brüning) wurden in 20 cm^3 der physiologischen Kochsalzlösung aufgelöst und genügten zur vollständigen Schmerzlosigkeit des Eingriffes. Die Operation verlief ohne Zwischenfälle; es entstand eine Nachblutung, die rasch sistiert wurde. Die linke Larynxwand wurde mit Hilfe eines dem Arm entnommenen Lappens ersetzt. Verf. hofft, daß die lokale Anästhesie sich mehr und mehr bei solchen Operationen einbürgern wird. Menier.

Generated on 2019-10-24 15:12 GMT / http://hdl.handle.net/2027/uc1.b3252762
Public Domain in the United States, Google-digitized / http://www.hathitrust.org/access_use#pd-us-google
Digitized by Google
Original from UNIVERSITY OF CALIFORNIA

Modifikation der Technik der Laryngektomie. Von Lazeraga. (Revista de Medicina y cirurgia practicas. 1913.)

Die Operation wird mit einer Tracheotomie eingeleitet und beginnt nach der klassischen Technik; wenn einmal der Larynx isoliert ist, wird die Trachea auf der Höhe des ersten Ringes durchgeschnitten; der Trachealstumpf ist in ein Stück Gaze eingehüllt; der Larynx wird von unten nach oben exstirpiert und dann werden die Tracheawände zugenäht, so daß der obere Eingang zugemacht ist, und er bleibt am Grunde des unteren Endes der Wunde, welche in ihrem größten Teil offen bleibt. Diese Methode ist von Mackenzie, einem englischen Chirurgen, geübt; sie gleicht derjenigen von Rueda.

Menier.

Vorteile der Larynxexstirpation nach Gluck. Von Hernandez. (Revista española de laringologia. August 1913.)

Beschreibung der Gluckschen Methode, welche Verf. für die vollkommenste erklärt, da die letzte Kasuistik von 63 Operationen von Gluck ohne Todesfall verlief. Menier.

Über das Verhalten des Kehlkopfes im Verlaufe der Bulbärparalyse. (De l'état du larynx dans la paralysis labio glosso laryngei.) Von Lannois und Charvet. (Annales des maladies de l'oreille etc. 1913. Nr. 5.)

Seit Trousseau hat sich in Frankreich für die Bulbärparalyse der Name glosso-labio-laryngeale Paralyse eingebürgert, was insofern unrichtig ist, als die Kehlkopfstörungen im Verlaufe der Bulbärparalyse selten sind und jedenfalls in den meisten Fällen nur geringgradig ausgeprägt sind. Schon der Fall, nach dem Trousseau die Krankheit beschrieb und benannte, wies eigentlich nur eine „Semiparalyse der Kehlkopfmuskeln auf, die die Spannung und den vollkommenen Schluß der Stimmlippen verhinderte", was wir also heute eine Parese der Stimmbänder nennen würden. Auch von den 4 Fällen, die die beiden Autoren zum Teil jahrelang beobachten konnten, wies nur einer eine leichte Parese der Stimmbänder auf, während die drei anderen Fälle trotz Komplikation mit amyotrophischer Lateralsklerose dauernd ohne Kehlkopflähmungen blieben. Auch die Literatur weist in den vielen Krankengeschichten, in denen die Bulbärparalyse beschrieben wird, verhältnismäßig wenig Fälle auf, in denen eine Kehlkopflähmung zu konstatieren war. Am ehesten zeigt sich die Kehlkopfstörung in der Monotonie der Sprache und Rauhigkeit der Stimme, während die schweren Respirationsschäden auf rein laryngealem Boden zu den größten Seltenheiten gehören. Es scheint, daß die erste Schädigung des Kehlkopfes sich in der Parese der Stimmbandspanner zeigt, während die Paralyse der Abduktoren erst ein Spätsymptom ist. Jedenfalls kann, wie aus den mitgeteilten Krankengeschichten hervorgeht, die Krankheit verlaufen, ohne daß es überhaupt zu Kehlkopfstörungen kommt. Deshalb schlagen die Autoren vor, die Krankheit als Paralysis labio-glosso-pharyngea zu be-

Digitized by Google
Original from UNIVERSITY OF CALIFORNIA
Generated on 2019-10-24 15:12 GMT / http://hdl.handle.net/2027/uc1.b3252762
Public Domain in the United States, Google-digitized / http://www.hathitrust.org/access_use#pd-us-google

zeichnen, was übrigens schon von Duchenne, dem ersten Beschreiber dieser Krankheit, geschehen ist. Lautmann.

Über Aphonie nach Kehlkopfverletzungen mit Ausgang in Heilung. Von Kurt Oehlmann. (Diss. Berlin 1913 [S. Ebering]. 30 S.)

Sammelreferat. Bei den meisten Kehlkopfverletzungen tritt Aphonie auf. Deren Prognose hängt von der Schwere und der Prognose der Kehlkopfverletzung ab. Heilen die Verletzungen ohne Komplikation, so pflegen auch die Aphonien zu verschwinden. Andernfalls können sekundäre Operationen noch zurückbleibende Aphonien heilen, so daß nur in den seltensten Fällen dauernde Stimmstörungen zurückzubleiben brauchen. Fritz Loeb (München).

V. Trachea, Bronchien, Oesophagus.

Tracheal- und Oesophagusstenose, durch einen Senkungsabsceß bei Brustwirbelcaries durch Tracheoskopie und Oesophagoskopie diagnostiziert und operiert; Entlassung mit Besserung. Von Prof. Dr. Ino Kubo (Fukuoka, Japan). (Arch. f. Laryng. 25. H. 3.)

Der Fall betraf einen 17jährigen Pat. Das Wesentliche sagt der Titel.
R. Hoffmann.

Referate für den III. Internationalen Rhino-Laryngologen-Kongreß. (Arch. f. Laryng. 25. H. 2.)

VII. Die direkte Laryngo-Tracheo-Bronchoskopie mit ihren speziellen Leistungen. Von O. Kahler (Wien).

Die direkte Laryngoskopie ist bei kleinen Kindern und Säuglingen mit Vorteil gebraucht worden. Mittelst derselben sind der kongenitale Stridor, die Chorditis nodosa, die angeborene Membranbildung, die Larynxpapillome u. a. diagnostiziert worden. Bei Erwachsenen hat sich das Verfahren besonders zur genauen topographischen Abgrenzung maligner Tumoren als wertvoll erwiesen. Es ist bei Affektionen des Zungengrundes zu vermeiden.

Die Leistungen der direkten Tracheo-Bronchoskopie für Diagnose und Behandluug der Fremdkörper sind allgemein anerkannt. Bemerkenswert sind die Versuche Ephraims zur Behandlung verschiedener Erkrankungen des Bronchialbaums wie der chronischen Bronchitis, der Bronchiektasie, des Bronchialasthmas. Tertiär-luetische Affektionen des Tracheobronchialbaumes, primäre Tumoren der unteren Luftwege, peritracheale und peribronchiale Lymphdrüsen, Aneurysmen der Aorta und anderes sind Gegenstand der Beobachtung und der Behandlung durch das Verfahren gewesen.

Eine zu lange Dauer der Untersuchung ist wegen der eventuell zu fürchtenden subglottischen Schwellung zu vermeiden. Sie soll nach Fletscher Ingals die Zeit von $^1/_2$ Stunde, nach Kahler die von 10 Minuten nicht übersteigen. In jedem Falle muß die Tracheotomie vorbereitet sein. Bei retropharyngealen Abscessen ist die Rückwärtsbeugung des Kopfes zu vermeiden, da es dabei zu Trachealverschluß kommen kann.

Generated on 2019-10-24 15:12 GMT / http://hdl.handle.net/2027/uc1.b3252762
Public Domain in the United States, Google-digitized / http://www.hathitrust.org/access_use#pd-us-google
Digitized by Google
Original from UNIVERSITY OF CALIFORNIA

VI. Hals, Schilddrüse, Hypophyse.

Beiträge zu dem Vorkommen und der geographischen Verbreitung des Kropfes in der Provinz Ostpreußen. Von Bruno Justus. Aus der chirurgischen Klinik und Privatklinik von Prof. Friedrich (Königsberg). (Diss. Königsberg 1913. 21 S.)

Statistische Arbeiten über solche Gegenden, in welchen Kropf nur vereinzelt beobachtet wird, sind notwendig und von Wert, da nach der neuen Theorie von Schittenhelm und Weichardt nicht die Bodenformation für die Ätiologie ausschlaggebend ist, sondern die Infektion des Wassers mit Parasiten. Vorliegende Arbeit berücksichtigt nur Kröpfe, die aus Ostpreußen stammen. Es standen dem Verf. aus den letzten 10 Jahren 377 Fälle aus Ostpreußen zur Verfügung. Er hat die Kropforte in eine geographische Karte eingezeichnet, aus der hervorgeht, daß der Kropf über die Provinz nicht ganz gleichmäßig verteilt ist. Stärker befallen ist die Niederung, das Ermland und der östliche Teil der masurischen Seenplatte. Auch in Ostpreußen wird der Kropf am häufigsten in den Jahren vor und nach der Pubertät beobachtet.

Fritz Loeb (München).

Über die pernasale Eröffnung der Sella turcica. Von Rudolf Hoffmann (München). (Zschr. f. Ohrhlk. 69. H. 2.)

Verf. spricht sich dafür aus, bei Hypophysistumoren den Schwerpunkt auf die sellare Trepanation zu legen und in allen Fällen zunächst endonasal vorzugehen, da die Aussicht, radikal zu operieren, außerordentlich gering ist und — wie die Fälle von Hirsch zeigen — die basale Druckentlastung einen ganz eklatanten Rückgang der Symptome — besonders von Seite des Opticus — herbeiführe.

Auf Grund theoretischer Erwägungen hält er die Infektionsgefahr bei der septalen Methode aus dem Grunde nicht für gar gering, weil der neugeschaffene Raum vorn mit der einen und rückwärts durch die Keilbeinhöhle und deren Ostien mit beiden Nasenhöhlen kommuniziert; auch erscheine ihm das Einlegen von Jodoformgazetampons zwischen die Septumblätter für 6 bis 8 Tage, wie sie Hirsch übt, recht bedenklich.

Für einen weiteren Nachteil der septalen Methode hält er den Umstand, daß gelegentlich Retentionserscheinungen im Tumorgebiete zustande kommen können, und schlägt vor, den Schleimhautsack, welchen die Septumblätter und die Mucosa der Vorderwand der Keilbeinhöhle darstellen, abzutragen und von jeder Tamponade abzusehen.

Bei Vorhandensein einer Cyste empfiehlt er eine Neissersche Punktion, weil man bei Excision der Cystenwand Gefahr läuft, den funktionstüchtigen Hypophysenrest mitzuentfernen; liegt jedoch ein Tumor vor, so sollte derselbe nur in Fällen von Akromegalie, wo er sich breit in die Keilbeinhöhle hineinwölbt, möglichst glatt abgetragen werden, sonst dürfte ein dekompres-

Generated on 2019-10-24 15:12 GMT / http://hdl.handle.net/2027/uc1.b3252762
Public Domain in the United States, Google-digitized / http://www.hathitrust.org/access_use#pd-us-google
Digitized by Google
Original from UNIVERSITY OF CALIFORNIA

sives Vorgehen genügen; vor einer Exkochleation warnt er wegen der Blutungsgefahr.

Dem in der endonasalen Arbeit nicht erfahrenen Chirurgen empfiehlt er Cushings Operationsmethode, die er an der Leiche erprobt hat.

Er betont die Wichtigkeit der exakten Röntgenaufnahme der Sella turcica als diagnostisches Hilfsmittel und weist darauf hin, daß das bisherige Verfahren keinen verläßlichen Aufschluß gebe, welche Keilbeinhöhle die geräumigere respektive welche Nasenseite zur Vornahme der Operation zu wählen sei.

Er gibt zu diesem Zwecke ein eigenes Verfahren in Kürze an: nähere Beschreibung ist für einen späteren Zeitpunkt vorbehalten. Lawner.

VII. Stimme und Sprache.

Referate für den III. Internationalen Rhino-Laryngologen-Kongreß. (Arch. f. Laryng. 25. H. 2.)

I. Über die Beziehungen der experimentellen Phonetik zur Laryngologie. Von Hermann Gutzmann und Struyken (Buda).

a) Hermann Gutzmann:

Die gesamten sprachlichen Vorgänge lassen sich in die Vorgänge der Atmung, der Stimme und der Artikulationsvorgänge einteilen.

1. Die Atmung. Bei den Atmungsvorgängen sind die Atembewegungen und das Atemvolumen Gegenstand der Untersuchung.

Der Beobachtung der Atembewegungen dient der — mehrfach angegebene — Pneumograph, das Röntgenverfahren und die Kinematographie. Durch graphische Darstellung ist die Veränderung der Atmung bei Spasmus glottidis (Strübing), beim dysphonischen nervösen Husten (Kayser), bei den verschiedenen Formen der Phonasthenie (Gutzmann, Zumsteg), bei den verschiedenen Registern (Katzenstein) gezeigt worden. Auch das Wesen der Aphthongie ist dadurch dem Verständnis nahegeführt worden. Es handelt sich bei ihr um eine eigenartige Form des Stotterns, die sich ebenso wie die Aphonia spastica und die persistierende Fistelstimme als eine spasmodische Form der Dysarthrie von Stimme und Atmung erwiesen hat.

Beim Stottern ist häufig die Stimme mitbeteiligt. An den Kurven der Atmung zeigt sich deutlich der Zusammenhang zwischen der Atmung und der eventuell vorhandenen Stimmstörung.

Den Atmungsvorgang bei der Pseudostimme der Laryngektomierten hat G. Gottstein pneumographisch registriert.

Die Abhängigkeit der Atmung von der Durchgängigkeit der Nase hat Strübing dargestellt.

Für die experimentell phonetische Untersuchung des Atemvolumens hat Zwaardemaker den Aerodromograph und den Aerodromometer ange-

Digitized by Google
Original from UNIVERSITY OF CALIFORNIA
Generated on 2019-10-24 15:12 GMT / http://hdl.handle.net/2027/uc1.b3252762
Public Domain in the United States, Google-digitized / http://www.hathitrust.org/access_use#pd-us-google

geben. Es ist zu bedauern, daß die Atemvolumenmessung bis jetzt keine besondere Verwendung für die Untersuchung der Stimmstörungen gefunden hat.

2. Die Stimme. Von Eykmann ist die Röntgenphotographie zur experimentell-phonetischen Untersuchung der Bewegungen des ganzen Organs benutzt worden. Im großen und ganzen ist mehr die Graphik angewendet worden.

Um die Kehlkopfbewegungen aufzunehmen, brauchten Flatau und Gutzmann die Brondgeestsche Kapsel, E. Barth den Zwaardemakerschen Apparat. Th. S. Flatau hat kinematographische Aufnahmen der Kehlkopfstellungen aufgenommen.

Nach Flatau und Gutzmann zeigt der Natursänger in den Kehlkopf- wie in den Kiefer- und Lippenbewegungen stark ausgesprochene Vokaldifferenzen. Der Kehlkopf geht stets über die Indifferenzlage, steigt der Ton, so steigt auch der Kehlkopf. Beim ausgebildeten Kunstsänger macht der Kehlkopf nur geringe, den Skalen nicht gleichsinnige Bewegungen, im ganzen zeigt er ein sehr deutliches Hinstreben zur Indifferenzlage, während eine größere Arbeitsleistung auf die peripheren Teile verlegt wird. Dabei strebt der Kunstgesangsmechanismus eine relativ gleiche, einheitlich gewahrte Form des äußeren Ansatzrohres an. Die notwendige verschiedene Vokalisation wird der mehr und mehr unabhängig gewordenen Mundboden- und Zungenaktion zuerteilt.

Die Untersuchungen E. Barths ergaben hingegen, daß bei gutgeschulten Sängern und Sängerinnen mit ansteigender Tonhöhe der Kehlkopf tiefer tritt und umgekehrt.

H. Gutzmann hat die Stellung und Bewegung des Kehlkopfs bei normalen und pathologischen Sprachvorgängen ausführlich untersucht und die systematische Feststellung der Phänomene unmittelbar für die Therapie nutzbar gemacht.

Die zur Stimme verwendete Luft kann durch eine Registriervorrichtung im Verhältnis ihres Ablaufes beobachtet werden. Goldscheider hat den Nachweis geführt, daß die sogenannte terminale Erhebung bei gewissen Nervenkrankheiten fehlen kann, ein für die Diagnose der Bewegungsstörungen der Stimmlippen bei zentralen Erkrankungen bedeutungsvolles Phänomen.

Klinische Verwendung finden von Gutzmann u. a. die Prüfung der Ausatmung mittelst Stoppuhr, die Prüfung der Stimme in bezug auf ihren Tonumfang, die Feststellung der Register, die Laryngostroboskopie, die Ausgleichsprüfungen von Th. S. Flatau.

3. Das Ansatzrohr. Die Grundlage der zur experimentell-phonetischen Untersuchung des Ansatzrohres gebrauchten Methoden bilden die Apparate von Rosapelly und Rousselot aus der Mareyschen Schule. Erleichtert ist die Untersuchung durch den von H. Callée und Zwaardemaker eingeführten

Digitized by Google
Original from UNIVERSITY OF CALIFORNIA
Generated on 2019-10-24 15:12 GMT / http://hdl.handle.net/2027/uc1.b3252762
Public Domain in the United States, Google-digitized / http://www.hathitrust.org/access_use#pd-us-google

Apparat. Die röntgenologischen Untersuchungen sind besonders in neuerer Zeit durch die Anwendung des Grissonators (Scheier) erweitert worden. Ihre Ergebnisse bestätigten unter anderen die Resultate Flataus und Gutzmanns bezüglich der Hinneigung des Kehlkopfes geschulter Sänger zur Indifferenzlage.

Für die Sprache ist die Unversehrtheit des Gaumenbogens von der größten Wichtigkeit, nicht so unbedingt die der Zunge und der Zähne. Die Gaumensegelkraft zeigt sich nach Biebendt bei den Konsonanten erheblich größer als bei den Vokalen, am größten bei dem tonlosen S. Für den Otologen dürfte es sich daher empfehlen, die Luftdurchblasung nach Politzer vorzunehmen, während man den Pat. ein tonloses ss zischen läßt.

Die Rachenmandelentfernung bei Rhinolalia aperta verstärkt den Sprachfehler. Zur Feststellung der Gaumensegelinsuffizienz dient der positive Ausfall der Schlesingerschen Probe: es tritt Besserung der Sprache ein, wenn man den Pat. horizontal lagert, das Gaumensegel sinkt dann vermöge seiner Schwere in eine Lage, die den Abschluß des Cavum naso-pharyngeale erleichtert. Dem gleichen Zweck dient die Gutzmannsche A—J-Probe: man läßt den Pat. A—E oder A—J sprechen, und zwar einmal bei offener, das zweite Mal bei geschlossener Nase. Bei Insuffizienz des Gaumensegels tritt dann eine starke Klangveränderung bei geschlossener Nase ein.

b) v. Struyken:

Der Ref. bringt in systematischer Anordnung die Ergebnisse der bisherigen Bemühungen um die akustische Charakteristik und Analyse der beim Laute beteiligten Schalle und behandelt in einzelnen Kapiteln: die Tonhöhe der Sprechstimme, die Schwingungen der Stimmbänder, Luftdruck und Energie, die akustische und mathematische Analyse der Stimmhäute, die Rekonstruktion der Klänge.

Personalien.

Gestorben: Dr. v. Schumacher, Privatdozent für Ohrenheilkunde an der k. k. Universität in Innsbruck, Vetter des bekannten Vorstandes des anatomischen Institutes in Innsbruck; derselbe leitete nach dem Tode Juffingers provisorisch dessen Klinik für Ohren- und Halskranke. — Dr. D. Wolff (Hamburg) ist am 26. Oktober 1914 seinen vor dem Feinde erlittenen Wunden erlegen.

Verliehen: Dr. Anton, Privatdozent für Ohrenheilkunde an der k. k. deutschen Universität in Prag, der Titel Professor.

Für den wissenschaftlichen Teil verantwortlicher Redakteur: Dr. E. Urbantschitsch, Dr. H. Marschik.
Herausgeber, Eigentümer und Verleger: Urban & Schwarzenberg.

Druck von Gottlieb Gistel & Cie., Wien, III., Münzgasse 6.

Digitized by Google
Original from UNIVERSITY OF CALIFORNIA
Generated on 2019-10-24 15:12 GMT / http://hdl.handle.net/2027/uc1.b3252762
Public Domain in the United States, Google-digitized / http://www.hathitrust.org/access_use#pd-us-google

Generated on 2019-10-24 15:13 GMT / http://hdl.handle.net/2027/uc1.b3252762
Public Domain in the United States, Google-digitized / http://www.hathitrust.org/access_use#pd-us-google

Digitized by Google

Original from
UNIVERSITY OF CALIFORNIA

Generated on 2019-10-24 15:13 GMT / http://hdl.handle.net/2027/uc1.b3252762
Public Domain in the United States, Google-digitized / http://www.hathitrust.org/access_use#pd-us-google

Digitized by Google

Original from
UNIVERSITY OF CALIFORNIA

Generated on 2019-10-24 15:13 GMT / http://hdl.handle.net/2027/uc1.b3252762
Public Domain in the United States, Google-digitized / http://www.hathitrust.org/access_use#pd-us-google

Digitized by Google

Original from
UNIVERSITY OF CALIFORNIA

Generated on 2019-10-24 15:13 GMT / http://hdl.handle.net/2027/uc1.b3252762
Public Domain in the United States, Google-digitized / http://www.hathitrust.org/access_use#pd-us-google

Digitized by Google

Original from
UNIVERSITY OF CALIFORNIA

Generated on 2019-10-24 15:13 GMT / http://hdl.handle.net/2027/uc1.b3252762
Public Domain in the United States, Google-digitized / http://www.hathitrust.org/access_use#pd-us-google

Digitized by Google

Original from
UNIVERSITY OF CALIFORNIA

DATE DUE SLIP

UNIVERSITY OF CALIFORNIA MEDICAL SCHOOL LIBRARY

THIS BOOK IS DUE ON THE LAST DATE STAMPED BELOW

2m-12,'19

Digitized by Google

Original from UNIVERSITY OF CALIFORNIA

Generated on 2019-10-24 15:13 GMT / http://hdl.handle.net/2027/uc1.b3252762
Public Domain in the United States, Google-digitized / http://www.hathitrust.org/access_use#pd-us-google



Digitized by Google
Original from UNIVERSITY OF CALIFORNIA
Generated on 2019-10-24 15:13 GMT / http://hdl.handle.net/2027/uc1.b3252762
Public Domain in the United States, Google-digitized / http://www.hathitrust.org/access_use#pd-us-google



Digitized by Google
Original from UNIVERSITY OF CALIFORNIA
Generated on 2019-10-24 15:13 GMT / http://hdl.handle.net/2027/uc1.b3252762
Public Domain in the United States, Google-digitized / http://www.hathitrust.org/access_use#pd-us-google